B 3 9015 00223 887 4
University of Michigan – BUHR



THE GIFT OF
DR. OTTO LANDMAN

34-35

610.5
C4
Z92

CENTRALBLATT

FÜR PRAKTISCHE

AUGENHEILKUNDE.

HERAUSGEGEBEN

VON

Dr. **J. HIRSCHBERG,**
O. HON.-PROFESSOR AN DER UNIVERSITÄT BERLIN,
GEH. MED.-RAT.

VIERUNDDREISSIGSTER JAHRGANG.

MIT ZAHLREICHEN ABBILDUNGEN IM TEXT.

LEIPZIG
VERLAG VON VEIT & COMP.
1910

Druck von Metzger & Wittig in Leipzig.

Inhalt.

I. Originalaufsätze.

		Seite
1.	Über ein abgeschriebenes Lehrbuch der Augenheilkunde. Von J. Hirschberg	2
2.	Nekrolog über Edwin Theodor Saemisch	11
3.	Nekrolog über Dr. med. Karl, Herzog in Bayern. Von O. Eversbusch	16
4.	Zur Kenntnis der pathologischen Farben-Empfindungen. Von San.-Rat Dr. R. Hilbert	33
5.	Über Linsen- und Linsenkapsel-Verletzung. Von Prof. S. Klein (Băringer) Wien	65
6.	Angeborenes atypisches Iris-Kolobom nach oben. Von Dr. O. Purtscher in Klagenfurt	97
7.	Initial-Sklerose der Augenlider. Von Dr. J. Ginzburg in Kiew (Rußland)	129
8.	Zwei Geschwülste der Caruncula lacrymalis. Von Dr. L. Steiner in Surabaya (Java)	161
9.	Sehnerven-Atrophie nach Kontusion des Bulbus. Von Dr. J. J. Kunst, Militärarzt in Tjimahi (Java)	164
10.	Über Kurzsichtigkeit bei Analphabeten, bei Astigmatismus und Trübungen der Hornhaut in Ägypten. Von Dr. M. Meyerhof, Augenarzt in Kairo	193
11.	Eine Zeichnung des Auges dei dem Bearbeiter der Optik von Ibn al Haitam, Kamâl al Dîn al Fârisî, und Merkverse über den Bau des Auges. Von Dr. Eilhard Wiedemann in Erlangen	204
12.	Wie entsteht grauer Star? Von Wilhelm Schoen	225
13.	Ein geheilter Fall von — durch Fremdkörper verursachter — retrobulbärer Entzündung. Von Spitals-Ordinarius Dr. Julius Fejér	228
14.	Über die Heilung eines Solitär-Tuberkels der Aderhaut. Von Spitals-Ordinarius Dr. Julius Fejér	230
15.	Über Pigment-Verstreuung auf der Iris, Hornhaut und Linse und über Cholestearin-Kristalle auf der Iris. Von A. Vossius in Gießen	257
16.	Zwei Fälle von Tenonitis. Von Dr. O. R. Lurie in Kiew (Rußland)	289. 322
17.	Über absichtliche Augen-Verletzungen bei Militärpflichtigen in Rußland. Von Dr. M. Seidenmann in Lublin	293
18.	Ein Fall von Embolie des Randschlingen-Netzes der Hornhaut. Von Dr. Velhagen in Chemnitz	353
19.	Lymphorrhagie im Fundus bei Schädelbruch. Von Dr. Koerber in Marxloh (Rhld.)	355

II. Klinische Beobachtungen.

		Seite
1.	Cilien in der vorderen Augenkammer. Von Dr. Paderstein	18
2.	Ein Fall von Akkommodationskrampf, verursacht durch eine leichte Cyklitis. Mitgeteilt von Dr. Rau in Porto Alegre	37
3.	Ein Fall von angeborener reflektorischer Pupillenstarre. Mitgeteilt von Dr. Rau in Porto Alegre	38
4.	Ein Eisensplitter enormer Größe im Auge. Von Dr. Koerber in Marxloh (Rhld.)	231
5.	Eine Modifikation des Tätowier-Instrumentes. Von Dr. Joh. Ohm in Bottrop (Westfalen)	267
6.	Zur Kasuistik der Augen-Verletzungen. Von J. Osolin in Dorpat . .	295
7.	Gefäß-Schlängelung an der Papille bei Glaucoma simplex. Von Adolf Hönig in Budapest	296
8.	Ein glückhaft' Schuß in's Schwarze des Auges. Von J. Hirschberg .	328

Sachregister.

* Originalartikel.

Abducens-Lähmung bei Herpes ophthalmicus 103. 410. — Doppelbilder bei angeborener — 406.
Ablösung der Retina s. d.
Abszeß der Cornea, Orbita s. d.
Achsen-Verlängerung d. Auges 410. 415.
Acusticus-Tumor mit trotz Operation persistierender Stauungspapille 413.
Adaption, Störungen der Dunkel- — 178. — Dunkel- — u. Violettblindheit 330. — Netzhaut- — bei Nystagmus 389. — Dunkel- — bei chronischem Glaukom 453.
Adenocarcinom der Hypophysis 144.
Adenom, Talgdrüsen- — der Caruncula 161.* — der Meibom'schen Drüsen 250. — der Moll'schen Drüsen 444.
Aderhaut s. Chorioidea.
Ägypten, Heilung von Augenkrankheiten. Blindheit, Trachom, Augenspitäler in — 84. 156. — Ophthalmologisches aus — 356. — Blinde in — 82. 85. — Geschichte der Ausübung der Augenheilkunde in — 83. — Conjunctivitis pseudomembranacea in — 82. — Trachomkörperchen in — 183. — Schulen in —, augenärztliche Überwachung 83. — Kurzsichtigkeit bei Analphabeten, Astigmatismus u. Hornhauttrübungen in — 193.* — augenärztliche Tätigkeit in Luxor 381. — Trachom beim Militär in — 382.
Äther-Narkose s. d.
Ätzgifte s. Cornea.
Ätzung durch Kalk s. d. — der Cornea s. d.
Affe, Blennorrhoe-Impfung auf — 80.
Akkommodation(s), die — des menschlichen Auges 75. 371 (Untersuchungen über —). — Theorie 372. — Helmholtz u. die — -Theorie 77. 348 (Tscherning). — Physiopathologie der — 445. — aphatische — bei angeborener Linsenluxation 56. — und Druck s. d. — die — u. Donders' Kurve 388. — -Parese bei Glykosurie, vorübergehend 400. — -Krampf durch Cyklitis 37.* — bei Presbyopen 402. — bei Tauchervögeln 350. — bei Schildkröten 396. — postdiphtherische — -Lähmung: mit besonderem Pupillensymptom 158; außergewöhnliche 182.
Akoin 305.
Akromegalie, Augensymptome bei — 141.
Aktinomykose der Cornea 147. — der Orbita 147.
Albinismus, Fall von — 145. 363 (Mendel'sches Gesetz). — Erblichkeit in 6 Generationen 332. — bei Dunkelhaarigkeit 431.
Alkohol, Amblyopie, Bromolein 440. — -Injektionen bei Varix orbitae 281.
Allgemeinerkrankungen und Auge s. Augenerkrankungen. — Augenuntersuchungen bei — 77.
Alter, plötzliche Erblindung im höheren — 367.
Altersstar s. Cataracta senilis und C.-Operation.
Amaurose durch Chinin s. d. — im Puerperium s. d.
Amaurotische Idiotie s. d.
Amblyopie, Alkohol-, Nikotin- s. d. — durch Diabetes s. d. — monocular, vorübergehend, durch Embolie? 155. 188. — Bestimmung der Sehschärfe bei — s. Schwachsichtigkeit. — ex anopsie 416.
Amblyoskop mit Wechselbelichtung 121. — durch — -Übungen geheiltes Schielen 279. 374.
Ameisensäure bei Nystagmus 347. 432.
Ammoniak-Verätzung des Auges 340.

Amphibien, Lichtsinn bei — 349.
Amulette, vom persischen Golf 386.
Amyloide Degeneration der Conjunctiva und Lider 451.
Anästhesie, Lokal- — 287. — s. a. Akoin.
Anaesthetica bei Hornhauttrübung s. Cornea.
Analgesie durch Kodein 237.
Anaphylaxie am Auge s. Serum.
Anatomie, Jahresbericht 455. — mikroskopische — der äußeren Augenhaut und des Lidapparates 75. — des Filtrationswinkels 381. — pathologische: Jahresübersicht 460; des Aderhautsarkoms 392; der Randdegeneration der Cornea 149; des Emophthalmus traumaticus 413; des Keratokonus 369; der Scleritis 124.
Aneurysma, Oculomotorius-Lähmung durch — 238.
Angeborene Veränderungen und Mißbildungen, Jahresbericht 455. — Präparate 358. — der Cornea, der Iris, des Lides, der Linse, der Macula, des Optikus, des Tränenröhrchens s. d. — Abducens-Lähmung 406. — s. a. Entwicklung. — u. sekundäre Augenblase 157. — bei Keratoconus 311. — Farbenblindheit s. d. — Glaukom s. d. — zyklische Oculomotorius-Erkrankung 56. — Stellungsanomalie 362. — Ophthalmoplegie s. d. — Pupillenstarre 38.* — Keratosis 435. — Iriscyste 375. — Sarkom der Tränendrüse 426. — Tränendrüsenfistel 415. — Tränensackeiterung s. d. — Tränensackfistel 118. 401. — vordere Synechie 334. — vorderes Staphylom 378. — Wortblindheit 272. 427. — s. a. Albinismus, Aniridie, Ankyloblepharon, Anophthalmus, Augenmuskel-Lähmung, Buphthalmus, Cataracta congenita, Colobom, Cyste, Ektopie, Ektropion iridis, Inversio iridis, Kryptophthalmus, Lentikonus, Linsenluxation, Markhaltige Fasern, Mikrocornea, Mikrophthalmus, Nachtblindheit, Pupillarmembran, Teratom.
Angina, metastatische Ophthalmie nach — 52.
Angiofibrom des Lides 377.
Angioide Streifen der Retina 145.
Angiom(a), Behandlung 454. — Lymph- — s. d. — venosum orbitae s. Orb. — der Retina 427. — der Orbita 450.
Anilin s. Tintenstift.
Aniridie, familiäre 233. — angeborene, Präparate 358.
Ankyloblepharon filiforme adnatum 114. 118.
Anopsie, Amblyopie ex — 416.
Anophthalmus, doppelseitiger, angeborener 96. — congenitus mit Lidcysten 148. — angeborener mit Buphthalmus 444.
Antidiphtherie-Serum s. d.
Antikörper s. Serum.
Antiseptik bei Augenoperationen s. Augenentzündungen, postoperative.
Aphakische Akkommodation s. d.
Apparate s. Instrumente.
Arabische Schriften s. Geschichte.
Arbeit(s)-Unfälle s. d.
Argentinien, Conjunctivitis in — 301.
Argentum nitricum 352. — aceticum 352.
Argyrol zur Verhütung von Panophthalmie 143.
Argyrose des Tränensackes 451.
Arnsberg, Trachomeinschleppung in den Regierungsbezirk — 26.
Arsacetin, Opticusatrophie infolge von — -Behandlung 53.
Arsezetin, toxische Nebenwirkungen 350.
Arteria centralis s. Centralarterie.
Arterien und **Arteriosklerose** s. Gefäße und -erkrankungen.
Arthritis, gonorrhoische, Vaccinebehandlung 270. — Augenbefunde infolge von — 413.
Arylarsenaten, Optikusatrophie durch — 427.
Aspergillus s. Keratomykosis.
Aspirin bei sympathischer Ophthalmie 378.
Asthenopie, muskuläre s. Augenmuskelschwäche.
Astigmatismus, Axenbezeichnung 306. — Gradbestimmung 150. — Skala 343. — Brillenrezepte 170. — internationale — -Bezeichnung 95. 126 (Gummistempel). 425. — zum Verständnis des — 276. — hyperopicus, Spontanheilung 306. — neue Verhältnisse bei — 445. — mixtus, besonderer Art 155. 188.
Atrophie der Chorioidea, des Optikus, der Retina s. d.
Atropin 50. — Intoxikation bei Kindern 418. — zur Refraktionsbestimmung, Mißbrauch 424.
Aufrechtes Bild s. Augenspiegel.
Augapfel s. Bulbus.
Auge(n) und Camera 158. — Neurologie des — 238. — Künstliches — s. d. — das wachsende — s. W. — Stellungsanomalie 362. — Stoffwechsel des — s. d. — Zeichnung des — und Merkverse über den Bau des — s. Geschichte.
Augenärzte und optische Institute 103.
Augenärztliche Überwachung der Schulen in Ägypten 83. — Therapie s. d.; s. a. Medikamente.

Augenanstrengung, ungewöhnliche Wirkung 431.
Augenbäder 154.
Augenbewegungen, Wahrnehmung u. Ausführung 453.
Augendiagnose u. Kurpfuschertum 77. 239.
Augeneinträufelungen, Technik 350.
Augenentzündungen, postoperative, Ätiologie und Prophylaxe 109.
Augenerkrankungen und Allgemeinerkrankungen, Jahresbericht 481. — Klassifikation 143. — Eosinophile Zellen bei — 388. — schleichende traumatische intraokulare — 391. — bei Akromegalie, Angina, Barlow'scher Krankheit, Basedow'scher Krankheit, Chlorose, Cholecystitis, Darmblutung, Dementia, Diabetes mellitus, Erythema, Gallenleiden, Geisteskrankheiten, Gicht, Glykosurie, Gonorrhoe, Hautleiden, Herpes, Hypophysisaffektionen, Hysterie, Influenza, Lepra, Leukämie, Lipämie, Magencarcinom, Malaria, Meningitis, Mikulicz'scher Krankheit, Morbus coeruleus, Myelitis, Myxödem, Nasen- u. -nebenhöhlenerkrankungen, Nervenkrankheiten, Nierenleiden, Oberkieferaffektionen, Ohrenentzündung, Psychosen, Röteln, Rosacea, Skorbut, Skrofulose, Syphilis, Tabes, Tetanie, Tuberkulose, Wassersucht s. d. — in Zusammenhang mit den Geschlechtsorganen und deren Funktionen s. G.
Augenflüssigkeiten und Glaukom s. d.
Augenheilanstalt, Universitäts- — in Jena, Tübingen s. d. — Mitteilungen aus der — in Stockholm 75. 335; in Laibach 190; in New York, Deutsches Hospital 160. — eine Kinder- — 288.
Augenheilkunde, Jahrbuch der — 301. — Jahresbericht 468. — Encyclopädie der — 78. 166 (française). — Archiv für vergleichende — 78. — Lehrbücher der — 298. — operative — s. Augen-Operationen. — abgeschriebenes Lehrbuch der — 2.* — der Römer 349. — bei den alten Hebräern 166. — Handbuch der —, Graefe-Saemisch 75. 168. — Fortschritte in den letzten 2 Jahrzehnten 429. — s. a. Medikamente, therapeutisches Taschenbuch, Therapie.
Augenhintergrund(s)-Erkrankungen u. Verschmelzungsfrequenz 113. — Veränderungen nach schwerer Kopfverletzung 310. — bei Morbus coeruleus 338. — bei Psychosen 337.
Augenhöhle s. Orbita.
Augen-Infektion s. I.
Augenkammer, vordere s. Vorderkammer. — Kommunikation zwischen vorderer und hinterer — 56.
Augenlider s. Lid.
Augenmuskel(n) s. a. Motilitätsstörung. — Assoziation zwischen äußeren — u. Ciliarmuskel 122. — Sarkom, posttraumatisch 126. — Sehnenüberpflanzung an — 120. — Schwäche 286. 386 (Convergenz). — physiologischer Tonus der — 386. — u. intraokularer Druck 210.
Augenmuskellähmung(en), angeborene, hereditäre 256. — s. a. die einzelnen Muskeln und Nerven, Motilitätsstörung, Ophthalmoplegie.
Augenoperationen, Jahresübersicht 471. — Handbuch der — 76. — i. J. 1907 in der Univeritäts-Augenklinik in Jena 30. — Casuistik 287. — verschiedene — von Lagleyze 77. — und Diabetes mellitus 143. — Augenentzündungen nach — s. d. — bei Dacryocystitis 183. — Keimgehalt des Bindehautsackes durch — s. Conjunctiva. — Staphylococcus bei Infektionen nach — s. Bazillen. — Infektionsverhütung bei — 127. 140. — Infektionsätiologie nach — 140. 187. — Infektion, Behandlung 143; Bazillen s. d. — postoperative Entzündungen durch Auto-Infektion 235. 449. — Technik 166.
Augenschwäche, die muskuläre — 286.
Augenspiegel, Taschen- — 155. 188. — vereinfachter 185. — neuer 377. — reflexloser Hand- — 211. 410. — Untersuchung im aufrechten Bild mit indirekter Beleuchtung 398. — von Helmholtz 300.
Augenstörungen nach Oberkieferbrüchen 435. — durch Podophyllin-Vergiftung 443.
Augensymptome bei Nasen-Nebenhöhlen-Erkrankungen 103. — bei Hypophysis-Affektionen und Akromegalie 141. — bei Barlow'scher Krankheit 356. — bei Basedow'scher Krankheit s. d. — bei Nervenkrankheiten 377.
Augentropfflasche, aseptische 383.
Augentuberkulose s. Tuberkulose.
Augenuntersuchung bei Allgemeinerkrankung 77. — s. a. Augenspiegel.
Augenverletzungen s. Verletzungen.
Auto-Infektion nach Augenoperationen s. d.
Avulsio s. Evulsio.

Bakteriologie, Jahresbericht 460. — zur — der Panophthalmie 272. 335. — der Bindehaut s. Conjunctiva und Augenoperationen; s. a. Bazillen. — der Hornhautgeschwüre 382. — der Bindehaut-Tränensackentzündungen 442.

Bakteriologische Untersuchung des Bindehautsackes vor Staroperation 182.
Bakterium s. Bazillen.
Barlow'sche Krankheit, Augensymptome 356.
Basedow, Carl A. v. 351.
Basedow'sche Krankheit 442. — Diagnose u. Therapie 191. 286. — Augensymptome bei — 375. — beginnende — mit einseitigem Exophthalmus 190. — bei 8jährigem Knaben 379.
Bazillen, Jahresbericht 460. — anaerobe — bei Augenleiden 443. — an den Cilien 444. — bei Bindehaut-Tränensackentzündungen 442. — Hypopyonkeratitis durch Pyocyaneus- — 23. 413. 437. — Bakt. coli mit enormer Kapselbildung bei Panophthalmie 114. — subtilis -Impfung ins Auge 440. — Diphtherie- —, Differenzierung 402. 449. — Lidbindehaut - Diphtherie, chronisch, durch abgeschwächte D.- — 452. — Micrococcus catarrhalis bei Conjunctivitis 434. 438. 441. 450. 452. — gram-negativer Diplococcus bei Conjunctivitis 23. — gram-negativer Kapsel-Diplo- — bei Conjunctivitis 400. — Gonokokken bei Trachom s. T. — Glaskörperinfektion durch fluoreszierende, nicht verflüssigende — 389. — Morax-Weeks bei Conjunctivitis 389. — Morax-Axenfeld's Diplo- —: Untersuchungen 395; toxonomische Charaktere 436. — gutartige, postoperative Infektion durch bisher nicht beschriebene — 389. — Staphylococcus albus non liquefaciens bei postoperativen Infektionen 437. — Strepto- oder kurze Scheiden- — als Ursache von Conjunctivitis 280. 446. 467. — Xerose- —, Pathogenität 122. 451; Differenzierung 449. — bei Iritis s. d.
Beleuchtung(s)-Apparat s. Instrumente.
Benvenuto 301.
Bergleute, Nystagmus der — s. d.
Beruf(s)-Wahl der Schüler 312.
Berufskrankheiten des Auges 167. 448.
Bewußtsein in der Theorie des Lebens 239.
Bier'sches Verfahren bei Frühjahrskatarrh s. Conjunctivitis.
Bindehaut s. Conjunctiva u. Conjunctivitis.
Binokular(es) Gesichtsfeld s. d. — Sehen s. d.
Biologie der Linse 113.
Blastomyceten bei Conjunctivitis 349.
Blau-Blindheit durch Gelbfärbung der Linse 116.
Blaue Lederhaut 380.
Blei, Hemianopie bei — -Arbeitern 270. — -Korn im Glaskörper, Fibrolysin 303. — in der Orbita, Röntgenstrahlen 82.
Blendenprobe 333.
Blendung, über — 245. — s. a. Ultraviolett.
Blennorrhoea adultorum, Behandlungsresultate 51. — Histologie der — 91. — s. a. Conjunctivitis gon.
Blennorrhoea neonatorum, Behandlungsresultate 51. 238. — Bleno-Lenicet bei — 153. — zur Beurteilung des Crede'schen Verfahrens 160. — und Argentum aceticum 352. — Impfung einer Einschluß- — auf Affen 80. — Erfahrungen und Behandlung 186. — metastatische gonorrhoische Abszesse bei — 22. — Bekämpfung, Komitee-Vorschläge 160. — Fürsorgestelle 345. — in Großbritannien 346. — behördliche Kontrolle 424. — Chlamydozoen bei — 255. 438.
Bleno-Lenicet 153.
Blephorochalasis 118.
Blephoroplastik 50. 339. 438. 446. — mit Lippenschleimhaut 433. — des Lidrandes 149. — mit Frontallappen 438. — s. a. Torsoplastik.
Blepharotomie s. Kanthoplastik.
Blick, der böse — 336. — -Ebene und Gleichgewichtsstand 411.
Blinde(n)-Unterricht 76. — Los der — in Ägypten 82. — Massage als Beschäftigung für — 155. — Pädagogische Maßnahmen bei erwachsenen — 364.
Blinder Fleck s. Neuritis retrobulbaris.
Blindheit in Ägypten 85.
Blut, Lösung im Glaskörper s. Serum. — Gefäße s. d. — Sinus in der Orbita s. Kaninchen. — Strömung, sichtbar in der Netzhaut 155. 189. — -Versorgung der Retina s. R. — Druck und glaukomatöse Exkavation 242. — -Druck und intraokularer Dr. 453.
Blutungen, traumatische, intraokulare 303. — intraokulare, und Tuberkulose 387. 400. — Stauungs- — s. d. — retrobulbäre — s. d. — der Chorioidea, des Gehirns, Glaskörpers, der Macula, Retina s. d.
Brille(n) mit doppeltem Fokus 419. — Korrektion bei Myopie s. d. — Rezepte 170.
Bromoleïn bei Alkohol-Nikotin-Amblyopie 440.
Brustdrüse(n), metastatisches — -Carcinom in der Orbita s. Carcinom.
Büchertisch 75. 139. 166. 209. 298.
Bulbus evulsio s. d. — Phthisis s. d. — Zurückdrängbarkeit des — 331. 415.
Buphthalmus, Operation 53. — vordere Lynechie, angeboren, mit — 334. — mit kongenitaler Hypertrophie des

Inversion 286. — Leiomyoma sarcomatodes 387. — Pigmentepithel, Cysten- u. Geschwulstbildung 147. 187. — Prolaps, traumatischer, Behandlung 402. — Schwund der —, Glaukom 430. — Solitärtuberkel 51. — Tuberkulose 305. — vordere u. hintere Synechien der — infolge von Entwicklungsstörungen 64. — Totalentfernung bei Glaukom s. d.
Iritis bazillären Ursprungs 416. — gonorrhoische, Vaccinebehandlung 270. — guttata 234. — bei Erythema nodosum 415. — örtliche Behandlung der — 255.
Irrenanstalt, augenärztliche Tätigkeit in der — 399.
Ischämie der Retina s. d.
Juvenile Opticusatrophie, Tabes s. d.

K s. a C.
Kalkätzung mit nachfolgendem Glaukom 113. — mit totaler Epithelablösung der Hornhaut 452.
Kalomel bei hyperplastischer Entzündung 237.
Kammer s. Vorderkammer. — -Wasser bei Pupillarverschluß s. d.
Kaninchen, spontanes Glaukom beim — 349. — venöse Blutsinus in der Orbita beim — 372. — Gefäße s. d.
Kanthoplastik, Wirkung 191. 287.
Kapsel s. Linsen-. — Pinzette s. Instrumente a).
Karl, Herzog in Bayern, Nachruf 16.*
Keilbein s. Sinus sphen.
Keratitis, Jahresbericht 475. — eczematosa, operative Behandlung 191. 287. — hereditäre, familiäre, gittrige 306. — knötchenförmige Groenouw, Tuberkulose 351. — netzförmige 332. — diffusa e lue congenita 419. — parenchymatosa: Wassermannsche Reaktion u. Alt-Tuberkulin bei — 124; annularis 182; u. Sinuserkrankungen 154; mit Spirochätenbefund 254; posttraumatica 397. 448. — punctata 429. — superfizielle — u. Syphilis 252. — Hypopyon — durch Bacillus pyocyaneus 23. 413. 437. — Keratomie bei schwerer — 157.
Keratokonus 57. 301. — Mydriasis u. angeborene Augenfehler bei — 311. — pathologische Anatomie 369. — neue Hornhautnaht bei Operation des — 386.
Keratomalacie bei Kindern 429.
Keratomie 157.
Keratomycosis, aspergillina, benign. 436.
Keratoplastik 102. — Bindehaut- 410. — mit konservierter Pferdehornhaut beim Kaninchen 372. — mit menschlicher Hornhaut 397. — erfolgreiche — 408. — operative Bekämpfung partieller Hornhauttrübung 415.
Keratosis, angeborene — des Binde- u. Hornhaut-Epithels 435.
Keratoskop 335.
Kernläsion, Ophtalmoplegie durch — s. d.
Kind(er), Atropinintoxikation bei Kindern 418. — Augenkrankheiten im -alter 168. — eine -Augenheilanstalt 288. — Konvulsionen bei — ern, Augenveränderungen 156. — beiderseitige Ophthalmoplegie bei einem — 333. — Iridochorioiditis bei 8 monatigem — 389. — Keratomalacie bei — 429. — Chorioiditis tuberculosa manularis bei — 379. — Basedow'sche Krankheit beim — s. B. — Sarkom bei 2½ jährigem — 397.
Knötchenförmige Hornhautdegeneration s. Cornea.
Kochsalz, Subconjunctival s. d.
Kodëin als Analgeticum 237.
Konvergenz s. Con.
Kopf-Schmerzen u. Auge 304. 431. — -Schmerz mit Pupillenverengerung 335.
Kopfschußverletzungen s. Schußverl.
Kopfverletzung(en), orbitale Komplikationen bei — 185. — Fundus-Veränderungen nach schwerer — 310.
Krämpfe bei Kindern, Augenveränderungen 156.
Krause, Wilhelm, Nachruf 60.
Kryptophthalmus 379.
Krystall-Linse s. d. — -Wulst, Soemmering'scher, im Glaskörper 402.
Künstliches Auge, das —, Fabrikation 301. — Tragen des — während der Nacht 63. 308.
Kugel-Einheilung nach Enukleation s. d. — s. a. Schußverletzung.
Kunstdünger, Augenschädigung durch — 151.
Kupfer-Drahtverletzung, Glaskörperabszeß 408.
Kurpfuschertum, Augendiagnose u. — 239.
Kurzsichtigkeit s. Myopie.
Kurzwellige Lichtstrahlen s. Ultraviolett.

Labyrinth u. Nystagmus s. d.
Lamina cribrosa, Lakunen hinter der — 45. — Ruptur der — 187.
Langbau s. Linsenluxation.
Lederhaut s. Sclera.
Lehrbücher, Handbücher, Atlanten, Encyklopädien u. dgl. 75. 139. 166. 209. 298. — ein abgeschriebenes —

der Augenheilkunde 2.* — der Augenheilkunde, Augenoperationen, photographischen Optik.
Leiomyom der Iris s. d.
Lentikonus posterior 334. — anterior partialis 372. — anterior, Entstehung 373.
Leprom der Cornea 82. 424.
Lese(n), Ermüdung beim — 411. — Perspektive u. — -Fähigkeit 436.
Leukämie, Retinitis bei — 307. — Augenveränderungen bei — 436.
Leukine bei infektiösen Bindehautentzündungen 240.
Leukoma cornea s. d. — adhärens mit gelben Flecken in der Iris 427.
Levator palpebrae, Ursprung u. Beziehungen zur Großhirnrinde 255.
Licht, Behandlung des Trachom 52. — Phototherapie 441. — Schädigung des Auges durch — 377. — Kurzwellige — -Strahlen s. Ultraviolett. — Schädlichkeit u. Brauchbarkeit moderner — -Quellen 247. — Ultraviolette Strahlen im — s. U. — Augenschädigung durch — -Strahlen 150. — -Sinn bei Amphibien u. Reptilien 349. — -Sinnstörung, Sehprüfung 54. — -Empfindung u. Farbenempfindung 428.
Lid(er), amyloide Degeneration der — 451. — -Bindehaut s. Conjunctiva. — Cyste mit Anophthalmus 148. — Colobom 360. — congenitale Hypertrophie des Ober- — bei Buphthalmus 55. — Angiofibrom, plexiformes 377. — elephantiastisches Sarkom des — 251. — Entropium s. d. — Epitheliom 250. — Erkrankung, eigentümliche 366. — Gangrän des Ober- — 254. 285. — -Haut-Nekrose auf hysterischer Basis 313. — Initialsklerose s. Syphilis. — Nervenscheiden-Fibromatose 114. — Neuroma plexiforme des Ober- — 433. — Operationen 83. — -Randplastik und plastische Operationen an den — s. Blepharoplastik. — Instrumente, das — evertiert zu halten 407.
Linse (Kristall-) — Anomalien, seltene des — -Systems 372. — Biologie 113. — Analyse der normalen und Star- — 400. — Colobom, traumatisches 330. — Eisen in der — ohne Starbildung, Behandlung 210. — Entartung bei Myopie 426. — Fluoreszenz der — 179. — Gelbfärbung, Blaublindheit 116. — Absorption von kurzwelligem Licht durch die menschliche — s. Ultraviolett. — Luxation s. Linsenlux. — -Kapsel s. Linsenk. — fibröse Pseudo- — 400. — Ring- — nach Extraktion am neugeborenen Tier 402. — Trübung nach Salzsäure-Ätzung der Cornea 339. — Trübungen, Ätiologie 236; Stammbaum 425. — traumatische Trübung der hinteren — -Teile 188. — Trübungen, ringförmige der vorderen — -Fläche 126. 182. 406. — vorübergehende traumatische Trübung 302. 406. — s. a. Cataract u. C. senilis. — Verletzungen der — u. Linsenkapsel 65.*
Linsenkapsel, Verletzung der — 65.* — Pinzette 252. 343. — Epithel, Bedeutung 396.
Linsenluxation, adaptiver Langbau u. aphakische Akkommodation bei angeborener — 56. — congenitale, familiäre 234. — in die Vorderkammer, Star, Extraktion 419. — subconjunctivale, traumatische 281.
Lipämie, Augenhintergrund bei — 211.
Lipodermoid(e) am Auge 317.
Lippenschleimhaut zur Blepharoplastik 433.
Lokalisation von Fremdkörpern s. d.
Lues s. Syphilis.
Luft, komprimierte — s. Caisson.
Luxor s. Ägypten.
Lymphorgioma orbitae 209.
Lymphom der Conjunctiva, Plica semilunaris, Tränendrüse, s. d.
Lymphorrhagie im Fundus bei Schädelbruch 355.*
Lymphosarkom der Tränendrüse 235. 426.
Lyssa, Weg der — im Auge 374.

Macula lutea, Blutung in der Gegend der — 428. — bilaterales Colobom 145. — Betrachtung über 1000 — -Untersuchungen 57. — bei Magencarcinom 406. — Rolle der — bei Störungen des binokularen Sehens 237. — Zerstörung beider — durch Blutungen bei Nierenleiden 48. — senile Veränderungen der — u. Chorioidaldrusen 413.
Magen-Carcinom, Macula lutea bei — 406.
Magnet, Innenpol- — Neuerungen und Intensitätsverteilung 338. — Aufhängung des Riesen- — 342. — Ring- — 345. — Haab'scher Riesen- —, neues Modell 408.
Magnet-Operation, Bericht über: 66 Fälle und Bemerkungen 116. 117; 50 Fälle 345. — über — 153. 408. 434. — s. a. Sideroskop.
Malaria, Chinin-Amaurose bei — 53. — Cachexie, Orbitalabszeß 252.

Malroneg's Operation s. Cataract-Operation.
Manolescu, Nachruf 348.
Markhaltige Nervenfasern, diaphoroskopisch 106. 415.
Massage als Blindenbeschäftigung 155.
Medikamente und Heilmittel — Jahresübersicht 468. — Remedia Höchst 301. — s. a. Äther, Akoin, Alkohol, Ameisensäure, Argentum nitricum, Argyrol, Arsacetin, Arsecetin, Arylarsenaten, Aspirin, Atropin, Augenbäder, Blenolenicet, Bromolein, Chinin, Chloroform, Cocain, Collargol, Dionin, Ehrlich-Hata, Elektrisch, Eusemin, Fibrolysin, Filix mas, Gallensäure, Heißluft, Hydrargyrum, Jequirity, Intravenös, Jod, Jodkalium und -natrium, Jodtropon, Ionen, Kalomel, Kochsalz, Kodëin, Licht, Morphium, Natrium citricum, Paraffin, Perhydrol, Phototherapie, Protargol, Pyocyanase, Quarzlicht, Quassia, Quecksilber, Radium, Röntgenstrahlen, Salizylsäure, Scharlachrot, Saug- und Stauungstherapie, Serum, Skopolamin, Subconjunctival, Tuberkulin.
Meibom'sche Drüsen s. d. — Conjunctivitis s. d.
Melanosarkom der Orbita 281. — der Chorioidea 306. 307.
Meningitis, Tractusläsionen bei epidemischer — cerebrospinalis 251. — Tractuserweichung bei akuter —, Hemianopie 251. — tuberculosa, Neuritis optica 306. — die Stauungspapille bei — tuberc. 307. — -Ophthalmie 403.
Menstruation, Herpes corneae bei — 149.
Messingsplitter, lokalisiert durch Sideroskop 182. — Spontanausstoßung 398.
Metallsplitter s. Magnet.
Metastatische(s), Gonorrhöische Abszesse s. G. — Carcinom, Ophthalmie, Orbita-Abszeß, s. d.
Methylalkohol s. Holzgeist.
Mikrognathie bei Cataracta congenita s. d.
Mikrococcus s. Bazillen.
Mikrokornea, 358. 359.
Mikroorganismen s. Bazillen, Pilze.
Mikrophtalmus 429. — mit inversio iridis 286. — neue Stammbäume 425.
Mikropsie bei Presbyopie 108.
Mikroskopische Anatomie s. d. — Untersuchung des Auges, Anleitung 77.
Mikulicz'sche Krankheit. 57. 64. 144. 314. — und Tuberkulose und Pseudoleukämie 148.
Militär, Trachom beim — s. d. — Augenverstümmlung zur Befreiung vom — Dienst 255. 293* (Rußland).
Mischgeschwülste s. Teratom.
Mißbildungen s. Angeboren.
Mitteilungen s. Augenheilanstalt, Stockholm.
Moll'sche Drüsen s. d.
Monokel und Halbklemmer 383.
Morax-Axenfeld'scher Bacillus s. d.
Morbus coeruleus 43. — Augenhintergrund bei — 338.
Morphium-Narkose s. d.
Motilitäts-Störung des Auges, neueste Forschung 75. 168.
Mukocele des Sinus frontalis s. d.
Muskel(n) s. Augenmuskeln. — Vorlagerung s. Schieloperation.
Mydriasis bei Keratoconus 311. — gehäufte, künstliche, familiäre 32.
Myelitis dorsalis mit Neuritis optica retrobulbaris 159.
Myom, Leio — der Iris s. I.
Myopie, Ätiologie und Behandlung 52. — Theorie der — -Genese 180. 254. 349. — Zur — -Frage und Brillenkorrektion bei — 96. — die Behandlung der — 168. — in Ägypten s. d. — Merkblatt zur Bekämpfung und Verhütung der — 242. — hochgradige (> 20 D) 42. — Entstehung im 27. Jahre 347. — Sehprüfung bei — 54. — Glaukom bei — s. d. — Linsenentartung bei — 426. — Operation der — 285. 431.
Myxödem, Cataract bei — 250.

Nachruf auf Calhoun 319. — Dufour 282. 448. — Gosetti 59. — Gunn 59. 185. — Hancock 95. — Harlan 59. — Karl, Herzog in Bayern 16.* — Krause, Wilh. 60. — Manolescu 348. — Natanson, A. 94. — Nelson 348. — Plehn 284. — Sämisch 14.* — Trousseau 322.* 448. — Snell, S. 433. — Widmark 93.
Nachstar, Operation s. Cataractoperation.
Nachtblindheit, Erblichkeitsverhältnisse der angeborenen — 52. — Untersuchungen über — 120. — und Xerosis conjunctivae 272. 335. — Familie mit —, Genealogie 304.
Naphthalin, Veränderungen am Auge 315.
Narkose, intravenöse — mit Äther und Chloroform 31. — mit Skopolamin-Morphium: Todesfälle 128; Erfahrungen 183. 351. 422. — Lokalanästhesie und Allgemein- — 287.
Nase(n) und Auge, physiologisch und pathologisch 121. — Krankheiten u. Augenkrankheiten 83. — Tränengrube u. — u. Nebenhöhlen 54. — Opticus-

erkrankung durch — s. d. u. Neuritis optica. — seltene rhinologische Ursache von Epiphora, Zahncyste des — Bodens 280. — Verlust eines Auges durch starkes — Schnauben 252. — — Nebenhöhlen s. Sinus.
Naso-lakrymale Pathologie bei hereditärer Lues 237.
Natanson, A. Nachruf 94.
Natrium citricum bei Glaukom 154.
Nebenhöhle(n) der Nase s. d.; s. a. Sinus.
Nebennieren- u. Opticus -Geschwülste 380.
Nekrolog s. Nachruf.
Nelson, Nachruf 348.
Nephritis, s. a. Nierenleiden.
Nervenkrankheiten, Augensymptome bei — 378.
Nervus opticus s. d.
Netzhaut s. Retina.
Neugeborenen-Augeneiterung s. Blenn. neonat. — Pupillen beim — s. d. — Colobome bei — 358. 359. — Pupillenektopie bei — 360.
Neuritis, Poly — s. d.
Neuritis optica, bei Meningitis tuberculosa 306. — nach Röteln u. Influenza 398. 435. — rhinogenen Ursprungs 119. — u. Nasenerkrankung 313. — bei eitrigen Ohrentzündungen 422. — s. a. Neuro-Retinitis.
Neuritis optica retrobulbaris 444. — nach Myelitis dorsalis, auf luetischer Basis 159. — doppelseitige — syphilitischen Ursprungs 250. — akute, einseitige 250. — blinder Fleck bei — bei Erkrankung der Nasennebenhöhlen 405.
Neurofibroma congenitum des Oberlides 55. — der Orbita u. des nervus frontalis 307.
Neurologie, des Auges, Retina 238.
Neuroma, plexiforme des Oberlides 433.
Neuro-Retinitis, nach Influenza, geheilt durch Antidiphtherie-Serum 83. — bei Chlorose 145. 171. 401.
Neutralisation 386.
Nierenleiden, Macula bei — s. d.
Nikotin, Amblyopie: Quassia als Kauersatz 233; Bromoleïn gegen — 440.
Nizza, Phlyktäne in der Gegend von — 419.
Nystagmus, Pathogenese, neue Theorie 305. 390. — Untersuchung u. Messung 185. — familiärer — 64. — durch rasche Kopfbewegungen 191. — morphologische Eigenschaften des — 383. — graphisch aufgezeichnet 158. 185. 236. 383. — Netzhautadaption bei — 389. — der Grubenarbeiter 421. 423. — der Bergleute u. Ameisensäure 346. 432. — der Bergleute im nördlichen Frankreich 383. 388. 417. — über — 387. 388 (Labyrinth).

Oberkiefer, Beteiligung der Orbita und des Auges bei — -Erkrankungen 357. — -Bruch, Augenstörungen 435. — -Höhle s. Sinus maxillaris.
Occipitallappen, Rundzellensarkom im —, Sehbahn 27.
Oculomotorius, angeborene zyklische — -Erkrankung 56. — angeborene — -Lähmung 377. — -Lähmung aneurysmalen Ursprungs 238. — -Lähmung u. Sehnervenschwund 334.
Ohr-Entzündung, eitrige und Neuritis optica 422.
Operationen, Augenärztliche s. Augenoperationen.
Ophthalmie, metastatische — nach Angina 52. — Meningitis — s. d.
Ophthalmoblennorrhoe s. Blenn.
Ophthalmocephalie s. Kopfschmerzen.
Ophthalmodiaphanoskopie s. Durchleuchtung.
Ophthalmologie s. Augenheilkunde. — Jahrbuch der — 301.
Ophthalmometer s. a. Instrumente b. — Gradeinteilung 407.
Ophthalmomyiasis 397.
Ophthalmoplegie, totale, durch Hysterie, Heilung durch Psychotherapie 281. — angeborene familiäre — 423. — durch Kernläsion 40. — beiders. bei einem Kind 333.
Ophthalmo-Reaktion bei Tuberkulose s. d.
Ophthalmoskop s. Augenspiegel.
Ophthalmostatometer 306.
Ophthalmotonometrie 339. 409.
Opsonine s. Serum.
Optik, Handbuch der physiologischen — 299. — die physiologische — im 19. Jahrhundert 51. — photographische — 77. — physiologisches Phänomen bei Drehung einer Roulette 106. — s. a. Geschichte.
Optikus, Atrophie des —, hereditäre 53. — Gesichtsfeld bei hereditärer — 149. — infolge Arsacetin-Behandlung 53. — infolge von Arylarsenaten 427. — und Stauungsblutungen 125. — u. Oculomotorius-Lähmung 334. — bei Tabes, Pathologie 50. 112. 356 (juvenile). — nach Neuroretinitis als Folge von Chlorose 171. — nach Contusio bulbi 164.* — nach Trauma 270. — sympathische 304. — bei Hypophysis-Geschwulst s. d.

Optikus, Jahresbericht 477. — Histogenese u. Histologie 244. — Lakunen hinter der Lamina cribrosa (Schnabel) 45. — Blinder Fleck bei —-Erkrankungen 405. — Embolie s. d. — Erkrankung bei Schwangerschaft 115. — rhinogene —-Entzündung 119. — Scheiden-Hämatom bei Diabetes und Schädelbasisfraktur 115. — Geschwülste 380. — primäre Geschwülste, gliomatöse Degeneration 242. — Gliom 281. — Kompression durch Hirnblutung s. Erblindung. — Lichtempfindung bei Durchschneidung des — 404. — spezifische Energie des — 404. — Mißbildung am — 362. — Stahlsplitter im — 345. — direkte Verletzung des — 449. — Verletzungen des —, Evulsio 51. 181. — Veränderungen nach Resektion der Orbita s. O. — -Weg bei sympathischer Ophthalmie 121. — Tuberkulose 352. — Entzündung s. Neuritis optica. — s. a. Papille.

Optische Institute u. Augenärzte 103.

Optometer diploskopique 386.

Optometrie 416.

Orbicularis, Rhabdomyom des — 313.

Orbita, Jahresbericht 481. — Abszeß s. a. Phlegmone. — Aktinomykose 147. — Angiom 450. — Beteiligung der — bei Oberkiefererkrankungen 357. — Blutsinus in der — s. Kaninchen. — Fetttransplantation in der — s. Enucleation. — Fibrom 144. 342. — metastatisches Carcinom 144. 401. — Emphysem der — und Enophthalmus traumaticus 409. — Entzündung des Gewebes der — 402. — Fremdkörper der — s. d. — über 22 Geschwülste der — 303. — Geschwülste, Exenteratio orbito-sinualis 236. — Lymphangiom 209. — Neurofibrom s. d. — knöcherne Geschwulst der — 171. — Osteom 238. 317. 341. — Phlegmone: bei Empyem der vorderen Siebbeinzellen 104; bei Malaria-Cachexie 252; metastatisch 410. — Thrombophlebitis der — Tränensackspülung 335. — Melanosarkom 281. — Sarkom: 235; angeborenes 426; anfangs Kropf-Exophthalmus vortäuschend 270. — inflammatorische Sklerose 237. 252. 402. — Teratom 187. 373. 430. — Schußverletzung der — s. d. — Verletzung, Hirnabszeß 346. — Tuberkulose der —, Resektion, Optikusveränderungen 412. — Varix oder Angioma venosum, geheilt durch Alkoholinjektionen 281. — das Venensystem der — 399.

Orbitale Komplikationen bei Kopfverletzungen 185; s. a. Schußverletzungen. — Plethysmographie s. d.

Ossifikation in phthisischem Bulbus bei Sarkom 144.

Osteom der Orbita s. d. — Nasen-Nebenhöhlen- — 280.

Ostpreußen, Trachom in — 168. 368.

Oxydase-Reaktion der Tränendrüse s. T.

Palpebra s. Lid.

Pannus, Heilung durch Jequirity 58. — Präparate von skrofulösem — 107. — Behandlung durch Gonokokken 128.

Panophthalmie, zur Bakteriologie der — 272. — nach Cholecystitis 58. — besonderes Bakterium coli bei — 114. — Prophylaxe nach Infektion 143.

Papilla nervi optici, Drusen der — 111. — Abtrennung der — 181. — Verletzung der — 187. — Gefäße an der — s. d. — Varicenbildung an der — s. Gefäße. — Mißbildung 362. — Schwellung in der Umgebung der —, Sarkom 426. — Verziehung durch Überdehnung des hinteren Augenpoles 415.

Papillom der Cornea 83. 412. — der Caruncula 390.

Paraffin, Erblindung nach — -Injektion 149.

Parasiten an den Cilien 444. — s. a. Aktinomykose, Aspergillus, Blastomyceten, Cysticercus, Ophthalmomyiasis, Pilze, Sporotrichosis, Trypanosomen.

Parinaud's Conjunctivitis s. d.

Pathologie, Jahresbericht 460.

Peitschenschlag, perforierende Verletzung durch — 252.

Pemphigus conjunctivae s. d.

Perhydrol 154.

Perimeter, bimaculoscope 308. — Gradeinteilung 407.

Perspektive u. Sehschärfe u. Lesen 370. 436.

Pferd(e)-Cornea s. Keratoplastik.

Phänomen, optisches s. Optik.

Phagocytäre Vorgänge am Auge 368.

Phagokele bei Hornhauttuberkulose 384. 399.

Pharmakodynamisches Gesetz s. Stoffwechsel.

Phlegmone der Orbita s. d.

Phlyctäne, pathologische Anatomie der — und —-ähnliche Prozesse 55. — Ätiologie 191. 396 (Skrofulose). 423. — — Tuberkulinreaktion bei — 379. 380. — in der Gegend von Nizza 419.

Photographie (sche) Optik u. Farben- — 77. — u. Sehen, Analogie 158.

Photometer für Schulen 386.

Phototherapie s. Licht.
Phthisis bulbi bei Sarkom mit Ossifikation 144.
Physiologie, Jahresbericht 457.
Physiologische Optik s. d.
Pigment, Fehlen des — am Pupillarrand der Iris 170. — -ierung der Bindehaut 25. — -Epithel, Histogenese und Histologie 244. — Epithel der Iris s. I. — Verstreuung auf Hornhaut, Iris und Linse 257.*
Pilze s. Aspergillus, Sporotrichose.
Pirquet'sche Kutan-Reaktion bei Tuberkulose s. T.
Plasma-Zellen, Auswanderungsvermögen 435.
Plastik, Blepharo-, Kerato- s. d.
Plastische Augenentzündung, Kalomel 237.
Plehn, Nachruf 284.
Plethysmographie, orbitale 399. 407.
Plica semilunaris, Lymphom 390. — Cyste der — 442.
Podophyllin-Vergiftung, Augenstörungen 443.
Polyneuritis der Hirnnerven bei Epitheliom der Unterlippe 443.
Posen, Trachom in der Provinz — 26.
Presbyopie, Mikropsie bei — 108. — Akkommodation bei — 402.
Primäraffekt s. Syphilis.
Prismenphänomen, Wilbrands hemianopisches — 147. 232. 373. 410.
Probier-Lorgnette 248.
Projektion, über die — 453.
Protargol in warmer Lösung 384.
Prowazek'sche Körperchen s. Trachom.
Pseudo-Gliom, — -Linse s. d. — Trichiasis 248.
Psychologie der Raumwahrnehmung 300.
Psychose, Augenhintergrundserkrankungen bei — 337. — Augenerkrankungen, kompliziert mit — 342.
Psychotherapie bei Ophthalmoplegie s. d.
Ptosis, Operation 237. 352.
Puerperium, Amaurose im — 378.
Pupillarmembran, persistierende 40; bei Zwillingen 56.
Pupillarreflexe und vordere Vierhügel 92. — Störung bei Gehirngeschwulst 170. — paradoxer 398. — bei Tuberkulose s. d. — hemianopischer s. d.; s. a. Prismenphänomen.
Pupillarverschluß, Kammerwasser bei zirkularem — 56.
Pupille(n), Bewegungen, Physiologie 154. — Ektopie s. d. — geringere Erweiterungsfähigkeit der — 387. — -Fasern des Sympathicus 54. — Größe und Augendruck 403. — Stellung der — innerhalb des optischen Systems des Auges 399. — willkürliche — -Erweiterung 103. — beim Neugeborenen und im ersten Lebensalter 349. — Physiologie u. Pathologie des — -Spiels 115. — Pigment am — -Rand s. d. — -Starre: angeborene 38*; nach schwerer Lumbosakral-Gegend-Quetschung 304. — Störungen bei Dementia praecox 383. — -Verengerung mit Kopfschmerz 335. — Untersuchung, Technik 50.
Pupillomotorischer Bezirk der Retina s. d.
Pyocyanase bei Hypopyon-Keratitis 273. 348. — bei Ulcus corneae serpens 53. 427.

Quarzlicht s. Trachom.
Quassia als Kau-Ersatz bei Nikotinamblyopie 233.
Quecksilber bei Blutungen der Retina s. R. — Stomatitis mercurialis, Zahnveränderungen 30.

Radium, Behandlung des Frühjahrskatarrhes 424. — Behandlung von Augenkrankheiten 425.
Rasillit, Augenverletzung durch — 192.
Raum-Wahrnehmung, Psychologie 300.
Raupenhaare, Augenerkrankungen durch — 117.
Reflex, Phänomene, außergewöhnliche 398.
Refraktion(s), Jahresübersicht 479. — des menschlichen Auges 75. — -Bestimmung, Lehrbuch 299. — neue — -Bestimmung im umgekehrten Bild 110. — -Messung 416.
Regenbogenhaut s. Iris.
Reklination s. Cataract-Operation.
Remedia s. Medikamente.
Reptilien, Lichtsinn bei — 349.
Retina, Ablösung der —. — Pathogenese 301. — ?traumatische 172. — samt dem Sehnervenkopf vom Sehnerven, traumatisch 181. — Heilung 272. — Behandlung nach Deutschmann 157. 276. — Sklerektomie bei — 416. — Tuberkulinbehandlung bei — 416.
Retina — Jahresbericht 477. — Histogenese u. Histologie 244. — Entwicklung der — 252. — -Anomalien in sonst normalen fötalen menschlichen Augen 180. — Atrophia agyrata 122. — Angiom 427. — größere Blutungen der — 46. — Blutungen nach Influenza 182. — Blutungen bei Tuberkulose 400. — Blutungen, geheilt durch Hg 83. — präretinale Blutung

172. 414. — Blutungen bei hämorrhagischem Glaukom, diaphanoskopisch 106. — Cyanose der — 272. — chorioidale Blutversorgung der — 187. — Blutströmung sichtbar in den Gefäßen der — 155. 189. — Cyste 211. — Pathogenese der — -Cysten 438. — Gefäße s. a. d. — venöse Hyperämie der —, Bedeutung 271. — Thrombose der Arteria temporalis inferior durch Stoß 427. — pigmentierte Gefäße der —, angioid streaks 145. — exsudative Erkrankung 145. 234. 401. 424. — plötzliche Zirkulationsunterbrechung in der — 271. — Gliom s. d. — Gliose der — 414. — Druckwirkung auf die — bei Glaukom im myopischen Auge 246. — Ischaemie, Iridektomie 397. — Kopulation der — mit der Chorioidea 301. — Pathologie der —, Neurologie u. Auge 238. — Adaption der — bei Nystagmus 389. — ungewöhnliche Erkrankung 334. — Pars ciliaris der —, Morphologie 451. — Oxydationsvermögen in der —: ohne Sehpurpur 450; unter Wirkung verschiedener Lichtsorten, Wärme u. Cocaïn 452. — pupillomotorischer Bezirk der — 118. 119. — Überdehnung 410. — Veränderungen bei Skorbut 255. — Veränderungen nach schwerer Kopfverletzung, Angiopathia traumatica 310.

Retinitis albuminurica: nach Krämpfen bei einem Kind 156. — anomale — mit Pigmentgürtel 409. — circinata 50. 127. 186 (u. ähnliche Erkrankungen). — hereditaria 234. — leukämica 307. — pigmentosa 381. — proliferans nach Darmblutung 280. — proliferans n. Tuberkulose 387. 400. — punctata albescens 146. — ungewöhnliche 334. — Chorio-, Neuro- — s. d.

Retrobulbäre Blutung nach Contusio 170. — Neuritis optica s. d. — Entzündung durch Fremdkörper s. F.

Revolver, Schußverletzung s. d.

Rhabdomyom des Orbicularis 313.

Rhinogene Optikus-Erkrankung s. d.

Rhinologisch s. Nase.

Rindenblindheit, passagere nach Commotio cerebri 383.

Ring-Linse s. d. — Abszeß s. Cornea.

Römer s. Geschichte.

Röntgenstrahlen, intermittierende — zur Behandlung von Augenleiden 59. — zur Lokalisation von Fremdkörpern 58. 144.

Röteln, Neuritis optica nach — 398.

Rosacea u. äußere Augenerkrankungen 407.

Rot-Sehen s. Erythropsie.

Roulette s. Optik.

Ruptur, spontane des Auges 144. — der Chorioidea, Lamina cribrosa, Sclera s. d.

Rußland s. a. Militärdienst.

Sämisch, Nachruf 14.* 286.

Salicylsaures Natrium gegen sympathische Ophthalmie 378.

Salzsäure-Atzung der Cornea, Linsentrübung 340.

Sarcom(a) bei $2^1/_2$jährigem Kind 397. — intraokulares — u. sympathisierende Entzündung 29. — in phthisischem Bulbus mit Knochenbildung 144. — der Augenmuskeln, Chorioidea, des Ciliarkörpers, der Conjunctiva, Cornea, des Lides, Occipitallappens, der Orbita, Tränendrüse s. d. — elephantiastisches — 251. — s. a. Chondro-, Lympho-, Melano-.

Saugtherapie am Auge 254.

Schädel, Lymphorrhagie im Fundus bei — -Bruch 355.* — Basisfraktur, Optikusscheidenhämatom 115. — -Anomalien bei Cataracta congenita s. d. — Turm — 425.

Schanker s. Syphilis, Primäraffekt.

Scharlach-Öl, Wirkung aufs Auge 273.

Scharlachrot bei Hornhauterkrankungen 124. — in der Augenheilkunde 439.

Scheiden-Bazillen s. d.

Schichtstar s. Cataracta zonularis.

Schielen, Ätiologie 252. — geheilt durch Amblyoskopübungen 279. 374. — Höhen — 386. — Vererbung des — 160.

Schieloperation, einfache Methode der Vorlagerung 125. — partielle Sehnenüberpflanzung 120. 375. — Sehnenverkürzung bei — 438. — totale Hornhautvereiterung nach — 338.

Schildkröte, Akkommodation 396.

Schirmprobe s. Sehen.

Schläfen-Schuß s. d.

Schneuzen s. Nase-Schnauben.

Schräg-Schrift s. d.

Schrift-Proben s. Sehproben. — Steil- oder Schräg — 306.

Schrot-Schußverletzung s. d. — -Korn im Glaskörper 303.

Schule(n), Beurteilung der Helligkeit von Plätzen in — 96. — Berufswahl der Schüler 312. — in Ägypten, augenärztliche Überwachung 83. — Photometer für — 386. — Untersuchung in Liege 389.

Schußverletzung(en) der Orbita, ringförmige Linsentrübung 126. — homonyme Hemianopie durch Revolver- — 250. — Kopf- — in der chirurgischen Charité-Klinik behandelt 32. — Schläfen-

— mit Sympathicuslähmung 370. — seltene Schrot- — ohne Perforation 411. — Schrot- — 127. — glückhaft Schuß ins Schwarze des Auges 328.* — Stauungspapille nach — s. d.
Schutz-Gläser s. d.
Schwachsichtigkeit, Sehschärfe-Bestimmung bei — s. d.
Schwangerschaft s. Gravidität.
Schwindel, über den — 453.
Sclera, angeborene Cyste der — 153. 250. — Ruptur der — mit subkonjunktivaler Linsenluxation 281. — blaue, familiäre 380. — Überdehnung 410.
Sclerectomie bei Glaukom s. d. — bei Netzhautablösung s. Retina, Ablatio der —.
Scleritis, pathologische Anatomie 124.
Sclerose, Initial- — s. Syphilis.
Sehbahn, Pathologie der cerebralen — 26. 89.
Sehen, Platz des Bewußtseins in der Theorie des — 76. — das elementare —, Messungstafeln 78. — binokulares —, Rolle der Macula 237. — binokulares —, Prüfungsmethode 333. 346 (Schirmprobe). — Theorie 237. — Separieren ist — 434.
Sehnenüberpflanzung u. -verkürzung s. Schieloperation.
Sehnerv(en) s. Optikus. — -Schwund s. Optikusatrophie. — -Eintritt u. — -Kopf s. Papille. — -Entzündung s. Neuritis optica.
Sehproben 78. 300. 301. 404. 417. — internationale 78. — über — 238.
Sehprüfung bei künstlicher Beleuchtung u. Lichtsinnstörung bei Myopie 54. 404. 417.
Sehpurpur s. Retina.
Sehschärfe-Bestimmung 238. — -Bestimmung bei Schwachsichtigkeit 21. 329. — -Bestimmung, neue Einheit 237. — bei Arbeitsunfällen 57. — u. Berufskrankheiten 448. — Erblichkeit, soziale Einflüsse, Intelligenz u. — 349. — die Grenzen der — 210. — Perspektive u. — 370. 436.
Sehstörung u. Hirndruck ohne Stauungspapille 253.
Serum (— -Therapie) — Jahresübersicht. — in der Augenheilkunde 141. 408. 417. — Lösung von Blut im Glaskörper durch hämolytisches — 121. — Diagnostik der Augenerkrankungen 141. 151. 177 (Syphilis u. Tuberkulose). — anaphylaktische Erscheinungen am Auge 394. — s. a. Immunität. — immunisatorische u. phagocytäre Vorgänge am Auge 368. — Antidiphtherie —: bei Neuro-Retinitis nach Influenza 88; bei Augeninfektionen 433. — Immunisierung gegen Tetanus 373. — Deutschmann's Serum, therapeutischer Wert 91. 371. — Wright'sche Opsonintechnik in der Augenheilkunde, speziell bei Augentuberkulose 55. — Opsonine im Kammerwasser 400. — Biologie der Linse 113. — Antikörperübertritt in die Cornea bei passiver Immunisierung, Beitrag zur — 96. — Corpus ciliare u. Antikörper 368.
Sexualorgane s. Geschlechtsorgane.
Sideroskop, über 116. 153. — Messingsplitter, lokalisiert durch — 182.
Sieblein, s. Sinus ethmoidalis.
Simulation 447. — Instrument zur Entdeckung der — 450.
Sinus, Augensymptome bei — -Erkrankungen 103. — Augenkomplikationen bei Poly — itis 390. — Blinder Fleck bei -Erkrankungen s. Neuritis retrobulbaris. — Keratitis parenchymatosa u. — Erkrankungen 154. — Geschwülste, von der Orbita ausgehend, exstirpiert 236. — -Osteome 280. — ethmoidalis: Orbitalphlegmone bei Empyem des vorderen — 104. — frontalis: atypische Mukozellen des — 119. — besonders große Geschwulst 32. — sphenoidalis: Chiasmaaffektion bei Empyem des S. eth. und sphen., Lokalisation 414.
Skiaskop, neues 155. 188.
Skirrhus, metastatischer der Orbita 417.
Skl. s. Scl.
Skopolamin-Narkose s. d.
Skorbut, Netzhautveränderungen bei — 255.
Skotom, atypisches zentrales — 119. — -Aufzeichner 333.
Skrofulose, Wesen u. Behandlung 64. — Pannus bei — s. d. — Augenentzündung durch — 288. — Nasenrachenbehandlung bei Augen- — 255. — u. Phlyktäne s. d.
Snell, Simeon, Nachruf 433.
Sonnenblendung, durch zahnärztliche Behandlung 192.
Spasmus rotans 430.
Spektroskopische Farbensinnprüfung s. d.
Spirillen bei Iridocyklitis 150.
Sporotrichosis am Auge 303.
Stahl-Splitter im Optikus 345.
Stamm-Baum bei verschiedenen Augenveränderungen 425. 428.
Staphylokokken s. Bazillen.
Staphyloma, angeborenes, vorderes 378. — posticum, hochgradiges 42.
Star s. Catarakt u. — -Operation. — Schreibweise 60.

Stauungsblutungen, nach Kompression des Thorax 51. — u. Optikusatrophie 125.
Stauungspapille, Genese 77. 191. 212. 447. — Abhandlung über — 421. — bei Cysticercus 238. — bei komprimierter Luftkrankheit (Caisson) 116. — bei Lues cerebri, Trepanation erfolgreich 209. — Trepanation bei — 307. — bei Acusticustumor, Operation, Persistenz 413. — nach Hirnabseß durch Schußverletzung 237. — die — bei Meningitis tuberculosa 307. — Lokalisation mit Hilfe der — 319. 320. 421.
Stauungstherapie am Auge 254.
Steatosis senilis des Auges 452.
Steil-Schrift s. d.
Stein, Splitter im Glaskörper, erfolgreich extrahiert 287. — -Wurf, Aderhautruptur 409.
Stellungsanomalie des Auges 362.
Stenopäisches Loch, Vergrößerung 406. 439.
Stereoskop zur Sehschärfe-Bestimmung bei Schwachsichtigkeit 21. 329.
Stereoskopisch, Dahlfeld's -Bilder für Schielende 76.
Stirnhöhle s. Sinus frontalis.
Stockholm, Mitteilungen aus der Augenklinik des Carolinischen Med.-Chirurg. Institutes in — 75. 335.
Stoffwechsel des Auges, pharmakodynamische Gesetze im — 373
Stomatitis mercurialis s. Quecksilber.
Strabismus u. **Strabotomie** s. Schielen u. Schieloperation.
Streptobazillen s. Baz.
Stricknadel, Optikusverletzung durch — 449.
Ströme s. Elektrisch.
Subconjunctivale Injektionen beim Kaninchen 381. — bei Cataract s. d. — von Fibrolysin s. d. — von Kochsalz 150. — von Natrium citricum gegen Glaukom 154.
Subconjunctivitis s. Conj.
Symblepharon bei Trachom 418.
Sympathicus, Pupillenfasern des — 54. — Lähmung des Augen- — bei Schläfenschuß 370. — Lähmung bei Heterochromie der Iris 426.
Sympathische Ophthalmie, über — 155. 189. — Pathogenese 391. — lange Zeit nach Verletzung 47. — Verminderung der — 154. — chronische, geheilt 344. — deletärer Fall, 4 Jahre post Trauma 414. — intraokulares Sarkom u. — 29. — Salizylsaures Natrium u. Aspirin gegen — 378. — Reizung besonderer Art, Vergrößerung des blinden Fleckes 158. — s. Optikusatrophie 304. — Sehnervenweg bei — 121. — Miskroskopischer Befund beider Augen in frühem Stadium 316. — Bacillus subtilis u. — 440.
Syndrom von Mikulicz s. d.
Synechie(n) der Iris s. d. — angeborene vordere — mit Buphthalmus 334.
Syphilis, Diagnose u. Therapie auf Grund der neuen Forschungsergebnisse 287. — die moderne — -Therapie 308. — das neue Ehrlich'sche Mittel 320. 389. 395. 397. 430. — -Behandlung mit Dioxydamidoarsenobenzol 320. — Gehirn- —, Stauungspapille s. St. — Keratitis u. — s. d. — Primäraffekt der oberen Übergangsfalte 22. — Initialsklerose der Augenlider 129.* — Primäraffekt der Conjunctiva 250. 412. — zwei interessante — -Fälle (Muskel-, Hoden- — u. Bindehaut —) 64. — sekundäre — der Conjunctiva 30. — Schleimpapel der Conjunctiva 447. — gummöse Erkrankung der Hypophyse 44. — hereditäre 32 (Gelenkaffektionen) 64 (tarda). 183 (Hornhautmißbildung). 237 (Exostose am Nasenbein). — Keratitis u. Chorioiditis bei hereditärer — s. d. — s. Wiederansteckung u. Supersyphilisation 320. — u. Tabes dorsalis 159. — Wassermann- Neißer- Bruck'sche Reaktion in der Augenheilkunde 403. 404. 434. — Serum-Diagnostik s. d. — u. Augenverletzungen 448. — Chorio-Retinitis, Tarsitis durch — s. d.

Tabes dorsalis, Opticusatrophie bei — 50. 112. 356 (juvenile). — u. Syphilis 159. — -Symptome nach Quetschung der Lumbo-Sakral-Gegend 304.
Tätowier-Instrument, modifiziertes 267.* — Wanderung des — -Pigmentes 387.
Tafeln zur Sehschärfe-Bestimmung s. Instrumente b.
Talgdrüsen, Adenom s. d.
Tarsitis tuberculosa 58. — syphilitica 251. — gummosa praecox 445.
Tarsoplastik nach Büdinger 415.
Tarsus s. Trachom.
Taschenbuch, therapeutisches — für die Augenpraxis 76.
Taubstumme, Sehen der — 387.
Taucher vögel, Akkommodation der — 350.
Tenonitis 287*. 322*.
Teratom der Orbita 187. 373. 430. — der Cornea 358. — der Tränendrüsengegend 279.
Tetanie, Cataract bei — 250.
Tetanus, Immunisierung gegen — 373.

Therapeutische(s) Taschenbuch s. d. — Beobachtungen 154.
Therapie, Jahresbericht 468. — s. a. Augenheilkunde, Medikamente. — augenärztliche — 139.
Thiersch'sche Transplantation der Conjunctiva s. C.
Thorax-Compression, Stauungsblutung nach — s. St.
Thrombophlebitis orbitae s. d. — einer Netzhautarterie 427.
Thrombose der Centralvene 382.
Tiefensehen mittels monokularer Parallaxe 399.
Tiere(n), Glaukom bei — 349. — s. a. Affe, Amphibien, Cyprianus, Fisch, Huhn, Hund, Kaninchen, Pferd, Reptilien, Schildkröte, Taucherv̈gel, Vogel.
Tintenstift-Verletzung 80. 156. 189.
Tonometer s. Instrumente b. — von Schiötz, klinische Winke 152. 382. 448.
Tonometrie s. Ophthalmo- —.
Torische Gläser s. d.
Trachom 186. — Beiträge zur —-Forschung 26. 40. 241. 243. — Natur u. Ätiologie 249. — Übertragbarkeit 26. — Pathologie 141. — Ätiologie 26. 141. 243. 249. 346. 414. 419. — Erreger 30 (Priorität). 40. 44. — Natur u. Herkunft des —-Erregers u. Mutierung des Gonococcus Neisser 209. 268. —-Körperchen 26. 32. 64. 119 (Darstellung). 148 (Färbung). 179. 183 (Ägypten). 235. 236. 346. 373. 375. 379. 405 (in normaler Bindehaut). 433. 435. 440. 445. 447. 467. — Einschlüsse bei — 44. 153. 255. — Zellparasiten bei — 96. — Schnell- u. Kontrastfärbung der —-Körper im Schnittpräparat 317. — Chlamydozoen 179. 434. — besondere Hornhautkomplikation bei — 442. — der Tränenkanälchen 450. — Entropium s. d. — Pannus s. d. — Symblepharon beim — 418. — Prophylaxe 141. — Bekämpfung im Bezirk Allenstein 61. — Einschleppung in den Regierungsbezirk Arnsberg 26. — in Ägypten s. d. — in der Provinz Posen 26. — in Ostpreußen 168. 368. — beim Militär in Ägypten 382. — Diagnostik u. Bekämpfung bei Zivil u. Militär 254. — Bekämpfung 445. — Behandlung 160. 185; durch Gonokokken 128; mit Quarzlicht 320. — Behandlung, chirurgische: Exzision der Übergangsfalte 125; Modifikation der Kuhnt'schen Tarsusausschälung 403. — Blepharplastik nach — s. d. — modifizierter Knapp'scher Roller 155. — Lichtbehandlung 52.
Tractus opticus, Läsionen bei Meningitis s. d.
Tränen, Träufeln s. Epiphora.
Tränenabflußwege, permanente Drainage 179.
Tränendrüse, angeborene Fistel 415. — Geschwulst 333. — Chondrosarkom 25. — Lymphosarkom 235. 426. — Rundzellensarkom 333. — Teratoide Neubildungen der —-Gegend 279. — Spontanluxation 118. — symmetrische Lymphome der — u. Speicheldrüse 144. — lösliche Fermente in der — 236. — Oxydase-Reaktion in der —, antitoxische u. antibakterielle Eigenschaft 30. — Tuberkulose, Infektionsweg 314.
Tränengrube u. Nase u. Nebenhöhlen 54.
Tränenkanal, angeborene Fistel 118. 401.
Tränennasengang, Erkrankungen, Behandlung 121.
Tränenröhrchen, Bildungsfehler 169. — Konkremente in den — 401. — angeborene Atresie 182. — Trachom 450.
Tränensack, Argyrose des — 451. — angeborene Fistel 118. 401. — angeborene —-Eiterung 347. 419. — Augenoperationen bei —-Eiterung 183. —-Eiterung 420. —-Entzündung, Bakteriologie 442. — Entzündliche Neubildung im — nach Trauma 446. — Deformation des — 447. — Dukryocystorhinostomie 340. 442. — permanente Kommunikation mit der Nase 179. — Instrument zur Exstirpation des — 184. — Spülung, Thrombophlebitis orbitae 335.
Tränenwege, Leiden der —, Behandlung 50.
Transplantation der Conjunctiva s. d. — der Hornhaut s. Keratoplastik. — s. a. Plastik.
Trauma s. Verletzungen.
Traumatisch(es)(r) Blutungen s. d. — Cyste der Conjunktiva s. Conj. — seltene — Erkrankung der Cornea s. C. — Augenerkrankungen s. d. — Augenmuskelsarkom 126. — Enophthalmus s. d. — post — Irisgeschwulst s. I. — post — Optikusatrophie s. d. — Linsencolobom s. d.
Trepanation bei Stauungspapille s. d. — bei Gehirngeschwulst 423.
Tropometer 146.
Trousseau, Nachruf 322*. 448.
Trübungen der Cornea, Linse s. d.
Trypanosomen, Augensymptome nach Injektion von — in die Augengefäße 251.
Tuberkel s. Tuberkulose.

Tuberkulin, Alt-—-Injektion bei Keratitis parenchymatosa 124. — Behandlung bei Augentuberkulose 117. 156. 189. 312. 375. 408. 430. — Therapie am Auge, Experimente 286. —-Immunität u. —-Therapie am Auge 318. — besondere Form von Reaktion am Auge durch Alt-—, subkutan 127. — Reaktion bei Phlyktänen 380. — bei Netzhautablösung 416. — Tuberkulotoxämie des Auges 430.
Tuberkulose des Auges, Behandlung 117; Zusammenfassung 384. — u. intraoculare Blutungen, Gefäßerkrankungen u. Retinitis proliferans 387. 400. — Papillarreaktion als Früh-Diagnostikum bei Lungen- — 253. — Episkleraler Tuberkel 334. — Solitär — der Iris 51. — Solitär- — des hinteren Augenabschnittes im frühen Kindesalter 146. — Solitär-— der Chorioidea, geheilt 230*. — konglobierte — der Chorioidea 367. — Opsonintechnik bei Augentuberkulose s. Serumtherapie. — Pirquet'sche Kutan-Reaktion mit letalem Ausgang 249. — Ophthalmo-Reaktion bei — 50. 155. 189. 346; pathologische Anatomie 178; besondere Form durch Alt-Tuberkulin, subkutan 127. — Serum-Diagnostik s. d. — Chorioiditis, Iridocyklitis, Keratitis, Meningitis, Tarsitis tuberc. s. d. — des vorderen Bulbusabschnittes, Sklero-Keratitis 272. 384. — der Chorioidea, des Ciliarkörpers, der Conjunctiva, Cornea, Iris, des Optikus, der Orbita, Tränendrüse s. d.
Tübingen, neue Universitäts-Augenklinik in — 57. — Geschichte der mediz. Fakultät in — 169.
Turm, Schädel s. d.

Überdehnung am hinteren Augenpol 410. 415.
Überempfindlichkeit(s), Versuche vom Auge aus 403.
Übersichtigkeit s. Hyperopie.
Ulcus, rodens 389.
Ulcus corneae, Bakteriologie 382. — Serumtherapie bei — 374. — serpens, Behandlung mit Pyocyanase 53. 427. 437; mit Heißluft u. gallensauren Salzen 390; mit Kaninchengalle 443. — serpens, Ätiologie 247.
Ultraviolette Strahlen 245. — Strahlen in künstlichem Licht 51. — konzentriertes blaues Sonnenlicht 192. — Strahlen-Schädlichkeit fürs Auge 57. 150. — Wirkung kurzwelliger Strahlen aufs Auge 101. 374 (Schutzgläser) 404. 409. — Absorption von kurzwelligem Licht durch die menschliche Linse 123. — Schutz der Augen vor — Licht 253.
Unfall, Erwerbsfähigkeitsformeln nach — 144. — Sehschärfe bei Arbeits- — 55. — Begutachtung von Verletzungen 287. 303. 349. — Versicherung 168.
Universität(s)-Augenheilanstalt s. d.
Ulvea(e), Ektropion — s. d. — über Nekrose der — 392.

Vaccine, Impfpusteln, aufs Auge übertragen 254. — Behandlung gonorrhoischer Iritis und Arthritis 270.
Varix der Orbita s. d. — an der Papille s. Gefäße.
Vene(n) s. a. Gefäße u. -erkrankungen. — Zentral- — s. d. — der Orbita s. d. — Verbindung zwischen Aderhaut- u. Netzhaut- — 428.
Venöse Blutsinus s. Kaninchen.
Verätzung durch Ammoniak, Kalk, Salzsäure s. d. — s. a. Ätz.
Vergiftung s. Intoxikation.
Vergrößerung durch das stenopäische Loch 406. 439.
Verletzungen und Wunden 168. — Jahresbericht 485. — Casuistik 53. 287. 295.* — sympathische Entzündung lange Zeit nach — s. S. — schwere perforierende —, Infektion, Heilung 192. — schwere perforierende —, Operation, Heilung 420. — doppelte Durchbohrung durch Eisensplitter s. E. — Wundbehandlung bei perforierenden — mit Bindehautdeckung 30. — zum Zwecke der Militärdienstentziehung 255. — subconjunctivale Zerreißung mit Buphthalmus, Heilung 427. — Star s. Cataracta traumatica. — Linsenluxation durch — s. d. — Syphilis und — 448. — und Unfallbegutachtung s. d. — der Cornea, des Kopfes, der Lamina cribrosa, der Linse u. Linsenkapsel, des Optikus, der Papille, des Schädels s. d. — durch Eisen, Fremdkörper, Glas, Hutnadel, Kalk, Kunstdünger, Peitschenschlag, Rasillit, Stricknadel, Tintenstift s. d. — Schußverletzungen s. d. — s. a. Contusion, Elektrisch, Evulsio, Ruptur, Schädelfraktur, Stauungsblutungen, Traumatisch.
Verschmelzungs-Frequenz 113.
Verstümmelung s. Militär.
Vierhügel, vordere — und Pupillarreflex 92. 170 (Geschwulst).
Violettblindheit s. Adaption.
Vögel, Taucher- — s. d. — Elastische Hornhautfasern der — 450.

Vorderkammer, Kommunikation zwischen — und hinterer Kammer 56. — Druck in — und hinterer K. 114. — Cilien in der — 18.* 24. 287. — feinster Eisensplitter in der — 295.* — frei flottierende Cyste der — 156. — Cyste, traumatische 435. — Ausspülung nach Cataractoperation s. d. — Messung der — 444. — Nichtwiederherstellung nach Cataractoperation s. d. — Linsenluxation in die — s. d. — fadenwurmähnliches Gebilde in der — 234. 424. — Insektenlarve in der — 332. — Immunitätsverhältnisse in der — s. d. — Opsonine in — s. Serum. — schwarzes — -Wasser 255. — -Bucht u. ihr Gerüstwerk bis zur Geburt 301.
Vorlagerung s. Schieloperation.
Vortex-Venen s. Gefäße.

Wachsendes Auge, Versuche am — 31. 378.
Wachstums-Verhältnisse bei Operation der Cataracta congenita 406. — -Verminderung des Auges nach Iridektomie in früher Jugend 255.
Wassermann'sche Reaktion bei Keratitis parenchymatosa 124. — s. a. Serum-Diagnostik, Syphilis.
Wassersucht, Drucksteigerung bei epidemischer — 189.
Weiß-Empfindlichkeit 453.
Widmark, Nachruf 93. — 's Bindehautentzündung s. Conjunctivitis.
Wimper s. Cilie.
$\sphericalangle\alpha$ bestimmt mit Javal-Schiötz' Ophthalmometer 155. 188.
Wochenbett s. Puerperium.
Wortblindheit, angeborene 272. 427.
Wright'sche Opsonintechnik s. Serum.
Wundbehandlung bei Verletzungen s. d.
Wunden s. Verletzungen.

X-Strahlen s. Röntgen.
Xanthelasma und Xanthom 361.
Xerose-Bazillen s. d. — conjunctivae corneae, operative Behandlung 128. — der Conjunctiva und Nachtblindheit 272. 335.

Z s. a. C.
Zähne, die Augen- — 320. — Veränderungen der — bei Stomatitis mercurialis 30. — zahnärztliche Behandlung, Sonnenblendung durch — 192. — Cyste des Nasenbodens als Ursache von Epiphora 280.
Zerreißung s. Verletzung.
Zonula Zinnii, Fasern-Insertion auf der vorderen Linsenkapsel 451.
Zurückdrängbarkeit des Augapfels s. Bulbus.
Zyste s. Cyste.

Autorenregister.

* Originalartikel.

Abadie 304.
Adam 24. 38. 76. 103. 233. 330. 338.
Adamantiadis 250.
Adams 234. 429.
Addario, C. 280. 406. 435. 446. 447.
Addario, G. 446. 447.
Aguilar 451.
Albertotti 301.
Albrand 399.
Alessandro 236.
Alfieri 448.
Alling 342. 401.
Aly Bey Heydar 83.
Allport 421.
Ammann 118. 402.
Ammon 78.
Angelucci 235. 386. 449.
Antonelli 30. 237. 303. 447. 448.
Arens 53.
Armaignac 306.
Asher 32.
Ask 51. 52.
Asmus 182. 414.
Aster, v. 351.
Aubineau 252.
Aurand 58. 286.
Axenfeld 371. 387.
d'Ayreux 308.

Bacchi 437.
Bailliart 303.
Ballaban 254.
Ballantyne 156. 346.
Barany 191.
Barr 422.
Barrington 349.
Bartels 403.
Batten 234. 333.
Baum 436.
Baumm 320.
Beard 76.
Beaumont 425.
Beauvois 306.
Becker, Franz 110. 153.
Behr 147. 256.
Béla 238.
Benedek 169. 360.
Benedetti 443.
Renoit 388.
Bennett 155. 189. 281.
Bentzen 50. 52. 278.
Berger, Emil 21. 301. 329.
Bergemann 375.
Bergh, van den 386.
Bergmeister 41. 80. 81. 361. 363. 367. 414.
Bernheimer 127.
Bernstein, E. J. 154.
Best 118. 150. 253. 314.
Betti 440.
Bettremieux 251. 416.
Bichelon 299.
Bielschowsky 75. 168.
Bietti 437. 438. 440.
Birch-Hirschfeld 57. 412. 415.
Birdwood 377.
Birkhäuser 181.
Black, N. M. 154.
Blair 427.
Blaskovicz 149.
Blessig 279.
Blümel 159.
Bock 190.
Bonsignorio 190.
Borchers 350.
Bornoncini 433. 435.
Borsch 306.
Bossalino 440.
Bourdier 251.
Bourgeois 58. 302.
Boyle 155.
Brewerton 234. 346.
Bridland 382.
Bronner 273.

Brückner 120.
Brunetière 305.
Buchwald 26.
Bufill 448.
Bull, Ch. St. 143.
Bumke 54.
Burge 400.
Burkhardt 31.
Buschke 287.
Busse 312.
Butler 345. 347. 379. 420. 421. 430.
Buys 158. 236. 383.
Bywater 379. 380.

Cabannes 304. 307.
Caillaud 416.
Calderaro 119. 441. 442.
Callan 116.
Cannas 435. 436.
Cantonnet 250. 251. 447.
Carbone 443.
Cargill 426.
Carlini 241.
Carpenter 349. 424.
Carvill 401.
Casali 437.
Cassimatis 83.
Cauer 279.
Cauvin 251.
Cechetto 235. 433. 434. 438.
Cerqueira 250.
Chaillous 306.
Chalupecký 253.
Chance 116.
Chevalier 57. 306.
Chevallereau 167. 303.
Chlorier 447.
Chiari 443.
Chrzelitzer 384.
Chvostek 191.
Claiborne 155. 188.
Clarc 184.
Clarke 344. 377. 427.
Claud 376.
Clausen 26. 102. 356.
Clerc 57.
Cluckie 157.
Coats 157. 187. 378. 429.
Cobbladick 159.
Cohen, Curt 192.
Cohn, Paul 288.
Colin 418. 419.
Collins 186. 334. 424. 427.
Contela 250.
Contino 442. 443. 444.
Cooke 155. 188.
Cooper 423.
Coover 379.
Coppez 158. 236. 383.
Cords 124. 370.
Coronat 416.
Cosmettatos 407. 416.
Cotoni 251.
Coulomb 63. 308.
Coulter 187.
Cramer 287.
Crampton 271.
Cridland 429.
Cruise 424.
Csapodi 237.
Cuching 401.
Cunningham 233. 334.
Cuperus 116. 402.
Czermak 400.

Dahlfeld 76.
Dalén 336.
Danis 390.
Darier 139. 417.
Davidson 424. 425.
Davis 143.
Daxenberger 376.
Dean 378.
Dehenne 57. 303.
Delmonte 451. 453.
Demaria 301.
Denig 160.
Derby 401.
Dernehl 122.
Deschamps 57.
Deutschmann 157. 276. 398.
Dianoux 190.
Dimmer 405.
Dittler 453.
Donaldson 420.
Dor 58. 304. 320. 416. 417. 419.
Dorrell 428.
Doyne 234. 379. 381. 426. 428.
Dransart 383. 388.
Drucker 139.
Duane 143. 288.
Dubois de Lavigerie 307.
Dufour 448.
Dunn 117.
Dupuy-Dutemps 307.
Durlacher 96.
Dutoit 403. 409.
Duyse, van 387. 390.

Edridge-Green 158. 237. 379. 428.
Elchlepp 403.
Ellet 280.
Elliot 157. 158. 333. 380. 429. 430.
Eloui Pascha 83.
Elschnig 109. 127. 140. 150. 288. 352.
Emery 380.
Emmert 407.
Engelbrecht 119.
Erb 340.
Erdmann 122. 369. 407.
Erdrige-Green 158.

Evans 185.
Eversbusch 17.*

Fage 305.
Falta 125. 383.
Famechon 387.
Faucher 281.
Federn 286.
Fehr 209.
Fejér 111. 120. 228.* 230.* 238.
Feilchenfeld 160. 192. 404.
Fergus 185.
Fernandez Santos 418.
Fink, G. H. 379. 382.
Fischer, F. 114.
Fischer (Rochester) 154. 402.
Fisher, Carl 145.
Fisher, F. Herbert 186. 272. 425. 427.
Fleischer 57. 148.
Flemming 40. 358. 375.
Fodor 253.
Folker 333.
Forsmack 92.
Forster, John 347.
Forti 449.
Foster 419.
Fou 270.
Fox 155. 189.
Frank, E. 56.
Franke 339.
Frenkel, H. 57. 252.
Freytag 78.
Friebis 344.
Fromaget 299.
Früchte 148.
Fuchs, E. 45. 108. 183. 298. 365. 392. 410.
Fujita 408.

Gabriélides 250.
Galezowski 419.
Gallemaerts 387. 389.
Gallenga 148. 235. 433. 434. 448.
Gebb 256. 373. 406.
Geis 192.
Geisler 118.
Germann, Th. 96.
Gertz 335.
Gidney 83.
Giering 351.
Gifford 378.
Gilbert 92. 147. 182.
Ginsberg 244.
Ginzburg 129.*
Gleicher 372. 399.
Gnoita 439.
Goldmann 83.
Goldzieher 141. 254. 285.
Golescano 306.
Golovine 236. 237. 252.
Gompertz 300.
Gorse 160.
Gouvêa, de 252.
Gradle 150. 182.
Grandclément 304.
Greeff 26. 77. 141. 150. 356.
Greene 377.
Grelault 308.
Griffith 234. 424.
Grignolo 439.
Grim 453.
Grod 406.
Grönholm 403. 407. 414. 415.
Gruening 402.
Grüter 64.
Gudden 351.
Günther 255.
Guglianetti 448. 450. 451. 452.
Guillery 116. 122. 151. 371. 402.
Guthrie 380.
Gutmann, A. 25. 39. 103. 320. 357.
Guzmann 397.

Haab 64. 398. 408.
Haden 281.
Halben 210. 242. 301.
Halberstaedter 255.
Hallauer 123. 338.
Hamburger, C. 39.
Hamburger, J. 254.
Hamburger, F. 351.
Hamma 405.
Hancock 187. 233.
Handmann 123.
Hansell 145. 155. 171. 188. 271. 341.
Harbridge 271.
Harman 183. 184. 233. 332. 333. 346. 380. 425. 426. 428.
Harmel 64.
Harrington 346.
Harry 156.
Hartmann 26.
Hayaschi 55.
Heerfordt 50. 92.
Hegner 320.
Heimann, E. A. 286.
Heine 77.
Heller 364.
Helmholtz 300.
Henker 247.
Hennicke 53.
Hepburn 187. 272. 335.
Herbert 272. 427.
Herrenschwand, v. 408.
Herringham 378.
Hertel 150. 247.
Hertz 52.
Herz, L. 127.
Herzenberg 32.
Herzog 209. 235. 268. 317.
Hescheler 182.

Hess, C. 75. 78. 115. 116. 120. 127. 349. 350. 371. 384. 386. 404.
Hess, W. 122. 140.
Hessberg 113. 151.
Hesse 154. 287. 395. 413. 414.
Heuss, v. 314.
Heymann, Bruno 32. 236.
Hilbert 33.* 61.
Hillemann 54.
Hiltmann 30.
Hippel, A. v. 91.
Hippel, E. v. 275.
Hirsch, Ludwig 168. 383.
Hirschberg, J. 2.* 15.* 168. 175. 222. 322.* 328.*
Hoefe, van der 250.
Höeg 51.
Hönig 296.* 407.
Hoeve, van der 405.
Holloway 172. 272.
Holobuth 374.
Holt 144.
Holth 305.
Hori 237.
Hormer 349.
Horsley 319. 421.
Houdart 416.
Howe 146. 155. 188.
Hudson 188. 332. 334.
Hummelsheim 120. 375.

Jackson 185. 301.
Jacovides 83.
Jacqueau 306. 416.
Jahns 409.
Jakahashi 124.
James 272. 335. 432.
Jameson 400.
Jamieson 83. 376. 422.
Jaworski 373.
Ibershoff 342.
Jensen 50. 52. 247.
Jerughio 436.
Jessop 386. 425.
Igersheimer 254. 314. 315. 396.
Indin 53.
Ingalls 144.
Ingram 430.
Inouye 186.
Jocqus 190.
Johansen 51.
Johnson, G. L. 77. 430.
Ischikawa 241.
Ischreyt 123. 246. 373. 384.
Judenfeind-Hülsse 32.
Juler 377.
Jung 313.
Junnel 453.
Junius 156. 189. 414.
Juselius 238.
Iwumi 397.

Kalt 252.
Kanzel 153. 287.
Katz, Karl 279.
Kauffmann 375. 398.
Keiper 281.
Kennedy 423.
Kilkelly 172.
Killen 184.
Killick 420.
Kipp 145. 400. 401.
Klauber 120. 181.
Klein, S. (Bäringer) 65.* 253. 286. 397.
Klinedinst 281.
Klingelfuß 338.
Knape 336.
Knapp, A. 400.
Knapp, H. 116. 117.
Knapp (Basel) 341.
Kny 144.
Koch, A. 51.
Köllner 25. 211. 212. 232. 330. 339. 410.
Kölpin 256.
Königstein 374.
Könnecke 413.
Körber 231.* 355.*
Koller 381.
Komoto 124. 146.
Koster, W. 179. 276.
Kotelmann 166.
Kowalewski 397.
Krämer 43. 106. 169. 170. 242. 338. 366.
Kraupa 182.
Krauss, Frederick 155. 282.
Krauss (Marburg) 399.
Kries, J. v. 299.
Krückmann 301.
Krüdener, H. v. 96.
Krusius 118. 121. 372. 373. 374. 403.
Kuborn 114.
Kümmell 28. 124. 183. 394.
Küsel 168. 368.
Kuffler 398.
Kuhnt 148. 410. 412. 415.
Kunst 164.*
Kuschel 410. 415.
Kuwabara 114. 396.

Lagrange 141. 250. 306.
Lakal 83. 416.
Lamm 335.
Lander 155. 188.
Landmann (Toledo) 400.
Landolt 386. 404.
Langenhan 24. 103. 105. 320. 331. 339. 410. 411. 415.
Lantsheere 389.
Lapersonne, de 250.
Laquer, L. 63.
Lassignardie 304.
Lattorf 330.
Lauber 42. 44. 46. 146. 170. 362. 409.

Lavigerie, de 307.
Lawford 334.
Lawson 424. 425. 426. 427. 428.
Leber, A. 24. 26. 141. 177. 318.
Lebouceq 383. 390.
Legenius 349.
Lenz 26. 89.
Levinsohn 92. 121. 210. 212. 254. 349. 407.
Levy 233.
Lewis 430.
Libby 145.
Libenský 128.
Liégard 303.
de Lieto Vollaro 450. 452.
Limbourg 121.
Lindner 44. 80.
Lint, van 390.
Lister 83. 401.
Loeb 154.
Löhlein 118. 242. 373. 408.
Loeser 118.
Lohmann 126. 181.
Luer 308.
Lundsgaard 50. 52.
Lupino 443.
Lurie 289.* 322.* 415.
Luts 367.
Lyritzas 403.

Mac Callan 84. 156. 236. 381.
Mackay 234. 424. 428.
Mac Nab 382.
Magitot 252.
Malcolm 272.
Mandonnet 252.
Marburg 40.
Marchi 433.
Marck 254.
Margorati 388.
Markbreiter 399.
Marno 126.
Marongiu 433. 436. 442.
Marquez 236. 237.
Martin, A. F. C. 77.
Marx, H. 280. 374.
Mathra Das 83.
Mauersberg 413.
Maxwell 270.
Maynard 156. 189.
Mayou 235. 334. 380. 426.
Mc Ilroy 381.
Mc Kechnie 83. 377.
Mc Kee 377. 379.
Mc Mullen 377.
Mell 76.
Meller 29. 78. 111. 123.
Mellinghoff 414.
Menacho 182.
Meta, de 387.
Meyer, E. 383.
Meyerhof 82. 183. 193.* 377. 382. 419.
Mieder 64.
Mihail 178.
Milian 30. 320.
Mill 422.
Miyashita 151. 236.
Mizuo 373.
Mohr, Th. 397.
Moleworth 420.
Monteresi 452.
Monzardo 438.
Morax 140. 303.
Moretti 438.
Motolese 440.
Mouchet 251.
Mould 426.
Müller, Fr. A. 301.
Müller, R. 169.
Munro 347.
Mutermilch 243.

Nacht 347.
Nagano 374.
Nagel, C. S. G. 155. 189.
Napp 25. 40. 211. 320. 340. 411.
Nasr Farid 83.
Natanson, A. 96. 146.
Nazim Bey 82.
Nedden, zur 373.
Neisser 308. 320.
Nesfield 159.
Nettleship 233. 425.
Neuhann 191.
Nicolai 406.
Nobele 454.
Nobili 439.
Nogier 58.
Nola 238.
Nuel 388.

Ohlemann 375. 432.
Ohm 267.*
Ohnacker 352.
Oishi 115.
Oliver 154. 155. 189. 236.
Olivers 413.
Ollendorf 411.
d'Ombrain 429.
Opin 306.
Oppenheimer 118. 249. 255. 376. 383.
Oreste 252.
Orloff 57.
Ormond 234. 333. 335. 424.
Osolin 295.*
Ovio 370. 406. 436. 439. 453.
Oxley 83.

Paderstein 18.* 24. 56. 210. 233.
Pagenstecher, A. H. 279.
Pagenstecher, H. E. 311.

Palmieri 438.
Pannell 155. 188.
Parisotti 301. 447.
Parsons 332.
Pascheff 179. 238. 249. 252. 406.
Patterson 377.
Paunz 119. 237.
Pearson 349.
Péchin 304.
Penner 411.
Perč 170. 363.
Percival 346. 430.
Pergens 78. 386.
Perrod 435. 438. 439.
Pes 300.
Peters 64. 168.
Peterson 377.
Pfalz 56. 126.
Pichler 340. 349. 413.
Pignatari 434.
Pleier 96.
Pöllot 314.
Polack 306.
Pooley 427.
Poppen, v. 383.
Posey, C. 145. 171. 172. 270. 342. 349. 401.
Possek 236.
Poulard 64. 250.
Pritchard 379.
Prowazek, v. 255.
Pryn 423.
Purtscher 97.* 310.

Radcliffe 143. 172. 270.
Radloff 64.
Rambusch 52.
Ramsay 332.
Rau (Porto Alegre) 37.* 38.*
Reber 341. 429. 431.
Reid 420. 424.
Reis, Viktor 395. 412.
Rémy 237. 386.
Reuß, A. v. 121.
Reye 352.
Reymond 300.
Rhoads 343.
Richter, Joh. 453.
Ridder, de 390.
Rindfleisch 312.
Ring 342.
Rinne 128.
Risley 270. 271. 342.
Robert 400.
Robinson 343.
Rochon-Duvigneaud 307.
Rodger 423.
Römer, Paul 96.
Rönne 49. 50. 51. 112. 125. 149.
Rolland 286.
Rollet 303. 419.
Rosenhauch 147.
Roure 167.
Rouve 58.
Rowan 158. 422.
Roy 144. 155. 156.
Ruata 449. 450. 451. 452. 453.
Rubbrecht 389.
Ruben 315.
Rubert 153. 372.
Rübel 369.
Rupprecht 127.
Rutten 387. 390.
Ryerson 237.

Sänger, A. 159. 238.
Sallom 345.
Saloni 437.
Salus 113. 255. 368.
Salva 303.
Salzer 372.. 397.
Salzmann 107.
Sameh Bey 83. 418.
Santamaria 450.
Santo di 26. 119.
Sattler, Hubert 300. 406. 442.
Sattler (Würzburg) 121.
Sauer 384.
Sauvineau 58. 305.
Savarino 450.
Schaaff 371.
Schäfer, Joh. 95. 128.
Schanz 101. 179. 245. 374. 409.
Schieck 77.
Schiele 249.
Schindler 361.
Schiötz 409.
Schirmer, O. 277.
Schleich 57. 169.
Schlippe 288. 405.
Schmidt, H. 340.
Schmidt-Rimpler 30.
Schnaudigl 313.
Schneidemann 301.
Schneider, R. 240.
Schneider, W. 414.
Schön, W. 225.*
Scholtz 126.
Schomburg 255.
Schreiber 273.
Schütz, A. 191. 238.
Schultz-Zehden 287.
Schultze, W. H. 30.
Schulz, A. J. 351.
Schumann 351.
Schwarz, O. 78.
Schweinitz, G. E. de 145. 171. 172. 270. 271. 298. 401.
Schweinitz, G. L. de 272.
Scipiades 352.
Seefelder 149. 180. 244. 301.
Seidenmann 293.*

Seligmann, S. 77. 239. 336.
Shoemaker 144.
Shumway 144. 171. 270. 401.
Sicherer, v. 160.
Sick 352.
Siklossy, v. 238.
Smith, A. J. 349.
Smith, E. B. 380.
Smith, H. 376.
Smith, Priestley 185. 377. 425. 431. 432.
Snell, A. C. 156. 189.
Somma 434.
Spoto 446.
Stadfehlt 50. 51.
Stanculeanu 178. 346.
Stargardt 178.
Stasinsk 147.
Steindorff 356.
Steiner, L. 126. 161 *
Steiner (Rom) 441.
Stephenson 158. 345. 346. 378. 379. 381. 382. 423. 429.
Stieren 341.
Stimmel 412.
Stock 55. 56. 152.
Stockhausen 101. 179. 245. 374. 409.
Stöwer 181.
Stoll 116. 117.
Straeten, van der 387.
Straub 76. 239. 386.
Stroschein 125.
Stuelp 404.
Sudhoff 351.
Sulzer 141.
Sutherland 158.
Sweet, W. M. 144. 146. 402.
Sylla 154.

Tacke 252. 388.
Taylor 183. 378.
Terč 170. 363.
Terlinck 389. 415.
Terrien 251.
Tersch 413.
Terson, A. 58. 302.
Tertsch 241.
Teutschländer 117.
Theobald 143.
Thibert 389.
Thierfelder 384. 399.
Thilliez 416.
Thomas, F. G. 154. 332.
Thomington 172
Thompson, H. 433.
Thomson, Arthur 380.
Thomson, E. 431.
Thorey 77. 348.
Thorington 299.
Thorner 210. 211. 410.
Thorsch 54.
Tobiesen 50.
Tockel 192.
Töröll 117.
Tomey 342.
Tomlinson 333. 426.
Tompson 431.
Tooke 343.
Toti 340. 442.
Trendelenburg, W. 54.
Treutler 119.
Trousseau 250. 251.
Truc 304.
Tscherning 51. 77. 348.
Turner 272.
Tychsen 49.
Uhthoff 141. 367.
Ulbrich 56. 109. 114. 147. 191. 251. 372. 400.
Ullrich 109.
Uribe y Troncoso 250.

Vacher 305.
Vajda 238.
Vail 376. 379.
Valois 419.
Valude 166. 307.
Velhagen 353.*
Velteo 250. 253.
Verderame 436. 438. 441. 449.
Verwey 399. 411.
Videky 191. 238.
Vierordt 169.
Villard 250.
Villemonte, de la Clergerie 250.
Virchow, Hans 75.
Vogt 405.
Vollert 280.
Voss 256.
Vossius 257.* 318. 398.

Wagenmann 168. 316. 317.
Walker 157. 186. 345.
Walter (Odessa) 153. 397. 398.
Waldstein 91. 149.
Wallenberg 255.
Webb 382.
Weber, Parkes 378.
Wechselmann 320.
Weckers 251. 389. 390. 417.
Weeks 141.
Wehrli 351.
Weidlich 122.
Weigelin 115.
Weinkauff 312.
Weinstein 55.
Weiß, K. E. 53.
Wells 235. 426.
Wengler 273.
Wernicke 122.
Wessely 31. 373. 402.
Wharton 345.

Whinnie 343.
Whitney 155.
Wicherkiewicz 128. 148. 190.
Wick 118.
Widmark 75. 335. 336.
Wiedemann 204 *
Wiegmann 56. 182. 249.
Wilbrand 238.
Williams, Ch. H. 146.
Wilo 389.
Wilson 380.
Wintersteiner 336. 351. 358.
Wirtz 53. 338.
Wissmann 32.
Witasek 300.
Wittmer 374. 409.
Wölfflin 148. 373.
Wolffberg 248. 350.
Wolfrum 153. 180. 412.
Wood, C. A. 382. 430.
Worth 187.
Wychgram 396.

Zade 113. 368.
Zahn 125. 149.
Zani 435.
Zaskin 53.
Zehntmayer 301. 344.
Zeissl, v. 64.
Zentmayer 145. 172. 270. 271. 272.
Ziegler, S. Lewis 144.
Zirm 376.

Oberlides 55. — congenitus mit Hemihypertrophie des Gesichtes 304. — beginnender — 154. — mit Leukom u. Anophthalmus 444. — oder jugendliches Glaukom 421. — nach Verletzung s. d.

C s. a. K. u. Z.
Caisson-Krankheit mit Stauungspapille 116.
Calhoun, Nachruf 319.
Calmette'sche Reaktion s. Tuberkulose.
Camera anterior s. Vorderkammer.
Carcinom(a), Adeno- — s. d. — der Caruncula s. d. — metastatisches — der Orbita 144. 401. 427 (Brustdrüse). — ventriculi s. Magen.
Caruncula lacrymalis, Talgdrüsen-Adenom und Retentionscyste 161.* — Papillom und Carcinom der — 390.
Cataract(a), über —, Realencyklopädie 63. — Pathogenese des grauen Stares 225.* 252. — Ätiologie des Glasmacherstares 245. — Kapselepithel der Linse und — 396. — Morgagni 210. — nigra 453. — -Linse, Analyse 400. — bei Myopie und Tetanie 250. — Spontanresorption s. Cat. senilis. — corticalis und saure Diathese 445. — vorderer Rindenstar 428. — subkonjunktivale Injektionen von Sol. Natrii jodici und Kalii jodici zur Aufhellung der — 248.
Cataracta congenita, ungewöhnliche, hereditäre 116. 342. — ungewöhnliche Form 172. 271. 342. 344. 420. — mit Mikrognathie und Schädelanomalien 363. — Operations-Dauerresultate 406. — neue Stammbäume verschiedener Arten von — 425. 428.
Cataracta polaris anterior, Operation 308.
Cataracta secundaria, Operation s. C.-Operation.
Cataracta senilis, Glaukom infolge von — s. d. — Pathogenese 252. — Jodeinträufelungen bei beginnender — 384. — Beginn der — in der unteren Linsenhälfte 123. — über die Resorption des — 190. 343. — Spontanheilung 153. 343. — Operation s. C.-Operation. — hypermatura und Glaukom 388.
Cataracta traumatica, Operation der —, besonders nach Unfall 58. 302. — durch Kontusion 51. — durch elektrischen Schlag s. El. — regressiva 390.
Cataracta zonularis, Ätiologie 117.
Cataract-Operation, Jahresübersicht 472. — bakteriologische Untersuchung des Bindehautsackes vor — 182; s. a. Augenoperationen, Conjunctiva. — bei Cat. polaris anterior 308. — Nichtwiederherstellung der Vorderkammer durch unmerkliche Einrollung des Lappens nach — 250. — verspätete Vorderkammer-Wiederherstellung 336. 347. — Statistik u. Technik 118. 143. 333. 419. 447. — über — und Nachstaroperation 127. 140. — Bindehautlappen 418. — des unreifen Stares 190. 448. — Ausreißung der Vorderkapsel bei — 252. — mit Bildung corneo-conjunctivaler Brücke 157. — Verhütung des Irisprolapses durch Eserin 192. — mit peripherer Iris-Ausschneidung 78. 374. 405. — in der Kapsel 83. 159 (mit Durchtrennung des Aufhängebandes). 172. 175. 376. 377. 379. 401. 472. — Geschichte der — in geschlossener Kapsel 175. 213. 376 (Malroneg). — Vorderkammerspülung nach — 183. 184 (unreife C.). — Entfernung der Corticalreste 382. — Diszision, übler Ausgang 156. — Reklination 184. — bei Luxation in die Vorderkammer 419. — Sehschärfe nach — 306.
Centralarterie, Embolie s. d.
Centralkanal im Glaskörper s. d.
Centralvene, Verschluß der — und Glaukom 186. 382.
Cerebrale Sehbahn s. d.
Cerebrum s. Gehirn.
Chalazion, Histologie 251.
Chiasma-Affektion durch Sinusempyem s. S. sphen.
Chinin-Amaurose bei Malaria 53. — Erblindung 171. — vorübergende — -Amaurose bzw. — -Amblyopie 147.
Chirurgische Technik s. Augenoperationen.
Chlamydozoen s. Trachom u. Blennorrhoe.
Chloroform-Narkose s. d.
Chlorom 41.
Chlorose, Neuroretinitis bei — s. d.
Cholecystitis, Panophthalmie nach — 58.
Cholestearin-Kristalle auf der Iris 257.* — -Bildung im Pupillargebiet 372.
Chondro-Sarkom der Tränendrüse 25.
Chorioidea, Atrophia agyrata der — 122. — Blutungen 400. — Colobom 358. 359. 411 (atypisch). — Drusen der — 413. — Endotheliom der — 428. Fremdkörper der — 446. — chronische, herdförmig disseminierte Tuberkulose der — 244. — Tuberkel der — 424. Miliartuberkel der — 52. — konglobierte Tuberkulose der —, Präparate 367. — Solitärtuberkel der —, geheilt 230.* — chronische Tuberkulose 386. — Sarkom 271. 392 (pathologisch-anatomische Untersuchungen). — tu-

bulöses Sarkom 251. — Melanosarkom 306. 307. — Ruptur, durch Steinwurf 409. — Überdehnung 410.
Chorioiditis, familiäre 426. 428. — disseminata auf tuberkulöser Grundlage 127. — e lue congenita 419. — tuberculosa, paramacularis bei Kindern 379. — tuberculosa, rezidivierende 381. — Irido- — s. d.
Chorio-Retinitis besonderer Art, ? Lues 48. — tumida 400. — bilaterale, zentrale, hämorrhagica, non myopica 145. 401. — parapapillaris 279. 361. — pigmentosa nach Krämpfen beim Kind 156.
Ciliargefäße, Durchschneidung der —, Wirkung aufs Auge 440.
Ciliarkörper(s), Cyste des — 45. — multiple Cysten am —, Pseudomelanosarkom 279. — Ringsarkom 80. — Antikörper und — 368. — Tuberkulose des — 172. — Entzündung s. Cyklitis. — individuelle Verschiedenheiten, Topographie des normalen — 386. 407.
Ciliarmuskel, Assoziation zwischen äußeren Augenmuskeln u. — 122.
Cilie(n) in der Vorderkammer 18.* 24. 389. — -Einklemmung 249. — Follikel der — und Depilation 442. — über multiple Follikel der — 443. — Mikroorganismen und Parasiten der normalen und pathologischen — 444.
Cilioretinale Arterie s. Gefäße.
Cocain, Nachteile 397.
Collargol 376.
Colobom der Chorioidea, Iris, des Lides, der Linse, Macula lutea, des Opticus s. d.
Commotio cerebri s. Gehirn.
Congenital s. Angeboren.
Conjunctiva, Jahresbericht 475. — Keimgehalt der —: vor Operationen 109. 182; Beeinflussung durch Bulbus-Operationen 124. — Bakteriologie der — u. Augenoperationen 380. 442. — Effloreszenzen der —, Erythema oder Pemphigus 169. — Pemphigus 171. 338. 438. — Geschwulst der —, Sarcoma alveolare 25. — amyloide Degeneration der — 451. — traumatische Cyste der — 241. 336. — Epithel-Keratose 435. — Entzündung s. Conjunctivitis. — Epitheliom der — 446. — Eiweißhaltige Flüssigkeit, Resorption und Diffusion durch — 374. — Fettgeschwülste der — 318. — Gangrän der — 126. — Diphtherie 383. 452 (chronische, abgeschwächt). — Lymphoidgewebe der —, Krankheiten des 186. — Lymphom 407. — abnorme Pigmentation 25. — Primäraffekt der — s. Syphilis. — Schürze der Lid- — 383. — Syphilis der — s. d. — Thierschsche Transplantationen der — bulbi 171. — Tuberkulose 271. — Xerosis s. d.
Conjunctival-Reaktion s. Tuberkulose. — -Sack, Wiederherstellung 339.
Conjunctivitis, Jahresbericht 475. — über — in Argentinien 301. — Bazillen bei — s. d. — Blastomyceten bei — 349. — Leukine bei infektiöser — 240. — acuta, durch Streptobazillen 280. — durch Scheiden-Streptobacillus 446. — neue Art 251. — diphtheritica 381. — follicularis bei Erwachsenen 306. — Ätiologie der — aestivalis 335. — Frühjahrskatarrh, Bier'sches Verfahren 57; Radiumbehandlung 424. — — Sub- — epibulbaris gonorrhoica 92. — gonorrhoica s. Blennorrhoea. — granulosa s. Trachom. — Meibomiana 154. 234 (infectiosa). 400 (Bazillenbefund). — Parinaud's 155. — pseudomembranacea in Ägypten 82. — ungewöhnliche 335. — Widmark's 430.
Contusio(ns)-Cataract s. traumatica. — Sehnervenatrophie nach — des Bulbus 164.* — retrobulbäre Blutung nach — 170. — ringförmige Linsentrübung nach — 126. 182. 406. — vorübergehende Linsentrübung nach — 302.
Convergenz-Schwäche s. Augenmuskeln. — und Druck s. d.
Convulsionen s. Krämpfe.
Cornea, Jahresbericht 475. — Ringabszeß der — 241. 377. — Aktinomykose 147. — Areflexie der — 159. — Embryologie der — und vorderer Glaskörper 336. — Erkrankungen der —, Scharlachrot bei — s. Sch. — ekzematöse Erkrankungen der — s. Keratitis eczematosa. — Randdegeneration 149. 387. — Mißbildung bei hereditärer Syphilis 183. — Durchblutung der — 53. — Elastische Fasern der — 180. 450 (bei Hühnern u. anderen Vögeln). — Curette bei — -Erkrankungen 57. — Entzündung s. Keratitis. — Erosio, rezidivierende 116. — knötchenförmige Tuberkulose 351. — knötchenförmige Degeneration 56. 57. 333 (hereditär). — degenerative Erkrankungen der — 92. — Epithel, Regeneration 238; angeborene Keratosis 435. — Dystrophia epithelialis 361. 365. — Epitheliom 81. 334. — Dermoid 340. 382 (Hund). — Diphtherie 381. — zirkumskripte Ektasie 250. — marginale Ektasie 425. — Gefäße der — 120. — Embolie des Randschlingennetzes der — 353. — Herpes febrilis 118. — Herpes menstrualis 149. — hyaline Degeneration 372. — Lepra der — 82. 424. — eiweiß-

haltige **Flüssigkeit**, Resorption und Diffusion **durch** — 374. — Linsentrübung **nach Salzsäureätzung** der — 340. — **Mikrocornea** 358. 359. — Pannus s. d. — **Papillom** 83. — diffuse **Papillomatose der** — 412. — pulsans 430. — **Leukome und bandförmige Trübungen der** — 92. — primäres Sarkom 438. — **Teratom** 358. — totale Epithelablösung **nach Kalkätzung** 452. — Trübung **durch Ätzgifte, Anaesthetica** bei — 116. — über Ätzung der — 371. 402 (Mucoid der —). — Trübung, Operation s. Keratoplastik. — Transplantation der — s. Keratoplastik. — Traumatische Erkrankung, seltene 253. — Ulcus s. d. — eitrige Erkrankungen der — s. Pyocyanase. — Geschwürsbildung der Hinterfläche der — 111. — Tuberkulose: knötchenförmige 384; Phakokele bei — 384. — Durchbohrung ohne Linsenverletzung 156.

Corpus ciliare s. Ciliarkörper. — vitreum s. Glaskörper.

Curette bei Hornhauterkrankungen 57.

Cyanosis retinae s. d.

Cyklitis, Akkommodationskrampf durch — 37.* — Hypotonie bei — 277. — Irido- — s. d.

Cyklodialyse bei Glaukom s. d.

Cyprianus auratus, Orbitalfibrom bei — 448.

Cyste(n), intrasklerale 153. 250. — angeborene 250. — des Irispigmentepithels s. I. — der unteren Übergangsfalte 444. — der Caruncula, des Ciliarkörpers, der Conjunctiva, der Iris, des Lides, der Plica, Retina, Sklera, Vorderkammer s. d.

Cysticercus und Farnkraut 190. — Stauungspapille bei — 238. — subconjunctivalis 401.

Dakryocystitis s. Tränendrüse.

Dakrocystorhinostomie s. Tränensack.

Dänemark, ophthalmologische Literatur in — 49.

Darmblutung, Retinitis proliferans nach — 280.

Daviel, Geschichte 377.

Degeneration der Cornea s. d. — amyloide —. Hyaline — s. d.

Dementia, Pupillenstörungen bei — praecox 383.

Depilation, Wirkung auf die Ciliarfollikel 442.

Dermoid, Lipo — s. d. — der Cornea s. d. — epibulbäres mit andern Gesichtsmißbildungen 387.

Deutschmann's Serum s. d.

Diabetes mellitus, Optikusscheidenhämatom bei — 115. — u. Augenoperationen 143. — toxische Amblyopie bei — 341.

Diaphanoskopie s. Durchleuchtung.

Diaphragma, Untersuchung mit dem — 426.

Dimethylsulfat, Augenveränderungen durch — 122. 429.

Dionin 376. — Wirkung aufs Auge 24.

Diphtherie-Bazillen s. d. — -Serum s. d. — Akkommodationslähmung nach — 158. — der Binde- u. Hornhaut 381. 452 (chronische, abgeschwächt).

Diplobazillen u. **Diplococcus** s. Bazillen.

Diplopie s. Doppeltsehen.

Discision s. Cataract-Operation.

Distichiasis-Operation 236.

Doppelbilder, anomale — bei angeborener Abducenslähmung 406.

Doppelperforation durch Eisensplitter s. d.

Doppeltsehen, neue Untersuchungsmethode 122. — Theorie 345. — psychogenes — 350.

Druck-Verhältnisse in der hinteren u. vorderen Augenkammer 114. — Blut- — u. intraokularer — 453. — vor u. nach Operation, gemessen mit Tonometer von Schiötz 152. — Pupillenweite, Akkommodation, Convergenz u. — 403. — Steigerung, besonderer Art 156. — — Steigerung s. a. Glaukom. — Augenmuskeln u. intraokularer — 210. — s. a. Hypotonie.

Drüsen-Adenom s. d. — Meibom'sche —, Adenom s. A. — Moll'sche —, Adenom s. A.

Drusen des Sehnervenkopfes 111. — der Chorioidea 413.

Dufour, Nachruf 282. 448.

Dunkel-Adaption s. d.

Durchblutung der Cornea s. d.

Durchbohrung, doppelte s. Eisen.

Durchleuchtung, zur — des Auges 105. 411 (zur Diagnose intraocularer Geschwülste) 415 (markhaltige Nervenfasern).

Ehrlich-Hata s. Syphilis.

Eisen im Hämophthalmus s. d. — doppelte Durchbohrung des Bulbus durch — -Splitter 53. 396. — -Splitter im Auge, 66 Fälle 116. 117. — -Splitter in der Linse ohne Starbildung, Behandlung 210. — seltene — -Splitterverletzung 340. 389. — -Splitter enormer Größe im Auge 231.* — feinster — -Splitter in der Vorderkammer 295.* — Verhalten bei reizlos eingeheilten

kleinsten intraocularen — -Splittern 388. — s. a. Magnetoperation.
Eisenbahn-Bedienstete, periodische Prüfungen auf Sehschärfe u. Farbensinn 154.
Eiweißhaltige Flüssigkeiten, Resorption durch Binde- u. Hornhaut 374.
Ektopie der Pupille 358. 360.
Ektropion iridis 38. 39. — uveae 126.
Elastische Fasern der Cornea s. C.
Elektrisch(e) Hochspannströmung gegen Glaukom 58. — Cataract durch —n Schlag 146. 336. 343. — Erblindung durch —n Schlag 271. — Augenerkrankungen 390.
Elephantias(is) neuromatosa des Oberlides 55. —tisches Sarkom des Oberlides 251.
Embolie einer cilioretinalen Arterie 111. — vorübergehende Amblyopie durch — im Optikus? 155. 188. — des Randschlingennetzes der Hornhaut 353.*
Embolie der Centralarterie 437. — Heilung durch Massage 238.
Embryologie der Cornea s. d.
Emphysem der Orbita u. Enophthalmus traumaticus 409.
Encyklopädie der Augenheilkunde s. d.
Endotheliom der Chorioidea 428. — der Iris 149.
Enophthalmus traumaticus u. Orbitalemphysem 409. — traumaticus 415. — traumaticus, pathologische Anatomie 413.
Entbindung s. Geburt.
Entropium trachomatosum: Lidknorpelexstirpation 148; Beseitigung 412.
Entwicklung(s)-Geschichte, Jahresbericht 455. — Synechien der Iris als — -Störungen 64. — s. a. Angeboren.
Enukleation(s) über 122. 438. — -Modifikation 305. — -Schere, neue 280. — ungewöhnliches Vorkommen nach — 380. — neue vereinfachte Methode 182. — mit Kugeleinheilung 340. — mit Fetttransplantation 342. 374. 403. 409.
Eosinophile Zellen bei Augenentzündungen 388.
Epiphora, seltene rhinologische Ursache 280.
Epithel, Pigment- — der Iris s. I. — der Conjunctiva, Cornea, Linsenkapsel s. d. — -Faden s. d.
Epitheliom der Cornea 81. — des Lides 250. 390. — der Cutis, Jequirity gegen — 439. — der Unterlippe u. Polyneuritis der Hirnnerven 443. — der Conjunctiva u. des Limbus 446.
Erblich(e), über — Augenkrankheiten 425.
Erblichkeit(s)-Verhältnisse der angeborenen Nachtblindheit 52. — s. a. Hereditär.
Erblindung, toxische — durch verfälschten Kinderbalsam 96. — einseitige, plötzliche infolge Kompression des Opticus durch Hirnblutung 250. 407. — durch elektrischen Schlag s. Elektr. — im Alter s. d. — s. a. Amaurose, Blindheit.
Erosio corneae s. d.
Erwerbsfähigkeit s. Unfall.
Erythema conjunctivae s. d. — nodosum u. Iritis 415.
Erythropsie, zur Kenntnis der — 121.
Ethmoidal s. Sinus.
Euphos-Gläser s. d.
Eusemin in der Augenheilkunde 53.
Evisceration, Fetttransplantation nach — 374.
Evulsio nervi optici s. O. — bulbi durch Stoß an einen Stuhl 303. — bulbi bei instrumenteller Entbindung 422.
Excavation, zur Genese der pathologischen — 125. — glaukomatöse s. Gl.
Exophthalmus bei Basedow s. d. — pulsans: 128. 387; idiopathischer, doppelseitig, spontane Rückbildung 312.

Fadengebilde in der Vorderkammer 234. 424 (Epithel).
Familiäre(r) Cataracta congenita, Chorioiditis, Idiotie, Nystagmus, Ophthalmoplegie s. d. — s. a. Angeboren. Hereditär.
Farben, pathologische — -Empfindungen 33.* — -Empfindung u. Lichtempfindung 428. — Empfindlichkeit u. Weiß-Empfindlichkeit 453. — -Photographie 77.
Farbenblindheit 379. — angeborene 377 (mit Schwachsichtigkeit). — Wertlosigkeit der offiziellen — -Prüfungsmethoden 420.
Farbenerkennungs-Vermögen, Prüfungsmethoden 423.
Farbensehen, pathologisches 33*.
Farbensinn, Beiträge zur Pathologie des —, erworbene Rotgrün-Blindheit u. angeborene Protanopie u. Deuteranopie 339. — Prüfungsapparat 146. — spektroskopische Prüfung des — 332. Störungen bei Gehirntumor 401. — u. Lichtsinn 428.
Farnkraut s. Filix mas.
Fett-Geschwülste der Conjunctiva 318. — -Einpflanzung s. Enukleation und Evisceration. — -Verpflanzung in adhärente Narben am Orbitalrand 449.
Fibrolysin zur Aufhellung von Glaskörpertrübungen 303. 341. — subcon-

junctivale —-Injektionen 411. — bei Glaskörperblutung 416.
Fibrom der Orbita 144. 448 (beim Fisch). — Neuro — s. d. — Angio — s. d.
Fibromatose der Nervenscheiden der Augenlider 114.
Filix mas, Cysticercus u. — 190.
Filtration(s)-Winkel, Anatomie. 381. — Narbe bei Glaukom s. d.
Fisch, Orbitalfibrom beim — 448.
Fluorescenz der Linse 179.
Fluorescin zur Diagnose bei Glaukom 39.
Formen-Wahrnehmung, Schnelligkeit der — 122.
Fremdkörper im Auge, Jahresübersicht 488. — der Chorioidea 446. — Spontane Ausstoßung 398. — Röntgenstrahlen zur Diagnose 58. 144. — Apparat zur Lokalisation von — 402. — 702. intraoculare — 144. — retrobulbäre Entzündung durch Fremdkörper (Federhalter) in der Orbita 228.* — Granulom durch — 433. 437. — Apparat zur —-Entfernung aus dem Auge 375. — in der Vorderkammer s. d. — s. a. Blei, Cilie, Eisen, Holz, Insektenlarve, Kupfer, Messing, Stahl, Stein.
Frühjahrskatarrh s. Conjunctivitis.
Fundus s. Augenhintergrund.
Funktion(s)-Prüfung des Auges, Lehrbuch 299.
Fusion, Physiologie u. Pathologie der — 118.

Gallenleiden s. a. Cholecystitis.
Gallensaure Salze bei ulcus corneae serpens 390. 443.
Gangrän der Conjunctiva s. d. — des Lides s. d.
Geburt, schwere Verletzung des Auges bei künstlicher Heilung 420. — Einfluß der — auf Augenerkrankungen 120. — Evulsio bulbi bei — 422.
Gefäße(n), Blutströmung, sichtbar, in den — der Netzhaut 155. 189. — der Cornea s. d. — Ciliar-— s. d. — Embolie einer Arteria cilioretinalis 111. 233. — der Retina 145 (angioide Streifen). 172 (ungewöhnliche Veränderungen). — Injektion in die Blut-— des Kaninchens 147. — Verlauf in Grubenbildung an der Papille 406. —-Schlängelung an der Papille bei Glaukom 296*. — Varicen auf der Papille 341. 410. — Vortexvenen bei Emmetropie 24. — s. a. Centralarterie u. -Vene, Thrombose.
Gefäßerkrankungen, Arteriosklerose, Thrombose der Centralvene, Glaukom 382. — Arteriosclerosis senilis, Steatosis senilis 452. — Obstruktion der Cilioretinal-Arterien bei allgemeiner Arteriosklerose 233. — arteriovenöse Kommunikation bei exsudativer Erkrankung der Retina 234. 424. — u. Tuberkulose 387. — s. a. Embolie, Thrombose.
Gehirn, Absceß nach Orbitalverletzung 346. — Geschwulst, Pupillenstörung 170. — Trepanation 423; Farbensinnstörungen 401. — passagere Rindenblindheit bei Commotio cerebri 383. — Druck und Sehstörung s. S. —-Blutung, Erblindung s. E. — s. a. Großhirn, Hypophysis, Occipitallappen, cerebrale Sehbahn, Vierhügel.
Geisteskrankheiten s. a. Dementia, Irrenanstalt, Psychose.
Gelb(er)-Färbung der Linse s. L. — Fleck s. Macula lutea. — s. a. Iris.
Gelenk-Affektionen bei hereditärer Syphilis s. S.
Geographie der Augenkrankheiten 167. — Amulette vom persischen Golf 386. — s. a. Ägypten, Argentinien, Arnsberg, Nizza, Ostpreußen, Posen, Rußland.
Geschichte s. a. Lehrbuch. — der Augenheilkunde: in Ägypten 83, bei den alten Hebräern 166, bei den Römern 349. — Medizinisches aus der — 169. — der intrakapsulären Starausziehung 175. 213. — Carl A. v. Basedow 351. — Lebensbeschreibung von Fabricius v. Hilden 95. — Laurentius Heisters Bedeutung für die Augenheilkunde 288. — Apologie der Heilkunst 300. — Benvenuto 301. — der physiologischen Optik s. d. — 3 Figuren des Honein Ibn Ishacq 386. — Daviel u. sein Werk 377. — arabische Handschriften über Augenheilkunde im Mittelalter 82. — Zeichnung des Auges bei dem Bearbeiter der Optik von Ibn al Haitam. Kamâl al Dîn al Fârisî, u. Merkverse über den Bau des Auges 204.* — der mediz. Fakultät in Tübingen 169.
Geschlechtsorgane s. a. Geburt, Gravidität, Menstruation, Puerperium.
Geschwülste, Durchleuchtung zur Diagnose intraocularer — s. Du. — des Irispigmentepithels s. I. — Fett-— s. d. — der Augenmuskeln. Brustdrüse, Caruncula lacrymalis, des Cilialkörpers, Conjunctiva, Cornea, des Gehirns, der Hypophysis, Iris, des Lides, der Nebennieren, des Occipitallappens, Optikus, der Orbita, Plica semilunaris, Retina, des Sinus frontalis, der Tränendrüse s. d. — s. a. Adenocarcinom, Adenom, Angiofibrom,

Angiom, Carcinom, Chlorom, Chondrosarkom, Cyste, Endotheliom, Epitheliom, Fibrom, Granulom, Leiomyom, Lymphangiom, Lymphom, Lymphosarkom, Melanosarkom, Neurofibrom, Neurom, Osteom, Papillom, Rhabdomyom, Sarkom, Skirrhus, Teratom.
Geschwür der Cornea s. d. — s. a. Ulcus.
Gesellschaft(en), Ophthalmologische — in Heidelberg 1910: 222. — XVI. internationaler mediz. Kongreß 1909 in Budapest, Ophthalmologie 140. 235. — 82. Vers. Deutsch. Naturforscher u. Ärzte in Königsberg 1910, Augenheilkunde 285. 308. — Berliner ophthalmologische — 22. 38. 101. 209. 233. 330. 356. — ophthalmologische — in Wien 40. 78. 106. 167. 358. — ungarische ophthalmologische — 190. — Bull. de la soc. d'Ophth. d'Égypte 82. — Société Belge d'Ophthalm. 224. 386. 389. — ophthalm. Abteilung der med. Fakultät in Philadelphia 171. 270. — Bull. et Mém. de la Soc. franç. d'ophth. 1909: 301. — Ophthalm. Soc. of the United Kingdom 233. 272. 332. 426 (Transactions). — medizinischer Kongreß in Bombay 1909. — Transact. of the Americ. Ophth. Society 1909, 45. Jahr.-Vers. zu New London 143.
Gesicht(s)-Wahrnehmungen, Analyse 351. — Empfindung, über 379.
Gesichtsfeld, binokulares, elektrischer Beleuchtungsapparat zur Aufnahme 148. — der hereditären Optikusatrophie 149. — temporale u. bitemporale —-Defekte 272. — in der Schwangerschaft 449. — Messung 306. — Symptom bei Hysterie 373.
Gicht, Iritis bei — 234. — Augenbefunde infolge von — 413.
Glas-Auge s. Künstliches Auge. — schwere Augenverletzung durch —-Splitter 83.
Gläser, cylindrische und torische —, Achsenbezeichnung 306. — Euphos-Schutz 374. 404.
Glaskörper, Abceß nach Kupferdrahtverletzung 408. — die Erkrankungen des — 301. — größere Blutungen 46. — Blutungen, Fibrolysin 416. — Blutlösung im — s. Serum. —-Kanal, Anatomie 180. — Centralkanal im — 371. — Fibrolysin zur Aufhellung bei —-Trübung s. F. — Rolle des vorderen — in der Embryologie der Cornea 336. — Soemmeringscher Krystallwulst im — 402.
Glasmacher-Star, Ätiologie 245.
Glaukom(a) Jahresbericht 476. — über —, Diagnose u. Behandlung 64. — Vorstufen des beginnenden — 384. — pathologische Anatomie u. Pathogenese 121. — zur Ätiologie des — 386. 407. — Drucksteigerung bei epidemischer Wassersucht 189. — Druck vor u. nach Operation bei —, gemessen mit Tonometer von Schiötz 152. — Fluorescin zur Diagnose 39. — Augenflüssigkeiten u. — 250. — Probleme 431. 432. — infolge von Cataracta senilis 123. — bei hypermaturer Cataract 388. — besonderes 156. — bei Verschluß der Centralvene 186. 382. — Pupille, Akkommodation, Convergenz u. Augendruck bei — 403. — simplex, Druck u. Exkavation, Pathogenese 365. — Exkavation u. Blutdruck 242. — Exkavation, zur Entstehung der — 275. 399. — spontanes — beim Kaninchen u. — bei Tieren 349. — hämorrhagicum: Untersuchungen über 28; Iridektomie 250; operative Behandlung 398. — Gefäßschlängelung an der Papille bei — 296.* — Iris-Schwund bei — 430. — bei Myopie mit Druckwirkung auf die Netzhaut 246. — chronisches, bei hoher Myopie u. jugendlichem Alter 330. — juveniles 154. 421 (oder Buphthalmus). 426 (22 Jahre). 433. — Dunkeladaption bei chronischem — 453. — töse Zustände bei Chorio-Retinitis 304. — beiderseits, angeboren, Iridektomie nach Lagrange 424. — Behandlung mit Hochspannungsströmen 58. — Natrium citricum, subconjunctival 194. — chronicum, Behandlung 141. — Sklerekto-Iridektomie bei — 123. — Sklerektomie bei — 251. 304. 305. 380. 416. — Cyklodialyse bei — 150. — Holths Operation (Iridencleisis) bei — 52. 278. 305. — Herstellung einer Filtrationsnarbe 157. 158. — Trepanation bei — 185. 429. — Operation, Technik 272. — totale Iris-Entfernung bei — 417. — kleiner Lappenschnitt bei — 427. — nachfolgend Kalkätzung 113.
Gliom(a), Klinisches u. Statistisches 233. 352. — abnormes — der Netzhaut 58. — Pseudo- — 405. — u. Pseudo- — 233. — Heredität der Netzhaut — 252. — zur —-Frage 414. — der Retina 341. 437. 441 (Initialgl.). — Gliose der Netzhaut 414. — des Optikus s. d.
Glykosurie, vorübergehende Akkommodationsparese bei — 400.
Gonokokken, Behandlung des Trachom 128. —-Mutierung s. Trachom.
Gonorrhoische Iritis u. Arthritis, Vaccinebehandlung 270. — metastatische Abscesse 22. — Subconjunctivitis s. Conj. — s. a. Blennorrhoe.
Gosetti, Nachruf 59.

Granulom um Fremdkörper 433. 437.
Gravidität, Einfluß auf Augenerkrankungen 120. — Sehnervenscheiden-Hämatom bei — 115. — Gesichtsfeld in der — 449.
Großhirn, Levator palpebrae u. — s. d.
Gumma s. Syphilis.
Gummistempel s. Instrumente b.
Gunn, Markus, Nachruf 59. 185.
Guthrie's Operation 417.

Hämophthalmus, Bindegewebsbildung u. Eisenablagerung im — 120.
Hämorrhagie s. Blutung.
Hämorrhagische Chorio-Retinitis s. d.
Halbblindheit s. Hemianopie.
Halberstädter'sche Körperchen s. Trachomkörperchen.
Hancock, Nachruf 95.
Harlan, Nachruf 59.
Haut-Krankheiten s. Erythema, Rosacea.
Hebräer s. Geschichte.
Heilkunst, Apologie der — 300.
Heilmittel s. Medikamente.
Heißluft bei Ulcus corneae 390.
Heister s. Geschichte.
Helligkeit von Schülerplätzen s. Schule.
Helmholtz u. die Akkommodationstheorie 77. 348. — Beschreibung des Augenspiegels von — 300.
Hemeralopie, Untersuchungen über — 120. — s. a. Nachtblindheit.
Heminanopie, über — 254. 314. 432. hysterische — bei Knaben 345. — homonyme 26; bei einem Bleiarbeiter 270. — homonyme — durch Revolverschuß 250. — durch Erweichung im Tractus opticus bei Meningitis 251. — bitemporale, ungewöhnliche 270. — bei Hypophysis-Geschwulst s. d. — monokuläre, durch Ethmoidal-Erkrankung 282.
Hemianopisches Prismenphänomen Wilbrand's 147. 232. 373. 410.
Hemikinesie s. Hemianopisches Prismenphänomen.
Hereditär(er) Einflüsse auf die Sehschärfe s. d. — Hornhautknötchen s. Cornea. — s. a. Erblichkeit, Angeboren, Familiär. — Albinismus, Augenmuskellähmung, Cataracta congenita, Gliome, Opticusatrophie, Retinitis, Syphilis s. d.
Herpes zoster ophthalmicus mit Abducenslähmung 103. 410. — zoster ophthalmicus 344. — corneae febrilis, neues Heilverfahren 118. — corneae menstrualis 149.
Heterochromie, über — u. Augenerkrankung 47. 49. — iridum 367. — über Irisbefund bei — mit Cataract 405. — der Iris bei Sympathicuslähmung 426.
Heterophorie u. Heterotropie 155. 188.
Hildanus s. Geschichte.
Hintergrund s. Augenhintergrund.
Hinterhaupt(s)-Lappen s. Occipitallappen.
Hippus der Regenbogenhaut 56.
Hirn s. Gehirn.
Holz-Splitter, Spontanausstoßung 398.
Holzgeist-Vergiftung, Sehnervenatrophie 96.
Hornhaut s. Cornea. — Entzündung s. Keratitis. — Geschwür s. Ulcus.
Huhn, elastische Hornhautfasern beim — 450.
Humor aqueus s. Vorderkammer-Wasser.
Hund mit Dermoid der Cornea 382.
Hutnadel-Verletzung des Auges 189.
Hyaline Degeneration der Cornea 372.
Hydrargyrum s. Quecksilber.
Hydrophthalmus beim Kaninchen s. d.
Hygiene des Auges 167.
Hyperopie(a), originelle Korrektion hochgradiger — 53. — Bedeutung der — bei Arbeitern 238. — permagna 356.
Hypophysis, Adenocarcinom der — 144. — gummöse Erkrankung der — 44. — -Geschwülste 211. 233 (Kind). — -Geschwulst 334. — Augensymptome bei — -Erkrankung 141. 250 (ohne Akromegalie). — Opticusatrophie u. Hemianopie bei Geschwulst der — 426.
Hypopyon-Keratitis s. d.
Hypotonie u. Cyklitis 277.
Hysterie, Halbblindheit u. Schwachsichtigkeit bei einem Knaben mit — 345. — Augenstörungen bei — 256. — Ophthalmoplegie durch — 281. — Lidhautnekrose auf Basis von — 313. — Gesichtsfeldsymptom bei — 373.

Jäger, Denkmal 126. — Gedenkrede 253.
Jahrbuch, Ophthalmic — 301.
Jahresbericht über Anatomie 455. — Entwicklungsgeschichte, Mißbildungen u. kongenitale Affektionen 455. — Physiologie 457. — Pathologie, pathologische Anatomie u. Bakteriologie 460. — Therapie der Augenkrankheiten 468. — Augenoperationen 471. — Krankheiten der Bindehaut 475. — der Hornhaut u. Lederhaut 475. — der Linse u. des Glaskörpers 476. — des Uvealtraktus 476. — Sympathische Erkrankung 478. — Glaukom 476. — der Netzhaut u. des Sehnerven 477. — Motilitätsstörungen 478. — Refraktions- u. Akkommodationsanomalien 479. — Krankheiten der Lider 480. — der

Tränenorgane 480. — der Augenhöhle 481. — Augenkrankheiten in Beziehung zu Krankheiten der übrigen Organe 481. — Verletzungen u. Entozoen 485.
Idiotie, familiäre, amaurotische 378. 380. 398.
Jena, Operationen in der Universitätsaugenklinik in — 30.
Jequirity gegen Pannus 58. — gegen Epithelioma cutis 439.
Immunisierung s. Serumtherapie.
Immunität(s), über örtliche Augen- — 24. — u. phagocytäre Vorgänge am Auge 368. — Verhältnisse in der Vorderkammer 151. 236.
Impfpusteln s. Vaccine.
Implantation der Cornea s. Keratoplastik.
Infektion bei Augenoperationen s. d. — Auto- — nach Augenoperationen s. d. — Serumbehandlung s. d.
Influenza, Netzhautblutungen nach — 182. — Neuro-Retinitis nach — s. d. — eitrige Tenonitis nach — 325.* — Neuritis optica nach — 398. 435.
Injektion, subconjunctivale — s. d. — in die Gefäße s. d. — intravenöse — s. d.
Initial-Sklerose s. Syphilis.
Insekten-Larve in der Vorderkammer 332.
Instrumente u. Apparate. a) chirurgische: — Sterilisierung 51 (Trocken-). — neue Enukleationsschere 280. — Kombination der Knapp'schen Rollzange u. des Kuhnt'schen Expressors 125. — Knapp's Roller, modifiziert 155. — neue Kapselpinzette 252. 343. — Iridotom 238. — zur Entfernung von Fremdkörpern 375. — zur Lokalisation von Fremdkörpern mit Röntgenstrahlen 146. — Ring-Magnet 345. — Innenpol-Magnet 338. — Aufhängung des Riesenmagneten 342. — neues Modell, Riesenmagnet 408. — das Oberlid evertiert zu halten 407. — Modifikation des Tätowier-Instrumentes 267.* — zur Tränensackexstirpation, Retraktor 184. — zur Vorderkammerspülung nach Cataractoperation 184.
b) physikalisch-optische: — Amblyoskop 121. 279. — Augentropfflasche, aseptische 383. — binokulares Sehen, Prüfungsmethode 333. — elektrischer Beleuchtungsapparat zur Aufnahme des binokularen Gesichtsfeldes 148. — zur Farbensinnprüfung 146. 332 (spektroskopisch) 423. — Gummistempel für Astigmatismus 126. — Brillenrezept 170. — Euphos-Schutzgläser 374. 404. — Halbklemmer 383. — Keratoskop 335. — Nystagmograph 158. — Ophthalmometer Javal-Schiötz, modifiziert 155. — reflexloser Handaugenspiegel 211. 410. — Ophthalmoskop: Taschen- 155. 188; neues 377; vereinfachtes 185. — Ophthalmostatometer 306. — Optometer 386. — Probierlorgnette 248. — Perimeter bimaculoscope 308. — Photometer 386. — Schirmprobe binokularen Sehens 346. — Sehproben, internationale 78. 404. — Sehproben 300. 301. 417. — zur Entdeckung der Simulation 450. — Skiaskop, neues 155. 188. — Skotom-Aufzeichner 333. — Bilder für stereoskopische Übungen 76. — Tafeln zur Messung des elementaren Sehens 78. — Tafeln zur Bestimmung der Sehschärfe mittels Stereoskops bei Schwachsichtigkeit 21. 329. — Tonometer von Schiötz 152. 382. 448. — Tropometer 146. — zur Messung der Zurückdrängbarkeit des Augapfels in die Orbita 331. 415.
Intoxikation mit Chinin, Holzgeist s. d.
Intravenöse Narkose s. d. — Injektionen 416.
Invaliden-Begutachtung 287.
Inversio iridis 286.
Jod-Einträufelungen bei beginnendem Altersstar 384. — -Kalium u. — -Natrium, subkonjunktival zur Aufhellung beginnender Cataract 249. — -Tropon 397.
Ionen-Therapie 125.
Iridektomie bei Glaukom s. d. — in früher Jugend s. Wachstum. — Technik 143. 416 (Schwierigkeiten). — bei Ischaemia retinae 397.
Iridencleisis s. Glaukom.
Irideremie s. Aniridie.
Iridochorioiditis bei 8monatigem Kind 389. — bazillären Ursprungs 416.
Iridocyklitis, Spirillen bei — nach Verletzung 150. — tuberculosa 346.
Iridodialyse, Wiederanheftung bei — 400. — seltener Fall von partieller — 499. — traumatische, Heilung 420. — Behandlung 436.
Iridotom 238.
Iris, seltene — -Anomalien 119. — Colobom, angeborenes, atypisches, nach oben 97.* — Colobom, Präparate 358. 359. — Cyste 234. 375 (angeboren). — multiple Cysten an der — -Hinterfläche 279. — Degeneration, partielle 387. — Ektropion der — s. d. — Einklemmung, Behandlung der akuten — 117. — ungewöhnliche gelbe Flecke in der — mit Leucoma adhaerens 427. — -Geschwülste, Endotheliom 140. — posttraumatische — -Geschwulst 148. — Heterochromie s. d. — Hippus 56. —

Centralblatt

für praktische

AUGENHEILKUNDE.

Herausgegeben von

Prof. Dr. J. Hirschberg, Geh. Med.-Rat, in Berlin.

Unter ständiger Mitwirkung der Herren Dr. ANCKE in München, Dr. BERGER in Paris, Prof. BIRNBACHER in Graz, Dr. BRAILEY in London, Dr. BRUNS in Steglitz, Prof. CL. DU BOIS-REYMOND in Schanghai, Dr. CZELLITZER in Berlin, Prof. E. EMMERT in Bern, Prof. C. GALLENGA in Parma, Dr. GINSBERG in Berlin, Prof. GOLDZIEHER in Budapest, Dr. GORDON NORRIE in Kopenhagen, Prof. HORSTMANN in Berlin, Dr. ISSIGONIS n Smyrna, Prof. H. KNAPP in New York, Lt. Col. F. P. MAYNARD, I. M. S. Calcutta, Dr. F. MENDEL in Berlin, Dr. MOLL in Berlin, Dr. W. MÜHSAM in Berlin, Dr. NEUBURGER in Nürnberg, Dr. PELTESOHN in Hamburg, Dr. PERGENS in Maeseyck, Prof. PESCHEL in Frankfurt a. M., Dr. PURTSCHER in Klagenfurt, Dr. M. REICH in Petersburg, Med.-Rat Dr. SCHEER in Oldenburg, Prof. SCHENKL in Prag, Prof. SCHWARZ in Leipzig, Dr. SPIRO in Berlin, Dr. STEINDORFF in Berlin, Dr. STIEL in Köln.

Monatlich ein Heft. Preis des Jahrganges 12 Mark. Zu beziehen durch alle Buchhandlungen des In- und Auslandes und die Postanstalten des Deutschen Reiches.

1910. **Vierunddreißigster Jahrgang.** **Januar.**

Inhalt: **Original-Mitteilungen.** I. Über ein abgeschriebenes Lehrbuch der Augenheilkunde. Von **J. Hirschberg.** — II. Nekrolog über Edwin Theodor Saemisch. — III. Nekrolog über Dr. med. Karl, Herzog in Bayern. Von O. Eversbusch.

Klinische Beobachtungen. Cilien in der vorderen Augenkammer. Von Dr. Paderstein.

Neue Instrumente, Medikamente usw. Tafeln zur Bestimmung der centralen Sehschärfe schwachsichtiger Augen mit Hilfe des Stereoskops. Von Emil Berger.

Gesellschaftsberichte. Berliner Ophthalmologische Gesellschaft.

Referate, Übersetzungen, Auszüge. Beiträge zur Trachomforschung.

Journal-Übersicht. A. v. Graefe's Archiv f. Ophthalmologie. LXXII. 1.

Vermischtes.

Bibliographie. Nr. 1—12.

Edwin Theodor Saemisch

geb. zu Luckau am 30. September 1833,
gest. zu Bonn am 29. November 1909.

Herzog Karl Theodor

geb. am 9. August 1839 in Possenhofen,
gest. am 30. November 1909 in Bad Kreuth.

I. Über ein abgeschriebenes Lehrbuch der Augenheilkunde.

Eine geschichtliche Untersuchung

von **J. Hirschberg.**

Vor mir liegt: A Treatise on one hundred and eighteen principal diseases of the eyes and eyelids etc. in which are communicated several new discoveries relative to the cure of defects in vision with many original prescriptions. By WILLIAM ROWLEY, M. D., Member of the University of Oxford, the Royal College of Physicians in London etc. To which are added directions in the choice of spectacles. London. Printed for J. Wingrove (late Nourse's) Strand; E. Newberry, Corner of Ludgate Hill; and T. Hookham, New Bondstreet. 1790. (360 S.)

Beschäftigen wir uns zunächst mit dem Verfasser, wobei wir allerdings die dürftigen Bemerkungen des Dictionnaire encyclopédique des sciences médicales von DECHAMBRE (V, S. 510, 1877) sowie des biographischen Lexikon der hervorragenden Ärzte von GURLT und HIRSCH (V, S. 105, 1887) hie und da nach WILLIAM MUNK (The roll of the R. C. of Physicians of London, 1878, II, 340) zu berichtigen sowie durch einige wichtige Angaben aus ROWLEY's eignen Schriften zu ergänzen haben.

Im Jahre 1743 bei London geboren, trat er sehr jung, im Jahre 1761, als Gehilfe des Schiffswundarztes in den königlichen Dienst, machte als Marine-Arzt mehrere Feldzüge mit, wurde auch nach West-Indien gesandt, kehrte dann nach London zurück, — wie aus den von ihm mitgeteilten Krankengeschichten hervorgeht, spätestens im Jahre 1766; er hat, wie aus dem Vergleich seiner Titel in seinem ersten Treatise vom Jahre 1773 und in seinem zweiten vom Jahre 1790 folgt, nach dem erstgenannten Jahr den Doktor der Medizin (zu St. Andrew)[2] und die Mitgliedschaft des R. College of Physicians zu London erworben: erstern 1774, letztern 1734.

Zuerst war seine Tätigkeit mehr eine chirurgische. Er hat „viele Star-Operationen" ausgeführt. In den Jahren 1772/3 begründete er ein Armen-Krankenhaus (St. John's hospital for diseases of the eyes, legs and breasts)[1], und zwar, wie er sich berühmt, mit bedeutenden eignen Aufwendungen. Er hat auch Anatomie gelehrt. Im Jahre 1790 war er innerer Arzt (am Hospital St. Mary le Bone) und erklärte, daß er jetzt keine Star-Operationen mehr verrichte. Im Jahre 1806 ist er gestorben.

ROWLEY hat eine sehr umfangreiche literarische Tätigkeit entfaltet, einerseits auf den Gebieten der Wundarzneikunst, der Frauen- und Kinder- und der Geistes-Krankheiten, andrerseits in unsrem Sonderfach der Augenheilkunde. Von den erstgenannten Schriften sind zu erwähnen:

[1] „Diese Wohltätigkeit hatte nicht den Erfolg, den ich gewünscht". (9, S. 2.)

[2] Den zu Oxford konnte er nicht erlangen.

1) The methods of curing Ulcers and other diseases of the Legs, without Rest, proved by a great variety of cases, in which laborious Exercise was used during the Cures. By William R., Surgeon, London. 1769 und 1771.

Das Mittel ist der innerliche Gebrauch von Salpeter in großen Gaben. Diese Schrift wird von A. G. Richter günstig beurteilt. (Chir. Bibl. I, 4, S. 51—59, 1772.)

2) The method of curing the venereal disease, in a few Days, without internal medicins. 1771.

3) A Practical Treatise of the Diseases of the Breasts of Women. By W. Rowley, Surgeon and Midwife. London 1772. (2d ed. 1790.)

„Herr R. gibt sich in der Vorrede von 20 S. zu einer Abhandlung von 35 S. die Miene eines Reformators, verachtet gern alles, was alt ist, und sagt uns nichts neues und besseres". (A. G. Richter, Chir. Bibl. II, 4, S. 52—54, 1774.)

4) Course of lectures on the theory and practice of midwifery.

5) Seventy for cases with the Manner of Cure, and the Preparation of Remedies by William Rowley, M. D., London 1779. (72 S.) „Hat je ein Schriftsteller den Schein von Charletanerie und Zuverlässigkeit zugleich, so hat ihn dieser", — so urteilt A. G. Richter darüber in seiner Chirurg. Bibl. VI, S. 57, 1782.

6) The Gout and Rheumatism cured or alleviated, London 1780.

7) An Essay on the malignant ulcerated Sore Throat 1788.

8) A treatise on female, nervous hysterical . . . diseases. London 1789.

9) The specific differences of mental disorder ascertained. London 1790.

10) On the regular, irregular, atonic and flying Gout. 1792.

11) Rational practice of Physic. London 1793. 4 Bde. (Eine Sammlung der meisten seiner Abhandlungen.)

12) Schola medicinae universalis nova. London 1793, 2 Vol.

13) Treatise of the new discovered dropsy of the membranes of the brain and watery head of children etc. 1801.

14) . . . Mildest Methods of Treating every species of venereal Infection. London 1800.

15) Cowpox Inoculation, no security against Small-pox Infection . . . London 1805 (und 1806).

Von augenärztlichen Schriften kommen noch dazu:

16) An Essay on the Ophthalmia or Inflammation of the eyes and the diseases of the transparent Cornea, with Improvements in the Method of Cure. By William Rowley, Surgeon. London 1771. (47 S.)

Die bisherige Kur verwirft er, „auf Grund einer langen (?) Erfahrung"; er verwendet Aderlaß, Salpeter innerlich in großen Dosen, örtlich gar nichts, höchstens Einträufelung einer Gummi-Lösung; bei der venerischen, Sarsaparilla und Quecksilber. Bei unscheinbaren oberflächlichen Hornhautflecken ätzt er nur die Stelle mit einer dünnen Lösung von Höllenstein mittelst

eines Haarpinsels und trocknet sie hernach mit einem Schwämmchen am Federkiel wieder ab.

„Er spricht zu dreist und unbestimmt", urteilt A. G. Richter, in seiner Chir. Bibl. II, 1, S. 19, 1772.

17) A Treatise on the principal diseases of the Eyes; containing a critical and candid Examination of the antient[1] and modern methods of Cure and of the present defective Modes of practice with an account of new, mild and successfull Methods for the Cure of Diseases of this Organ. London: Printed for F. Newbery, the Corner of St. Paul's Church Yard. 1773. (159 S.)

Zunächst erwähnt er hier als seine früheren Werke Nr. 1, 2, 3, und fügt hinzu: In a few Months will be Published, Mr. Rowley's New Method of operating for the Cataract, with a Plate of the two new invented Instruments for this purpose; and the Methods of preventing the Inflammation, and other ill Consequences which have ensued after the Operation, as practiced by other operators, with the superior Advantages of this Method.

N. B. Mr. Rowley has been obliged to postpone this last publication, on account of the many discoveries he has made, and is constantly making on this nice chirurgical operation, all which have escaped the notice of other operators of justly esteemed merit.

Advertisment. Mr. Rowley begs leave to acquaint the public, that he has removed from St. James'-street to Castle-street, Leicester Fields.

Nach diesen Vorbemerkungen (und nach der namentlichen Mitteilung[2] von Fällen, wo seine Kollegen mit ihrer Kur Verschlimmerung, er selber aber sofort Heilung bewirkte,) können wir uns nicht wundern, daß Rowley nicht den Beifall seiner Fachgenossen gefunden. Auf der letzten Seite (159) beklagt er sich über „Neid und Verkleinerung" (!) Er schließt mit den Worten: There are learned men in this profession who possess the most noble and exalted ideas, ... but there are others, who, from their meanness, envy and contracted views, would be a disgrace to the lowest stations in life.

Mit dem Inhalt dieser Schrift vom Jahre 1773 müssen wir uns jetzt beschäftigen, da Rowley in seinem letzten und umfangreichsten Werke über Augenheilkunde (18) vom Jahre 1790 die Behauptung aufgestellt hat,

---

[1] Veraltete Schreibweise für ancient.

[2] Ich kann wohl den Satz billigen: I could wish, for the honour of the profession, to draw a veil over the blunders in practice ... but as a faithful observer of facts, I am under an indispensible necessity to relate them. In the course of my practice I have seen many hundreds of patients, who have been blinded by the destructive application of poultices (bei Hornhaut-Absceß). Aber nicht das folgende: Any Person desirous may have a list of a number of persons thus restored to sight by applying at my house in Castle Street, Leicester Fields.

das Buch vom Jahre 1790 sei eine verbesserte Auflage desjenigen vom Jahre 1773.

Rowley erklärt also 1773, daß alle bisherigen Bücher über Augenheilkunde mangelhaft seien, da die Augen-Operateure nichts von Medizin, die Ärzte nichts von Augen-Operationen, Anatomie, ja von den Augenkrankheiten verstanden hätten. Er aber hatte, besonders in St. John's Hospital, seit zwei(!) Jahren[1] Gelegenheit zu genauen Beobachtungen. Sein Buch sei nicht so sehr für Laien (private persons), als für praktische Ärzte bestimmt. Er läßt nur Tatsachen zu, nicht medizinische Theorien und Systeme.

Zuerst bespricht er die Ophthalmie und kritisiert die bisherige Behandlung. Die Praxis der Alten (Hippokrates, Celsus, Galen) übertreffe die der Modernen, welche durch zu viele Teilungen Verwirrung angerichtet. R. folgt weder der flüchtigen Einbildungskraft der Franzosen, noch der schweren, langweiligen Erörterung mancher Deutschen[2], sondern will die allgemein geachtete Praxis von Europa beurteilen. Diese Kritik wollen wir übergehen und uns zu Rowley's eignen Ansichten wenden. Sein Hauptmittel sind Aderlaß und Verminderung der Flüssigkeit: $^1/_2$ Pinte unschuldigen Getränks genügt für den Tag. Örtlich wird nur eine Gummilösung angewendet. Jene Durst-Kur und die kühlende innere Arznei (Salpeter-Lösung) sind das einzige Neue, was er uns beibringt.

Bei der habituellen, seit Jahren bestehenden Ophthalmie (es ist mehr Lidrand-Entzündung,) gibt R. Salz-Präparate, milde Mercurialien und Antimon, wenig Getränk; bei schwacher Konstitution aber Roborantien. Oft entsteht die habituelle Ophthalmie von den Pocken. Hierbei lobt der Verfasser die Inokulation, die vielen Menschen die Sehkraft erhalten hat. Während der Pockenkrankheit müssen die Lider 2—3 mal täglich eröffnet werden; dazu warme Wasser-Bähungen, und wenig Getränk. Zur palliativen Behandlung unheilbarer habitueller Augen-Entzündung dienen die Adstringentien, bei deren Wahl und Stärke man sich von der Empfindung des Kranken muß leiten lassen. Die venerische Ophthalmie (R. skizziert die Iritis,) wird geheilt durch Merkur, je früher, desto besser. Interessant ist ein Fall, wo die gesunde Mutter von ihrem eigenen Kinde angesteckt wurde, das von der an Lues erkrankten Amme die Krankheit erworben hatte. Die skrofulöse Ophthalmie wird behandelt wie die habituelle, aber mit innerlichem Gebrauch der Alterantia.

---

[1] A. Hirsch, dem Rowley's Schrift vom Jahre 1790 unbekannt geblieben, urteilt nach denjenigen von 1770 und 1778: „Alle Schriften Rowley's zeugen von reicher Erfahrung und gesundem Urteil des Verfassers." (Gesch. d. Ophth., 1877, S. 325.) Dieser Ausspruch zeugt nicht von genauer Durchsicht der Schriften Rowley's.

[2] A volatile and lively imagination in the French authors ... that heavy dull tract ... in some of the German authors. Rowley ist ein geschickter Autor, der sich das englische Vorurtheil gegen das Fremde zu Nutzen macht.

In der durchsichtigen Hornhaut gibt es nur drei Krankheiten, Geschwür, Absceß und Trübung. Bei der letzteren empfiehlt er lokalisierte Ätzung.

Gutta serena ist unheilbar, nur zwei von einigen Hundert konnte er heilen (durch Mercur und Sarsa). Darauf folgen einige kurze Bemerkungen über Brillen und zum Schluß die folgende etwas selbstbewußte Bemerkung:

„Ich habe in der Star-Operation so erhebliche Fortschritte gemacht durch Erfindung zweier Instrumente, daß bald diese Operation so leicht sein wird, wie ein Aderlaß." Welcher Art die Entdeckungen sind und wie er operiert, wird nicht angegeben. („Man findet in der Schrift viel brauchbares. Aber es sind nur einzelne Brocken". Das ist das Urteil von A. G. Richter, Chir. Bibl. III, 1, 88, 1775.)

Nunmehr kommen wir zu Rowley's Hauptwerk über Augenheilkunde, dessen Titel wir an den Anfang dieser Abhandlung gesetzt und das im Jahre 1790 erschienen ist.

Der erste Satz der Einleitung lautet: „Das folgende Werk ist eine Fortsetzung derjenigen Verbesserungen, die vor 20 Jahren anhoben und veröffentlicht wurden unter den Titeln 1) ein Versuch, 2) später eine Abhandlung von den hauptsächlichen Krankheiten des Auges. . . . Eine längere Erfahrung und zahlreiche Gelegenheiten zur Prüfung von Augenkrankheiten verschafften mir die Überzeugung von der Notwendigkeit und wahrscheinlichen Nützlichkeit des gegenwärtigen Lehrbuchs, das Vorteil zog nicht nur vom Nachdenken über eine Menge von praktischen Tatsachen, sondern in gleicher Weise von einer Prüfung der genauesten modernen Schriftsteller über diese Gegenstände."

Prüfen wir aber den Text dieser Abhandlung über 118 hauptsächliche Krankheiten des Auges und der Lider, von S. 1—352; so finden wir, daß dies Werk wörtlich abgeschrieben ist aus Josephi Jacobi Plenck[1], Chirurgiae Doctoris, nec non Chirurgiae, Anatomes atque Artis obstetriciae Professoris Caesareo-regii publici ac ordinarii in Caesareo-regia Universitate Tirnavensi Doctrina de Morbis oculorum, Viennae 1777, (219 S.). Ich habe die beiden Werke genau verglichen und will dem Leser nur einige Stichproben vorführen.

1) Madarosis is a defect or loss of the eyebrows or eyelashes, causing a disagreeable deformity or painful sensation in the eyes in a strong light. There are three species of madarosis. . . .	1) Madarosis. Est superciliorum et ciliorum defluvium vel defectus. Effectus morbi sunt ingrata deformitas et fortioris lucis intolerantia. Species madaroseos sunt ⟨tres⟩.

[1] Geboren 1738 zu Wien, 1770 Prof. zu Tyrnau, 1777 zu Budapest, 1783 an die Josephs-Akademie zu Wien berufen, 1807 daselbst verstorben.

2) Phthiriasis of the Eyebrows. Is a species of lice nidulating in the eyebrows or eyelashes of poor children, and is principally caused by a neglect of cleanliness. It is cured by anointing the part with mercurial ointment, or with an unguent composed of merc. praecip. alb. and common pomatum.

2) Phthiriasis superciliorum. Est pediculorum latorum in superciliis et tarsis ciliorum nidulatio.

Hoc vitium est infantibus familiare atque plerumque immunditiei debetur.

Curatur ungento mercuriali quod locis obsessis aliquoties illinire debet. Laudatur etiam oleum spicae.

10) Ecchymoma palpebrarum. Is a reddish or livid tumor of the palpebrae from effused blood in the cellular membrane.

There are three species.

10) Ecchymoma palpebrarum. Est palpebrarum intumescentia livida, a sanguine in membranam cellulosam effuso. Species ecchymomatum sunt ⟨tres⟩.

48) Ophthalmia. Is an inflammation of the membrana conjunctiva, or of the whole bulb of the eye which is distinguishable by redness, heat, pain and tension of the part.

(22 Unterarten.)

48) Ophthalmia. Est membranae conjunctivae vel totius bulbi inflammatio, quae ex oculi rubore, calore, dolore et tensione noscitur.

(23 Unterarten.)

96) Cataracta, or the Cataract. The cataract is a blindness which arises from an opacity of the crystalline lens or its capsula.

96) Cataracta.

Est coecitas, quae ab opacitate lentis crystallinae vel ejus capsula provenit.

Rowley hat also Plenck's doctrina de morbis oculorum (1777) genommen und ins Englische übersetzt, — nicht etwa die deutsche Übersetzung derselben von Wasserberg (Wien, 1778), wie ich durch Vergleich feststellen konnte. Übrigens, das Latein macht ihm manchmal Pein: das Wort commissura hat er nicht verstanden und darum — weggelassen; glaucus übersetzt er mit grau, nixus (das Kreissen) mit Schwangerschaft; illegitima ruptura ⟨sacci lacrimalis⟩ mit illegitime rupture, was seine Landsleute kaum verstehen konnten; uvae acinus mit grapestone; ardente syrio[1] („wenn der Hunds-Stern brennt") mit in hot Syria; „hinc discus corneae adeo exiguus apparet" (beim Greisenbogen) gab er mit „but from thence a little discus appears," — was ja ganz sinnlos ist.

[1] Vergil, Aen. 10, 273: Sirius ardor. Aber auch Herrn Wasserberg waren die beiden Worte unverständlich; er hat sie einfach ausgelassen, — eine häufige Praxis unwissender Übersetzer, nicht bloß aus alten, sondern auch aus neuen Sprachen.

Also Herr Rowley hat trotz seiner Verachtung der langweiligen Schriften der Deutschen das Buch des Deutschen Plenck ganz vollständig übersetzt, keine Krankheit (mit ihren 10, 12, 23 Unterarten) ausgelassen, keine hinzugefügt, sogar die Reihenfolge beibehalten, alle gelehrten Fußnoten übernommen, — es sei denn, daß er einmal einem deutschen Namen die Ehre nicht gönnte oder einen seiner englischen Konkurrenten, wie Herrn Pott, nicht zitieren wollte.

Natürlich hat er solche Sätze gestrichen, die ihn verraten konnten, z. B. wenn Plenck unter Emphysema palpebrarum auf seine Chirurgie, Kap. Luftgeschwülste, verweist; oder wenn Plenck unter Maulbeergeschwulst der Lider, ferner bei Trachoma, sein Lehrbuch von den Hautkrankheiten zitiert. Hier und da hat Rowley wohl ein unbedeutendes Sätzchen ausgelassen, oder ein Sätzchen zugefügt, namentlich um seine Lieblings-Mittel (Alterantia innerlich, Spießglanz und Quecksilber; Lotio penetrans äußerlich, eine Sublimat-Lösung) recht oft anzubringen, seinen Augenspiegel (Lidhalter) zu loben, oder um eine allgemeine Andeutung Plenck's (acrimonia) zu spezialisieren, eine allgemeinere Angabe der Therapie in ein besonderes Rezept aufzulösen. Ich will aber durchaus nicht unterlassen zu erwähnen, daß Rowley wirklich einige Zusätze gemacht, einige eigne Erörterungen eingeschoben hat.

1) Bei der Blepharoptosis erklärt er neun Ursachen der Lid-Lähmung bei Leichen-Eröffnungen gefunden zu haben. (Redensarten.)

2) Den Sitz des venerischen Tophus am Tränensack habe er bei Leichen-Öffnungen gemeinhin in der Beinhaut gefunden.

3) Bei der Ophthalmie entwickelt er ausführlich seine Grundsätze der Behandlung, wie wir sie schon kennen gelernt haben, und gibt zahlreiche Rezepte. Von den 23 Arten schreibt er 22 ab, läßt aus die Ophthalmia onanistica, vielleicht aus Prüderie; fügt bei der epidemischen hinzu „in den Fieber-Gegenden von Kent, Essex usw.", um Bodenständigkeit zu heucheln. Bei der gonorrhoischen macht er einen wirklichen Zusatz, daß außer der Metastase auch Reiben mit dem besudelten Finger diese Krankheit bewirkt hat. (Das war zuerst 1740 von Astruc veröffentlicht worden.)

4) Bei der Hornhaut-Verdunklung spricht er von Einspritzungen an Leichen, die manchmal bis an den Fleck, manchmal nur bis an den Rand der Hornhaut vordrangen, während in einigen Fällen die Undurchsichtigkeit nur von Ausdehnung der Gefäße herrührte, und er in andren bei mikroskopischer Untersuchung eine Verdickung der Lymphe in den Zellräumen gefunden habe.

Auf diese anatomischen Untersuchungen gründet er seine Heilversuche mit innerlichem Gebrauch von Quecksilber und Spießglanz und mit dem äußerlichen seiner Lotio penetrans (Sublimat-Lösung), feinen Pulvern, örtlicher Ätzung und oberflächlicher Abschabung.

Darauf kehrt er zum Abschreiben zurück und bringt Plenck's acht

Formen der Hornhaut-Verdunklung, indem er nur, durch Mißverständnis, zwei Formen (opac. a rhytidosi und a staphylomate) in eine zusammen wirft; und schreibt ebenso PLENCK's Formen der Maculae corneae ab.

5) Bei PLENCK's 5. Form der Atrophia bulbi fügt er einen eignen Satz hinzu, daß Kinder mit diesem Zustand geboren wurden, infolge von heftiger fötaler Ophthalmie.

6) Bei der Exophthalmia läßt er 3 Formen PLENCK's aus, die cancrosa, hydropica, staphylomatosa. Bei der Ophthalmoptosis fügt er hinzu, daß die Exstirpation des Augapfels eine fürchterliche Operation sei, die Hirn-Entzündung, Krämpfe und Tod nach sich zieht.[1]

7) Bei Mydriasis fügt er hinzu, daß die hydrocephalica zwar gewöhnlich unheilbar sei, aber doch Spießglanz und, wenn kein Fieber vorhanden, Eisen versucht werden sollte.

8) Bei Synizesis erwähnt er, einige Fälle durch Alterantia und Lotio penetrans geheilt zu haben; bei Synechia, daß er, als er Anatomie lehrte, diese Erkrankung an der Leiche demonstriert habe.

9) Beim Star fügt er den 13 Ursachen PLENCK's eine 14. hinzu, heftige Erkältung. Bei der Heilung des beginnenden Stars verwirft er „die Mittel der Deutschen", außer dem versüßten Quecksilber, und empfiehlt seine Lotio penetrans.

10) Bei der Depression erklärt er, in den Hauptstädten Frankreichs, Hollands, Italiens und Deutschlands nicht bessere Erfolge gesehen zu haben, als in England; er selber hätte 6—7 Erfolge auf 10 Operationen gehabt. POTT habe die Depression vorgezogen, weil er die Extraktion nicht geschickt auszuführen vermochte.

Die Operation selber hat er wörlich abgeschrieben, (nur bei der Fixierung des Augapfels sein Speculum hinzugefügt,) ebenso die Nachbehandlung, die besonderen Formen des Stars usw.

11) Das gleiche gilt von der Extraktion, nur daß er hier auch, ohne es zu beschreiben, sein Speculum einfügt, dessen beide Arme gegen die Orbita nach oben und unten gepreßt werden und den Augapfel unbeweglich machen: er eröffnet, nach dem Hornhaut-Schnitt, die Kapsel mit dem Starmesser. Das Gesicht des Kranken liegt horizontal. Alles übrige, wie bei PLENCK, auch die 17 Folgen, bei denen er nur eine unbedeutende Umstellung vornimmt.

12) Wir erfahren, daß der berühmte Maler Josua Reynolds an Glaucoma gelitten.

13) Zu der Behandlung der Amaurose setzt er bei Calomel[2] hinzu,

[1] RICHTER meint in seiner Kritik, daß sie dann ungeschickt gemacht wurde; er habe mehrerenteils nur gelinde Zufälle darauf folgen sehen.

[2] PLENCK hatte, bei Calomel, ROWLEY Diseases (1773) p. 150 zitiert, doch steht daselbst Sublimat!

daß er dies Mittel erfunden; schreibt aber die 20 Sorten der Amaurose und die 24 Mittel einfach ab.

14) Bemerkenswert ist noch, daß Rowley Tophi, die auf den Sehnerv drücken, in der Leiche gefunden.

Sonst wird alles abgeschrieben, auch die Fehler des Griechischen, z. B. ὀψιὰ, visio. Aber in diesen optischen Erörterungen hat der Abschreiber den Verfasser, der gebildeter war, nicht immer richtig verstanden.

Es fragt sich nun, wie Rowley, ein Doktor der Medizin und Mitglied des Royal College of Physicians in London, es wagen konnte, das Buch eines namhaften Schriftstellers, wie Plenck, abzuschreiben und als sein Original-Werk drucken zu lassen. Nun, offenbar rechnete er auf die große Unwissenheit seiner Landsleute in der fremden, „kontinentalen" Literatur, die noch in den Jahren 1814—1816 von einigen deutschen Besuchern der Londoner Hospitäler mehrfach hervorgehoben wird. (Vgl. Himly's Bibl. f. Ophth. I, 1819.)

Er hat sich nicht die geringste Mühe gegeben, den von Plenck geordneten Stoff ein wenig umzustellen, so daß jeder, der nur Plenck's Index morborum ocularium (p. 7—15) mit Rowley's Hundred eighteen Genera of Eye diseases (p. XIV—XXI) vergleicht, sogleich auf die Vermutung des Plagiats kommen konnte; — er wußte, daß niemand Plenck nachsehen würde, und hat sich darin wohl nicht getäuscht.

Aber immerhin hat er noch drei Kunstgriffe angewendet, um solche Vermutungen gar nicht erst aufkommen zu lassen. Erstlich hat er einen Titel gewählt, der seinen Landsleuten englisch klingen mußte, — ich meine nicht nur der Sprache nach: A treatise on one hundred and eyghteen principal diseases of the eyes and eyelids.

Das erste besondere und vollständige Werk über Augenheilkunde in englischer Sprache hat einen ähnlichen Titel: A Treatise of one hundred and thirteene diseases of the eye and eyeliddes ... by Richard Banister, London 1622. (Es ist eine englische Übersetzung des französischen Werkes Des maladies de l'oeil qui sont en nombre de cent treize von Jacques Guillemau, Paris 1585.) Ähnlich ist auch der Titel von Sir William Read's Treatise of the eye containing ... 130 diseases ... London 1706.

Zweitens hat Rowley durch die häufige Einfügung seiner eignen Lieblingsmittel, durch gelegentliche Erwähnung des englischen Klimas, englischer Kranken und durch einige hochmütige Angriffe auf die Fremden eine englische Lokalfarbe zu erzeugen gesucht.

Drittens hat er, wie jemand etwa einen entwendeten Pelz durch einen neuen Überzug unkenntlich machen möchte, das abgeschriebene Buch in eine neue Hülle eingewickelt, mittelst einer Einleitung und eines Nachtrags.

Diese Einleitung beginnt mit einer ganz kurzen Anatomie des Sehorgans. Dieselbe ist so kurz, daß man gar nicht sagen kann, woher sie

entnommen ist. Aber die beigefügten Figuren sind entlehnt, ohne Angabe des Ursprungs. Taf. II, III, IV sind, ohne jede Änderung, aus Zinn's descript. anat. oculi humani, Göttingen 1755[1]; Taf. V und VI aus le Cat's Traite des sens, 1744, entnommen. Den Ursprung der Taf. I (mit den Trānen-Organen) habe ich noch nicht gefunden.

Seine Bemerkung über die allgemeine Behandlung der Ophthalmie ist aus seinem eignen Werk vom Jahre 1773. Der Nachtrag über Brillen ist auch aus seinem eignen Werk. Hinzugefügt ist der interessante Brief von Benjamin Franklin über Brillen mit doppeltem Focus.

Rowley schließt mit den Worten: It is by such means, when united with professional unanimity and candor, that future discoveries will promote the cause of humanity, tend to public utility and ultimately elevate the dignity of medicine.

In seinem Vaterlande wurde Rowley's Plagiat nicht bemerkt, obwohl das (so zu sagen) offizielle Urteil über seine Schriften nicht günstig lautet:

His writings which were numerous are most of them popular in style, addressed to the public rather, than to the profession; and were calculated to promote his own private interest rather than to advance the science and art which it was his promise to cultivate and practice. They have long fallen into complete and deserved oblivion. Neither his character or career were of a kind we delight to dwell on. So heißt es bei William Munk, The roll of the R. C. of Physicians of London, comprising a biographical sketch of all the most eminent physicians.... Sec. Ed. London 1878, II, p. 340.[2]

Der Schweizer P. Usteri hat 1791 in seinem Repertor. der medizinischen Literatur (Zürich, S. 443) nach Anführung des Titels von Rowley's Buch nur das eine, lapidare Wort: Schlecht. Das Journal de méd., chir., pharm. etc., Paris, Nov. 1791 (S. 291—293) tadelt das „System der 116 Krankheiten", verwirft die Durst-Kur und urteilt: M. Rowley ... a fait plus de mal que de bien.

Aber merkwürdigerweise hat auch der gelehrte A. G. Richter, der das 1790 erschienene Buch 1792 in seiner chirurg. Bibl. (XII, 1, S. 68 bis 75) anzeigte und genau besprach, nichts vom Abschreiben angemerkt. Er erklärt, daß das Buch formell vollständig sei, wie bei Sauvages, aber nicht materiell, und lobt R. vor seinen Landsleuten, daß er sich auch um

[1] Das hat Beer 1792 (Augenkr., 2, S. 435) bei Besprechung der deutschen Übersetzung, die er aber für die Wiedergabe von R.'s Werk aus dem Jahre 1773 hält, schon angemerkt.

[2] Herrn Dr. Arthur Brailey in London bin ich für Abschrift der Lebensbeschreibung von Rowley aus diesem in Berlin nicht leicht erhältlichen Werk zu Dank verpflichtet.

das Wissen der Ausländer gekümmert habe. (R. hat ja PLENCK's Fußnoten meistens genau abgeschrieben!) Es zeigt sich also, daß ein in der Literatur so bewanderter Forscher, wie A. GOTTLIEB RICHTER, den Inhalt von PLENCK's Compendium, das er 1779 im fünften Band (1, 484) seiner chirurg. Bibliothek angezeigt, nicht mehr im Gedächtnis hatte, als er 1792 das Buch von ROWLEY in die Hand nahm. (Ähnlich ist es mir auch gegangen), wenn gleich der zeitliche Zwischenraum bei mir kleiner war.)

In demselben Jahr, wie RICHTER's Kritik, erschien sogar eine deutsche Übersetzung: „W. ROWLEY's Abhandlung über die vorzüglichsten Augenkrankheiten nebst ihren Kurarten. Aus dem Englischen übersetzt. Breslau und Hirschberg, 1792. Der ungenannte Übersetzer muß doch von der Originalität des ROWLEY'schen Werkes überzeugt gewesen sein. Ich habe diese Übersetzung für meine Geschichte der Augenheilkunde im 18. Jahrhundert (1909) durchgelesen; das englische Original erhielt ich erst vor kurzem aus der Universitäts-Bibliothek zu Göttingen.

Merkwürdigerweise hat auch J. BEER (Repert. I, 25—30, 1799) sich nicht die Mühe gegeben, ROWLEY mit PLENCK zu vergleichen; eine gewisse Ähnlichkeit war ihm schon aufgefallen: „Man findet hier wieder ein ganz wohl organisiertes Heer der Krankheiten des Auges, wie uns schon SAUVAGES und PLENCK aufgestellt haben". Ich fürchte, BEER hat, wie so oft, seine Beurteilung nicht nach dem Original, sondern nach der Besprechung (bei RICHTER u. a.) angefertigt.

Auch in dem Lehrbuch von KARL HIMLY, das ja erst 1847 gedruckt worden, wird ROWLEY's Werk von 1790 angeführt: „von technischem Interesse"; während PLENCK mit der Note „nur ein tabellarischer Conspectus" belegt wird.

Die Entdeckung des Plagiats verdanken wir R. FÖRSTER in Breslau. Derselbe hat in seinen ophthalmologischen Beiträgen (Breslau 1862, S. 1), die folgende Anmerkung:

J. J. PLENCK: Lehre von den Augenkrankheiten, 1788, Wien, p. 271. Man hört heutzutage oft die Bemerkung machen, daß Ausländer nicht selten deutsche Geisteserzeugnisse bei ihren Landsleuten für ihre eignen ausgeben. Vor 70 Jahren scheint es nicht anders gewesen zu sein. Herr WILLIAM ROWLEY hat an diesem PLENCK'schen Werke ein solches Plagiat im großartigsten Stile verübt. Er hat nämlich das 314 Seiten lange Buch ziemlich wörtlich abgeschrieben, mit einigen eignen, auch damals nicht gerade hochgeschätzten therapeutischen Bemerkungen versehen, und, ohne in seiner hochtrabenden Vorrede PLENCK's auch nur mit einer Silbe zu gedenken, dasselbe unter dem Titel: A treatise on hundred and eighteen principal Diseases of the Eyes and Eyelids (London 1790) herausgegeben. Ich gestatte mir hier diese Bemerkung, da ich das Verfahren in BEER's Repertorium nicht aufgedeckt finde."[1]

[1] In s. „Geschichte einer wörtlich abgeschriebenen Hygiene des Auges" (der von

Förster's Urteil ist im wesentlichen ganz gerecht. Aber wir wollen auch die Gründe des Urteils wissen. Diese habe ich in der vorliegenden Studie geliefert. Reizvoll scheint mir auch der Einblick in die Psyche des Abschreibers.

Dies Plagiat ist auf dem Gebiet der Augenheilkunde, nach meinen Untersuchungen, das ärgste seit den Zeiten des Constantinus Africanus[1], der aus Karthago stammte und im Kloster zu Monte Cassino um 1087 gestorben ist. Dieser von der Empfindung für geistiges Eigentum noch nicht angekränkelte arabische Renegat und spätere Mönch von Monte Cassino erklärt in der Widmung seiner Augenheilkunde an seinen Schüler Johannes, daß er das Buch deshalb verfaßt habe, weil er im Latein ein Werk dieses Inhalts nicht gefunden: es ist aber wörtlich aus dem arabischen Werke des christlichen Arztes Hunain (Johannitius) zu Bagdad (808—873 u. Z.) entnommen.

Seit Rowley's Zeiten ist die Augenheilkunde von solchem Schandfleck frei geblieben. Möchte sie auch fernerhin davon frei bleiben.

Plenck's Buch ist 1793 noch einmal abgeschrieben worden, aber in honetter Weise. Vor mir liegt die einzige portugiesische Augenheilkunde aus dem 18. Jahrhundert, die ich kenne und die mir auf meine Bitte freundlichst vom Kollegen Pinto Gama übersandt worden: Elementos de cirurgia ocular offrecidos a Sua Alteza Real o Senhor D. João, Principe de Bresil, per Joaqim José de Santa Anna, Lente[2] oculista do Hospital Real de S. José desta Corte. Lisboa 1793. (279 S.)

Der Verf. erklärt in der Vorrede, daß er die Einleitung über Anatomie und Physiologie des Seh-Organs nach Deshais Gendron (Paris 1780, vgl. § 376 m. Gesch.), die Pathologie und Therapie nach Plenck gearbeitet, jedoch Verbesserungen und Zusätze gemacht und am Schluß eine Formel-Sammlung zugefügt habe. Also war das Buch von Plenck doch zu seiner Zeit nicht unbeliebt gewesen, obwohl der Verf., Prof. der Chirurgie zu Budapest, kein Augenarzt, sondern Urheber sehr zahlreicher Lehrbücher der verschiedensten Fächer der Heilkunde gewesen. (§ 427 d.

Beer, 1800, durch La Fontaine in Warschau, 1802) sagt H. Cohn: „Wörtlich gleichlautend sind natürlich die beiden Schriften (von Plenck und Rowley) nicht, da ja das Rowley'sche Plagiat erst aus dem Englischen ins Deutsche von einem Ungenannten übersetzt worden ist". (Wiener med. Wochenschr. 1884. Nr. 19.) Diese Bemerkung ist doch mehr, als sonderbar. Plenck hat lateinisch, Rowley englisch geschrieben, bzw. abgeschrieben. — Wichtiger war es, durch Vergleich der früheren Schriften Rowley's von 1770 und 1773 zu beweisen, daß nicht etwa Plenck 1777 von Rowley abgeschrieben!

[1] Vgl. meine Abhandl. über das älteste arabische Lehrbuch der Augenheilkunde, Abhandl. der k. Akad. d. Wiss. zu Berlin 1903, S. 1080—1094.

[2] lesend. — Das Buch ist besser, als die gleichzeitigen spanischen. (Vgl. § 408 meiner Geschichte der Augenheilkunde.) Pombal's Bemühungen um den Unterricht waren nicht vergeblich gewesen.

Gesch.) Plenck war ein systematischer Kopf und ein gelehrter, tüchtiger Schriftsteller.

Richter (Chir. Bibl. V, I, 489, 1780) lobt Plenck's Augenheilkunde ganz ausnehmend: „Ich kenne keinen Schriftsteller, der die(se) Wissenschaft in einer so vollständigen und wohlgeordneten Kürze vorgetragen."

Beer bezeichnet sie 1792 (Augenkr., S. V und II, S. 432) als Compilation, ebenso 1799 (Repert. I, 27), „für wienerische Candidaten der Medizin und Chirurgie vorzüglich brauchbar".

Das Buch ist ja recht kurz, hat aber eine gute Terminologie, anatomische Ordnung und klare Übersicht, stellt mit seinen 118 Augenkrankheiten immerhin einen Fortschritt gegen Deshais Gendron's Buch mit seinen 80 Augenkrankheiten[1] dar und ist vielleicht das erste Werk, das in der Anordnung des Stoffes als Vorbild der heutigen Lehrbücher betrachtet werden könnte.

II. Edwin Theodor Saemisch

geb. zu Luckau in der Nieder-Lausitz am 30. September 1833, studierte in Berlin und Würzburg und wurde 1858 in Berlin promoviert. Nach Ablegung des Staats-Examens begann er unter Albrecht von Graefe das Studium der klinischen Augenheilkunde. Seine Sporen verdiente er zu Wiesbaden, wo er 2 Jahre lang (1860—1862) als Assistenzarzt von Alexander Pagenstecher tätig war und mit diesem zusammen auch die „Klinischen Beobachtungen aus der Augenheilanstalt von Wiesbaden" (2 Hefte, 1861 und 1862) herausgab.[2] Diese Hefte enthalten eine Fülle von klinischem Material, aus allen Gebieten der Augenheilkunde, und außerdem noch eine besondere Arbeit von Th. Saemisch: „Zur Anwendung der feuchten Wärme bei Erkrankungen des Auges".

Alexander Pagenstecher, den ich noch persönlich in seiner Anstalt kennen gelernt, war ein hervorragender Operateur, ein Augenarzt ersten Ranges, aber nicht sonderlich beredt und also zum Lehren weniger befähigt. Somit hat Theodor Saemisch an dem Wiesbadener Material zum großen Teil sich selber ausgebildet. Für das Studium der feineren normalen und pathologischen Anatomie des Auges fand er in Heinrich Müller einen eifrigen und fürsorglichen Lehrer.

Im Jahre 1862 konnte er zu Bonn für unser Fach sich habilitieren. 1867 wurde er zum a. o., 1873 zum o. Prof. der Augenheilkunde und Direktor der Universitäts-Augenklinik ernannt, ist der Rheinischen Friedrich

[1] 60—70 haben die gehaltreichen Bücher von Maître Jan und St. Yves, 1707 und 1723 (§ 358 und 359 d. Gesch.).

[2] Am 2. Heft ist neben Alex. P. und S. auch Arnold Pagenstecher beteiligt, das 3., 1866, hat Alex. P. allein herausgegeben.

Wilhelm-Universität, trotz zweimaliger Berufung an andre Hochschulen, treu geblieben, fast ein halbes Jahrhundert lang, und hat im Unterricht der akademischen Jugend seinen Lebensberuf gesucht und gefunden. Erstaunt war ich über die große Zahl der Stunden, die er täglich dem Universitäts-Unterricht widmete. Unverdrossen und rüstig waltete er seines Amtes, strenger noch gegen sich, als gegen seine Schüler; das Greisen-Alter nahm ihm nichts von seiner Tatkraft: erst 1907, im Alter von 74 Jahren, trat er in den wohlverdienten Ruhestand, der aber für ihn nichts weniger als Untätigkeit bedeutete. Im Jahre 1903 hatte er die Freude gehabt, die ganz nach seinen Wünschen neu erbaute Augenklinik zu eröffnen. Im Jahre 1908, bei Gelegenheit seines 50jährigen Doktor-Jubiläums, wurde von dankbaren Verehrern seine Büste für die Klinik gestiftet.

Zahllos sind seine Schüler in der Ärzteschaft unsres Vaterlandes. Von seinen ehemaligen Assistenten nenne ich Dr. Peters, ord. Prof. in Rostock, Prof. Hummelsheim in Bonn, Dr. Graf Wiser in Wiesbaden, Dr. Reis, Dr. zur Nedden.

Saemisch war ein außerordentlich gewissenhafter und vorsichtiger Operateur, der sich der glücklichsten Erfolge rühmen durfte. Vielen Tausenden von Blinden hat er die Sehkraft wiedergegeben.

Er hat auch unsre Wissenschaft wesentlich bereichert. Seiner Habilitations-Schrift „Beiträge zur normalen und pathologischen Anatomie des Auges“ (Leipzig 1862) folgte die Sonderschrift „Das Ulcus corneae serpens und seine Therapie“ (Bonn 1870), worin der Schnitt durch den Hornhaut-Abscеß gelehrt wird, welchen die Geschichte der Wissenschaft als Operation von Saemisch verzeichnet hat.

Ferner sind noch zu erwähnen: 1863 Arteria hyaloïdes, 1864 Sehstörung durch Blitzschlag, 1865 Ausziehung eines Fremdkörpers aus der Vorderkammer, seitliche Halbblindheit durch Hirngeschwulst, 1866 Embolie eines Astes der Central-Schlagader, zur Ätiologie der Netzhaut-Ablösung, 1867 Ruptur der Netz- und Aderhaut, Kolobom des Auges, 1869 Gefäßführende Haut im Glaskörper, leukämische Netzhaut-Entzündung, 1891 Schuß in die Orbita, Fibrom der Lederhaut, Sektions-Befund eines Auges mit Cysticerkus, 1895 Filaria loa im menschlichen Auge, 1898 Scabies der Hornhaut.

Seine umfangreichste Arbeit ist die Darstellung der Krankheiten der Binde-, Horn- und Lederhaut im Handbuch der ges. Augenheilkunde (1875, IV, I, 2, S. 1—368), von keinem Neueren übertroffen, bis er selber die Neubearbeitung in die Hand genommen und wenigstens die Krankheiten der Bindehaut 1904 in dem stattlichen, auch mit originalen Tafeln[1] geschmückten Bande von 740 Seiten uns vorgelegt hat.

Einen weiten Blick und selbstlose Anerkennung fremder Verdienste

[1] Nach Präparaten seiner Assistenten Dr. Reis und Dr. zur Nedden.

zeigt er in seiner Rektorats-Rede (18. Oktober 1892) über die Entwicklung der modernen Augenheilkunde, worin er, nächst Helmholtz, Albrecht von Graefe das Verdienst der Reform der Augenheilkunde zuschreibt.

Saemisch hielt sich fern von allen Parteiungen. Er erschien auch nicht auf den Kongressen. Man traf ihn nur in seiner Klinik, oder während der Sommer-Ferien in der Schweiz, wo auch ich die Freude hatte, ihn und seine hochbedeutende Gattin persönlich kennen zu lernen und mich an der Liebenswürdigkeit und seltnen Bildung dieses edlen Paares zu erfreuen.

Theodor Saemisch's wichtigste und bleibende Leistung ist die Herausgabe des Handbuchs der gesamten Augenheilkunde (mit Alfred Graefe, 7 Bände, 1874—1880) und der zweiten Ausgabe desselben Handbuchs in 14 Bänden von 1899 bis jetzt, das er nach Alfred Graefe's Tode allein zu redigieren hatte. Die ungeheure Arbeit fand er nicht erdrückend, sondern, wie er mir einmal sagte, außerordentlich belehrend. Seine Genauigkeit war unübertroffen. Jedem Mitarbeiter hat er noch bei der Korrektur Dienste geleistet. Die Feder entglitt erst seiner Hand an dem Tage, wo er den Zoll des Irdischen zahlen mußte.

Da dieses Handbuch tatsächlich die vollständigste Darstellung unsrer Fach-Wissenschaft enthält, so muß die dankbare Nachwelt den Namen von Theodor Saemisch dauernd in Ehren halten. H.

III. Dr. med. Karl, Herzog in Bayern.

Auch die Leser dieses bei den Augenärzten des In- und Auslandes verbreiteten Centralblattes werden gern Einiges über den Lebensgang des vor kurzem dahingegangenen Fachgenossen aus fürstlichem Hause erfahren wollen. So leiste ich denn der Aufforderung des verehrten Herrn Herausgebers, darüber zu berichten, gern Folge, zumal da ich während meiner Wirksamkeit als erster Assistent der Münchener Universitäts-Augenklinik (1878—1886) aus eigener Anschauung in der Lage war, den ophthalmologischen Bildungsgang von Herzog Karl Theodor fast von seinem ersten Anfange an zu verfolgen.

Der Verewigte wurde geboren als der zweite Sohn des Kunst und Wissenschaft warm zugetanen Herzogs Max in Bayern. Im Jahre 1869 begann er in München das Studium der Naturwissenschaften und der Medizin und gab ihm anfangs des Jahres 1880 einen regelrechten Abschluß durch Ablegung der Staatsprüfung, die im Gebiete des Deutschen Reiches zur Erlangung der Approbation als Arzt vorgeschrieben ist. Bereits in seiner mehr denn zehnjährigen Studienzeit beschäftigte sich Herzog Karl

mit eigenen wissenschaftlichen Untersuchungen; so durch seine Erstlingsarbeit mit dem „Einfluß der Temperatur der umgebenden Luft auf die Kohlensäure-Ausscheidung und die Sauerstoff-Aufnahme bei einer Katze“ auf dem Gebiete der Physiologie. Dem pathologischen Institut der Universität entstammen die im 69. Bande von Virchows Archiv erschienenen und durch Bertherand ins Französische übertragenen „Untersuchungen über die Anhäufung weißer Blutkörper in der Hirnrinde“ und die in den Annalen der städtischen Krankenhäuser in München abgedruckten „Kasuistischen Beiträge zur Kenntnis der feineren Veränderungen bei Rückenmarksaffektionen“.

Der Einführung in die pathologische Anatomie des Auges durch Iwanoff verdanken wir die im 25. Bande des Archivs für Ophthalmologie veröffentlichten „Beiträge zur Anatomie und Pathologie des Glaskörpers“; einem ophthalmologischen Studienaufenthalt in Zürich die im Laboratorium von Eberth entstandene und im Oktoberheft des Jahrganges 1880 dieses Centralblattes abgedruckte Mitteilung „Zur Kenntnis der beim Menschen vorkommenden Bazillen“. Die folgenden Jahre (1880—1886) brachten aus dem Laboratorium der Universitäts-Augenklinik in München eine kurze Beschreibung „einiger anatomischer Befunde bei der Myopie“; im 3. Band der Annalen der Münchener städtischen Krankenhäuser den „Beitrag zur Kasuistik der Orbitaltumoren“ und den als Monographie erschienenen „Beitrag zur pathologischen Anatomie des Auges bei Nierenleiden“. Der eigenen Tätigkeit entstammt der in der Festschrift für Hermann Helmholtz abgedruckte „Fall von Cornu cutaneum palpebr. sup. dextr“

Die unter meinem Lehrer August v. Rothmund begonnenen klinisch-ophthalmologischen Studien fanden ihre Fortsetzung in wiederholten und längeren Besuchen der Kliniken und Kurse von F. von Arlt, Friedrich Horner und Ed. von Jaeger. Auch die anderen Wiener Kliniken, namentlich die von Billroth, übten eine große Anziehungskraft aus.

Wie unermüdlich eifrig und tätig sodann Herzog Karl von der Mitte der 80er Jahre bis kurz vor seiner tödlich-schmerzvollen Krankheit sich in selbständiger Wirksamkeit die operative Seite der Augenheilkunde angelegen sein ließ, ist uns allen zur Genüge bekannt; nicht weniger, wie ideal-selbstlos er dabei sein ernstes Wollen und Können den Augenkranken jeglichen Standes zur Verfügung stellte.

So wird denn der Name des „Herrn Herzogs“, wie das Volk ihn nannte, auch über unsre Tage in der Geschichte unsrer Wissenschaft in gutem Andenken fortleben als der eines Mannes, der unbekümmert um Standesvorurteile sich einem bürgerlichen Berufe zugewendet, der an das Pflichtgefühl Anforderungen stellt, wie nicht leicht ein zweiter auf Erden.

München, 31. Dezember 1909. O. Eversbusch.

Klinische Beobachtungen.

Cilien in der vorderen Augenkammer.

Von Dr. Paderstein, Augenarzt in Berlin.

Während die Wimpern als Infektionsträger vor Operationen, bei denen der Bulbus eröffnet wird, insbesondere vor Star-Operationen gefürchtet sind, so daß sie vielfach vorher mit der Scheere abgetragen werden, und man sogar ihre prophylaktische Epilation vorgeschlagen hat, erweisen sie sich in der Regel als aseptisch, wenn sie auf traumatischem Wege in das Augeninnere verschleppt werden. Es sind meist durchschlagende Verletzungen mit größeren Fremdkörpern, größere Eisenstücke, Draht-Enden, Steinsplitter, Glasscherben, Holzstücke, Messerklingen, Zirkelspitzen usw., die beim Eindringen in das Augeninnere die Wimpern mit sich reißen, selbst wieder zurückprallen, während die Wimpern im Auge verbleiben. Auch die Staroperation hat zu einer solchen Verschleppung Anlaß gegeben. Nur ganz ausnahmsweise ist etwas von dem die Verletzung verursachenden Fremdkörper im Auge zurückgeblieben, was sich durch die Größe derselben erklärt. — Lang[1] hat in einer Dissertation aus dem Jahre 1907 über 100 Fälle aus der Literatur zusammengestellt. Er kommt zu dem Ergebnis, daß in keinem einzigen das Auftreten einer akuten Eiterung den Wimpern zuzuschreiben sei.

Demgegenüber hat Hirschberg[2] 2 Fälle publiziert, in denen doch die traumatisch eingedrungenen Cilien sich als Infektionsträger erwiesen haben. In dem letzten seiner beiden Fälle hat die von Ginsberg vorgenommene Untersuchung des ausgeschnittenen Irisstückes ergeben, daß sich ein Abszeß um die Cilie herum gebildet hatte.

Diesen beiden Fällen gegenüber steht nun aber eine große Zahl solcher, in denen Cilien Jahre und Jahrzehnte im Auge verweilt haben, ohne irgend einen Nachteil zu bringen. So sah z. B. Robertson[3] eine Cilie, die 29 Jahre lang, Pagenstecher[3], Teschl[3] solche, die 10 Jahre, Oppenheimer[4] eine Cilie, die 20 Jahre, Müller[5] 2 Cilien, die 34 Jahre reizlos in der Vorderkammer verweilten.

Es tritt somit bei den Cilien diejenige Indikation zurück, die sonst die möglichst sofortige Entfernung von in das Augeninnere eingedrungenen Fremdkörpern dringlich macht: Die Gefahr der Infektion des Auges. Da sie nun auch, wie wir sehen, auf die Dauer aseptisch einheilen können; so erhebt sich die Frage, ob man sie nicht ruhig an ihrem Orte belassen kann. Sie können aber in doppelter Beziehung dem Auge Schaden bringen. Sie können nämlich früher oder später, selbst nach sehr langer Anwesenheit, zu Reizung des Auges, Ciliarinjektion, Lichtscheu, Tränen, Schmerzen führen. Noch ernster ist ein zweiter Nachteil: In einer recht beträchtlichen Zahl von Fällen haben sie Anlaß zur Entstehung von Epidermoid-Tumoren der Iris, von Cysten oder sogenannten Perlgeschwülsten, gegeben. Diese Tumoren sind zwar an sich wieder harmlos und brauchen das Auge lange Zeit hindurch

[1] Über Cilien im Auge. Inaug.-Dissert., Rostock 1907.
[2] Centralbl. f. Augenheilk. 1909, Januarheft.
[3] Bei Lang.
[4] Deutsche med. Wochenschr. 1900, S. 328.
[5] Wiener klin. Wochenschr. 1894, S. 232.

nicht zu schädigen. Sie können aber durch dauerndes Wachstum Glaukom, Erblindung, schließlich den Verlust des Auges herbeiführen. Ihre operative Entfernung kann sich recht schwierig gestalten.

Da man nun im gegebenen Fall nicht voraussehen kann, ob die Wimpern sich als aseptische Fremdkörper verhalten, oder ob sie einen der erwähnten Nachteile herbeiführen werden, so ist ihre rechtzeitige Entfernung wünschenswert. Sie ist aber nicht immer ganz leicht und ist in einer nicht unbeträchtlichen Zahl von Fällen mißlungen. Es liegt das daran, daß häufig sich vor die eingeführten Branchen der gerieften, zahnlosen Pinzette, die die Wimper zu fassen sucht, lockeres Irisgewebe vorlagert. — Aber auch die Entfernung der Wimper bietet keine volle Sicherheit gegen das Entstehen von Perlgeschwülsten der Iris. Es ist nämlich sehr wahrscheinlich, daß diese Tumoren gar nicht von den Cilien selbst, vielmehr von gleichzeitig eingedrungenen, oder ihnen anhaftenden epidermoiden Teilchen, wie Drüsenteilchen, ihren Ursprung nehmen.

Es leuchtet ein, daß sich bei so mannigfaltigem Verhalten keine allgemeinen Regeln für das ärztliche Vorgehen aufstellen lassen. Fast jeder Fall hat hier seine Besonderheiten.

Der Arbeiter H. B. stellte sich mir am 10. 8. mit der Angabe vor, ihm sei beim Meißeln ein großes Stück Eisen gegen das linke Auge geflogen. Es fand sich eine durchbohrende, etwa $^1/_2$ cm lange Rißwunde der Hornhaut nahe dem innern Hornhaut Rand mit Einklemmung eines Iriszipfels. Die Vorderkammer war vorhanden. Nahe dem oberen innern Pupillenrand fand sich eine Öffnung der vordern Linsenkapsel mit umschriebener Trübung der Linsensubstanz. Der Druck des Auges war etwas erniedrigt. Das Sehvermögen betrug Fingerzählen in 3 m. Das Sideroskop zeigte, daß kein Eisen im Augeninnern vorhanden war.

In der vordern Augenkammer fand sich eine ziemlich große braune Cilie und zwar so, daß ihre schwärzliche Wurzel der Iris auflag, gerade in dem Sattel, den die vordere Synechie bildete, während Schaft und Spitze sich über den innern Irisrand hinaus in den Pupillarbereich erstreckten.

Da das Auge ziemlich gereizt und der Kranke sehr empfindlich war wurde von dem sofortigen Versuch der Entfernung abgesehen und zunächst, eine abwartende Behandlung mit Atropindarreichung usw. vorgenommen. Als indes nach 5 wöchentlichem Abwarten immer wieder von Zeit zu Zeit Reizungs-Erscheinungen auftraten, für die die Cilie wahrscheinlicherweise verantwortlich gemacht werden mußte (eine Zunahme der Linsentrübungen oder gar Aufquellung derselben war nicht erfolgt), wurde die Entfernung beschlossen. Ein erster Versuch mißglückte, da der sonst sehr verständige und ruhige Kranke bei der geringsten Annäherung eines Instrumentes seine Augen in krampfhafte, extreme Höhenstellung brachte, so daß das Operationsgebiet völlig von den Oberlidern verdeckt wurde. Nach einigen Tagen der Übung gelang es, auch ohne Anwendung der Allgemein-Narkose die Operation vorzunehmen. Es wurde ein Lanzenschnitt am inneren Hornhautrand gemacht und nach Wiederherstellung der vorderen Augenkammer die geriefte Pinzette eingeführt.

Es gelang aber nicht, die so nahe liegende Wurzel der Cilie zu ergreifen, da sich Irisgewebe vorlegte. Nun wurde das stumpfe Irishäkchen eingeführt, das zu diesem Zwecke vielfach, so auch von Praun[1], empfohlen wird, und

[1] Die Verletzungen des Auges.

die Mitte der Cilie mit der Zwinge umfaßt. Beim Herausführen des Häkchens folgte die Cilie so, daß ihre Spitze aus der Wunde heraussah. Sie wurde mit der Pinzette gefaßt und so die Cilie leicht in toto herausgezogen.

Die Heilung erfolgte ganz glatt und schnell. Das Auge war und blieb reizlos. Da zeigte sich plötzlich am 16. Oktober, also etwa 9 Wochen nach der erfolgten Verletzung, eine zweite Cilie auf der Iris und in der Vorderkammer. Sie lag — wo sie jetzt noch liegt — mit der schwärzlichen Wurzel der oberen Iris nahe dem Pupillarrand eingepflanzt, und reichte mit ihrem Schaft über den oberen Irisrand in das Pupillargebiet hinein. Sie ist wesentlich kleiner, als die entfernte Cilie, und ist auch deshalb mit freiem Auge schwer zu sehen, weil hier am inneren Rande des Linsen-Kapselrisses sich braunes Irispigment, von einer hinteren Synechie herrührend, vorfindet.

Obwohl das Auge reizlos war, wurde auf den Wunsch des Verletzten und unter dem Eindruck der leichten Entfernung der ersten Cilie am 19. Oktober ein Versuch der Entfernung dieser zweiten vorgenommen. Sofort nach Anlegung des Lanzenschnittes preßte der Patient indes so stark, daß das Kammerwasser unter hohem Druck abfloß und eine Blutung auf der Iris eintrat. Von der Cilie war nichts mehr zu sehen. Auf ihr Ergreifen mußte zunächst verzichtet werden.

Die Heilung verlief wieder schnell und glatt. Die Blutung war in wenigen Tagen resorbiert. Es war eine totale Trübung der Linse eingetreten. Aus der Kapselwunde wölbten sich Linsenbröckel pilzförmig in die Vorderkammer vor. Die Cilie war verschwunden. Es schien die Möglichkeit vorzuliegen, daß sie von dem Kammerwasser abgeschwemmt worden war, als sie plötzlich am 8. November, also etwa 3 Wochen nach dem mißglückten Entfernungsversuch, an der alten Stelle wieder auftauchte.

Wie ist es nun zu erklären, daß diese zweite Cilie erst so lange nach der Verletzung (8 Wochen) zur Beobachtung kam? Zwei Möglichkeiten liegen vor: Sie lag von vornherein an der jetzigen Stelle, entging aber der Feststellung, weil sie, klein und von sehr ähnlicher Färbung wie die Iris selbst, sich nicht genügend von dieser unterschied. Sie konnte so selbst einer sorgfältigen Beobachtung entgehen. Wahrscheinlicher ist es indes, daß sie vorher an einer andren, der Inspektion nicht zugänglichen Stelle, etwa im Kammerfalz oder auf der hinteren Irisfläche in der hinteren Augenkammer sich befand. Dafür spricht das Verhalten nach dem mißlungenen Entfernungsversuch, wo sie 3 Wochen hindurch verschwunden war, obwohl man sehr genau auf sie fahndete.

Solche spontane Ortsveränderung der Cilien im Auge wäre durchaus nicht ohne Beispiel. Sogar ihre spontane Ausstoßung ist beobachtet worden.

Wie wird nun der weitere Verlauf sein? So lange nicht eine besondere Indikation eintritt, wird man ruhig abwarten können. Wird die Entfernung der Cilie wünschenswert, so wird man vor einer Ausschneidung des Iristeils, in den sie eingepflanzt ist, nicht zurückzuschrecken brauchen, da ja das Kolobom unter das Oberlied zu liegen käme. Bei dem Verhalten des Kranken würde dazu ausnahmsweise die Allgemein-Narkose erforderlich werden.

Man ersieht aus dem Vorstehenden, wie die Eigenheit des Auges ein so einfaches Ereignis wie das Eindringen von Wimpern, sowohl in seinen Folgen für den Kranken, wie in dem ärztlichen Vorgehen kompliziert.

Neue Instrumente, Medikamente usw.

Tafeln zur Bestimmung der centralen Sehschärfe schwachsichtiger Augen mit Hilfe des Stereoskops.

Von Emil Berger.

(Wiesbaden, J. F. Bergmann. 1910. 12 Tafeln mit 12 Seiten Text.)

Je näher bei Verletzten der Tag der gerichtsärztlichen Begutachtung herannaht, desto mehr wird in vielen Fällen trotz zweifellos fortschreitender Besserung das weitere Bestehen oder die Verschlimmerung einzelner Symptome, so u. a. die Herabsetzung der Sehschärfe behauptet, welche eigentümliche Erscheinung („Sinistrose" Brissaud's) insbesondere seit Einführung der Unfallversicherung häufig beobachtet wird. Die Verwendung des Stereoskopes zur Bestimmung der Sehschärfe bietet den großen Vorteil, daß dem Untersuchten jeder Anhaltspunkt zur Vergleichung der Sehleistung des schlechten mit jener des besseren Auges fehlt. Berger verwendet zur Untersuchung der Sehschärfe Optotypen, welche das gleichzeitige Sehen beider Augen erfordern, wobei durch die Fixierung des besseren Auges das schlechtere möglichst genau in einer der Gesichtslinie entsprechenden Position (Fälle von Strabismus sind hier ausgeschlossen) fixiert ist. (Fig. 1.) Für die Unter-

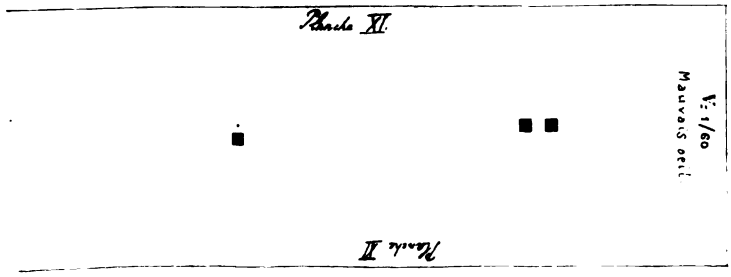

Fig. 1.

suchung der Sehschärfe des schlechteren Auges dienen zwei schwarze Quadrate auf weißem Grunde, zur Fixation des besseren Auges ein Punkt oberhalb eines Quadrats oder das Quadrat selbst. Die Quadrate beider Seiten sind so gezeichnet, daß bei parallel gerichteten Gesichtslinien, d. i. ohne die Anspruchnahme der Akkommodation einer Schachbrett-Figur durch die Vereinigung beider Bilder zustande kommen sollte. (Fig. 2.) In den Fällen von beiderseitiger guter Sehschärfe tritt jedoch nach einigen häsitierenden Augenbewegungen eine Rotation nur eines Auges ein, welche die vollständige (Fig. 3) oder partielle Fusion des Einzelquadrats mit einem der Doppelquadrate zur Folge hat, ein. In den meisten Fällen legt sich das Einzelquadrat mit seitlicher Verschiebung an das Doppelquadrat an. In den Fällen, in welchen der Untersuchte diese Erscheinungen aufweist, kann bei simulierter einseitiger Sehschwäche sofort zu Taf. XII übergegangen werden und ist, falls der Untersuchte 2 oder 3 Quadrate sieht, erwiesen, daß er die für die meisten Berufsarten ausreichende binokuläre Sehschärfe

Fig. 2. Fig. 3.

$= {}^{3}/_{4}$ (Haltenhoff u. a.) aufweise. Bei schlechter Sehschärfe eines Auges sieht Patient nur ein Quadrat mit einem Punkte darüber und einen breiten Flecken oder Strich, der erst bei Anwendung größerer Quadrate aus zwei Flecken zu bestehen scheint (Fig. 4). Die kleinsten Quadrate, welche noch als getrennte Flecken erscheinen, ergeben das minimum separabile, d. i. die centrale Sehschärfe des untersuchten Auges. Die Tafeln gestatten, eine Sehschärfe von $^{1}/_{2}$ bis zu $^{1}/_{60}$ festzustellen, doch sollen in einer Supplementausgabe die Tafeln zum Nachweise schlechter Sehschärfe, für welche leider nur die Bestimmung durch Angabe der Distanz, in welcher Finger gezählt werden können, und für welche präzise, mit der sonstigen Darstellung der Sehschärfe in Form eines Bruches übereinstimmende Werte fehlen, erfolgen. Bei Analphabeten und insbesondere bei kleinen Kindern ist die Untersuchung der Sehschärfe mit Hilfe des Stereoskops sehr leicht, da nur die Fähigkeit, bis 2 oder 3 zu zählen, erfordert wird. Die stereoskopischen Tafeln sind hauptsächlich bestimmt, die Untersuchung der Sehschärfe mit Wandtafeln zu ergänzen und in zweifelhaften Fällen einer Kontrolle zu unterziehen. Für Kliniken ist zur Verhütung von Zeitverlust die Anwendung von Stereoskopen mit Wechseln der Tafeln durch Drehen zu empfehlen. Ein einheitliches Modell des Stereoskops mit der von Haitz angewandten Brennweite (+ 5,251) ist zur genauen Bestimmung der Sehschärfe erforderlich.



Fig. 4.

Gesellschaftsberichte.

Berliner Ophthalmologische Gesellschaft.

Vorsitzender: Herr v. Michel. Schriftführer: Herr Wertheim.

Sitzung vom 15. Juli 1909. Nachtrag.

7) Herr A. Leber: Einige seltenere Bindehaut- und Hornhauterkrankungen. a) Syphilitischer Primäraffekt im temporalen Abschnitt der oberen Übergangsfalte bei einem 25jährigen Arbeiter, der seit 3 Wochen eine mit Rötung einhergehende, zunehmende Schwellung des rechten Oberlides bemerkt hat. Wenig nach den ersten Erscheinungen am Lid bemerkte Patient eine schmerzlose Schwellung der Vor-Ohrgegend; weitere Drüsenschwellungen oder Hautflecke wurden nicht beobachtet. Die Untersuchung ergibt eine geringe Exkoriation des Lidrandes, der teilweise verschorft ist, eine Verdickung der Lidhaut, namentlich in deren temporalem Abschnitt von knorpelartiger Konsistenz. Die Tarsalbindehaut zeigt im temporalen Winkel der Übergangsfalte eine mit Membranen belegte Initialsklerose, die durch eine besondere Neigung zu Hämorrhagien ausgezeichnet ist. — Die Praeauricular-, Submaxillar- und Cervicaldrüsen sind indolent geschwollen. — Die mikroskopische Untersuchung ergibt zahlreiche Spirochäten, die Blutuntersuchung positive Wassermann'sche Reaktion. — Über den Modus der Infektion ist sicheres nicht zu ermitteln; Patient, der Steinarbeiter ist, vermutet, daß ein Kollege, beim Entfernen eines Steinsplitters aus dem Auge, ihn infiziert haben könne.

b) Metastatische gonorrhoische Abszesse, in denen der Gonococcus tinktoriell und kulturell nachgewiesen werden konnte, kamen bei einem 10 Tage alten blenorrhoischen Kind zur Beobachtung. Nachdem die sehr schwere, zur Perforation beider Hornhäute führende Entzündung der Binde-

haut bereits rückgängig war, traten unter Temperatur-Steigerung zuerst am rechten Unterschenkel, später am Kopf, Rumpf und den Extremitäten kleine Abszesse auf, die nach Entleerung ihres gonokokkenhaltigen Inhalts schnell zur Ausheilung gelangten. Die Gelenke waren dabei, soweit nachweisbar, metastatisch nicht erkrankt. Das ist umso bemerkenswerter, als bisher nur von Paulsen im Anschluß an eine Ophthalmoblenorrhoe das Auftreten gonorrhoischer Gelenk-Erkrankungen beobachtet wurde, in deren Nähe später gonokokkenhaltige Abszesse sich entwickelten.

c) Hypopyonkeratitis durch Bacillus pyocyaneus, der in Reinkultur gewonnen und durch den Nachweis des chloroformlöslichen blauen Pyocyanin gegenüber andren fluoreszierenden Bakterien identifiziert wurde. — Nach Verletzung mit einem Stahlsplitter, der dem Kranken bei der Arbeit gegen das linke Auge geflogen war, trat unmittelbar ein sehr progressives Geschwür der Hornhaut auf, dessen nekrotisierende Tendenz sehr ausgesprochen war, und dessen gelbliche Verfärbung des Grundes auffiel. Außer den gewöhnlichen Reaktions-Erscheinungen fand sich ein großes Hypopyon in der Vorderkammer. Trotz mehrfacher Kauterisation schritt der sequestrierende Prozeß, der sich bis in die tiefsten Hornhautschichten erstreckte, rapid und zirkulär fort und führte zu einem totalen Leukom, das sich scharf abhob von der noch länger anhaltenden chemotischen Bindehaut.

d) Ein gram-negativer Diplococcus sui generis konnte als Ursache einer mit starker Sekretion einhergehenden, zu Rezidiven neigenden Conjunctivitis nachgewiesen werden, in deren Verlauf mehrfach Infiltrationen der Hornhaut und Randgeschwüre auftraten. Der 19jährige Patient, von Beruf Tischler, kam wenige Tage nach den ersten Erscheinungen zur Beobachtung. Die gesamte Conjunktiva beider Augen war stark injiziert und mäßig geschwollen, die Hornhäute am Limbus mit Infiltraten durchsetzt. Die anfänglich geringe, schleimig-eitrige Sekretion nahm während der Beobachtung schnell zu und lieferte sowohl bei der mikroskopischen Untersuchung, wie bei dem Kulturverfahren den Nachweis eines gram-negativen Diplococcus, der mit keinem der bekannten gram-negativen Diplokokken zu identifizieren war. Es handelte sich um ein gut färbbares, spontan gram-negatives Bacterium, das Neigung zur Bildung von Involutionsformen, dagegen keine Tetraden zeigte. Intracelluläre Lagerung war selten. Das Wachstum war zuerst nur auf Nährboden mit Eiweißzusatz reichlich, dann aber auch auf schwach alkalischem Agar, sogar bei Zimmertemperatur: weiß-gelbliche, durchschimmernde, feuchte Kolonien, in dickeren Schichten mehr bräunlich, von leicht unregelmäßig fein zackiger Begrenzung. Besonders üppig war das Wachstum auf allen eiweißhaltigen Nährböden, auf Ascites-Agar in helleren, durchsichtigeren Kolonien. In Bouillon leichtes Oberflächenhäutchen, diffuse Trübung, allmählich zunehmender Bodensatz. Wachstum fakultativ anaërob. Auf Kartoffel: üppiges Wachstum. Säurebildung. Keine Nitrosoindol-Reaktion. In Milch: Gerinnung, außerdem Vergährung von Dextrose, Maltose und Lävulose. Keine Agglutination mit Meningokokkenserum. Die Pathogenität für Meerschweinchen und Kaninchen (Hornhautgeschwür) geringer als für Mäuse, die unter starker Exsudation in die serösen Häute nach der Infektion schnell eingingen. Wegen gewisser Ähnlichkeiten mit dem Mikrococcus catarrhalis, von dem er sich andrerseits auch scharf unterscheidet, wird dieser Diplococcus systematisch in dessen Nähe zu ordnen sein.

Bemerkenswert ist, daß die Konjunktival-Erkrankung unter ausgesprochenen iritischen Erscheinungen sehr langsam verlief und zweimal exazerbierte mit

neuen, nicht nur am Limbus lokalisierten Hornhautgeschwürchen. Unter fortgesetzter Argentum-Behandlung heilte der Prozeß nach 4 Wochen aus, dabei verschwanden die Bakterien aus dem Konjunktivalsack, blieben dagegen auf der entzündlich veränderten Nasenschleimhaut noch längere Zeit nachweisbar. Da außerdem die Rachenmandel vergrößert war, ist die Annahme berechtigt, daß die Infektion vom Nasenrachenraum ausgegangen und von ihr auch die Recidive ausgelöst wurden.

Sitzung vom 16. Dezember 1909.

1) Herr A. Leber: Demonstration (Zur Immunitätsfrage) eines durch subkonjunktivale Injektion von sterilisiertem Pneumokokken-Extrakt immunisierten Kaninchens, bei dem das gleichfalls infizierte Kontroll-Auge ein progressives Hornhautgeschwür aufweist. Das interessante, zuerst von Löffler, später von Ehrlich, Römer und A. Leber eingehend studierte Phänomen der örtlichen Augenimmunität hat Vortr. auch beim Auftreten von Agglutininen und Bakteriolysinen im Auge generell nachweisen können. Es gibt die Handhabe, alle diejenigen Infektions-Krankheiten des Auges therapeutisch anzugreifen, deren Virus züchtbar ist. Ein Hauptvorteil der demonstrierten Technik, deren Anwendbarkeit sich auf alle infektiösen Keime erstreckt, ist darin gegeben, daß auch bei Misch-Infektionen ein komplexer Impfstoff, dessen Herstellung relativ wenig Zeit erfordert, die Möglichkeit bietet, der Infektion mit homologer aktiver Immunisierung zu begegnen.

2) Herr Langenhan zeigt einen 9jährigen Knaben, dessen sehr schwach pigmentierter Augenhintergrund zahlreiche und außerordentlich stark entwickelte hintere Vortex-Venenstämme erkennen ließ, die dicht neben der Papille den hinteren Augenpol durchsetzen. Vortr. betonte, daß hintere Vortexvenen bisher fast nur bei frühzeitig vorhandener hochgradiger Kurzsichtigkeit beobachtet sind, während es sich in dem vorgestellten Falle um annähernd emmetropischen Refraktionszustand (geringgradigen myop. Astigmatismus) handelte.

3) Herr Paderstein: Cilie im Augapfel. (Siehe S. 8.)

4) Herr Adam: Über die Wirkung des Dionins auf das Auge.

Die Empfehlung des Dionins bei allen möglichen und unmöglichen Erkrankungen fordert zur Kritik heraus. Es ist schädlich bei frischen Operationen und Verletzungen und kommt nur als Analgeticum und Resorbens in Betracht. Als Analgeticum wird es vorteilhaft gebraucht bei den schmerzhaften Erkrankungen des vorderen Bulbusabschnitts, besonders bei oberflächlichen Substanzverlusten der Hornhaut und bei Skleritis und Episkleritis. Bei Leuten mit schlechten Gefäßen (Iritis arteriosclerotica) treten bei Anwendung von Dionin zuweilen Blutungen auf. Bei Glaukom erweitert es die Pupille, scheint aber keinen schädlichen Einfluß auf den Druck zu haben. Es ist als Analgeticum aber unzuverlässig, versagt in etwa 25 % aller Fälle und führt leicht zur Gewöhnung, brennt heftig und bringt durch die Chemosis eine Entstellung mit sich.

Als Resorbens hat sich das Mittel zwar im Experiment, nicht aber in der Klinik bewährt, höchstens zur Entfernung subkonjunktivaler Blutungen kann es vorteilhaft gebraucht werden. Zur Prüfung, ob das Mittel bei Hornhauttrübung mehr als andre Methoden, bzw. die Natur selbst leistet, behandelte Vortr. einige 50 Fälle von alten Hornhauttrübungen, von denen während der Behandlung eine Reihe ausschieden, weil sie keine Chemosis

zeigten oder weil sie keinen Nutzen sahen. Es blieben zum Schlusse 24 Fälle übrig, die bei ausreichender Chemosis $^1/_2$ bis $1^1/_2$ Jahre behandelt wurden. In $^2/_3$ dieser Fälle trat keine, in $^1/_3$ eine ganz geringfügige Besserung ein, die Zeit und Mühe nicht lohnte; nur ein Fall hatte Nutzen von der Behandlung, indem das Sehvermögen von $^1/_6$ auf $^1/_3$ stieg. Es muß also hieraus geschlossen werden, daß Dionin als Resorbens nicht mehr leistet, als die bisherigen Methoden.

5) Herr Napp zeigt Präparate einer Bindehautgeschwulst. Dieselbe saß am Limbus corneae, bestand seit 4 Jahren und war in der letzten Zeit langsam gewachsen. Das Aussehen der Geschwulst war sehr transparent. Mikroskopisch besteht der Tumor aus großen polygonalen Zellen, welche so locker aneinander gefügt sind, daß stellenweise feine Spalten zwischen ihnen liegen. Ebenso sind breite Lücken zwischen einzelnen Zellreihen. Zwischen dem losen Zellgefüge liegen koncentrisch angeordnete Nester von gleichem Zellcharakter, aber ganz dicht gefügt. Diese grenzen sich gegen ihre Umgebung deutlich ab. Nach Ansicht des Vortr. handelt es sich um ein Sarcoma alveolare, das stark ödematös durchtränkt ist.

Ferner zeigt Vortr. Präparate einer Tränendrüsen-Geschwulst, welche von der Bindehaut her exstirpiert wurde. Histologisch handelt es sich um ein Chondrosarkom der Tränendrüse, das zahlreiche stark erweiterte Lobuli und Gänge der Tränendrüse enthält.

6) Herr Köllner demonstriert die Zeichnung des linken Auges einer etwa 50jährigen Frau, welche eine ausgedehnte Pigmentierung der Skleralbindehaut des linken Auges aufwies. Die Verfärbung hatte in letzter Zeit zugenommen. Mit der Lupe zeigte sich, daß fast $^3/_4$ der ganzen Hornhaut von einem zierlichen Netzwerk feinster bräunlicher Pigmentpünktchen eingenommen war. Das Pigment lag ganz oberflächlich im Epithel. Die mikroskopische Untersuchung eines links exzidierten Bindehautstücks ließ ebenfalls erkennen, daß nicht, wie sonst beim Naevus der Bindehaut, Naevus-Zellen vorhanden waren, sondern daß das Pigment ebenso wie in der Hornhaut fast ausschließlich im Epithel lag und zwar in allen Zellschichten. Es lag im Protoplasma am Kern, füllte auch wohl zuweilen die ganze Zelle aus. Das Pigment gab keine Eisenreaktion. Eine derartige Pigment-Anomalie der Hornhaut ist bisher nicht beobachtes worden.

7) Herr Adolf Gutmann berichtet über eine vor $^1/_2$ Jahre klinisch beobachtete abnorme Pigmentation der Conjunctiva sclerae eines 20jährigen brünetten Mädchens. Es bestand seit Kindheit ein etwa zwei-linsengroßer brauner Fleck auf der temporalen Hälfte der Conjunctiva sclerae, welcher angeblich in den letzten Jahren etwas größer geworden sei. Klinisch schien ein Naevus pigmentosus vorzuliegen. Bei mikroskopischer Untersuchung des exzidierten Bindehautstückes ergab sich: Es lagen keine Pigmentschollen wie beim Naevus vor, es fehlten vollkommen Naevus-Zellen. Die beiden tiefsten Zelllagen des Bindehautepithels wiesen (nach dem aufgestellten Präparate) feinste Pigmentkörnchen im Protoplasma-Leib auf, wie dies charakteristisch ist für die Pigmentation in der Haut der Neger.

Referate, Übersetzungen, Auszüge.

Beiträge zur Trachom-Forschung. (Aus den Akten des Kgl. Preußischen Kultusministeriums. Abdruck aus dem Klin. Jahrbuch.)

1) Die Übertragbarkeit des Trachoms, von Greeff.

Die Trachomkörperchen sind die Erreger des Trachoms. Auf Kaninchen, Meerschweinchen und Hunde ist das Gift nicht übertragbar, wohl aber auf niedere Affen, Paviane und Anthropomorphe; allerdings weicht der Modus der Empfänglichkeit und das klinische Bild sehr von dem beim Menschen ab. Die Impfungen von Mensch auf Mensch gelingen, doch ist die Ansteckungsfähigkeit nicht von langer Dauer; sie ist oft schon erloschen, wenn das klinische Bild noch sehr lebhaft ist. Damit lassen sich wohl auch die klimatischen, örtlichen, Rassen- und persönlichen Einflüsse und Dispositionen erklären.

2) Untersuchungen zur Ätiologie des Trachoms, von Leber und Hartmann.

Bestätigung der Befunde von Halberstädter und v. Prowazek.

3) Untersuchungen über die sog. Trachomkörperchen, von di Santo.

In frischen, unbehandelten Fällen finden sich die Elemente stets, fehlen aber bei allen nicht trachomatösen Bindehaut-Erkrankungen sowohl im Sekret, wie im Ausstrichpräparat. Impft man Trachom auf Paviane, so bildet sich eine dem Trachom nicht gleich zu stellende Bindehaut-Entzündung, bei der man die Trachomkörperchen vermißt. Sie zeigen sich bei Schnittpräparaten in den tiefen Epithelschichten und im Bindegewebe.

4) Wie sind die sog. Trachomkörperchen differential-diagnostisch zu verwerten? von Clausen.

Sie werden nur bei echtem, frischen Trachom gefunden.

5) Die Einschleppung des Trachoms in den Regierungsbezirk Arnsberg, von Greeff.

Einschleppung durch polnische Bergarbeiter.

6) Die Verbreitung des Trachoms in der Provinz Posen, von Buchwald.

Anscheinend ist die Seuche bestrebt, vom Osten nach dem Westen und Süden vorzudringen; der slavische Teil der Bevölkerung ist scheinbar mehr disponiert, als der germanische. Kurt Steindorff.

Journal-Übersicht.

A. v. Graefe's Archiv f. Ophthalmologie. LXXII. 1.

1) **Zur Pathologie der cerebralen Sehbahn unter besonderer Berücksichtigung ihrer Ergebnisse für die Anatomie und Physiologie,** von Dr. Georg Lenz, I. Assistent an der Universitäts-Augenklinik zu Breslau.

Verf. berichtet eingehend über einen selbst beobachteten Fall und verwertet die sehr umfangreiche Literatur unter besonderer Berücksichtigung des centralwärts von den primären Opticuscentren gelegenen Teiles der Sehbahn. Bei den Erkrankungen, welche hier in Frage kommen, ist die homonyme Hemianopsie das Hauptsymptom.

Unter den verschiedenen Ursachen, welche gelegentlich Hemianopsie bewirken, führen gummöse Prozesse relativ häufig, tuberkulöse dagegen äußerst selten zu hemianopischen Gesichtsfeldstörungen.

Bei der eigenen Beobachtung handelte es sich um einen 21jähr. Mann, welcher etwa 5 Monate nach Beginn seines Leidens unter zunehmenden cerebralen Erscheinungen starb. Patient las noch wenige Tage vor seinem Tode feinsten Druck bis in 20 cm Abstand. Prüfung mit Farben war wegen angeborener Farbenblindheit nicht ausführbar. Gesichtsfeld: rechtsseitige unvollständige Hemianopsie, im unteren Quadranten stärker ausgeprägt, geringe koncentrische Einengung der linken Hälften. Augenspiegel: Stauungspapille beiderseits.

Die Sektion ergab ein Rundzellensarkom, welches im linken Hinterhauptslappen ungefähr da saß, wo im großen Hirnspalt Fissura parieto-occipitalis und Fissura calcarina zusammenstoßen. Die Größe betrug 3,4 : 2,5 : 2,0 cm.

Über den Modus und über den Ort der Überführung visueller Reize in unser Bewußtsein wissen wir wenig Sicheres. Von einem Sehcentrum in der Rinde zu sprechen sind wir nur so weit berechtigt, als damit eine Endstation bezeichnet wird, über die hinaus die Sehbahn nicht zu verfolgen ist. Nach eingehender Erörterung entscheidet sich Verf. gegen v. Monakow für die Anschauung, daß eine geschlossene isolierte Leitung zu einem scharf umgrenzten Rindengebiete führt. Hier findet eine Projektion in dem Sinne statt, daß bestimmten Quadranten der Netzhaut bestimmte Elemente zugeordnet sind, und daß insbesondere die Makula eine besondere Leitung und kortikale Vertretung besitzt.

Die bekannte Makula-Aussparung, welche stets sogleich beim Auftreten der Hemianopsie vorhanden ist, wird in einwandfreier Weise von Wilbrand durch die Annahme einer Doppelversorgung der Makula erklärt. Ein Makulazapfen steht durch eine sich im Chiasma dichotomisch teilende Faser mit beiden kortikalen Sehcentren in Verbindung. Die typische Aussparung besteht bei der übergroßen Mehrzahl der Fälle nur bei Läsionen des centralsten Teiles der Sehbahn. Sind die primären Centren und die Anfangsteile der Sehstrahlung erkrankt, so überwiegt die durch den Fixationspunkt gehende Trennungslinie. Ebenso verhält es sich bei Erkrankungen des Tractus und des Chiasmas. Wahrscheinlich zweigen die Fasern, welche die Doppelversorgung vermitteln, nicht im Chiasma, sondern im mittleren Drittel des P-Lappens ab und verlaufen durch den hinteren Teil des Balkens zur Sehsphäre der gegenüberliegenden Seite (Heine).

Die Doppelversorgung scheint einzeln zu fehlen, doch sind die betreffenden Fälle nicht ganz aufgeklärt. Unter Umständen mag die Aussparung nicht Folge der Doppelversorgung sein, sondern darauf beruhen, daß ein Teil des Rindenbezirks funktioniert.

Verf. beobachtete einen Fall, in dem rechtsseitige absolute vollständige Hemianopsie bestand mit Aussparung der Maculae. In dem Gebiete der Makula war nur in einem kleinen Bezirke Sehschärfe und Farbensinn normal, in dem größeren Teile und im ganzen linken Gesichtsfelde war Sehschärfe herabgesetzt und Farbenempfindung nicht vorhanden. Hier waren jedenfalls beide Hinterhauptslappen erkrankt.

Die bisherigen Beobachtungen gestatten den Schluß, daß es subkortikal und höchst wahrscheinlich auch — dazu gehörig — kortikal ein umgrenztes Gebiet gibt, dessen Läsion konstant einen Gesichtsfeldausfall hervorruft,

während Veränderungen in benachbarten Gebieten symptomlos verlaufen — daß es also ein begrenztes Sehcentrum gibt. Nach der bisherigen Literatur ist das Sehcentrum bei der Fissura calc. zu suchen, doch gibt es noch keinen unzweifelhaften Fall rein kortikaler Läsion dieser Gegend.

---

2) **Untersuchungen über das hämorrhagische Glaukom,** von Dr. R. Kümmell, Assist. der Univers.-Augenklinik zu Erlangen.

Dem vielgestaltigen Krankheitsbilde des Glaukoms liegt wahrscheinlich eine einheitliche Ursache nicht zugrunde. Das hämorrhagische Glaukom gehört zu einer besonderen Gruppe und wird vielfach nicht als Primärglaukom angesehen. Verf. ist der Ansicht, daß, wenn auch die Netzhautblutungen meistens vorangehen, doch Blutungen und Glaukom auf gleicher Ursache, auf Gefäßveränderungen, beruhen. Manchmal ist nicht mit Sicherheit zu entscheiden, ob vor dem Auftreten der Drucksteigerung schon Blutungen vorhanden waren.

Von 4 Fällen wird der klinische Verlauf und das Ergebnis der eingehenden anatomischen Untersuchungen mitgeteilt. In 2 Fällen handelte es sich um Patienten, bei denen früher erfolgreiche Star-Operationen gemacht waren, und technisch einwandfreie Ausschnitte der Regenbogenhaut den Ausbruch des Glaukoms nicht verhindert hatten.

In allen 4 Fällen bestanden schwere Gefäß-Erkrankungen, Angiosklerose und deren Folgezustände. Die Veränderungen fanden sich im Bereiche der Netzhaut teils in den größeren Stämmen und zugleich in den feineren Verzweigungen bis in die Kapillaren hinein, teils nur in den feineren Ästen der Arterien und Venen. In einem Falle war die Vene erheblich mehr ergriffen, als die Arterie. Intima-Verdickung und Bindegewebs-Wucherung führen unter Umständen bis zum Verschlusse des Lumens. Auch andre Beobachtungen weisen darauf hin, daß zwischen den Schädigungen der Gefäßwandungen und Glaukom ein Zusammenhang besteht. Der marantischen Thrombose der Ven. centr. folgt in der Regel kein Glaukom.

Die Ciliargefäße sind bisher wenig beobachtet worden. Verf. fand sie in allen Fällen hochgradig sklerotisch verändert. Im Fall III waren die Ciliargefäße wesentlich stärker erkrankt, als die Netzhautgefäße. Einengung, zum Teil Verschluß des Lumens führte zu einer Blutung in die vordere Kammer und zu einem subretinalen Ergusse.

In Übereinstimmung mit früheren Untersuchern sah Verf., daß die hinteren kurzen Ciliararterien beim Durchtritt durch die Lederhaut Adventitia und Media verlieren und nur aus elastischer Lamelle mit Endothel bestehen. In der Aderhaut nehmen sie wieder ihre drei Schichten an und die Wandungen werden wieder sklerotisch, wenn auch weniger, als außerhalb der Lederhaut. Die Aderhaut ist anfangs blutreich und ödematös, später wird das Stroma durch eine fibröse Grundsubstanz ersetzt. Der Ciliarkörper verhält sich ähnlich, die Iris ist atrophisch. Der Kammerwinkel war dreimal verwachsen, einmal offen und nur unten voll Blut. In der vorderen Hälfte der Lederhaut fehlten die elastischen Fasern fast ganz.

Beim typischen Glaukom ist die vordere Kammer stets abgeflacht. Das kann nur geschehen, wenn der Inhalt (Druck) im hinteren Bulbusraum zunimmt. Bestände von vornherein ein Abflußhindernis des Kammerwassers, so müßte die vordere Kammer vertieft sein, was bei Glaukom auch im Anfangsstadium nicht beobachtet wird. Der Verschluß des Kammerwinkels ist nicht die erste Ursache der Drucksteigerung, sondern entsteht erst sekundär durch

das Vorrücken des Diaphragmas. Auf die Frage, wie die Drucksteigerung im hinteren Augenraume entsteht, gibt es vielleicht keine einheitliche Antwort. Man muß Hydrops irgend welcher Teile des hinteren Augenabschnittes annehmen. Ödem der Netzhaut und der Aderhaut ist beobachtet worden, dazu kennt man Exsudate zwischen Aderhaut und Netzhaut. Andrerseits darf nicht übersehen werden, daß man experimentell durch Injektionen in den Glaskörper wohl Drucksteigerung, aber keine Verengerung der vorderen Kammer erzielt.

Der Verschluß der venösen Abflußwege ist keineswegs immer derart, daß er eine Flüssigkeitsstauung erklären könnte. Man muß für die Erklärung der Erscheinungen schon weiter greifen: Erhöhung des arteriellen Blutdrucks, wie sie bei Arteriosklerose und der in solchen Fällen nicht seltenen Albuminurie beobachtet wird, und andrerseits Überfüllung des rechten Herzens infolge von Lungen-Emphysem.

Vor Ablauf von 4 bis 6 Wochen scheint sich eine Exkavation der Papille nicht auszubilden.

Die Prognose für das Auge ist ebenso ungünstig, wie bei dem meistens bestehenden Allgemeinleiden die Prognose quoad vitam.

Das zweite Auge erkrankt in mindestens 20 % der Fälle.

---

3) **Intraokulares Sarkom und sympathisierende Entzündung,** von Dr. J. **Meller** in Wien.

Ein 28jähriger Mann war vor 7 Jahren auf dem linken Auge vollständig erblindet. Näheres unbekannt. Jetzt seit 4 Wochen ausgesprochene sympathische Entzündung des rechten Auges. Der Verlauf war ungünstig, und das linke Auge mußte wegen heftiger Schmerzen enukleiert werden. Bei der Untersuchung fanden sich dichte Schwarten im vorderen Abschnitt des Bulbus und im hinteren Abschnitt pigmentierte Geschwulstknoten der Aderhaut. Die hintere Kalotte der Lederhaut war in ein massiges Schwartengewebe verwandelt, in dem Geschwulstknoten eingebettet saßen, die zum Teil bis nahe an die Oberfläche reichten, aber an keiner Stelle einen Durchbruch gewirkt hatten. Die mikroskopische Untersuchung ergab ein Aderhautsarkom mit nekrotischen Bezirken und daneben in den nicht entarteten Abschnitten der Aderhaut die charakteristischen Veränderungen der sympathisierenden Infiltration, wie sie Fuchs beschrieben hat. Auch die Hornhaut zeigte die eigenartige Infiltration. In einem intraskleralen Knoten lagen Geschwulstzellen neben und teilweise gemischt unter Zellen der sympathisierenden Infiltration. An keiner Stelle war eine Eingangspforte für pathogene Keime nachweisbar.

Aderhautsarkom des einen und sympathische Entzündung des andren Auges ist schon früher einzeln beobachtet worden. Die Beurteilung dieser Fälle stieß auf Schwierigkeiten, weil man die eigenartige Histologie der sympathisierenden Entzündung nicht kannte und Augen mit intakter Bulbuskapsel nicht für fähig hielt, sympathische Entzündung des Partners zu erregen.

Ohne leugnen zu wollen, daß unter Umständen eine Bulbuswunde die Eingangspforte für die spezifischen Mikroorganismen bildet, gibt es eine Reihe von Erscheinungen in der Pathologie der sympathischen Ophthalmie, welche zu der Annahme einer endogenen Infektion drängen. Die im Blute kreisenden Noxen finden im gesunden Auge keinen Nährboden. Ist aber in einem Auge, sei es durch ein Trauma und dessen Folgen, sei es durch eine

Geschwulst das Aderhaut-Gewebe weniger widerstandsfähig geworden, so siedeln sich die Keime in ihm an nnd werden so hochgradig pathogen, daß auch die gesunde Aderhaut des andren Auges ihnen unterliegt. Scheer.

Vermischtes.

Prof. Dr. Hertel in Jena hat einen Ruf als o. Prof. und Direktor der Augenklinik in Straßburg angenommen.

Bibliographie.

1) Ist der „Trachomerreger" entdeckt? von Schmidt-Rimpler. (Münch. med. Wochenschr. 1909. Nr. 31.) Die literarische Priorität Prowazek-Halberstädters ist anzuerkennen. Daß die fraglichen Gebilde wirklich die „Erreger" des Trachoms sind, bleibt so lange zweifelhaft, als nicht Impfungen echten Trachoms aus Reinkulturen der Körperchen gelungen sind.

2) Plaque muqueuse de la conjonctive limbaire. La syphilis secondaire de la conjonctive, par Antonelli. (Ann. des maladies vénériennes. Nr. 2.) Gleichzeitig bestanden Plaques muqueuses der Zunge. Als die Augenaffektion ausgeheilt war, entwickelte sich eine der spezifischen Behandlung hartnäckig trotzende Iritis.

3) Die in der Universitätsaugenklinik zu Jena im Jahre 1907 ausgeführten Operationen mit besonderer Berücksichtigung der Fälle von Wundbehandlung perforierender Verletzungen mit Bindehautdeckung, von Hiltmann. (Inaug.-Diss. Jena 1909.) Statistik über 321 klinische Patienten, an denen 423 Operationen nötig waren. Vgl. Centralbl. f. Augenheilk. 1905, S. 470.

4) Über die Oxydase-Reaktion der Speichel- und Tränendrüsen, von W. H. Schultze. (Verh. der Deutschen Patholog. Ges., 13. Tagung, Leipzig, April 1909.) Durch Zusammenwirken von Dimethyl-p-Phenylendiamin und α-Naphthol entsteht auf dem Wege der Oxydation ein zu den Indophenolen gehöriger blauer Farbstoff, und zwar an der Luft allmählich, dagegen bei Anwesenheit oxydationbefördernder Fermente, sogen. Oxydasen, sofort. Diese Oxydase-Reaktion ist in der Parotis positiv, in der Sublingualis negativ, in der Submaxillaris geben die sog. Halbmonde positive Reaktion, womit Stöhrs Phasentheorie fällt und sie als fermentproduzierende Zellen erwiesen werden. Schon Früh- und Neugeborene haben in der Parotis stets, in der Submaxillaris oft Oxydase-Reaktion. Die Träger der Fermente sind die Zell-Granula. Die Oxydase hat antitoxische und antibakterielle Eigenschaften. In der Tränendrüse ist entsprechend dem positiven Ausfall der Färbung mit p-Phenylendiamin auch die Oxydase-Reaktion positiv. Wie in den Speicheldrüsen enthalten die Granula das Ferment. Die Tränendrüse des Neugeborenen ist oxydasereich, ebenso die des Rindes. Nicht nur die Drüsenzellen, sondern auch die Ausführungsgänge der Drüse enthalten Oxydase. Damit wird die antitoxische und antibakterielle Eigenschaft der Tränendrüsenflüssigkeit bewiesen.

5) Les lacunes cunéiformes ou érosions dites „chimiques" des dents sont une manifestation de stomatité mercurielle fruste, par Milian. (Le progrès méd. 1909. Nr. 45.) Mit dieser apodiktischen

Sicherheit läßt sich eine Theorie nicht aufstellen, die auf eine doch recht kleine Reihe praktischer Erfahrungen gegründet ist.

6) Die intravenöse Narkose mit Äther und Chloroform, von Burkhardt. (Münchener med. Wochenschr. 1909. Nr. 46.) Unter strengster Beobachtung der Asepsie injiziert man auf 28° erwärmte 5% Ätherlösung (in physiologischer NaCl-Lösung) in eine freigelegte oberflächliche Vene (V. mediana cubiti); vorhergehe eine subkutane Skopolamin-Morphium Injektion. Die bis zum Erlöschen der Reflexe nötige Menge des Narkotikums ist nach dem Alter, der Körperkonstitution und der individuellen Empfindlichkeit verschieden und schwankt im Durchschnitt zwischen 200—350 ccm. Das reflexlose Toleranzstadium wird gemeinhin nach 8—10 Minuten erreicht. Störungen der Atmung, Zyanose, Pulsanomalien, Erbrechen, Übelkeit, Kopfweh usf. waren nach intravenöser Einverleibung des Narkotikums nie zu beobachten, ebensowenig pathologische Beimengungen im Urin. Intravenöse Äther-Chloroform-Mischnarkosen sind zwar einwandsfrei, aber zu oft von Hämoglobinurie gefolgt. Die intravenöse Äthernarkose ist die ungefährlichste und angenehmste Form der Allgemeinnarkose. Bei Patienten mit defekten Atmungs- und Zirkulationsorganen, bei schwächlichen Individuen ist sie am Platze; ferner bei Operationen am Hals und Kopf und bei Idiosynkrasie oder heftigem Widerwillen gegen die Inhalationsnarkose.

7) Über Versuche am wachsenden Auge, von Wessely. (Münchener med. Wochenschr. 1900. Nr. 44.) Verf. experimentierte an neugeborenen Kaninchen. I. Über den Einfluß verschiedener druckherabsetzender Operationen auf das Wachstum des Auges (Iridektomie, Iridenkleisis, Sklerotomie). Iridektomierte Augen blieben im Wachstum zurück und zwar, wie die Bestimmung des Volumens ergab, um $^1/_{15}$—$^1/_{30}$; Iridenkleisis hatte eine Volumenvergrößerung von etwa derselben Höhe im Gefolge, während nach Sclerotomia posterior (mit Abfluß vom Glaskörper) das Volumen um ca. $^1/_{70}$ verringert wurde. — II. Über den Einfluß der Zonula-Spannung auf das Wachstum der Linse (experimentelle Erzeugung von Linsenkolobomen). Beim neugeborenen Kaninchen greifen die Ziliarfortsätze auf die Irishinterfläche über, also setzen Iridektomien bei diesen Tieren Defekte des Corp. cil. und der Zonula. Stets hatte die Iridektomie typische sattelförmige Linsenkolobome im Gefolge, die eben auf die operativ erzeugten Zonula-Defekte zu beziehen sind. — III. Über eine weitgehende Regenerationsfähigkeit der wachsenden Linse (experimentelle Erzeugung von Zentralstaren). Diszission macht beim neugeboren Kaninchen wie beim Menschen typischen Wundstar, aber die Linse kann sich nach Aufsaugung der gequollenen Massen ganz oder teilweise durch Wachstum neu bilden, und zwar von der vordersten Schicht bzw. von der Kernzone der Linse her. IV. Über die Abhängigkeit des Wachstums des Auges von der Größe der Linse (experimentelle Erzeugung von Mikrophthalmus). Die nach Diszission und Quellung regenerierte Linse ist kleiner als die normale, und dementsprechend bleibt das ganze Auge an Größe zurück, ohne daß der Augendruck dabei eine Rolle spielt. — V. Über die Erzeugung von hochgradiger glaukomatöser (buphthalmus-artiger) Vergrößerung des wachsenden Auges und den Einfiuß der Iridektomie auf dieselbe. Verlegung des Kammerwinkels nach Diszission führt zu Glaukom, dieses wieder zu buphthalmus-artiger Vergrößerung des Auges, die schon durch eine ganz schmale Iridektomie gehemmt wird. — VI. Über den Einfluß der Augenmuskeln auf das wachsende Auge. Rücklagerung aller vier Mm. recti hat

eine Verlängerung der Augenachsen und Myopie, Tenotomie des M. rect. sup. und inf. Hornhautastigmatismus im Gefolge.

8) Zur Kasuistik der vom Jahre 1896 bis 1906 in der chirurgischen Klinik der Königlichen Charité behandelten Kopfschußverletzungen, von Wissmann. (Inaug.-Diss. Berlin. 1909.)

9) Ein Fall von Lues hereditaria mit besonderer Berücksichtigung der Gelenkaffektionen, von Judenfeind-Hülsse. (Inaug.-Diss. Berlin. 1909.) Auffallend ist die Lokalisation der Gelenk- und Knochenerkrankung an den Händen und das Alter der Patientin, bei der die Erkrankung die Zeit vom 12. bis 16. Lebensjahr einnahm.

10) Ein Fall von gehäufter künstlicher Mydriasis in einer Familie, von Asher. (Deutsche med. Wochenschr. 1909. Nr. 39.) Drei Kinder einer Familie hatten Atropin eingeträufelt. (Warum etwas so Alltägliches publizieren?)

11) Über die Trachomkörperchen, von Bruno Heymann. (Deutsche med. Wochenschr. 1909. Nr. 39.) Die Form der Trachomkörperchen, die mantellos sind, extra- oder intrazellulär verstreut oder gehäuft liegen, oft doppelkokkenartig zusammenstehen und sich nach Giemsa rot bis dunkelviolett färben, kommen bei allen möglichen Erkrankungen der Bindehaut vor und lassen nicht einmal den Verdacht auf Trachom zu. Die andre Form der Gebilde, die von einem blauen Plastinmantel eingehüllte, dem Zellkern kappenförmig aufsitzende, dicht gedrängte, rot bis rotviolette Körnchen zeigt, fand Verf. 9 mal unter 119 Fällen; von diesen 9 positiven Befunden waren neben 5 frischen Trachomen 4 Fälle von gonorrhoischer Augeneiterung der Neugeborenen! Die bei beiden Krankheiten gefundenen Einschlüsse waren miteinander absolut identisch. So lange Unterschiede nicht festgestellt worden sind, dürfen die Körperchen nicht als spezifisch für die Körnerkrankheit angesehen werden und nur bei Ausschluß jedes Verdachtes auf Blennorrhoe ist ihre Verwertung für die Diagnose Trachom zulässig. Aber selbst wenn sich Differenzen zwischen den bei Blennorrhoe und den bei frischem Trachom gefundenen Zell-Einschlüssen nachweisen lassen und die Spezifizität der Prowazek'schen Gebilde für Trachom sicher gestellt wird, so ist damit noch keineswegs ihre Rolle in der Ätiologie des Trachoms bestimmt, zumal es noch nicht als zweifellos feststeht, daß wir es mit belebten Gebilden zu tun haben.

Kurt Steindorff.

12) Zur Kasuistik der Stirnhöhlen-Geschwülste, von Rob. Herzenberg. (Deutsche med. Wochenschr. 1909. Nr. 44.) In dem beschriebenen Falle handelte es sich um eine „Übercyste" von ganz enormen Dimensionen. Die von der Schleimhaut des Sinus frontalis ausgehende Geschwulst hatte den Orbitalinhalt verdrängt und war bis zur Kopfgröße des erwachsenen Patienten herangewachsen. Das Gehirn war so weit zurückgedrängt, daß nach der Exstirpation des Tumors die Faust bequem in dieser Höhle Platz fand. Absolutes Fehlen von Gehirnsymptomen. Der Tumorinhalt bestand aus etwa 1,8 k einer bräunlichen schleimig-serösen Flüssigkeit. Am 10. Tage prima intentio. Obgleich die Operation für den Patienten mit Verlust des Augapfels verbunden war, war der kosmetische Effekt völlig erreicht, subjektive Beschwerden hatte der Tumor nicht bereitet.

Fritz Mendel.

Um Einsendung von Separatabdrücken wird gebeten (Berlin NW. 26 Schiffbauerdamm).

Verlag von Veit & Comp. in Leipzig. — Druck von Metzger & Wittig in Leipzig.

Centralblatt

für praktische

AUGENHEILKUNDE.

Herausgegeben von

Prof. Dr. J. Hirschberg, Geh. Med.-Rat, in Berlin.

Unter ständiger Mitwirkung der Herren Prof. G. Abelsdorff in Berlin, Dr. Berger in Paris, Prof. Birnbacher in Graz, Dr. Brailey in London, Dr. Bruns in Steglitz, Prof. Cl. du Bois-Reymond in Schanghai, Dr. Czellitzer in Berlin, Prof. E. Emmert in Bern, Prof. C. Gallenga in Parma, Dr. Giesberg in Berlin, Prof. Goldzieher in Budapest, Dr. Gordon Norrie in Kopenhagen, Prof. Horstmann in Berlin, Dr. Issigonis n Smyrna, Prof. H. Knapp in New York, Lt. Col. F. P. Maynard, I. M. S. Calcutta, Dr. F. Mendel in Berlin, Dr. Moll in Berlin, Dr. W. Mühsam in Berlin, Dr. Neuburger in Nürnberg, Dr. Peltesohn in Hamburg, Dr. Pergens in Maeseyck, Prof. Peschel in Frankfurt a. M., Dr. Purtscher in Klagenfurt, Dr. M. Reich in Petersburg, Dr. H. Rönne in Kopenhagen, Med.-Rat Dr. Scheer in Oldenburg, Prof. Schenkl in Prag, Prof. Schwarz in Leipzig, Dr. Spiro in Berlin, Dr. Steindorff in Berlin, Dr. Stiel in Köln.

Monatlich ein Heft. Preis des Jahrganges 12 Mark. Zu beziehen durch alle Buchhandlungen des In- und Auslandes und die Postanstalten des Deutschen Reiches.

1910. **Vierunddreißigster Jahrgang.** **Februar.**

Inhalt: **Original-Mitteilung.** Zur Kenntnis der pathologischen Farbenempfindungen. Von San.-Rat Dr. **R. Hilbert** in Sensburg.

Klinische Beobachtungen. I. Ein Fall von Akkommodationskrampf, verursacht durch eine leichte Cyklitis. Mitgeteilt von Dr. Rau in Porto Alegre. — II. Ein Fall von angeborener reflektorischer Pupillenstarre. Mitgeteilt von Dr. Rau in Porto Alegre.

Gesellschaftsberichte. 1) Berliner Ophthalmologische Gesellschaft. — 2) Ophthalmologische Gesellschaft in Wien.

Referate, Übersetzungen, Auszüge. Beiträge zur ophthalm. Literatur aus Dänemark, vom Jahre 1909, zusammengestellt von Dr. Henning Rönne in Kopenhagen.

Journal-Übersicht. I. Wochenschrift für Therapie und Hygiene des Auges. 1909. Nr. 47 u. 48.—1909/10. Nr. 1—13. — II. Klinische Monatsblätter für Augenheilkunde. 1909. November. — III. L'Ophtalmologie provinciale. 1909. Nr. 11—12. — IV. La clinique ophtalmologique. 1909. November—December. — V. Revue d'hygiène et de thérapeutique oculaires. 1909. Dezember.

Vermischtes. Nr. 1—7.

Bibliographie. Nr. 1—10.

Zur Kenntnis der pathologischen Farben-Empfindungen.[1]

Von San.-Rat Dr. **R. Hilbert** in Sensburg.

Wieder bin ich einmal in der Lage, unsre Kenntnisse bezüglich der Kasuistik der pathologischen Farbenempfindungen durch eine Anzahl neuer Beobachtungen zu bereichern. Diese Fälle habe ich teils selbst beobachtet, zum größten Teil aber verdanke ich sie der Liebenswürdigkeit einiger mir bekannter Kollegen sowie einer mir bis dahin unbekannten Dame. Alle

[1] Hilbert, Die Pathologie des Farbensinnes. Halle 1897.

sind sowohl in ihrer Ätiologie, wie auch in ihrer Erscheinungsweise voneinander verschieden und sind somit verschiedenen Rubriken einzuordnen.

Die Beobachtungen sind die folgenden:

1. Henriette Ch. aus Weißenburg, Kr. Sensburg, Frau von 30 Jahren, klagt seit einer Woche über eine erhebliche Herabsetzung der Sehschärfe auf dem rechten Auge. Außerdem sehe sie auf der Außenseite des Gesichtsfeldes zwei ovale, grüne, scheinbar erbsengroße Flecke, die nicht beweglich seien und deren Konturen ihr verwaschen erscheinen. Andre Beschwerden, insbesondere Schmerzen, beständen nicht.

Die Untersuchung ergibt folgenden Befund: Kräftige Frau, innere Organe gesund. Links $S = 1$; rechts $S = {}^{5}/_{60}$. Die Untersuchung mit dem Augenspiegel ergab reichlich feine Glaskörper-Trübungen, so daß der Hintergrund nicht deutlich erkennbar ist. Verordnung: Dunkelzimmer, Schwitzen, Physostigmin. Nach 10 Tagen rechts $S = {}^{5}/_{30}$. Die grünen Flecke sind verschwunden. Der Augenhintergrund ist noch nicht deutlich zu sehen. Später habe ich die Frau leider nicht mehr wiedergesehen und bin demnach außer Stande eine genaue Diagnose zu geben, auch blieb mir aus diesem Grunde der Gesamtausgang unbekannt.

2. Ein gesunder und in mittleren Jahren stehender Kollege legte sich, nachdem er einige Tage und Nächte körperlich und geistig angestrengt gearbeitet hatte, auf sein Sopha, um zu schlafen. Nach dem Erwachen bemerkte er zu seiner Verwunderung, daß alle Gegenstände, die er betrachtete, von einer violetten Kontur eingefaßt waren. Diese Erscheinung bestand etwa 2—3 Minuten, um später nicht wieder aufzutreten. Die Augen des betreffenden Kollegen sind gesund und haben fast normale Sehschärfe neben leichtem hypermetropischem, regulärem Astigmatismus.

Dieser Fall hat mit einer Selbstbeobachtung[1], die ich vor Jahren machte, und bei welcher die Konturenfärbung karminrot erschien, die größte Ähnlichkeit.

3. Den folgenden Fall verdanke ich der Liebenswürdigkeit des Herrn Kollegen Dr. Enslin in Fürth. Dieser schreibt mir folgendes:

„Ich hatte vor 8 Jahren, als ich noch nicht Ophthalmologe war, einen Fall von Gelbsehen nach Pilzvergiftung gesehen. Die Pilzart konnte botanisch nicht festgestellt werden. Eine ganze Familie erkrankte infolge von Genuß von Pilzen; die meisten Mitglieder aber nur unter leichten gastro-enteritischen Erscheinungen. Ein 12jähriger Junge jedoch, der am meisten genossen hatte, bot auch schwere centrale Erscheinungen dar, zuerst Benommenheit, dann völlige Bewußtlosigkeit, wobei er tagelang derart schrie, daß er auf die psychiatrische Abteilung des Krankenhauses verlegt

[1] Hilbert, Über eine eigentümliche Ermüdungs-Erscheinung des nervösen Sehapparats und seine Beziehungen zur Erythropie. Klin. Monatsbl. f. Augenheilk. 1884, November.

werden mußte. Nach Wiedererlangung des Bewußtseins (nach 4 Tagen) sah er mehrere Tage hindurch alles intensiv gelb. Er wurde schließlich nach etwa 14 Tagen nach der Vergiftung völlig geheilt." Es ist dieses der zweite in der medizinischen Literatur beschriebene Fall von Farbensehen nach Pilzvergiftung.[1]

4. Eine Dame (Malerin) aus Frankfurt a. M., die ein Referat meiner Arbeit „Über Farbenempfindung infolge von Vergiftung"[2] in der „Umschau" gelesen hatte, schrieb mir folgendes: „Ich sah Grün, nachdem mir mein Arzt eine Portion Santonin verordnet hatte, die, wie er nach meinem Bericht sagte, viel zu groß für meine Konstitution gewesen sei. (NB. Ich hatte vorher keine Ahnung gehabt, daß irgend ein Gift ein abnorm farbiges Sehen hervorriefe.) Nach der Farben-Empfindung, die sehr stark war und mir als Malerin besonders auffiel, kam ein nervöser Zustand, der sich in heftiges Weinen löste."

Leider fehlt in diesem Bericht eine Angabe über die Dauer des Farbensehens. Bemerkenswert an diesem Falle ist aber die Tatsache, daß die Farben-Empfindung, wie besonders hervorgehoben, ausgesprochen grün war, während sonst nach Santonin meist Gelbsehen aufzutreten pflegt.

Die Kenntnis der beiden letzten Fälle vermittelte mir in liebenswürdigster Weise der Augenarzt Herr Kollege Dr. Weiss in Offenbach a. Main.

5. Frau A., 32 Jahre alt, hatte 2 oder 3 Kinder und befindet sich zur Zeit im 6. oder 7. Monat der Gravidität. Früher gesund, kam sie am 12. Februar 1906, weil sie „heute früh" vor dem linken Auge einen gelben Fleck sah, zur Untersuchung. Bei genauem Zusehen fanden sich um die linke Papille herum 2—3 feinste Herde; makularwärts eine Blutung. In der Gegend der Makula waren Erkrankungsherde mit Sicherheit nicht festzustellen. Die Arterien des Augenhintergrundes sind geschlängelt. Bei Untersuchung mit Farbenquadraten von 1 cm Seite werden blau und gelb erkannt, grün und rot dagegen nicht. Große farbige Objekte (Tafeln) werden richtig benannt. Die Farben werden nur peripher erkannt; es besteht ein centrales Skotom. Der Urin enthält 4 ‰ Albumen. Sehschärfe rechts = $^6/_4$. links = $^1/_{10}$, mit + 0,5 = $^1/_{7,5}$. Die Erkrankungsherde im Augenhintergrund nahmen allmählich zu: am 20. Februar 1906 sieht man auch rechterseits zahlreiche Erkrankungsherde; links größere Plaques in größerer Anzahl. 24. Februar 1906: Partus prämaturus. Die Erkrankungsherde nehmen beiderseits an Größe und Zahl zu, der Urin enthält 2 ‰ Albumen. 24. April 1906: beiderseits S = $^6/_6$. Die Erkrankungsherde

[1] Der erste Fall stammt von einem japanischen Arzt: vgl. Inoko, Zur Kenntnis der Pilzvergiftung. Fortschritte d. Medizin. 1893. Nr. 11. S. 444. (Violettsehen.)

[2] Hilbert, Über subjektive pathologische Farbenempfindungen infolge von Vergiftung. Klin. Monatsbl. f. Augenheilk. 1907. S. 518.

haben abgenommen. Das Gelbsehen bestand etwa 2 Wochen. — Im Jahre 1907 erneute Gravidität mit Nephritis und Gelbsehen: Exitus.

Ein ganz ähnlicher Fall wurde neuerdings von Yamaguchi[1] veröffentlicht.

6. Chr. A., 33 Jahre alt, Maler und Photograph. Zuerst untersucht am 18. Mai 1907. Mann von blasser, wächserner Gesichtsfarbe. Der Urin enthält 7 ‰ Albumen. Es besteht Retinitis albuminurica und hypermetropischer Astigmatismus. Nach Bericht des Hausarztes bestand früher Rheumatismus und Abnahme des Sehvermögens, namentlich links seit 14 Tagen. Ophthalmoskopisch sieht man beiderseits einzelne Erkrankungsherde, links auch Blutungen. Therapie: Schwitzen. 19. Juli 1907: Die Zahl der Erkrankungsherde hat abgenommen. Subjektiv: Periodisch Flimmern vor den Augen. Am 10. August 1907: beiderseits $S = {}^{5}/_{7,5}$. Der Eiweißgehalt des Urins ist stark zurückgegangen. Patient hält sich für geheilt. Am 28. März 1908: Erneute Erkrankung. Sehschärfe rechts $= {}^{4}/_{60}$, links $= {}^{5}/_{7,5}$. Rechts: Braunsehen. Hintergrund im Centrum unverändert; beim Blick nach außen erhält man einen grauweißen Reflex wie bei Amotio retinae (Ödem der Netzhaut); außerdem zwei kleine Erkrankungsherde. 24. März 1908: Ödem etwas geringer, $S = {}^{5}/_{60}$. Es besteht Gelbsehen. Die rechte Papille ist verschwommen; es liegen neben ihr kleine Erkrankungsherde. Links bestehen zahlreiche kleine Erkrankungsherde zwischen Papille und Makula. 1. Mai 1908: Urin mit 2 ‰ Albumen. Es besteht Metamorphopsie: Rechtecke werden als Dreiecke gesehen. Während Patient vor einem Jahre an Rotsehen beiderseits litt, besteht jetzt rechts Braun-, Gelb- und Grünsehen. Im Dunkeln sind diese Empfindungen mehr braun, im Hellen mehr grüngelb. Das Farbensehen nahm nun allmählich ab, so daß es weniger störte; auch besserte sich die Sehschärfe erheblich. 14. Mai 1908: Sehschärfe rechts $= {}^{5}/_{7,5}$, links $= {}^{5}/_{60}$. Links Sternfigur in der Makula. Im Zimmer Rötlich-Sehen, gegen den Himmel grünlich (gelbgrün). Dabei Kopfschmerz und Erbrechen.

Die oben beschriebenen sechs neuen Fälle von pathologischem Farbensehen sind untereinander sowohl in ihrer Erscheinungsweise, wie auch bezüglich ihrer Entstehungsursachen sehr verschieden. Die Farbenempfindung tritt im 1. und 5. Fall in Form von Flecken im Gesichtsfeld auf, in den andren Fällen erfüllt eine Farbe das ganze Gesichtsfeld, wie es zumeist bei derartigen pathologischen Farbenerscheinungen zu sein pflegt, mit Ausnahme eines, in dem die Farbe nur die Konturen deckt. Ganz besonders merkwürdig ist der 6. Fall, bei dem nacheinander Braunsehen, Gelbsehen und schließlich Rot- und Grünsehen auftraten, dazwischen auch einmal Metamorphopsie. Ein ähnlicher Fall ist meines Wissens bisher noch nie und nirgends beschrieben worden.

---

[1] Yamaguchi, Ein Fall von Xanthopsie bei Schwangerschafts-Nephritis. Klin. Monatsbl. f. Augenheilk. 1909. August.

Nach den Farben geordnet, trat zweimal Gelbsehen, zweimal Grünsehen und einmal Violettsehen auf; dazu kommt dann noch der sechste komplizierte Fall.

Ätiologisch beurteilt, ergab sich als Ursache des Farbensehens in zwei Fällen Chorioretinitis albuminurica, einmal mit Gravidität kompliziert, in einem dritten Fall Chorioretinitis aus unbekannter Ursache. In weiteren zwei Fällen war das Farbensehen gleichzeitig Vergiftungssymptom, nämlich einmal nach Pilzvergiftung und einmal nach Santoninvergiftung und schließlich in einem Fall die Folge erheblicher Überanstrengung des Körpers. Das Farbensehen bei Retinitis dürfte peripher, in den andren Fällen central bedingt sein. — Weitere Mitteilungen derartiger Fälle von Farbensehen sind im Interesse der Kenntnis dieser Zustände und ihrer Theorie noch immer sehr erwünscht.

Klinische Beobachtungen.

I. Ein Fall von Akkommodationskrampf, verursacht durch eine leichte Cyklitis.

Mitgeteilt von Dr. Rau in Porto Alegre.

19jähriges Fräulein von deutschen Eltern. Seit 1 Monat leichte Schmerzen in beiden Augen, die sich bei Nahearbeit verstärkten. Sie bemerkte langsame, aber stetig fortschreitende Abnahme der Sehschärfe für die Ferne. Sah früher in Ferne und Nähe ausgezeichnet und gebrauchte niemals Gläser. Als Kind von 4 Jahren die Masern gehabt, sonst nie krank gewesen. Hat noch 8 Geschwister, die alle gesund sind. Nie Ausschläge oder Geschwüre. Keine Drüsenschwellungen festzustellen. Lungen gesund. Für Lues oder Tuberkulose spricht nichts. Die Sehprüfung ergab

$$\text{rechts } -2{,}0 \bigcirc \text{Cyl. } -2{,}0 \curvearrowleft = {}^{3}/_{10}$$
$$\text{links } -2{,}0 \bigcirc \text{Cyl. } -2{,}0 \curvearrowleft = {}^{3}/_{4},$$

beiderseits feinste Schrift in 12 cm.

Gesichtsfeld rechts normal, links geringe temporale Einschränkung. Farben gut erkannt. Urin normal. Temperatur normal.

Befund: Leichte Ciliar-Injektion, rechts etwas stärker als links. Iris reagiert gut auf Licht.

Mit dem Augenspiegel (+ 10 D) Hornhautbeschläge auf der Descemet. Vordere Linsenfläche frei. Nach 1 Tropfen Atropin Pupille gut erweitert. Keine Glaskörpertrübungen oder chorioretin. Herde vorhanden.

Sieht nach Atropin sofort besser:

$$\text{rechts } -1{,}0 \text{ D} = {}^{4}/_{8},$$
$$\text{links } -1{,}0 \text{ D} = {}^{3}/_{4}.$$

Ophthalmoskopisch weder Myopie noch Astigmatismus vorhanden.

Es ist somit klar, daß es sich hier um eine leichte Cyklitis handelte, die zur Kontraktion des M. ciliaris führte und Akkommodationskrampf verursachte.

14 Tage lang mit Schwitzen, Aspirin und Kj. behandelt.

Absolut keine Änderung.

8 Tage lang mit Einreibungen von grauer Salbe behandelt, worauf alle Krankheitserscheinungen verschwanden.

Nach weiteren 8 Tagen volle Sehschärfe und Emmetropie.

Dieser Fall ist durch zwei Eigenheiten bemerkenswert:

1) daß eine Cyklitis zu Akkommodationskrampf führt infolge der Kontraktion des leicht entzündeten M. ciliaris. So leicht erklärlich das auch an und für sich ist, so selten scheint es doch in der Praxis vorzukommen. Konnte ich doch in den mir zur Verfügung stehenden Lehrbüchern nichts darüber finden;

2) daß eine höchst wahrscheinlich nicht spezifische Cyklitis, die sich weder durch Aspirin und Jodkalium, noch durch Schwitzen im geringsten beeinflussen ließ, nach kurzer Behandlung mit Quecksilber so rasch und vollständig zurückging.

II. Ein Fall von angeborener reflektorischer Pupillenstarre.

Mitgeteilt von Dr. Rau in Porto Alegre.

38jähriger Kaufmann, in Österreich geboren und seit 20 Jahren in Brasilien, der mich einer leichten Conjunctivitis wegen konsultierte. Seit seiner Jugend Blendung bei Sonnen- und starkem Lampenlicht. Vor 8 Jahren Ulcus molle. Nie Leistendrüsenschwellungen noch Ausschläge. Sonst stets gesund. Hat zwei gesunde Kinder.

Sehschärfe beiderseits (bei E) = $^5/_5$, feinste Schrift in 35 cm. Okulomotorius normal, Urin normal.

Patellarreflexe gut erhalten. Pupille über mittelweit. Auf Lichteinfall absolut keine Verengerung. Bei Akkommodation und Konvergenz verengert sich die Pupille deutlich.

Ein derartiges Bild von reflektorischer Pupillenstarre ist ein wichtiges Symptom für Erkrankungen des Centralnervensystems (Tabes und progressive Paralyse) und für Lues.

Da hier nun alle diese Krankheiten auszuschließen sind und der Kranke schon seit seiner Jugend bei Sonnen- und Lampenlicht das Gefühl der Blendung hat, so kann man wohl annehmen, daß es sich hier um einen kongenitalen Prozeß handelt, wobei ich es unentschieden lasse, ob der Grund ein Mangel des betreffenden Centrums im Okulomotoriuskerne oder Zerstörung des Reflexbogens vom Opticus zum Okulomotoriuskerne ist.

Gesellschaftsberichte.

1) Berliner Ophthalmologische Gesellschaft.

Vorsitzender: Herr v. Michel. Schriftführer: Herr Wertheim.

Sitzung vom 20. Januar 1910.

1) Herr Adam zeigt einen Fall von doppelseitigem Ektropion iridis, der in zweifacher Hinsicht Interesse beansprucht: 1. wegen der ganz gleichmäßigen symmetrischen Lage auf beiden Augen (nach innen und etwas nach unten), ein Verhalten, das in Übereinstimmung mit der Angabe des Patienten, es bestehe schon seit frühester Jugend, auf einen angeborenen Zu-

stand hinzudeuten scheint, während es sich aber in Wirklichkeit um einen endzündlichen Zustand handelt, und 2. wegen des Hinweises auf den Entstehungsmechanismus. v. Michel hatte die Entstehung des Ektropion durch eine mechanische Zugwirkung erklärt. Dieser Ansicht widersprach Fuchs, der in einem Mißverhältnis der Größe der beiden Irisblätter die Ursache sah; durch Atrophie des Stromas würde das Vorderblatt verkleinert und dem Pigmentblatt die Möglichkeit gegeben, über dieses hinüberzuwuchern. Gallenga verficht eine ziemlich komplizierte Theorie, die er in Beziehung zur Persistenz des Sinus annularis (Szili) setzt. Durch Persistenz des Kanals würde ein besonderer Wachstumsreiz auf das Pigmentblatt ausgeübt und dieses hierdurch veranlaßt, auf die Vorderfläche zu wuchern. Hinsichtlich des entzündlichen Ektropion ähnelt seine Theorie der v. Michel'schen, da er annimmt, daß ein Exsudat den Zusammenhang zwischen Endothel und Pigment unterbreche und an der Stelle der Sinus annularis die beiden Blätter des Stratum pigmentosum lockere; hierdurch könnten die äußersten Zellen unter Zugwirkung eines im Kammerwinkel vorhandenen Exsudates nach vorwärts gezerrt und so Proliferation angeregt werden. Lohmann schließlich fand einen pigmentierten Zellstrang dicht unter der Oberfläche der Iris und setzt diesen in Zusammenhang mit der Genese des Ektropiums.

In dem demonstrierten Falle kann es nicht zweifelhaft sein, daß allein die Zerrungstheorie für die Entstehung in Betracht kommt. Man sieht an verschiedenen Stellen des Kammerfalzes Streifen organisierten Exsudates — besonders stark an der Stelle des Ektropiums. Dicht neben dem Ektropium der rechten Seite findet sich ein zungenförmiger Vorsprung des Exsudates, dem eine Spitze der evertierten Pigmentblätter entgegenwuchert. Stellt man sich vor, daß der Prozeß weiter fortschreitet und das schrumpfende Exsudat das Pigmentblatt noch weiter nach unten zerrt, so ist es leicht zu verstehen, wie das Ektropium entstanden ist. Die mechanische Wirkung äußert sich zweitens auch darin, daß der Pupillarrand bei Verengerung der Pupille an dieser Stelle nicht folgen kann und hierdurch eine Ektopia pupillae bedingt. Auf dem einen Auge besteht eine verkalkte Katarakt mit Amaurose; auf dem andren, wo ein Einblick möglich ist, sieht man eine glaukomatöse Exkavation als Folge der Verlegung des Kammerfalzes.

2) Herr Adolf Gutmann berichtet über zwei Fälle mit ausgedehntem Ektropion der Iris. Er zeigt farbige Abbildungen dieser Fälle vor. In einem Fall handelte es sich um ein amaurotisches Auge mit verkalkter Katarakt bei einem Erwachsenen. Hier war das Pigment 2 mm weit auf die nasale Hälfte des Pupillarrandes gewuchert und bedeckte im Vertikalmeridian eine ca. 0,5 cm Durchmesser haltende Fläche der Iris.

Im zweiten Falle handelte es sich um das rechte Auge eines 10jährigen Mädchens, ebenfalls amaurotisch. Im Alter von 5 Jahren hatte eine Verletzung dieses Auges durch Stockstoß stattgefunden. Es waren sichtbar zwei Iridodialysen am oberen Irisrand und verkalkte Katarakt. Die untere Irishälfte war fast völlig von schwarzbraunem Pigment überzogen. Geringere Pigmentwucherung, von gelbbrauner Farbe, zeigte auch die obere Irishälfte in größerer Ausdehnung.

3) Herr C. Hamburger demonstriert einen 55jähr. Herrn mit beiderseitigem akuten Glaukom. Der Anfall besteht erst seit 3 Stunden. Vor 2 Stunden hat Vortr. Fluorescein innerlich gegeben (5,0). Der Patient ist ikterisch geworden, aber die Augen haben sich nicht gefärbt. Da bei Iritis sofort, d. h. binnen 30 Minuten, eine leuchtende Grünfärbung des Kammer-

wassers auftritt, so wäre hier ein wichtiges diagnostisches Unterscheidungsmittel gewonnen, sofern es sich bei Wiederholung bestätigt.

4) Herr Napp demonstriert eine Patientin mit persistierender Pupillarmembran. Dieselbe erstreckte sich, ohne mit der vordern Linsenfläche verwachsen zu sein, von dem Circ. arterios. min. der einen Seite zu dem der andern. Bei Bewegungen des Auges flottiert der dünn ausgezogene Faden in der vordern Augenkammer.

5) Herr Flemming: Weiteres über die beim Trachom erhobenen Befunde. Auf Grund von 270 Untersuchungen abgestreiften Epithels oder ausgeschnittener Gewebsstücke aus der Konjunktiva oder Schleimhaut des Genitalapparates bei Menschen und Tieren hat Vortr. häufiger, als bei Trachom, bei allen Formen von Blennorrhoea neonatorum, insbesondere auch der gonorrhoischen Form, sog. Trachomkörperchen feststellen können. Als solche werden vier leicht voneinander abzugrenzende Typen geschildert und demonstriert, die wohl als wesensgleiche Gebilde aufzufassen sind, vielleicht auch verschiedene Entwicklungsphasen darstellen. Aber die Entwicklung einer Form aus der andern hat noch niemand beobachtet, und sie ist daher Hypothese.

Unter 32 neuen Fällen von eitrigen Katarrhen der Säuglinge, die zum Teil über ein Vierteljahr lang beobachtet und behandelt wurden, konnten die Trachomkörperchen 12 mal festgestellt werden und zwar 6 mal bei Conjunctivitis gonorrhoica, 3 mal bei Conjunctivis mit Pneumokokkenbefund, 3 mal bei Conjunctivitis ohne bakteriellen Erreger. Im Verlauf des einzelnen Krankheitsfalles wurden die Trachomkörperchen, namentlich bei Blennorrhoea gonorrhoica, erst dann gefunden, wenn die Sekretion im Aufhören begriffen war, die Gonokokken spärlich wurden oder schon nicht mehr nachzuweisen waren. Auf dieses Vorkommen der Trachomkörperchen nach Ablauf der stürmischen Erscheinungen dürften die negativen Befunde Halberstaedter's, Prowacek's und Lindner's bei Conjunctivitis gonorrhoica neonatorum zurückzuführen sein. Mit Rücksicht auf bakteriologische Untersuchungen des trachomhaltigen Materials, mit Rücksicht auf positive Übertragungsversuche bei Menschen (Greeff) und Affen, mit Rücksicht darauf, daß dieselben Trachomkörperchen bei klinisch typischen Fällen von Trachom und Conjunctivitis gonorrhoica, allerdings auch bei bakteriell negativen Fällen von Blennorrhoea neonatorum, nachzuweisen sind, hält Vortr. es nicht für angängig, diese Gebilde für die Erreger dieser Krankheiten anzusehen, wie es Halberstaedter, Prowacek und Lindner nach wie vor tun. Ob den Gebilden überhaupt eine pathologische Bedeutung zukommt, wird die Zukunft lehren. Nach den bisherigen Befunden liegt der Gedanke nahe, daß es sich um Mikroorganismen handelt, die bei verschiedenen desquamierenden Schleimhautkatarrhen als Schmarotzer, eventuell auch als Mischinfektions-Erreger, vorkommen.

2) Ophthalmologische Gesellschaft in Wien.

Sitzung vom 27. Oktober 1909.

Marburg bespricht die Entstehung der auf Kernläsion beruhenden Ophthalmoplegien und teilt sie in zwei Gruppen ein: 1) die primären, welche auf einer originären Kern-Atrophie beruhen, 2) sekundäre, die durch die zufällige Lokalisation destruktiver Prozesse in der Region der Augenmuskel-

kerne diese zerstören oder schädigen. Als Beispiele sekundärer Ophthalmoplegien seien zu erwähnen:

a) Luetische Meningo-Encephalitis, die mit der für luetische Läsionen charakteristischen Anisokorie und Pupillenstarre einhergehen und ein Fehlen der Sehnenreflexe aufweisen. Solche Fälle können durch antiluetische Behandlung zu vollständiger Heilung gebracht werden.

b) Polio-Encephalitis haemorrhagica superior (Wernicke) die nicht selten bei Alkoholikern sich findet.

c) Multiple Encephalomalacien, die an der Multiplizität der Herde unter fast konstantem Vorkommen von Hemiplegien erkennbar sind.

d) Infiltrierende Gliome, bei denen die Geschwulstzellen die Gehirnmasse nach der Art entzündlicher Infiltration durchdringen und die erst zu einem späten Zeitpunkt zur Stauungspapille führen.

Die primäre, auf originärer Kern-Atrophie beruhende Ophthalmoplegie bietet anatomisch stets das Bild der fettig-pigmentösen Degeneration der Ganglienzellen (Obersteiner). Die Zellen werden rapid kleiner, um ganz zu verschwinden und führen dadurch auch zum Schwund der aus ihnen entspringenden Oculomotoriusfasern. Es findet als Ersatz für das verlorengegangene Nervengewebe eine Gliawucherung statt, welche gerade die Lücken ausfüllt, so daß die Topographie unverändert bleibt, ja bei oberflächlicher Betrachtung die Veränderungen kaum auffallen. Solche Kern-Atrophie kann vorkommen 1) isoliert, 2) verbunden mit Atrophie andrer motorischer Bulbärkerne, 3) mit Atrophien in den Vorderhörnern des Rückenmarks (spinaler Muskelatrophie), 4) verbunden mit System-Erkrankungen. Die erkrankten Fasersysteme sind entweder die Hinterstränge (Tabes) oder die Seitenstränge (spastische Spinalparalyse, amyotrophische Lateralsklerose).

Einen Fall primärer Ophthalmoplegie mit Bulbärsymptomen stellt die 23jährige Patientin vor, bei der seit 2 Jahren eine fortschreitende externe Augenmuskellähmung besteht, die bereits fast total geworden ist. Es lassen sich ferner erkennen: Atrophie der Kaumuskeln (motorischer Trigeminus), leichte Fazialisparese, Beschwerden beim Schlucken mit rechtsseitiger Gaumensegel-Lähmung, beginnende Atrophie der Zunge. Die Sprache ist monoton und undeutlich (bulbär). Alle Reflexe sind gesteigert, besonders die Patellarreflexe, doch ist kein Klonus vorhanden. In der Muskulatur bestehen fazikuläre Zuckungen, in der Zunge kann man fibrilläre Zuckungen beobachten. Es handelt sich hier um eine vollständige Ophthalmoplegie mit Bulbärsymptomen und Läsion der Pyramidenbahnen. Es wäre der erste Fall einer Ophthalmoplegie mit amyotrophischer Lateralsklerose. Ein ähnlicher ist von v. Strümpell beschrieben worden.

Die Prognose ist eine schlechte; diese Fälle verlaufen anfangs sehr langsam, später aber sehr rasch, so daß der Exitus in einigen Monaten zu zu erwarten ist. Die Therapie vermag nichts zu leisten. Als Ätiologie sind wahrscheinlich giftige Substanzen oder Infektionen anzunehmen, gegen welche die Ganglienzellen eine besondere Empfindlichkeit besitzen. Im Anschluß demonstriert der Vortragende Präparate von sekundären und originären Atrophien des Okulomotoriuskernes.

R. Bergmeister stellt einen 3jährigen Knaben vor, bei dem die Diagnose auf Chlorom gestellt wurde. Seit $1^1/_2$ Jahren bemerken die Eltern eine Vergrößerung des Kopfes; wann der Exophthalmus aufgetreten ist, läßt sich nicht sicher feststellen. Der Schädel erscheint vergrößert und zw. unsymmetrisch durch sich vorwölbende Tumoren, besonders in der Schläfen-

gegend, über denen erweiterte Venen hervortreten. Es besteht ein beiderseitiger Exophthalmus und am temporalen oberen Orbitalrande sind Tumoren tastbar, die den Tränendrüsen entsprechen. Es besteht eine allgemeine Lymphdrüsenschwellung, Vergrößerung der Leber und der Milz. Der Blutbefund ergibt: Erythrocyten 1,500000, Leukocyten 9000, davon Lymphocyten 65%, mononukleäre Leukocyten 8%, polynukleäre Leukocyten 22%.

Es ist das Blutbild einer schweren Anämie mit erytlymphämischem Zustand. Es bestanden Temperatursteigerungen bis zu 38°, die auf 37,3° zurückgegangen sind. Auch lassen sich periostale Verdickungen erkennen, besonders deutlich am Carpus und Metacarpus der rechten Hand. Der Augenhintergrund ist normal. Therapeutisch wurde die Behandlung mit Röntgenstrahlen versucht, das Kind ist auch in den 8 Tagen des Spitalaufenthaltes etwas weniger apathisch. Die Diagnose stützt sich außer auf den Blutbefund auf die Schwellung der Tränendrüsen und des Periosts. Die Prognose ist eine sehr schlechte.

Wintersteiner fragt, ob der Ohrenbefund erhoben wurde, da beim Chlorom das Felsenbein frühzeitig zerstört zu werden pflegt.

Die Frage wird verneint.

Lauber stellt eine 22jährige Patientin mit einem hochgradigen beiderseitigen Staphyloma posticum vor. In der Ascendenz keine Myopie bekannt, eine jüngere Schwester der Patientin ist kurzsichtig. Die Bestimmung der Refraktion ergibt in der Gegend zwischen Papille und Makula

rechts horizontalen Meridian — 30,0 D
vertikalen „ — 32,0 D
links horizontalen „ — 32,0 D
vertikalen „ — 36,0 D.

Subjektiv wird angegeben RA. — 32,0 D $^{6}/_{30}$, LA. — 35,0 D $^{5}/_{30}$.

Die Nahepunktsdistanz (Nieden Nr. 1) ist beiderseits 35 mm. Es besteht beiderseits ein Staphyloma verum und die Refraktionsbestimmung im aufrechten Bild ergibt

rechts nasal vom Rand der Ektasie — 23,0 D, temporal — 32,0 D
links „ „ „ „ „ — 22,0 D, „ — 35,0 D.

Es bestehen beiderseits zirkumpapilläre Chorioidealatrophie und beginnende atrophische Veränderungen in der Makulargegend, choriovaginale Venen und etwas mißgestaltete Papillen. Die Mißbildung der letzteren, sowie die choriovaginalen Venen sind als Merkmale des angeborenen Staphyloma posticum zu betrachten. Da der Hornhautradius beiderseits 7,5 mm beträgt, so ergibt sich nach Pflüger:

bei 30 D Myopie 33,86 mm Achsenlänge
„ 34 D „ 35,26 mm „

Der Vortragende besitzt Bulbi, die er ex cadavere enukleiert hat, deren Refraktion — 22,0 D betragen hatte (Hornhautradius unbekannt), von 36 mm Achsenlänge. Nach etwaiger Linsenextraktion würde nach Pflüger eine Refraktion entstehen

bei 30 D Myopie — 5,2 D
„ 34 D „ — 7,3 D.

Bei der vorgestellten Patientin ist die Extraktion der Linse des linken Auges in Aussicht genommen.

Tertsch hat vor kurzem bei einem Manne eine Myopie rechts von 34 D,

links von 28 D gesehen. Es bestand eine zirkumpapilläre und centrale Chorioretinitis.

Salzmann empfiehlt zur Bestimmung der nach Extraktion zu erwartenden Refraktion folgendes einfache Verfahren. Es werden addiert: die Brennweite des Korrektionsglases, die Entfernung desselben von der Hornhaut und der ophthalmometrisch bestimmte Krümmungsradius der Hornhaut. Dadurch wird die Refraktion auf den künftigen Knotenpunkt bezogen. Zieht man von der sich ergebenden Refraktion 15—16 D ab, so erhält man die zu erwartende Refraktion.[1]

Krämer referiert über einen Fall von Morbus coeruleus. Es handelte sich um einen 19jährigen Mann, der seit jeher auffallend blau gewesen war. Es bestand ein angeborener Herzfehler, der von Prof. Pák als Offenbleiben des Foramen ovale und Septumdefekt der Vorhöfe diagnostiziert wurde, fernerhin eine Kyphoskoliose, Trommelschlegelfinger, dabei eine leichte gelbliche Hautfärbung. Der Lungenbefund war normal. Über allen Ostien systolisches Geräusch und akzentuierter zweiter Ton. An den Augen fielen äußerlich dunkle, fast schwarze Flecken in der Bindehaut auf; mit der Lupe konnte man erkennen, daß es sich um Konvolute ektatischer Venen handle. Der Fundus erschien düster braunrot, die Papille rot, die Venen breit, geschlängelt, dunkel blau-schwarz, mit bedeutend verstärkten Reflexstreifen. Auch die Arterien waren geschlängelt. Keine Schwellung der Papille, keine Blutungen. Dabei war die Funktion normal, ebenso das Gesichtsfeld. Der Blutbefund ließ als einziges abnormes Merkmal 9000000 Erythrocyten im Kubikmillimeter erkennen. Der Patient, der wegen geringer Atembeschwerden aufgenommen worden war, befand sich relativ wohl, bekam plötzlich eine starke Hämoptoe und starb am nächsten Tage. Die Obduktion bestätigte die Diagnose des kongenitalen Septumdefekts der Vorhöfe und das Offenbleiben des Foramen ovale, ergab aber außerdem eine Stenose der A. pulmonalis auf Bleistiftdicke. Der Vortr. gibt einen historischen Überblick über die Kenntnisse vom Morbus coeruleus, der, besonders ophthalmoskopisch, große Ähnlichkeit mit der echten Erythrämie habe. Anknüpfend an die letzte (unvollständige) Zusammenstellung von Posey (drei Fälle mit Papillenschwellung und Blutungen) gibt Vortr. der Meinung Ausdruck, diese Fälle seien zweifelhaft und gehören nicht zum Krankheitsbilde des Morbus coeruleus und der Erythrämie.

Lauber hat zwei Fälle gesehen, die auf der III. med. Klinik lagen und dem von Krämer beschriebenen Falle nahestehen. Der eine, ein Knabe mit hochgradiger Cyanose und erweiterten Venen am ganzen Körper bot neben breiten, fast schwarzen Netzhautvenen, deren Reflexstreifen auffallend stark waren, ebenso verbreiterten Arterien, deren Farbe der normaler Venen glich, eine beträchtliche, 3—4 Dioptrien erreichende Refraktionsdifferenz zwischen Papille und umliegender Netzhaut-Papillenschwellung. Blutungen bestanden nicht. Von den Internisten wurde eine Stenose oder Obliteration beider Venae cavae angenommen. Beim zweiten Patienten, der an heftiger Dyspnoe litt, bestanden ähnliche ophthalmoskopische Veränderungen, außerdem aber profuse Hämorrhagien in der Papille; weshalb an die Möglichkeit einer Blutung zwischen die Optikusscheiden gedacht wurde. Die interne Diagnose war nicht sicher, der Obduktionsbefund ergab keine Blutung der Optikusscheiden; der Vortr. wird die Bulbi anatomisch untersuchen.

[1] Einfacher $R = (+ 10 - M/2)$ D. (Centralbl. f. Augenheilk. 1897, S. 68.) H.

Weinberger bestätigt, daß bei dem ersten von Lauber erwähnten Fall ein Gefäßleiden vorlag; im zweiten handelte es sich um echte Erythrämie.

Lindner hat bei der Untersuchung alter, durch viele Jahre behandelter Trachomfälle Einschlüsse gefunden und glaubt, daß sie aus den zwischen den Narben gelegenen frischen Herden herrühren. Es finden sich dort anfangs nur blaue Granula; rote Pünktchen (Trachomkörperchen) treten später auf, wobei die blauen Plastinkörnchen verdrängt werden. Am Tarsalrand findet man auch fast ganz plastinfreie Einschlüsse. In Schnitten von frischem Trachom finden sich Einschlüsse in inselförmigen Bezirken, über denen das Epithel aufgelockert ist. Die Einschlüsse liegen intrazellulär; es ist nicht möglich, mit Sicherheit Körnchen zwischen den Zellen nachzuweisen. Der Vortr. war der erste, dem es gelungen ist, Trachomkörperchen im Protoplasma der Pannuszellen zu finden; sie sind hier spärlich. Während die Epithelien vor dem Pannusrand von Körnchen durchsetzt sind, finden sich keine Körnchen in den Epithelien über dem Pannus selbst. Mit Rücksicht auf das Fehlen von Plastin in den Korneal-Epithelien ist es wahrscheinlich, daß die Plastinbildung in direktem Verhältnis zur Vitalität der Zelle steht.

Von drei geimpften Affen wies ein Macacus nach 10 Tagen eine Conjunctivitis auf; nach 3 Wochen waren Einschlüsse und Trachomkörperchen nachweisbar. In bezug auf die bei Blennorrhoea neonatorum gefundenen Einschlüsse bemerkt der Vortr., daß er bei 6 Gonoblennorrhöen niemals Einschlüsse gefunden hat, wohl aber bei 7 Blennorrhöen ohne Gonokokken. Hier waren die Einschlüsse von denen bei Trachom nicht zu unterscheiden. In diesen Fällen handelt es sich entweder um ein infantiles Trachom oder um ein dem Trachom ähnliches Virus. Schon Arlt hielt das Trachom für chronische Blennorrhöe; es sei ferner hingewiesen auf das verschiedene Verhalten der Konjunktiva der Neugeborenen gegenüber dem der Erwachsenen. Klinisch kennen wir kein Trachom des Neugeborenen, es kann aber trotzdem existieren; schließlich sei, ebenso wie es eine Gonorrhöe der Konjunktiva gibt, ein Trachom der Vagina möglich. Impfungen, die darüber werden Aufschluß geben können, sind im Gange.

Sitzung vom 24. November 1909.

H. Lauber stellt einen 28jährigen Mann vor, der am 4. Mai 1909 wegen einer vor 8 Tagen eingetretenen Erblindung des linken Auges in die I. Augenklinik aufgenommen wurde. Anamnestisch ergab sich eine seit 4 Jahren bestehende Lues, die beständig behandelt wurde. Der Befund bei der Aufnahme war: Linkes Auge Amaurose, bei vollständig normalem Befunde. Rechtes Auge S = 0,9, temporale Hemianopsie mit normalem objektiven Befunde. Außerdem beklagte sich der Patient über Kopfschmerzen, die nachts an Heftigkeit zunahmen. Sonst bestand Polyurie (bis zu 6500 ccm in 24 Stunden), leichte Parästhesien am Rücken. (Den Befund hatte Herr Prof. v. Frankl-Hochwart die Liebenswürdigkeit aufzunehmen). Röntgenologisch (Herr Priv.-Doz. Schüller) bestand eine Vertiefung in der Sella Turcica. Es wurde mit Rücksicht auf den Befund die Diagnose einer luetischen Erkrankung (Gumma?) der Hypophyse gestellt und ein Schmierkur mit 5,0 g pro die eingeleitet. Nach 3 Wochen sistierten die Kopfschmerzen und es trat deutliche Lichtempfindung im linken Auge bei Beleuchtung von nasal unten auf. Die gut vertragene Quecksilberbehandlung wurde fortgesetzt, und der Zustand besserte sich zusehends, nachdem vorübergehend eine stärkere Einengung des Gesichtsfeldes des rechten Auges vorhanden gewesen

war. Bei der Entlassung des Patienten von der Klinik am 17. August 1909 (nach 84 Inunktionen) bestand am rechten Auge normale Sehschärfe und normales Gesichtsfeld bei leichter Abblassung der nasalen Papillenhälfte. Am linken Auge bestand $S = {}^1/_{30}$, temporale Hemianopsie, deutlich atrophische Papille mit engen Gefäßen. Am 12. Oktober 1909 kam der Patient wegen einer neuerlichen Verschlechterung seines Zustandes auf die Klinik. Rechtes Auge $S = 1{,}0$, nasale Gesichtsfeldgrenzen normal, temporal erstreckt sich das Gesichtsfeld nur bis 35° und in der ganzen temporalen Hälfte besteht ein relatives Skotom. Linkes Auge $S = {}^1/_{30}$, es ist nur der temporale obere Quadrant des Gesichtsfeldes erhalten. Auf neuerliche 35 Einreibungen mit 5,0 g Wiederherstellung normaler Funktion des rechten Auges, Wiederherstellung der temporalen Hemianopsie des linken Auges. Nach Mitteilung des Hrn. Prof. v. Frankl-Hochwart ist dies der dritte bekannte Fall einer luetischen Vergrößerung der Hypophyse. Interessant ist der Fall auch deshalb, weil am schwer erkrankten linken Auge sich sofort nach auftretender Lichtempfindung in einer ganz excentrischen Partie der Netzhaut die Lichtreaktion der Iris wieder einstellte; diese excentrische Netzhautstelle war also pupillomotorisch wirksam.

E. Fuchs demonstriert Schnitte durch eine Papille, in der hinter der Lamina cribrosa Lakunen vorhanden sind, die der Vortr. mit den von Schnabel bei Glaukom beschriebenen identifiziert. Schnabel sah in ihnen die charakteristischen Merkmale des Glaukoms und betrachtete sie als Ursache der glaukomatösen Exkavationsbildung. Stock hat sie auch bei hoher Myopie gefunden und faßt sie als Folge von Zerreißung gedehnter Nervenfasern auf. In dem demonstrierten Fall war ein Zündhütchenstück in das Auge eines 3jährigen Knaben gedrungen. Die Extraktion des Fremdkörpers aus dem Glaskörper gelang nicht, trotzdem er mit der Pinzette gefaßt worden war. Es wurde darauf sofort die Enukleation vorgenommen. Die Netzhaut ist vielfach zerrissen, und Zerreißungen der Sehnervenfasern haben zur Lakunenbildung geführt, die am Rande rote Blutkörperchen aufweisen.

E. Fuchs berichtet weiters über einen Fall von Cyste des Ciliarkörpers bei einer 58jährigen Frau. Unmittelbar hinter der Linse wölbte sich ein kugeliger, kaffeefarbiger Körper von der nasalen Seite in den Glaskörper vor. Da sich die Geschwulst bei Durchleuchtung als durchsichtig erwies, wurde die Diagnose auf eine Cyste gestellt. Bei der Operation wurde das Auge mittels der Sachs'schen Lampe durchleuchtet, nasal eine Nadel durch die Sklera eingestochen, durch den Glaskörper bis zur Cyste geführt und diese durch hebelnde Bewegungen des Instrumentes eingerissen. Zuerst erfolgte bloß eine geringe Verkleinerung der Cyste, der sich eine bedeutendere Abflachung in den nächsten Tagen anschloß. Dabei entleerte sich eine leicht trübe flockige Masse aus der Cyste in den Glaskörper, die langsam resorbiert wird. Die Beobachtung der Patientin ist noch nicht abgeschlossen. In bezug auf die anatomischen Möglichkeiten erläuterte der Vortr. an der Hand von Präparaten die verschiedenen Arten von Cysten dieser Gegend: solche der Pars plana corporis ciliaris, die durch Abhebung der inneren Epithelschicht der Netzhaut von der äußeren entstehen; die der Pars plicata, die durch Verklebung von Ciliarfortsätzen enstehen können; solche, die in der Pars plicata oder in der Iriswurzel durch Trennung der Epithelblätter entstehen. In Betracht zu ziehen ist auch das sogenannte Adenom des Ciliarkörpers, das zu einer homogenen Masse degenerieren und zu einer klinisch diagnostizierbaren Cyste führen kann, wie im Falle von Coats.

Wintersteiner hält die Cysten der Pars ciliaris und iridica retinae nicht für selten bei pathologisch veränderten Augen, doch können sie auch als selbständiges Leiden auftreten, einseitig und doppelseitig (Zimmermann). Die Präparate von einem Falle, der dem Fuchs'schen gleicht, hat der Vortr. vor 3 Jahren in der Heidelberger ophthalmologischen Gesellschaft gezeigt. Im rechten Auge eines 28jährigen Mannes bestanden Glaukomsymptome und dabei ein mit dem Augenspiegel außen, unten hinter der Linse sichtbarer Tumor, der als Sarkom des Ciliarkörpers angesprochen wurde. Es wurde das Auge enukleiert. Die anatomische Untersuchung ergab die Anwesenheit einer multilokulären, blasenartigen Abhebung der Pars ciliaris und iridica retinae. Daraus erklärt sich die Größe der Geschwulst. Es bestanden kleine epitheliale Cysten des Ciliarkörpers und eine Lockerung des Zusammenhanges der Epithelblätter der Iris. Es handelt sich wohl um eine unvollständige Obliteration der Kammer der primären Augenblase. Eine Operation hätte wohl nicht zu einem vollen Erfolge geführt. Der Redner meint, daß es sich auch im Fuchs'schen Falle um eine multilokuläre Cyste handelt, da sie nach der Operation nicht ganz kollabiert ist. Asayama (Kioto) hat einen Fall von Glaukom bei einem jungen Mann gesehen, bei dem die Iridektomie erfolglos war und die Enukleation vorgenommen wurde. Es fand sich eine große blasige Abhebung des Pigmentblattes der Iris in ihrem unteren Teile, die der Redner für die Ursache des Glaukoms hält. Er glaubt daher, daß auch im Fuchs'schen Fall die Prognose nicht günstig ist.

Sachs hat bei einer 60jährigen Frau innen an der äußersten Peripherie einen scharf begrenzten tumorartigen Herd gesehen, dessen Farbe an die einer Chorioidealabhebung erinnerte und an dessen oberem Rande sich eine Blutung befand. Es bestand ein entsprechendes Skotom. Die Sachlage änderte sich durch längere Zeit nicht; nach einem Jahr war eine genau ebensolche Vorwölbung unten sichtbar, während an Stelle des ersten Herdes ein großer kreisförmiger pigmentatrophischer Herd lag. Bei der Patientin bestand Tuberkulose.

Lauber hat bei der Untersuchung fötaler Katzen-Augen in einem Falle an beiden Augen Wucherung und Faltung des vorderen Pigmentblattes der Iris gesehen; aus diesem Zustande hätte sich vielleicht im postfötalen Leben eine Cyste entwickelt, ähnlich der von Fuchs demonstrierten.

H. Lauber stellt vor 1) einen 32jährigen Mann, der im Februar 1908 an vorübergehenden Sehstörungen (Flimmern) gelitten hatte und am 14. Dezember 1908 wegen einer seit 9 Tagen bestehenden Sehstörung (Flimmern, Rotsehen) zur Aufnahme in die I. Augenklinik kam. Es bestand Sehschärfe: Rechtes Auge $^1/_{15}$, linkes Auge 0,4; beiderseits waren größere Blutungen im Glaskörper und der Netzhaut vorhanden. Außer einer leichten Affektion der Lungenspitzen war der sonstige Befund beim Patienten negativ. Keine Lues. (Wassermann'sche Reaktion negativ). Der Patient wurde mit Diaphorese und subkonjunktivalen Kochsalzinjektionen behandelt, worauf der Zustand sich besserte. Es bestanden größere unregelmäßige verstreute Skotome. Patient verließ am 24. Januar 1909 auf eigenen Wunsch die Klinik, trotzdem die Blutungen noch nicht zur völligen Resorption gelangt waren. Nach der Entlassung besserte sich angeblich der Zustand weiter; gegen Mitte Oktober trat eine Verschlechterung ein, deretwegen Patient am 26. Oktober 1909 neuerlich in die Klinik aufgenommen wurde. Es bestand Sehschärfe: Rechtes Auge 0,2, linkes Auge 0,4. Beiderseits ein Ringskotom, das am rechten Auge sehr breit ist. Hemeralopie ($^1/_{35}$ mm nach Förster), die früher nicht vor-

handen war. Beiderseits ist der Glaskörper diffus trübe, die Papillen leicht verwaschen. Während die Netzhautgefäße im allgemeinen nur geringe Kaliberschwankungen aufweisen, besteht am linken Auge eine Bildung, die während des ersten Spitalaufenthaltes des Patienten nur undeutlich wahrnehmbar war. Von der A. temporalis superior und der gleichnamigen Vene strebt je ein Ast dritter Größe der Makulargegend zu. Etwas oberhalb der Makula treffen sie sich unter einem Winkel von ca. 20°. Ohne Äste abzugeben vereinigen sie sich in einem kolbigen roten Gebilde von ca. $^1/_6$ PD. Höhe und der Breite einer Hauptvene. Es läßt sich wegen der trüben Beschaffenheit des Glaskörpers nicht sicher entscheiden, ob es sich um ein Aneurysma oder ein sehr engmaschiges Wundernetz handelt, doch scheint es sich eher um die ersterwähnte Möglichkeit zu handeln. Die Makulargegend ist unregelmäßig pigmentiert und weist abnorm zahlreiche Gefäße auf. In der Entfernung von ca. 3 PD. von der Papille entfernt beginnt eine sehr weit in die Peripherie reichende Zone, in der zahlreiche gelbe und grauschwarze Punkte liegen, die einer Läsion des Pigmentepithels entsprechen. Über die Ätiologie des Zustandes ließ sich nichts feststellen, ebenso wenig über das Wesen der Krankheit, bei der Gefäßveränderungen eine große Rolle zu spielen scheinen.

2) Einen 16jährigen Gärtnergehilfen, der seit seinem dritten Lebensjahre mit dem rechten Auge schielen soll. Wegen einer seit 2 Jahren zunehmenden Sehstörung des rechten Auges ist er auf die Klinik gekommen. Die Iris dieses Auges erscheint dunkler als die des linken Auges, dabei fehlt zum Teil der pupillare Pigmentsaum, und der Pupillarrand ist an diesen Stellen weiß. Bei Durchleuchtung mit einem Durchleuchtungsapparate zeigt es sich, daß das Pigmentblatt der Iris stark defekt ist. Es bestehen braun-graue Präzipitate in größerer Menge und eine Katarakt.

Fuchs hat zuerst darauf aufmerksam gemacht, daß bei Heterochromie der Iris auf dem helleren Auge häufig Präzipitate und Katarakt vorkommen, besonders wenn die Individuen dunkle Haare besitzen. Fuchs erblickt in dem Pigmentmangel ein prädisponierendes Moment für die Entstehung von Iridocyclitis und Katarakt. Der vorgestellte Fall beweist, daß die Iris des erkrankten Auges die dunklere sein kann. Der Vortr. faßt die Farbendifferenz als eine Farbenveränderung der Iris auf, bedingt durch Atrophie infolge chronischer Iridocyclitis. Diese Iridocyclitis ist die Grundkrankheit, die Farbenveränderung, meist Entfärbung, die Folge, ebenso auch die (komplizierte) Katarakt. Tritt eine chronische Iridocyclitis an beiden Augen auf, so verändert sich die Farbe der Irides auch, doch fällt diese Farbenveränderung nicht so auf, weil das Vergleichsobjekt der normalen Iris fehlt. Bei der in Frage stehenden einseitigen Erkrankung ist die Iris des erkrankten Auges nicht eine normale blaue Iris, sie ist vielmehr fahl grau, die Struktur verwaschen. Es ist somit bei der Erkrankung nicht der Umstand so merkwürdig, daß die Farbe der Iris von der des normalen Auges abweicht, als vielmehr, daß die Erkrankung, trotz ihrer langen Dauer, einseitig bleibt.

3) Einen 40jährigen Mann, der im Alter von 11 Jahren durch ein Holzstück am rechten Auge verletzt wurde. Nach Abheilung der lange dauernden Entzündung blieb ein geringes Sehvermögen erhalten, das Auge war stets reizfrei. Vor 5 Jahren erblindete dieses Auge vollständig. Patient kam am 23. August 1909 auf die Klinik wegen einer 8—10 Tage dauernden Herabsetzung des Sehvermögens. Der rechte phthisische Bulbus wies eine Narbe in der Sklera auf, die Zeichen einer alten Iridocyclitis; dabei bestand ciliare

Hyperämie, geringe spontane, auf Druck bedeutendere Schmerzhaftigkeit. Am linken Auge, dessen S = 0,5, dessen A = 8,0 D war, bestand bei durchsichtigen Medien eine geringe Schwellung der unscharf begrenzten Papille und eine größere Anzahl runder gelblicher Flecken in der Chorioidea; das Gesichtsfeld war etwas eingeschränkt. Es wurde eine sympathische Chorioiditis angenommen, die Enukleation des rechten Auges vorgenommen und der Patient mit Natr. salicylicum 4,0 g pro die und einer Schmierkur (25 Inunktionen zu 4,0 g) behandelt. Der Zustand besserte sich so weit, daß die Sehschärfe auf 0,8 stieg, die Papillengrenzen deutlich hervortraten. Die gelben Flecken hatten sich bis zur Entlassung am 18. September 1909 nicht verändert. Am 1. November 1909 kam der Patient wegen einer Verschlechterung wieder auf die Klinik. S = 0,6. Papille stark hyperämisch, sonstiger Befund unverändert. Eine ambulatorisch vorgenommene Schmierkur führte zu Stomatitis und mußte unterbrochen werden. Als am 23. November 1909 die Sehschärfe auf 0,4 gesunken war, verstand sich der Patient zur Aufnahme in die Klinik. Jetzt bestehen neben den früheren Veränderungen große fetzige und membranartige Glaskörpertrübungen.

4) Einen 69jährigen Mann, der seit längerer Zeit (genaue Angabe nicht zu erlangen) mit dem rechten Auge schlecht sieht und 5 Tage vor seiner am 12. November 1909 erfolgten Aufnahme in die Klinik eine plötzliche Herabsetzung des Sehvermögens des linken Auges bemerkte. Seit 1 Jahre leidet der Patient an Nephritis. Der Befund ergibt: Rechtes Auge S = $^2/_{30}$, großes Centralskotom und sektorenförmiger Gesichtsfelddefekt nach oben. Medien klar, Papille normal, in der Makulargegend ein fast runder, scharf begrenzter weißer Herd, mit geringer Pigmentierung am Rande, der einer vollständigen Zerstörung der inneren Membranen in der Makulargegend entspricht. Linkes Auge S = Fingerzählen in $^1/_2$ m. Der Glaskörper erfüllt von weißen glänzenden Partikeln (Cholestearinkristalle), Papille verwaschen; knapp neben der Papille beginnt eine sich weit gegen die Peripherie erstreckende, stark in den Glaskörper vortretende Blutung. Es ist dies wohl eine präretinale Blutung, welche die Folge von Arteriosklerose ist; diese steht wohl mit der von den Internisten diagnostizierten Schrumpfniere in Zusammenhang. Die Zerstörung in der Makula des rechten Auges dürfte auf eine ähnliche Hämorrhagie zurückzuführen sein. Der Vortr. hat ähnliche Zerstörungen beider Maculae durch Blutungen bei einem 72jährigen Manne vor ca. 2 Jahren beobachtet.

5) Einen 65jährigen Mann, der früher stets gesund (insbesondere nicht hemeralop) war und der seit 3 Monaten ein rapides Sinken des Sehvermögens wahrnimmt. Er besitzt jetzt an b. A. nur Lichtempfindung in 2 m. Es bestehen beiderseits einige hintere Synechien, die Medien sind klar, die Papillen atrophisch, mit sehr engen Gefäßen. Der Augenhintergrund ist übersät mit einer Anzahl kleiner gelbweißer Herde, die keinerlei Pigmentierung aufweisen, von verschiedener Größe sind und unter den Netzhautgefäßen liegen. Es besteht bei dem Patienten Lues (Wassermann'sche Reaktion stark positiv). Es ist wohl fraglich, inwiefern der Zustand des Augenhintergrundes mit der Lues in Zusammenhang steht. Um eine Retinitis punctata albescens handelt es sich nicht. Vielleicht ist es eine besondere Form der luetischen Chorioretinitis.

Fuchs (zu 2) hat nicht behauptet, der Pigmentmangel sei die Ursache der Iritis; sondern es wird zuerst die Störung der Pigmententwicklung, dann später die Iritis von einer dritten unbekannten Ursache veranlaßt. Der

Schwund des Irispigmentes ist nicht eine Folge der Iritis, denn die Farbenverschiedenheit datiert in vielen Fällen sicher in die früheste Kindheit zurück, während die Iritis erst bei den Erwachsenen entsteht. Ferner ist die Entfärbung infolge chronischer Iritis niemals so intensiv und erreicht nicht die Grade wie in den eklatanten Fällen von Heterochromie.

Meller teilt mit, ein schottischer Arzt habe bei den schottischen Schäferhunden, die Heterochromie der Irides aufweisen, Katarakt des helleren Auges gesehen. Über Cyclitis wußte er nichts zu berichten.

Sachs weist auf das Vorkommen von hellen Irides bei dunkelhaarigen Menschen hin. Die jüngere 14jährige Schwester mit solcher Pigmentierung hatte normale Augen, die 16jährige wies zahlreiche graue Präzipitate auf. Ein ebenso beschaffener 30jähriger Sohn eines schwarzhaarigen, blauäugigen 60jährigen Vaters hatte Präzipitate am linken Auge, während das rechte Auge normal war. Der Vater hatte normale Augen. Diese Fälle sprechen gegen die Entfärbung durch Cyclitis und für eine besondere Disposition blauer Augen von schwarzhaarigen Individuen zu Iridocyclitis, Chorioiditis und Kataraktbildung.

Salzmann weist darauf hin, daß es auf den Pigmentgehalt des Stromas, nicht des Epithels ankommt. Es kann jedes von den verschieden gefärbten Augen bei Heterochromie das pathologische sein. Bei blonden Menschen ist es wohl das dunklere, bei dunkelhaarigen Menschen das hellere Auge.

Lauber: Es gibt Individuen, die ein normales blaues und ein normales braunes Auge seit Geburt aufweisen. Diese Augen verhalten sich so, wie die Augen anderer Menschen, und weder das hellere, noch das dunklere Auge zeigt irgend eine besondere Prädisposition zu Iridocyclitis oder Kataraktbildung. Das einseitige Fehlen des mesodermalen Pigmentes bedingt keine Disposition zur Erkrankung. Die in Frage stehende Heterochromie ist meines Erachtens nicht durch einen Pigmentmangel, sondern eine Entpigmentierung entstanden und das erste Symptom einer schleichenden Iridocyclitis. Chronische Iridozykliden dauern erfahrungsmäßig sehr lange, und der Zustand fällt den Patienten auf, wenn bedeutende Sehstörungen oder Schmerzen auftreten. Es wird daher die Krankheit oft übersehen, und es können bedeutende Veränderungen vorhanden sein, die erst bei darauf gerichteter Untersuchung bemerkt werden. Es kann daher die Farbendifferenz das einzige dem Patienten bekannte Symptom sein, wie es auch häufig das erste Merkmal ist, das dem Arzte auffällt. Ätiologisch sind viele Fälle von chronischer Iridocyclitis unklar. So ist dem Redner eine Patientin bekannt, die seit mindestens 7 Jahren an einer chronischen Iridocyclitis leidet, deren Ätiologie unaufgeklärt war, bis erst vor kurzem sich feststellen ließ, daß die Erkrankung auf tuberkulöser Basis beruhe.

Was die Heterochromie bei Tieren anbetrifft, so ist sie nicht besonders selten, und die Augen aller vom Redner gesehenen Tiere waren bis auf das Fehlen des mesodermalen Pigmentes normal.

Referate, Übersetzungen, Auszüge.

Beiträge zur ophthalm. Literatur aus Dänemark, vom Jahre 1909, zusammengestellt von Dr. Henning Rönne in Kopenhagen.

C. Tychsen: Moderne Behandlingsmaader af Taarevejslidelser. (Mo-

derne Behandlung der Leiden der Tränenwege.) Dansk Klinik (dän.) p. 42, 1909. Referierender Übersichtsartikel.

Tobiesen: Konjunktival-Reaktion bei Tuberkulose. Hospitalstidende (dän.) p. 441, 1909.

A. Stadfeldt: Enderesultatet af en formentlig Retinitis circinata. (Endresultat einer vermuteten Retinitis circinata.) Hospitalstidende (dän.) p. 217, 1909. (Sitzungsbericht der ophthalm. Gesellschaft.)

Henning Rönne: Skyldes Opticusatrofien ved Tabes en Lidelse af Ganglieceller eller Nervetraade? Hospitalstidende (dän.) Nr. 50, 1909. Siehe: Rührt die Opticusatrophie durch Tabes von einem Leiden der Ganglienzellen oder der Nervenfasern her? v. Graefe's Arch. f. Ophth. Bd. 72.

Henning Rönne: Om tonisk Accomodationsreaction af lysstive Pupiller. Hospitalstidende (dän.) Nr. 28, 1909. Siehe: Über toxische Akkommodationsreaktion lichtstarrer Pupillen. Klin. Monatsbl. f. Augenheilk. Juli 1909.

Henning Rönne: Naevus non pigmentosus conj. Hospitalstidende (dän.) 1909. (Sitzungsbericht der ophthalm. Gesellschaft.) Siehe Klin. Monatsbl. f. Augenheilk. April 1909.

Henning Rönne: Pupilundersögelsens Teknik. (Die Technik der Pupillenuntersuchung.) Hospitalstidende (dän.) Nr. 11.

Henning Rönne: Anvendelsen af Atropin i Ophthalmologien (Atropinverwendung in der Ophthalmologie). Hospitalstidende (dän.) Nr. 20.

Henning Rönne: En ny Seynsfeltstype ved Glaucom. Hospitalstidende (dän.) p. 293. Siehe: Über die Form der nasalen Gesichtsfelddefekte bei Glaukom. v. Graefe's Arch. f. Ophthalm. Bd. 71.

K. K. K. Lundsgaard: Nogle moderne Methoder til Blepharoplastik. (Einige moderne Methoden der Blepharoplastik.) Dansk Klinik (dän.) p. 262. Referierender Übersichtsartikel.

Edm. Jensen: Einige seltene Augenleiden. Hospitalstidende (dän.) p. 241. (Sitzungsbericht der ophthalm. Gesellschaft.) 1) Carcinoma conjunctivae tarsi palp. sup. 2) Vaccinola des Augenlides. 3) Hauthorn des Augenlides.

Edm. Jensen: Retino-chorioiditis juxtapapillaris. Hospitalstidende (dän.) p. 242. (Sitzungsbericht der ophthalm. Gesellschaft.) Siehe v. Graefe's Arch. f. Ophthalm. Bd. 69. 1908.

C. F. Heerfordt: Øjenlidelser foraarsagede af Nephritis. (Augenleiden von Nephritis verursacht.) Ugeskrift for Læger Nr. 32—33. 1909. Übersichtsartikel referierenden Inhalts.

C. F. Heerfordt: Om en Febris uveo-parotidea subchronica localiseret til Gland. parotis og Øjets Uvea og hyppigt kompliceret af Pareser af cerebrospinale Nerver. Ugeskrift for Læger (dän.) Nr. 16—17. 1909. Siehe: Über eine Febris uveo-parotide asubchronica d. gland. parotis usw. v. Graefe's Arch. f. Ophthalm. Bd. 70.

C. F. Heerfordt: Nogle Betragtninger over den sympatiske Uveitis, Væsen i Anledning af et ejendommeligt Tilfælde af denne Lidelse. Hospitalstidende (dän.) Nr. 4—5. 1909. Siehe Betrachtungen über das Wesen sympathischer Uveitis usw. v. Graefe's Arch. f. Ophth. Bd. 69.

C. F. Heerfordt: Om Subconjunctivitis epibulbaris gon. Hospitalstidende (dän.) p. 1447. Siehe Über Subconjunctivitis epibulbaris gonorrhoica. Arch. f. Ophthalm. Bd. 72.

Chr. F. Bentzen: Demonstration eines Trockensterilisators. Hospitals-

tidende (dän.) p. 203. (Sitzungsbericht der ophthalm. Gesellschaft.) Empfiehlt d. Trockensterilisation der Operationsinstrumente ($^1/_2$ Stunde bei 150°).

Fritz Ask: Ein Fall von Solitärtuberkel der Iris. Hospitalstidende (dän.) p. 289. (Sitzungsbericht der ophthalm. Gesellschaft.) Demonstration eines mikroskopischen Präparates.

E. S. Johansen: Sind unsre künstlichen Lichtquellen reich an ultravioletten Strahlen? Hospitalstidende (dän.) p. 1049.

A. Stadfeldt: Nogle Behandlingsresultater ved Ophtalmoblennorrhoea neonatorum samt Ophtalmoblennorrhoea gonorrhoica infantum et adultorum. (Einige Behandlungsresultate bei Ophthalmoblennorrhoea neonatorum, sowie ophthalmoblennorrhoea gonorrhoica infantum et adultorum.) Hospitalstidende (dän.) Nr. 16. Statistik über 333 Fälle von Ophthalmoblen. neonat. (182 + Gonok.) aus den Jahren 1898—1907. In den Jahren 1898—1899 Hauptbehandlung 2% Silbernitrat) 126 Augen mit 21% Hornhautaffektion, 17% Perforation und 7% völlige Erblindung. In den Jahren 1900—1905 (Hauptbehandlung Protargol) 349 Augen mit 14% Hornhautaffektion, 11% Perforation und 6% völlige Erblindung. In den Jahren 1906—1907 (Hauptbehandlung Argyrol) 120 Augen mit 9% Hornhautaffektion, 3% Perforation und 1% völlige Erblindung. Einträuflung von 20% Argyrol, jede $^1/_2$ Stunde, wird als beste Behandlung empfohlen.

M. Tscherning: Den physiologiske Optiks Udvikling i det 19. Aarhundrede. (Die Entwicklung der physiologischen Optik im 19. Jahrhundert.) Dansk Klinik (dän.) p. 98. Eine historische Darstellung des Einflusses, welchen Thomas Young's Gedanken und Ideen auf die Entwicklung der physiologischen Optik im 19. Jahrundert gehabt haben, besonders seine Arbeiten über Lichtinterferenz, seine Farbentheorie und seine Untersuchung über den Akkommodationsmechanismus.[1]

A. Koch und Henning Rönne: Staseblödninger ved Kompression af Bryst og Underliv. (Stauungsblutungen nach Kompression der Brust und des Unterleibes.) Dansk Klinik (dän.) p. 66. Ein Fall von Stauungsblutungen (Braun), in dem einige Tage nach der Läsion vollständige Erblindung des linken Auges eintrat: erst normale Ophthalmoskopie, später Opticusatrophie. Die Verff. nehmen eine Blutung im Sehnerven an, nicht in der Sehnervenscheide. Durch Zusammenstellung der beschriebenen 60 Fälle dieser Krankheit findet man 12 mal plötzlich entstandene Erblindung, die in 6 Fällen völlig geheilt wurde, während sie in 6 Fällen zu partieller oder totaler Sehnervenatrophie überging.

N. Höeg: Nogle Tilfælde af Læsion af Synsnerverne. (Einige Fälle über Läsion der Sehnerven.) Hospitalstidende (dän.). Ein Fall von partieller Evulsio nervi optici. Im Gegensatz zu Salzmann meint der Verf., daß die Abreißung zustande kommt, nicht durch direkte Läsion des Nerven, sondern durch die Protrusion des Bulbus, verursacht durch den in die Orbita eingedrungenen raumerfüllenden Körper und durch die Rotation des Bulbus durch Traktion in der Konjunktiva. Weiter werden 2 Fälle direkter Läsion des Nervus opticus durch Degenstich behandelt.

N. Höeg: Om Contusionsstær. (Über Kontusions-Star.) Hospitalstidende (dän.). Es werden 2 Fälle von Ruptur der vorderen Linsenkapsel durch Bulbuskontusion mitgeteilt; durch Zusammenstellung von 17 Fällen aus der Literatur wird die Mechanik der Ruptur beleuchtet. Ein Fall von ringförmiger Trübung in der vorderen Linsenkapsel wird mitgeteilt (Vossius),

[1] Ist auch englisch erschienen. Vgl. Centralbl. f. Augenheilk. 1908, S. 141, 2.

sowie ein Fall, in dem eine bedeutende traumatische Linsentrübung im Laufe von $1^1/_2$ Stunden nach der Läsion vollständig verschwand.

V. Hertz: Demonstration eines Patienten mit einem Miliartuberkel in der Chorioidea. Hospitalstidende (dän.) p. 285. Papillengroße, blendend weiße, schwach prominierende Affektion der Chorioidea, die als ein großer Miliartuberkel ausgelegt wird.

Chr. F. Bentzen: Om Dr. Holth's Operation for Glaucom. (Über Dr. Holth's Operation des Glaukoms.) Hospitalstidende (dän.) p. 204. Der Verf. hat Iridencleisis antiglaucomatosa bei 11 Patienten vorgenommen. Die Spannung des Auges, welche mit Schiötz' Tonometer gemessen wurde, wurde in 8 Fällen nach der Operation besser, aber nur in 6 Fällen normal; in einem Falle konnte die Messung nicht vorgenommen werden (Kind mit Buphthalmus). Das Filtrationskissen bildete sich nur in 3 Fällen. Verf. empfiehlt die Operation besonders zur Anwendung bei Glaucoma chronicum.

Fritz Ask: Om axis myopiens etiologi och behandling. (Über die Ätiologie und Behandlung der Achsenmyopie.) Hospitalstidende (dän.) Der Verf. ist sehr geneigt, sich der Stilling'schen Theorie anzuschließen, die von den statistischen Untersuchungen des Verf.'s und andrer gestützt wird, wobei es erwiesen ist, daß die Schulmyopie eine bestimmte Tendenz zeigt, in Kombination mit verhältnismäßig niedrigem Orbitalindex aufzutreten. Die tonometrischen Untersuchungen des Verf.'s bei deletärer Myopie hatten keine abnorme Drucksteigerung gezeigt. Als bestes prophylaktisches Mittel gegen die Schulmyopie empfiehlt der Verf. Einschränkung der häuslichen Schularbeiten während des Heranwachsens und den Gebrauch des Vorlesens in der Schule in möglichst weitem Umfange.

Edm. Jensen: Et Tilfælde af metastatisk Oftalmi udgaaet fra en Angina. (Ein Fall von metastatischer Ophthalmie, von einer Angina ausgegangen.) Hospitalstidende (dän.) p. 239. Angina mit Gelenkaffektion, 3 Tage später Panophthalmie, Enukleation.

K. K. K. Lundsgaard: Bemerkungen über Lichtbehandlung des Trachoms. Hospitalstidende (dän.) p. 245. Bei zirkumskripten Anhäufungen des adenoiden Gewebes in der Konjunktiva (Trachomkorn) kann kurzdauernde Behandlung mit konzentriertem Licht nach Finsen angewandt werden. Das Trachom, wenigstens gewisse Fälle, scheint durch Lichtbehandlung geheilt werden zu können.

Rambusch: Den medfödte Natteblindheds Arvelighedsforhold. (Die Erblichkeitsverhältnisse der kongenitalen Nachtblindheit.) Übersicht der Verhandl. der kgl. dän. Gesellschaft der Wissenschaft. Nr. 3. Durch das Studium von Kirchenbüchern, Erbschaftsprotokollen und Tradition hat der Verf. eine Stammtafel einer Familie aufstellen können, in der die Nachtblindheit erblich vorkommt, mindestens durch 8 Generationen hindurch (164 nachtblinde Individuen). Die Nachtblindheit zeigte sich nach Mendel's Gesetz erblich.

Journal-Übersicht.

I. **Wochenschrift** für Therapie und Hygiene des Auges. 1909. Nr. 47 u. 48.

Kleine kasuistische Mitteilungen aus der Praxis, von Dr. Hennicke.

1. Ein Fall von doppelter Durchbohrung des Bulbus durch Eisensplitter.
2. Chinin-Amaurose bei Malaria.
3. Operation eines Buphthalmus.
4. Ein Fall von hereditärer Sehnervenatrophie.

1909/10. Nr. 1.

Über die Behandlung des Ulcus serpens mit Pyocyanase, von Dr. C. Arens.

Verf. hat 17 Ulcera-Hypopyon-Keratitis — ausschließlich mit Pyocyanase neben der üblichen Atropin und Wärmetherapie erfolgreich behandelt. Der klinische Aufenthalt betrug etwa 4—10 Tage. Von der Pyocyanase wurde alle $^1/_2$ Stunde — nicht nachts — eingeträufelt. Bei den frischen Geschwüren war der Erfolg schon nach 24 Stunden ein ganz auffälliger; bei älteren zeigte sich nach 4—5tägiger Einträuflung die wunderbare Heilwirkung.

Nr. 5.

Ein Fall von Atrophie des Sehnerven infolge Arsacetin-Behandlung, von Dr. K. Indin.

Der vom Verf. veröffentlichte Fall beweist aufs neue, daß therapeutische Anwendung des Atoxyls und seiner Derivate sehr gefährlich ist, da sie bisweilen so schwere Komplikationen, wie Sehnervenatrophie, bedingt. In Anbetracht dessen ist die Atoxyl- und Arsacetin-Behandlung bei Krankheiten wie Febris recurrens, wo die Sterblichkeit eine überaus geringe ist, ganz zu unterlassen oder aufs äußerste zu beschränken.

Nr. 6.

Originelle Korrektion hochgradiger Übersichtigkeit, von Dr. Rob. Wirtz.

Der 60jährige Patient rief durch starkes Gähnen Tränen der Augen hervor. Nach dem Gähnen hing eine dicke Träne in jeder Lidspalte, die von den langen Wimpern festgehalten wurde. Sie stellte mit ihrer gewölbten Oberfläche eine starke Linse dar, durch deren Mitte etwa die Gesichtslinie gehen mußte. Sie ersetzte ein Konvexglas von + 12 Di. Er las dann fließend Zeitungsschrift. Nach seiner Angabe konnte er 5—10 Minuten mit einer Träne lesen.

Nr. 13.

1) **Zur Kasuistik der Verletzungen des Auges**, vom Militärarzt Zazkin.

1) Ein Fall von Blutergießung in die Hornhaut.
2) Ringförmige Trübung auf der Vorderkapsel der Linse.
3) Ein Fall von Zerreißung des Tarsus.
4) Ein Fall von Cyste der Skleralbindehaut.

---

2) **Eusemin in der Augenheilkunde**, von Dr. Karl E. Weiß.

Verf. braucht seit der Anwendung des Eusemin die Allgemeinnarkose nur in Ausnahmefällen. Das Eusemin bewährt sich hauptsächlich bei Tränensack-Exstirpationen und Operationen an den Augenmuskeln, sowie bei

plastischen Operationen an den Lidern und an der Bindehaut. Intoxikationserscheinungen hat Verf. nie beobachtet. Fritz Mendel.

II. Klinische Monatsblätter für Augenheilkunde. 1909. November.

1) **Experimentelle Untersuchungen über die centralen Wege der Pupillenfasern des Sympathikus**, von Wilhelm Trendelenburg und Oswald Bumke.

Nach den Untersuchungen der Verff. erfolgt nach halbseitigen Durchschneidungen des Halsmarks und der Medulla unterhalb vom Budge'schen Ursprungscentrum des Halssympathikus bei den untersuchten Tieren (Katzen, Hunden, Affen) eine mehrere Wochen dauernde Pupillendifferenz, derart, daß die gleichseitige Pupille enger ist. Nach vorausgegangener beiderseitiger Sympathikus-Resektion oder Entfernung seiner obersten Halsganglien bleibt die Differenz nach Markschnitt aus; andrerseits heben die genannten Ersatzoperationen die durch den Markschnitt gesetzte Differenz auf, wenn sie nachträglich hinzugefügt werden. In dem Auftreten der Differenz spricht sich also ein lediglich durch den Halssympathikus vermittelter Einfluß auf die Iris aus; der Okulomotorius und etwa Trigeminus sind unbeteiligt. Daraus, daß die Differenz allmählich verschwindet, könnte gefolgert werden, daß eine Reizwirkung des Schnittes auf sympathischen Bahnen vorliege; dieser Schluß wird aber hinfällig in Anbetracht dessen, daß unmittelbar nach dem Schnitt die umgekehrte Differenz infolge des schnell abklingenden Schnittreizes vorhanden sein kann. Auch sprechen die Dauer der Erscheinung, sowie die Erfolge der elektrischen Halsmarkreizung gegen diese Ansicht. Die wahrscheinlichste Annahme geht im übrigen dahin, daß von höheren Hirnteilen dauernd Erregungen zu den gleichseitigen Ursprungsgebieten des Halssympathikus durch Medulla und Halsmark abwärts fließen, deren einseitige Aufhebung durch Unterbrechung der Leitungsbahnen eine Verengerung der Pupille auf der Operationsseite bewirkt. Über die Herkunft dieser Erregungen ließ sich bisher ermitteln, daß die Großhirnrinde nicht wesentlich beteiligt ist. Allerdings tritt nach einseitiger Entfernung des Großhirnmantels eine geringe Verengerung der gleichseitigen Pupille ein, die aber geringer ist, wie bei halbseitiger Markdurchschneidung. Besonders aber wurde festgestellt, daß nach Entfernung beider Großhirnhemisphären durch nachfolgende halbseitige Markdurchschneidung in Atlashöhe wiederum eine beträchtliche Pupillendifferenz eintrat, die noch mehrere Wochen hindurch beobachtet werden konnte.

---

2) **Beziehungen der Tränengrube zur Nase und ihren Nebenhöhlen**, von Emil Thorsch.

Der untere Teil der medialen Wand der Fossa lacrimalis hat in den meisten Fällen nichts mit den Siebbeinzellen zu tun, so daß man nach seiner Durchbohrung direkt in die Nasenhöhle kommt.

---

3) **Über Sehprüfung bei künstlicher Beleuchtung und Lichtsinnstörung, besonders bei Myopie**, von M. Hillemann. (Schluß.)

Den unverkennbaren Vorzügen der Sehschärfenprüfung an der künstlich beleuchteten Probetafel, nämlich den vom wechselnden Tageslicht unabhängigen stets vergleichbaren Resultaten, stehen größere Nachteile gegenüber. Erstens täuscht sie sehr häufig über die wirkliche Leistungsfähigkeit eines Auges unter natürlichen Bedingungen, und zweitens erschwert sie das Erkennen von

Adaptationsstörungen, nämlich der für große Gruppen von Augenkrankheiten in praktischer und theoretischer Hinsicht hochwichtigen Hemeralopie. In diagnostischer Hinsicht ist die Methode also gegenüber der Prüfung bei natürlicher Tagesbeleuchtung minderwertig. Am meisten empfiehlt sich die kombinierte Untersuchung nach beiden Verfahren.

---

4) **Über die Anwendung der Wright'schen Opsonin-Technik in der Augenheilkunde, speziell bei tuberkulösen Erkrankungen des Auges,** von W. Stock.

Verf. berichtet, daß, wenn man während einer Tuberkulin-Kur den opsoninischen Index feststellt, man in sehr vielen Fällen bei kleinen, selten gegebenen Tuberkulin-Einspritzungen ein Steigen des Index feststellen kann. Dieses Steigen des Index beweist aber nicht, daß der Fall klinisch durch das Tuberkulin oder besser gesagt durch die betreffenden Tuberkulindosen günstig beeinflußt wird. Während bei kleinen Dosen die Heilung keine Fortschritte machte, geschah dies bei größeren Dosen. Der Hochstand des opsonischen Index ist somit nicht gleichbedeutend mit Heilung. Es ist unnötig, bei einer Tuberkulin-Kur zur Kontrolle den tuberkulo-opsonischen Index zu bestimmen. Man injiziert so hohe Tuberkulindosen, wie sie der Patient verträgt, ohne irgend eine Reaktion zu bekommen. Dagegen wird der opsonische Index vom Krankheitsherd aus sicher beeinflußt. Während bei einem normalen Menschen sich der opsonische Index in den normalen Grenzen hält, schwankt er, wenn man den Krankheitsherd irgendwie reizt. Verf. hat daher das erkrankte Auge durch Dionin-Einträufelung gereizt und stellte fest, daß auch jetzt der Index für Tuberkulose stark schwankt, während er sich nicht wesentlich ändert, wenn die Augen-Entzündung eine andere Ursache hat. Diese Tatsache beweist, daß durch eine Reizung des kranken Auges von hier aus Stoffe in den übrigen Körper kommen.

---

5) **Beiträge zur pathologischen Anatomie der Phlyktäne und phlyktäne-ähnlicher Prozesse,** von M. Hayashi.

Verf. untersuchte 5 Kornealphyktänen und 6 Konjunktivalphyktänen mikroskopisch. Bei den ersteren finden sich die erheblichsten Veränderungen in den obersten Parenchymschichten, während Epithel und Bowman'sche Membran noch gut erhalten sein können. Bald jedoch stößt sich auch das Epithel ab und es kommt zur Bildung eines kleinen Ulcus, bei der auch die Bowman'sche Membran leidet. Der so entstandene keilförmige Defekt wird durch junges Bindegewebe und neugebildete Epithelien ausgefüllt. Bei der Konjunktivalphyktäne handelt es sich um solitäre Knötchen, die aus dichtgedrängten Leukocyten bestehen, zwischen denen epitheloide Elemente liegen. Reichlich sieht man vollgefüllte Blutgefäße. Tuberkelbazillen waren nirgendwo nachweisbar gewesen.

6) **Ein Fall von Buphthalmus mit kongenitaler Hypertrophie des Oberlides (Elephantiasis neuromatosa s. Neurofibroma congen. palp. super.),** von A. Weinstein.

Verf. beobachtete bei einem 16jährigen kräftigen Bauernjungen eine angeborene Hypertrophie des linken Oberlides, zu der sich später Buphthalmus gesellte. Der Fall spricht für die Ansicht von Reis, nach der die Entstehung des angeborenen Buphthalmus das Resultat des Übergreifens einer

krankhaften Gewebsstörung auf den Augapfel ist, die in der Fötalzeit beginnt und zunächst auf die Umgebung des Auges lokalisiert ist.

7) **Angeborene zyklische Okulomotorius-Erkrankung und Hippus der Regenbogenhaut,** von E. Frank.

Verf. beobachtete bei einem 3jähr. und einem 16jähr. Mädchen an einem Auge eine ständig wechselnde Kontraktion und Dilatation der Pupille, und zwar derart, daß der größten Erweiterung eine verhältnismäßig schnell sich vollziehende Kontraktion folgte. Daneben bestand eine leichte Ptosis und eine Lähmung der äußeren Okulomotoriusäste.

8) **Membrana pupillaris persistens bei einem Zwillingspaar,** von E. Wiegmann.

Bei einem Zwillingsbruder-Paar fand sich vor beiden Augen ein nahezu runder Ring von 1—1,5 mm Durchmesser vor der Pupille aufgehängt. Der äußere sternförmig gezackte Randsaum war mit einer Anzahl längerer oder kürzerer feiner Fäden mit der Vorderfläche der Regenbogenhaut verbunden. Die Farbe des Gebildes war weiß. Es handelte sich um ein Überbleibsel der Membrana pupillaris.

9) **Adaptiver Langbau und aphakische Akkommodation bei angeborener Linsenluxation,** von G. Pfalz.

Verf. berichtet über einen Fall von wahrscheinlich angeborener Luxatio lentis. In dem wahrscheinlich von Jugend auf aphakischen Auge war durch äußeren Muskeldruck starker Langbau entstanden, der die aphakische Hypermetropie fast vollständig paralysierte. Es bestand eine Akkommodationsfähigkeit, welche auch bei atropinisiertem Auge und weiter Pupille nicht vermindert wurde. Eine festgestellte Zunahme des perversen Hornhautastigmatismus während der Fixation eines angenäherten Objekts sprach in Verbindung mit dem erworbenen, adaptiven Langbau dafür, daß durch Druck der äußeren Augenmuskeln eine Verlängerung der Augenachse während des Nahesehens die Akkommodation wenigstens zu einem Teil vermittelte.

10) **Bemerkungen zu der Arbeit von Dr. G. Winselmann: „Ein klinischer Beitrag zur Frage der ständigen freien Kommunikation zwischen vorderer und hinterer Augenkammer“,** von Hermann Ulbrich.

Verf. spricht sich dahin aus, daß das Kammerwasser sowohl von der Iris, wie von den Ziliarfortsätzen sezerniert werde, und letzteres alsdann durch die Pupille von der hinteren Kammer in die vordere gelange.

11) **Bemerkung zum Verhalten des Kammerwassers bei zirkularem Pupillenverschluß,** von W. Stock.

Verf. ist der Ansicht, daß bei Seclusio pupillae das Kammerwasser von der Vorderfläche der Iris sezerniert werde.

12) **Bemerkungen zu Wehrli's Kritik meines Falles von knötchenförmiger Hornhautdegeneration,** von R. Paderstein.

Verf. weist den Einwurf von Wehrli, der behauptet, daß der von Paderstein seiner Zeit veröffentlichte Fall von knötchenförmiger Keratitis klinisch dem Bilde dieser Krankheit nicht entspricht, zurück.

13) **Erwiderung auf eine Bemerkung von E. Wehrli in seiner Arbeit: „Ein neuer Fall von knötchenförmiger Keratitis“**, von B. Fleischer.

Auch Verf. wendet sich gegen Wehrli, der ihm vorwirft, Schlüsse auf die Ätiologie der knötchenförmigen Keratitis gemacht zu haben ausschließlich auf Grund einer größeren Zahl negativer Anamnesen in Mißachtung positiver Ergebnisse. Ersterer lehnt die tuberkulöse Natur dieser Krankheit ab, da er bei seinen Patienten anderweitige tuberkulöse Veränderungen nicht nachweisen konnte, obgleich dieselben auch allgemein genau untersucht worden waren.

---

14) **Entgegnung auf den Aufsatz von Dr. med. Schanz und Dr. ing. K. Stockhausen in Dresden**, von A. Birch-Hirschfeld.

Verf. betont, daß er nicht nur die leuchtenden Strahlen, sondern auch daneben die ultravioletten für schädlich für das Auge hält.

15) **Die neue Universitätsaugenklinik in Tübingen**, von O. Schleich.

Beschreibung des Neubaues der Augenklinik in Tübingen. Horstmann.

III. L'Ophtalmologie provinciale. 1909. Nr. 11.

1) **Neue Untersuchungen über das physiologische Syndrom von Mikulicz**, von Dr. H. Frenkel.

Veröffentlichung von 8 Krankengeschichten.

---

2) **Beitrag zum Studium des Keratokonus**, von Dr. Chevalier.

Die medikamentöse Behandlung dürfte augenblicklich allein nicht angewandt werden; sie soll nur die chirurgische und optische Behandlung unterstützen.

Was die chirurgische Behandlung anbetrifft, so gibt Verf. der Iridektomie den Vorzug; wenn das Staphylom weiter fortschreitet, fügt man zur Iridektomie die Kauterisation des Kegels oder die Galvanokaustik mit Perforation der Hornhaut, nur ausnahmsweise kommt die Exzision des Kegels in Betracht.

Von der optischen Korrektion verspricht sich Verf. keine großen Erfolge.

Nr. 12.

1) **Über die Anwendung der Curette bei der Behandlung von Hornhauterkrankungen**, von Dr. Deschamps.

Verf. hat gute Resultate damit erzielt.

---

2) **Betrachtung über 1000 Makula-Untersuchungen**, von Dr. Clerc.

Verf. weist auf die Wichtigkeit der Makula hin und rät in jedem Fall eine genaue Untersuchung der Makula vorzunehmen.

IV. La clinique ophtalmologique. 1909. November.

1) **Das Maß der Sehschärfe im Hinblick auf Arbeitsunfälle**, von Dr. A. Dehenne.

Angabe von einer neuen optometrischen Gradmessung.

---

2) **Das Bier'sche Verfahren bei der Behandlung der Frühjahrskatarrhe**, von Dr. C. Orloff.

Eine Pincette wurde in die Lidbindehaut nach Einträuflung von Kokaïn eingeklemmt und erzeugte eine starke Blutstauung. Verf. hat die Methode in 8 Fällen von Frühjahrskatarrh mit Erfolg angewandt.

---

3) **Doppelseitige Panophthalmie als Folgezustand einer eitrigen Cholecystitis,** von Dr. Louis Dor.

Es handelte sich um eine 61jährige Patientin, bei der ganz plötzlich eine doppelseitige Panophthalmie auftrat, als einzige metastatische Erscheinung eines kleinen peritonealen Abscesses in der Gegend der Gallenblase. 2 Tage nach der Operation Exitus letalis.

---

4) **Vorzüge der schnellen Röntgen-Aufnahme zur Auffindung und Lokalisation der Fremdkörper des Auges,** von Dr. Th. Nogier.

Bei getrübten brechenden Medien ist die Radiographie von großer Bedeutung, ebenso wenn der Fremdkörper nicht magnetisch ist. Nach den Erfahrungen des Verf.'s zeigt das von Hirschberg angegebene Sideroskop, dessen sich Verf bedient, nur Fremdkörper an, die im vorderen Bulbusabschnitt liegen, während es bei Splittern von 1 mgr und darunter oder bei Fremdkörpern im hinteren Bulbusabschnitt nicht anwendbar ist.[1] Die Radiographie gibt in diesen Fällen genaue Aufschlüsse und läßt auch die Größe des Fremdkörpers erkennen.

---

5) **Die Operation der Verletzungsstare, besonders bei den Arbeitsunfällen,** von Dr. A. Bourgeois.

Man soll nicht auf die spontane Heilung der verletzten Linse durch Resorption warten, was immer eine beträchtliche Zeit in Anspruch nimmt, sondern soll einige Wochen nach dem Unfall gleich die Extraktion vornehmen.

---

6) **Abnormes Gliom der Netzhaut,** von M. Sauvineau.

Beobachtung bei einem $2^1/_2$jährigen Kinde. Wenn auch der erste Anblick des Auges an ein Gliom denken ließ, sprachen doch gegen die Diagnose die ziemlich lange Dauer der Erkrankung, die augenblicklichen Symptome, hauptsächlich aber die leichte Herabsetzung des Druckes, welche das Auge zeigte. Die Untersuchung des enukleïerten Auges bestätigte das Gliom.

Dezember.

1) **Ein Fall von Glaukom mit Strömen hoher Spannung behandelt,** von Dr. Rouve.

In dem beobachteten Falle, in dem es sich um ein schmerzhaftes Glaukom handelte, ließen nach der 7. bis 8. Sitzung die Schmerzen deutlich nach, und Patient war ca. 10 Monate schmerzfrei.

---

2) **Tuberkulöse Tarsitis,** von Dr. Aurand.

Ebenso wie die Tuberkulose der Bindehaut heilt die tuberkulöse Tarsitis leicht und schnell durch einen chirurgischen Eingriff, kombiniert mit der Allgemeinbehandlung.

---

3) **Über die Heilung des Pannus durch Jequirity,** von Dr. A. Terson.

Das Jequirity hat eine ausgezeichnete Wirkung auf den Pannus und zwar ausschließlich auf den Pannus.

Man fängt immer an mit einer Anwendung des Pulvers drei Minuten hindurch, um die Stärke der Reaktion zu konstatieren; eine sehr sorgsame Waschung folgt dieser Puderbehandlung.

Jede Eiterung muß zuvörderst beseitigt werden. Nur bei trockenem

[1] Ist unrichtig, durch Hunderte von Beobachtungen widerlegt. H.

Trachom und bei einer mit einem dicken Pannus versehenen Hornhaut ist das Jequirity anwendbar. Fritz Mendel.

V. Revue d'hygiène et de thérapeutique oculaires. 1909. September.

Traitement des affections oculaires par les rayons X intermittents.

Die Belichtung mit intermittierenden X-Strahlen (75 bis 150 Blitze bei 37 cm Distanz) befördert, wenn sie nicht im Übermaße angewendet wird, die Zellregeneration. Bei Hornhautgeschwüren, Sehnervenatrophie, Iridocyclitis soll die Methode hervorragenden Einfluß auf die Heilung haben. (??)

Kurt Steindorff.

Vermischtes.

1) Georg Cuvier Harlan, in Philadelphia am 28. Jan. 1835 geb. und am 26. Sept. 1909 gest. Im Jahre 1855 promoviert, dann Assistent in Will's Hospital, Chirurg während des Bürgerkrieges, 1875 Augenarzt am Pensylvania Blinden-Institut, später am P. Hospital und erster Professor der Augenheilkunde an der P. Poliklinik, Verf. von „Eye sight and how to care for it", 1879, und der Artikel „Lidkrankheiten" und „Lid-Operationen" in Norris' und Stricker's „System of Diseases of the Eye", Mitherausgeber der Ophthalmology, ein vorzüglicher Operateur und Augenarzt, ein hochgebildeter, edler Mann, — wurde in bester Gesundheit durch einen Sturz vom Pferde der Welt entrissen.

Von weiteren Arbeiten des Verf.'s seien genannt: Simulated amaurosis, neuroparalytic ophthalmia, pulsating exophthalmus, Report on inmates of P. institution for the blind, hysterical affections of the eye, albuminuric retinitis, strychnin in atrophy of the optic nerve, hemiopia and decussation of the optic nerves.

2) Francesco Gosetti, geb. am 30. Mai 1838, gest. am 26. Okt. 1909 in Merlango bei Trevisa. G. machte das Doktor-Examen zu Parma, das Staats-Examen in Modena, war Assistent bei Quaglino zu Mailand und bildete sich weiter zu Paris unter Desmarres und Giraad-Teulon. Sein Lebenswerk war das Amt als Primar-Augenarzt am Ospedale civile di Venezia. Seine Hauptarbeiten sind: 1) Verletzung des Augapfels 1867, 2) Iritis serosa 1869, 3) Accomm.-Krampf 1870, 4) Amaurose durch Neurit. opt., geheilt durch Strychnin-Einspritzung 1873, 5) Glaucoma chronic. 1876 (mit anatomischer Untersuchung von Manfredi), 6) Herpes der Hornhaut 1874, 7) Angiom der Orbita 1878, 8) Neue Star-Op. 1884, 9) Jequirity 1884, 10) Asthenopie 1883, 11) Pemphig. der Bindehaut, 12) Symp. Ophth., 13) Nachbehandlung der Star-Op., 14) Diphth. Bindehaut-Entzündung 1898, 15) Einspritzung von Kaninchen-Glaskörper gegen Netzhaut-Ablösung 1896, 16) Empyem der Stirnhöhle 1895, 17) Fremdkörper im Auge. Dazu kommen noch öffentliche Vorträge: 18) Gewöhnliche Irrtümer über Augenkrankheiten 1868, 19) Das Auge und seine Leistung 1870, 20) Kontagiöse Augenkrankheiten in Venetien.

G. hatte große Verdienste um die Hygiene von Venetien und wird tief betrauert von allen, die ihn gekannt haben.

3) Robert Marcus Gunn, geb. 1850 zu Dunnet in Sutherlandshire, gest. am 29. Nov. 1909 zu London.

Gunn studierte an St. Andrews and Edinburgh University, unter Syme und Lister, unter Walker und Argyll Robertson; nach Beendigung

seiner Studien besuchte er Moorfield's Hospital 1873, besonders Couper, arbeitete 1874 anatomisch unter Schäfer und von Dez. 1874 bis zum Juni 1875 in Wien unter Jäger. Zurückgekehrt wurde er House-Surgeon in Moorfields, von Aug. 1876 bis Nov. 1879. Im Dez. 1879 unternahm er eine wissenschaftliche Reise nach Australien; seine Arbeiten über vergleichende Anatomie des Auges hat er im J. f. Anat. a. Physiol. 1877, 1884 (u. 1888) veröffentlicht. Im Jahre 1882 erlangte er den Grad eines F. R. C. S., 1883 wurde er Assistent-Surgeon, 1888 Surgeon in Moorfields und später auch Augenarzt an einigen andren Krankenhäusern von London. Im Jahre 1898 war er Vizepräsident der augenärztlichen Abteilung der Britischen Ärzte-Gesellschaft und 1906 Präsident der letzteren, zu Toronto, und zuletzt auch Präsident der Ophthalmologischen Gesellschaft von England. In den Verhandlungen der letzteren (Transact. of the Ophth. Soc.) sind Gunn's beste Arbeiten erschienen.

Um die Unterweisung im Augenspiegeln an Moorfield's Augenklinik hat er sich die größten Verdienste erworben. Er war vom Wert des aufrechten Netzhautbildes so durchdrungen, daß er der Skiaskopie, die jenes vernachlässigt, kühl gegenüberstand.

Marcus Gunn war ein ausgezeichneter Augen-Operateur. Ich selber habe ihn oft operieren sehen. Den Star-Schnitt machte er stets nach der um einige Wochen vorausgeschickten Iridektomie. Gunn hat nicht viel veröffentlicht, aber Tüchtiges: 1) Netzhaut-Reflexe 1887, 2) Seh-Organe 1887 (Ophth. Hosp. Rep. III), 3) Besondere Flecke in der Netzhaut (Transact. III), 4) Amblyopie durch Schwefelkohlenstoff (Tr. VI), 5) Nystagmos, 6) Gift-Blendung (Tr. VII), 7) Wachstum der Linsen-Fasern, 8) Foveal-Reflex bei Kurzsichtigkeit (Tr. VIII u. XV), 9) Sklerose der Netzhaut-Arterien (Tr. XII, XVIII, XXV), 10) Pemphigus der Bindehaut (Tr. XIII, XV, XVI), 11) Blutung in die Sehnerven-Scheide (Tr. XVI), 12) Ret. circin. (Tr. XVIII), 13) Bowman-Vorlesung über Gesichts-Empfindungen (Tr. XX), 14) Präsidenten-Vortrag (Tr. XXVIII), 15) Keratitis nodosa (XXII, XXIX), 16) Familiäre Sehnerven-Atrophie (Tr. XXVII). Ferner 17) Angeborene Mißbildungen des Auges (Ophth. Review 1889), 18) Hämorrhagische Netzhautveränderung (Helmholtz' Festschrift 1891).

Gunn war ein scharfsinniger Kopf, ein edler Mensch, ein liebenswürdiger Kollege, nicht nur gegen seine Fachgenossen und Landsleute, sondern auch gegen die Fremden, die Moorfields besuchten. Mir war es stets ein besonderer Genuß, mit ihm zu reden und ihm zuzuschauen.

Wie in Deutschland die Assistenten v. Graefe's immer sparsamer werden, — nur wenige sind noch am Leben, nur einzelne noch in Wirksamkeit; — so lichtet sich auch in England die Tafelrunde der Mitarbeiter von William Bowman. Ein neues Geschlecht rückt in die Reihe. Möge ihm die gleiche Leistung beschieden sein. Wir aber wollen das Andenken von Marcus Gunn in Ehren halten!

4) Im Alter von 70 Jahren starb zu Berlin Prof. Dr. Wilhelm Krause, Sohn des Prof. der Anatomie Karl Fr. Theod. Kr. zu Göttingen. Vater wie Sohn haben vorzügliche Lehrbücher der Anatomie verfaßt, ersterer 1843, letzterer 1876—1880. Wilhelm Krause hat auch 1855 über die Brechungs-Indices des menschlichen Auges und 1868 über die Membr. fenestr. der Netzhaut geschrieben.

5) Die von Otto Becker und mir selber vorgeschlagene Schreibart Star für Staar ist nicht bloß von den Augenärzten, sondern auch von den

Schriftgelehrten angenommen worden. So von Mor. Heyne in seinem Deutschen Wörterbuch (III, S. 753, 1895) unter Anführung meiner Bemerkung im Wörterbuch der Augenheilkunde (S. 99, 1887); ferner von H. Paul in seinem Deutschen Wörterbuch (S. 433, 1897); ebenso von Fr. Kluge in seinem etymologischen Wörterbuch der Deutschen Sprache (7. Aufl., 1910, S. 439); endlich von K. Duden in seinem orthographischen Wörterbuch der Deutschen Sprache (8. Aufl., 1905, S. 342).

Auch die Herausgeber unsrer Klassiker schließen sich an. In der Jubiläums-Ausgabe von Goethe (21, S. 20, Z. 4) steht starblind, während die treffliche Ausgabe in 30 Bänden (Stuttgart 1858) an der entsprechenden Stelle (14, S. 223) noch staarblind hatte.

6) Die Art der Bekämpfung des Trachoms im Regierungsbezirk Allenstein. (Z. f. Medizinalbeamte. 1910. Nr. 2.)

Von San.-Rat Dr. Hilbert-Sensburg, staatsärztlich approbiert.

Vor kurzem hat Herr Prof. Greeff[1] einen Aufsatz veröffentlicht, in dem er die Tätigkeit der Granulose-Ärzte hier im Osten kritisierte und die Meinung äußerte, daß diese zur Bekämpfung der Granulose ungeeignet seien, und daß es sich mehr empfehle, Spezial-Augenärzte mit dieser Bekämpfung zu betrauen.

Diesen Ausführungen ist bereits Herr Reg.- und Med.-Rat Dr. Solbrig[2] in Allenstein entgegengetreten und hat an der Hand der Statistik und auf Grund seiner persönlichen Erfahrungen nachgewiesen, daß die hier geübte Praxis in jeder Beziehung erfolgreich gewirkt habe. Im Laufe seiner Ausführungen hat er dann den Wunsch ausgesprochen, daß auch einmal einer der älteren bei der Granulose-Bekämpfung tätigen Ärzte in dieser Angelegenheit das Wort ergreifen möchte.

Dieses will ich nun tun, da ich nicht nur seit Beginn der offiziellen staatlichen Bekämpfung der Granulose mit dieser beschäftigt bin, sondern schon 13 Jahre früher (seit 1885) als Kommunalarzt der Stadt Sensburg die Granulose-Bekämpfung in den hiesigen städtischen Schulen in Händen gehabt und meines Wissens auch die erste über einen längeren Zeitraum ausgedehnte Schul-Trachom-Statistik[3] veröffentlicht habe. Weiterhin bin ich auch in der Lage, über augenärztliche Erfahrungen im Südwesten unseres Vaterlandes zu verfügen, da ich zwei Jahre hindurch als Assistent an der Universitäts-Augenklinik zu Erlangen, damals unter Prof. Sattler, tätig gewesen bin, nachdem ich vorher Assistent bei Herrn Prof. v. Hippel in Königsberg war.

Aus diesen Gründen halte ich mich für berechtigt, einige der Ausführungen Solbrigs zu unterstreichen.

Der Beginn und die Methode der Granulose-Bekämpfung in Ostpreußen ist von mir vor etwa neun Jahren zum Gegenstand der Besprechung gemacht.[4] Statistik, die Behandlungsmethoden und die Erfolge sind in einer großen und erschöpfenden Arbeit von Solbrig[5] vor kurzem der allgemeinen Kenntnis unterbreitet worden.

---

[1] Greeff: Die Einschleppung des Trachoms in den Reg.-Bez. Arnsberg. Klin. Jahrbuch; 1909, Bd. XXI, Heft 3.

[2] Solbrig: Über die Bekämpfung des Trachoms. Zeitschr. f. Medizinalbeamte; 1900, Bd. XXI, S. 793.

[3] Hilbert: Zur Statistik des Trachoms. Zentralbl. f. prakt. Augenheilkunde; 1898, S. 138.

[4] Hilbert: Die Bekämpfung der Granulose im Kreise Sensburg. Wochenschr. f. Therapie und Hygiene des Auges; 1909, Bd. IV, Nr. 40, S. 822.

[5] Solbrig: Die Granulose im Reg.-Bez. Allenstein, im besonderen von 1899—1908. Klin. Jahrbuch; 1908, Bd. XX, Heft 2.

Was nun zunächst die von Greeff geforderte spezial-augenärztliche Behandlung der Trachomkranken betrifft, so hat Solbrig bereits mit Recht darauf hingewiesen, daß die Trachom-Ärzte hier genügend vorgebildet seien (jeder derselben hat je einen diagnostisch-therapeutischen und einen Operationskursus durchgemacht,) und noch besonders betont, daß die Augenärzte im Westen auch nicht entfernt das Trachom-Material hätten, was hier leicht einem jeden Arzt zu Gebot steht. Hierzu bemerke ich, daß während meiner zweijährigen Tätigkeit an der Erlanger Augenklinik (dorthin kommt auch das Material von Nürnberg) nur ein einziger Trachomfall zur Beobachtung kam, der aber ebenfalls aus dem Osten (Pommern) stammte (es handelte sich um einen wandernden Handwerksgesellen). Dieser Fall diente wochenlang als Paradepferd bei den klinischen Vorstellungen; man kann daher denken, daß ein dort ausschließlich ausgebildeter Augenarzt sich nur geringe Kenntnisse in bezug auf Trachom zu erwerben vermag. Jeder Arzt, der hier praktiziert und z. B., wie es hier zumeist der Fall ist, auch die Königsberger Verhältnisse kennt, wo die schwersten Formen des Trachoms, namentlich aus Rußland, zusammenströmen, wird bald merken, daß das Trachom der Kinder weit leichter verläuft, als das der Erwachsenen, auch bei langer Dauer der Krankheit. Man sieht bei Kindern fast nie schwere Fälle mit Entropium und Trichiasis, auch heilen die Fälle zumeist glatt unter einer nur wenig heroischen Behandlung.

Bald nach Beginn der staatlichen Bekämpfung wurde nun eine größere Anzahl von Kindern in Königsberg von Heisrath mit Ausscheidung des Lidknorpels behandelt und dann mit passabel aussehenden Augen nach Hause geschickt. Wie sehen diese Kinder aber heute nach 10—12 Jahren aus! Fast totales Symblepharon, Trichiasis und Hornhautgeschwüre! Ich habe die subjektive Empfindung, gestützt auf eine große Anzahl ähnlicher Fälle, daß jene Kinder ohne eine solche eingreifende Operation heute glatt geheilt wären. Eines schickt sich eben nicht für alle; die spezial-augenärztliche Behandlung dürfte hier direkt verderblich gewesen sein.

Weiterhin schreibt Greeff folgendes:

„In bezug auf die Technik der Durchführung der Bekämpfung würde ja nichts dagegen einzuwenden sein, daß die Untersuchungen durch beamtete Ärzte vorgenommen würden, die, wie es meist geschieht, sehr streng vorgehen, so daß die Fälle mitgenannt werden, die, nach dem ersten Ansehen zu urteilen, Trachom sein könnten, die aber oft dem fachmännischen Blick oder der längeren Beobachtung nach sich nicht als wirkliches Trachom erweisen."

Hieraus geht jedenfalls hervor, daß 1. die Kreisärzte im Reg.-Bez. Arnsberg keinen Granulose-Fall übersehen haben, und 2. daß sie hin und wieder einen Follikularkatarrh für Trachom gehalten haben, was doch an sich unerheblich ist. — Weiter aber geht daraus hervor, daß, wenn die Kreisärzte im Westen mit ihrer geringeren Erfahrung in der Granulose-Diagnostik keinen Fall dieser Krankheit übersehen haben, die Ärzte, die im Trachomgebiet leben, wohl kaum eine Fehldiagnose machen werden, da sie sich schon als Studenten genügend in der Diagnose und Therapie dieses Leidens geübt haben werden. Dies würde Herrn Prof. Greeff ohne weiteres bekannt sein, wenn er als Student einige Semester in Königsberg oder Breslau als klinischer Praktikant oder als Assistent zugebracht hätte.

Schließlich entscheidet aber doch der Erfolg. Das Verdienst, diesen zahlenmäßig nachgewiesen zu haben, gebührt nicht nur unsern einheimischen

Bearbeitern des Granulose-Materials, wie Doepner[1] und Solbrig[2], sondern auch dem Berliner Augenarzt Geheimrat Hirschberg, der im Auftrage des Ministeriums im Jahre 1896[3] die Provinz Ostpreußen bereiste, um den Stand der Granulose an Ort und Stelle kennen zu lernen, um dann später geeignete Vorschläge zur Bekämpfung dieser Krankheit zu machen. Im Herbst des Jahres 1899 unternahm dieser Forscher eine Revisionsreise[4] und konnte schon nach dem kurzen Zeitraum von nur 3 Jahren eine erhebliche Besserung feststellen, dank der hier geübten Methode des Vorgehens.

Jedenfalls kann man aus diesen Tatsachen mit Sicherheit schließen, daß die Bekämpfung des Trachoms, wie sie in Ostpreußen gehandhabt wird, recht erfolgreich gewesen ist und es auch voraussichtlich noch weiterhin bleiben wird. Ob eine spezialaugenärztliche Behandlung des Trachoms auch nur annähernd dasselbe geleistet hätte, dürfte sehr zweifelhaft sein, abgesehen davon, daß eine solche erheblich mehr Kosten verursacht hätte.

Zum Schluß möchte ich noch auf die von der Königlichen Regierung zu Gumbinnen erlassenen Vorschriften über hygienische Schutzmaßregeln gegenüber dieser Krankheit[5] (Doepner), sowie auf die so vorzüglich formulierten und begründeten Vorschläge des Herrn Geheimrat Kirchner[6] betreffend die Bekämpfung der Granulose hinweisen, die sich in den Händen der Trachomärzte in jeder Beziehung ausgezeichnet bewährt haben.

7) Theodor Leber feiert am letzten Tage des Februar seinen siebzigsten Geburtstag. Möge er, der so bedeutendes geschaffen, noch recht lange durch seine Leistungen unsre Wissenschaft und Kunst erfreuen!

Bibliographie.

1) Über das Tragen des künstlichen Auges während der Nacht, von Dr. R. Coulomb. (Société française d'Ophtalmologie. Congrès de 1909.) Verf. kommt zu folgenden Schlüssen: Das immerwährende Tragen eines gut sitzenden künstlichen Auges gibt keinen Anlaß zu Schädlichkeiten. Nur wenn Eiterabsonderung bei dem künstlichen Auge, das nur am Tage getragen wird, auftritt, soll es nachts herausgenommen werden.

2) Katarakt, von Geh. Rat Prof. Dr. L. Laqueur in Straßburg. (Real-Encyklopädie der gesamten Heilkunde. 4. Auflage.) Schon die Überschriften der einzelnen Abschnitte zeigen, wie sorgsam Verf. den Gegenstand in Angriff genommen: 1. Geschichtliches. 2. Die anatomischen Veränderungen bei der Katarakt. 3. Die chemischen Vorgänge bei der Kataraktbildung. 4. Arten der Katarakte. 5. Diagnostik. 6. Subjektive Symptome.

---

[1] Doepner: Ber. über d. X. Sitzung des Vereins der Medizinalbeamten d. Reg.-Bez. Gumbinnen. Zeitschrift f. Medicinalb.; 1901, S. 348.

[2] Solbrig: Die Granulose im Reg.-Bez. Allenstein, im besonderen von 1899 bis 1903. Klin. Jahrbuch; 1903, Bd. XX, Heft 2.

[3] Hirschberg: Über die körnige Augenentzündung in Ost- und Westpreußen und ihre Bekämpfung. Klin. Jahrbuch, 1897.

[4] Hirschberg: Zur Bekämpfung der endemischen Körnerkrankheit. Berlin. med. Gesellsch., Sitz. vom 7. Febr. 1900. Deutsche med. Wochenschrift; 1900, Nr. 14.

[5] Maßnahmen zur Verhütung der ägyptischen Augenentzündung, besonders in Schulen. Bekanntmachung d. Königl. Regierungspräsidenten in Gumbinnen. Zeitschrift f. Schulgesundheitspflege; 1897, Nr. 2.

[6] Kirchner: Zur Behandlung der ägyptischen Augenkrankheit in Schulen. Vortrag, geh. in d. Berlin. med. Gesellsch.; 1898, Bd. III, Nr. 1.

7. Ätiologie. 8. Symptomatologie und Verlauf der verschiedenen Starformen vom klinischen Standpunkte. 9. Relative Häufigkeit der einzelnen Starformen. 10. Therapie der Katarakte.

3) Spät auftretende hereditäre Syphilis, von M. Poulard. (Le Progrès Médical. 1909. Nr. 42.) Veröffentlichung von Krankengeschichten von zwei Schwestern; die eine litt an einem Gumma der Stirnhöhle, die andere an Tabes. Ätiologie: Hereditäre Syphilis.

4) Über familiären Nystagmus, von Arthur Radloff. (Inaug.-Dissert., Rostock 1909.) Die in der Literatur bisher vorhandenen Fälle von isoliert vorkommendem, familiärem Nystagmus sind gesammelt, und im Anschluß daran eine neue Beobachtung dieser Art aus der Rostocker Universitäts-Augenklinik mitgeteilt.

5) Zwei interessante Luesfälle (Muskel-Hoden- und Bindehautsyphilis) und aus diesen Beobachtungen gezogene Schlüsse von Prof. M. v. Zeissl. (Münchener med. Wochenschr. 1909. Nr. 37.) In einem der beschriebenen Fälle machten die syphilitischen Symptome an der Bindehaut starke Erscheinungen und trotzten anfänglich der Behandlung, bis schließlich das Einstreuen von sehr fein verriebenem Kalomel in den Bindehautsack zum Ziele führte.

6) Über Glaukom, seine Diagnose und Behandlung von Prof. Dr. Haab. (Correspond. Blatt für Schweizer Ärzte. 1909. Jahrg. XXXIX.) Die Arbeit gibt, mit Anführung einzelner Beispiele, ein Bild des Glaukoms und endet mit dem Mahnrufe: das Glaukom möglichst früh in Behandlung zu nehmen, das Pilokarpin mit größter Ausdauer zu handhaben und vor allem das Glaukoma simplex nicht mit grauer Atrophie zu verwechseln.

7) Über das Wesen und die Behandlung der Skrofulose von Prof. Dr. Peters. (Zeitschr. f. ärztliche Fortbildung. 1909. Nr. 18.) Die Arbeit gibt ein vollständiges Bild von dem, was auf dem Gebiete der Skrofulose in den letzten Jahren geleistet worden ist.

8) Über vordere und hintere Synechien der Iris bedingt durch Entwicklungsstörungen, von Fritz Mieder. (Inaug.-Dissert., Rostock 1909.) Fritz Mendel.

9) Ein Fall von Mikulicz'scher Krankheit, von Harmel. (Deutsche med. Wochenschr. 1909. Nr. 37.) Der Fall ist typisch und bietet keine Besonderheiten.

10) Untersuchungen über die von Prowazek bei Trachom gefundenen Körperchen und ihren diagnostischen Wert, von Grüter. (Münch. med. Wochenschr. 1909. Nr. 38.) Von 31 unbehandelten frischen Trachomkranken zeigten 21 positiven Befund (Färbung nach der neuen Giemsa-Methode), während 9 frische Fälle, die noch nicht behandelt waren, keine, ein bereits behandelter Fall ebenfalls keine Trachomkörperchen im Abstrichpräparat enthielten. Narbentrachom und nicht granulöse Bindehautentzündungen ergaben völlig negative Befunde. Zweifellos haben die Gebilde große differentialdiagnostische Bedeutung; der positive Befund spricht für, der negative allerdings nicht immer gegen Trachom. Kurt Steindorff.

Um Einsendung von Separatabdrücken wird gebeten (Berlin NW. 26 Schiffbauerdamm)

Verlag von Veit & Comp. in Leipzig. — Druck von Metzger & Wittig in Leipzig.

Centralblatt

für praktische

AUGENHEILKUNDE.

Herausgegeben von

Prof. Dr. J. Hirschberg, Geh. Med.-Rat, in Berlin.

Unter ständiger Mitwirkung der Herren Prof. G. Abelsdorff in Berlin, Dr. Berger in Paris, Prof. Birnbacher in Graz, Dr. Brailey in London, Dr. Bruns in Steglitz, Prof. Cl. du Bois-Reymond in Schanghai, Dr. Czellitzer in Berlin, Prof. E. Emmert in Bern, Prof. C. Gallenga in Parma, Dr. Ginsberg in Berlin, Prof. Goldzieher in Budapest, Dr. Gordon Norrie in Kopenhagen, Prof. Horstmann in Berlin, Dr. Isigonis n Smyrna, Prof. H. Knapp in New York, Lt. Col. F. P. Maynard, I. M. S. Calcutta, Dr. F. Mendel in Berlin, Dr. Moll in Berlin, Dr. W. Mühsam in Berlin, Dr. Neuburger in Nürnberg, Dr. Peltesohn in Hamburg, Dr. Pergens in Maeseyck, Prof. Peschel in Frankfurt a. M., Dr. Purtscher in Klagenfurt, Dr. M. Reich in Petersburg, Dr. H. Rönne in Kopenhagen, Med.-Rat Dr. Scherr in Oldenburg, Prof. Schenkl in Prag, Prof. Schwarz in Leipzig, Dr. Spiro in Berlin, Dr. Steindorff in Berlin, Dr. Stiel in Köln.

Monatlich ein Heft. Preis des Jahrganges 12 Mark. Zu beziehen durch alle Buchhandlungen des In- und Auslandes und die Postanstalten des Deutschen Reiches.

1910. **Vierunddreißigster Jahrgang.** **März.**

Inhalt: **Original-Mitteilung.** Über Linsen- und Linsenkapsel-Verletzung. Von Prof. **S. Klein (Bäringer)** Wien.

Neue Bücher.

Gesellschaftsberichte. 1) Ophthalmologische Gesellschaft in Wien. — 2) Bulletin de la société d'ophtalmologie d'Égypte. — 3) Medizinischer Kongreß in Bombay 1909.

Referate, Übersetzungen, Auszüge. Die Heilung der Augenkrankheiten in Ägypten und einige Bemerkungen über das Vorkommen von Blindheit und Trachom, von A. F. Mac Callan, M. B., B. C. Camb., F. R. C. S. Eng., Ober-Inspektor der Augenspitäler in Ägypten.

Journal-Übersicht. A. v. Graefe's Archiv f. Ophthalmologie. LXXII. 2.

Vermischtes. Nr. 1—6.

Bibliographie. Nr. 1—6.

Über Linsen- und Linsenkapsel-Verletzung.

Von Prof. **S. Klein (Bäringer)** Wien.

Ich habe nicht die Absicht, gesondert von Kapsel-Verletzungen und ebenso von Linsen-Verletzungen zu sprechen, sondern von beiden gemeinsam. Ich bin fest überzeugt, daß man absichtlich eine Verletzung der Kapsel nicht erzeugen kann, ohne zugleich die Linse zu lädieren. Wenn dies dennoch eintreten sollte, ist es ein unberechenbarer Zufall, so daß also bei Kontinuitätstrennungen im Bereiche des Linsensystems fast

immer Kapsel und Linse zugleich betroffen sind. Auch soll hier nicht von jenen Hekatomben von Linsenschlachten die Rede sein, welche fortwährend dem Moloch Zufall als Opfer geschlagen werden, welche tagtäglich entweder bei Operationen (selten) oder bei nicht beabsichtigten Unfällen sich ereignen, und welche so überaus oft einen unfreundlichen Verlauf, häufig genug auch ein tragisches Ende erreichen. Nur von jenen wenigen und seltenen Ausnahmen unter den Verletzungen durchsichtiger Linsen, die einen günstigen Verlauf nehmen und sich glatt abwickeln, sollen hier einige einer kurzen Betrachtung, und zwar im Lichte einer langen persönlichen Erfahrung des Verfassers unterzogen und andre nur nebenbei gestreift werden. Es soll daher nur über eine Reihe von Fällen berichtet werden, welche durch ihre Besonderheit mir wert zu sein scheinen, der Vergessenheit entrissen zu werden.

Zunächst möge eines Falles Erwähnung geschehen, welcher einen etwa 36jährigen Eisenarbeiter betrifft. Dieser erlitt eine Verletzung mit Durchbohrung der Hornhaut und der Linsenkapsel ohne Eindringen eines abgelösten Fremdkörpers. Traumatische Katarakt war die Folge mit rasch erfolgender, wenn auch nicht stürmischer Quellung. Nach etwa 3 Monate langer Dauer wurde endlich eine im ganzen Umfange schwarze Pupille sichtbar, und das Sehvermögen gewann jene Höhe, welche überhaupt zu erreichen ist, also sagen wir $S = {}^{6}/_{6}$. Nicht die leiseste Spur von Linsenmasse war sichtbar, alles wurde resorbiert. Der Fall ist also bemerkenswert, weil es doch zu den größten Seltenheiten gehört, daß ohne weitere Maßnahme, als es die gewöhnliche Atropinbehandlung ist, ohne einen weiteren operativen Eingriff, ein vollständiges Verschwinden der quellenden Linsensubstanz erreicht wurde. Gute Erfolge in solchen Fällen sind ja nicht gar so selten, aber das Resultat ist gewöhnlich kein reines, es kommt fast immer zu mehr oder weniger beträchtlichen Nachstar-Resten, und sehr oft ist man, wenn nicht im Quellungsstadium, so später wegen sehstörenden Nachstars zu neuerlichem operativem Eingriffe gezwungen. Und wenn auch oft das Sehvermögen befriedigend ist, so ist doch der Anblick der nicht völlig freien Pupille störend. Und dies ist doch die sehr häufige Regel. Ein so vollkommen restloses Aufgehen aber ist nicht oft zu beobachten und verdient also verzeichnet zu werden. Das Bemerkenswerte des Falles erfährt noch durch das Alter des betroffenen Individuums eine Steigerung. Ich habe in der Tat seit jener Zeit — es war im Jahre 1873 — keinen zweiten Fall ganz gleicher Art gesehen.

Ich wiederhole, es war dies eine zufällige Verletzung.

Zwei andre Fälle meiner Erfahrung sind operativer Natur, sie stammen aus dem Jahre 1873, bzw. 1874: 1) Ein 7jähriger Knabe verlor durch Ulceration infolge von Keratitis phlyctaenulosa das Sehvermögen des linken Auges. Ein partielles Narbenstaphylom in der unteren Korneahälfte mit bedeutender Verzerrung und Krümmungsänderung der oberen durchsichtigen

Partie bei ziemlich enger und nur kaum zur Hälfte optisch verwendbarer Pupille zwang um so mehr zur Iridektomie, als auch Zeichen von Sekundärglaukom sich bemerkbar machten. Die Operationstechnik vollkommen beherrschend und durch fast täglich vollführte Operationen sehr geübt, verschmähte ich es, den Knaben zu chloroformieren. Eine grausame Nemesis ließ ihn im Momente, da die Lanzenspitze eben aus dem oberen Kammerwinkel hervorkommend im Begriffe war, schrittweise nach abwärts vorzudringen, mit jähem Ruck das Auge trotz der fixierenden Pinzette ganz unerwartet nach oben rollen. Der nun sich bietende Anblick war schmerzvoll-klassisch. Wie der besiegte römische Feldherr nach der Schlacht in das von seinem Sklaven steil emporgehaltene Schwert sich stürzt, so stürzte sich die durchsichtige Linse mit voller Breite in die Lanze, einen fast unmittelbar erkennbaren, deutlich freilich erst am folgenden Tage sichtbaren klaffenden Spalt erleidend. Die Iridektomie wurde rasch gemacht, das Auge verbunden. In einer jedem Augenarzt geläufigen Weise erfolgte nun bei fast völliger Reizlosigkeit die Quellung und allmähliche Aufsaugung der Linse, die in etwa 6 Wochen beendigt war. Die Pupille ist tiefschwarz geworden, keine Spur von Linse oder trüber Masse an ihrer ehemaligen Stelle zu entdecken, es war, als ob nie etwas davon dagewesen wäre. Nun war auch die vorher unmöglich gewesene ophthalmoskopische Besichtigung erreichbar, und deren Ergebnis war eine vollendete, tiefe, glaukomatöse Exkavation. Das Sehvermögen war nicht ganz geschwunden, entsprechend dem Befunde, Fingerzählen in 2—3 m. So löste sich der Schreck über das Ereignis schließlich in relatives Wohlgefallen auf.

2) Ein andrer, fast ganz gleichartiger Fall betrifft einen 18jährigen Jüngling, der lange Zeit ambulatorisch und in Spitalspflege wegen Keratitis parenchymatosa behandelt worden war. Das rechte Auge war nach Ablauf dieses Prozesses wohl nicht völlig erblindet, hatte aber sehr schlechte Sehschärfe; das linke hatte noch brauchbares Sehvermögen, das aber nach einiger Zeit unter Ektasierung der von zarten wolkigen Trübungen durchzogenen, aber sonst noch ziemlich klaren Kornea bei reizfreiem Zustande zu verfallen anfing und deutliche Glaukomzeichen erkennen ließ. Die Iridektomie wurde beschlossen und von Prof. Ed. v. Jaeger selbst ausgeführt. Es ereignete sich dasselbe, wie in dem früher mitgeteilten Falle. Eine unerwartete Aufwärtsbewegung während des Lanzenstiches erzeugte auch hier einen klaffenden Linsenspalt, die Lanze war tief in die Linse eingedrungen. Linsenquellung und Resorption erfolgte fast programmmäßig, schöner und prompter als bei den meisten aufrichtig intendierten Diszissionen, und nach einigen Wochen war die Pupille völlig frei, nur von wenigen trüben Kapselresten in der Peripherie flankiert. Die Augenspiegel-Untersuchung war möglich geworden, sie zeigte glaukomatöse Exkavation. Das Sehvermögen war entsprechend, Fingerzählen in einigen Metern.

Auch diesen zwei Fällen darf das Attribut großer Seltenheit zuerkannt werden. Die so gefürchteten Kapselverletzungen, als übler Zufall bei Iridektomie, lassen doch meistens, auch im günstigsten Falle, ein unreines Resultat zurück.

Wesentlich verschieden von den bisherigen präsentiert sich der nun mitzuteilende Fall, welcher mit den vorhergehenden bloß den günstigen Ausgang gemein hat. Ein mit hochgradiger, sehr störender Kurzsichtigkeit in der Höhe von etwa 13 Dioptrien, bei sehr guter Sehschärfe, behafteter Mann entschloß sich — es war im Jahre 1874 —, sich durch Operation von seiner Myopie befreien zu lassen. Wenn von dem, was bis dahin über diese Frage in der Literatur bekannt war, und was mit den Namen v. Graefe, Donders und Mooren verknüpft ist, abgesehen wird, dürfte dies der erste Fall gewesen sein, in welchem wirklich eine hochgradige Myopie operativ angegangen wurde. Mein Plan stand fest. Ich wollte zunächst Diszission der durchsichtigen Linse machen und das weitere abwarten, eventuell lineare Extraktion der quellenden Massen nachfolgen lassen. Ich machte Diszission in der damals üblichen Weise mit Nadel durch Hornhautstich. Ich war sehr zaghaft bei diesem Unternehmen; aus zwei Gründen: 1) lag es doch in der damaligen Anschauung, überhaupt bei selbst teilweise durchsichtiger Linse eine kleine Kapselwunde zu erzeugen, um keine vehemente Reaktion zu bewirken, 2) mußte ich umso vorsichtiger sein, als ich ein neues, mit Rücksicht auf die Krankheitskategorie noch nicht gekanntes Verfahren an einem Auge zu versuchen hatte, das gesunde innere Membranen und tadelloses Sehvermögen besaß, und dessen Linse gänzlich durchsichtig war. Ich wollte also die Kapselwunde noch kleiner, als es sonst geschah, gestalten und ließ mir zu diesem Behufe eine besonders zarte, schmale Diszissionsnadel anfertigen. Ich war nun am folgenden Tage nicht wenig erstaunt und, wie ich gestehe, unangenehm berührt, am Auge absolut keine Veränderung zu finden. Ich hatte doch in die Linse eingestochen und mußte durch die Bewegung der Nadel einen linearen Schlitz erzeugt haben. Aber nichts, gar nichts war zu sehen. Nun kommt es vor, daß sehr kleine, aber auch größere Kapselwunden sich sehr bald schließen. Dies kennen wir ja alle. Aber am Orte der Verletzung sieht man Spuren von dieser in Gestalt einer frischen Trübung, die dann stationär bleibt. Eine solche Trübung fehlte hier. Und das ist es, was mir als das Bemerkenswerteste und als das Mitteilenswerte an dem Falle erscheint. Der Diszissionseingriff blieb ganz ohne Folgen. Das Auge sah aus wie vorher. Wenn die Wunde noch so klein war und sich wohl sehr schnell wieder schloß, so hätte sie doch wenigstens eine minimale Trübung hinterlassen sollen.

Ich war indessen froh, daß es so kam; denn wäre Trübung und Quellung eingetreten, so hätte ich doch den Fall zu Ende führen müssen. Und das war aus äußeren Gründen unmöglich. Der Kranke, der schon

lange auf der Abteilung weilte, ließ sich allerlei gegen die Hausordnung zu schulden kommen und mußte aus Disziplinarrücksichten plötzlich entlassen werden. So endete meine erste Myopie-Operation mit einem Rätsel, wenigstens ist's für mich ein Rätsel, daß eine tatsächlich verletzte Linse ohne Trübung wieder heilen kann. In der Rubrik „Therapie der Myopie" ist in meinem Lehrbuche vom Jahre 1879 eine Anspielung auf diesen Fall enthalten.

Nebenbei sei noch in historischer Beziehung bemerkt, daß von diesem Falle der an meiner Seite als Sekundararzt zweiter Klasse einige Monate lang angestellte Dr. Fukala Kenntnis haben mußte, die er aber, als er später mit seinen Myopie-Operationen die Welt erfüllte, nicht verraten hat.

Ich muß hier den Fall Elschnig's einschalten, der mir während des Niederschreibens zur Kenntnis gelangt, und der — sicherlich bislang ein Unikum — noch merkwürdiger ist, weil dort eine größere und doppelte Kapselwunde erzeugt und durch diese sogar ein Fremdkörper (Eisen) durch Magnet extrahiert wurde. Es wurden also nicht absolut reine Wunden gesetzt und die Linse blieb dennoch klar. Freilich am Orte der Verwundungen blieben umschriebene Trübungen zurück.[1]

Waren meine bisher mitgeteilten Fälle merkwürdig oder nicht, jedenfalls betrafen sie wirkliche Kontinuitäts Trennungen der Linsenkapsel und stammen alle aus früherer Zeit; sie ereigneten sich alle vor mehr als 35 Jahren. Was aber nun folgen wird, das sind eigentlich nur befürchtete Läsionen. Sie stammen aus jüngster Zeit. Im Jahre 1905 operierte ich ein Glaucoma simplex durch Iridektomie. Wenn auch nicht zur Sache gehörig, so sei doch bemerkt, daß es sich um denselben Fall handelt, welchen ich in einer Diskussionsbemerkung gelegentlich eines Vortrages Josef Meller's in der Wiener ophthalmologischen Gesellschaft im Jahre 1905 deswegen erwähnte, weil die Pupille, von normaler Enge, dem behufs leichterer und gründlicher Augenspiegel-Untersuchung wiederholt eingeträufelten Atropin absoluten Widerstand entgegensetzte, hierdurch der ophthalmoskopischen Untersuchung große Schwierigkeiten bereitend. Als die Lanze bis über den Pupillenbereich vorgeschoben war, bemerke ich plötzlich zu meinem Schrecken, daß ihre Spitze sich hinter der Iris, nämlich hinter dem unteren Pupillenrande befindet. Die Iridektomie wurde natürlich von oben gemacht. Es lief mir eiskalt über den Rücken. Kaum aber hatte ich die Wahrnehmung gemacht, als ich mich auch schon wieder in rückläufiger Bewegung, in der Ausgangsrichtung, mit dem Instrumente befand. Dennoch mußte ich mehr als einen Millimeter weit hinter der Iris vorgedrungen sein und die Befürchtung, ja die Überzeugung hegen, die Kapsel verletzt zu haben. Ich vollendete rasch die Iris-Exzision lege artis und konnte den folgenden Tag

[1] Fortschritte der Medizin. 1910. Nr. 1.

kaum erwarten. Meine freudige Überraschung war nicht gering, als ich tadellos schwarze Pupille und unversehrte Linse fand. Größer noch als meine Freude war mein Staunen über das Rätsel von der unversehrt gebliebenen Linse. Ein unerklärliches Wunder schien es mir, nichts andres.

Ich hatte längst dieses Ereignis vergessen und seitdem wieder zahlreiche Iridektomien gemacht, als nach einem Zeitraum von etwa 1 Jahre oder mehr mir dasselbe wieder passierte. Es war ein chronisches Glaukom bei einer etwa 40jährigen Frau mit mäßig flacher Kammer und nicht übermäßig weiter, durch Pilocarpin noch mehr verengerter Pupille, bei welcher der Bulbus während der Phase des Vordringens der Lanze von oben her stark nach abwärts gerollt und die Kornea fast ganz vom Unterlide verstellt war, so daß man nicht sehen konnte, wo die Lanze sich befand, die sich, ohne vom Blicke des Operateurs geleitet zu sein, fast selbständig automatisch fortbewegte. Als ich nun bei erreichter genügender Länge des Lanzenschnittes das Instrument herausziehen wollte und zu diesem Behufe den Bulbus mit Hilfe der in seinem Innern haftenden Lanze nach oben hob, gewahrte ich mit erschreckender Überraschung, daß die Lanze hinter der Iris stak. Ich vollendete die Operation ohne weiteren Zwischenfall ganz programmgemäß, und 24 Stunden später fand ich zu meinem Vergnügen die Pupille schwarz, die Linse unversehrt.

Ich weiß nicht, wie lange es dauerte, vielleicht wieder 1 Jahr oder weniger, da geriet unter ganz gleichen Umständen bei der nach oben angelegten Iridektomie wegen eines chronischen Glaukoms bei einer älteren Frau mit mäßig verflachter Kammer und nur wenig erweiterter, durch Pilocarpin noch mehr verengter Pupille die Lanzenspitze hinter die Iris. Iris-Exzision erfolgte in normaler Weise. Beim ersten Verbandwechsel nach 24 Stunden fand ich die Pupille schwarz, die Linse unverletzt, sie blieb es auch.

In dieser Zeit zwischen dem ersten hier mitgeteilten Fall von Glaukom und dem dritten ereignete sich auch ein andres an diese Fälle anklingendes Vorkommnis. Es war im Winter 1907, da kam ein 16jähriges Mädchen mit der Klage über plötzliche Erblindung, die am Abend zuvor eingetreten war. Die Untersuchung ergab Embolie eines Astes der Arteria centralis retinae, nach dem Schema von Hugo Magnus, der Arteria nasalis superior des linken Auges. Ich riet zu sofortiger Sklerotomie, bzw. Punktion, die aber erst am folgenden Tage, wegen der erst einzuholenden Zustimmung der Eltern des Mädchens, gemacht werden konnte. Über die Grundsätze der Therapie der Embolie und über die in diesem Falle obwaltende Indikation zu sprechen, muß ich mir für eine andre Gelegenheit vorbehalten. Für die hier zu erörternde Betrachtung genügt es, mitzuteilen, daß ich die Skleralpunktion — d. h. die Paracentese der Vorderkammer — vermittelst des v. Graefe'schen Messers vornahm. Das Messer drang langsam ein —

an der Korneaperipherie außen-unten, aber innerhalb des Skleralbordes —; es fand einigen Widerstand, und als die Perforation erfolgt war, fuhr das Messer ein wenig aus, es machte einen Ruck, schob sich weiter vor, als geplant war, und sofort befand es sich etwa 1 mm weit (vielleicht mehr) hinter dem Pupillenrande der vis à vis liegenden Iris. Die Operation war vollbracht, ich legte den Verband an, und nach 24 Stunden war die Pupille so schwarz, wie vor der Punktion, es war der Linse nichts geschehen. Das Weitere an dem Falle bezüglich der Embolie darf uns heute nicht interessieren, es kommt ja für die hier untersuchte Frage nicht in Betracht. Bloß der Umstand, daß ein scharfes, spitzes Messer hinter die Iris gerät, hat hier für uns Interesse, und daß trotzdem, und zwar dauernd, von einer Verletzung der Linsenkapsel auch nicht die leiseste Spur zu entdecken ist.

Ich bin mit der Aufzählung der üblen Zufälle, die mir bei 4 operativen Eingriffen zustießen, und die dennoch ein so angenehmes Ende fanden, fertig. Ich glaube, gerade genug für einen Einzelnen. Ein Mehr wäre ungesund. Ich möchte jetzt nur noch eine Schlußfolgerung aus den Ereignissen ziehen.

Wenn in vier Fällen eine Lanze oder ein Messer unversehens hinter die Iris gerät und dabei keine dieser abnormen Messerbewegung zur Last fallende Folge, auch nicht die geringste Veränderung, wahrzunehmen ist, so kann das, denke ich, unmöglich reiner Zufall sein. Schon wenn es sich nur ein einziges Mal zugetragen hätte, könnte ich kaum an eine Zufälligkeit glauben, umso weniger, wenn es sich viermal so trifft. Das sieht ja fast wie etwas Gesetz- oder doch Regelmäßiges aus. Wir stellen uns vor, daß knapp hinter der Iris, so gut wie ohne Zwischenraum, die Linse liegt. Wie ist es da möglich, hinter der Iris einzustechen, d. h. mit einem stechenden Instrument sich vorwärts zu bewegen, ohne in die Linse hineinzugeraten? Das ist doch eine geradezu mathematische Unmöglichkeit. Es folgt also daraus mit zwingender Notwendigkeit, daß sich zwischen Iris und Linse ein Zwischenraum befindet, geräumig genug, um für ein nicht dickes Instrument bequem passierbar zu sein, ohne daß bei dieser Bewegung weder die Linse noch die Iris angestochen wird. Daß fernerem Vordringen des Instrumentes von hier gegen die Peripherie kein Hindernis entgegensteht, ja immer weniger obwalten muß, je mehr die Spitze vordringt, das ist klar; es ist doch in der Topographie der hinteren Kammer begründet, welche, je peripherer, um so mehr sich erweitert, um so geräumiger wird. Aber in die hintere Kammer hineinzugelangen, ohne die zu beiden Flächen des Instrumentes liegenden Gebilde, Iris und Linse, zu beschädigen, das ist etwas, was ich nie für möglich gehalten hätte. Nun habe ich es wirklich erlebt. Es muß wohl so sein, daß die Iris nicht an der Linse anliegt, und zwar geht aus meinen Fällen hervor, daß dies sowohl unter physiologischen, als auch unter pathologischen Verhältnissen, oder sagen wir genauer, bei Glaukom, so sein

muß; ob es auch für andre pathologische Veränderungen zutrifft, soll vorläufig dahingestellt bleiben. Den Fall der Embolie können wir wohl mit Beziehung auf die Konstellation des vorderen Augapfelabschnittes, ebenso den Fall des Glaucoma simplex mit normal tiefer Vorderkammer als in dieser Beziehung normale Bulbi ansehen.

Was soll man sich nun aber mit Rücksicht auf die gegen die Leber'sche grundlegende Lehre von der Sekretionsquelle und Strömungsrichtung des Kammerwassers, die so lange unangefochten herrschte, ich sage auf die gegen diese Lehre gerichteten Schlußfolgerungen Hamburger's, Winselmann's u. a. von dem physiologischen Abschluß der Pupille denken, wenn man Erfahrungen macht, wie die hier vorgebrachten? Ist es denkbar, daß ein Instrument, wie Lanze oder Messer, hindernislos zwischen Iris und Linsenkapsel durchgeht, wenn Hamburger's am Kaninchen gewonnene Lehre auch für das Menschenauge Geltung hat? Ich gebe gern zu, daß Hamburger seine Schlüsse eingeschränkt hat und sie auf das Menschenauge nicht ohne weiteres überträgt; aber im Stillen denkt er wohl doch im Sinne seiner Experimente. Nun, ich kann die Ergebnisse seiner Fluorescinverbreitungen nicht bekämpfen, aber mit Beziehung auf das Menschenauge muß ich sagen, daß die hier mitgeteilten Fälle laut und vernehmlich gegen den physiologischen Pupillenabschluß zeugen. Oder es muß eine andre bessere Erklärung für die regelmäßige Möglichkeit einer gefahrlosen Passage aus der Pupille in die Hinterkammer gefunden werden. Ich meinerseits weiß eine solche andre Erklärung nicht. Es wäre übrigens, so denke ich, der Mühe wert, und sicherlich nicht schwer ausführbar, die Sache auch von diesem Gesichtspunkte aus am Kaninchenauge zu erproben. Vielleicht unterziehen sich jüngere Herren, denen jene Elastizität, die die Laboratoriumsarbeiten erfordern, noch nicht in dem Maße verloren gegangen ist, wie es ja bei in vorgerückterem Alter Stehenden der Fall ist, dieser kleinen Arbeit, indem sie versuchen, regelrechte Lanzen- und Messerschnitte am Kaninchenauge so zu üben, daß dabei das Instrument hinter die Iris gerät, und dann nachsehen, ob auch hier, wie am Menschenauge, die Linse unversehrt bleibt.

Ich bemerke hier nebenbei, daß das Vorgebrachte nicht das einzige mir verfügbare Argument gegen die Hamburger'schen Behauptungen darstellt, und daß ich mir vorbehalten muß, bei einer andren Gelegenheit noch ausführlich darauf zurückzukommen. Eine Andeutung davon findet sich schon in meinem „Grundriß der Augenheilkunde" vom Jahre 1886, S. 297.

Wenn wir nunmehr aus den hier eingangs mitgeteilten Fällen von Kapselverletzung bei Iridektomie etwa einen kleinen statistischen Nutzen ziehen sollten, müßte ich vorerst noch eine kleine Ergänzung anfügen. Ich habe außerdem noch 3 mal Kapselverletzungen erlebt, d. h. unfreiwillig erzeugt, und zwar mit dem gewöhnlichen Effekte der Cataracta traumatica.

Der letzte dieser 3 Fälle ereignete sich vor einem Jahre bei einer etwa 40jähr. Frau, bei der wegen chronischen Glaukoms von andrer Seite Iridektomie nach oben, ohne Erfolg, vorgenommen wurde. Das Glaukom persistierte, das Auge war stark rot, die Patientin hatte sehr starke Schmerzen, die Lichtempfindung war ganz erloschen, die Kammer fast ganz aufgehoben. Ich machte opposite Iridektomie. Was eintrat, sah und sagte ich voraus. Die Lanze geriet sofort durch die Iris, diese durchbohrend, in die Kapsel. Die mechanischen Verhältnisse zwangen doch hierzu. Es war unvermeidlich. Andre machen wohl in solchen Fällen den Schnitt mit dem Messer. Dies gibt vielleicht bezüglich der Linse etwas bessere, aber keineswegs viel sicherere Chancen. Ich aber bin gewohnt, Glaukom immer mit der Lanze zu operieren, die freilich von der Peripherie gegen das Centrum vordringend, unfehlbar auf die vorgewölbte Linsenkuppel stoßen muß, umgekehrt, als wenn die Lanzenspitze, vom Centrum der Pupille aus hinter ihren Rand geratend, sich peripheriewärts bewegt. Ich halte die traumatische Katarakt in solchen Fällen für nicht so schlimm. Tritt die glaukomheilende Wirkung der Operation ein, so kann man dann gewöhnlich in kurzer Zeit die Linsenextraktion nachfolgen lassen, und die Entfernung der Linse wirkt günstig aufs Auge, sie verstärkt die Wirkung der Iridektomie und gestaltet den Erfolg dauernd. Bleibt der Eingriff bezüglich des Glaukoms ohne Effekt, so ist die Linsentrübung ohnehin gleichgültig. Von solcher Art waren meine zwei andren Fälle. In dem einen von ihnen erfolgte beim Lanzenstich an dem mit akutem Glaukom behafteten Auge einer älteren Frau mit sehr weiter Pupille Kapselverletzung und bald folgende stürmische Linsentrübung, die nach kurzer Zeit durch erfolgreiche Extraktion der Linse mit Herstellung guten Sehvermögens wett gemacht wurde. Im anderen, ein fast absolutes Glaukom betreffenden Falle auch bei einer älteren Frau hatte die Operation gar keinen Effekt. Das erblindete Glaukomauge behielt seine traumatische Katarakt. — Ganz gleich verhielten sich zwei solche von Prof. v. Jaeger operierte Fälle von akutem entzündlichem Glaukom mit Kapselverletzung. In dem einen erfolgte Erblindung, trotz der Iridektomie, es gab keine Indikation zur Entfernung der Linse, in dem andren wurde die traumatische Katarakt kurze Zeit nach der Iridektomie mit gutem Erfolg extrahiert. Beide Fälle betrafen Frauen von mehr als 60 Jahren.

Im ganzen also erlebte ich gelegentlich von etwa 2100 oder etwas mehr Iridektomien, die von mir und andren unter meiner Beobachtung gemacht wurden, sieben Kapselverletzungen. Von diesen 2100 Iridektomien habe ich selber etwa 1800 ausgeführt, beiläufig 200 machte Prof. v. Jaeger, bei denen ich ihm assistierte, etwa 100 vollführte unter meiner Assistenz Prof. Mauthner, etwa 12 Iridektomien hat Schnabel in meiner Gegenwart gemacht, 3 mal habe ich v. Reuss bei der Iridektomie zugesehen, 2 mal sah ich Dimmer Iridektomie machen, und bei

3 Iridektomien, die Hans Adler machte, assistierte ich ihm. Dies ist das Material meiner Beobachtung, bei welchem daher dem Verhältnis von 7:2100 die Zahl 1:300 entspricht. — Kapselverletzungen kamen also in der hier flüchtig betrachteten Reihe in $^1/_3\,^0/_0$ der Fälle vor, wobei zu berücksichtigen ist, daß alle die genannten Operateure geübte Fachmänner sind und waren; denn ich darf mich selbst wohl auch zu den Geübten zählen, ohne damit eine Unbescheidenheit zu begehen. Trotz der größten Übung kann also eine Kapselverletzung, wie es scheint, bei Iridektomie nicht absolut vermieden werden. Das Ziffernverhältnis ist aber jedenfalls als ein nicht ungünstiges zu bezeichnen. Wollte man diese Berechnung etwa mit der Einwendung nicht gelten lassen, daß man Fälle verschiedener Operateure nicht zusammenwerfen darf, und müßte ich demzufolge die Berechnung unter Beschränkung auf meine 1800 Fälle anstellen, so ergäbe sich 4:1800, d. h. 1:450 oder $^1/_{4,5}\,^0/_0$, also ein noch viel günstigeres Verhältnis. Es ist ferner bemerkenswert, daß alle die Kapselverletzungen nur bei Glaukom vorkamen, und zwar sind hierbei fast alle Formen von Glaukom, akutes, chronisches, einfaches, absolutes und sekundäres Glaukom vertreten, während alle sonstigen Arten von Iridektomie in dieser Reihe von 2100 ohne diesen üblen Zufall verliefen. Nur in einem Falle ereignete er sich bei Iridektomie nach unten, in allen sonstigen bei Iridektomie nach oben.

Bezüglich des Endresultates kann man sagen, daß in keinem einzigen Fall die Kapselverletzung einen wesentlichen Dauernachteil brachte. Die verletzte Linse wurde entweder resorbiert, wie bei Diszission, sogar noch vollkommener, oder extrahiert, und zwar in allen diesen Fällen, ohne das Sehvermögen zu beeinträchtigen, soweit es vom glaukomatösen Prozeß verschont geblieben war und soweit nicht die Aphakie als solche, d. h. als optischer Zustand, ihren Teil daran hatte.

Wo das Ende tragisch war, war nur der glaukomatöse Prozeß daran schuld und die Linsenverletzung ohne Bedeutung.

Ich meine, daß wir nach diesen Erfahrungen die Kapselverletzung bei Iridektomie keineswegs mit so großen Befürchtungen betrachten müssen, wie es doch allgemein der Fall ist.

Und nun möchte ich mir zum Schluß erlauben, eine Bitte an die geehrten Fachgenossen zu richten: Es ist allgemein üblich, nur von guten Erfolgen zu berichten; doch halte ich dafür, daß alle die hier mitgeteilten Fälle, eine so lose aneinander gereihte Mosaik von rein kasuistischem Werte sie zu sein scheinen, von einem gemeinschaftlichen Bande umschlungen werden. Dieses Band ist es, das sie geeignet macht, unsre Kenntnisse zu erweitern, dadurch, daß unsre Aufmerksamkeit auf die Beachtung der Ab- und Irrwege gelenkt wird. „Durch Schaden wird man klug", sagt ein altes Sprichwort, und es ist kein Zweifel, daß wir aus den üblen Zufällen viel zu lernen vermögen. Als ich 1874 in Heidelberg den Reigen der Vorträge mit der Bekanntgabe zweier Fälle von sympathischer

Ophthalmie nach Star-Extraktion eröffnete, da staunte man über meine Unbefangenheit und Offenheit, war mir aber sehr dankbar dafür, und der Sitzungsvorsitzende, Hermann Knapp, der in der darauffolgenden Diskussion die Zahl der vorgebrachten Fälle notierte, gab zum Schlusse bekannt, daß er nicht weniger als 16 hier genannte Fälle zu Papier gebracht habe, während bis dahin so gut wie nichts von der Sache verlautet war. Die Lehre von der sympathischen Ophthalmie erfuhr nach diesem Tage eine Änderung ihrer Richtung. Dies als Beispiel. Deshalb glaube ich, daß die Fachgenossen nicht zurückhalten mögen mit der Bekanntgabe der ihnen etwa zustoßenden konträren und nicht berechneten Ereignisse. Errando discimus.

Unser Büchertisch.

Neue Bücher.

1) Graefe-Saemisch, Handbuch der ges. Augenheilkunde, begründet von Th. Saemisch, fortgesetzt von Prof. C. Hess. Dritte neubearbeitete Auflage. Kap. XII. Carl Hess, die Refraktion und Akkommodation des menschlichen Auges und ihre Anomalien. 1910.

Die zweite Auflage des Handbuchs ist noch nicht vollendet. Aber schon ist der XII. Band, der erste, welcher (1899) fertig geworden, die Geschichte der Augenheilkunde im Altertum, vollständig vergriffen, und eine neue Bearbeitung begonnen. Schon ist das XII. Kapitel, in welchem C. Hess 1903 eine meisterhafte Darstellung der Akkommodation und Refraktion und ihrer Anomalien veröffentlicht hatte, in neuer, vermehrter und verbesserter Ausarbeitung erschienen. Nicht bloß der Umfang des Werkes ist vermehrt, der Inhalt ist bereichert, nicht zum kleinsten Teil durch die originalen Untersuchungen des Verf.'s selber. Bewunderungswürdig und überraschend ist die Tafel I, welche den ganzen Akkommodationsvorgang, Verlagerung der Ciliarfortsätze, Veränderungen an der Linse usw. im überlebenden, äquatorial halbierten und von rückwärts bei starker Belichtung betrachteten Auge des Menschen direkt bei 5facher Vergrößerung mittelst Zeichen-Apparates bis in jede Einzelheit genau dargestellt hat.

Die Literatur ist bis 1908 fortgeführt. Ein Sach-Register erhöht die Brauchbarkeit dieses Musterwerks.

*2) Graefe-Saemisch, 2. Aufl. 183. Lieferung. Die Motilitäts-Störung des Auges nach dem Stande der neuesten Forschung von H. Bielschowsky, Prof. in Leipzig. Auf diese wichtige Arbeit werden wir nach ihrer Fertigstellung näher eingehen.

*3) Graefe-Saemisch, 2. Aufl. 184.—187. Lieferung. Mikroskopische Anatomie der äußeren Augenhaut und des Lid-Apparates von Prof. Hans Virchow in Berlin. Fortsetzung, aber noch nicht Schluß der langersehnten Arbeit.

*4) Mitteilungen aus der Augenklinik des Carolinischen Med.-Chirurg. Instituts zu Stockholm, herausgeg. von Dr. J. Widmark, Prof. der Augenheilkunde. Elftes Heft. 1910.

Mit Trauer nehmen wir dies Heft in die Hand. Es enthält den Nachruf des leider so früh verstorbenen Herausgebers. Ferner sein Bild und

seine letzten Arbeiten, namentlich über verspätete Wiederherstellung der Vorderkammer nach Star-Extraktion.

So werden denn leider diese Mitteilungen, die Widmark nur unter bedeutenden persönlichen Opfern herausgeben konnte, und die auch einen Ersatz lieferten für die nach 5 Jahren (1892) wieder eingestellte Herausgabe der Nordisk Ophthalmogisk Tiddskrift von Hansen Grut, demnächst zu erscheinen aufhören. Sie sind durch den Tod abgeschnitten, ebenso wie die gleichfalls in deutscher Sprache veröffentlichten Beiträge und Hefte von Schulek in Budapest und von Ewetzky in Dorpat.

5) Therapeutisches Taschenbuch für die Augenpraxis, von Dr. Curt Adam, Assistenzarzt an der I. Univers.-Augenklinik zu Berlin. Mit einem Begleitwort von Geh. Med.-Rat Prof. Dr. v. Michel. 2. Aufl. 1910. (288 S.) Binnen Jahresfrist ist eine zweite Auflage nötig geworden. Das beweist die Brauchbarkeit des Büchleins.

6) Der Blindenunterricht, Vorträge über Wesen, Methode und Ziel des Unterrichts in der Blindenschule, gehalten von Lehrpersonen des k. k. Blinden-Erziehungsinstituts in Wien, herausgegeben vom Direktor Regierungsrat Alexander Mell. Mit 62 Abbildungen im Texte. Wien 1910. Verlag von A. Pichler's Wwe. u. Sohn.

Der rühmlichste bekannte Herausgeber, Verfasser des encyklop. Handbuchs des Blindenwesens (Wien 1900, 890 S.), hat diese 1908 gehaltenen Vorträge herausgegeben als Leitfaden zur unterrichtlichen Behandlung des blinden Schülers; sie sind aber auch für jeden Fachgenossen von hohem Interesse.

7) Bilder für stereoskop. Übungen zum Gebrauch für Schielende, von Dr. C. Dahlfeld. II. Teil. 30 Tafeln. (Stuttgart, Ferd. Enke, 1910.)

Von allen ähnlichen Darbietungen benutze ich die von Dahlfeld am liebsten, weil sie so außerordentlich genau konstruiert sind. Jetzt haben wir eine wertvolle Ergänzung durch diesen zweiten Teil erhalten, der außer geometr. Figuren, Zahlen-Texten u. a. auch Landschaften, Gärten, Brücken enthält, die der Arzt selber mit Vergnügen betrachtet, und die eine Reihe von Fragen, welche der Verf. angedeutet hat, an den Prüfling gestatten.

*8) Der Platz des Bewußtseins in der Theorie des Sehens. Akademische Festrede, 8. Januar 1910, von Dr. M. Straub, Rector magnif. der Universität Amsterdam und Prof. der Augenheilkunde. Stuttgart, F. Enke, 1910. (52 S.)

9) Ophthalmic Surgery. A treatise on surgical operations pertaining to the eye and its appendages with chapters on para-operative technic and managment of instruments, by Charles H. Beard, M. D., Surgeon to the Illinois charitable eye and ear Infirmary etc. With 9 plates showing 100 instruments and 300 other operations. Philadelphia, Blakiston's Son & Co. 1910. (674 S.)

„Es ist kein besonderes Werk über Augen Operationen in den Vereinigten Staaten in nahezu einem halben Jahrhundert veröffentlicht worden." Aber in den V. St., und zwar bei Beard's Verleger, ist 1908 in englischer Sprache das Werk des Deutschen J. Meller, „Ophthalmic surgery" erschienen. (Vgl. Centralbl. f. Augenheilk. 1908, S. 269).

Ch. Beard, der 1883 unter Agnew und Knapp und weiter noch in Europa studiert hat und auf eine 26jährige Erfahrung zurückblickt, — 1905 fand ich ihn als Vorsitzenden der augenärztlichen Gesellschaft von Chicago, — hat sich das Ziel gesteckt, seinem Werk nicht bloß das einzuverleiben, was Erfahrung gelehrt und das Urteil bewährt hat als geschätzte Maßregeln aller

Gegenden, sondern ganz vornehmlich diejenigen seines eignen Landes. Insofern ist das klar geschriebene und gut ausgestattete Werk, das von Rebman, Ltd., 129 Shaftsbury Av., London, bezogen werden kann, besonders interessant für diejenigen europäischen Fachgenossen, welche weder aus eigner Anschauung, noch genügend aus der Literatur die amerikanischen Verhältnisse kennen! Übrigens wird demnächst noch ein sehr großes amerikanisches Werk „Ophthalmic Operations" von Casey Wood in Chicago, unter Witwirkung namhafter Fachgenossen, wie Frank Allport, Würdemann u. a., herausgegeben werden.

*10) Hermann von Helmholtz und die Akkommodationstheorie. Von Dr. M. Tscherning, Direktor des ophthalm. Laboratorium der Sorbonne. Übersetzt von Dr. M. Thorey, Augenarzt in Leipzig. Leipzig, Joh. Ambr. Barth, 1910. (106 S.)

Enthält die Bilder von Cramer, Helmholtz, Schön und als Titelbild das von Tscherning.

11) Anleitung zur mikrosk. Untersuchung des Auges, von Prof. Dr. R. Greeff, Direktor der Univ.-Augenklinik in dem kgl. Charitékrankenhaus zu Berlin. Dritte vermehrte Auflage unter Mitwirkung von Prof. Stock (Freiburg) und Prof. Wintersteiner (Wien). Berlin 1910. (146 S.)

Das kleine, nützliche Büchlein ist gründlich durchgearbeitet und auf den heutigen Standpunkt der Wissenschaft gebracht worden.

*12) Die Genese der Stauungs-Papille, von Prof. Dr. Franz Schieck, Oberarzt der Univers.-Augenklinik zu Göttingen. Mit 31 Abbildungen auf XVI Tafeln. Wiesbaden, J. F. Bergmann, 1910. (91 S.)

13) Augendiagnose und Kurpfuschertum, mit besonderer Berücksichtigung des Kurpfuscherprozesses gegen den „Lehmpastor" Felke, von Dr. S. Seligmann, Augenarzt in Hamburg. Berlin, H. Barsdorf, 1910.

Auf diese interessante Veröffentlichung des schon durch seinen „Bösen Blick" rühmlichst bekannten Verfassers werden wir baldigst zurückkommen.

14) Anleitung zur Augen-Untersuchung bei Allgemein-Erkrankung, von Prof. Heine in Kiel. Mit 19 Abbildungen und 1 Beilage im Texte. Zweite erweiterte Auflage. Jena, G. Fischer.

Anleitung, einen Kranken methodisch zu untersuchen, um festzustellen, ob ein Augensymptom für die Allgemeindiagnostik Bedeutung hat, fast durchweg auf eigne Erfahrung begründet.

15) Photographic optics and colour photography including the camera, kinematograph, optical lantern and the theory and practice of image formation by George Lindsay Johnson, M. A., M. D., F. R. C. S. London, 1909.

Der Verfasser, der den Fachgenossen ja durch seinen Atlas der vergleichenden Ophthalmoskopie vom Jahre 1901 (Centralbl. f. Augenheilk. 1901, S. 325) so vorteilhaft bekannt ist, hat sein Werk dem Berliner Regierungsrat Dr. A. Gleichen, dem Verfasser des Leitfadens der praktischen Optik, 1906, (vgl. Centralbl. f. Augenheilk. 1906, S. 337) gewidmet. Das farbige Titelbild ist nach dem Dreifarben-Prozeß reproduziert von einer Autochrom-Photographie, die im Freien bei einer Exposition von 5 Sekunden gewonnen wurde.

16) Angel F. C. Martin, Varias operaciones del Profesor Dr. Pedro Lagleyze, Buenos Aires, 1909. (17 S.)

Die Prothese, die Operation der Trichiasis, des Ektropium, des Staphylom, die Muskelfaltung werden behandelt. Da die kastilianische Sprache leider den meisten unsrer Fachgenossen spanisch vorkommt, so möchte eine Über-

setzung ins französische, das Herr Kollege Lagleyze ja wie seine Muttersprache beherrscht, recht wünschenswert sein.

*17) Treize planches pour la mesure de la vision élémentaire, par le Dr. Ed. Pergens. 1909, Bruxelles. Die Tafeln heißen 1. Locus, 2. Angulus, 3. Apertura media, 4. Apertura penultima, 5. Apertura extrema, 6. Ambitus, 7. Separatio prima, 8. Separatio secunda, 9. Separatio tertia, 10. Mistura, 11. Separatio linearum, 12. Numerare, 13. Lineae.

Auf das Prinzip werden wir bei Besprechung der Verhandlungen des 13. internat. ophthalm. Kongresses (Neapel 1909) noch zurückkommen.

18) Internationale Sehproben unter Verwendung der Landolt'schen Ringe, hergestellt von C. Hess. Wiesbaden, J. F. Bergmann, 1909.

Sie sind vom internat. Kongreß zu Neapel angenommen. Ob die Fachgenossen sie annehmen werden, muß die Zukunft lehren.

19) Sehprobentafeln zur Bestimmung der Sehschärfe für die Ferne. Für die Zwecke der Praxis mit besonderer Berücksichtigung der ärztlichen Gutachter-Tätigkeit, herausgegeben von Dr. v. Ammon, kgl. Stabsarzt und Augenarzt in München. München, J. F. Lehmann's Verlag, 1909.

Durch klaren Druck und Mannigfaltigkeit ausgezeichnet.

20) Archiv für vergl. Ophthalmologie. Unter ständiger Mitwirkung von Prof. Angelucci, Prof. Zietschmann u. a., herausgegeben von Dr. Gustav Freytag, Privatdozent in München. Leipzig, Verlag von S. Hirzel. 1909, I, 1.

21) Encyklopädie der Augenheilkunde, herausgegeben von Prof. Dr. O. Schwarz. 1909. 18. Lieferung. (Skleral-Kanal bis Sympathicus.)

Gesellschaftsberichte.

1) Ophthalmologische Gesellschaft in Wien.

Sitzung vom 22. Dezember 1909.

Meller: Über die Ausziehung des Altersstars mit peripherer Iris-Ausschneidung.

Einleitend weist der Vortr. auf die unangefochtenen Vorteile der Extraktion ohne Iridektomie hin; die der Methode anhaftenden Nachteile halten aber manche Operateure von dieser Methode ab. Die Erfahrungen des Vortr. lassen ihm die Operation nicht so bedenklich erscheinen, auch wenn die nachträgliche Iris-Ausschneidung bei etwaigem Prolaps schwierig und nicht ungefährlich genannt werden muß. Zur Verbesserung der Operation ohne Iridektomie sind verschiedene Verfahren angegeben worden. Taylor schlug 1871 vor, ein peripheres Stück der Iris auszuschneiden und die Linse durch diese Lücke zu entbinden.

Wolfe wendete sich gegen dieses Verfahren, weil man einen großen Linsenkern nicht durch die periphere Lücke entbinden könne, ohne die Iris weiter einzureißen, oder sie von ihrer Wurzel abzureißen. Taylor hat bei einer späteren Publikation die durch die Ausschneidung der Iris gemachte Lücke nach beiden Seiten mittelst einer kleinen Schere erweitert.

Bajardi hat ein ähnliches Verfahren angegeben, doch hat sich keines von diesen Verfahren eine allgemeine Anerkennung verschafft.

Pflüger hat im Jahre 1897 sich mit dem Irisvorfall nach Star-Operation eingehend beschäftigt. Zur Verhütung in den Fällen, wo er ohne Iridektomie

operiert, hat er die periphere Iris-Ausschneidung angegeben. In den Fällen, wo von vornherein die Iris zum Vorfall neigt, und trotz wiederholter Reposition die Pupille nicht rund bleibt, macht er während der Operation die Iridektomie. Er macht sie auch dann, wenn ein ruhiges Verhalten des Patienten nach der Operation nicht zu erwarten ist. Er meint dabei, daß das Verfahren der peripheren Iris-Ausschneidung niemals versagt, und daß die kleine randständige Lücke es dem Kammerwasser gestattet immer abzufließen, falls die Operationswunde sich nachträglich öffnet, ohne daß die Iris in die Wunde hineingeschwemmt werde. Die Pupille bleibt rund, ist sogar oft kleiner, als vor der Operation, wegen des Überwiegens des Sphinkters, und somit sind die optischen Verhältnisse bei dieser Operation ausgezeichnet. Auch der Astigmatismus fällt viel weniger ins Gewicht. Die periphere Irislücke gewährt auch einen gewissen Schutz gegen etwa später entstehendes Glaukom. Keines von den durch Pflüger operierten Augen ist später an Glaukom erkrankt.

Die Technik der Methode wird vom Vortr. folgendermaßen beschrieben: Nach Entbindung der Linse und Reposition der Iris wird eine kurze gerade Irispinzette steil in die Wunde, in der Richtung der Iriswurzel, eingeführt, ein kleines peripheres Stück gefaßt, aus der Wunde hervorgezogen, hart an der Pinzette durchgeschnitten. Eine Öffnung von 2—3 mm Breite und 1 bis $1^1/_2$ mm Höhe erfüllt ihren Zweck vollständig; fällt sie etwas größer aus, so verursacht das keinen Schaden.

Die Methode von Pflüger hat anfangs keine besondere Anerkennung gefunden. Auch Czermak äußert sich in seinem Handbuch nicht günstig darüber. Erst Hess hat sich in seinem Referat über Star- und Nachstar-Operation auf dem internationalen Kongreß in Budapest, 1909, für die Pflüger'sche Methode eingesetzt, indem er sie als die beste von allen Methoden bezeichnete. Die Iris-Ausschneidung soll nicht vor der Entbindung der Linse gemacht werden, weil sonst die Linse durch die periphere Lücke austreten kann und unerwünschte Einrisse erfolgen können.

Meller berichtet über seine Erfahrung mit der Methode. Es wurden 48 Augen mit seniler Katarakt nach dieser Methode operiert. Es wurden ohne Auswahl fast alle Fälle in den nächsten 3 Monaten nach dieser Methode operiert, mit Ausnahme von komplizierten Katarakten und solcher mit verdickter Linsenkapsel, wo eine Entbindung in der Kapsel notwendig war, bei sehr unruhigen, stark pressenden Patienten. Doch wurde die Operation auch an solchen Patienten ausgeführt, bei denen eine einfache Lappen-Extraktion früher nicht gewagt worden wäre. In keinem der operierten Augen trat Irisprolaps auf. Ist die Lücke klein, so verschwindet sie fast hinter dem Limbus; mitunter wird sie allerdings größer als beabsichtigt. Die Technik ist einfach und die Methode ungefährlich. Sind die Patienten sehr unruhig, so kann jederzeit eine komplette Iridektomie ausgeführt werden. Das Auge wird während der Exzision der Iris nicht fixiert. Atropin wurde vor der Operation nicht gegeben. Es kann bei wenig nachgiebigem Sphinkter die Entbindung eines großen Linsenkernes so schwer sein, daß eine Iridektomie ausgeführt werden muß. Die Erhaltung des Sphinkters ist sicher von Vorteil, da sie der Dislokation der Iris vorbeugt. Der Grund, warum bei dieser Methode der Irisvorfall so selten ist, ist nicht ohne weiteres einleuchtend. Die Lücke in der Iris ist so klein, daß ein breites Stück der Iris in der Nachbarschaft der Lappenwunde liegt und vorfallen könnte. Der Vortr. glaubt nicht, daß das Loch einfach ein Sicherheitsventil darstellt, wie es sich Pflüger vor-

stellt, der meint, der Irisprolaps nach Extraktion ohne Iridektomie komme dadurch zustande, daß bei Wundsprengung das hinter der Iris angesammelte Kammerwasser die Iris in die Wunde hineinschwemme. Diese Entstehung des Irisprolapses durch Wundsprengung ist wohl eine Ausnahme. Meistens kommt ja der Prolaps am Tage nach der Operation ohne Zeichen einer Wundsprengung zustande, auch bei sehr ruhig sich verhaltenden Patienten. Die Entstehung des Irisprolapses hängt eher mit der nach der Operation eintretenden Wiederfüllung des Auges zusammen. Das in der hinteren Kammer sich ansammelnde Kammerwasser nimmt seinen Weg statt durch die Pupille in die vordere Kammer, gegen die Iris selbst zu und drängt sie so gegen die Wunde. Befindet sich aber in der Iris eine Lücke, so kann das Kammerwasser auch direkt nach vorne abfließen, und das in der vorderen Kammer sich ansammelnde Kammerwasser drängt die Iris von der Wunde ab. Ob diese Operation vor postoperativem Glaukom schützt, wird sich erst nach längerer Beobachtung entscheiden lassen. Bis jetzt ist das Urteil des Vortr. über die Operation ein günstiges. Man soll nicht alle Fälle wahllos nach der Methode operieren, für manche muß man die kombinierte Methode beibehalten. Jedenfalls wird die Zahl der mit runder Pupille operierten Katarakte zunehmen und werden die Fälle von sekundärer Iris-Ausschneidung sehr selten werden.

Lindner hat in der Sitzung der K. K. Gesellschaft der Ärzte vom 19. November 1909 über Impfung, die er gemeinsam mit Dr. Hofstätter ausgeführt hat, berichtet, wobei von der Vagina einer Frau, deren Kind an Einschluß-Blennorrhoe erkrankt war, auf die Bindehaut eines Pavians übertragen wurde. Nach 8 Tagen bestand bei dem Tier eine stärkere Conjunctivitis, es fanden sich dabei Prowazek'sche Einschlüsse, in der 4. Woche zeigten sich Körper, und nach 3 Monaten besteht ein Zustand, den man beim Menschen unbedingt als Trachom bezeichnen würde. Die untere Übergangsfalte ist verdickt, von zahlreichen Körnern durchsetzt, infiltriert. Im oberen Fornix finden sich gleichfalls gruppenweise Körner. Es soll der weitere Verlauf noch abgewartet werden, um zu sehen, ob sich Narbenbildung einstellt. Der Vortr. ist bereit, den Herren das Tier zu demonstrieren.

Meller, der das Tier gesehen hat, bestätigt die Angaben von Lindner.

R. Bergmeister berichtet über eine Tintenstift-Verletzung. Beim Spitzen eines Bleistiftes geriet ein Stück in das Auge einer Patientin und wurde sofort entfernt. Der Befund ergab eine vollständige Blaufärbung der Bindehaut, in der Kornea außen-unten fand sich ein runder 4 mm großer Fleck. Starke Lichtscheu. Nach Kokainisierung konnte der blaue Fleck von der Hornhaut entfernt werden, das Epithel war mazeriert, doch die Bowman'sche Membran intakt. In den Tintenstiften ist Methylviolett enthalten, welches entzündungerregend wirkt, was dann zu diphtheritischer Conjunctivitis, zu Hornhautgeschwüren mit totaler Vereiterung führen kann. Dies hat der Vortr. auch experimentell feststellen können, doch verlaufen manche Fälle sehr mild.

Vortr. demonstriert außerdem Präparate eines Ringsarkoms des Ciliarkörpers. Klinisch ließ sich bei dem 61jährigen Patienten eine Cataracta incipiens feststellen, auf welche die seit Monaten erfolgende Abnahme des Sehvermögens zurückgeführt wurde. Im 5. Monate der Beobachtung zeigte sich außen-oben hinter der Iris eine braunrote kugelige Geschwulst. Von vorn gesehen bekam man den Eindruck einer Iridodialyse, doch zeigte die genaue Betrachtung, daß es sich um eine braune Masse in der Iriswurzel handle. Dabei nahm die Pigmentierung der Iris zu. Keine Drucksteigerung. Die mikro-

skopische Untersuchung des enukleierten Auges ergibt eine ringförmige, wenn auch nicht gleichmäßige Infiltration des Ciliarkörpers. Am stärksten außen im oberen Quadranten. Hier hat die Geschwulst das Epithel durchbrochen und wächst gegen die Linse zu vor. In derselben Gegend ist sie auch bis in die Chorioidea gewachsen. An den Stellen, wo das Sarkom sehr klein ist, hat es den Ciliarkörper nur unwesentlich vergrößert. An manchen Stellen haben die Spindelzellen des Sarkoms die Iriswurzel durchsetzt und ragen in die vordere Kammer vor. Die Infiltration der Kammerbucht bildet einen geschlossenen Ring. Im Kammerwasser wurden Sarkomzellen mit Mitosen gefunden, die eine Infektion der Iris, besonders in ihrem unteren Abschnitt verursacht hatten. An der Stelle, wo die Geschwulst am größten ist, besitzt sie einen angiomatösen Bau mit deutlicher melanotischer Pigmentierung der Septen und der peripheren Umhüllung. Der Vortr. demonstriert Präparate der Fälle von Ringsarkom von Ewetzky, Parsons, Kopetzky. Er weist auch noch auf die Tendenz zur epibulbären Ausbreitung dieses Sarkoms hin. Der Vortr. demonstriert ferner die Präparate eines Chorioidealsarkoms, bei welchem erst bei der Erweiterung der Pupille Drucksteigerung aufgetreten war. Das Präparat zeigt einen Verschluß der Kammerbucht, wie ihn zuerst Czermak beschrieben hat, indem ein Teil der Ciliarportion der Iris an die Hornhaut angepreßt ist und so ein ringförmiger Raum der vorderen Kammer von dieser selbst abgetrennt wird. Dieses soll die Ursache der Drucksteigerung sein. Das Sarkom selbst nahm den hinteren Bulbusabschnitt ein, war in den Opticus eingedrungen und hatte an der Papille zu einer Spaltung der Netzhaut geführt, so daß Tumorknoten scheinbar in einem cystischen Hohlraum lagen. Wahrscheinlich ist dies dadurch zustande gekommen, daß Verwachsungen zwischen Netzhaut und Chorioidea entstanden, bevor der Tumor durchgebrochen war; es entstand dann eine Netzhaut-Ablösung und der Tumor konnte in die Netzhaut hineinwachsen. Der Vortr. hat schon im Vorjahre ähnliche Präparate demonstriert.

R. Bergmeister berichtet über ein Epitheliom der Kornea bei einer 59jährigen Frau, welches die ganze Hornhaut substituiert hatte und einen papillomatösen Tumor darstellte, der aus der Lidspalte hervorragt. Das Auge wurde, trotzdem es gute Lichtempfindung besaß, entfernt; in der Gesichtshaut der Patientin bestanden mehrere Epitheliome. Mikroskopisch zeigte sich eine karzinomatöse Degeneration eines papillösen Tumors, der nur einige tiefe Hornhautschichten unversehrt gelassen hatte. Auch in den rückwärtigsten Hornhautspalten befanden sich Karzinomzellen. Ein Anhaltspunkt für die Entstehung dieser Geschwulst auf Grund einer vorhergegangenen Entzündung läßt sich nicht finden. Es sind von Snellen und Alfieri Fälle von primärem Hornhaut-Karzinom veröffentlicht worden. Ferner hat Kalt über ein Papillom mit karzinomatöser Degeneration berichtet.

Salzmann glaubt, daß auch ein Fall, über den er im Jahre 1889 klinisch berichtet hat, zu den Ringsarkomen des Ciliarkörpers gehört. Es bestand ein umschriebener Tumor der vorderen Teile des Ciliarkörpers, der die Iris an die Hornhaut anpreßte. 2 Jahre später war der ursprüngliche Tumor bis auf einige Pigmentreste verschwunden. Die früher blaue Iris war dunkelbraun geworden, und loses Pigment lag am Boden der Vorderkammer. Es bestand Amaurose. Die Sklera wölbte sich stellenweise staphylomatös vor. Anatomisch zeigte sich, daß an der Stelle der früheren Geschwulst ein pigmentiertes Narbengewebe mit nur geringen Resten lebenden Tumorgewebes lag, dagegen fand sich auf der Iris ein Tumor von flächenhafter Ausbreitung

und oberflächlichem Sitze. Merkwürdig ist, daß in diesem Falle das flächenhafte Wachstum nicht von vorn herein hervortrat, sondern erst später bemerkt wurde.

Krämer glaubt, daß primäre Epitheliome der Iris häufiger sind, als der Vorredner, der augenscheinlich Lagrange folgt, behauptet. Er kennt außer den angeführten Fällen noch 6 Fälle in der Literatur. Im Fall von Alfieri ging das Epitheliom von einer Hornhautnarbe aus; der Redner glaubt, daß Tumoren auch in der normalen Hornhaut entstehen können. Er hat bei einem sehr intelligenten Patienten eine weißliche Geschwulst in der Hornhaut gesehen, die klinisch als Epitheliom imponierte, den Typus des Limbuskarzinoms aufwies und nach Angabe des Patienten in der früher ganz normalen Hornhaut entstanden war. Diese Geschwulst war vom Hornhautrande durch einen etwa 2 mm breiten Ring getrennt, der eine pannöse Auflagerung zeigte. Zwar ist die mikroskopische Untersuchung noch nicht abgeschlossen, doch handelt es sich um einen Tumor mit mächtiger Entwicklung des Bindegewebes. Baas hat einen ähnlichen Fall gesehen und glaubt, die Hornhaut schütze sich durch Bildung von Bindegewebe vor dem weiteren Eindringen der Geschwulst.

Lauber bemerkt, daß Papillome der Hornhaut stets vom Limbus ausgehen oder sich auf dem Boden von Narben oder Pannus entwickeln. Das Wesentliche im Bau des Papilloms bilden die Gefäßschlingen, die Proliferation des Epithels ist ein sekundärer Vorgang. Wo keine Gefäße vorhanden sind, kann daher kein Papillom entstehen. Epitheliome, die sich aus Papillomen entwickeln, haben stets zur Voraussetzung, daß die Hornhaut Gefäße führt.

---

2) Bulletin de la société d'Ophtalmologie d'Égypte. (Alexandrie, 1909.)

1) Abdelaziz Nazim Bey: Die Mittel zur Besserung des Loses der Blinden in Ägypten.

Blind ist der, der auf beiden Augen dauernd das qualitative Sehen verloren hat. Eine Statistik der Blinden in Ägypten fehlt noch, ist aber dringend nötig. Staatliche Blindenschulen fehlen, nur 2 private Anstalten (je eine in Zeitun und Alexandrien), die für 50 Zöglinge eingerichtet sind, dienen dem Unterricht der Blinden. Dieser hat in Schulen und Werkstätten nach den in den westlichen Kulturländern erprobten Grundsätzen zu erfolgen. Moralische Unterstützung, ein Institut wie die französische Association Valentin Hauy, tun not, ebenso die Mithilfe der Augenärzte zur Besserung des Loses der Blinden.

2) Meyerhof: Lepröse Erkrankung der Hornhaut. Lepra tuberculosa aller Gliedmaßen und besonders des Gesichts mit interstitieller Keratitis. In den mikroskopischen Schnitten fanden sich Bazillen.

3) Meyerhof: Nachweis eines feinen Bleistücks in der Augenhöhle mit Röntgenstrahlen.

Der Augapfel war doppelt durchbohrt worden.

4) Meyerhof: Die arabischen Handschriften über Augenheilkunde im Mittelalter in der Bibliothek des Khediven in Cairo.

Vgl. auch Centralbl. f. Augenheilk., November 1909.

5) Meyerhof: Die Ätiologie der in Ägypten beobachteten Formen von Conjunctivitis pseudomembranacea.

In 5 Jahren beobachtete Vortr. unter 1500 Fällen akuter Bindehautentzündung 110 mit Bildung von Pseudomembranen, von denen 10 der leichten, 89 der schweren und 11 der diphtherischen Form zugehören. Es

handelt sich fast stets um Kinder, Erwachsene werden nur sehr selten befallen. Die Krankheit kommt im Winter fast gar nicht vor, im Juni und Oktober erreicht sie je einen Höhepunkt, — offenbar unter dem Einfluß der Hitze. Im Sekret und in den Pseudomembranen fand sich

61 mal der Bac. Koch-Weeks,
32 „ „ Gonococcus Neisser,
7 „ „ Streptococcus pyogenes,
5 „ „ Löffler'sche Diphtherie-Bacillus.

Jeder der 4 Keime kann jede Form der Conjunctivitis pseudo-membranacea hervorrufen. Ungemein oft befiel die Affektion Augen, die vorher an Trachom gelitten hatten. Die durch den Koch-Weeks'schen Bacillus erzeugte Ophthalmie erreicht den Höhepunkt ihrer Häufigkeit in den Monaten September bis Oktober, ist sehr oft mit Blutungen unter die Bindehaut und Phlyktänen vergesellschaftet und zeigt nur selten Hornhautkomplikationen. Die Conjunctivitis pseudo-membranacea gonorrhoica (am häufigsten vom September bis November) befällt nie Neugeborene. Die dem Streptococcus zuzuschreibende Form ist durch die häufige, sehr schwere Beteiligung der Cornea ausgezeichnet. Bei der echten Diphtherie der Bindehaut befördert die Serumtherapie die schnelle Abstoßung der Pseudomembranen. In der Behandlung aller Formen ist das Argent. nitr. der Einträufelung von Zitronensaft vorzuziehen. Daneben sind Protargol und Argryol von vorzüglicher Wirksamkeit.

6) Jacovides: Großes Papillom der Hornhaut. Erfolgreiche Abtragung.

7) Jacovides: Augenärztliche Beaufsichtigung der Schulen.

8) Eloui Pascha: Geschichte der Ausübung der Augenheilkunde in Ägypten.

In den letzten 25 Jahren haben in Ägypten mit der wachsenden Zahl der Augenärzte, der zunehmenden Belehrung und Ausbreitung der Hygiene die Augenkrankheiten abgenommen.

9) Lakal: Schwere Verletzung des Auges. Zerreißung des Unterlids und des Augapfels durch einen Glassplitter. Glatte Heilung nach Naht.

10) Goldmann: Beziehungen zwischen Nasen- und Augenkrankheiten. Erwähnt alte Tatsachen, illustriert durch 2 Krankenvorstellungen.

11) Cassimatis: Völlige Heilung von Netzhautblutungen durch Hg. Rezidivierende Netzhautblutungen bei einem 34 Jahre alten Arteriosklerotiker, der keine Syphilis hinter sich hatte.

12) Nasr Farid: Lidoperationen.

Bei der Trichiasis macht er einen intermarginalen Schnitt und pflanzt Mundschleimhaut ein. Bei Lagophthalmus überträgt er einen von der Schläfe genommenen gestielten Lappen.

13) Sameh Bey: Heilung einer nach Influenza aufgetretenen Neuroretinitis durch Antidiphtherie-Serum.

14) Aly Bey Heydar: Heilung einer nach Influenza aufgetretenen Neuroretinitis durch Antidiphtherie-Serum. Kurt Steindorff.

---

3) Medizinischer Kongreß in Bombay 1909.

Die Extraktion in der Kapsel, nach Berichten von Capt. Oxley, Lister, Mc Kechnie, Gidney und R. Jamison, Mathra Das.

Oxley berichtet über 378 Operationen nach Smith. Er hatte 9 Verluste, darunter 3 Eiterungen. Glaskörperverlust in 27,3%. Die Resultate,

3 Monate bis 3 Jahre nach der Operation, waren in 52 Fällen $^6/_8$—$^6/_8$, in 26: $^6/_{10}$—$^6/_{15}$; 9 hatten $^6/_{20}$—$^6/_{30}$, 13 unter $^6/_{30}$ und zwar 6 = 0.

Lister hat unter Major Smith gearbeitet. Er berichtet über 576 Fälle mit nur 0,52% Verlusten durch Eiterung. Bestimmte Angaben über Sehschärfe bringt er nicht, sondern begnügt sich mit der Bemerkung, daß „durchschnittlich bei gesunden Augen eine S = $^6/_6$“ erreicht wurde.

Mc Kechnie's Erfahrungen erstrecken sich auf über 500 Operationsfälle, die ein viel besseres Resultat ergeben hätten, als irgend ein andres Verfahren es erhoffen ließe.

Gidney betrachtet das Verfahren keineswegs als eine Panacee für alle Formen von Katarakt, aber er befürwortet doch die Extraktion in der Kapsel als andren Methoden überlegen bei unreifer Katarakt. Er erreichte bei 100 Fällen 91 volle, 8 partielle Erfolge und hatte 1 Verlust. Mit der alten Methode der Kapselzerreißung hatte Herbert bei 1262 Operationen 92,1% volle, 6,2% partielle Erfolge und 1,7% Verlust; Smith bei 2616 intrakapsulär extrahierten Staren dagegen 99,27% volle, 0,38% partielle Erfolge und nur 0,34% Fehlschläge. Vortr. stellte auch die Resultate von 4 Operateuren verschiedener Schule zusammen und berechnete daraus 87,12% Erfolge für die Kapsel-Extraktion gegen 82,07% für die alte Methode. Gleich allen erfahrenen Operateuren rechnet Vortr. mit dem unvermeidlichen Glasverlust als einem in der Regel ungefährlichen Faktor. Wenn er auch 7 mal häufiger bei der Kapsel-Extraktion vorkommt, so zeigen sich die definitiven Resultate dadurch keineswegs beeinträchtigt.

Jamison hat unter der persönlichen Aufsicht von Major Smith 260 Fälle operiert und ist trotz seiner Anfängerschaft mit den Erfolgen zufrieden.

Mathra Das, ebenfalls ein Schüler von Smith, operierte 1653 Fälle mit 95% Erfolgen. Unter seinen letzten 162 Fällen waren 4 Verluste (ohne Eiterung). Von 14 Fällen mit Glaskörper-Austritt erlangten 12 trotzdem gutes Sehvermögen. Als er noch die Kapsel spaltete, erreichte er nur 86% Erfolge. Peltesohn.

Referate, Übersetzungen, Auszüge.

Die Heilung der Augenkrankheiten in Ägypten und einige Bemerkungen über das Vorkommen von Blindheit und Trachom, von A. F. MacCallan, M. B., B. C. Camb., F. R. C. S. Eng., Ober-Inspektor der Augenspitäler in Ägypten. (The Ophthalmoscope, 1909, Oktober.)

Ägypten ist mit Recht die klassische Heimat des Trachoms, das Land der Augenkranken und der Blinden genannt worden.

Trachom. Das Trachom ist tatsächlich unter den mittleren und ärmeren Klassen allgemein verbreitet, wie durch meine[1] Untersuchung der Schüler einer der staatlichen Primarschulen, derjenigen von Tanta, der Hauptstadt von Gharbieh, der größten und bedeutendsten Provinz Ägyptens im Mai 1909 bewiesen worden ist, wo ich fand, daß 96,43% mit dieser Form von Conjunctivitis behaftet waren. Um zu zeigen, daß die Folgen dieser Erkrankung nicht ausgeblieben sind, will ich bemerken, daß von den

[1] Und durch frühere. Vgl. Hirschberg's Ägypten, 1890.

18239 **Patienten,** die an drei Augenspitälern im Jahre 1908 untersucht wurden, **6489 Fälle** mit einwärts gewachsenen Augenwimpern (Trichiasis oder **Entropium**) waren, tatsächlich in jedem Falle die Folge von Trachom.

Blindheit. Was die Blindheit anbetrifft, zeigt die Zählung von 1907, daß **mehr als** $^1/_2$ Million Menschen blind sind auf einem oder auf beiden Augen. **Gesamtzahl** der Bevölkerung 11189978.

Blind auf einem Auge 363702 oder 3,25%
„ „ beiden Augen 148280 „ 1,32%
Gesamtzahl der Blinden 511982 „ 4,57%.

Diese Zahlen müssen mit der größten Vorsicht aufgenommen werden; denn, wie vom Generaldirektor der Zählung festgestellt wurde, sind Vorschläge, in europäischen Ländern solche Daten zu sammeln, öfters gemacht worden, aber nach Erwägung wurden sie, wie ich glaube, fast jedesmal wieder verworfen (?), aus dem Grunde, weil die Verschwiegenheit, welche natürlicherweise bei der Aussage eigener Gebrechen oder der Gebrechen Verwandter besteht, die statistischen Aufstellungen gänzlich wertlos machen würde. Wenn diese Einwände schon wohl begründet sind in Ländern, wo der Bildungsgrad sehr viel höher und das Vorherrschen von Vorurteilen viel geringer ist, als in Ägypten, so muß besonderer Nachdruck darauf gelegt werden bei den vorliegenden Statistiken.

Es ist deshalb möglich, daß die obigen Zahlen zu niedrig sind, und daß sich die Prozente eher denjenigen annähern, die ich erhielt in den Spitälern, über die ich die Kontrolle habe. In den letzten 3 Jahren haben wir 84133 Patienten untersucht, von denen 7,3% entweder auf einem oder auf beiden Augen blind gefunden wurden. Die Zahl der einseitig Blinden betrug 4,69%, der beiderseitig Blinden 2,61%. Die wirklichen Zahlen werden hier gegeben.

	Gesamtzahl d. untersuchten Patienten	Einseitig Zahl der Fälle	%	Doppelseitig Zahl der Fälle	%	Einseitig und Doppelseitig Zahl der Fälle	%
1906	40 103	1297	3,2	663	1,6	1960	4,9
1907	24 416	1450	5,9	697	2,8	2147	8,7
1908	19 614	1189	6,06	852	4,34	2041	10,4
Total	84 133	3936	4,69	2212	2,61	6148	7,3

Die Prozente, angewandt auf die in Ägypten gezählte Bevölkerung würden ergeben:

Blind auf einem Auge 524 810,
„ „ beiden Augen 292 058,
Gesamtzahl der Blinden 816 868.

Es ist klar, daß man die Krankenhaus-Statistiken, übertragen auf die Einwohnerzahl der meisten Länder als viel zu hoch beurteilen müßte, aber in Ägypten, wo 96% der Bevölkerung an Trachom leidet, und wo akute Ophthalmien zu gewissen Zeiten allgemein verbreitet sind, ist es wahrscheinlich, daß sie sehr wenig zu hoch sind, wenn sie es überhaupt sind.

Der Gedanke, daß in Ägypten $^1/_4$ Million Menschen auf beiden Augen blind sind, ist überraschend; es ist ungefähr die gleiche Zahl, wie die der Einwohner von Tanta und seiner Umgebung. Wenn man die Zählungsziffer

148 280 als richtig annimmt, ist sie sogar größer, als die Bevölkerung von Assiout (die bedeutendste Stadt von Ober-Ägypten) und seiner Umgebung.

Die einzigen Daten, die ich zu Vergleichszwecken von einem westlichen Lande habe, erhielt ich von den Schätzungsziffern von 1900 in den Vereinigten Staaten Amerikas, wo die Fälle von Blindheit auf einem oder auf beiden Augen 852 auf 100000 Menschen zählen, verglichen mit 4650 in Ägypten. Die farbige Bevölkerung von Idaho,[1] dem Staate in U. S. A., der am meisten von Erblindung heimgesucht ist, hat auf 100000 Einwohner 590 Blinde auf einem oder auf beiden Augen.

Ägypten hat aber 9 mal mehr Blinde, als die farbige Bevölkerung des am meisten heimgesuchten Staates, und 55 mal so viel, als das Mittel in den Vereinigten Staaten beträgt.

Mittel für 100 000	Ägypten	U. S. A.	U. S. A. Farbige Bevölkerung i. meist befallenen Staate Idaho
Blind auf einem Auge	3320	38	302
Blind auf beiden Augen	1330	46	288
Summe	4650	85	590

Verbreitung der Ophthalmie. Man pflegt zu sagen, daß Blindheit und akute Ophthalmien heutzutage viel weniger verbreitet sind, als vor 15 Jahren; aber gegenüber den Statistiken und der Schätzung, die ich oben gegeben, fällt es schwer, zu glauben, daß die Verhältnisse je haben schlimmer sein können, als jetzt.

Die wirkliche Zahl der Ophthalmien (ich benutze dieses Wort als allgemeinen Ausdruck für alle Erkrankungen der Konjunctiva) ist, aller Wahrscheinlichkeit nach, so groß wie sie immer (?) war.

Der Grund, weshalb weniger zahlreiche schwere Fälle beobachtet werden, als früher, ist vielleicht der, daß tatsächlich weniger akute Leiden im Lande sind, oder daß, dank den veränderten Verhältnissen, der Europäer weniger Gelegenheit hat, schwerere Fälle zu beobachten.

Die Gründe für die Abnahme der akuten Formen der Ophthalmie sind ziemlich schwer zu finden. Man kann es nicht umfassenden Maßnahmen einer besseren Gesundheitspflege zuschreiben; denn, wie Lord Cromer sagt, „hat die Gesundheitspflege natürlich langsamere Fortschritte gemacht, als die Tätigkeit der Ärzte". Im ersteren Falle bilden die konservativen Instinkte der Bevölkerung und ihre Gleichgültigkeit gesundheitlichen Vorschriften gegenüber eine unüberwindliche Schranke für einen raschen Fortschritt.

Die Vermehrung des allgemeinen Wohlstandes bei der Masse der Bevölkerung Ägyptens hatte bis jetzt noch keinen wirklichen Einfluß auf ihre persönliche Hygiene oder Lebensweise.

Früher war das europäische Viertel von Kairo und von andren großen Städten nicht so scharf abgegrenzt von den Quartieren der Eingeborenen wie jetzt, und die Reisenden und andre Leute kamen mehr in Berührung mit dem Leben der Eingeborenen und hatten mehr Gelegenheit, auf der Straße Leute mit Augenleiden zu sehen.

[1] 1900: 154495 Weiße, 4226 Indianer, 1467 Chinesen, 1291 Japaner, 293 Neger. II.

Sowohl in Kairo, wie auch in den Fremdenplätzen wurden in den letzten Jahren Anstrengungen gemacht, der Aufdringlichkeit der Backschisch heischenden Bettler, von denen viele ihre verstümmelten Glieder und Gebrechen zur Schau trugen, um das Mitleid der Wohltäter zu erregen, Einhalt zu tun. Unter diesen Bettlern waren viele mit Augen-Eiterungen, die man jetzt nicht mehr sieht, dank den Anstrengungen der Polizei.

So kommt es vielleicht, daß die Verminderung der akuten Formen der Ophthalmie mehr scheinbar ist als wirklich.

Wenn ein Fortschritt wirklich besteht, so kann es sich nur um die akuten Formen der Ophthalmie handeln, da die chronischen Formen genau so verbreitet sind, wie früher, wie bewiesen ist durch die 96% von Trachom in der Tanta-Schule. Man hat darauf hingewiesen, daß dies von einer Verringerung der Virulenz der verschiedenen Mikroorganismen, welche eitrige Ophthalmien erzeugen, herrühre, eine Erklärung, die auf keine mir bekannte Tatsache gegründet ist, wenngleich sie deshalb nicht unbedingt von der Hand gewiesen zu werden braucht.

Die außerordentliche Dichte der Bevölkerung in Ägypten, 939 auf eine Quadratmeile, die größer ist, als in irgend einem europäischen Land (woselbst Belgien die dichteste Bevölkerung mit 588 auf eine Quadratmeile hat) und nur übertroffen wird durch Bengal, ist eine Schranke für die Verringerung der ansteckenden Ophthalmien und wird es immer bleiben.

Augenspitäler in Ägypten. Ich kam nach Ägypten im Jahre 1903, einem Gesuche der ägyptischen Regierung, ein fahrendes Augenspital zu organisieren und zu verwalten, und die damit in Verbindung stehenden ägyptischen Chirurgen in der operativen Augenheilkunde auszubilden, Folge leistend.

Dieses Spital wurde unterhalten durch die Hochherzigkeit des Sir Ernest Cassell und wurde später vergrößert durch ein ähnliches Spital, das man daran anschloß, und beide waren unter meiner Oberleitung. Diese Spitäler wurden einigermaßen nach dem Muster der schon bestehenden „fliegenden Augenkolonnen", die durch Prof. Belljarminow gegründet wurden, und die so außerordentlich nützliche Arbeit in Rußland geleistet haben, organisiert. Jedes Spital besteht aus 10—12 großen indischen Zelten, die alles Nötige zur Ausrüstung und ein vollständiges Inventarium von ophthalmologischen Instrumenten enthalten.

Das Personal besteht an jedem Spital aus 2 ägyptischen Chirurgen, die unter meiner Oberaufsicht arbeiten, und aus den Spitalwärtern, Dienern usw.

Es ist für 10—12 klinische Patienten vorgesehen, aber die große Mehrzahl derjenigen, die Hilfe suchen, (alle operierten Trichiasisfälle einbegriffen,) wird ambulant behandelt. Man kann sich sehr wenig darauf verlassen, daß sich die Patienten zu Hause selbst richtig behandeln, und die große Mehrzahl, 200 oder 300 pro Tag, findet sich täglich ein, bis sie gebessert oder geheilt sind. Die klinische Arbeit wird Sommer und Winter 5 bis 6 Stunden lang betrieben, der Rest des Tages wird benutzt zur Vorbereitung für die Arbeit des folgenden Tages.

Es wird von jedem Patienten, der in den Spitälern behandelt wird, eine vollständige Krankengeschichte geführt. Auf jedem Platze, wo kampiert wird, bleibt man etwa 6 Monate und verlegt dann am Ende dieser Zeit die Arbeit an einen andren Ort. Dies geschieht nicht, weil etwa nach längerem Aufenthalt am gleichen Ort die Zahl der Leute, die behandelt werden möchten, abnimmt, sondern weil wir es bloß für billig erachten, daß wir verschiedenen

Provinzen die Wohltat der Augenbehandlung durch das fahrende Spital zukommen lassen.

Als wir mit unserem Plane begannen, bestanden noch Zweifel, ob er glücken würde, und ob sich die Fellachen bereit zeigen würden, ihren Nutzen daraus zu ziehen. Bald wurden jedoch alle Zweifel gehoben durch den unmittelbaren und vollkommenen Erfolg. Die Leute zögerten nicht im geringsten, zu ihrer Behandlung das Spital aufzusuchen oder sich einer Operation, die man ihnen anriet, zu unterziehen. Die Patienten werden alle gratis behandelt; und wenn es nötig ist, geben wir ihnen Medikamente usw. mit nach Hause. Die große Mehrzahl der Patienten sieht sehr ärmlich aus.

Als ein Beispiel für die Menge der geleisteten Arbeit möchte ich anführen, daß wir am 12. Juni 1907 in Damanhour 45 neue und 412 alte Patienten behandelten und 18 unheilbare Fälle erledigten. 65 Patienten, die an diesem Tage zur Behandlung kamen, mußten zurückgeschickt werden, weil man nicht Zeit hatte, sie gründlich zu behandeln.

Durch diese fahrenden Spitäler ist bei der Bevölkerung tatsächlich das Interesse für materielle Hilfeleistung zur Linderung der Leiden der Augenkranken geweckt worden.

So wurden mehr als 10000 £ von der Bevölkerung privatim zu Bauzwecken gezeichnet; es wurde die Regierung veranlaßt, 15000 £ für den Bau von Spitälern auszugeben, und jetzt gibt sie jährlich mehr als 5000 £ zu deren Unterhalt.

Drei ständige Spitäler sind entweder schon gebaut oder im Bau begriffen, und daneben bestehen die beiden fahrenden Spitäler. Diese alle stehen unter meiner Leitung und haben ägyptische Chirurgen, die ich ausgebildet habe.

Meine Schüler und ich haben einen viel klareren Begriff von den Stadien der Hauptkrankheit, gegen die wir in Ägypten anzukämpfen haben, nämlich des Trachoms, bekommen, seitdem ich diese Phasen systematisch klassifiziert habe.

Das Trachom ist ein Zustand der Schleimhaut der Augenlider, in welcher grobe Veränderungen stattfinden, aus denen sich die sogenannten Granulationen (mit oder ohne papilläre Hypertrophie), die in günstigen Fällen verschwinden und durch Bindegewebe ersetzt werden, entwickeln. Meine Einteilung in vier Stadien gründet sich auf die drei verhältnismäßig am meisten hervortretenden Krankheitsbilder — die Granulationen, die papilläre Hypertrophie und die Bindegewebsbildung.

Trachom I ist das Anfangsstadium des Leidens und Trachom IV das Endstadium, wenn eine Heilung erfolgt ist (entweder von selbst oder durch die Behandlung).

Trachom I wird trefflich geschildert von Hourmouziadès: „Man findet auf der Bindehaut des Tarsus und des oberen Umschlagsteils, besonders an den beiden Enden des Tarsus leichte Unebenheiten, die graulichе oder graulich-gelbe, halb durchsichtige und beinahe gefäßlose Inseln bilden, und zu denen kleine Blutgefäße konvergieren. Diese Unebenheiten sehen meist ähnlich aus wie Sagokörner. Eine Schleimhaut-Absonderung kann vorhanden sein, oder sie kann fehlen."

Diese einfache Form bleibt verschieden lange bestehen, manchmal ein ganzes Jahr; hat aber die Entwicklung der Granulationen einen gewissen Grad erreicht, so wird die Bindehaut leichter verletzbar, und es treten meist

Komplikationen mit andren, nicht trachomatösen Formen von Conjunctivitis hinzu.

Diese Form kann in Trachom II, oder in günstigen Fällen, oder in Fällen, die behandelt worden sind, in Trachom III oder IV übergehen.

Trachom II ist das Stadium, wo die Granulationen zahlreich und groß sind, oder wo papilläre Hypertrophie vorhanden ist. In diesem Sinne kann es eingeteilt werden in Trachom IIa und Trachom IIb.

Trachom IIa. Die ganzen Tarsi und die obere Übergangsfalte sind besetzt von gelatinösen Körnchen. In manchen Fällen kann man die einzelnen Granulationen nicht mehr voneinander unterscheiden, da sie zu einer geschwulstähnlichen Masse verschmelzen oder in einer allgemeinen Infiltration untergehen, wobei das Gewebe ein eigentümlich glasig-sulziges Aussehen annimmt.

Trachom IIb. Hier haben wir die Bildung und Hypertrophie von Pseudopapillen, die aus himbeerähnlichen Erhebungen, welche die typischen, gelatinösen Körner mehr oder weniger verdecken, bestehen. Diese sogenannte papilläre Form findet sich besonders gut ausgeprägt am oberen Tarsus. Man kann sie leicht mit Frühjahrskatarrh oder mit einem Zustand, der die Folge ist von jeder lang andauernden Reizung oder von einem sich lange hinziehenden Anfall von eitriger Ophthalmie in nicht trachomatösen Augen verwechseln.

Trachom III. In diesem Stadium hat die Vernarbung entschieden begonnen und ist mehr oder weniger vorgeschritten. Man sieht, wie Inseln von entzündetem Bindegewebe oder von trachomatösen Körnern von einem Netzwerk feiner Bindegewebsstränge umgeben sind. In diesem Stadium erfolgt durch den Druck des schrumpfenden Bindegewebes oft Nekrose (posttrachomatöse Degeneration). Das nekrotische Gewebe kann verkalken. Die Narbenbildung, die für dieses Stadium typisch ist, wird meist als pathognomisch für Trachom angesehen; streng genommen ist diese Behauptung jedoch nicht ganz zutreffend.

Trachom IV ist ein Zustand, bei dem die Bindehaut glatt und von weißen Bindegewebs-Strängen bedeckt ist. Dies ist das Stadium der wirklich völlig vernarbten Bindehaut oder des geheilten Trachoms.

Ich weiß, daß es viele Fälle gibt, bei denen man nicht genau feststellen kann, ob sie zur einen oder zur andren Kategorie gehören — es befindet sich z. B. ein Fall zwischen Trachom II und Trachom III, oder zwischen Trachom III und Trachom IV; aber ich habe die Erfahrung gemacht, daß diese (?) Einteilung des Trachoms ein wertvolles Mittel ist, beim Unterricht die verschiedenen Phasen voneinander zu unterscheiden. Diem.

Journal-Übersicht.

A. v. Graefe's Archiv f. Ophthalmologie. LXXII. 2.

1) **Zur Pathologie der cerebralen Sehbahn unter besonderer Berücksichtigung ihrer Ergebnisse für die Anatomie und Physiologie,** von Dr. Georg Lenz, I. Assistent an der Universitäts-Augenklinik zu Breslau.

Das Tierexperiment gibt ebenso wenig beweisende Resultate, wie das Studium der Degeneration und der Markscheiden-Entwicklung. Es bleibt nur der Weg der histologischen Durchforschung des ganzen in Betracht kommenden Rindengebietes. Der charakteristische Markstreifen des Calcarina-Bezirkes

erstreckt sich auch auf andre Gebiete und kann innerhalb der verschiedenen Gebiete nicht genauer differenziert werden. Größere Bedeutung hat das Studium der feineren Histologie der Rinde, die von verschiedenen Seiten erfolgreich bearbeitet wurde. Der Rindenbezirk, welcher als Sehcentrum angesprochen wird, hat in einem scharf begrenzten Felde eine von dem Grundtypus abweichende Schichtung (Brodmann). Daß die Gratiolet'sche Sehstrahlung die Zuleitung visueller Eindrücke vermittelt, ist nicht ganz unbestritten. Wahrscheinlich dienen nicht alle Fasern diesem Zwecke, sondern nur diejenigen, welche in dem untersten, etwa 1 cm breiten Streifen der Sehstrahlung verlaufen. Durch die Caps. int. ziehen wahrscheinlich keine visuellen Fasern. Läsionen dieser Gegend führen nur dann zu Hemianopsie, wenn sie tiefer greifen bis in die optischen Bahnen.

Schädigung der Sehbahn von oben her bewirkt, falls nicht etwa vollständige Hemianopsie eintritt, einen Defekt im unteren Quadranten und umgekehrt. Die vertikale Projektion ist ziemlich sichergestellt, die horizontale dagegen noch nicht. Partielle Gesichtsfelddefekte pflegen in Quadrantenform aufzutreten. Wären die Fasern regellos verteilt, so müßten sich zerstreute Skotome zeigen.

Die meisten Beobachtungen sprechen für einen isolierten Verlauf der Makulafasern und für ihre Endigung in einem umgrenzten Rindenbezirke, wahrscheinlich am hinteren Ende der Fissur. calcar.

Störungen bei Farbenwahrnehmung von hemianopischem Charakter erklären sich am einfachsten, wenn wir in der Farbenleitung und Wahrnehmung eine höhere Funktion ein und derselben Elemente sehen, eine Funktion, die schon durch leichtere Schädigungen vernichtet wird. Wilbrand hat die Hypothese aufgestellt, daß die Centren für Farbensinn, Raumsinn und Lichtsinn in verschiedenen Schichten gelegen sind, und daß das Farbensinncentrum am meisten peripher liegt.

Die nasale Hemianopsie ist sehr selten. Spezifische Meningitis in beiden äußeren Chiasmawinkeln scheint unter Umständen die Ursache zu sein. Die monokulare Hemianopsie ist zweifelhaft.

Die der Hemianopsie vorangehenden optischen Reiz-Erscheinungen und die hemianopischen Halluzinationen sind noch nicht aufgeklärt. In den meisten Fällen von Halluzinationen betraf die Läsion den O-Lappen und seine nächste Nachbarschaft. Sie haben daher eine gewisse diagnostische Bedeutung, sind übrigens meistens von kurzer Dauer.

Die centrale Sehschärfe schwankt innerhalb weiter Grenzen und kann auch dann, wenn die Trennungslinie durch den Fixierpunkt geht, gut sein, wenn nur ein Teil des makularen Gebietes erhalten blieb.

Bei Unterbrechungen im centralen Teile der optischen Bahn scheint eine mit dem Spiegel nachweisbare Opticus-Atrophie erst nach sehr langer Zeit und nur dann aufzutreten, wenn die Unterbrechung schon in frühester Kindheit stattgefunden hat.

Die Frage der hemianopischen Pupillenreaktion ist noch nicht gelöst. Die Schwierigkeit liegt in der unzulänglichen Untersuchungstechnik, der es noch nicht gelungen ist, die Fehlerquelle der Zerstreuungslichter sicher auszuschalten. Das Fehlen der Pupillenreaktion spricht nicht unbedingt gegen den centralen Sitz der Krankheit.

Die sog. Déviation conjugée beruht wahrscheinlich auf motorischen Störungen.

Seelenblindheit ist bekanntlich oft mit doppelseitiger, selten mit rechts-

seitiger und kaum jemals mit linksseitiger Hemianopsie kombiniert. Bei Alexie, optischer Aphasie, amnestischer Farbenblindheit ist rechtsseitige Hemianopsie vorhanden.

2) **Zur Histologie der Conjunctivitis gonorrhoica,** von Dr. E. Waldstein, Assistent an der deutschen Univers.-Augenklinik in Prag.

Verf. untersuchte frische Gewebsstückchen, welche an der Grenze der Übergangsfalte und des Tarsalteils ausgeschnitten waren. Das Material bestand in 11 Fällen von Blennorrhoea neonatorum in verschiedenen Stadien, 6 Fällen von Conj. gonorrh. adult. und 2 Fällen von Conj. acuta, hervorgerufen durch Mikrococcus catarrhalis.

Die Conj. gonorrh. ist eine Entzündung, welche sich auf die oberflächlichen Bindehautschichten beschränkt. In den ersten Tagen überwiegt Epithelzerfall, aber schon in der zweiten Hälfte der ersten Woche beginnt eine kräftige Reparation, bei der die Epithelien auch in die Tiefe wuchern und sich zu drüsenartigen, aus Becherzellen bestehenden Gebilden gruppieren. Die adenoide Schicht und das angrenzende Bindegewebe zeigen — abgesehen von den ersten Tagen — hauptsächlich Plasmazellen, bei denen Zellteilung häufig ist. Mastzellen sind, wenn auch vermehrt, doch anfangs spärlicher, werden aber später beweglicher und gelangen durch die Epitheldecke auf die freie Oberfläche und ins Sekret.

Die Gonokokken finden sich fast immer in Zellen eingeschlossen vorzugsweise in den oberen und mittleren Epithelschichten und dringen nur vereinzelt nach Zerstörung der oberen Schichten mehr in die Tiefe.

Besonders im Bereiche der adenoiden Schicht wuchern und vermehren sich die Gefäße stark, und hauptsächlich von ihnen aus findet die Auswanderung von vielkernigen neutrophilen Leukocyten, Plasma- und Mastzellen statt. Eosinophile Zellen sind ohne Bedeutung. Eine nennenswerte Wucherung und Neubildung von faserigem Bindegewebe wird nicht beobachtet. Die elastischen Fasern bleiben unversehrt.

Blennorrh. neonat. und Conj. gonorrh. adult. zeigen anatomisch keinen Unterschied. Auch wenn bei Blennorrh. neonat. Gonokokken nicht nachgewiesen werden können, ist das anatomische Bild gleich. Die durch Mikrococcus catarrh. hervorgerufene Blennorrhoe verhält sich insoweit anders, als auch in den ersten Tagen Epithelzerfall ausbleibt. Die Mikroorganismen befinden sich ganz an der Oberfläche und werden leicht ausgestoßen.

3) **Über den therapeutischen Wert von Deutschmann's Serum,** von Prof. A. v. Hippel in Göttingen.

Die Unwirksamkeit des Hefeserums bei dem künstlich erzeugten Pneumokokkengeschwür der Kaninchenhornhaut gestattet keinen Schluß auf seinen Wert oder Unwert beim Ulc. serp. des Menschen. Trotz der wenig günstigen Erfolge andrer Autoren hat Verf. angesichts der eignen günstigen Resultate die Anwendung des Deutschmann'schen Serums fortgesetzt und berichtet jetzt eingehend über 100 genau beobachtete Fälle. Er hält Versuche mit einer neuen, für den Kranken ungefährlichen Behandlungsmethode um so mehr für berechtigt und geboten, als die Erfolge der Galvanokaustik und der Spaltung auch unter relativ günstigen Verhältnissen quoad visum keineswegs glänzend sind.

Leichte, erfahrungsgemäß ohne Eingriff heilende Fälle sind ausgeschlossen. Von 39 Fällen von ausgesprochen progressivem Ulc. serp. heilten 22

unter Serum, bei 17 war außerdem die Spaltung erforderlich. Die Galvanokaustik wurde nicht geübt. Meistens wurden 2 ccm, vereinzelt 4 ccm injiziert. 20 Augen behielten ein brauchbares Sehvermögen von 0,1 bis 0,7. Bei fünf infizierten Hornhautgeschwüren schwerster Art wurde Heilung mit Erhaltung von Sehvermögen erzielt. Ebenso günstig war der Erfolg in 6 Fällen von spontan entstandener Iritis plastica und in 9 Fällen nach Verletzungen und Operationen. Die Schnelligkeit, mit der sich selbst dicke Pupillarexsudate resorbierten, war geradezu überraschend.

Bei Uveïtis serosa und perforierenden Verletzungen mit Infektion des Glaskörpers versagte das Serum.

4) **Über „Subconjunctivitis epibulbaris gonorrhoica"**, von Dr. Heerfordt, Privatdozent in Kopenhagen.

Die endogene gonorrhoische Conjunctivitis hat nicht, wie man angegeben findet, ihren Sitz vorzugsweise in den Übergangsfalten, sondern in der Konjunktiva und im subkonjunktivalen (episkleralen) Gewebe des Augapfels und verläuft oft, vielleicht meistens, unter dem Bilde konjunktivaler Phlyktänen. Gonokokken hat Verf. in seinen 13 Fällen nicht gefunden. Jedenfalls sind sie sehr selten, und man darf annehmen, daß die Erkrankung nicht durch virulente Gonokokken, sondern durch Partikelchen abgestorbener oder nicht lebensfähiger Gonokokken, oder durch Toxine hervorgerufen wird.

Der Verlauf zeigt rasche Veränderungen im Krankheitsbilde. Beschränkung auf einen kleinen, rasche Ausbreitung auf einen größeren Bezirk und umgekehrt können in wenigen Tagen wechseln. Auch hin und wieder auftretende Hornhaut-Entzündungen mit oberflächlichen oder tiefer greifenden Bläschen trüben die gute Prognose nicht. Die Dauer hängt von der Dauer der zugrunde liegenden Urethritis ab. Frauen erkranken weniger häufig als Männer.

Epibulbäre Conjunctivitis, event. Phlyktänen und Hornhautbläschen, mit launenhaftem Verlaufe und begleitenden Gelenk-Affektionen, sollten immer den Verdacht auf Urethritis gonorrh. als primäres Leiden wecken.

Die Behandlung besteht im Massieren mit gelber Salbe.

Die Berücksichtigung der anatomischen Verhältnisse und der Ätiologie führten Verf. zu der Bezeichnung: Subconjunctivitis epibulbaris gonorrhoica.

5) **Experimental-Untersuchungen über die Beziehungen des vorderen Vierhügels zum Pupillarreflex**, von Dr. Georg Levinsohn, Privatdozent in Berlin.

Ergebnis (fast wörtlich): Der Verlauf der centripetalen Pupillenfasern ist bisher nur bis zum Corp. genicul. ext. bekannt. Über die Fortsetzung dieser Bahnen, insbesondere über ihre Verknüpfung mit dem Okulomotoriuskern sind wir nicht unterrichtet. Jedenfalls kommt das ganze Corp. quadrigem. ant. einschließlich der bis zur Basis des Aquaeductus Sylvii reichenden Haubenschichten als leitendes Medium für die auf Lichteinfall zustande kommende Sphinkterkontraktion nicht in Frage.

6) Klinische und pathologisch-anatomische Beiträge zur Kenntnis degenerativer Hornhaut-Erkrankungen. **II. Leukome und bandförmige Hornhaut-Trübung**, von Dr. W. Gilbert, I. Assistent der Kgl. Univers.-Augenklinik zu München.

Die Befunde sind im ganzen nicht neu, erfahren aber zum Teil eine von

der bisherigen abweichende Deutung. Die bekannten körnigen und scholligen Ablagerungen entstehen aus dem Zerfall der auch früher schon beschriebenen Spiralfasern. Diese Fasern sind hyalin entartete Koagulationsprodukte des Eiweiß oder des Gewebes. Bei Leukomen und bei Bandtrübung tritt zunächst hyaline Entartung auf, und erst später folgt Verkalkung. Wenn auch die ockergelbe Färbung häufig hyaline Entartung kennzeichnet, so ist sie doch kein sicheres Zeichen bestehender hyaliner Entartung. Die ockergelbe Färbung kann bei Konkrementen fehlen und ohne Konkremente vorhanden sein. Unter einer narbigen Bindegewebsschicht tiefer liegende Konkremente entziehen sich der Beobachtung vollständig.

Bei der Unsicherheit, ob in einem Leukom degenerative Veränderungen vorliegen oder nicht, fehlt für jede örtliche, auf die Entfernung der angenommenen Degenerationsprodukte abzielende Behandlung, vor allem für das Einträufeln von Säurelösungen, eine ausreichend begründete Indikation. Scheer.

Vermischtes.

1) Johan Widmark,

Professor der Augenheilkunde am Carolinischen Med.-Chir. Institut zu Stockholm, verschied daselbst am 15. Dezember v. J. Die Todesursache war ein Intestinalkrebs, der, wie sich bei einer schon $^1/_2$ Jahr vorher vorgenommenen Laparotomie erwies, einen solchen Umfang angenommen hatte, daß eine Radikal-Operation unmöglich war.

Widmark war am 26. August 1850 geboren. Nach seinen im Jahre 1881 vollendeten Examenstudien widmete er sich erst hauptsächlich der Chirurgie, ging aber bald zur Augenheilkunde über, die er auf einer in den Jahren 1882/83 vorgenommenen Reise, wobei er Wien, Halle, Utrecht, London und Paris besuchte, studierte. Nach Hause zurückgekehrt, disputierte er über eine Abhandlung „Die Jequirity-Ophthalmie" und begann im Jahre darauf, 1884, als Privatdozent der Ophthalmologie am Carolinischen Institut seine Tätigkeit als Lehrer. Die Ophthalmologie war in Schweden damals noch ein mit der Chirurgie verbundener Lehrgegenstand. Als 1889 am Carolinischen Institut eine besondere Professur darin errichtet wurde, wurde Widmark mit der Vertretung derselben beauftragt und im Jahre 1891 zum ordentlichen Professor ernannt. Dieses Amt bekleidete er noch bei seinem Tode.

In dem Vierteljahrhundert, während dessen es somit Widmark vergönnt gewesen war, als Lehrer zu wirken, verwendete er eine unermüdliche und sehr verdienstvolle Arbeit auf die Entwicklung und Ausbreitung der Augenheilkunde in Schweden, eine Arbeit, die um so bedeutungsvoller war, als der hauptsächliche Teil des klinischen Unterrichts bis in die letzten Jahre in die Klinik, der er vorstand, verlegt war. Ein großer Teil der schwedischen Augenärzte hat auch von ihm seine hauptsächlichste Ausbildung erhalten. Diese seine früheren Assistenten werden stets mit warmer Dankbarkeit seiner einsichtsvollen Leitung, seines Strebens, ihnen seinen eigenen Hang wissenschaftlicher Forschung beizubringen und ihnen dabei auf alle Weise behilflich zu sein, seiner treuen Freundschaft, die sie auch weiter begleitete, wenn sie die Klinik verlassen hatten, gedenken.

Trotz der beständigen Zunahme der Arbeit, die ihm der Unterricht, die Pflege der Klinik und eine bedeutende Privatpraxis verursachten, eine Arbeit,

die schon allein die Kräfte eines gewöhnlichen Menschen vollständig in Anspruch genommen hätte, konnte Widmark eine umfangreiche und vielseitige wissenschaftliche Tätigkeit entfalten. Die Erklärung hierfür liegt teils in seiner außerordentlichen Arbeitskraft, vor allem aber in der starken Lust zur Forschung, die ihm eine derartige Arbeit zu einem Bedürfnis, zu einer Erquickung machte.

Von den ersten Arbeiten Widmark's sind die meisten bakteriologischen Inhalts. Hierhin gehören, außer seiner schon erwähnten Inaugural-Dissertation, seine wertvollen Untersuchungen über die Pathogenese der Dacryocystitis, des Ulcus serpens und der Blepharoadenitis, ferner über die purulente Conjunctivitis, besonders die gonorrhoische, und ihren ätiologischen Zusammenhang mit der Vulvo-vaginitis bei Mädchen. Nach einigen Jahren wurde indessen sein Interesse zu der Frage über die Entstehung der sog. Schneeblindheit und damit zum Studium der pathogenen Einwirkung des Lichtes auf das Auge und die Haut hingelenkt. Durch zahlreiche Serien gut geplanter und zielbewußt durchgeführter Experimente konnte Widmark nachweisen, daß sowohl die Schneeblindheit und die elektrische Ophthalmie, wie auch das Sonnenerythem und das elektrische Hauterythem auf einer direkten Einwirkung der ultravioletten Strahlen des Lichtes beruhen. Zu derselben Untersuchungsserie gehören seine Arbeiten über die Einwirkung der eben erwähnten Strahlen auf die Linse, über die Grenze des sichtbaren Spektrums nach der violetten Seite und über die Blendung der Netzhaut. Diese vom wissenschaftlichen Standpunkte aus außerordentlich interessanten Untersuchungen haben später durch die therapeutische Anwendung jener Lichtstrahlen nach Finsen eine vermehrte praktische Bedeutung erhalten.

Von den übrigen zahlreichen Arbeiten Widmark's gehört ein Teil, wie seine Aufsätze „Über den Musculus dilatator pupillae des Menschen, Ein Fall von Netzhautgliom, Über die Lage des papillo-makularen Bündels" der normalen und pathologischen Anatomie an, die meisten sind jedoch klinischen oder statistischen Inhalts. Von diesen seien hier nur einige genannt: Beobachtungen über Augensymptome bei peripheren Trigeminus-Affektionen, Die operative Behandlung unreifer und partieller stationärer Stare, Zur Ätiologie der Kurzsichtigkeit, Über die Behandlung der sympathischen Augen-Entzündung mit Natron salicylicum. Die statistischen Arbeiten behandeln u. a. das Vorkommen der Ophthalmia neonatorum in Schweden, die Blindheit und ihre Ursachen in den skandinavischen Ländern und in Finnland zu verschiedenen Zeiten, das Vorkommen der Myopie in den schwedischen Lehranstalten. In bezug auf die Bekämpfung der Schulmyopie betont Widmark kräftiger, als irgend jemand vor ihm, die Bedeutung stärkenden Freiluftlebens während der Schulzeit, und er sieht in der Lust der schwedischen Jugend hierzu eine der hauptsächlichsten Ursachen dafür, daß die Myopiefrequenz in den schwedischen Schulen in den letzten 20—25 Jahren um 50% abgenommen hat.

Die meisten der Schriften Widmark's sind auch in deuscher Übersetzung erschienen, ein Teil in seinen „Beiträgen zur Ophthalmologie" 1891, andre in den „Mitteilungen aus der Augenklinik des Carolinischen Instituts", die er seit 1898 herausgab.

Im Privatverkehr außerordentlich sympathisch, einfach, wohlwollend und treu, genoß Widmark einen in weiten Kreisen geliebten und verehrten Namen. Ernst Forsmack.

2) A. Natanson, geb. 1862, gest. Oktober 1909. A. N. studierte 1883—1888 zu Dorpat, war dann zuerst Assistent an der St. Petersburger

Augenheilanstalt, danach an der Augenklinik des klinischen Instituts, hierauf 1894—1896 Ordinator an der erstgenannten Anstalt.

Im Jahre 1896 übersiedelte er nach Moskau und wurde von der medizinischen Fakultät einstimmig zum Dozenten gewählt; aber trotz der Bemühungen von Krückow, der mir öfters davon sprach, mußte N. zehn Jahre warten, da wegen seines jüdischen Glaubens die Bestätigung vom Kultusminister nicht zu haben war. Endlich im Jahre 1906 erlangte er die Möglichkeit einer akademischen Tätigkeit, der er sich nur so kurze Zeit erfreuen sollte.

Von seinen wertvollen Arbeiten seien die über Frühjahrs-Katarrh in Rußland, über Spontan-Auflösung des Stars, über Febris recurrens erwähnt.

Er gehörte zu den Gründern und fleißigsten Mitarbeitern der Moskauer ophthalmolog. Gesellschaft. Jeder, der ihn kannte, schätzte seinen lauteren Charakter und seine Liebenswürdigkeit. Ehre seinem Andenken! H.

3) William Ilbert Hancock, Assistent am R. London Ophth. Hosp. (Moorfield), ist am 26. Januar 1910, im jugendlichen Alter von 36 Jahren, an den Folgen einer Appendicitis-Operation verstorben. Er war ein ausgezeichneter Arzt und geschickter Operateur.

Die Leser dieses Centralblattes kennen seine Veröffentlichungen:

1905, Knötchen und Trübung der Hornhaut (Tr. ophth. S. XXV). — 1906, Tuberkel der Augapfel-Bindehaut, (Ophth. Review). — 1906, Über Ring-Skotom. (O. H. Rep.) — 1907, Kopfwackeln und Nystagmus. (Ebendaselbst.) — Über Augen-Tuberkulose (mit Mayou). (The Ophthalmoscope, Juli.) — Über hereditäre Opticus-Atrophie. (O. H. Rep.) — Über Gesichtsfeld- und Augengrund-Veränderungen bei Embolie. (Ebendaselbst.) — Seine letzte Arbeit „Über drei Fälle von postoperativer Infektion" ist erst 1910 in der Januar-Nummer der O. H. Rep. erschienen.

4) Eine Einladung zur 82. Versammlung Deutscher Naturforscher und Ärzte in Königsberg i. Pr. 1910, (18.—24. April) versenden die Proff. Lichtheim und Franz Meyer. Die Augenheilkunde wird die 21. Hauptgruppe bilden.

5) Dem Wilhelm Fabricius v. Hilden (1560—1634), der mit seiner Frau die erste Magnet-Operation am Auge ausgeführt hat, hat Dr. Rom. Joh. Schaefer in Remscheid eine warm empfundene Lebens-Beschreibung gewidmet, im Janus, Februar 1910, S. 65—72. (Vgl. meine Geschichte der Augenheilkunde § 321.)

6) „Trotzdem wäre es wünschenswert, wenn jeder Kollege darauf hinwirken wollte, daß das internationale Schema (der Astigmatis-Achsen-Bezeichnung) eo ipso als das allein selig machende künftig gelten soll." (Klin. Monatsbl. f. Augenheilk. XLVIII, 1910, S. 201.)

Das sind fromme Wünsche. Aber die Wissenschaft läßt sich ihre Freiheit nicht verkümmern. Verwirrung kann nicht entstehen, wenn man statt der geforderten 70 fortfährt zu schreiben 20 n, und 20 t statt der geforderten 110.

Unklarheit für den Optiker ist ausgeschlossen, wenn der Arzt die Richtung der Achse in das Schema seiner Verschreibung einzeichnet. H.

Bibliographie.

1) Über kongenitalen doppelseitigen Anophthalmus, von Dr. Durlacher in Ettingen. (Deutsche med. Wochenschr. 1909. Nr. 38.) Die Augenlider sind in dem Falle des Verf.'s geschlossen und liegen trichterförmig in der Tiefe der Augenhöhle. Die Lidspalte ist schwach 1 cm lang. Beim Betasten ist die Augenhöhle leer, und beim Sondieren ist die Unterlage des Augenlides ganz glatt.

2) Toxische Erblindung nach Genuß von verfälschtem Kinderbalsam. Beitrag zur Kenntnis der Holzgeist-Vergiftung, von Dozent Dr. A. Natanson in Moskau. (Deutsche med. Wochenschr. 1909. Nr. 45.) Der 45jährige Patient hatte wegen Unwohlseins 3 Gläschen Kinderbalsam und eine Messerspitze Chinin eingenommen. Neben starken Allgemeinbeschwerden trat beiderseits absolute Amaurose auf. Nach einigen Monaten konnte eine deutliche Sehnervenatrophie festgestellt werden. Verf. gibt im Anschluß an diesen Fall einen kurzen Überblick der Literatur dieser so gefährlichen Intoxikationen. In Rußland sind bereits etwa 80 Todes- und Erblindungsfälle durch Holzgeist bekannt geworden.

3) Über die quantitativen Verhältnisse des Antikörper-Übertritts in die Kornea bei der passiven Immunisierung, ein Beitrag zur Serumtherapie in der Augenheilkunde, von Prof. Dr. Paul Römer. (Deutsche med. Wochenschr. 1909. Nr. 45.) Nach der Ansicht des Verf.'s bleiben zur Prüfung der Chancen für die spezifische Therapie des Ulcus serpens folgende Wege übrig: 1) Herstellung möglichst hochwertiger Sera, wie Heufeld hervorgehoben hat, 2) Anwendung größerer Serum-Mengen, 3) lokale Einpulverung der Ulcera serpentia mit dem Trockenserum, 4) die intrakorneale Injektion des Serums, 5) die subkonjunktivale Injektion.

4) Zur Myopie-Frage und über die Brillenkorrektion der Kurzsichtigen, von Dr. Th. Germann. (St. Petersburger med. Wochenschr. 1909. Nr. 43.) Den größten Teil der vorliegenden Arbeit nimmt ein Referat über den derzeitigen Stand der Myopie-Frage ein. Nach seinen eigenen Erfahrungen in der Privatpraxis rät Verf., mit dem Tragen der Brille bei jugendlichen Myopen bald zu beginnen, und das Glas so stark zu wählen, als es für die Arbeit in der Nähe noch vertragen werden kann, ohne unangenehm zu wirken. Das kann oft nur allmählich geschehen und verlangt Geduld. Fritz Mendel.

5) Über Zellparasiten bei Trachom, von H. von Krüdener. (St. Petersb. med. Wochenschr. 1909. Nr. 24). Positive Befunde in den Epithelien, Leukocyten und im Sekret bei 14 Kranken.

6) Die Beurteilung der Helligkeit von Schülerplätzen, von F. Pleier. (Zeitschr. f. Schulgesundheitspflege. 1909. Nr. 7.) Der Beleuchtungsquotient, d. h. das stets unveränderliche Verhältnis zwischen Platzhelligkeit und jeweils herrschender Himmelsintensität, gibt den Maßstab für die Bewertung der Helligkeit eines Schülerplatzes. Der Quotient läßt sich rechnerisch nach bestimmten Formeln ermitteln. Kurt Steindorff.

Um Einsendung von Separatabdrücken wird gebeten (Berlin NW. 26 Schiffbauerdamm).

Verlag von Veit & Comp. in Leipzig. — Druck von Metzger & Wittig in Leipzig.

Centralblatt

für praktische

AUGENHEILKUNDE.

Herausgegeben von

Prof. Dr. J. Hirschberg, Geh. Med.-Rat, in Berlin.

Unter ständiger Mitwirkung der Herren Prof. G. Abelsdorff in Berlin, Dr. Berger in Paris, Prof. Birnbacher in Graz, Dr. Brailey in London, Dr. Bruns in Steglitz, Prof. Cl. du Bois-Reymond in Schanghai, Dr. Czellitzer in Berlin, Prof. E. Emmert in Bern, Prof. C. Gallenga in Parma, Dr. Ginsberg in Berlin, Prof. Goldzieher in Budapest, Dr. Gordon Norrie in Kopenhagen, Prof. Horstmann in Berlin, Dr. Isaigonis n Smyrna, Prof. H. Knapp in New York, Lt. Col. F. P. Maynard, I. M. S. Calcutta, Dr. F. Mendel in Berlin, Dr. Moll in Berlin, Dr. W. Mühsam in Berlin, Dr. Neuburger in Nürnberg, Dr. Peltesohn in Hamburg, Dr. Pergens in Maeseyck, Prof. Peschel in Frankfurt a. M., Dr. Purtscher in Klagenfurt, Dr. M. Reich in Petersburg, Dr. H. Rönne in Kopenhagen, Med.-Rat Dr. Scheer in Oldenburg, Prof. Schenkl in Prag, Prof. Schwarz in Leipzig, Dr. Spiro in Berlin, Dr. Steindorff in Berlin, Dr. Stiel in Köln.

Monatlich ein Heft. Preis des Jahrganges 12 Mark. Zu beziehen durch alle Buchhandlungen des In- und Auslandes und die Postanstalten des Deutschen Reiches.

1910. Vierunddreißigster Jahrgang. April.

Inhalt: **Original-Mitteilung.** Angeborenes atypisches Iris-Kolobom nach oben. Von Dr. O. Purtscher in Klagenfurt.

Gesellschaftsberichte. 1) Berliner Ophthalmologische Gesellschaft. — 2) Ophthalmologische Gesellschaft in Wien.

Journal-Übersicht. I. A. v. Graefe's Archiv f. Ophthalmologie. LXXII. 3. — II. Archiv für Augenheilkunde. Bd. LX. Heft 4 bis Bd. LXII. Heft 3. — III. Klinische Monatsblätter für Augenheilkunde. XLVII. 1909. Dezember bis XLVIII. 1910. Januar.

Vermischtes.

Bibliographie. Nr. 1—9.

Angeborenes atypisches Iris-Kolobom nach oben.

Von Dr. **O. Purtscher** in Klagenfurt.

Am 12. März 1905 gelangte Johann W., Magdskind, 4 Jahre alt, aus St. Veit bei Neumarkt in Obersteiermark wegen Tränenfluß des linken Auges zur Aufnahme.

Das rechte Auge in jeder Beziehung normal, Sehschärfe mindestens $^3/_5$.

Das linke Auge schwimmt in Tränen. Das Unterlid ist minimal ektropioniert. An Stelle des unteren Tränenpunktes befindet sich ein länglicher, etwas klaffender Spalt. Hinter diesem — nicht scharf vom Lidrand zu trennen — eine fleischige Erhebung, an eine zweite Karunkel erinnernd. Die Tränensackgegend leicht ektatisch. Bei Druck auf dieselbe entleert sich

etwas trübes, schleimiges Sekret in den Bindehautsack. Zugleich aber quillt ein großer Tropfen desselben Sekrets aus einer ganz feinen Fistel, welche unterhalb des Ansatzes des linken Nasenflügels in der Haut der Oberlippe gelegen ist.

Außerdem findet sich am linken Auge ein gerade nach oben gerichtetes Kolobom der Iris.

Die Farbe der letzteren ist blaugrau, die ganze Pupille etwas nach oben gerückt, die Kolobomränder zeigen leicht oval verlaufend nach oben geringe Konvergenz. Kleiner und großer Kreis der Regenbogenhaut sind gut differenziert, lassen sich entlang dem ganzen Kolobomrande deutlich unterscheiden. Nirgends Andeutung einer Einheilung von Iris in eine etwa einmal vorhanden gewesene Wunde der Limbusgegend, keine Spur vorausgegangener Verletzung der Hornhaut des Auges. Eine Fortsetzung des atypischen Koloboms nach rückwärts ist selbstverständlich nicht vorhanden; ebenso wenig eine wesentliche Anomalie am Sehnerven. Sehschärfe aber nur $^{3}/_{30}$.

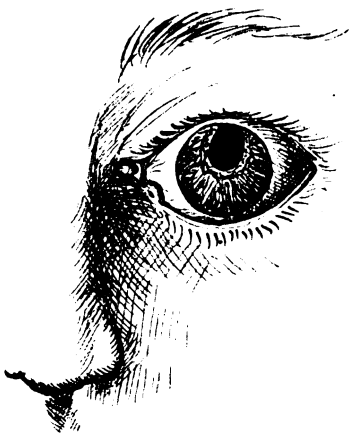

Sondierung des Tränennasenganges gelingt leicht; doch gelingt es durch gleichzeitiges Einführen einer Sonde durch die Fistel nicht, die andre Sonde zu berühren.

Das Kind erkrankte bald an Diphtherie und mußte daher der Infektionsabteilung übergeben werden, ehe noch ein operativer Eingriff vorgenommen werden konnte. Der Zeitpunkt für einen solchen wurde von der Mutter auf später verschoben.

Es unterliegt keinem Zweifel, daß wir es in diesem Falle nicht mit einem traumatisch oder durch vorausgegangene Geschwürsbildung der Hornhaut bedingten, sondern mit einem angeborenen Kolobom der Iris zu tun hatten.

Sprach schon der Mangel jeder Narbenbildung in der Gegend des oberen Hornhautrandes sowie jeder Iriseinheilung eine beredte Sprache zugunsten der Annahme eines angeborenen Fehlers, so wird diese Annahme noch besonders gestützt durch die Umsäumung des ganzen Koloboms mit einer Sphinkter-Anlage. Auch das Zusammenvorkommen dieser Bildung mit andren sicher angeborenen Fehlern läßt keinen Zweifel an der kongenitalen Natur des Koloboms aufkommen.

Die eigentümliche fleischige Warze am unteren Lidrand nahe dem unteren Tränenpunkte, sowie die Spaltform desselben, ferner die Erweiterung des Tränensackes in Zusammenhang mit der feinen Fistel unter dem

linken Nasenflügel sind interessante Begleit-Erscheinungen der Spaltbildung im Auge.

Kolobome der Iris nach oben zählen nach den Angaben der Literatur an sich zu den Seltenheiten. Unter 39 von Bock[1] in seiner Monographie zusammengestellten Fällen (31 fremden und 8 eigenen) fand sich ein Kolobom nach oben 4 mal, nach innen-oben 6 mal, nach außen-oben 5 mal. 8 Jahre später findet sich bei v. Hippel[2] ein fünfter Fall von Kolobom nach oben angeführt. Birnförmige atypische Kolobome zählt Bock zu den größten Seltenheiten. Auch in unsrem Falle nähert sich der Defekt der Birnform.

Aus der späteren Literatur sei nur auf einzelne Mitteilungen hingewiesen. So beschreibt Yamaguchi[3] ein nach oben-innen gelegenes Kolobom; ebenso Gilbert,[4] in dessen Falle am andren Auge genau symmetrisch ein Ectropium uveae bestand, welche Befunde der Autor gewiß richtig als nur graduell verschieden entwickelte Anomalien auffaßt.

Während Yamaguchi die Erklärung der Genese atypischer Kolobome der Iris offen läßt, beruft sich Gilbert auf jene von Hess,[5] der in drei Fällen von Kolobom nach unten je einen feinen Bindegewebsfaden fand, der vom Sehnerven-Eintritt ausgehend zum hinteren Linsenpol und von da um den unteren Linsenrand nach vorne verlief und am Sklerokornealrande in die Aderhaut überging, und auf diese Funde gestützt die Ansicht aussprach, daß durch derartige mesodermale Stränge an jeder beliebigen Stelle des Augenbechers das Vorwachsen der Iris gehemmt werden könnte, und auf diese Weise alle beliebig gelegenen atypischen Iriskolobome erklärlich würden. Nur für die typischen Kolobome hielt er am innigen Zusammenhange mit der fötalen Augenspalte — als wahrscheinlicher — fest.

Hess hatte damals auch einen Fall von doppelseitigem Iriskolobom nach oben-innen beschrieben, kombiniert mit Kolobom der Aderhaut nach unten. Er betonte die Unabhängigkeit beider voneinander hinsichtlich ihrer Genese.

Weitere Klärung dieser Frage brachte A. v. Szily,[6] der mit Berufung auf einen am Kalbs-Embryo beobachteten Fall von van Duyse und auf

[1] Die angeborenen Kolobome des Augapfels. Wien 1893.

[2] Die Mißbildungen und angeborenen Fehler des Auges. Graefe-Saemisch II, 18. und 19. Lieferung.

[3] Coloboma iridis nach oben-innen. Klinische Monatsbl. f. Augenheilk. XLVI. II. S. 590.

[4] Weiterer Beitrag zur Kenntnis seltener Irisanomalien. Zeitschrift f. Augenheilk. XVII, S. 32.

[5] Klinische Beobachtungen. Klinische Monatsbl. f. Augenheilk. 1892, S. 107—110.

[6] Ein nach unten-innen gerichtetes, nicht mit der Fötalspalte zusammenhängendes Kolobom der beiden Augenbecher bei einem etwa 4 Wochen alten Embryo. Klinische Monatsbl. f. Augenheilk., Beilageheft zum XLV. Jahrgange, S. 201.

Hess' Befunde die Genese der atypischen Kolobome als von jener der typischen nach unten gerichteten ganz verschieden bezeichnet, als immer herbeigeführt durch restierende gefäßführende Stränge, die aber stets nur zu Hemmungsbildungen im vordersten Abschnitt des Bechers führen können, wogegen die typische Kolobombildung selbst den Sehnerven-Eintritt noch einschließen könne. Die atypischen Kolobome datieren aus der 3. bis 4. Woche der Gravidität. Die Befunde Szily's wurden von Wolfrum[1] vollkommen bestätigt.

Bei Annahme solcher Entstehung sind auch multiple Kolobome der Iris an demselben Auge leicht verständlich, wie sie von Bock, v. Hippel und von Peters[2] in ihren Monographien erwähnt werden. Letzterer Autor nennt Fälle von Bürstenbinder, Mooren, Magnus, Manz, Williams und von Jensen. Auch Galezowski[3] beschrieb 1905 einen Fall von doppelseitigen Kolobomen nach unten und nach außen-oben.

Interessant in unsrem Falle ist auch das Vorhandensein der Tränenfistel. Es erinnert an jenen von Noll,[4] wo bei einem $2^1/_2$jährigen Mädchen rechts und links von der Nase eine $^1/_2$ bzw. 2 cm lange und 2 bzw. 3 mm breite Wangenspalte bestand, neben linksseitigem Kolobom des Oberlides und Ektropium des Unterlides, ferner einem beiderseitigen typischen Iris- und Aderhaut-Kolobom, endlich rechts 2, links 3 hanfkorngroßen Dermoiden der Korneoskleralgrenze.

Ferner erwähnt v. Hippel[5] hierhergehörige Fälle von Kraske, v. Duyse und von Rutten, wo mit dem Tränensacke ein Kanal in Verbindung stand, welcher in die mit einer Hasenscharte versehene Lippe mündete.

Es waren Individuen mit Gesichtsspalten und Lidkolobomen.

Endlich gehört noch hierher ein Fall von Doyne,[6] wo neben Lid-, Iris- und Aderhaut-Kolobom sich ein stark ausgedehnter Tränensack vorfand, sowie Atrophie des gleichseitigen Nasenflügels, ferner starke Wölbung des Gaumens.

Es ist klar, daß es sich in allen diesen Fällen um Störungen des Verschlusses des ersten Kiemenbogens gehandelt haben mußte.

---

[1] Wolfrum, Multiple Einkerbungen des Becherrandes der sekundären Augenblase, ein Beitrag zur Kolobomfrage. Klinische Monatsbl. f. Augenheilk. XLVI, Bd. II, S. 27. (Refer. in Michel's Jahresbericht.)

[2] Die angeborenen Fehler und Erkrankungen des Auges. Bonn 1909.

[3] Colobome double des deux iris. Revue générale d'Opht. p. 334. (Michel's Jahresbericht S. 288 und 319.)

[4] Zur Kasuistik der Kolobombildungen des Auges. Archiv f. Augenheilkunde LVIII, S. 280.

[5] l. c.

[6] A child with multiple deformities of the eye, eyelids etc. Ophth. Review 1903, p. 89. (Michel's Jahresbericht.)

Die Tränensack-Eiterung in unsrem Falle war sicher eine angeborene, wie sie ja nach Fejér[1] nicht selten vorzukommen pflegt.

Besitzt der Fall auch nur kasuistisches Interesse, so erscheint seine Mitteilung gleichwohl durch seine Seltenheit gerechtfertigt.

Gesellschaftsberichte.

1) Berliner Ophthalmologische Gesellschaft.

Vorsitzender: Herr v. Michel. Schriftführer: Herr Wertheim.

Sitzung vom 24. Februar 1910.

1) Herr F. Schanz und Herr C. Stockhausen in Dresden (a. G.): Die Wirkung der kurzwelligen Lichtstrahlen auf das Auge.

Das Licht enthält außer den sichtbaren Strahlen noch besonders kurzwellige Strahlen, die das Auge nicht wahrzunehmen vermag. Man bezeichnet sie, da sie im Spektrum jenseits von Violett liegen, als ultraviolette. Da, wo sie auf unser Auge intensiv einwirken, vermögen sie erhebliche Störungen zu veranlassen.

Die kurzwelligsten ultravioletten Strahlen werden von den äußeren Augenteilen absorbiert. Da diese mit einem sehr empfindlichen Nervenapparat versehen sind, entstehen sofort wahrnehmbare unangenehme Empfindungen am äußeren Auge. Bei sehr intensiver Einwirkung kann es sogar zu heftigen Entzündungen (elektrische Ophthalmie, Schneeblindheit) kommen.

Die relativ langwelligen ultravioletten Strahlen gelangen in das Augeninnere. Der größte Teil von ihnen wird von der Linse absorbiert. Sie erzeugen Veränderungen in dem Kapselepithel der Linse, bei Glasbläsern Trübungen in den Linsenfasern (Glasmacher-Star), und es ist erwiesen, daß Altersstar in Linsenabschnitten beginnt, auf die diese Strahlen besonders stark einwirken. Aber auch sofort wahrnehmbare Störungen werden durch diese Strahlen dadurch erzeugt, daß sie lebhafte Fluoreszenz der Linse und Netzhaut hervorrufen. Auch ein Teil der blauen und violetten Strahlen ist daran beteiligt. Sie erzeugen den Schleier, der sich bei Blendung über das Auge legt, sobald direktes Sonnenlicht in die Pupille gelangt. Daraus ergibt sich die Notwendigkeit, die Augen vor den störenden Wirkungen der kurzwelligen Lichtstrahlen zu schützen. Bei Hochtouren, Ballonhochfahrten, Reisen in arktischen Gegenden versieht man sich mit Brillen zum Schutz gegen diese schädlichen Strahlen des Tageslichts. Jetzt haben sich die dunkelgrauen Brillen eingebürgert, weil man empirisch herausgefunden hat, daß die blauen ungeeignet sind. Wer in das Hochgebirge reist, will sich an der Natur erfreuen. Es entgeht ihm mancher Genuß durch die dunkle Brille. Aus Euphosglas werden jetzt Schutzbrillen hergestellt, die von den sichtbaren Strahlen nur die blauen und violetten, denen ähnliche Wirkungen zukommen, wie den ultravioletten, etwas schwächen, die ultravioletten aber vollständig absorbieren. Auf ihrer Absorption im Blau oder Violett beruht ihre gelbgrüne Farbe. Daß diese Schutzbrillen wirklichen Schutz bieten, hat Dr.

[1] Über die angeborenen Tränensack-Eiterungen Neugeborener. Archiv. f. Augenheilkunde LVII, S. 23.

Flemming, Assistent der Augenklinik der Charité, bei einer Ballonhochfahrt festgestellt, bei der er über 8000 m hoch gekommen war. Er trug eine helle Euphosbrille, sein Begleiter eine dunkelgraue. Er hatte keine Beschwerden am Auge, sein Begleiter eine schwere Ophthalmie.

Das Sonnenlicht in der Tiefebene enthält aber von den ultravioletten Strahlen noch diejenigen, die Fluoreszenz der Linse und Netzhaut erzeugen. Um uns gegen die zu intensive Wirkung dieser Strahlen zu schützen, müssen wir die Pupille möglichst beschatten, damit nur diffus reflektierendes Licht in die Pupille gelangt. Durch diffuse Reflexion verliert das Licht sehr viel ultraviolette Strahlen. Wir haben unsre Kopfbedeckung so eingerichtet, daß sie die Beschattung der Pupille übernimmt, wenn die natürliche Beschattung durch den Augenhöhlenrand und die Lidkante wegfällt. Da, wo ein solcher Schutz nicht möglich ist, oder wo bei Einwirkung direkt gespiegelten Sonnenlichts die natürlichen Schutzmittel versagen, sind sicher Schutzbrillen, die diese Strahlen abfangen, angebracht. Auf jeden Fall aber sind sie dann angezeigt, wenn die Linse aus dem Auge entfernt oder die Pupille erweitert ist. Die Glasmacher sollten veranlaßt werden, nur mit Brillen zu arbeiten, die die kurzwelligen Strahlen absorbieren.

Das künstliche Licht ist auch reich an ultravioletten Strahlen. Es ist um so mehr durch die kurzwelligen Strahlen verunreinigt, je höher die Temperatur der Leuchtkörper ist. Das Licht der Petroleumlampe enthält keine Strahlen, die das äußere Auge reizen. Darum wird die Petroleumlampe zweifellos mit Recht als Arbeitslampe allen intensiven Lichtquellen vorgezogen. Ihr Licht enthält aber noch die Strahlen, die Fluoreszenz der Linse und Netzhaut erzeugen. Man sollte daher diese Lampen stets so hoch stellen, daß die Lichtstrahlen nicht direkt in die Pupille gelangen. Durch diffuse Reflexion würde dann dieses Licht von den ultravioletten Strahlen so weit gereinigt, daß es die Augen am wenigsten ermüdet. Steht die Lampe unmittelbar vor dem Arbeitsplatz und können die Lichtstrahlen direkt in die Pupille gelangen, so tut man gut, auch diesem Licht die kurzwelligen Strahlen zu entziehen. In Glascylindern, Augenschützern aus Euphosglas hat man hierzu ein einfaches und billiges Hilfsmittel. Das Licht der intensiveren Lichtquellen enthält neben den Strahlen, die Fluoreszenz der Linse und der Netzhaut erzeugen, immer auch Strahlen, die das äußere Auge reizen. Dem Licht dieser Lichtquellen sollte man die kurzwelligen Strahlen nicht nur, wenn sie in die Pupille gelangen, sondern schon, wenn sie auf das äußere Auge direkt einwirken können, entziehen. Man müßte mit diesen Lichtquellen die Beleuchtung indirekt gestalten. Diese Beleuchtungsart wird wegen des großen Verlustes an sichtbaren Strahlen kostspielig bleiben. Einfacher und billiger können wir diesen Lichtquellen die kurzwelligen Strahlen entziehen, wenn wir sie mit Glashüllen aus Euphosglas umgeben.

2) Herr Clausen: Demonstration eines Falles von Hornhauttransplantation.

Sitzung vom 10. März 1910.

1) Der Kassenführer erstattet den Kassenbericht.

2) Der bisherige Vorstand wird durch Zuruf wiedergewählt.

3) Der Vorstand wird beauftragt, neue Satzungen für die Gesellschaft auszuarbeiten.

4) Auf Antrag des Vorsitzenden nimmt die Gesellschaft einstimmig die

nachstehende **Resolution** an und beschließt, ihren Wortlaut sämtlichen Augenärzten **Berlins mitzuteilen:**

Resolution. Dem Vernehmen nach sollen Augenärzte in geschäftlicher **Verbindung** mit optischen Instituten stehen. Die Berliner Ophthalmologische Gesellschaft ist der Ansicht, daß ein solches Verhalten **ihren** Mitgliedern nicht geziemt.

5) **Herr Langenhan** stellt einen 60jährigen Patienten mit linksseitigem Herpes **zoster** ophth. und gleichseitiger **Abduzenslähmung** vor. Dieselbe **war 5 Tage** nach dem teils hämorrhagischen Herpesausschlag aufgetreten, **der** sich anfangs auf die linke Stirnhälfte bis in die behaarte Kopfhaut, Augenbrauengegend und Umgebung des äußeren Augenwinkels beschränkte. Mit der Abduzenslähmung stellte sich ein neuer Schub Herpesbläschen in der Umgebung des **inneren** Lidwinkels ein. Vortr. faßt den pathol. Prozeß als eine spezifische Neuritis — ätiologisch war durch Anamnese und Wassermann'sche Untersuchung Lues nachgewiesen — auf, die sich zunächst auf den Ramus frontal. und lacrym. des I. Trigeminusastes lokalisiert hatte, um sich später auch auf den Ramus naso-cil., insbesondere den N. infratrochlearis auszudehnen. Die **benachbarte Lage des Ramus naso-cil. und N. abducens in der Fissura orbit. sup.** erklärt das direkte Übergreifen der Neuritis bzw. Perineuritis auf den Abduzens. Dasselbe spricht dafür, daß der Herpes zoster ophth. als eine vorzugsweise neuritische Erkrankung des I. Trigeminusastes aufzufassen ist. Während III-Lähmungen bei Herpes zoster ophth. wiederholt beobachtet sind, gehört das gleichzeitige Auftreten einer VI-Lähmung zu den größten Seltenheiten.

6) Herr **Adam** stellt einen Herrn vor, der neben andren Künsten auch die **der willkürlichen Erweiterung der Pupillen** erlernt hat.

Diese kommt auf eine relativ einfache Weise zustande. Demonstrierter ist Hypermetrop von 2 Dioptrien, verwendet also zum Deutlich-Sehen seine **Akkommodation**. Mit dieser ist regulär eine Verengerung der Pupillen verbunden. Dadurch, daß er gelernt hat die Akkommodation willkürlich anzuspannen und zu erschlaffen, kann er auch die Pupille enger und weiter machen, selbst unter anscheinend ganz paradoxen Umständen (grelle Beleuchtung). Der Mann hat früher an einer Darmlähmung gelitten und dann gelernt, seine Bauchmuskulatur zur Darmmassage zu verwenden. Hierdurch ermutigt, versuchte er andre Muskelgruppen, z. B. das Zwerchfell. Durch linksseitige Kontraktion und rechtsseitige Erschlaffung desselben vermag er das Herz etwas nach rechts hinüber zu verlagern. Durch einseitige Kontraktur von Rückenmuskeln kann er eine Skoliose, durch Einziehen der Brustmuskulatur eine Schusterbrust vortäuschen usw.

7) Herr **Adolf Gutmann**: **Augensymptome bei Erkrankungen der Nasen-Nebenhöhlen.**

Vortr. erwähnt zunächst die von ihm in einer früheren Arbeit (Zeitschr. f. Augenheilk. XV, 1906, Heft 4—5) hervorgehobenen differential-diagnostischen Punkte bei Orbitalphlegmonen nach den verschiedenen in die Orbita perforierten Nebenhöhlen-Empyemen:

Bei perforierten Stirnhöhlen-Empyemen: 1) Lidphlegmone, beschränkt auf das Oberlid; 2) Lage des Orbitalabszesses in der Gegend des inneren oberen Orbitalwinkels; 3) Dislokation des Bulbus nach temporalwärts und unten; 4) Doppelbilder gekreuzt mit Seitenabstand und Höhenabstand. Er demonstriert mittels Epidiaskops Photographien zweier neuer Fälle von Orbitalphlegmone nach perforiertem Stirnhöhlen-Empyem mit obigen deutlich

ausgesprochenen Symptomen. In dem ersten wurde Kilian'sche Radikal-Operation (Kgl. Ohrenklinik) vorgenommen und Heilung erzielt. Der zweite Fall kam bereits mit Inzisionswunde im inneren oberen Lidwinkel des rechten Auges zur Behandlung, von rhinologischer Seite vorgenommen. Die Inzisionswunde wurde erweitert, die Durchbruchstelle des Sinus frontalis zur Orbita drainiert und das Orbita-Zellgewebe tamponiert. Nach 14 Tagen gebessert entlassen. Völlige Ausheilung konnte wegen des durch chronische Nephritis geschwächten Körperzustandes des Patienten noch nicht erzielt werden.

In beiden Fällen bestand venöse Hyperämie der Papille der erkrankten Seite.

Als dritter Fall wird eine Patientin gezeigt, welche als Elfjährige im Jahre 1901 mit den typischen oben erwähnten Orbitalsymptomen des perforierten Stirnhöhlen-Empyems rechterseits zur Behandlung kam. Nach mehrfacher Inzision und Drainage des Sinus frontalis Ausheilung. Der rechte Bulbus blieb nach unten und temporalwärts verdrängt durch sicht- und fühlbare, orbitalwärts vorgeschobene Wand des Sinus frontalis: Mucocele des Sinus frontalis. Durch nasale Infektion entstand ein Empyem des ektatischen Sinus frontalis, das späterhin zum Durchbruch in die Orbita führte.

4. Ein junges Mädchen, beiderseits nach Jansen wegen Stirnhöhlen-Empyem operiert (Hautschnitt entsprechend dem nasalen und oberen Orbitalrand) zeigt Schlitzform und Schiefstellung beider Lidspalten, da beide Oberlider durch die Hautschnittnarbe nach dem entsprechenden inneren Orbitalwinkel hin verzogen sind.

5. Fünf Fälle von Doppelbildern im Sinne einer Trochlearis-Lähmung nach Kilian'scher Stirnhöhlen-Operation. In zwei Fällen nach 10 Wochen Verschwinden der Doppelbilder, es blieb jedoch eine Ptosis zurück (Sehnenverletzung); in drei andren Fällen blieben Doppelbilder dauernd bestehen.

6. Orbitalphlegmone nach Empyem der vorderen Siebbeinzellen.

a) Ein Fall von rechtsseitigem Siebbein-Empyem mit Orbital-Komplikation: 1) Entzündliches Ödem des Ober- und Unterlides; 2) Lokalisation des Orbitalabszesses neben Caruncula lacrym.; 3) Dislokation des Bulbus nach temporalwärts; 4) Doppelbilder, gekreuzt ohne Höhenabstand. In diesem Falle war die Orbitalphlegmone nur gering ausgesprochen und die Resektion der polypösen mittleren Muschel führte Durchgängigkeit des Ductus nasofrontalis und somit Abfluß des Eiters aus dem Sinus ethm. herbei. Resorptionsverbände des rechten Auges ohne Orbitalinzision führten zu Restitutio ad integrum.

b) Akute Rhinitis und Sinuisitis ethm. rief Mitbeteiligung des rechten Auges hervor: entzündliches Ödem des Ober- und Unterlids, entzündliches Infiltrat neben der Karunkel, Dislokation des Bulbus nach temporalwärts ohne Abweichung nach oben oder nach unten. Heilung durch antiseptische Nasenspülungen und feuchte Resorptions-Verbände auf das Auge. In beiden Fällen ist anzunehmen, daß anatomisch vorgebildete Dehiszenzen der Lamina papyracea des Siebbeins bestanden haben, so daß schon eine kurzdauernde und milde Form von Sinuisitis ethm. per continuitatem auf die Orbita übergehen konnte. Es ist wichtig, diese Fälle hervorzuheben, um nicht durch zu frühe Inzision in das Orbitalzellgewebe oder Aufmeißlung des Sinus ethm. den günstigen, einfachen Heilungsverlauf zu komplizieren.

Im Gegensatz hierzu stehen die früheren Fälle des Vortr. von perforiertem Siebbein-Empyem (Zeitschr. f. Augenheilk. XV, 4). In diesen kam

es bei chronischem Empyem zu Knochennekrose in der Lamina papyracea mit bretthartem Infiltrat nahe dem Canth. int. Für diese Fälle gilt als Grundsatz: orbitale Eröffnung des Abszesses und Tamponade (vgl. Axenfeld, Birch-Hirschfeld).

7. 4 Fälle, in denen ein Empyem der hinteren Siebbeinzellen bzw. des Keilbeinsinus zur Beteiligung des Sehnerven geführt hat.

a) Bei 23jährigem Mädchen bestand beiderseits Empyem der Stirnhöhle und des Keilbeins; das Keilbeinsinus-Empyem führte durch Übergang auf das Periost des Canal. optic. zu Entzündung der Sehnervenscheiden (ophthalmoskopisch Neuritis nervi optici): besonders an den Papillengrenzen ausgesprochen mit Herabsetzung der Sehschärfe. Operative Behandlung der Empyeme führte dauernd normale Sehschärfe herbei ohne Ausbildung einer Atrophie, aber mit deutlich sichtbar bleibenden unscharfen Papillengrenzen.

b) Bei einer Frau konnte rechts centrales Skotom mit temporaler Gesichtsfeld-Einengung als Toxinwirkung von Siebbeinzellen-Empyem nachgewiesen werden bei negativem Nervenbefund. Durch Behandlung in der Kgl. Ohrenklinik anfänglich Besserung der Sehschärfe. Später trat dennoch Ausbildung einer rechtsseitigen Atrophia n. optici mit Amaurose und leichtem, nicht entzündlichem Exophthalmus auf. (Ödem des retrobulbären Zellgewebes.)

c) Nach Empyem der hinteren Siebbeinzellen und des Keilbeinsinus bei einer Frau in mittleren Jahren, Ausfall der unteren Gesichtsfeldhälfte rechts. Nach Behandlung der Empyeme (Kgl. Ohrenklinik) Erweiterung des Gesichtsfeldes. Es blieb eine Abblassung der rechten Pap. n. o. zurück mit Sehschärfe $= {}^1/_2$, wohl als partielle Druckatrophie aufzufassen.

d) Bei einem Mann mit doppelseitiger polypöser Entartung der Siebbeinzellen-Schleimhaut und des Keilbeinsinus trat entzündliches Ödem an den Papillengrenzen auf; die Ausräumung der Siebbeinzellen besserte anfangs die Sehschärfe vorübergehend; es bildete sich schließlich dennoch neuritische Atroph. n. optici aus mit doppelseitiger Amaurose. Der sonstige Allgemein- und neurologische Befund war negativ.

8) Herr Langenhan: Zur Ophthalmodiaphanoskopie.

Vortr. bespricht zunächst die event. Schwierigkeiten der Differentialdiagnose zwischen i. o. Tumor des hinteren Augenpols und einfacher Ablatio und weist auf das Versagen zeitweise sehr empfohlener Methoden hin. Das Verhalten des i. o. Druckes ist bei Tumor im ersten Stadium wie bei Ablatio ein so variables, daß ihm in differential-diagnostischer Beziehung eine ausschlaggebende Bedeutung nicht zugebilligt werden kann. Druckherabsetzung ist im Frühstadium i. o. Tumoren vom Vortr. wiederholt festgestellt worden. Die Explorativpunktion ist wegen der bekannten Gefahren prinzipiell zu verwerfen, sie scheitert auch ebenso wie die Sondenpalpation nach Schmidt-Rimpler bei Tumoren des hinteren Augenpoles an der technisch-schwierigen Ausführbarkeit; das Röntgenverfahren ist seit der einzigen Veröffentlichung Hirschberg's im Jahre 1900 von keiner Seite wieder empfohlen worden. Die gebräuchlichen, an die Sklera anzusetzenden Durchleuchtungs-Lampen versagen bei Geschwülsten, die sich nahe der Papille entwickeln.

Vortr. hat daher festzustellen versucht, ob die neuerdings von Hertzell angegebene Diaphanoskopie des Augenhintergrundes vom Rachen her die in Frage stehende Differentialdiagnose fördern könne. (Hertzell berichtete bisher nur über eine retrobulbäre Geschwulst, die das Aufleuchten der Pupille verhinderte. Das gleiche Ergebnis fand Vortr. bei orbitalem

Hämatom, während bei einseitiger orbitaler Fettgeschwulst eines Kindes beide Pupillen gleich hell aufleuchteten.) Vortr. zeigte mehrere in naturgetreuen Farben gezeichnete diaphanoskopische Bilder des Augenhintergrundes und demonstrierte nebeneinander je das ophthalmoskopische und diaphanoskopische Bild einfacher Ablatio und Leukosarkoms des hinteren Augenpols. Während im ersteren Falle der Fundus auch im Bereiche der Netzhaut-Abhebung, die sich nur durch geschlängelten Verlauf der Venen und zarten grauen Schatten, entsprechend den Stellen der stärksten Faltung verriet, ziemlich gleichmäßig rot aufleuchtete, imponierte der Tumor auf dem diaphanoskopischen Bilde als tiefschwarzer, scharf umgrenzter Schatten. Auch in einem zweiten Falle von Tumor, der von abgehobener Netzhaut verdeckt war und der ophthalmologischen Diagnose erhebliche Schwierigkeiten bereitete, wurde die Undurchleuchtbarkeit diaphanoskopisch nachgewiesen. In beiden Fällen bestätigte der mikroskopische Befund die Diagnose. Weniger charakteristische Bilder erhält man, wenn die Ablatio zu stärkerer Bindegewebs- und Pigmentbildung geführt hat oder i. o. Blutungen den Einblick erschweren. Immerhin ermutigen die bisherigen günstigen Resultate zu weiterer Erprobung des Verfahrens, da es für die Frühdiagnose i. o. Tumoren des hinteren Augenpoles in Fällen, die sich überhaupt zur Durchleuchtung nach Hertzell eignen, wertvolle Dienste zu leisten verspricht.

Ferner zeigt Vortr. das diaphanoskopische Bild markhaltiger Nervenfasern. Dieser erstmalige physiologisch-optische Versuch über die Transparenz markhaltiger Sehnervenfasern am Lebenden beweist augenfällig ihre schwere Durchleuchtbarkeit. Sie heben sich als Schatten von dem Hellrot der Papille und dem dunkleren Rot des Fundus ab, die Ausdehnung der Schatten ist kleiner, als der — vergleichsweise gezeigte — ophthalmoskopisch sichtbare Bezirk, da sie nur in dichterer Lage, also besonders in Nachbarschaft der Papille, dem Licht ein erhebliches Hindernis bieten. Dieser Versuch erklärt evident die durch markhaltige Nervenfasern bedingte Funktionsstörung (Vergrößerung des blinden Fleckes). Da dem gegenüber dünne Bindegewebsschichten sich nur wenig vom Rot des Fundus abheben, mag möglicherweise die Diaphanoskopie differential-diagnostische Aufschlüsse zwischen parapapillärer Bindegewebs-Entwicklung und markhaltigen Fasern geben.

Schließlich demonstriert Vortr. Abbildungen von retinalen Blutungen bei hämorrhagischem Glaukom. Nur die größeren Blutungen waren diaphanoskopisch sichtbar und zwar in etwas dunklerem Farbenton, der Halo glaukom. hob sich nicht von der Papille ab.

Die Diaphanoskopie des Augenhintergrundes erschließt den Ophthalmologen ein neues Forschungsgebiet, zu dessen Erschöpfung es der Mitarbeit vieler bedürfen wird.

2) Ophthalmologische Gesellschaft in Wien.

Sitzung vom 19. Januar 1910.

Krämer zeigt ein nach der Natur angefertigtes Bild des Epithelioms der Hornhaut, über das er in der vorhergehenden Sitzung referiert hatte.

Bei der Beobachtung einer Roulette ist dem Vortr. folgende Erscheinung aufgefallen. Sieht man während der Drehung der Roulette genau auf den

Kreis, in dem sich die zur Aufnahme der Kugel bestimmten Kästchen befinden, so verschwinden die bei dem demonstrierten Apparat weißgestrichenen Speichen zuerst vollständig. Bei Verlangsamung der Drehung treten sie zuerst als Schatten, dann aber deutlicher hervor. Bei weiterer Verlangsamung scheinen sie plötzlich still zu stehen, dann kommt eine scheinbare Rückwärtsbewegung, bis die Speichen wieder vollständig verschwinden. Nach Verschwinden dieses Phänomens ist die Bewegung noch immer so rasch, daß man die einzelnen Speichen nicht unterscheiden kann. Dies kann man erst bei weiterer Verlangsamung der Bewegung, und jetzt tritt die Erscheinung wieder auf. Diese Erscheinung konnte nur bei künstlichem Licht wahrgenommen werden, nicht bei diffusem Tageslichte. Je intensiver die künstliche Beleuchtung ist, desto besser läßt sich das Phänomen beobachten. Vortr. glaubt daher, daß vielleicht der Glanz der metallischen Speichen und der Schatten, den sie werfen, von Belang sei. Sehr wichtig ist die Geschwindigkeit, und daß alle Beobachter die Bewegung und die rückläufige Bewegung gleichzeitig auftreten und verschwinden sehen. Der Vortr. glaubt, daß bei unvollkommener optischer Einstellung das Phänomen deutlicher ist. Es ist noch zu erwähnen, daß die Rückwärtsbewegung unterdrückt werden kann, wenn man beim ersten Auftauchen der Speichen die Aufmerksamkeit für einen Augenblick vom Kreis ablenkt. Die Erscheinung tritt dann nicht sofort wieder auf. Es scheint somit das Phänomen nicht unbedingt von einer bestimmten Rotationsgeschwindigkeit abzuhängen. Die Erscheinung steht dem stroboskopischen Phänomen nahe, wenn sie sich auch von ihm unterscheidet. Bei dem Stroboskop kommen zwei sich drehende Dinge in Betracht, auch tritt beim Stroboskop die Scheinbewegung sofort auf. Bei dem demonstrierten Experiment ist die Erscheinung von der Rotationsgeschwindigkeit in gewisser Abhängigkeit, und man kann hier einzelne Teile des Apparates verdecken, ohne daß die Erscheinung unterdrückt wird. An die Wirksamkeit eines Nachbildes glaubt der Vortr. auch nicht, weil man früher die Speichen auch nicht gesehen hat.

Sachs: Das Phänomen ist am deutlichsten, wenn die Streifen im Vergleich zu den zwischen ihnen gelegenen Kästchen gut beleuchtet sind. Es wird wohl die Annahme richtig sein, daß die Erscheinung auch dem Zusammentreffen verschiedener Nachbildphasen mit dem durch die zuletzt vorbeigleitendenden Streifen gesetzten Reize ihre Entstehung verdankt. Die abklingenden Nachbilder der vorbeigeglittenen Streifen können dazu führen, daß die Netzhaut in nebeneinander gelegenen Streifen verschiedene Phasen des Nachbildes aufweist, die durch Superposition und Kontrast verstärkt, ihr eine gleichsam gittrige Beschaffenheit hinsichtlich der zuletzt vorbeihuschenden Streifen verleihen. Hierin wäre die Beziehung der vom Vortr. beobachteten Phänomene zu den stroboskopischen Erscheinungen gegeben.

Salzmann zeigt Präparate von skrophulösem Pannus der Hornhaut. Im ersten Falle handelt es sich um ein $2^1/_4$jähriges Mädchen, das an tuberkulöser Meningitis starb. Die Trübung beider Hornhäute war eine ziemlich gleichmäßige, dabei waren sie leicht uneben und reichlich oberflächlich vaskularisiert. Die Konjunktiven waren blaß. Am Horizontalschnitt des rechten Auges sind die Verhältnisse vollständig normal, mit Ausnahme der Hornhaut, die temporal von der Mitte verdünnt ist. Es besteht eine postmortale Vertrocknung des Epithels. Die Bowman'sche Membran fehlt vollständig. Während in den mittleren Teilen der Hornhaut sich die Veränderungen auf eine Vermehrung der Kerne der oberflächlichen Stromaschichten und auf

Vaskularisation der mittleren und tiefen Schichten beschränken, sind in den peripheren Teilen der Hornhaut die Schichten, bis zu einem Viertel der Hornhautdicke, ersetzt von einem feinfaserigen Kern und gefäßreichen Bindegewebe. Der Fall ist dadurch merkwürdig, daß so tiefe Veränderungen im Stroma vorhanden sind, ohne daß im Leben ausgesprochene Narben sichtbar gewesen wären.

Im zweiten Falle handelt es sich um ein 7jähriges Mädchen, das seit einem Jahr augenleidend, an Perforationsperitonitis zugrunde gegangen war. Das linke Auge wies einige sehr zarte Hornhautflecken auf, während der Rest der Hornhaut kaum getrübt war, etwas matt schien und ganz wenige, kaum sichtbare Gefäßchen enthielt. Die Bindehaut war ganz blaß, die Patientin äußerst anämisch. Das Epithel dieser Hornhaut ist ziemlich normal, darunter liegt überall eine Schicht aus rundlichen Kernen und sehr feinen Blutgefäßen, die Bowman'sche Membran fehlt durchweg. An einzelnen Stellen dringt das Narbengewebe auch weiter in die Tiefe, entsprechend den Maculae, die in vivo gesehen wurden. An diesem Präparat läßt sich deutlich die Zerstörung der Bowman'schen Membran und ihr Ersatz durch eine dünne Schicht von Pannus erkennen. Am Limbus besteht eine deutliche Infiltration, über der an einer Stelle das Epithel von hinten her arrodiert ist, während die oberflächlichen Schichten normal sind. Anatomisch ist diese Stelle als Phlyktäne anzusprechen, obgleich in vivo keine gesehen wurden. Die beiden Fälle sind unkomplizierte Fälle von skrophulösem Pannus, bei welchem trotz der kurzen Dauer des Prozesses eine vollständige Zerstörung der Bowman'schen Membran zustande kam, von der sich nicht feststellen läßt, ob sie von vorn oder von hinten erfolgt ist. Bisher glaubte man, daß bei Zerstörung der Bowman'schen Membran unheilbare Trübungen entstehen. Es zeigt sich aus den demonstrierten Fällen, daß die Zerstörung der Bowman'schen Membran keine nennenswerte Trübung zu setzen braucht, und daß erst eine Bildung einer größeren Menge von Narbengewebe dichtere Trübungen setzt.

E. Fuchs hat das erste Mal vor kurzer Zeit Mikropsie bei einem Presbyopen beobachtet. Die Klagen eines 47jährigen Beamten waren die gewöhnlichen der beginnenden Presbyopie, doch gab er außerdem an, daß in letzterer Zeit ihm die Druckschrift auffallend kleiner vorkam, als früher. Es bestand Emmetropie, normale Sehschärfe, normaler Spiegelbefund, Akkommodationsbreite von 3 Dioptrien, die noch gestattete, bei guter Beleuchtung mittleren Druck fließend zu lesen, doch erschienen ihm dabei die Buchstaben kleiner. Dieser Fall erklärt dem Vortr. einen andren kurz vorher gesehenen. Eine 47jährige Frau hatte ihr linkes Auge an Gonoblennorrhoe verloren, und gab an, daß sie mit dem rechten Auge die Gegenstände kleiner und entfernter sehe. Alle Verhältnisse dieses Auges, insbesondere die Akkommodationsbreite, waren normal (dem Alter entsprechend). Während der Vortr. ursprünglich an hysterische Beschwerden glaubte, ist er jetzt bereit, die Mikropsie auf die Presbyopie zu beziehen. Dieses Symptom der Mikropsie kommt sonst bei Akkommodationsparese und makularer Retino-chorioiditis vor. Beide Veränderungen fehlten bei dem Patienten, doch glaubt der Vortr., daß die Mikropsie denselben Grund hatte, wie bei der Akkommodationsparese, nämlich eine Überanstrengung der Akkommodation, welche zu einer Täuschung über die Entfernung, und infolge dessen auch über die Größe der Gegenstände führte. Es wird wohl die Kontraktion des Ciliarmuskels stärker sein, als für die Einstellung auf den durch die Elastizität der Linse noch zulässigen Nahepunkt erforderlich ist. Der Hess'sche Ver-

such über das Herabsinken der Linse beweist die Möglichkeit dieser Annahme. Bei der Presbyopie wird gewöhnlich der Ciliarmuskel nur so viel kontrahiert, als notwendig ist, um der Linse ihre maximale Wölbung zu verleihen, weil stärkere Kontraktionen des Muskels erfolglos sind. Die beiden angeführten Fälle zeigen, daß ausnahmsweise auch eine stärkere Innervation vorkommt.

S. Klein: Es scheint, daß nicht nur paradoxe Kontraktionen des Ciliarmuskels vorkommen, sondern daß auch das Verhalten der Linse ein ungewöhnliches im Alter sein kann. Ein 73jähriger Mann konnte mit seinem die manifeste Hypermetropie korrigierenden Glase von 7 Dioptrien, das er beständig trägt, und mit dem er in die Ferne sehr gut sieht, auch ausgezeichnet in der Nähe sehen. Er besitzt für das Nahesehen auch eine Brille von 8 Dioptrien, doch benutzt er sie nur ausnahmsweise. Mit seinem Fernglas von 7 Dioptrien liest er Jäger Nr. 2; Jäger Nr. 3 konnte er mit diesem Glase in einer Entfernung von 18 bis 8 Zoll lesen, ohne irgendwie zu ermüden. Er muß also eine Akkommodationsbreite von 4 bis 5 Dioptrien besitzen. Diese Erscheinung dürfte wohl ganz ungewöhnlich sein und widerspricht unsren Vorstellungen über die Presbyopie.

Journal-Übersicht.

I. A. v. Graefe's Archiv f. Ophthalmologie. LXXII, 3.

1) **Die Ätiologie und Prophylaxe der postoperativen Augen-Entzündungen,** von Prof. A. Elschnig und Privatdozent H. Ullrich in Prag.

Die sorgsamste Aseptik bei der Operation selbst vermag postoperative Infektionen nicht zu verhüten. Nach 377 Extraktionen mit Lappenschnitt, die vom 1. Oktober 1907 bis 30. Juni 1909 unter allen Kautelen der Aseptik an der deutschen Augenklinik in Prag ausgeführt wurden, entwickelte sich in 11 Fällen schwere Iridocyclitis oder Wundeiterung, die zweifellos durch Infektion bedingt waren. Von diesen 11 Augen gingen drei ganz verloren, zwei heilten mit S = 0,2, eins mit 0,3, eins mit 0,6, in den übrigen Fällen bestand S = Bewegungen der Hand. Projektion normal. In je einem Falle wurden aus der Vorderkammer Pneumokokken und Streptokokken gezüchtet, zweimal fanden sich bei Beginn der Iritis Pneumokokken, dreimal Streptokokken im Bindehautsacke. In 14 Fällen (15 Augen) trat leichtere, nicht eitrige Iritis auf. Fast stets waren reichliche Corticalismassen zurückgeblieben. Einige Augen waren schon vorher geschädigt, zweimal lag ein schweres Operationstrauma vor, und in dem am ungünstigsten verlaufenden Falle war der schlechte Ausgang Folge einer zu eingreifenden Behandlung mit Kauterisation und Kollargol-Injektionen in die vordere Kammer. In diesen 14 Fällen handelte es sich um Iritis oder Iridocyclitis, welche durch das Trauma und nicht durch Infektion verursacht waren. Diese aseptischen Entzündungen können durch die Technik der Operation und durch vorherige Beobachtung des Allgemeinzustandes an Zahl vermindert, aber nicht ganz ausgeschaltet werden.

Die septischen Entzündungen entstehen durch Mikroorganismen, welche zur Zeit der Operation im Bindehautsack vorhanden sind und entweder durch die Wunde einwandern, vielleicht angezogen werden, oder an den Instrumenten haften bleiben und mit ihnen ins Auge gelangen.

Von dieser Annahme ausgehend, stellten die Verff. sich die Aufgabe, vor jeder Operation den Keimgehalt der Bindehaut sorgsam zu untersuchen.

Die zunächst benutzten Methoden erwiesen sich als unzulänglich und unsicher, zweifellos vorhandene Mikroorganismen entgingen der Beobachtung. Nach mancherlei Versuchen ergab sich, daß das Plattenkultur-Verfahren nicht ausreicht, und daß die Mikroorganismen sich mit Sicherheit nur auf flüssigen eiweißhaltigen (Serum-) Nährböden entwickeln. Sehr brauchbar ist „normales Pferdeserum ohne Zusatz“ (Merck), unmittelbar vor dem Gebrauch mit der zweifachen Menge Bouillon gemischt. Nimmt man nur 2 ccm Kulturflüssigkeit, so sind die Kulturen nach 24 Stunden genügend ausgewachsen. Die vorherige Kontrolle auf Sterilität im Brutschrank ist unentbehrlich.

Die sehr schwierige Unterscheidung zwischen Strepto- und Pneumokokken wurde nicht durchgeführt. Unter Streptokokken verstehen die Verff. diejenigen Bakterien, deren Grundform der Diplococcus ist und die meistens eine Neigung zur Kettenbildung in der flüssigen Kultur erkennen lassen. Wo sich einzeln die typische Form des Diplococcus lanceolatus fand, wurde sie als solche bezeichnet. Die Streptokokken im weiteren Sinne verursachen die schweren Wund-Infektionen, andre Mikroorganismen kommen nur selten in Frage.

In 30% der Fälle werden Streptokokken gefunden. Die Flora des Bindehautsackes ist in Prag offenbar üppiger, als an andern Orten.

Um die Keime zu zerstören, wenden die Verff. zur Zeit Sublimat 1:2000 an. Pyocyanase scheint ungleichmäßig zu wirken. Konstante und rasche Erfolge wurden auch mit Sublimat nicht erzielt, doch sind die Operationsresultate jetzt vortrefflich. Unter 179 Extraktionen der letzten Zeit ging nur ein Auge durch Infektion verloren, und in diesem Falle hatte der unbekannte Gehalt des Serums an 0,5% Phenol zu einem falschen Untersuchungsresultat geführt. Die Entwicklung der Kulturen war gehemmt worden.

Bei der Operation soll dafür gesorgt werden, daß jede Flüssigkeit, welche sich zeigt, entfernt und die Wunde durch einen Bindehautlappen gedeckt wird.

Neben der Verhütung der Infektion spielen alle Versuche, die entzündungserregenden Keime im Augapfel zu zerstören oder die Schutzkräfte des Individuums gegenüber den infizierenden Mikroorganismen zu erhöhen, bis heute keine Rolle.

---

2) **Eine neue Methode der Refraktions-Bestimmung im umgekehrten Bilde,** von Dr. Franz Becker, Augenarzt in Düsseldorf.

Die Refraktions-Bestimmung im umgekehrten Bilde wird dadurch erschwert, daß bei den bisherigen Verfahren der Ort des umgekehrten Bildes nicht genau festgestellt werden kann. Verf. konstruierte einen Apparat, bei welchem die Ortsbestimmung des Bildes durch 2 Prismen bewirkt wird, von denen die Basis des einen auf der Kante des andren ruht. Die Prismen lassen die beiden Hälften des optischen Bildes gegeneinander verschoben erscheinen, wenn sie sich vor oder hinter dem Bilde befinden, und nur wenn Prismen und Bild zusammenfallen, gehen die beiden Hälften des Bildes kontinuierlich ineinander über. Das Bild ist stets sichtbar, verliert, wie es bei der Mattscheibe der Fall ist, nichts von seiner Helligkeit und wird scharf lokalisiert. Die Prismen sind drehbar, so daß ihre Trennungslinie auf verschiedene Hornhautmeridiane eingestellt werden kann. Diese Vorrichtung ermöglicht die Bestimmung von Astigmatismus. Als Lichtquelle dient eine elektrische Glühlampe, als Spiegel Glasplatten (Helmholtz). Ist der Abstand des Bildpunktes von der Linse gefunden, so läßt sich die Refraktion nach einer einfachen Formel berechnen.

3) **Über die Drusen des Sehnervenkopfes**, von Dr. Julius Fejér, ordin. Augenarzt des St. Margarethen-Spitals in Budapest.

Bei der Patientin war die Diagnose auf Gehirntumor gestellt. Rechts S = 0, links S = $^5/_{30}$, hochgradige konzentrische Einengung des Gesichtsfeldes. Auf der weißen atrophischen Papille befanden sich zahlreiche mosaikartig angeordnete Knötchen. Die Gefäße verliefen überall über die Drusen und deuteten durch ihren starken Blutgehalt und die verdickten Venenwandungen auf vorhergegangene Entzündung hin. Die Drusen entwickeln sich durch Infiltration und Bindegewebswucherung in den Septen des Opticus und dürfen nicht mit den aus Hyalin bestehenden Drusen der Aderhaut und der Papille verwechselt werden.

---

4) **Embolie einer Arteria cilioretinalis**, von Dr. J. Meller in Wien.

35jährige Patientin bekam ein Gefühl von Blendung und sah vor dem linken Auge eine Wolke. Am nächsten Tage S = Finger in 1 m, ein absolutes centrales Skotom, etwa 5° rings um den Fixierpunkt, reichte nicht ganz an den blinden Fleck. Spiegel: die Papille ist in der lateralen Hälfte etwas abgeblaßt. Am Rande einer temporalen schmalen Sichel entspringt ein cilioretinales Gefäß, welches gegen die Makula zieht. Die Netzhaut ist am äußeren Papillenrande zart, in der Makula um einen kirschroten Fleck herum dicht getrübt. Die Arteria cilioretinalis teilt sich nahe dem Papillenrande in 2 Ästchen, welche das Makulagebiet umkreisen und die eigentlichen Artt. maculares ersetzen. Bei Druck auf den Bulbus pulsiert die Art. centr. retin., während die Art. cilioretinalis kollabiert und keine Spur von Pulsation zeigt. Herz gesund.

Am folgenden Tage wurde eine Andeutung von Blutbewegung, 2 Tage später deutliche Pulsation der Art. cilioretinalis beobachtet. S = Finger in 2 m, Abnahme der Netzhauttrübung. Nach einem Monat S = annähernd $^6/_{36}$, kleines Skotom nach außen vom Fixierpunkt. Die Netzhaut war nicht mehr getrübt, die laterale Papillenhälfte abgeblaßt.

Das Skotom entsprach dem von den beiden Ästen der Art. cilioretinalis umkreisten Makulagebiete. Nur die Randteile der Makula, welche ihre Funktion wiedergewannen, wurden aus der Umgebung mit Blut versorgt.

---

5) **Über Geschwürsbildung an der Hornhaut-Hinterfläche**, von Dr. J. Meller in Wien.

Verf. fand mehr zufällig in einem wegen intraokularer Eiterung enukleierten Augapfel eines 4jähr. Kindes Veränderungen, welche ein wirkliches Geschwür an der Hinterfläche der Hornhaut darstellen. Als Ursache der Eiterung ergab sich eine bisher unbekannt gebliebene Stichverletzung. Es bestand ausgedehnte Infiltration der Gewebe, Exsudat in der Vorderkammer und an der Hinterfläche der Iris, auf der Oberfläche des Ciliarkörpers und im leeren Linsensack. In der Mitte der Hornhaut war in einem Bezirke von etwa 3 mm Durchmesser das Gewebe etwa 0,6 mm weit entzündlich infiltriert. In den hinteren Schichten, welche in das Kammerexsudat übergingen, waren die Lamellen eingeschmolzen. Die M. Descemeti zeigte einen 0,5 : 2,8 mm großen Riß und in weiterer Ausdehnung Endotheldefekte. Man unterschied an ihr 2 Schichten, welche im Bereiche des Geschwürs nicht gleichmäßig zerstört waren. Auf die hintere Schicht, welche das eigentliche Geschwür darstellt, folgte nach vorne eine mittlere Schicht mit relativ geringer Infiltration und mäßiger Nekrose der sonst wenig angegriffenen Hornhautlamellen,

und endlich noch weiter nach vorne eine Zone mit mächtiger Infiltration, in der die Lamellen teils eingeschmolzen, teils ohne Formveränderung nekrotisch geworden waren. Die übrige Hornhaut war kaum verändert.

Verf. neigt zu der Anschauung, daß das Geschwür nicht durch Usurierung der Descemeti und Einwanderung von Zellen aus der Kammer entstand, sondern als bakterielles anzusehen ist. Die vordere Infektionszone entspräche nach dieser Auffassung der „hinteren Infiltration" beim Ulcus serpens und wäre als demarkierende Infiltration in der Hornhaut selbst entstanden. Diese Deutung wird durch den bakteriologischen Befund gestützt. Gram-positive Diplokokken, welche auch an andren Stellen gefunden wurden, waren im Kammerexsudat spärlicher als in der Hornhaut und hier nicht im Bereiche des Risses der M. Descemeti, sondern am Rande der Infiltration, wo die M. Descemeti erhalten war, am zahlreichsten. Sie müssen sich im Hornhautgewebe vermehrt haben. Die mittlere und vordere Zone waren keimfrei und jedenfalls auf toxischem Wege erkrankt. Möglicherweise war das Kammerexsudat Folge der Hornhaut-Erkrankung und die Usurierung der M. Descemeti von der Hornhaut her erfolgt.

Einen ähnlichen Fall hat Stock 1905 beschrieben. Was im übrigen als Ulcus corn. int. bezeichnet wurde, war kein Geschwür, sondern Narbengewebe, von dem der Beweis noch nicht erbracht ist, daß es der Ausgang eines Geschwürs war. Wenn bei Keratitis parenchymatosa ein Ulcus corn. int. vorkommt, so ist es eine unwesentliche Komplikation. Gegen seine ätiologische Bedeutung für die Entstehung der Kerat. parenchym. sprechen die klinischen Beobachtungen der Entwicklung der Hornhaut-Veränderungen und die bekannten mikroskopischen Befunde Elschnig's. Ebensowenig ist erwiesen, oder nach dem Stande unsrer Kenntnisse auch nur wahrscheinlich, daß das Ulcus corn. int. Hydrophthalmus verursacht. Eine Geschwürsbildung an der hinteren Hornhautwand stellt einen gelegentlichen zufälligen Befund dar, der entweder als Folge-Erscheinung einer Hornhaut-Erkrankung oder einer Iritis auftreten kann.

In dem vom Verf. beschriebenen Falle erfolgte eine direkte Infektion mit pathogenen Keimen. Deshalb ist nicht ausgeschlossen, daß unter Umständen auch ein keimfreies Kammerexsudat durch Histolyse einen ähnlichen Zustand hervorruft.

---

6) **Rührt die Opticusatrophie durch Tabes von einem Leiden der Ganglienzellen oder der Nervenfasern her?** von Henning Rönne in Kopenhagen.

Verf. verweist auf eine frühere, auch in diesem Centralblatt besprochene Arbeit, in der er eine besonders beim Glaukom beobachtete Gesichtsfeldform beschreibt, welche sich dadurch auszeichnet, daß die Gesichtsfeldgrenze eine Strecke lang dem nasalen Horizontalmeridian folgt: „nasaler Gesichtsfeldsprung". Die Grenzlinie entspricht der Raphe, welche die Netzhautfasern im temporalen Horizontalmeridian bilden. Das Symptom läßt darauf schließen, daß die Faserschicht und nicht die Zellenschicht der Netzhaut erkrankt ist. Auch bei Tabes fanden sich wiederholt Gesichtsfelder, welche auf eine bündelweise Erkrankung der Nervenfasern hindeuten, und einzeln zeigten die Gesichtsfelder ausgesprochenen „nasalen Sprung". Am häufigsten sind bei Tabes die nasalen Fasern erkrankt, seltener die papillo-makularen mit centralem Skotom, hin und wieder ist aber die Übereinstimmung mit Glaukom-Gesichtsfeldern vollkommen. Verf. schließt daraus, daß die Nervenfasern vor den

Ganglienzellen erkranken. Dafür spricht auch, daß die Krankheit auf beiden Augen unabhängig voneinander zu verlaufen scheint, und Neigung zu Hemianopsie nicht besteht.

---

7) **Weitere Untersuchungen über die Bedeutung der Verschmelzungsfrequenz für die Diagnose von Augenhintergrunds-Erkrankungen,** von Dr. Richard Hessberg, Assistent an der Kgl. Univers.-Augenklinik zu Breslau.

Bericht über Untersuchungen an 42 Kranken. Bei vielen Augenhintergrunds-Erkrankungen wurde eine Herabsetzung der Verschmelzungsfrequenz gefunden, doch waren die Unterschiede gegenüber dem normalen andren Auge und gegenüber einer supponierten Durchschnittszahl nicht so groß, daß ihnen eine besondere diagnostische Bedeutung beigelegt werden könnte. Nur bei Trübung der brechenden Medien mit stark herabgesetzter Sehschärfe war die Verschmelzungsfrequenz beträchtlich vermindert.

Die Technik der Untersuchung ist nicht leicht und erfordert neben dem umständlichen Apparat geübte Untersucher und intelligente Kranke. Schon diese Umstände stehen der allgemeinen Anwendung der Methode in der Praxis entgegen. Dazu kommt, daß sie keine prägnanten Resultate gibt und nichts aufdeckt, was nicht durch andre handlichere Untersuchungsmethoden aufgedeckt werden könnte.

---

8) **Ein Fall von Kalkverätzung des Auges mit nachfolgendem Glaukom,** von Dr. Martin Zade, Assistent der Univ.-Augenklinik zu Jena.

Bei einem 5jährigen Kinde entwickelte sich nach einer starken Kalkätzung Glaukom, welches reichlich 2 Monate nach der Verletzung die Enukleation erforderlich machte. Eine Perforation der Hornhaut war klinisch nicht beobachtet und auch bei der anatomischen Untersuchung nicht nachweisbar. Die eingehend geschilderten Veränderungen der Hornhaut und Lederhaut können hier übergangen werden, und es sei nur folgendes hervorgehoben: Der Schlemm'sche Kanal war vollständig verödet, die etwas atrophische Iris auf einen schmalen Saum zusammengeschrumpft, welcher mit der hinteren Hornhautfläche verklebt war. Die Linse lag der Hornhaut an, die Papille zeigte deutlich Druckexkavation. Der Fall bietet eine klinische Bestätigung des Tierexperimentes. Durch chemische Ätzwirkung an der Oberfläche des Bulbus entstand eine reaktive Entzündung, welche zum Verschluß des Kammerwinkels und zur Drucksteigerung führte.

---

9) **Untersuchungen über die Biologie der Linse,** von Dr. Robert Salus, I. Assistent der deutschen Univers.-Augenklinik in Prag.

Der Nachweis, daß bei Immunisierungsprozessen Antikörper auch in der Linse vorkommen, hat zu der Annahme geführt, daß im alternden Organismus cytotoxische Produkte entstehen, welche in dem durch senile Veränderungen geschädigten Ciliarkörper nicht zurückgehalten werden, sondern zu den Rezeptoren der Linse gelangen, sich mit ihnen verbinden und das Linsenprotoplasma zum Absterben bringen. Verf. konnte fast alle Römer'schen Versuche bestätigen, hält aber die Deutung auf Grund weiterer im Sinne der neueren Forschungsergebnisse angestellten Versuche nicht für zutreffend.

Die in der Linse vorhandenen Kaninchen-Blutkörperchen agglutinierenden Stoffe sind nicht Rezeptoren im Ehrlich'schen Sinne. Die Fähigkeit, Tetanolysine zu binden, kommt in hohem Grade den alkohollöslichen Stoffen der

Linse zu. Dagegen sind die im Serum vorkommenden Rezeptoren nicht alkohollöslich, sondern alkoholfällbar. Rezeptoren I. Ordnung fehlen in der Linse. Auch Rezeptoren III. Ordnung sind nicht nachgewiesen. Wenn die Linsensubstanz auch Komplement bindet, so spielen dabei höchst wahrscheinlich alkoholische Stoffe eine Rolle, und zudem ist nachgewiesen, daß diese komplementbindenden Stoffe mit den spezifischen Amboceptoren der Körperflüssigkeit keine Gemeinschaft haben.

Die Versuche sprechen gegen den Receptorenaufbau der Linse.

Es gelingt nicht, die von Römer supponierten Antistoffe beim starbehafteten Menschen in besonderer Art nachzuweisen.

Individuen mit subkapsulärem Altersstar werden mit einem reichlich Antikörper bildenden Vibrionenstamm immunisiert. Während das Blut eine beträchtliche Menge von Agglutininen und Bakteriolysinen enthielt, fehlten diese Stoffe im Kammerwasser ganz. Der Ciliarkörper ist also auch bei Starkranken nicht immer so durchlässig, daß etwa vorhandene cytotoxische Substanzen zur Linse gelangen können.

Den klinischen Beobachtungen entspricht es am besten, wenn man annimmt, daß alle Formen von senilem Star eine rein örtliche Alterserscheinung darstellen.

Per os einverleibte frische oder trockne Linsensubstanz erzeugt keine Präcipitine. Dagegen treten nach subkutaner Einverleibung Präcipitine auf.

Demnach können die Voraussetzungen Römer's und die von ihm vorgeschlagene Therapie des subkapsulären Altersstars nicht als ausreichend begründet angesehen werden. Scheer.

II. Archiv für Augenheilkunde. Band LX. Heft 4.

1) **Klinische Beobachtungen über die Druckverhältnisse in der vorderen und hinteren Augenkammer,** von Privatdoz. Dr. Ulbrich in Prag.

An einem partiellen Kolobom der Iris, das durch eine bewegliche Membran verschlossen war, machte Verf. Beobachtungen. (Vgl. Referat in diesem Centralbl. 1908, S. 274.)

---

2) **Noch ein Fall von Ankyloblepharon filiforme adnatum,** von Dr. Kuborn in Diedenhofen.

Das sonst normale Auge zeigte Verwachsungsstränge der Lider in der Mitte und an der Grenze des temporalen und medialen Drittels.

3) **Über Fibromatose der Nervenscheiden der Augenlider,** von Dr. F. Fischer. (Univers.-Augenklinik Würzburg.)

Die beschriebene Geschwulst trägt den Charakter der Fibromatose mit besonderer Beteiligung des Nervenbindegewebes. Als Ursache dürfte minderwertige Keimanlage anzusehen sein, für die auch eine Hemmungs-Mißbildung an den Armknochen sprach.

4) **Bact. coli mit enormer Kapselbildung bei Panophthalmie,** von Dr. Kuwabara. (Aus der Univers.-Augenklinik Greifswald.)

Die in Verf.'s Falle angetroffenen Bakterien waren durch eine derartige Kapselbildung ausgezeichnet, daß sie den Friedländer'schen Pneumobazillen im mikroskopischen Bilde täuschend ähnlich waren. Die Kultur erwies sie als Bacterium coli.

5) **Untersuchungen zur Physiologie und Pathologie des Pupillenspiels,** von Prof. C. Hess in Würzburg.

Verf. hatte früher ausgeführt, daß Netzhautstellen, die von der Foveamitte ebenso weit oder weiter entfernt sind als der blinde Fleck, nicht nennenswert motorisch erregbar sein können. Er betont, daß diese Ergebnisse nur innerhalb der von ihm benutzten geringen Lichtstärken Geltung haben. Nun hat Verf. eine Methode ausgearbeitet, die es ermöglicht, die zu eben merklichen Änderungen der Pupillenweite erforderlichen Lichtstärkenunterschiede zu ermitteln. Er fand zunächst, daß an seinem hell- bzw. kurz dunkeladaptierten Auge für Reizlichter von größerer Lichtstärke schon in einem Abstande von weniger als 0,4 mm von der Foveamitte die Netzhaut motorisch deutlich weniger erregbar ist, als in der Foveamitte selbst. Die Abnahme ist nicht nach allen Seiten gleichmäßig, vielmehr nach der temporalen Seite wesentlich rascher, als nach der nasalen.

Die Netzhautpartien um die Papille herum sind nicht merklich motorisch wirksam. Weitere Versuche ergaben, daß zwei für den stäbchenfreien Bezirk des dunkeladaptierten Auges isokinetische farbige Lichter für extrafoveale, aber nahe am stäbchenfreien Bezirk gelegene, also noch vollkommen farbentüchtige Netzhautstellen heterokinetisch sind; für letztere ist das grüne bzw. blaue Licht motorisch wirksamer, als das rote. Ferner wies Verf. nach, daß auch der foveale, stäbchenfreie Bezirk eine deutliche motorische Dunkeladaptation besitzt. Bei centralem absolutem Skotom fand Verf. die Pupillenreaktion erloschen, bzw. ergab die sonstige ganze bis zur Peripherie funktionsfähige Netzhaut bei starker Belichtung nur schwache Spuren von Pupillenreaktion. Bezüglich der Pupillenreaktion bei „Blindheit" ist Beobachtung unter genau gleichen äußeren Bedingungen erforderlich, da sonst ein Fehlen der Lichtempfindung bei schwächeren Reizlichtern gefunden wird, als bei den koncentrierteren Reizlichtern für die Beobachtung der Pupillenreaktion, die noch Lichtempfindung ausgelöst hätten. Bezüglich hemiopischer Pupillenreaktion gibt Verf. nur ein genaueres Untersuchungsverfahren an.

Endlich hält Verf. das Vorkommen gesonderter „Sehfasern" und „Pupillenfasern" für ausgeschlossen, nimmt vielmehr eine gemeinschaftliche Leitung durch ein und dieselbe Faser für mehr oder minder große Strecken an.

Band LXI. Heft 1.

1) **Sehnervenerkrankung bei Schwangerschaft,** von Dr. S. Weigelin. (Aus der Univers.-Augenklinik Tübingen.)

Verf. sammelte 6 Fälle von Sehnervenleiden bei Schwangerschaft, die in den letzten 10 Jahren in der Tübinger Klinik beobachtet waren, bei denen andre Organ-Erkrankungen nicht bestanden. In drei Fällen fand nach der Geburt volle Wiederherstellung statt, in drei Fällen blieb eine mäßige Sehstörung zurück, in einem Falle trat volle dauernde Erblindung ein. Die Ursache der Erkrankung ist nicht geklärt; Verf. denkt an einen ähnlichen Vorgang wie bei der Eklampsie mit im Blute kreisenden Toxinen. Bei auftretenden bedrohlichen Symptomen ist künstliche Unterbrechung der Schwangerschaft besonders bei Rezidiven angezeigt.

2) **Hämatom beider Sehnervenscheiden bei Diabetes und bei Schädelbasisfraktur,** von Dr. S. Oishi in Tokio. (Aus der Augenklinik der Kgl. Charité zu Berlin.)

Mitteilung je eines Falles.

3) **Über sogenannte rezidivierende Erosio corneae**, von Dr. J. Cuperus in Zwolle (Holland).

Eine Hornhaut-Erosion ist nach des Verf.'s Ansicht erst dann als geheilt zu betrachten, wenn eine ganz gleichmäßige Epitheldecke sich gebildet hat. Das ist nur dann mit Sicherheit der Fall, wenn der Fluoreszin-Versuch bei Fokalbeleuchtung in der Dunkelkammer negativ ausfällt. Bis dahin sind regelmäßige Verbände zu machen.

---

4) **Über „Blaublindheit" durch Gelbfärbung der Linse**, von Prof. C. Hess.

Wie sich aus den Beobachtungen des Verf.'s ergeben hat, kann die Gelbfärbung der menschlichen Linse ohne störende Beeinträchtigung der Sehschärfe einen so hohen Grad erreichen, daß durch Absorption völlige „Blaublindheit" des Auges hervorgerufen wird.

---

5) **Die Bedeutung der Anaesthetica für die Behandlung der durch Ätzgifte entstandenen Hornhaut-Trübung**, von Oberstabsarzt Dr. Guillery. (Aus d. bakteriol. Laborat. der Stadt Köln.)

In dem Bestreben, die Therapie von Verätzungen abzukürzen, suchte Verf. diejenigen Anaesthetica zu finden, welche frei von anderweitigen störenden Nebenwirkungen am meisten die Fähigkeit besitzen, den Widerstand der intakten Hornhaut-Oberfläche gegen das Eindringen von Flüssigkeit aus dem Bindehautsack zu beseitigen. Nach der Stärke der Diffusionswirkung geordnet kamen zunächst Holokaïn, sodann Alypin, Eukaïn, Kokaïn, Tropokokaïn, Stovaïn, Novokaïn. Das ist im wesentlichen dieselbe Reihenfolge, welche hinsichtlich der epithelschädigenden Wirkung dieser Mittel aufgestellt ist.

---

6) **Gekürzte Übersetzungen aus der amerikanischen Ausgabe.**

Vol. XXXVI. Nr. 4.

Bericht und Bemerkungen über die Augenverletzungen durch eiserne Fremdkörper am New York ophthalmic and aural institute, von Dr. H. Knapp und Dr. Stoll.

b) Hinter der Linse befindliche Fremdkörper, die mit dem Augenspiegel nicht erkannt, jedoch extrahiert wurden. 30 Fälle. Das Sideroskop erwies sich als unzuverlässig (? Ref.), wurde seitdem nicht mehr benutzt.[1]

Kurze Mitteilung einiger Fälle. Einzelheiten sind aus dem Referate nicht ersichtbar.

Eine ungewöhnliche Form von hereditärer kongenitaler Katarakt bei mehreren Familienmitgliedern, von Dr. H. Chance.

Angeborener partieller Star fand sich bei 5 Mitgliedern einer Familie (Vater und 4 Kinder). Lage und Größe der Trübung war bei allen gleichmäßig.

Doppelseitige Stauungspapille in Verbindung mit komprimierter-Luftkrankheit (Caisson disease), von Dr. W. Callan.

Mitteilung eines Falles.

---

[1] Das Exemplar des New Yorker Instituts mag unzuverlässig sein, das Instrument als solches ist es nicht. D. Red.

Vol. XXXVI. Heft 5.

Die Behandlung der Augentuberkulose mit besonderer Berücksichtigung des Tuberkulins T. R, von Dr. Töröll.

Beschreibung von 16 Fällen mit guten Erfolgen.

Eine Bemerkung zur Ätiologie des Schichtstars, von Dr. J. Dunn.

Infolge von rhachit. Konvulsionen waren bei einem 6 Monate alten Kinde schwere Blutungen in den Glaskörper eingetreten, nach denen die Linsentrübung zunahm. Der Schichtstar ist das letzte Stadium einer schweren Ernährungsstörung der Linse.

Eine Bemerkung zur Behandlung der akuten Iris-Einklemmung, von Dr. Dunn.

Ablösung mittels Spatels von einem peripheren Kornealschnitte aus.

Vol. XXXVI. Heft 6.

Bericht und Bemerkungen über die Augenverletzungen durch eiserne Fremdkörper, von Dr. H. Knapp und Dr. Stoll.

c) Der Fremdkörper ist sicher eingedrungen, kann jedoch nicht durch den Magneten lokalisiert werden, erst die Enukleation bringt Klarheit. 5 Fälle.

d) Der Fremdkörper wird durch den Magneten nachgewiesen, jedoch nicht entfernt, er wird nach der Enukleation gefunden. 2 Fälle.

Vierte Gruppe: Eiserne Fremdkörper werden im Auge vermutet, doch ist die Untersuchung mit den Magneten negativ. Heilung unter exspektativer Behandlung. Derartige Fälle „sollten" mit Hilfe von X-Strahlen untersucht werden. 7 Fälle.[1]

Zusammenfassung: Der Bericht umfaßt 66 Fälle. In 51 Fällen wurde der Fremdkörper extrahiert. Unter diesen mußten später in 4 Fällen die Augen enukleïert werden. Die Erfolge waren 14 mal Sehschärfe über $^6/_{60}$, 11 mal = $^1/_\infty$, 5 mal = 0.

Bericht über Fälle von Fremdkörpern im Auge, von Dr. Weeks.

3 Fälle, in denen sich die Skiagraphie bewährte. In 2 Fällen hatte der Riesenmagnet versagt, Ausziehung mittels Hirschberg'schen, im dritten Falle Sweet'schen Magneten.

Archiv für Augenheilkunde. Band LXI. Heft 2 u. 3.

7) **Über die durch Raupenhaare verursachten Erkrankungen**, von Dr. O. Teutschländer.

In eingehenden Ausführungen berichtet Verf. über die Raupenhaar-Augenentzündungen. Das Anfangsstadium, die Reizerscheinungen an den Lidern, läßt sich überwiegend durch mechanische Fremdkörper-Insulte erklären, doch sind auch wahrscheinlich chemische Wirkungen dabei. Gelingt es nicht, die eingedrungenen Härchen zu beseitigen, so dringen sie weiter vor, und es beginnt das typische Stadium, die Ophthalmia nodosa, das chronisch verläuft, während zeitweise entzündliche Nachschübe auftreten. Am häufigsten wird dabei nach der Konjunktiva die Iris betroffen.

Verf. geht auf die anatomischen Veränderungen ein, sodann auf die Diagnose, bei der Pflanzenhaare, Geschwülste, in der Iris leukämische und pseudoleukämische Prozesse, endlich die mit Knötchenbildung einhergehenden Krankheiten des Auges bei Lepra, Lues, Tuberkulose in Frage kommen.

Die Prognose ist bei der Möglichkeit des Wanderns in die Iris unsicher.

---

[1] Derartige zweifelhafte Fälle würden bei richtiger Konstruktion und Anwendung des Sideroskops auch ohne Röntgen-Strahlen unmöglich sein. D. Red.

Therapeutisch kommt möglichstes Beseitigen der Härchen, eventuell Iridektomie in Frage, vielleicht auch Fibrolysin, wichtig ist Verhütung durch Warnung vor den Gefahren.

Verf. geht näher auf die Raupenhaare selbst ein.

---

8) **Über angeborene Tränensackfisteln,** von Dr. W. Löhlein. (Univ.-Augenklinik Greifswald.)

Nach Mitteilung dreier Fälle bespricht Verf. die Entstehungsart. Er nimmt Entwicklung eines sich später kanalisierenden Epithelsprosses vom obersten Teil der die erste Anlage der Tränenwege darstellenden Epithelleiste an.

---

9) **Neues Heilungsverfahren beim Herpes corneae febrilis,** von Dr. E. Ammann in Winterthur.

Verf. empfiehlt leichte Kauterisation der Herpesfiguren mit der elektrischen Glühschlinge.

---

10) **Statistik und Praxis der Star-Operationen,** von Dr. Geisler und Dr. Wick. (Aus der Augenklinik d. Geh.-Rat Schöler in Berlin.)

Kurzer Bericht über 1322 Star-Operationen aus den Jahren 1896 bis 1907 (darunter 798 Altersstar-Operationen). Vorbereitung und Verfahren bieten nichts Besonderes. Nachstar-Operationen wurden frühzeitig in über 10% der Fälle gemacht. In 2% der Fälle gingen die Augen völlig verloren; 7 Kranke erlagen nach der Operation bald einem plötzlichen Tode. Die 19 Fälle von Cataracta diabetica unterschieden sich gar nicht von gewöhnlichem Altersstar.

Bei Cataracta zonularis (123 Fälle) wurde, von 8 Fällen abgesehen, stets eine optische Iridektomie ausgeführt; nur wenn die Linsentrübung sehr nahe an die Peripherie reichte und die Atropinisierung keine wesentliche Besserung des Sehens brachte, wurde die Discission bzw. Extraktion ausgeführt.

Discissionen (111 Spätdiscissionen) wurden nach Lanzenschnitt mit dem Cystitom ausgeführt, natürlich möglichst senkrecht zur Spannungsrichtung der Membran.

---

11) **Aus „Beiträge zur Physiologie und Pathologie der Fusion". Zur Analyse und Messung der Fusionsbreite,** von Dr. F. Krusius, Privatdoz. und Assist. der Univ.-Augenklinik zu Marburg.

---

12) **Über Blepharochalasis und ihre Beziehung zu verwandten Krankheitsbildern nebst Mitteilung eines Falles von Blepharochalasis mit Spontanluxation der Tränendrüse,** von Dr. Loeser in Berlin.

Vgl. Referat dieses Centralblattes 1908, S. 203.

---

13) **Ankyloblepharon filiforme adnatum,** von Dr. Oppenheimer, Berlin. Mitteilung eines Falles.

Band LXI. Heft 4.

1) **Die Ausdehnung des pupillomotorisch wirksamen Bezirks der Netzhaut,** von Prof. Dr. Best in Dresden.

Hess hat nachgewiesen, daß die pupillomotorische Tätigkeit der Netzhaut von der Fovea nach der Peripherie zu abklingt. Verf. fand, daß auch die Netzhautperipherie bei den klinisch üblichen Lichtintensitäten als reflex-

empfindlich anzusehen ist. In seinem Falle wurde die Lichtreaktion der Pupille von einem kleinen, allein erhaltenen Gesichtsfeldreste in der Peripherie aus ausgelöst.

2) **Zur Kenntnis der atypischen Mukoceleformen. Mittlere und äußere Stirnhöhlen-Mukocele,** von Privatdoz. Dr. Calderaro. (Univ.-Augenklinik Palermo.)

Es kommen atypische Formen von Stirnhöhlen-Mukocele vor, die schwierig zu erkennen und durch die abnorme anatomische Anordnung des Sinus selbst verursacht sind. Diese kann in einem Anhang der Stirnhöhle bestehen, der in dem äußeren Teile des Augenhöhlengewölbes verläuft und sich nach hinten bis in den kleinen Keilbeinflügel schieben kann, ferner in der Ausdehnung des Sinus frontalis bis zum Foramen opticum, endlich in der Anwesenheit einer Nebenhöhle im äußeren Teile des Stirnbeins. Die Symptome, mit denen sie auftreten, sind, so lange die Knochenwand nicht zerstört ist, die einer orbitalen, retrobulbären, auch einer Sehnervengeschwulst: Exophthalmus nach vorn und etwas nach außen oder innen, Unmöglichkeit, den Bulbus in die Augenhöhle zurücktreten zu lassen, Herabsetzung der Bewegungen des Bulbus, Amblyopie bis zur Erblindung, harte (osteophytische) Vorsprünge an der Oberfläche der Intumescenz, und zwar meist retrobulbär. Die Behandlung besteht in Entleerung des Inhaltes des Sinus, Abtragung des gesenkten Orbitalgewölbes und der rudimentären Scheidewände, ohne die der Bulbus nicht in die Orbita zurücktritt, und Obliteration der Mukocelehöhle.

3) **Ein atypischer Fall von centralem Skotom,** von Dr. Treutler in Dresden.

In dem Falle des Verf.'s handelte es sich um eine auf chronischer Tabak- und Alkoholvergiftung beruhende primäre Degeneration der Netzhautmitte, welche Tendenz zu peripherer Ausbreitung zeigt und zu sekundärer Sklerosierung der zugehörigen Chorioidealgefäße führt. Der Fall fügt sich in die Beobachtungen von Hess ein, da der optische Ausfall eines sehr kleinen Netzhautbezirkes, der die Makulagegend betrifft, mit einer hochgradigen Beschränkung der pupillomotorischen Funktion der Retina verknüpft ist.

4) **Über die rhinogene Sehnerven-Entzündung,** von Dr. Paunz. (Univers.-Augenklinik Budapest.)

Verf. weist darauf hin, daß Entzündungen und Eiterungen der hinteren Nebenhöhlen der Nase — der hinteren Siebbeinzellen und der Keilbeinhöhle — auch ohne Vermittlung einer Orbitalphlegmone eine Entzündung des Sehnerven hervorrufen können, namentlich in demjenigen Abschnitte, welcher im Canalis opticus liegt. Es werden sechs zugehörige Fälle berichtet. Der Eiterentleerung folgte stets Besserung bzw. Heilung.

5) **Die Darstellung der Trachomkörperchen im Schnitt und in der Tiefe des Gewebes,** von Dr. C. di Sauto in Neapel. (Aus der Augenklinik der kgl. Charité zu Berlin.)

Es gelang Verf., die Trachomkörperchen im Schnitt darzustellen, er wird später eingehender Bericht erstatten.

6) **Klinischer Beitrag zu den seltenen Iris-Anomalien,** von Dr. K. Engelbrecht. (Univers.-Augenklinik Leipzig.)

Archiv für Augenheilkunde. Band LXII. Heft 1.

1) **Bindegewebsbildung und Eisenablagerung im Hämophthalmus,** von Dr. E. Klauber in Wien. (Aus der Augenklinik der Deutschen Universität in Prag.)

In einem erblindeten Bulbus mit Leucoma adhaerens trat nach einer kosmetischen Tätowage Drucksteigerung ein. Auf die nun vorgenommene Iridektomie folgte eine starke Blutung und es entwickelte sich ein chronischer Reizzustand, der zur Enukleation führte. Die Untersuchung ergab Bindegewebs-Ablagerungen, die hauptsächlich als alte Veränderungen aufzufassen waren. Als Ursache der Drucksteigerung ist der Umstand anzunehmen, daß das Leucoma adhaerens gewöhnlich mit alten entzündlichen Veränderungen im Augeninnern verbunden ist, so daß die Tätowage einen schweren Reiz darstellt.

Die Eisenreaktion bestätigt es, daß die bei der Veränderung intraokularer Blutungen auftretende hämatogene Siderosis mit der Siderosis bei Verweilen eines Fremdkörpers im Auge große Ähnlichkeit hat.

---

2) **Klinische Studien über Hornhautgefäße,** von Dr. Brückner. (Univ.-Augenklinik Würzburg.)

Die von guten Abbildungen begleiteten Ausführungen stellen im wesentlichen eine Bestätigung und Ergänzung der Ergebnisse Augstein's dar.

---

3) **Über den Einfluß der Schwangerschaft und Geburt auf die Erkrankungen des Auges,** von Dr. Fejér in Budapest.

Verf. hat bei einer Frau mit höchstgradiger Kurzsichtigkeit der Einleitung künstlichen Abortes zugestimmt, da er in der Schwangerschaft eine Gefahr für die Augen erblickte. In einem zweiten Falle sah er bei einer Patientin, die im 6. Schwangerschaftsmonat nach einer Influenza abortiert hatte, eine Thrombose des Sinus cavernosus, die zum Tode führte.

---

4) **Untersuchungen über Hemeralopie,** von Carl Hess.

Nach der Ansicht Parinaud's stellt die Hemeralopie eine isolierte Krankheit der Stäbchen, bzw. Mangel an Sehpurpur in diesen dar. Dem entsprechend vertritt er den Satz, daß die Funktionen der Fovea von der Hemeralopie nicht berührt werden.

Verf. wies nach, daß in allen von ihm beobachteten Fällen von Hemeralopie der stäbchenfreie Bezirk in gleichem Sinne erkrankt war, wie die extrafoveale Netzhaut, auch daß er deutlich weniger empfindlich war, als im normalen Auge. Die Parinaud'sche Hypothese ist deshalb zu verwerfen. Verf. berichtet über seine Untersuchungen und stellt die Mitteilung eines Verfahrens in Aussicht, welches gestattet die Hemeralopie objektiv unabhängig von den Angaben des Patienten nachzuweisen und innerhalb gewisser Grenzen zu messen.

---

5) **Weitere Erfahrungen mit partieller Sehnenüberpflanzung an den Augenmuskeln,** von Prof. Hummelsheim in Bonn.

Bericht über einen Fall, bei welchem Verf. eine totale Abducenslähmung operierte, indem er die partielle Transplantation der oberen und unteren Geraden ausführte. Der Erfolg war ein günstiger.

---

6) **Über ein Amblyoskop mit Wechselbelichtung,** von Dr. Krusius. (Univers.-Augenklinik Marburg.)

Der Zweck des Apparates ist es, Schielenden stereoskopische und Fusionsübungen zu ermöglichen.

---

7) **Beziehungen zwischen Auge und Nase hinsichtlich physiologischer Verhältnisse und Behandlung von Erkrankungen des Tränennasenganges,** von Dr. Ph. Limbourg in Köln.

Die Tränenableitung ist von der Aspiration bei der Nasenatmung abhängig. Bei Tränenleiden müssen Störungen in der Nase deshalb beseitigt werden. Verf. spricht sich für Spaltung der Tränenröhrchen aus. Bei der Sondierung ist er für sofortige Entfernung der Sonde nach dem Sondieren, da bei längerer Dauer der Sondierung Schleimhaut-Schwellungen eintreten, auch ist Verf. ein Anhänger möglichst dicker Sonden.

---

8) **Der Sehnervenweg bei sympathischer Ophthalmie,** von Dr. Limbourg in Köln.

I. Der Sehnervenweg bei sympathischer Neurose.

12 Tage nach einer Exenteratio bulbi fanden sich bei einem Patienten schwere Reizzustände des gesunden Auges. In dem Bulbusrest fand sich viel Eiter, nach dessen Entleerung die Reizung aufhörte. Verf. nimmt an, daß die Mikroorganismen in den 12 Tagen nach dem andren Sehnerven gewandert waren.

II. Experimenteller Nachweis des Sehnervenweges.

Verf. glaubt aus einem Tierexperiment schließen zu können, daß Bakterien durch die Opticusscheiden wandern.

Band LXII. Heft 2 und 3.

1) **Beiträge zur Kenntnis der Erythropsie,** von Prof. A. v. Reuss in Wien.

In 2 von 4 Fällen sah Verf. eine Heilung der Erythropsie durch Faradisation des Auges eintreten. Aus zahlreichen Beobachtungen schließt er, daß die Farbe, in welcher bei Erythropsie gesehen wird, zwischen Purpur und Zinnoberrot schwankt. Eine genügende Erklärung der Erythropsie besitzen wir nicht.

---

2) **Beitrag zur pathologischen Anatomie und Pathogenese des Glaukoms,** von Dr. Levinsohn, Privatdozent in Berlin.

Verf. schließt aus der Untersuchung eines frischen Glaukomfalles, daß der Ausgangspunkt für eine größere Reihe von Primärglaukomen in einer soliden Vergrößerung des Ciliarkörpers bzw. seiner Fortsätze zu suchen ist.

Die anatomische Untersuchung eines Falles von absolutem Glaukom ergab als hervorstechendstes Moment eine Pigment-Infiltration der Fontana'schen Räume und des Schlemm'schen Kanals. Die Infiltration der vorderen Abflußwege mit dem Pigment des hinteren Irisepithels hält Verf. für eine Ursache des Glaukoms. Die Ursache der Alteration des Pigmentepithels sieht Verf. in einer Hypertrophie des Müller'schen Muskels und der Ciliarfortsätze.

---

3) **Über die Lösung von Blut im Glaskörper durch hämolytisches Serum und durch chemische blutlösende Stoffe,** von Dr. Sattler. (Univers.-Augenklinik Würzburg.)

Aus seinen Tierexperimenten schließt Verf., daß Versuche, Glaskörperblutungen am Menschen durch hämolytisches Serum zur Lösung zu bringen, vorläufig nicht angängig sind, da durch das artfremde Serum starke Entzündungsprozesse im Auge hervorgerufen werden.

Unter den blutlösenden chemischen Stoffen besitzen Saponine keine Affinität zu den Geweben des Auges, sie sind jedoch wegen ihrer Giftwirkung auf die lebenden Zellen nicht verwendbar.

4) **Über die Assoziations-Verhältnisse zwischen der Tätigkeit der äußeren Augenmuskeln und des Ciliarmuskels**, von Dr. J. Weidlich in Elbogen a. d. Eger.

5) **Über Augenveränderungen durch Dimethylsulfat**, von Privatdozent Dr. P. Erdmann in Rostock.

Die Dämpfe des Dimethylsulfates verursachen an Menschen- und Tieraugen mit heftigen Entzündungs-Erscheinungen einhergehende Veränderungen, welche vorwiegend die Hornhaut betreffen. Unter heftigen Reiz-Erscheinungen kommt es zur Ausbildung einer parenchymatösen Hornhauttrübung mit blasiger Abhebung des Epithels, die nach 24 Stunden ihren Höhepunkt erreicht, um dann langsam zurückzugehen.

Die Veränderungen sind die Folge einer Endothelläsion durch die Dämpfe.

Es bleibt meist eine parenchymatöse Hornhauttrübung zurück, so daß große Vorsicht bei der Arbeit mit Dimethylsulfat nötig ist.

6) **Messende Versuche über die Schnelligkeit der Formen-Wahrnehmung**, von Oberstabsarzt Dr. Guillery in Köln.

Verf. ließ verschiedene Buchstaben $^1/_4$ Sekunde lang beobachten. Es zeigte sich, daß die Buchstaben gleicher Größe in verschiedenen Entfernungen erkannt wurden, die zum Teil erheblich von der nach Snellen angenommenen Entfernung abwichen. Eine photographische Platte würde die Buchstaben gleich scharf gezeichnet haben, die Verschiedenheit des Erkennens hat hier die Ursache auf psychischem Gebiete.

7) **Eine neue Untersuchungsmethode bei Doppelbildern**, von Dr. W. Hess. (Univers.-Augenklinik Zürich.)

Verf. benutzt eine schwarze Tafel mit grünen Linien, auf die der Patient mit einer Brille sieht, deren eines Glas rot, das andre grün ist. Der Untersuchende läßt eine rote Marke auf der Tafel betrachten. Bezeichnet wird der Augenblick, in welchem die rote Marke über eine grüne Linie kreuzt. Dabei wird die rote Marke nur von dem mit rotem Glase bewaffneten Auge, die grünen Linien nur von dem andren Auge wahrgenommen. Die Aufzeichnungen ergaben eine graphische Darstellung des Doppelsehens.

8) **Atrophia agyrata chorioideae et retinae**, von Dr. O. Wernicke in Buenos Aires.

Mitteilung eines Falles.

9) **Über die Pathogenität des Xerosebacillus**, von Dr. P. Dernehl (Univers.-Augenklinik Straßburg.)

Der Xerosebacillus gilt als völlig harmloser Bewohner der Bindehaut.

Nach den Untersuchungen des Verf.'s besitzt er jedoch toxische Eigenschaften, die bei Verletzung der Konjunktiva eine Conjunctivitis hervorrufen können.

10) **Über Glaukom infolge von Cataracta senilis**, von Dr. G. Ischreyt in Libau.

In der letzten Zeit sind einige Fälle beobachtet worden, bei denen infolge von quellendem Altersstar glaukomatöse Anfälle eintraten. Auf Grund eines anatomischen Befundes nimmt Verf. den Vorgang so an, daß die quellende Linse die Wurzelteile der Iris gegen das Kammerwinkel-Gewebe und die Hornhaut gepreßt hat, so daß eine Abflußbehinderung entstand.

Spiro.

III. Klinische Monatsblätter für Augenheilkunde. XLVII. 1909. Dezember.

1) **Über die Sklerekto-Iridektomie**, von J. Meller.

Verf. berichtet über die Erfolge der von Lagrange angegebenen Sklerekto-Iridektomie bei Glaukom. Bei dieser Operation werden Punktion und Kontrapunktion in derselben Weise ausgeführt, wie bei der gewöhnlichen Iridektomie. Alsdann wird das Messer nach hinten gedreht und ein Sklerallappen gebildet; nun erfolgt die Ausführung der Iridektomie und die Ausschneidung des Sklerallappens, so daß eine durch einen Bindehautlappen bedeckte Skleralöffnung übrig bleibt, welche allmählich vernarbt und dann eine Filtrationsnarbe bildet. Im ganzen veröffentlicht Verf. 27 Fälle, in denen die Operation mit Erfolg ausgeführt wurde. Es handelt sich hierbei um Glaucoma simplex, um jene Fälle, wo nach einer schon vorgenommenen Iridektomie eine Drucksteigerung eintrat, und um absolutes Glaukom.

2) **Über den Beginn des Altersstares in der unteren Linsenhälfte.** Klinisch-statistische Studien an 845 Augen mit Cataracta senilis incipiens nebst Bemerkungen über die Cataracta glaucomatosa und diabetica, von M. Handmann.

Die Cataracta senilis beginnt in der Mehrzahl der Fälle — von den intra- und supranuklearen Formen abgesehen — in der unteren Linsenhälfte, und zwar unten nasal häufiger, als unten temporal. Sie entsteht durch Ernährungsstörungen, die sich im unteren Bulbusabschnitt mehr geltend machen, als im oberen. Die pathologischen Produkte senken sich der Schwere folgend und schädigen unten die Linse energischer als oben; die physiologisch wirksamen Lichtstrahlen natürlicher und künstlicher Lichtquellen bestrahlen die untere Linsen- und Netzhauthälfte während des ganzen Lebens ausgiebiger, als die vom Oberlid geschützten oberen Partien. Die Cataracta diabetica und glaucomatosa beginnen nicht vorwiegend im unteren Linsenbezirk, sondern weisen andere Entstehungsarten auf.

3) **Über die Absorption von kurzwelligem Licht durch die menschliche Linse**, von Otto Hallauer.

Die Absorption kurzwelliger Lichtstrahlen durch die menschliche Linse ist allgemein abhängig vom Lebensalter, von der Konstruktion und weiteren noch zu ergründenden individuellen Verhältnissen. Die jugendliche menschliche Linse ist von Geburt an für eine große Absorptionsbreite bis über 4000 A.-E. eingerichtet. Neben dieser breiten Absorptionsanlage besteht ein verschieden starkes Unvermögen, die kurzwelligen Strahlen von 3300 bis 3100 A.-E. aufzuhalten. Diese Durchlässigkeit für solche Strahlen bleibt

durchschnittlich bis ins 2. Lebensdezennium und kann unter Einfluß schwächender Momente eine Verbreiterung erfahren. Resistenter sind die oberen Absorptionsbreiten (um 4000 A.-E.). Nach dem 20. Lebensjahre tritt eine absorptive Erstarkung der bis dahin durchlässigen Linsenteile ein auf Kosten der bisherigen Absorptionsfähigkeit für langwelliges Licht über 3770 A.-E. Mit weiter zunehmendem Alter macht sich eine Konstanz höherer Werte von 4000—4200 A.-E. geltend. Dagegen werden nach stark reduzierenden Krankheiten Absorptionsminima bis zu 3750 A.-E. beobachtet.

4) **Ein Beitrag zur Bedeutung der Wassermann'schen Reaktion und der diagnostischen Alt-Tuberkulininjektion für die Erkenntnis der Ätiologie der Keratitis parenchymatosa,** von R. Kümmell.

Unter 11 Fällen von Keratitis parenchymatosa, deren 7 mit Wahrscheinlichkeit oder Sicherheit auf Lues, 3 auf Tuberkulose zurückzuführen waren, auf Grund der Anamnese und der Allgemeinuntersuchung, fiel die Wassermann'sche Reaktion in allen Fällen positiv aus; ebenso ergab in 9 Fällen, bei denen die Untersuchung daraufhin durchgeführt wurde, die Alttuberkulininjektion ein positives Resultat. Welcher der beiden Reaktionen für die Erkennung der Ätiologie der Keratitis parenchymatosa der Vorzug zu geben ist, ist noch strittig, jedoch scheint der Wassermann'schen Reaktion die größere Wichtigkeit zuzukommen.

5) **Untersuchungen über die Beeinflussung des Keimgehaltes des Bindehautsackes durch Bulbusoperationen,** von Ynji Jakahashi.

Nach 30 Operationen konnte Verf. im Bindehautsack 13 mal keine Keimvermehrung, 9mal eine geringe Vermehrung und 8mal eine starke Vermehrung nachweisen. Während bei nicht operierten Augen der Verband durchwegs eine mehr oder weniger bedeutende Vermehrung der Bindehautkeime verursachte, nahm bei operierten Augen unter Verband die Zahl der Kolonien nur in wenigen Fällen zu. Somit steht bei Verband beider Augen eines Patienten der Keimgehalt des Bindehautsackes auf der operierten Seite unter relativ wesentlich anderen und zwar günstigeren Einflüssen, was besonders für die Möglichkeit einer Infektion von Bedeutung ist.

6) **Beitrag zur pathologischen Anatomie der Skleritis,** von J. Komoto.

Verf. hatte Gelegenheit, ein Auge, das an Skleritis gelitten hatte, mikroskopisch zu untersuchen. Es fand sich eine skleritische Geschwulst am oberen inneren Quadranten der Sklera, die aus einer Infiltration mit runden oder mehr ovalen einkernigen Zellen bestand, welche in den meist schlitzförmigen Spalträumen des äußerst stark gefaserten Skleralgewebes herdenweise dicht aneinander lagen. Horstmann.

Klinische Monatsblätter für Augenheilkunde. XLVIII. 1910. Januar.

1) **Experimentelle und klinische Erfahrungen über die Wirkungsweise des Scharlachrot bei Hornhauterkrankungen,** von Richard Cords.

Auf Grund seiner Tierversuche und klinischen Beobachtungen über die Wirkung des Scharlachrots auf Hornhautaffektionen stellte Verf. fest, daß fast in allen Fällen eine beschleunigte Regeneration des Stromas bzw. Narbenbildung zu bemerken war; eine stärkere Wucherung des Hornhautepithels fand dagegen nicht statt. Eine antiseptische Wirkung kommt dem Scharlachrot nicht zu. Die Indikation für die Anwendung der Scharlachrotsalbe (5—8 %ig)

bei Hornhauterkrankungen ist streng begrenzt. Von Nutzen ist sie nur bei gereinigten Geschwüren, besonders wenn tiefe Substanzverluste, Deszemetozelen, kleine Irisprolapse oder Fisteln zurückgeblieben sind.

2) **Experimentelle und klinische Erfahrungen mit der Ionentherapie,** von Erwin Zahn.

Die Einführung von Zink mittels der Iontophorese verursacht eine scharf umschriebene Verätzung des Epithels und eine mehr oder weniger starke Austrocknung der Cornea. Die Abstoßung des Schorfs erfolgte meist innerhalb 24 Stunden, die Regeneration des Epithels ist gewöhnlich nach Ablauf einiger Tage beendet. An Stelle der Trockenheit der Cornea tritt eine Quellung und diffuse Trübung des Gewebes, deren Aufhellung sehr langsam erfolgt. Bei Jod- und Chlorapplikation bleibt die Cornea stets feucht und glänzend, es zeigt sich eine sirupähnliche Trübung derselben und eine oberflächliche Läsion des Epithels, die meist nach 24 Stunden verschwindet. Von 17 Fällen von Ulcus corneae serpens konnten 14 durch Iontophorese mit Zink zur Heilung gebracht werden, ebenso von 10 Fällen von Ulcus corneae mit Diplobazillenbefund sämtliche, ebenso 6 Fälle von Ulcus corneae ohne Bakterienbefund und 4 Fälle von Keratitis dendritica. Ein günstiger Einfluß der Iontophorese mit Jod konnte unter 5 Fällen von Keratitis parenchymatosa in keinem Falle festgestellt werden, ebenso nicht bei Macula corneae. In 4 Fällen von Skleritis hatte die Iontophorese mit Chlor keinen auffallend günstigen Einfluß, hingegen die mit Zink in 4 Fällen von Blepharitis ulcerosa.

3) **Beitrag zur Trachomtherapie,** von Marczell Falta.

Die Exzision der Übergangsfalte bei Trachom bewirkt in der Mehrzahl der Fälle eine Hebung der Sehkraft oder vermindert doch die weitere Abnahme des Sehvermögens. Wo das Trachom mit Pannus kompliziert war, trat ein solcher nach der Operation meist nicht mehr auf.

4) **Ein neues und modifizierte Instrumente,** von Marczel Falta.

Verf. beschreibt eine von ihm angegebene Kombination der Knapp'schen Rollzange und des Kuhnt'schen Expressor, eine Art Sperrpinzette.

5) **Eine sehr einfache Methode der Vorlagerung,** von Edwin Stroschein.

Zur Vorlagerung benutzt Verf. einen Schielhaken und einen zweiten aus einer Drahtschlinge gebogenen doppelten. Vermittelst eines Knopfes läßt sich der erste durch den zweiten durchschieben, so daß er darunter und darüber gestellt und so fixiert werden kann. Nach Bloßlegung und Lösung der Sehne von ihrer Unterlage wird die verschiebbare Branche des Hakens unter dieselbe gebracht, darauf diese Branche über die feste Branche gezogen und so eine Sehnenschlinge geformt, durch deren Basis eine Nadel mit Faden geführt wird. Dann wird der über der Sehnenschlinge gelegene Teil der Sehne abgeschnitten und beide Enden derselben verknotet.

6) **Sehnervenatrophie und „Stauungsblutungen" (Beiträge zur Genese der pathologischen Exkavationen),** von Henning Rönne.

Ein 54jähriger Lagerdiener erlitt eine schwere Quetschung des Rumpfes. Nach 5 Tagen war eine vollständige Amaurose des linken Auges eingetreten und die Sehschärfe des rechten Auges auf $^1/_2$ herabgesetzt. Anfangs fand sich ophthalmoskopisch keine Abnormität, 2 Tage später zeigten sich rechts

einige streifenförmige Netzhautblutungen. Nach und nach entwickelte sich eine Atrophie der linken Papille, und gleichzeitig wurde die ursprünglich neutrale physiologische Exkavation randgestellt.

7) **Ringförmige Trübung der vorderen Linsenfläche nach Schußverletzung der Orbita,** von L. Steiner.

Es handelte sich um eine Schußverletzung, wobei die Kugel in die rechte Orbita drang, den Sehnerven nahe am Auge zerstörte und dieses selbst von hinten heftig kontusionierte. Daraufhin bildete sich eine ringförmige Trübung in der Mitte der vorderen Linsenfläche, welche einen Abdruck des Pupillarrandes darstellte.

8) **Gangrän der Bindehaut,** von K. Scholtz.

Bei einer Explosion wurde ein langer und dicker Nagel mit der Spitze gegen das Auge geschleudert, er zertrümmerte es vollkommen und bohrte sich mit dem Ende in der knöchernen Orbitalwand fest. Aus dem zerfetzten Augapfel bildete sich ein phthisischer Stumpf, der durch den Nagelkopf verdrängt, sich in die Tiefe der Augenhöhle zurückzog. Nach 10 Jahren trat an der Conjunctiva bulbi ein gangränöser Prozeß ein, der wahrscheinlich seinen Ursprung in den vom Nagelknopf bedeckten und usurierten Bindehautteilen genommen hatte. Bei der Untersuchung der gangränösen Massen fanden sich Gram-positive Kokken, wahrscheinlich Staphylokokken, Streptokokken, Pneumokokken, Gram-negative Stäbchen, dünne Spirochäten und spindelförmige Gram-negative Bazillen.

9) **Zur Einführung der internationalen Astigmatismusachsenbezeichnung,** von G. Pfalz.

Verf. hat sich einen Gummistempel herstellen lassen, an dem die Gradbezeichnung der Astigmatismusachsen angebracht ist.

10) **Über einen Fall von Muskelsarkom, veranlaßt durch ein Trauma,** von H. Marno.

Nach einem Trauma des linken Oberlides trat eine starke Schwellung der Konjunktiva auf und eine partielle Ulceration der Hornhaut. Die Schwellung der Conjunctiva bulbi ging besonders nach oben und hatte eine solche Konsistenz, daß die Diagnose epibulbäre Geschwulst gestellt wurde. Daraufhin wurde der ganze Bulbus mit den Muskeln entfernt. Der Rectus superior war in eine langgestreckte Geschwulst umgewandelt, die sich als ein Sarkom erwies.

11) **Beitrag zur Kenntnis des Ektropium uveae,** von W. Lohmann.

Verf. berichtet über einen Fall von Ektropium uveae in einem hochgradig entzündlich veränderten Auge. Das Pigmentblatt der Iris war in großer Ausdehnung ektropioniert, schürzenförmig auf die Irisvorderfläche hinübergezogen. Horstmann.

Vermischtes.

Am 28. Februar d. J. fand im kleinen Festsaale der Wiener Universität anläßlich der Enthüllung des Denkmales für den Augenarzt Prof. Dr. Eduard Jäger v. Jaxtthal eine Feier statt. Nach einer Begrüßung der Festgäste

hielt Hofrat Prof. Dr. Fuchs die Gedenkrede. Das Denkmal ist in einer Seitennische des Arkadenganges auf der Seite der Rektoratsstiege aufgestellt und zeigt die Züge des Gelehrten in einem Wandrelief aus Bronzeguß auf lichtgelbem Marmor. Das Monument ist von der Bildhauerin G. Denk ausgeführt.

Bibliographie.

1) Eine Schußverletzung, von Regimentsarzt Dr. Leopold Herz. (Der Militärarzt. 1909. Nr. 17.) Schrotschuß-Verletzung mit sofortiger Erblindung des linken Auges und Herabsetzung der Sehschärfe des rechten Auges; Enukleation des linken Auges; ausführlicher histologischer Befund; Schrotkorn in der das Augeninnere ausfüllenden, im Anfangsstadium der Organisation befindlichen Masse, schläfenwärts vom Strahlenkörper nachweisbar; keine den Fremdkörper umgebenden Riesenzellen zu konstatieren.

2) Die Infektions-Verhütung bei Bulbus-Operationen, von Prof. Dr. A. Elschnig in Prag. (Medizin. Klinik. 1909. Nr. 38.) Größere, den Bulbus eröffnende Operationen sollen nur ausgeführt werden nach der Berücksichtigung folgender Umstände: 1) normale Beschaffenheit der Lidhaut und der Tränenwege; 2) Fehlen gröberer entzündlicher Veränderungen der Bindehaut; 3) Fehlen pathogener Mikroorganismen im Bindehautsacke; 4) Fehlen von infektiösen Allgemein- und Organ-Erkrankungen; 5) bezüglich der operativen Technik: alle den Bulbus eröffnende Wunden sollen subkonjunktival gelegen sein, bzw. bei der Umschneidung eines Lappens ein deckender Bindehautlappen mit umschnitten werden.

3) Über chronische Aderhaut-Entzündung (Chorioiditis disseminata) auf tuberkulöser Grundlage, von Prof. Dr. St. Bernheimer in Innsbruck. (Medizin. Klinik. 1909. Nr. 38.) Verf. hatte Gelegenheit, Fälle von Chorioiditis disseminata zu sehen, bei denen der tuberkulöse Charakter durch Tuberkulin sichergestellt werden konnte. In solchen Fällen hat er zuerst Lues durch Komplement-Ablenkung ausgeschlossen und hierauf eine gründliche interne Untersuchung (Blutbefund) vorgenommen. Fiel auch diese negativ aus und fanden sich keine sicheren tuberkulösen Herde vor, dann wurde die Tuberkulinreaktion vorgenommen. Verf. hält nur die Injektionsreaktion für verläßlich, und zwar die Probe-Injektion mit Alt-Tuberkulin. Fiel diese positiv aus, so wurde die Tuberkulinkur eingeleitet. Zu diesem Zwecke hat sich ihm die Koch'sche Bazillenemulsion am besten bewährt.

4) Über besondere Formen von lokaler Reaktion am Auge nach subkutaner Injektion von Alt-Tuberkulin, von Assistenzarzt Dr. J. Rupprecht in Freiburg i. B. (Medizin. Klinik. 1909. Nr. 32.) Über 2 Fälle von Augen-Affektionen, bei denen die Tuberkulin-Injektion ganz besondere Formen von lokaler Reaktion am Auge ergab, berichtet der Verf. Der erste Fall betraf eine ziemlich frische Chorioiditis, bei der nach der Injektion beiderseits eine diffuse, frische, chorioiditische Infiltration auftrat. Im zweiten Falle, einer serösen Cyklitis, kam es nach der Injektion neben zirkumskripter Ciliar-Injektion und Vermehrung der Präcipitate zum Austritt eines kleinen Hyphämas in der vorderen Kammer.

5) Über Star- und Nachstar-Operationen, von Prof. Dr. C. Hess in Würzburg. (Medizin. Klinik. 1909. Nr. 41.) Die Frage der Iridektomie bei der Star-Extraktion betreffend, befürwortet Verf. die Exzision eines mög-

lichst kleinen Stückchens aus der Iriswurzel nach vollendeter Extraktion; die Frage, ob der Star reif sei oder nicht, hat seiner Ansicht nach für die Vornahme der Operation vollständig auszuscheiden; einzig und allein soll die Herabsetzung der Sehfähigkeit durch die Linsentrübung hierfür maßgebend sein. Die Beseitigung der klaren Linse aus kurzsichtigen Augen hält er nur in besonderen Ausnahmefällen für zulässig, da nach den vorliegenden Statistiken der Prozentsatz der Netzhaut-Ablösungen in operierten myopischen Augen größer ist, als in nicht operierten. Die Reklination empfiehlt er nur in Fällen, wo das erste Auge beim Extraktionsversuch durch expulsive Blutung zugrunde gegangen ist. Den Nachstar operierte Verf. ausschließlich mit Extraktion und nur bei feinsten Formen mit Diszission. Er bedient sich bei Nachstar-Operationen einer elektrischen Stirnlampe, die mit Konvexgläsern verbunden ist, welche als Binokularlupe gebraucht werden können. Die Frage nach der zweckmäßigsten Zeit für die Nachstar-Operation ist nicht allgemein zu beantworten; bei reizlosem Auge läßt sich eine solche oft schon nach 14 Tagen vornehmen. Wegen häufigen Glaskörperverlustes und Verlustes von Augen ist die Extraktion in geschlossener Kapsel nicht zu empfehlen. Was die Verhütung der Infektion bei Extraktionen anbelangt, so empfiehlt es sich, mit trockenen Händen und Instrumenten zu operieren. Die durch Kochen sterilisierten Instrumente legt Verf. vor ihrer Verwendung in Asterol. Was das Operationsfeld angeht, zieht Verf. eine zweckmäßige Antisepsis der Asepsis vor; Probeverbände hält er nicht für unbedingt nötig; er ist ein Anhänger der Behandlung ohne Okklusiv-Verbände; die Star-Operierten entläßt er nicht vor Beginn der dritten Woche nach der Operation.

6) Über die operative Behandlung der Xerosis conjunctivae corneae, von Regimentsarzt Dr. Libenský. (Klinik des Prof. Elschnig in Prag.) (Medizin. Klinik. 1909. Nr. 42.) Ein Fall von Keratosis nach Trachom, bei dem das Verfahren nach Rudin (vollkommener operativer Verschluß der Lidspalte) in Anwendung kam. Der Erfolg war ein negativer.

7) Zur Frage der Trachom-Behandlung durch Gonokokken, von Hofrat Prof. Wicherkiewicz. (Wiener med. Wochenschr. 1909. Nr. 28.) Verf. berichtet über 10 Trachomkranke, deren Augen von einer Wärterin, die mit der Einträuflung antiseptischer Wässer betraut war, gonorrhoisch infiziert worden waren. Nach sorgfältiger Behandlung der Blennorrhoe war nicht allein diese, sondern auch das Trachom und der Pannus bei allen Kranken gründlich geheilt. Schenkl.

8) Ein Fall von pulsierendem Exophthalmus, von Dr. J. Schaefer in Remscheid. (Deutsche med. Wochenschr. 1910. Nr. 3.) Bei jedem einzelnen Falle von „Exophthalmus pulsans" ist es notwendig, die operative Behandlung der klinischen Form der Krankheit entsprechend zu individualisieren.

9) Todesfälle bei Skopolamin-Morphium-Narkose, von Geh.-Rat Prof. Rinne. (Deutsche med. Wochenschr. 1910. Nr. 3.) Verf. hat 2 Todesfälle bei Skopolamin-Morphium-Narkose beobachtet. Beide Patienten hatten schwere Veränderungen am Gefäßsystem und waren wenig widerstandsfähig. Fritz Mendel.

Um Einsendung von Separatabdrücken wird gebeten (Berlin NW. 26 Schiffbauerdamm)

Verlag von Veit & Comp. in Leipzig. — Druck von Metzger & Wittig in Leipzig.

Centralblatt

für praktische

AUGENHEILKUNDE.

Herausgegeben von

Prof. Dr. J. Hirschberg, Geh. Med.-Rat, in Berlin.

Unter ständiger Mitwirkung der Herren Prof. G. Abelsdorff in Berlin, Dr. Berger in Paris, Prof. Birnbacher in Graz, Dr. Brailey in London, Dr. Bruns in Steglitz, Prof. Cl. du Bois-Reymond in Schanghai, Dr. Czellitzer in Berlin, Prof. E. Emmert in Bern, Prof. C. Gallenga in Parma, Dr. Ginsberg in Berlin, Prof. Goldzieher in Budapest, Dr. Gordon Norrie in Kopenhagen, Prof. Horstmann in Berlin, Dr. Issigonis in Smyrna, Prof. H. Knapp in New York, Lt. Col. F. P. Maynard, I. M. S. Calcutta, Dr. F. Mendel in Berlin, Dr. Moll in Berlin, Dr. W. Mühsam in Berlin, Dr. Neuburger in Nürnberg, Dr. Peltesohn in Hamburg, Dr. Pergens in Maeseyck, Prof. Peschel in Frankfurt a. M., Dr. Purtscher in Klagenfurt, Dr. M. Reich in Petersburg, Dr. H. Rönne in Kopenhagen, Med.-Rat Dr. Scheer in Oldenburg, Prof. Schenkl in Prag, Prof. Schwarz in Leipzig, Dr. Spiro in Berlin, Dr. Steindorff in Berlin, Dr. Stiel in Köln.

Monatlich ein Heft. Preis des Jahrganges 12 Mark. Zu beziehen durch alle Buchhandlungen des In- und Auslandes und die Postanstalten des Deutschen Reiches.

1910. **Vierunddreißigster Jahrgang.** **Mai.**

Inhalt: **Original-Mitteilung.** Initial-Skerose der Augenlider. Von Dr. J. Ginzburg in Kiew (Rußland).

Neue Bücher.

Gesellschaftsberichte. 1) XVI. Internationaler medizinischer Kongreß. Budapest, August bis September 1909. — 2) Transactions of the American Ophthalmological Society.

Journal-Übersicht. I. Klinische Monatsblätter für Augenheilkunde. XVIII. Februar bis März und Beilageheft zu 1910. — II. Wochenschrift für Therapie und Hygiene des Auges. 1910. Nr. 14 bis 18. — III. Annals of Ophthalmology. 1910. Januar. — IV. Ophthalmology. 1910. Januar. — V. The Ophthalmoscope. 1909, Oktober bis 1910, Januar.

Vermischtes. Nr. 1–2.

Bibliographie. Nr. 1—8.

Initial-Sklerose der Augenlider.

Von Dr. **J. Ginzburg** in Kiew (Rußland).

Im folgenden möchte ich im Anschluß an einen von mir beobachteten Fall von Initial-Sklerose der Augenlider über die Häufigkeit und Ursachen dieses Leidens in Rußland kurz berichten, in der Hoffnung, daß meine Mitteilung für die ausländischen Kollegen nicht ohne Interesse sein wird.

Wie bekannt, kommen die Primär-Affekte des Auges ziemlich selten vor, so daß, obwohl sich in der Bevölkerung eine große Zahl von Syphilitikern

befindet, in der Literatur, seitdem Ricord im Jahre 1850 den ersten Fall von Lidschanker beschrieben hat, nur etwa 210 Fälle von Primär-Affekt der Lider und 27 Fälle von solchen der Bindehaut verzeichnet sind. Nach Fournier kommt unter 10000 Fällen von Schanker der verschiedenen Körperteile der Primär-Affekt des Auges nur 7 mal vor. Nach der Statistik von Münchheimer nimmt das Auge unter den andern Körperteilen, an denen Primär-Affekt nach extragenitaler Ansteckung beobachtet war, die 7. Stelle ein, und zwar nach den Lippen, Brustwarzen, der Mundhöhle, den Fingern, Händen und Tonsillen. Unter andern extragenitalen Primär-Affekten wird die Lokalisation am Auge in 3—4% der Fälle beobachtet. Im allgemeinen wird angenommen, daß das Auge die dritte Stelle nach den Lippen und den Fingern einnimmt, obwohl die betreffenden Statistiken ganz erhebliche Schwankungen zeigen. Unter verschiedenen Augenkrankheiten kommt der Primär-Affekt der Lider einmal auf 3000—10000 Fälle vor; unter den Augenkrankheiten, die auf dem Grunde der syphilitischen Infektion entstanden sind, wird er in 1% der Fälle beobachtet.

Was die russische Literatur anlangt, so sind die diese Frage betreffenden Mitteilungen leider sehr mangelhaft und widersprechend. So gibt Poljakow an, ohne die Quelle seiner Mitteilung zu nennen, daß in der russischen Literatur 31 Fälle von Initial-Sklerose der Augenlider beschrieben sind, zu denen er einen eigenen Fall und zwei nicht beschriebene Fälle von Peunow hinzufügt. Dagilajsky bezieht sich bei der Besprechung der Frage über die Häufigkeit dieses Leidens in Rußland auf die Daten von Poljakow und auf die Statistik von Paraj-Koschitz, der unter 830 Fällen von extragenitaler syphilitischer Ansteckung 132 Fälle von Primär-Affekt der Lider beobachtet haben sollte. Derselbe Autor führt auch die Statistik von Pospelow an, der bei den Fabrikarbeitern des Moskauer Kreises 150 Fälle von Augenschanker beobachtet hat. Die Arbeit von Paraj-Koschitz ist mir leider im Original nicht zugänglich, aber wie aus dem Referat dieser Arbeit[1] ersichtlich, beziehen sich die Daten von Paraj-Koschitz auf die Beobachtungen ausländischer Autoren.

Was die Angaben von Pospelow anlangt, so hat er in der von Dagilajsky zitierten Arbeit 198 Fälle von extragenitaler Ansteckung mitgeteilt, unter denen sich nur drei Fälle von Initial-Sklerose der Augenlider befinden.

Aus diesen Gründen machte ich den Versuch, aus der mir zugänglichen russischen Literatur die beschriebenen und genau verfolgten Fälle von Initial-Sklerose des Auges zu sammeln, und stellte sie in folgender Tabelle zusammen, in welcher das Wesentliche aus den Krankengeschichten angeführt ist. Auf diese Weise ist es mir gelungen, 27 Fälle von syphilitischem Primär-Affekt des Auges aus der russischen Literatur zu sammeln,

[1] Medecinskoje Obosrenie 1890, I.

Nr.	Jahr	Autor	Geschlecht	Alter	Beschäftigung	Art der Ansteckung	Lokalerscheinungen	Allgemeinerscheinungen
1	1884	Sabolotny	Mann	33	Kohlenträger	Nicht festgestellt	Rötung und Ödem der Haut des rechten Oberlides. Derbes, den ganzen vorderen Lidrand einnehmendes Geschwür. Ein zweites Geschwür sitzt am Margo supraorbitalis. Die präaurikularen und submaxillaren Drüsen der betreffenden Seite bedeutend geschwollen.	Die Haut, ausgenommen das Gesicht und die behaarte Kopfhaut, von zahlreichen syphilitischen Papeln bedeckt. Allgemeine Adenopathie. Anf dem inneren Blatte des Präputiums ein dreieckiges, derbes, indolentes, von weißem Belag bedecktes Geschwür von der Größe eines 10 Pfennigstückes. Die Inguinaldrüsen geschwollen, die Lymphgefäße dorsi penis verdickt.
2	1887	Tepljaschin	Frau	25	Bäuerin	Auslecken des Auges zur Entfernung eines Fremdkörpers	Exulzerierte Initial-Sklerose des freien oberen Lidrandes des rechten Auges	An den Schamlippen und circa anum nässende Papeln.
3	1887	Derselbe	Frau	45	Bäuerin	Dasselbe	Syphilitische mazerierte Papeln auf dem oberen und unteren Lide beider Augen.	Nässende Papeln auf den Schamlippen und circa anum.
4	1887	Derselbe	Frau	39	Bäuerin	Dasselbe	Initial-Sklerose des freien Lidrandes beider Oberlider.	Nässende Papeln auf den Schamlippen und circa anum.
5	1887	Derselbe	Frau	23	Bäuerin	Dasselbe	Initial-Sklerose des linken oberen Lidrandes.	Nässende Papeln auf den Schamlippen und circa anum.
*6	1887	Derselbe	Frau	51	Bäuerin	Dasselbe	Initial-Sklerose des rechten oberen und unteren Lidrandes.	Nässende Papeln auf den Schamlippen und circa anum.
7	1887	Derselbe	Mann	36	Bauer	Dasselbe	Initial-Sklerose des linken Oberlides am freien Lidrande.	Nässende Papeln am Skrotum und circa anum.
8	1887	Derselbe	Frau	13	Bäuerin	Dasselbe	Sklerosiertes Geschwür am Rande des linken Oberlides.	Nässende Papeln auf den Schamlippen und circa anum.

Nr.	Jahr	Autor	Geschlecht	Alter	Beschäftigung	Art der Ansteckung	Lokalerscheinungen	Allgemeinerscheinungen
9	1889	Mursin	Mann	32	Schuster	Ein Kurpfuscher hat medicandi causa ins Auge gespuckt	Das rechte Oberlid geschwollen. In der Mitte des freien Lidrandes sitzt ein oberflächliches, mit einer braunen Kruste bedecktes Geschwür. Die Mitte des Lides fühlt sich hart an und ist von Wimpern entblößt. Die präaurikularen und submaxillaren Drüsen der betreffenden Seite stark vergrößert.	Die occipitalen, cervicalen und axillaren Lymphdrüsen vergrößert. Ulcerierte Papeln der glans penis und nässende Papeln am Scrotum und circa anum. Angina und Plaques auf den Tonsillen. Kleine Papeln auf den wahren Stimmbändern.
10	1889	Mursin	Mann	23	Schuster	Nicht festgestellt	Das rechte Oberlid geschwollen. Auf dem freien Lidrande sitzt ein Geschwür von derber, knorpelartiger Konsistenz, welches vom inneren Drittel des Lides bis zum äußeren Augenwinkel reicht. Die präaurikularen und submaxillaren Drüsen der betreffenden Seite vergrößert.	Auf dem ganzen Körper ein papulöser Ausschlag. Auf dem inneren Blatt des Präputium, auf der Oberfläche des Penis, am Scrotum und circa anum nässende Papeln. Im Pharynx, auf den Tonsillen und Lippen ausgebreitete Plaques.
11	1889	Pospielow	Mann	35	Kohlenträger	Wahrscheinlich Autoinokulation vom Schanker am Penis	Initial-Sklerose des rechten Oberlides mit starkem Ödem des Lides. Die präaurikularen und submaxillaren Drüsen der rechten Seite stark geschwollen.	Sklerotisierter Schanker am Penis und frischer maculo-papulöser Ausschlag der Haut, von Leukocytosis begleitet.
12	1889	Derselbe	Mann	18	Möbeltransportierer	Ansteckung wahrscheinlich durch eine schmutzige Schürze	Initial-Sklerosen an dem inneren Augenwinkel beider Augen. Schwellung hauptsächlich der submaxillaren und cervicalen Drüsen beiderseits, weniger der Präauricular drüsen.	Unbekannt.
13	1889	Derselbe	Mann	36	Landarbeiter	Auslecken des Auges zur Entfernung eines Fremdkörpers	Sklerosiertes Geschwür am Ciliarrande des rechten Oberlides. Schwellung der rechten präauricularen und submaxillaren Lymphdrüsen.	Roseola syphilitica.

14	1891	Trapesnikow	Mann	21	Soldat	Nicht festgestellt	Am inneren Augenwinkel des rechten Auges 2 mm vom Limbus corneae entfernt ein ovales Geschwür mit erhabenen und unterminierten Rändern, der Grund mit weißem Detritus belegt. Hintere Synechien. Vorderer Kapselstar.	Nicht beobachtet, aber die lokalen Erscheinungen sind nach Einleitung einer spezifischen Kur bedeutend zurückgegangen.
15	1893	Borowsky	Mann	?	Soldat	Kuß	Initial-Sklerosen am äußeren Winkel beider Augenlider des rechten Auges. Schwellung der rechten Präaurikulardrüsen. Am inneren Blatt des Präputium eine bohnengroße Sklerose.	Roseola syphilitica am Rumpfe und Extremitäten. Schwellung der cervicalen und inguinalen Lymphdrüsen.
16	1893	Poljakow	Mann	36	Arbeiter	Auslecken des Auges zur Entfernung eines Fremdkörpers	Auf dem freien Lidrande des stark geschwollenen und infiltrierten linken Oberlides sitzt ein großes Geschwür, das ein Drittel des Lides einnimmt und mehr die Schleimhaut als die Haut zerstört hat. Die Ränder und der Grund des Geschwürs sind derb und mit gelblichem speckigem Belag bedeckt. Die betreffenden präaurikularen Drüsen schmerzlos geschwollen.	Schwellung der cervicalen und axillaren Lymphdrüsen. Syphilitische Papeln auf der Stirn, Roseola papulosa des Rumpfes; auf der Haut des Penis und Scrotum nässende Papeln, auf den Lippen und dem Gaumensegel weiße Plaques. Im Schlunde diffuse Rötung.
17	1898	Dagilajsky	Frau	28	Bäuerin	Auslecken des Auges mit der Zunge	Das rechte Oberlid gerötet und geschwollen. In seiner Substanz ist eine derbe knorpelartige Geschwulst durchfühlbar. Der betreffende Teil der Bindehaut hat ein sammetartiges Aussehen und ist mit feinem, grauem, fibrinösem Belag bedeckt. Die präauricularen und submaxillaren Drüsen der betreffenden Seite stark vergrößert.	Nicht beobachtet.

Nr.	Jahr	Autor	Geschlecht	Alter	Beschäftigung	Art der Ansteckung	Lokalerscheinungen	Allgemeinerscheinungen
18	1898	Dagilajsky	weiblich	13	Unbekannt	Nicht festgestellt	Auf der unteren Übergangsfalte des linken Auges am äußeren Augenwinkel ist ein unregelmäßiges Geschwür mit gelbem, speckig belegtem Grunde sichtbar. Der Grund und die Ränder des Geschwürs sind von derber Konsistenz. Die präaurikularen und submaxillaren Lymphdrüsen der linken Seite stark geschwollen.	Nicht beobachtet.
19	1898	Derselbe	Frau	25	Unbekannt	Hat ein syphilitisches Kind geküßt	In der Substanz des rechten Unterlides ist eine derbe Geschwulst vorhanden, die beim Ektropionieren des Lides sich als rote Erhabenheit der Übergangsfalte präsentiert. Im Centrum der letzteren befindet sich ein unregelmäßiges, infiltriertes Geschwür mit schmutzig-gelb belegtem Grunde. Auf der Augapfelbindehaut sitzt auf derber Unterlage ein zweites, bedeutend kleineres Geschwür von demselben Charakter. Die ganze Bindehaut ist gerötet und ödematös. Die präaurikularen, submaxillaren und cervicalen Drüsen geschwollen.	Papulöser, syphilitischer Ausschlag der Extremitäten und Halsschmerzen.
20	1898	Djelow	Mann	26	Mistträger	Nicht festgestellt	Unbedeutendes Ödem der Lider und starke Schwellung und Infiltration der Conjunctiva bulbi des rechten Auges. Zwischen dem inneren Hornhautrande und Plica semicularis ist ein schmut-	Roseola syphilitica der Haut und Schleimpapeln im Pharynx.

							zig-graues Geschwür auf derber Unterlage mit steilen Rändern sichtbar. Die präaurikularen, cervicalen und supraclavicularen Drüsen der betreffenden Seite geschwollen.	
21	1898	Ernrot	Mann	27	Tischler	Auslecken des Auges zur Entfernung eines Fremdkörpers	Das rechte Augenlid stark vergrößert und infiltriert. Der freie Lidrand geschwollen, ausgezogen und der Cilien beraubt. Die Konjunktiva hyperämisch von sammetartigem Aussehen. Das Lid ist indolent. Die aurikularen, submaxillaren und cervicalen Drüsen vergrößert.	Roseola des ganzen Körpers. Angina.
22	1898	Derschavin	Mann	22	Unbekannt	Nicht festgestellt	Das rechte Oberlid ist herabgesunken, geschwollen und verdickt. Die äußere Hälfte der Lidbindehaut und die Übergangsfalte stark infiltriert und ulzeriert. Das Geschwür hat eine schmutzigrote Farbe und ist mit grauem Detritus belegt. Schwellung der präaurikularen, submaxillaren und cervicalen Drüsen.	Allgemeine Adenopathie. Roseola syphilitica des Rumpfes, der Innenfläche der Hände, Schleimpapeln im Schlunde und zerstreute Papeln am Bauche und den Vorderarmen.
23	1901	Maslennikow	Mann	27	Unbekannt	Nicht festgestellt	Die Krankheit fing mit einer kleinen phlyktänenartigen Erhabenheit am Limbus corneae an. Nachdem dieselbe eine knorpelharte Konsistenz bekam, exulcerierte sie und breitete sich weiter im Limbus aus. Die Bindehaut chemotisch. Kleines Geschwür am unteren Lidrande an der Stelle, wo der Lidrand in Kontakt mit dem Geschwür am Lidrand kommt. Schwellung der präaurikularen, cervicalen und submaxillaren Drüsen.	Auf der Haut des Rumpfes und der Extremitäten Roseola syphilitica; auf den Tonsillen syphilitische Plaques; am Anus nässende Condylome.

Nr.	Jahr	Autor	Geschlecht	Alter	Beschäftigung	Art der Ansteckung	Lokalerscheinungen	Allgemeinerscheinungen
24	1902	Abramitzew	Frau	?	Unbekannt	Kuß	Die Patientin wurde demonstriert. Eine genaue Beschreibung fehlt.	Unbekannt.
25	1902	Tschistjakow	Mann	21	Soldat	Auslecken des Auges zur Entfernung eines Fremdkörpers	Erbsengroßes, sklerosiertes Geschwür des linken Oberlides am inneren Augenwinkel. Grund und Ränder des Geschwürs mit grauem Belag bedeckt. Schwellung der cervicalen, submaxillaren und occipitalen Lymphdrüsen.	Allgemeine Adenopathie. Auf der Haut ein roseolo-papulöser Ausschlag. Schleimpapeln auf der Zunge, Tonsillen und Wangenschleimhaut. Angina. Circa anum Condylome.
26	1902	Krajsky	männlich	14	—	Nicht sicher festgestellt, wahrscheinlich hat die Ansteckung durch schmutzige Finger oder ein schmutziges Tuch beim Auswischen der Augen stattgefunden	Das linke Oberlid geschwollen und hart. Das Infiltrat sitzt in der Gegend des Tarsus und hat die Form einer Haselnußhälfte. In der Mitte des Lides sitzt ein Geschwür von der Größe eines 5 Pfennigstückes und tellerartiger Beschaffenheit mit unterminierten Rändern, von schmutzigem gelblich-grauem Belag bedeckt. Die präaurikularen und submaxillaren Lymphdrüsen geschwollen.	Auf dem ganzen Körper dichte Roseola syphilitica und nässende Papeln am Scrotum und circa anum.
27	1902	Derselbe	weiblich	$6^1/_2$	—	Auslecken des Auges zur Entfernung eines Fremdkörpers	Das rechte Oberlid stark geschwollen. In seiner Substanz ist ein haselnußgroßes Infiltrat durchfühlbar. Die obere, stark infiltrierte Übergangsfalte trägt ein erbsengroßes, mit schmutziggrauem Belag bedecktes Geschwür. Ein zweites, fast ebenso großes Geschwür sitzt auf der infiltrierten unteren Übergangsfalte am inneren Augenwinkel. Die aurikularen, submaxillaren und cervicalen Drüsen geschwollen.	Stark entwickelter papulöser Ausschlag der Haut. Papeln an den Schamlippen und circa anum. Schleimpapeln der Mundschleimhaut.

Dazu kommen noch 2 Fälle (von Grefzow und Tschagin), die in wenig verbreiteten Zeitschriften publiziert und mir deshalb im Original nicht zugänglich waren. Die Allgemeinerscheinungen waren von den behandelnden Ärzten in 22 Fällen beobachtet, in 5 Fällen wurden sie vermißt; deshalb sind die letzteren in diagnostischer Beziehung nicht von absoluter Sicherheit. Obwohl die extragenitalen Infektionen im allgemeinen bei Frauen häufiger beobachtet werden, als bei den Männern, finden wir den Primäraffekt des Auges in Rußland häufiger bei Männern (16 zu 11); das hängt wahrscheinlich damit zusammen, daß diese Krankheit bei uns in Rußland eine ganz spezifische Ätiologie hat: fast in der Hälfte der Fälle (13) kommt sie durch Auslecken des Auges mit der Zunge eines Syphilitikers zwecks Entfernung eines Fremdkörpers zustande, und deshalb werden die Männer, die ihre Augen bei verschiedenen Handwerken öfter verletzen, von dieser Krankheit mehr als die Frauen befallen.

Eigene Beobachtung.

Serafima G., 65 Jahre alt, Hebamme, kam am 12. April 1905 in meine Behandlung wegen Erkrankung des linken Auges. Patientin gibt an, bis zum 20. März dieses Jahres ein fast gesundes Auge gehabt zu haben. Seit früher Kindheit, vielleicht schon seit ihrer Geburt, leidet sie an Lagophthalmus infolge von Paralyse des linken N. facialis. Die linke Lidspalte kann deshalb nicht vollkommen geschlossen werden, das Auge ist immer etwas gereizt und tränt im Freien. Am 20. März bemerkte die Patientin eine Schwellung des linken unteren Lides, die Haut war gerötet und in der Mitte des Lides zeigte sich eine derbe gerstenkornartige Erhabenheit, deren Kuppe einen grau-weißlichen Fleck trug. Inzwischen schwollen die präaurikularen Lymphdrüsen ziemlich stark und schmerzhaft an. Im Laufe der folgenden Tage vergrößerte sich die Geschwulst langsam in der Mitte des Lides, der sie deckende Belag breitete sich ebenso nach der Oberfläche aus. Auf diese Weise hat sich im Laufe von einigen Tagen das Bild entwickelt, das ich zu sehen bekam. Den Belag am inneren Augenwinkel bemerkte Patientin nur am Tage der Vorstellung.

Status praesens. Das ganze Gesicht ist nach rechts verzogen. Die nasolabiale und andre Hautfalten der linken Seite verstrichen. Die linke Lidspalte kann beim Lidschluß nicht vollkommen geschlossen werden, das linke Oberlid ist am inneren Augenwinkel etwas geschwollen, das linke Unterlid stark geschwollen, ödematös, die Haut zeigt eine rosenartige Rötung. In der Mitte des freien Lidrandes ist eine kleine viereckige Erhabenheit sichtbar, von einem grau-gelblichen speckigen Belag bedeckt, der an dem unterliegenden Gewebe fest haftet und mit Watte nicht abwischbar ist. Die Länge dieser Geschwulst beträgt 1 cm, die Breite ungefähr 5 mm. Der entsprechende Teil der Lidbindehaut ist ebenso von einem etwas dünneren, graugelblichen, speckigen Belag bedeckt. Die Ränder der Geschwulst sind nicht ulzeriert und gehen ohne scharfe Grenzen in das umgebende Gewebe über, ihre Unterlage fühlt sich ganz derb an und ist von knorpelartiger Konsistenz. Die Lymphdrüsen vor dem linken Ohre sind stark geschwollen und schmerzhaft, ebenso die linken submaxillaren Lymphdrüsen; außerdem befindet sich eine kleine geschwollene Drüse auch hinter dem Ohre. Die untere Über-

gangsfalte ist stark geschwollen und chemotisch, die Augapfelbindehaut im unteren Abschnitt stark injiziert. Am inneren Augenwinkel ist ein graugelblicher Streifen sichtbar, der seinen Anfang in der Gegend der inneren Kommissur nimmt, die Caruncula und Plica semilunaris bedeckt und sich dann auf die Bindehaut der Übergangsfalte ausbreitet. Die Hornhaut ist durchsichtig, Pupille rund, central, die Lichtreaktion prompt. Medien klar, ophthalmoskopisch keine Veränderungen

$$V\,O\,D = 1{,}0;\ V\,O\,S = 0{,}4;\ +\,1{,}75\,D\ V = 0{,}8.$$

Auf der beistehenden Photographie sind fast alle beschriebenen Veränderungen gut sichtbar: Ödem des linken unteren Lides, die Geschwulst in der Mitte des Lidrandes von grau-weißem Belag bedeckt und die Schwellung der präaurikularen und submaxillaren Lymphdrüsen. Der Belag am inneren Augenwinkel ist leider wegen der Kopfwendung der Patientin nicht deutlich zu sehen.

Da ich die Erkrankung für einen Primär-Affekt des Lides hielt, versuchte ich über die Art der Ansteckung etwas zu ermitteln und erfuhr folgendes: Am 22. Februar war die Patientin einer Frau bei der Entbindung behilflich; dabei spritzte ihr Blut und Fruchtwasser in das linke Auge, das sie nachher nicht ausgewaschen hat. Am 20. März erkrankte das Auge. Ob die Wöchnerin an Lues leidet, kann die Patientin nicht behaupten. Obwohl sie den Eindruck einer gesunden Frau macht, starb ihr erstes Kind im Alter von 6 Jahren an einer Nierengeschwulst, das zweite ist 5 Jahre alt, aber geistig sehr zurückgeblieben, das dritte vorzeitig mit einem Bauchbruch und nicht lebensfähig geboren, das vierte lebte nur 4 Tage, das fünfte ist rechtzeitig geboren und zeigte scheinbar keine Abnormitäten.

Ich habe die Geschwulst mit Lapis angeätzt, einen antiseptischen Verband und Sublimatumschläge verordnet. Nach 4 Tagen ist der Belag viel blasser und dünner geworden. Die Patientin reiste dann nach Moskau, um die Syphilidologen zu konsultieren. Am 30. Mai teilte sie mir schriftlich mit, daß in der Moskauer Klinik für Syphilis und Hautkrankheiten die Kollegen Sokolow und Speransky bei ihr eine Roseola syphilitica konstatiert und eine antiluetische Kur verordnet hätten. Der Ausschlag war nach 3—4 Tagen verschwunden, und nach kurzer Zeit (leider gibt die Patientin keine genaueren Daten an) entwickelten sich spärliche Papeln auf der Haut des Körpers. Unter Einreibungen von Quecksilbersalbe ist die Geschwulst vor dem Ohre verschwunden, das Ödem des Lides beträchtlich zurückgegangen und die Sklerose des Lides wird allmählich resorbiert.

Die von Syphilidologen konstatierten und beobachteten Sekundär-Erschei-

nungen lassen also in diesem Falle keinen Zweifel an der Richtigkeit der Diagnose.

Wir hatten es also im vorliegenden Falle mit einer Initial-Sklerose des Lidrandes und der Lidbindehaut zu tun, die sich, entsprechend der Lokalisation, als erosive Form des Schankers präsentierte. Entscheidend ist für diese Diagnose die begleitende Sklerose der Gewebe und die Beteiligung der entsprechenden Lymphdrüsen. Was den gelblich-weißen Streifen am inneren Augenwinkel anlangt, der, 3 Wochen nach Beginn der Erkrankung entstanden, die Plica semilunaris und die Übergangsfalte des Unterlides bedeckte, so kann er nicht zu den selteneren Formen des Doppelschankers gerechnet werden, die in der Frühperiode der Syphilis infolge von Autoinokulation vorkommen. Dagegen spricht das späte Auftreten und das Fehlen der Sklerose des Gewebes. Außerdem wird auch die Möglichkeit der Autoinokulation mit dem Virus eines Primär-Affektes von vielen Seiten bestritten. Der Belag am inneren Augenwinkel ist wohl als Früherscheinung von Schleimpapeln in der Nähe des Primär-Affektes anzusehen und gehört also zu den Sekundärerscheinungen. In dieser Beziehung ist der vorliegende Fall auch von Interesse, als einer der seltenen Fälle von syphilitischen Schleimpapeln auf der Bindehaut des Auges.

Unser Büchertisch.

Neue Bücher.

Neue Wege und Ziele der augenärztlichen Therapie, von Dr. A. Darier (Paris), übersetzt von Dr. O. Drucker-Stuttgart. (Stuttgart. 1910.) Drucker hat sich die große Mühe gemacht, Darier's „Leçons de thérapeutique oculaire d'après les découvertes les plus récentes" in ein recht flüssiges Deutsch zu übertragen, das sich durchaus nicht wie eine Übersetzung liest. Ich vermochte nicht festzustellen, welche der 3 Auflagen des französischen Originals dieser Übersetzung zugrunde liegt; an ihrer Spitze ist Darier's Vorwort zur 1. Auflage abgedruckt. Der Zweifel, den mir die Lektüre der 3. Auflage von Darier's Vorlesungen gemacht hat, und über den ich im Centralbl. f. prakt. Augenheilk. 1907. S. 82 berichten mußte, hat sich während der aufmerksamen Lektüre dieser Übersetzung nur vermehrt. Dieser Panegyrikus auf intravenöse und subkutane Einspritzungen, auf Protargol und Argyrol, Akoin und Dionin ist der Ausfluß eines schwärmerischen Optimismus, der ruhiger Beurteilung nicht immer standhalten kann. Für den Studenten und den Anfänger ist dieses Buch fast eine Gefahr, weil es die Preisgabe bewährter Mittel und Methoden zugunsten gerade immer der neuesten rät. So ist denn das Erscheinen dieser Übersetzung, so gut sie an sich ist, nicht mit ungeteilter Freude zu begrüßen.

Kurt Steindorff.

Gesellschaftsberichte.

1) **XVI. Internationaler medizinischer Kongreß. Budapest, August bis September 1909.** Sektion IX: Ophthalmologie. (Offizieller Bericht.)

1) Hess (Würzburg): Über Star- und Nachstar-Operationen.

Die einfache Extraktion ohne Iridektomie ist die in optischer und kosmetischer Hinsicht beste Methode, aber so gefährlich (Irisprolaps), daß sie nicht zu empfehlen ist. Ein ideales Verfahren ist das Ausschneiden eines möglichst kleinen Stückchens aus der Iriswurzel nach beendeter Extraktion; dadurch wird mit relativ großer Sicherheit ein Irisvorfall vermieden, und es bleibt doch eine gut bewegliche Iris mit intaktem Sphinkter erhalten. Die künstliche Reifung des Stars ist nicht zu empfehlen. Die Vornahme der Extraktion hängt nicht davon ab, ob der Star reif ist oder nicht, sondern von der Verminderung der Sehschärfe. Die präparatorische Iridektomie bleibt nur für Ausnahmefälle reserviert. Die Entfernung der durchsichtigen Linse in hochgradig kurzsichtigen Augen ist unzulässig, weil der Prozentsatz von Netzhaut-Ablösungen in operierten myopischen Augen größer ist, als in nichtoperierten. Die Reklination ist nur dann am Platze, wenn das erste Auge durch expulsive Blutung nach der Star-Ausziehung zugrunde ging. Die beste Methode der Nachstar-Operation ist nicht die Diszission, sondern die Extraktion; die Extraktion in geschlossener Kapsel ist wegen der Gefahr des Glaskörperverlustes keine ideale Methode. Man operiere nicht mit nassen Instrumenten und Händen. Was das Operationsfeld betrifft, so verdient Antisepsis den Vorzug vor der Asepsis. Vortr. ist ein Anhänger der Nachbehandlung ohne Okklusivverband.

2) Morax: Étiologie des infections post-opératoires subaigues et tardives.

Postoperative Infektionen, die nach dem 3. oder 4. Tage nach der Operation eintreten, sind Spät-Infektionen. Sie können nach Wundsprengung oder ohne solche oder durch Fisteln der Wunde auftreten. Infektionen ohne Wiedereröffnung der Wunde können zu gutartiger oder maligner Iridocyclitis, zu sympathischer Ophthalmie oder spät auftretenden intraokularen Blutungen führen. Subakute Infektionen können ausnahmsweise durch Eitererreger bedingt sein, die im Augenblick der Operation eindringen; es handelt sich dabei nicht um Saprophyten oder die Sporen bekannter Keime, sondern um noch nicht differenzierte, an der Oberfläche der Bindehaut haftende Mikroorganismen, die gegen die gebräuchlichen Antiseptica besonders refraktär sind. Ebenso dürften die Fälle von sympathischer Ophthalmie zu erklären sein. Bei Spät-Infektionen ist eine Verwachsung der Iris oder Kapsel die Vorbedingung für die Weiterverbreitung einer oberflächlichen Infektion.

3) Elschnig: Die Infektions-Verhütung bei Bulbus-Operationen.

Wundeiterungen, exsudative Iritis, Glaskörper-Infiltrationen, ja die meisten postoperativen Iritiden beruhen auf infektiöser Basis. Die Bedeutung der endogenen Infektion ist minimal gegenüber der der exogenen. Die Verhütung postoperativer Infektionen gipfelt in der Beachtung des bakteriologischen Bindehautbefundes. Nur wenn dieses das Freisein von pathogenen Keimen, besonders von Strepto- und Pneumokokken ergeben hat, darf eine den Bulbus eröffnende Operation vorgenommen werden. Pyozyanase und vielleicht auch Hydrarg. oxyc. sind die besten Desinfizientien, immunisatorische

Verfahren haben nur geringen Wert. Man achte genau auf den Allgemeinzustand (Anginen!) und lege alle Wunden subkonjunktival.

4) Joh. E. Weeks: Serum and vaccine therapy in ophthalmology.

Die auf eine Umfrage von 102 in den Vereinigten Staaten ansässigen Augenärzten gegebenen Berichte werden mitgeteilt. Es handelt sich um die Erfahrungen mit Tuberkulin, Diphtherie-Antitoxin, Gonorrhoe-Serum (Rogers-Torey), Antistreptokokken-, Antistaphylokokken-, Deutschmann'sches Serum, Tetanusantitoxin, Karzinomserum (Strauss), Serum Chantemesie, „the mixed toxins of streptococcus erysipelatous and bac. prodig. (Coley) in the treatment of sarcoma", Flexner's Serum, cytolytische Sera und Wassermann'sche Reaktion. Vortr. verwirft die Ophthalmoreaktion.

5) Leber jun.: Serodiagnostik der Augen-Erkrankungen.

Behandelt die wissenschaftliche und praktische Bedeutung der serologischen Methoden in augenärztlicher Hinsicht.

6) Greeff: Zur Ätiologie des Trachoms.

Die genugsam beschriebenen Gebilde spricht Vortr. als spezifisch für Trachom an. „Es ist kein Zweifel mehr, der Trachom-Erreger ist entdeckt worden." (? D. Ref.)

6) Goldzieher: Die Pathologie des Trachoms.

Das Trachom, das entweder als papilläre oder als granulöse Form auftritt, ist keinesfalls eine Epithel-Erkrankung, ausnahmslos ist der ganze Bindehaut-Traktus befallen; zu einer Zeit, wo das Epithel kaum nennenswert verändert ist, sind die subepithelialen Schleimhautschichten bereits in charakteristischer Weise verändert. Im pathologisch-anatomischen Sinne kann man nur dann von Trachom sprechen, wenn neben den Körnern eine tiefere Infiltration der Schleimhaut vorhanden ist. Das Trachom stellt eine in der Gefäß-Schicht der Bindehaut einsetzende proliferierende Entzündung dar, mit Gruppierung der perivaskulären Zellinfiltrate zu knötchenförmigen Granulomen. Auf die Narbenbildung wirken verschiedene äußere Momente (z. B. die Behandlung) mit ein. Die cystischen Hohlräume sind teils abgeschnürte Meibom'sche Drüsen, teils Abkömmlinge der als Trachomdrüsen bekannten, tief in die infiltrierte Schleimhaut eindringenden Epithel-Einstülpungen, die abgeschnürt sind.

7) Sulzer: La prophylaxie du trachome.

Vortr. gibt zunächst einen Überblick über die hinlänglich bekannte Geschichte der Verbreitung des Trachoms, geht dann auf die geographische Verbreitung der Seuche über und bespricht die Bedeutung von Misch-Infektionen für die Steigerung der Sekretion der trachomatös erkrankten Bindehaut. Was er über prophylaktische Maßnahmen sagt, ist bekannt.

8) Lagrange: Traitement du glaucome chronique.

Weder die nicht operativen Behandlungsmethoden, noch die operativen sind imstande, die chronische Drucksteigerung dauernd und erfolgreich zu bekämpfen. Bei chronischem Glaukom mit konstanter Hypertension ist die Sklerekto-Iridektomie, bei einfachem chronischem Glaukom mit intermittierender Drucksteigerung ist die Sklerektomie die Operation der Wahl.

9) Uhthoff: Augensymptome bei den Hypophysis-Affektionen und der Akromegalie.

Fast immer ist die Ursache der Akromegalie eine Geschwulst der Zirbeldrüse; andre Erkrankungen dieses Organs führen selten zu Akromegalie. Andrerseits braucht nicht jeder Hypophysen-Tumor von Akromegalie gefolgt zu sein, und schließlich kommen, wenn auch selten, Fälle von Akromegalie ohne jegliche Erkrankung der Hypophysis vor. Vortr. berücksichtigt in seiner Arbeit 328 Fälle, von denen 121 Hypophysistumoren ohne, und 207 mit akromegalischen Symptomen darstellen. Stets sind die Augensymptome für die Diagnose und Lokalisation ungemein wichtig.

Von 119 Hypophysis-Tumoren ohne A. sind 17 (etwa $^1/_7$) homöoblastische, die übrigen heteroblastische; Amaurose oder Amblyopie bestand 34, temporale Halbblindheit 37 mal, sie ist das charakteristischste Symptom der fraglichen Geschwülste. Dagegen kommt homonyme Hemianopsie sehr selten vor. Dreizehn Prozent der Fälle waren durch typische Stauungspapille kompliziert, die hier also viel seltener erscheint, als bei andren Hirngeschwülsten; ebenso häufig ist die Neuritis opt. bzw. neuritische Atrophie, einfache Opticus-Atrophie ist etwas häufiger (22 %). Kompression der basalen optischen Leitungsbahnen bestand 12 mal. Centrale Skotome und periphere mehr oder weniger koncentrische Gesichtsfeld-Einengung sowie Gesichtsfeld-Halluzinationen sind sehr selten. Ungemein häufig sind Augenmuskel-Lähmungen (25 %), und zwar solche des N. III (26 Fälle) und des N. IV (7 Fälle); von jenem sind meist nur einige Äste beteiligt (Ptosis!). Pupillenstörungen entbehren semiotischer Bedeutung.

Von 207 Fällen von Akromegalie kamen 51 zur Sektion, 4 mal sicherte die Röntgen-Untersuchung die Diagnose; homöoblastische Tumoren fanden sich in 40 %, maligne in 60 %. Bei der Akromegalie sind Sehstörungen seltener (180 mal). Die temporale Halbblindheit ist die häufigste (89 Fälle), sie ist in $^1/_3$ der Fälle durch einfache Opticus-Atrophie kompliziert. Homonyme Halbblindheit kam nur 10 mal zur Beobachtung, ebenso oft die typische Stauungspapille und Neuritis optica (11 Fälle), während die einfache Sehnervenatrophie in 38 % der Fälle festzustellen war. Augenmuskelparesen sind bei der Akromegalie viel seltener, als bei den Hypophysis-Tumoren ohne A., nämlich in 42 Fällen (= 10 %); am häufigsten ist die isolierte Okulomotorius-Parese (23 Fälle); Nystagmus bestand in 6 %.

Lidanomalien (Hypertrophie der Lider und ihrer Drüsen, Ödem, Warzen usw.) sind öfter zu beobachten und analog den sonstigen Vergrößerungen andrer Körperteile aufzufassen. Pupillen-Störungen sind belanglos. Exophthalmus hatte 8 % der Kranken. Die gutartigen homöoblastischen Tumoren wachsen langsam und führen viel später zu Sehstörungen, als die malignen Neubildungen. Das eigentliche Wesen der Augenstörungen und ihres Zustandekommens bei Hypophysis-Geschwülsten mit und ohne Akromegalie ist direkte Druckwirkung auf die basalen optischen Leitungsbahnen und die Augenmuskelnerven. Die Wachstumsrichtung geht meist vom hinteren Chiasmawinkel nach vorn. Bei Hypophysis-Tumoren mit Augen-Symptomen kommt von trophischen und Wachstums-Störungen noch vor Adipositas universalis (4 Fälle bei gleichzeitiger temporaler Halbblindheit), Störungen im Bereich der Genitalsphäre (relativ häufig), Schilddrüsen-Atrophie (2 mal).

Kurt Steindorff.

2) **Transactions of the American Ophthalmological Society.** 45th Annual Meeting, New London, 1909. Vol. XII, Part I. Philadelphia, 1909.

1) Alexander Duane: A classification of eye diseases.

Beigefügt ist der Abriß einer allgemeinen Morbiditäts-Liste nach der Nomenklatur für Krankheiten, wie sie vom Royal College of Physicians in London festgesetzt wurde.

2) Charles Stedman Bull: The adverse influence of diabetes in certain operations of the eye.

Vortr. operierte 115 Diabetiker, und zwar waren:

a) 62 Star-Operationen. Davon waren 40 senile Katarakte bei mindestens 65 Jahre alten Diabetikern, die mit Iridektomie operiert wurden. Die Heilung verlief bei allen unkompliziert, nur bei 11 Kranken etwas langsam. Bei 10 von diesen waren Zeichen von Gefäßdegeneration und gesteigertem Blutdruck.

22 Katarakte waren rein diabetische; die Kranken waren 36—40 Jahre alt. Bei allen wurde vor dem Eingriff der Urin möglichst frei von Zucker und andren abnormen Bestandteilen gemacht. Wiederkehrende Hyphaemata hatten 6, Netzhautblutungen 2 und 6 eine der Behandlung schwer zugängliche Iritis. Diese 14 Kranken hatten deutliche Arteriosklerose der Bindehaut- und Netzhautgefäße.

b) Von 40 der Star-Operation vorhergehenden Iridektomien wurden 22 bei Diabetikern mit seniler Katarakt und 18 bei rein diabetischem Star ausgeführt. Bei der ersten Gruppe kam keine Iritis zur Beobachtung, wohl aber bei 3 Arteriosklerotischen Hyphäma und langsamer Wundschluß; bei der zweiten Gruppe kam es 4 mal zu Iritis.

c) Die 9 optischen Iridektomien verliefen mit einer Ausnahme (Iritis) glatt.

d) Die 4 Glaukom-Iridektomien hatten alle profuse Blutungen in die vordere Kammer.

Vortr. meint, daß Azeton, Azet-Essigsäure und β-Oxybuttersäure die Prognose verschlechtern und tunlichst vor der Operation beseitigt werden müßten. Arteriosklerose spielt eine große Rolle in der Ätiologie des Diabetes und seiner Komplikationen. Die Prognose hängt nicht vom Zuckergehalt, sondern vom Grade der Säure-Intoxikation ab.

3) Samuel Theobald: Summary of results obtained, and features of interest, in 215 consecutive cataract extractions.

Es stehen 193 volle Erfolge 15 bedingten und 7 Mißerfolgen gegenüber (3,25%), von denen 4 auf Eiterung, 3 auf andre Ursachen zurückzuführen sind.

4) McLuney Radcliffe: The choice of operation for iridotomy.

Am besten eignet sich für die Operation die von Ziegler modifizierte Nadel von Hay. Beim Schnitt vermeide man jeden Druck, gehe leicht sägend vor und operiere keinesfalls ohne künstliche Beleuchtung.

5) Edward Davis: The treatment of the eye when the globe is infected, with the object of preventing panophthalmitis.

In vier Fällen von postoperativer bzw. traumatischer Infektion des Augapfels sah Vortr. guten Erfolg von der Injektion von Argyrol (2—30%) in die vordere Kammer. Auf die Serum- und Vaccine-Therapie verlasse man sich, namentlich in schweren Fällen von tiefer Infektion mit Beteiligung des Glas-

körpers, nicht ausschließlich. Medikamentöse, chirurgische und Serumtherapie werden am besten kombiniert angewendet.

6) William M. Sweet: Third series of cases of injuries from foreign bodies examined by the Röntgen rays with results of operation.

Von 702 Fremdkörpern waren 571 aus Eisen oder Stahl, 49 aus Kupfer, Messing oder andren nicht magnetischen Metallen, 50 Geschosse, 32 aus Glas, Stein oder Kohle. Von 282 bisher unveröffentlichten Fällen gelang die Extraktion 69 mal, dabei hatten 17 Kranke Sehschärfe besser als $^1/_2$; 58 Bulbi mußten enukleiert werden; bei den übrigen Fällen saß der Fremdkörper außerhalb des Augapfels und der Orbita. Vortr. betont den Wert der Radiographie für die Diagnose und Lokalisation intraokularer und intraorbitaler Fremdkörper; die Methode versagte bei 282 Fällen selten, 157 mal zeigte sie das Fehlen von Splittern prompt an.

7) E. E. Holt: Physical economics.

Mathematische Formeln zur Bestimmung der Erwerbsfähigkeit.

8) James W. Ingalls: Spontaneous rupture of the eyeball. Report of a case.

Eine 89 Jahre alte Frau litt an chronischem Glaukom und bekam nach einer Aderhautblutung eine spontane Perforation der Hornhaut.

9) William T. Shoemaker: Adenocarcinoma of the pituitary body. Report of a case under observation for $4^1/_2$ years. Pathological examination.

Auffallend waren wiederholte Attacken von akuter Entzündung des rechten Sehnerven, der schließlich wie der linke atrophisch wurde; der linke Opticus und Okulomotorius waren von Geschwulstmassen durchsetzt.

10) Dunbar Roy: Report of a case of sarcoma and bone formation in an atrophic eye, with presentation of specimen.

Tod 8 Monate nach der Exenteratio orbitae.

11) Shumway: Metastatic carcinoma of the orbit with the report of a case.

Die Geschwulstmassen gingen deutlich auf die Bestrahlung mit Röntgenstrahlen zurück. Bei der Sektion fand man Scirrhus der Mamma und diffuse Metastasen in der Leber, Milz, den Nieren, dem Uterus und Lig. lat.; Sehnerv, M. rect. inf., ext. et int. waren infiltriert.

12) Oram Kny: Orbital fibroma, with unusual clinical manifestations.

13) S. Lewis Ziegler: Symmetrical lymphomata of the lacrimal and salivary glands (Mikulicz's disease).

Die Krankheit ist eine pathologische Einheit und nicht abhängig von irgend einer System-Erkrankung. Die symmetrische Schwellung der Tränen- und Speicheldrüsen ist pathognomonisch für den Prozeß. Durch die enorme Lymphzellen-Infiltration des Bindegewebes bei relativer Schonung der Drüsensubstanz erweist sich die Schwellung als reines Lymphom, das mit Adenomen oder Drüsentumoren nichts zu tun hat. Die Pathogenese ist vermutlich auf eine Chemotaxis zurückzuführen, die in den erkrankten Drüsen eine lokali-

sierte toxische Hyperleukozytose hervorruft. Weder die Drüsen, noch das Blut enthalten spezifische Bakterien. Die Nebenhöhlen absorbieren wahrscheinlich chemisch reizende toxische Substanzen, die der Lymphstrom in die betreffenden Drüsen schleppt. Durch Atembehinderung wird die Beseitigung dieser Absonderung der Nebenhöhlen erschwert und Suboxydation usw. hervorgerufen. Der Verlauf des Leidens ist ein chronischer, die Prognose trotz der Neigung zu Rückfällen günstig. Die Behandlung soll die Lymphtätigkeit und systematische Oxydation anregen (Arsen, Jod, Pilokarpin, X-Strahlen, Thyreoidin, Beseitigung aller Hindernisse für die Atmung); Extirpation der Drüsen ist nur selten am Platze.

14) George F. Libby: A case of complete albinism. Observations on the changes in the diameters of the lens as seen through the iris.

Bei Akkommodation auf 40 cm betrug der transversale Durchmesser der Linse 9,5 mm, 2 Stunden nach der Einträuflung von Eserin betrug er 9 mm und nach 1% Atropin 10 mm.

15) Howard F. Hansell: A case of bilateral macular coloboma.

16) Charles J. Kipp: Hemorrhagic central chorioretinitis in non-myopic eyes: a clinical contribution.

Es werden sechs Fälle mitgeteilt, die beweisen, daß die Krankheit an kein Alter oder Geschlecht gebunden ist; einmal waren beide Augen befallen; einmal trat sie bei einem Syphilitiker, einmal nach einer Verletzung auf.

17) W. Zentmayer: Angioid streaks in the retina, with the report of a case.

In beiden Augen befindet sich ein System anastomosierender schwarzer Streifen, die unterhalb der Netzhautgefäße liegen; in der Peripherie des Augenhintergrundes zeigen sich ausgedehnte chorioretinale Veränderungen; einer der Streifen steht mit einer Netzhaut-Blutung, ein andrer mit einem retino-chorioidealen Herd in Verbindung. Die Streifen sind wohl pigmentierte Gefäße entzündlichen oder kongenitalen Ursprungs.

18) de Schweinitz: Concerning a form of retinal disease with extensive exsudation; being a clinical contribution, with the report of 2 cases.

In dem ersten Fall ist jeder ätiologische Faktor unbekannt, Tuberkulose sicher auszuschließen; ebenso in dem andren. Offenbar sind die Exsudationen das Resultat alter Blutungen.

19) Campbell Posey: Neuroretinitis in chlorosis, with report of a case.

Die mitgeteilten schweren Veränderungen werden der abnormen Blutzusammensetzung zur Last gelegt.

20) Carl Fisher: The differentiation of the diphtheria bacillus from organisms morphologically similar.

Der Diphtheriebacillus ist weder morphologisch, noch durch sein kulturelles Verhalten charakterisiert. Er vergährt in 48 Stunden Dextrin, aber nicht Saccharose; doch tun dies auch gewisse nicht-pathogene Organismen von gleicher morphologischer Struktur. Nur Impf-Versuche geben eine

sichere Diagnose. In der Praxis sind die klinischen Symptome und negativer mikroskopischer Befund diagnostisch maßgebend.

21) Lucien Howe: Tropometers and measurements of arcs of rotation.

22) William M. Sweet: Improved apparatus for localizing foreign bodies in the eyeball by the Roentgen rays.

23) Charles H. Williams: Improved lantern for texting the colour-perception. Model of 1909.

Die Konstruktion der sub 21—23 beschriebenen Apparate lese man im Original nach, da sie in kurzem Referat nicht wiederzugeben ist.

Kurt Steindorff.

Journal-Übersicht.

I. Klinische Monatsblätter für Augenheilkunde. XLVIII. Februar.

1) **Zwei Fälle von solitärer Tuberkulose des hinteren Augen-Abschnittes im frühen Kindesalter,** von A. N. Natanson II.

Verf. berichtet über einen Fall, der ein 2jähr. Kind betraf, bei dem sich ein intraokularer Tumor ohne entzündliche Erscheinungen entwickelt hatte. Da derselbe für ein Gliom gehalten wurde, erfolgte die Enucleatio bulbi. Durch die mikroskopische Untersuchung ließ sich aber nachweisen, daß es sich um eine tuberkulöse Geschwulst handelte. In einem 2. Falle, ebenfalls bei einem 2jähr. Knaben, wurde sogleich die Diagnose auf tuberkulöse Geschwulst gestellt, was durch die mikroskopische Untersuchung bestätigt wurde. In beiden Fällen handelte es sich um eine tuberkulöse Aderhautgeschwulst, die sich auch über die Papille hinaus nach rückwärts über den Sehnerv hin verbreitet hatte.

---

2) **Kataraktbildung nach elektrischem Schlag,** von J. Komoto.

Ein 48jähriger Mann erhielt einen elektrischen Schlag direkt auf die rechte Hornhaut, welche vollständig klar war. Gerade gegenüber der verletzten Stelle kam ein begrenzter dicker Kapselstar zur Entwicklung. Ein 28jähriger Arbeiter erhält einen elektrischen Schlag von einer Spannung von 11000 Volt, der die Stirn traf. Nach einem halben Jahre entwickelte sich eine Cataracta totalis, welche fast reif bis zur vorderen Kapsel reichte; an letzterer bemerkte man viele grauweiße Fleckchen, die mehr oder weniger unregelmäßig gruppiert waren; auch an der Linsenkapsel des andren Auges fanden sich solche Flecke.

---

3) **Die sogenannte Retinitis punctata albescens,** von H. Lauber.

Im Anschluß an die Beschreibung von 4 Fällen von Retinitis punctata albescens, welche 4 Mitglieder derselben Familie umfaßte, gibt Verf. eine Zusammenstellung der bis jetzt beobachteten Fälle dieser Krankheit. Dieselben sind in zwei Gruppen zu teilen: die erste umfaßt Fälle einer angeborenen stationären Anomalie, bestehend im Vorhandensein weißer Pünktchen im Augenhintergrunde bei sonst normalem ophthalmoskopischem Befund. Außer hochgradiger Hemeralopie besteht keinerlei Funktionsstörung. Die

Affektion wäre als Fundus albipunctatus cum Hemeralopia congenita zu bezeichnen. Die zweite Gruppe umfaßt Fälle einer angeborenen Erkrankung von progressivem Charakter. Außer den Pünktchen bestehen Pigment-Verschiebungen und -Anhäufungen, atrophische Herde der Chorioidea, ferner retinitische Opticus-Atrophie mit Verdünnung der Netzhautgefäße. Diese Erscheinungen sind von wechselnder Intensität. Funktionell besteht außer Hemeralopie Herabsetzung der centralen Sehschärfe, Einschränkung des Gesichtsfeldes, sowie Störungen des Farbensinnes. Diese Affektion ist als Retinitis punctata albescens zu bezeichnen. Beiden Gruppen gemeinsam ist das familiäre Auftreten mit häufiger Consanguinität in der Aszendenz.

---

4) **Über Cysten- und Geschwulst-Bildung des Pigmentepithels der Iris,** von W. Gilbert.

Bei einem Auge, das wegen reifer Katarakt operiert worden war, hatte sich eine retroiridische Cyste entwickelt. Das Auge mußte später wegen glaukomatöser Erscheinungen entfernt werden. Es zeigte sich ein Tumor, der eine epitheliale Neubildung darstellte, die ihren Ausgang vom Pigmentepithel der Iris genommen hatte, wofür die Form und Anordnung der Zellen, die außerordentliche Pigmentierung sprachen. Auf das Irisstroma hatte die Geschwulst nur an umschriebener Stelle übergegriffen. Von dieser Stelle aus war auch das spärliche bindegewebige Gerüst in den Tumor eingewuchert. Der Tumor war aus einer primären Cystenbildung des Pigmentepithels hervorgegangen und wäre als „gutartiger Tumor des Pigmentepithels der Iris" zu bezeichnen.

---

5) **Ein Verfahren zur Injektion in das Blutgefäßsystem des Kaninchenauges,** von Hermann Ulbrich.

Um hämatogene Augen-Entzündungen zu studieren, die durch hochvirulentes Material hervorgebracht werden sollen, injizierte Verf. das Material in die Vortexvene. (Die Methode, wie dies ausgeführt wird, ist im Original nachzulesen.)

---

6) **Ein Fall von Aktinomykose der Orbita,** von Erwin Zahn.

Beschreibung eines Falles.

---

7) **Aktinomykose der Hornhaut,** von Edmund Rosenhauch.

Verf. beschreibt zwei Fälle von Hornhautgeschwür bei zwei Kindern, die durch Aktinomykes veranlaßt waren.

---

8) **Zu Wilbrand's „hemianopischem Prismenphänomen",** von Carl Behr.

Verf. empfiehlt in allen Fällen von Hemianopsie mit überschüssigem Gesichtsfelde die Nachprüfung des Wilbrand'schen Prismenphänomens, mit den von ihm empfohlenen Vorsichtsmaßregeln.

---

9) **Ein Fall von vorübergehender Chinin-Amaurose bzw. Chininamblyopie,** von Jan Stasinski.

Nach Einnahme von etwa 4 g Chinin in einer Dosis trat vollständige Amaurose bei einem 60jährigen Herrn ein, welche sich nach 9 Stunden besserte; 3—4 Tage bestand vollständige Farbenblindheit. Nach 8 Tagen hatte sich die Sehschärfe auf $^1/_3$ gehoben, 8—10 Tage später war sie eine volle, die Netzhaut war getrübt, von mattem, weißlich-grauen Aussehen, die

Netzhautgefäße erschienen fadendünn. In der ganzen Peripherie des Gesichtsfeldes bestand eine etwa 10—20 mm breite Zone, deren äußere Grenzen etwa den normalen Grenzen für Weiß entsprachen, und in deren Bereich Weiß wie Gelb erschien. Es bestand eine hochgradige Einschränkung für Farben. Peripheriewärts von der pathologischen Blau- und Rotgrenze ließen sich schmale Zonen feststellen, in denen bereits Blau und Rot erkannt wurde. Blau wurde in einer schmalen, an die pathologische Blaugrenze anstoßenden Zone selbst bei guter Sonnenbeleuchtung für Grün gehalten.

---

10) **Vorübergehende posttraumatische Geschwulstbildung der Iris,** von W. Früchte.

Durch ein Trauma mit einem Holzstück wurde eine Perforation der Hornhaut und vorderen Linsenkapsel veranlaßt, was Cataracta traumatica zur Folge hatte. Kortikalmassen drangen in die vordere Kammer und wurden langsam resorbiert. Nach $^1/_2$ Jahre, als die ganze Linse aufgesogen war, zeigten sich, aus dem unteren Kammerwinkel herausragend, zwei kleine, grauweiße, flache Geschwülstchen, die sich allmählich verkleinerten und nach einem Monat vollständig verschwunden waren. Verf. ist der Ansicht, daß die Geschwülste durch den chronischen Reiz der Linsenteile auf die Iris hervorgerufen waren.

---

11) **Über einen seltenen Fall von Anophthalmus congenitus mit Lidcysten,** von B. Wicherkiewicz.

Es handelte sich um einen $1^1/_2$jährigen Knaben mit beiderseitigem kongenitalen Anophthalmus, gepaart mit Unterlidcysten, die in die Orbita hineinragten; die eine Cyste reichte sogar bis in die Highmorshöhle hinein. Die Cysten enthielten eine durchsichtige rötliche Flüssigkeit.

---

12) **Einige Bemerkungen zur Arbeit von M. Straub „Die Exstirpation des Lidknorpels zur Heilung des Entropion trachomatosum", in der Oktober-Nummer des 47. Bandes der Klinischen Monatsblätter,** von H. Kuhnt.

Verf. teilt mit, daß er bereits seit etwa 15 Jahren in vielen Fällen und mit dem besten Erfolge gegen Entropion die Tarsus-Ausschälung ausgeführt habe.

---

13) **Elektrischer Beleuchtungs-Apparat zur Aufnahme des binokularen Gesichtsfeldes,** von E. Wölfflin.

Es handelt sich um 2 elektrische Glühlämpchen, die sich am Perimeter befestigen lassen, und von denen das eine als Fixierpunkt, das andre als Führungslicht am Perimeterbogen dient.

---

14) **Zur Färbung der Prowazeck-Halberstädter'schen Trachomkörperchen,** von C. Gallenga.

Zur Färbung der Trachomkörperchen empfiehlt Verf. das Eosinmethylenblau. Horstmann.

März.

1) **Über Beziehungen der Mikulicz'schen Krankheit zur Tuberkulose und Pseudoleukämie,** von B. Fleischer.

Verf. beschreibt vier von ihm beobachtete Fälle von Mikulicz'scher

Krankheit, die sämtlich jüngere Leute betrafen. Die doppelseitige Tränen- bzw. Speicheldrüsen-Schwellung in diesen Fällen war offenbar tuberkulöser Natur, die man wegen ihres eigenartigen klinischen, dem sonstigen Bild der Tuberkulose unähnlichen Bildes bisher nicht gewohnt war, als tuberkulös anzusehen. Die Annahme des Zusammenhanges der Mikulicz'schen Krankheit mit der echten Pseudoleukämie kann nicht als bewiesen angesehen werden, vielmehr zwingen die bisherigen Beobachtungen zu der Annahme, daß nicht selten diese Krankheit als ein tuberkulöser Prozeß aufzufassen ist.

---

2) **Zur Kenntnis der Iristumoren,** von E. Waldstein.

Verf. beobachtete bei einer 44jährigen Frau eine über erbsengroße halbkugelige Geschwulst, die fast den ganzen inneren oberen Quadranten einnahm, eine rötlich-orange Farbe hatte und eine feinhöckerige, besonders an ihren Randbezirken ziemlich reichlich vaskularisierte Oberfläche zeigte. Dieselbe wurde mit Erhaltung des Bulbus entfernt, indem das Stück Iris, auf dem die Geschwulst saß, mit ihr exstirpiert wurde. Die Heilung verlief gut, ein Rezidiv trat nicht auf. Die Geschwulst erwies sich als Endotheliom.

---

3) **Weiterer Beitrag zur pathologischen Anatomie der Randdegeneration der Hornhaut,** von R. Seefelder.

Die Randdegeneration der Hornhaut ist nach den Untersuchungen des Verf.'s die weitaus häufigste Ursache einer bleibenden Verdünnung der peripheren Hornhautpartien.

---

4) **Herpes corneae menstrualis,** von Henning Rönne.

Bei einer 42jährigen Frau trat nach den letzten 4 Menses, die sehr spärlich waren und nur einen Tag dauerten, regelmäßig 5 Tage nach dem Aufhören derselben eine Bildung kleiner Bläschen auf dem Hornhaut-Epithel ein, die nach 3—4 Tagen verschwanden, ohne irgend welche Spuren zurückzulassen.

---

5) **Über das Gesichtsfeld bei hereditärer Opticus-Atrophie (Leber),** von Henning Rönne.

In zwei Gesichtsfeldern von hereditärer Opticusatrophie fand sich eine radiär gehende Grenze im nasalen Horizontal-Meridian, entsprechend der von den Retinal-Nervenfasern gebildeten Naht.

---

6) **Über Lidrandplastik,** von L. v. Blaskovicz.

Nach Ausführung des Intermarginalschnittes werden zwei Hautschnitte gemacht, von denen der erstere parallel mit dem Lidrande verläuft, der zweite etwas höher ist und sich am Ende mit dem ersten vereinigt, so daß ein umschriebener Hautstreifen zwischen beiden zu liegen kommt. Alsdann wird der brückenförmige Streifen zwischen Intermarginalschnitt und erstem Hautschnitt von seiner Unterlage abgelöst. Darauf zieht man unter dem Brückenlappen die Hautinsel in den Lidrandschnitt.

---

7) **Ein Fall von einseitiger Erblindung nach Paraffin-Injektion in die Nasengegend,** von Erwin Zahn.

Zur Beseitigung ihrer Sattelnase wurden einer 41jährigen Frau Paraffin-Injektionen in die Nasengegend gemacht. Danach trat sofort Erblindung des linken Auges ein. Es zeigte sich das Bild der Sehnerven-Atrophie. Verf. ist der

Ansicht, daß die Erblindung die Folge einer auf direktem Wege von der Injektions-Stelle aus eingetretenen Unterbrechung der arteriellen Blutzufuhr in die Arteria centralis retinae sei.

---

8) **Über die Schädigung des Auges durch ultraviolette und Lichtstrahlen,** von F. Best.

Nach Verf. sind unter gewöhnlichen Lebensbedingungen die ultravioletten Strahlen belanglos für die Netzhaut, wohl aber kann die Intensität der Lichtstrahlen das Auge schädigen.

---

9) **Zur Gradbestimmung des Astigmatismus,** von R. Greeff.

Verf. rügt, daß die einheitliche Bestimmung der Meridiane bei Astigmatismus von der Kommission viel zu wenig bekannt gemacht worden ist, um sich einzubürgern. Um derartige Fragen festzustellen, sind auch die Vertreter der Technik zu hören.

---

10) **Spirillen bei Iridozyklitis nach perforierenden Augenverletzungen,** von Harry S. Gradle.

Verf. konnte in 3 Fällen von perforierender Verletzung des Augapfels, woselbst in einem Falle die Exenteratio bulbi wegen Iridozyklitis und Gefahr der sympathischen Ophthalmie ausgeführt worden war, die Anwesenheit von Spirillen nachweisen. Sechs weitere Fälle von perforierender Verletzung gaben in dieser Beziehung ein negatives Resultat. Horstmann.

Klinische Monatsblätter für Augenheilkunde. Beilageheft zu 1910.

1) **Über die Zyklodialyse,** von A. Elschnig.

Verf. führte die Zyklodialyse an 70 Kranken bzw. 86 Augen über 100 mal aus. Es handelte sich um 24 Kranke mit 27 Augen mit Sekundärglaukom. In 6 Fällen war die Zyklodialyse erfolgreich. Zuerst ist stets die Iridektomie auszuführen, nach deren Versagen eine oder wiederholte Zyklodialysen zu versuchen sind. An 7 Augen von Hydrophthalmus hatte die Zyklodialyse jedesmal einen prompten Erfolg. Von 16 Augen mit absolutem Glaukom wurden 8 geheilt, von denen 3 vorher iridektomiert worden waren. Unter 17 Augen mit kompensiertem Glaukom, Glaukom ohne Entzündungs-Erscheinungen, — die Kompensation war in einigen Fällen durch fortgesetzte Anwendung von Mioticis unterhalten worden, ohne daß der Verfall des Sehvermögens verhindert worden wäre —, war 11 mal die Zyklodialyse von Erfolg begleitet. Von 20 Augen mit inkompensiertem Glaukom, Glaukom mit Entzündungs-Erscheinungen, wurde bei 16 die Zykodialyse primär mit Erfolg ausgeführt. Fast niemals hatte die Zyklodialyse in allen diesen Fällen eine Schädigung erzeugt oder doch mindestens nur in verschwindend wenigen Fällen im Verhältnis zur Zahl der ausgeführten Operationen. Zweifellos stellt die Zyklodialyse eine wertvolle Bereicherung unsrer Heilmethoden beim Glaukom dar und verdient daher die ausgedehnteste Beachtung und Weiterprüfung.

---

2) **Über Wirkungen und Leistungen subkonjunktivaler Kochsalz-Injektionen,** von E. Hertel.

Nach den Untersuchungen des Verf.'s erfolgt nach subkonjunktivaler Einspritzung von $2^1/_2$—5 und mehr prozentiger Kochsalzlösung, also in thera-

peutisch zur Verwendung kommender Konzentration, eine Erhöhung der osmotischen Konzentration des Kammerwassers, die auf eine Steigerung des Gehaltes an Elektrolyten zu beziehen ist. Von 141 Augen mit Chorioiditis wurden 77 mit Kochsalz-Einspritzungen und 64 ohne solche behandelt. Von den ersteren trat bei 61, von den letzteren bei 39 eine Besserung ein. Unter 102 Augen mit Chorioiditis centralis e Myopia excessiva, die Einspritzungen erhalten hatten, wurden 69 gebessert, unter 76 nicht gespritzten nur 45. Bei 22 Augen mit Retinitis haemorrhagica trat nach Kochsalz-Injektion nur in 36 %, bei 27 nicht gespritzten bei 48 % Besserung ein. Unter 55 Fällen von Glaskörpertrübungen wurden 41 gebessert, davon nach Kochsalz-Injektion bei 21 Augen in 80,6 %, ohne solche unter 34 Augen in 70,6 %. Bei 35 Fällen von Netzhautablösung unter 61 wurden Kochsalz-Injektionen gemacht, Erfolg war bei 20,3 %, Besserung bei 24,5 % zu verzeichnen. Aus diesen Versuchen erhellt, daß bei nicht bazillären Augenhintergrunds-Erkrankungen durch die Einführung der subkonjunktivalen Kochsalz-Injektion die Zahl der gebesserten Fälle sich vermehrt hat, der Grad der erreichten Besserung dagegen war gegen früher nicht gestiegen.

---

3) **Beiträge zur Bedeutung der Serodiagnose der Syphilis für die Augenheilkunde**, von Richard Heßberg.

.Wie Verf. nachweist, ist die positive Seroreaktion nach Wassermann-Neisser-Bruck in ophthalmologisch sicher luetischen oder suspekt luetischen Fällen sicher beweisend für das Vorhandensein einer luetischen Augen-Erkrankung. Dies gilt sowohl für hereditäre, wie akquirierte Lues. Sie ist geeignet, in klinisch unklaren Fällen ohne Lues-Anamnese oder Allgemein-Erscheinungen den Verdacht auf luetische Augen-Erkrankungen zu erhärten. Die negative Seroreaktion ist kein absoluter Beweis gegen das Vorhandensein einer luetischen Augen-Erkrankung, insbesondere dann nicht, wenn andre klinische oder anamnestische Daten für Lues sprechen. Fehlen solche, so kann der negative Ausfall der Reaktion in differential-diagnostischer Hinsicht gegen Lues für andre ätiologische Momente in Anspruch genommen werden und eventuell zur Anwendung andrer ätiologischer Klärungsversuche (Tuberkulindiagnose usw.) Veranlassung geben.

---

4) **Über Schädigung der Augen durch Kunstdünger**, von H. Guillery.

Da das Thomasmehl eine reichliche Menge von Ätzkalk enthält, so ist es von den bisher untersuchten künstlichen Düngemitteln für das Auge vielleicht das schädlichste. Dasselbe bewirkt im Auge eine typische Kalktrübung. Auch das Calciumsuperphosphat, das in Anhydrid und Metaphosphorsäure zerfällt, ist ein starkes Ätzgift. Nicht nur wird die Bindehaut mehr oder weniger verätzt, sondern auch die Hornhaut stark getrübt. Das Kainit ist eine dem Auge weit weniger gefährliche Substanz, als die erwähnten beiden Düngemittel. Es verursacht daselbst lebhaftes Brennen und Rötung der Bindehaut. Auch der Chili-Salpeter ist kein für das Auge besonders gefährliches Ätzgift.

---

5) **Über die Immunitätsverhältnisse in der vorderen Augenkammer**, von S. Miyashita.

Nach Verf. ist das Gesetz der Cytotoxin-Retention durch den sekretorischen Apparat des Auges (Römer) insofern bestätigt, als die eine Komponente des Cytotoxin, nämlich das hämolytische Komplement, im ersten

normalen Kammerwasser nicht nachweisbar ist. Deshalb wird das Kammerwasser bei Immunisierten tatsächlich nicht hämolytisch. Aber die andre Komponente, nämlich der hämolytische Ambozeptor, ist konstant im unbeeinflußten Kammerwasser bei den aktiv genügend hoch immunisierten Kaninchen nachweisbar. Der Ambozeptorgehalt eines Blutserums ist demselben des entsprechenden ersten Kammerwassers etwa 1000—2000fach überlegen. Der hämolytische Ambozeptor verhält sich somit ungefähr gleich, wie das Agglutinin, Rezeptor zweiter Ordnung. Eine vollkommene Retention der bakteriolytischen Ambozeptoren ist noch nicht bewiesen. Jedenfalls hat man kein Recht, eine Sonderstellung des hämolytischen Ambozeptors bezüglich der Zurückhaltung des Schutzkörpers durch den sekretorischen Apparat des Auges anzuerkennen. Deshalb muß man statt von einem „Gesetz der Cytotoxinretention" von der „Vorrichtung der relativen Schutzkörper-Retention" sprechen. Denn die relative Retention gilt ebenso gut für Agglutinin, wie hämolytischen Ambozeptor. Diese Vorrichtung der relativen Schutzkörperretention ist äußerst empfindlich. Sie kann durch einmalige Parazentese mindestens vorübergehend geschädigt werden, insofern, als wahrscheinlich die Gefäßwand gegen die Schutzkörper durchlässiger wird. Das Auge wird durch wiederholte Reizungen merklich unempfindlich gegen stärkere Reize. Der Übertritt der Schutzstoffe im subkonjunktival gespritzten Serum kommt wohl praktisch nicht in Betracht. Beeinflussung des Antikörpergehaltes im Kammerwasser durch subkonjunktivale Injektionen und dergleichen findet dadurch statt, daß die Ziliarnerven auf irgend eine Art gereizt werden. Die Reizungen können chemischer, thermischer und mechanischer Art sein.

---

6) **Über die mit dem Tonometer von Schiötz gewonnenen Resultate bei normalen und glaukomatösen Augen, besonders vor und nach den verschiedenen druckherabsetzenden Operationen,** von W. Stock.

Das Tonometer von Schiötz gibt nach kurzer Übung zuverlässige klinische Zahlen über die Tension des Auges. Im normalen Auge beträgt der Druck zwischen 12 und 26 mm Hg. Da die Operationen erfahrungsmäßig um so besser wirken, je frischer das Glaukom ist, so ist die Tonometrie ein vorzügliches Mittel, uns die frühe Diagnose und Indikation zur Operation stellen zu helfen. Bei Glaucoma simplex müssen wir operieren, wenn der Druck deutlich über die Norm gesteigert ist und wenn wir es nicht erreichen, daß durch Medikamente, Eserin, Pilokarpin, der Druck normal wird. Als Operation für das Glaucoma simplex scheint sich am besten die Iridosklerektomie nach Lagrange zu bewähren. Zuweilen kann man die Zyklodialyse nach Heine vorausschicken. Die Zyklodialyse allein, ebenso die Iridektomie geben im allgemeinen bei Glaucoma simplex keine vollkommenen Dauerresultate hinsichtlich der Normalisierung der Tension. Bei Glaucoma inflammatorium acutum gibt die Iridektomie, wenn das Glaukom nicht zu weit vorgeschritten ist, die besten Resultate. Die Zyklodialyse setzt beim Glaucoma inflammatorium den Druck zur Norm oder unter die Norm herab, diese Wirkung ist aber oft nicht dauernd. Deshalb kann man auch hier, wenn man bei fortgeschrittenem Glaukom die Iridektomie als zu großen Eingriff fürchtet, eventuell ein Zyklodialyse vorausschicken und dann die Iridektomie oder Iridosklerektomie an dem weniger gespannten Auge ausführen. Wirkt die gemachte Operation nicht genügend, so kann in manchen Fällen noch Eserin-Pilokarpin den Druck regulieren.

---

7) **Zur Kenntnis der intrasklerale Cysten,** von J. Rubert.

Verf. beschreibt eine intrasklerale Cyste, die am unteren Hornhautrande lag, mit breiter Basis dem Augapfel aufsaß, annähernd die Form einer Bohne hatte und mit ihrem konkaven Rande den Limbus umgab. Dieselbe hatte sich von selbst seit etwa 8 Jahren entwickelt. Die vordere Wand der Cyste wurde abgetragen. Die Wunde heilte und ein Rezidiv trat nicht auf. Da sich bei der mikroskopischen Untersuchung des Präparates Holzpartikelchen und andre Elemente des Pflanzenreiches fanden, so sah Verf. dieselben, die durch ein Trauma von außen in das sklerale Gewebe gelangen, als Ursache der Zystenbildung an.

---

8) **Beiträge zur Trachomforschung,** von M. Wolfrum.

Nach den Ausführungen des Verf.'s sind die von Heymann beschriebenen Zell-Einschlüsse, die dieser für Degenerations-Produkte hielt, Mischinfektionen von Trachom und Gonorrhoe. Unter 28 Fällen von Blennorrhoe fand Verf. 20 mal Gonokokken, 1 mal Pneumokokken und 4 mal Einschlüsse, 3 Fälle waren unsicher, während Heymann in fast 50% von Blennorrhoe Einschlüsse gefunden hat. Unter den 4 Fällen, wo Verf. Einschlüsse konstatiert hatte, wurde in 2 von der Bindehaut des Neugeborenen eine Spur des abgeschabten Sekrets auf die eines Erwachsenen gebracht. In beiden Fällen entwickelte sich das klinische Bild eines echten Trachoms, ein Beweis dafür, daß es sich hier um ein Krankheitsbild des Neugeborenen handelt, welches dem Trachom der Erwachsenen entspricht.

---

9) **Über Sideroskopie und Magnet-Operationen,** von G. S. Kanzel.

Jeder verdächtige Fall von Eisensplitter-Verletzung muß unbedingt mit dem Sideroskop untersucht werden. Eisen- und Stahlsplitter müssen möglichst früh extrahiert werden, denn davon hängt der für das Sehvermögen günstige Ausgang in hohem Maße ab, wobei zugleich die Möglichkeit des Verlustes des Auges infolge von Infektion verringert wird. Dabei ist es wünschenswert, sich nicht ausschließlich eines Magnet-Typus, des Hand- oder Riesenmagnets, zu bedienen, sondern in gegebenen Fällen sowohl den einen, wie den andren oder auch beide zusammen zu benutzen. Nach Verf. gelang die Extraktion der Eisensplitter in 91,3%, gutes Sehvermögen wurde erhalten in 36,5%, der Verlust des Auges erfolgte in 28,2%. Die meisten Verluste traten ein nach Extraktion von Splittern aus dem Glaskörper: 39 von 104 Augen. Horstmann.

II. Wochenschrift für Therapie und Hygiene des Auges. 1910. Nr. 14.

Kommen bei seniler Katarakt Spontanheilungen vor? von Dr. Franz Becker in Düsseldorf.

Bei der 60jährigen Patientin gingen die kataraktösen Linsentrübungen völlig spontan erheblich zurück, allerdings wohl im Zusammenhang mit einer Besserung des allgemeinen Gesundheitszustandes.

Nr. 15.

Das Bleno-Lenicet und die Behandlung der Blennorrhoea gonorrhoica, von Dr. Walter in Odessa.

Verf. glaubt nicht, daß das Bleno-Lenicet auf die gonorrhoische Entzündung einzuwirken imstande ist, und wendet es nur in Verbindung mit Höllenstein-Pinselungen an. Bei dieser kombinierten Behandlung sind die

Komplikationen von seiten der Hornhaut seltener und der Krankheitsverlauf ein schnellerer. Das Einstreichen der Salbe ungeübten Händen zu überlassen, hält Verf. für gefährlich und warnt davor bei der Behandlung ambulatorischer Patienten.

Nr. 17.

Augenbäder, von Dr. Hesse in Pirna.

Das vom Verf. zusammengestellte „Augenbad" zur Reinigung des Auges bei katarrhalischen Prozessen besteht aus einer Mischflasche, Augenbadewanne und einem Röhrchen mit 20 Tabletten aus künstlichem Emser Salz und Borax nebst Gebrauchsanweisung. Die Kranken können sich das Auge selbst ausspülen.

Nr. 18.

Einige therapeutische Beobachtungen, von Dr. Bruno Sylla in Bremen.

1. Die Conjunctivitis Meibomiana und das Perhydrol als diagnostisches Hilfsmittel. 2. Ein Fall von beginnendem Buphthalmus oder juvenilem Glaukom.

Fritz Mendel.

III. Annals of Ophthalmology. 1910. Januar.

1) **The physiology of pupillary movements**, by Clarence Loeb.

Vgl. Arch. d'Opht., Juli 1909.

---

2) **Transferred ophthalmitis**, by Charles A. Oliver.

Verf. bespricht die indirekten und direkten Ursachen der Verminderung des Auftretens von sympathischer Augenentzündung.

---

3) **The visual requirements of transportation employees**, by Nelson Miles Black.

Bahnbedienstete müssen sich periodischen Prüfungen ihrer Sehkraft und ihres Farbensinns unterziehen; es werden die diesbezüglichen Anforderungen besprochen.

---

4) **The relief of glaucoma through suboonjonctival injections of sodium citrate**, by Thomas und Fischer.

Natrium citr. ist am besten geeignet, die Affinität der kolloiden Substanzen des Auges für H_2O zu vermindern; es verhindert das Auftreten von Hornhauttrübungen. Die $^1/_8$ molekulare (= 5,41 %) Salzlösung hat dieselbe osmotische Konzentration wie die Körperflüssigkeiten, die $^1/_6$ molekulare (= 4,05 %) hat einen osmotischen Druck, der etwas über dem der menschlichen Gewebssäfte liegt. Die subkonjunktivale Injektion von 5—15 Tropfen ist selten schmerzhaft. Die schwächere Lösung ist für leichte Fälle, die stärkere für schwerere zu gebrauchen. Die Injektionen setzen den Druck des glaukomatösen Auges schnell herab, können aber nicht als Heilmittel angesehen werden.

---

5) **Do diseases of the accessory sinuses cause keratitis parenchymatosa?** by Edward J. Bernstein.

Bisher ist kein Fall von tiefsitzender Hornhaut-Entzündung bekannt geworden, der durch adenoide Wucherungen oder eitrige Prozesse in den Nebenhöhlen verursacht worden wäre.

---

6) **Report of a case of Parinaud's conjunctivitis with unusual complications,** by Frederick Krauss and M. P. Boyle.
Negerkind von $2^1/_2$ Jahren, bei dem der Prozeß auch den Tränensack ergriff. Pirquet positiv. Bakteriologischer Befund negativ.

7) **Modified Knapp Roller for expression in trachoma,** by Norton Whitney.
Kurt Steindorff.

IV. Ophthalmology. 1910. Januar.

1) **A study of heterophoria and heterotropia in duction and version,** by Edward Lander.

2) **Demonstration of the size and position of the $\sphericalangle \alpha$ by a simple modification of the Javal-Schiötz ophthalmometer,** by Lucien Howe.

3) **Mixed astigmatism with meridians of astigmatism not crossing at right angles,** by Walter L. Pannell.

4) **A pocket ophthalmoscope,** by J. Herbert Claiborne.

5) **A new sciascope,** by Clinton T. Cooke.

6) **A case of temporary monocular amblyopia possibly due to embolus in the optic nerve,** by Howard F. Hansell.
Es bestand bei der Patientin Endocarditis und Mitralinsuffizienz.

7) **Some clinical observations upon sympathetic ophthalmitis,** by Dunbar Roy.
Nach dem Ausbruch der Entzündung auf dem sympathisierten Auge vermag die Entfernung des sympathisierenden Auges den entzündlichen Prozeß in keiner Weise aufzuhalten; man soll vielmehr versuchen, die Sehkraft des ersterkrankten Auges so weit wie möglich zu retten. Je früher man ein durch Verletzung erblindetes Auge enukleïert, um so sicherer ist man vor dem Ausbruch sympathischer Ophthalmie. Freilich gibt es auch Fälle, wo z. B. sofortige Entfernung eines intraokularen Eisensplitters mit dem Elektromagneten die sympathische Ophthalmie nicht hintanzuhalten vermag. Die pathologisch-anatomische Untersuchung beweist, daß die sympathische Ophthalmie nicht durch exsudative Uveitis, sondern durch einen schleichenden formativen Prozeß bedingt wird; meist fallen exsudative und proliferierende Veränderungen zusammen.

8) **Visible movement of blood in retinal vessels,** by C. S. G. Nagel.
Patient hatte ein Aorten-Aneurysma.

9) **Massage as an occupation for the blind,** by Webster Fox.
Der hervorragende Tastsinn macht die Blinden besonders geeignet zur Ausführung der Massage, die allerdings unter ärztlicher Aufsicht geschehen soll.

10) **Conjunctival and other reaction tests to tuberculin in tuberculosis of the eyeball and its adnexa,** by Charles A. Oliver.

Verf. empfiehlt immer noch die Konjunktival-Reaktion zur Sicherung der Diagnose primärer Tuberkulose des Auges und seiner Adnexe. Wenn sie ein Aufflackern eines eben geheilten entzündlichen Prozesses befürchten läßt, ersetze man sie durch die kutane Prüfung. Einzelheiten lese man im Original nach.

---

11) **Remarks on the tuberculin treatment on the eye,** by Junius.

Verf. empfiehlt Neu-Tuberkulin, T. R. oder das langsamer wirkende Béraneck'sche Präparat. (Vgl. im übrigen Zeitschr. f. Augenheilk. XXI, S. 427.)

---

12) **Injury to the eye from the presence of anilin pencil in the conjunctival cul-de-sac,** by Albert C. Snell.

Auffallend war die Blaufärbung des Kammerwassers. Der Ausgang der Verletzung war ein günstiger, obwohl anfangs schwere Reiz-Erscheinungen bestanden hatten.

---

13) **Transfixion of cornea by hot pin without injury to lens,** by Arthur G. Bennett.

---

14) **Preliminary note on increased intraocular tension met with in cases of epidemic dropsy,** by Maynard.

Von 20 Patienten waren $^2/_3$ Männer, nur $^1/_3$ Frauen; außer 2 Patienten waren alle unter 36 Jahre alt, 8 sogar jünger als 28 Jahre. Es handelte sich um echtes Glaukom vom leichtesten bis zum schwersten Grade. Verf. nimmt an, daß eine passive Kongestion im Uvealtractus zu gesteigerter Lymphproduktion und so zur Vermehrung des Augendrucks geführt hat.

Kurt Steindorff.

V. The Ophthalmoscope. 1909. Oktober.

1) **Te relief of eye disease in Egypt, with some consideration of the incidence of blindness and trachoma,** by A. F. Mac Callan.

Vgl. Referat im Märzheft dieses Centralblattes.

---

2) **Transient convulsions in two children with unusual changes in the fundus oculi,** by Arthur J. Ballantyne.

In dem einen Falle eine Chorioretinitis pigmentosa mit abgeblaßter Papille, periphlebitischen Veränderungen auf vermutlich hereditär-luetischer Basis; in dem andren eine albuminurische Retinitis mit atypischer Anordnung.

---

3) **A fatality following discission,** by Philip A. Harry.

Ein 13jähriges Mädchen, das wahrscheinlich (!) zuckerkrank war, kollabierte wenige Stunden nach einer einfachen Diszission und ging im Coma zugrunde. Bei der Sektion zeigte sich im geringen Blaseninhalt Zucker und Aceton.

---

4) **A spontaneous serous cyst floating free in the anterior chamber,** by J. N. Roy.

Ein Trauma war nicht vorhergegangen. Die Cyste hatte sich jedenfalls in der hinteren Kammer, sei es auf dem Ciliarkörper oder der hinteren Irisfläche, vermutlich mit einem fadenförmigen Stil entwickelt und war dann,

von seinem Aufhängepunkt abgelöst, in die Vorderkammer durch die Pupille hindurch gewandert. Irgend eine Störung machte das Gebilde nicht, deshalb entzog sich auch die 21jährige Patientin jeder Behandlung.

November.

1) **On the occurrence of misplaced derivatives of the secondary optic vesicle in congenitally abnormal eyes,** by George Coats.

2) **On the treatment of detachment of the retina,** by Prof. R. Deutschmann.

Verf. hat auf dem Oxforder Ophthalmologen-Kongreß seine Behandlung der Netzhaut-Ablösung praktisch demonstriert. In dem einleitenden Vortrage weist er auf seine Resultate hin: 31,1 % Heilungen, 41,3 % Besserungen, 27,6 % Ungeheilte bei seiner Doppeldurchschneidung. Mit wiederholten Injektionen von tierischem Glaskörper-Detritus erzielte er 3 Heilungen und 26 Besserungen bei 68 als hoffnungslos geltenden Fällen.

3) **Kerotomy,** by A. Nimmo Walker.

Verf. empfiehlt nach dem Vorgang seines vielerfahrenen Vaters bei hartnäckigen schweren Keratitiden Inzisionen in der ganzen Peripherie des Hornhautrandes, ringförmig in Abständen von der Länge der Inzision selbst, bei weniger schweren Fällen in größeren, so daß aber Kammerwasser möglichst nicht abfließen kann, um Schmerzen und Linsenverletzungen zu vermeiden. Ein Schaden ist unter 1000 Fällen kein einziges Mal entstanden. In St. Paul's Hospital ist die Operation an der Tagesordnung und namentlich bei der chronischen ekzematösen, der sog. skrophulösen Keratitis von überraschendem Erfolge.

4) **A method of cataract extraction with the retention of a corneal-conjunctival bridge,** by Neven Gordon Cluckie.

Verf. macht den Hornhautschnitt mit dem Graefe'schen Messer nicht in der üblichen Weise bis zu Ende, sondern schiebt das Messer noch 10 bis 12 mm unter die Conjunctiva bulbi, bevor er es zurückzieht, ohne letztere zu durchschneiden. Von der so gebildeten corneo-conjunctivalen Brücke verspricht er sich besondere Nachgiebigkeit beim Austritt der Linse und Vorteile für eine schnelle Heilung.

Dezember.

1) **A preliminary note on a new operative procedure for the establishment of a filtering cicatrix in the treatment of glaucoma,** by Major R. H. Elliot.

Um den Effekt der etwas komplizierten Herbert'schen und der nicht ganz gefahrlosen Lagrange'schen Operation durch ein einfaches Verfahren zu erreichen, schlägt Verf. vor, dicht am Hornhautrande anschließend aus der Sklera eine etwa 2 mm große Kreisscheibe mit dem Trepan auszuschneiden, nachdem vorher ein dreieckiger Bindehautlappen, mit der Basis am Hornhautrande, zurückgeschlagen worden ist. Man kann das ausgeschnittene Skleralstückchen auch liegen lassen. In manchen Fällen kann oder muß ein kleines Stückchen Iris exzidiert werden; das entstehende Kolobom kann dann kaum gesehen werden. Die Vorderkammer bildet sich in den meisten Fällen schon am nächsten Tage wieder, in einzelnen später. Die Tension war in

allen Fällen — 50 bisher — herabgesetzt. Die subkonjunktivale Filtration erhielt sich dauernd, wenn sie auch allmählich schwächer wurde. Eine Infektion trat in keinem Falle ein.

---

2) **Some cases demonstrating the existence of the filtering cicatrix,** by Major R. H. Elliot.

Zu dem Streit zwischen Lagrange und Herbert einerseits, die an die Möglichkeit der operativen Bildung einer Filtrationsnarbe glauben, und Henderson andrerseits, der sie leugnet, veröffentlicht Verf. 4 Fälle meist älterer Patienten, bei denen noch nach Jahren die Filtration von der vorderen Kammer nach dem subkonjunktivalen Raum offensichtlich blieb.

---

3) **Graphic records of nystagmus,** by E. Buys and H. Coppez.

Analog der Sphygmographie des Pulses hat schon 1878 Raehlmann eine Art Nystagmographie am Auge versucht durch Aufzeichnung der verschiedenen Formen des Nystagmus. Aber erst 1908 ist von Wojatschek der erste wirklich graphische Apparat, der Photo-Nystagmograph, konstruiert worden. Einen neuen einfacheren Apparat beschreibt Buys, der mit ihm die verschiedenen Formen des Nystagmus zu registrieren und differenzieren versucht hat.

1910. Januar.

1) **The relation of photography to vision,** by F. W. Edrige-Green.

Verf. entwickelt in seinem Vortrage vor der Kgl. britischen photographischen Gesellschaft die Analogie zwischen Auge und Kamera, wobei er auf die chemischen Veränderungen des der Plattenemulsion entsprechenden Sehpurpurs eingeht und in einem Anhang die Entwicklung des Farbensinns bespricht.

---

2) **A case of sympathetic irritation followed by neuritis a year after enucleation; together with some observations on enlargement of the blind spot,** by John Rowan and A. W. M. Sutherland.

Die 16jährige Patientin hatte ihr Auge durch einen Steinwurf eingebüßt. 8 Jahre nach der Verletzung wurde die erste Untersuchung gemacht, wobei der blinde Fleck im zweiten Auge noch keine spindelförmige Gestalt zeigte, obwohl der Sehnerv eine verdächtige Rötung und die Gefäße eine leichte Schwellung zeigten. 6 Monate später hatte die Reizung des Auges Fortschritte gemacht und der blinde Fleck war deutlich spindelförmig. Nach der Enukleation brauchte er 3 Monate, um seine frühere Form zurück zu gewinnen. Zur selben Zeit erschien auch der Opticus wieder normal. Als ein Jahr später eine frische Neuritis optica einsetzte, erschien auch wieder die Spindelform des blinden Flecks, um mit dem Zurückgehen der entzündlichen Erscheinungen wieder langsam innerhalb 4 Monaten zu schwinden.

---

3) **A case of postdiphtherical paresis of accommodation, with an unusual pupillary symptom,** by S. Stephenson.

Verf. beobachtete bei einem 9jährigen Knaben während einer postdiphtherischen Akkommodations- und Gaumenlähmung Pupillenstarre auf Konvergenz und Akkommodation bei prompter Lichtreaktion. Mit eintretender allgemeiner Besserung schwand auch dieses Phänomen, das außer von Tooth nur noch von Lohmann im letzten Jahre beschrieben worden ist.

---

4) **A case of retrobulbar neuritis followed by dorsal myelitis**, by A. S. Cobbladick.

Neuritis wie Myelitis auf luetischer Basis; erstere vermutlich durch Periostitis am Foramen opticum und Endarteriitis der kleinen trophischen Gefäße des Nerven bedingt. Peltesohn.

Vermischtes.

1) Zum Nachfolger Widmark's in Stockholm ist Prof. Dalén (Lund) gewählt.

2) Bei der Enthüllung des Denkmals für E. v. Jäger (vgl. S. 127) hielt Prof. Klein die zweite Rede, die den Gefeierten uns menschlich näher bringt.

Bibliographie.

1) Extraction of the lens in its capsula by division of the suspensory ligament, by V. B. Nesfield (Assam). (Indian Medical Gazette. 1909. Juli.) Verf. hat, um die Smith'sche Operation zu erleichtern und weniger Glaskörperverluste zu haben, eine Modifikation ersonnen, die das Ligamentum suspensorium betrifft. Nach dem Hornhautschnitt und der Iridektomie geht er mit dem Cystitom zwischen Iris und Linsenkapsel, bis seine Spitze hinter der Iris jenseits der Linsenperipherie liegt, die Schneide nach außen gerichtet. Nun dreht er die Schneide gegen das Ligament und führt die Spitze im Kreise herum, so daß die innere, untere und äußere Portion durchtrennt wird, worauf das Messerchen vorsichtig entfernt wird. Auf leisen Druck kommt nun die Linse mit der Kapsel, die nur noch an der oberen Partie festhaftet. Sollte hier ein Widerstand zu überwinden sein, so genügt ein leiser Zug mit der Pinzette, die die Kapsel einreißt und ihren größten Teil mitnimmt. Peltesohn.

2) Die ätiologische Bedeutung der Syphilis für die Tabes dorsalis, von Blümel. (Inaug.-Diss. Berlin 1909.) Aus dem Material der Nervenklinik der Charité fand Verf.: von 50 tabischen Männern hatten 26 = 52% sicher, 5 = 10% sehr wahrscheinlich Syphilis gehabt, 10 = 20% waren verdächtig, 9 = 18% anscheinend ohne Syphilis; von 42 Frauen waren 19 = 45,2% sicher, 5 = 11,9% sehr wahrscheinlich syphilitisch, 7 = 16,7% suspekt, 11 = 26,2% anscheinend frei. Nur Lues hatten 20 (11 Männer, 9 Frauen), 12 waren außerdem neuropathisch belastet, bei einer Reihe anderer Kranken kamen noch Gifte, Überanstrengung, Trauma, sexuelle Ausschweifungen usf. zur luetischen Infektion als ätiologische Momente hinzu. Der jüngste Tabiker war 15 Jahre alt, der älteste 64, bei jenem lag die syphilitische Ansteckung 2, bei diesem 13 Jahre zurück. Meist trat die Rückenmarkserkrankung 6—10 Jahre nach der Ansteckung auf; bei Frauen ist das Intervall gemeinhin kürzer als bei Männern. Kurt Steindorff.

3) Über die Areflexie[1] der Cornea, von Alfred Saenger. (Neurolog. Centralbl. 1910. Nr. 2). Die Areflexie der Hornhaut ist ein Symptom, welches bei verschiedenen Hirnaffektionen vorkommt und unter Umständen von ausschlaggebender Bedeutung für die Stellung einer Lokaldiagnose werden

[1] Wer mit Deutsch nicht auskommt, mag δυσ-αναλασία sagen. H.

kann. Verf. kam nach seinen Beobachtungen zu dem Resultat, daß bei Kleinhirntumoren und Tumoren in der hinteren Schädelgrube die Areflexie der Kornea in den meisten Fällen einseitig vorkommt. In manchen Fällen findet man sie auf beiden Seiten, in andren aber fehlt sie. Die Areflexie findet sich noch viel häufiger bei nicht drucksteigernden Prozessen im Gehirn und zwar kontralateral zur Hirnläsion.

4) Weiterer Beitrag zur Vererbung des Schielens, von Prof. Dr. v. Sicherer in München. (Münchener med. Wochenschr. 1909. Nr. 52.) Verf. fand bei 3 bzw. 4 Generationen einer Familie, daß abwechselnd in einer Generation die Knaben, in der nächstfolgenden die Mädchen schielten. Soweit es sich feststellen ließ, handelte es sich in der ganzen Familie um Strabismus convergens des linken Auges. Die 6 schielenden Schwestern sind sämtlich hypermetropisch, die beiden nichtschielenden Brüder emmetropisch.

5) Die Behandlung des Trachoms, von Dr. P. Gorse. (Revue générale d'Ophthalmologie. 1909. Nr. 12.) Wenn die Sekretion sehr stark ist, bedient man sich einer Höllensteinlösung; wenn das Sekret nachläßt einer Kupfersulfatlösung. Ist noch keine Besserung eingetreten, so reibt man die Bindehaut mit (in Sublimatlösung getauchten) Wattebäuschchen ab, ein Verfahren, das noch durch Skarifikationen und Ätzungen mit dem Galvanokauter verstärkt wird. Zur Behandlung der Trichiasis und des Entropions gibt die Panas'sche Operation ausgezeichnete Resultate.

6) Mitteilungen aus der Augen-Abteilung des Deutschen Hospitals in der Stadt New York, von Dr. Denig. (Aus der Festschrift zur vierzigjährigen Stiftungsfeier des Deutschen Hospitals.) Verf. bespricht die Star-Operation, die Operation des unreifen Stares, die künstliche Reifung, Nachstar-Operation, Operation für hochgradige Kurzsichtigkeit, Parancentese der vorderen Kammer bei Sehnervenentzündung, Überkorrektion nach Muskel-Operationen, Operation bei Enophthalmus traumaticus und Magnetoperationen.

7) Zur Beurteilung von Mißerfolgen des Credé'schen Verfahrens bei Neugeborenen, von Dr. Wilhelm Feilchenfeld. (Deutsche med. Wochenschr. 1909. Nr. 52.) Verf. rät, beim Auftreten einer Augeneiterung — zumal nach vorzeitigem Blasensprung oder langer Austreibungsperiode — trotz erfolgter Argentum-Einträufelung post partum eine mikroskopische Untersuchung des Eiters auf Gonokokken in jedem Falle vorzunehmen, damit nicht unter der Diagnose „Argentum-Reizung" eine wirkliche Blennorrhoea gonorrhoica übersehen werde. Fritz Mendel.

8) Report of the committee on ophthalmia neonatorum. (Presented to the house of delegates of the American med. assoc. at the 60th ann. sess. held at Atlantic City, N. J., June 7—11, 1909.) Strenge Asepsie vermag in vielen Fällen den Ausbruch der Krankheit zu verhüten; der kritische Gebrauch von Silbersalzen und entsprechende Behandlung sind nach Ausbruch der Infektion geboten. Weder Hebammen noch Kinderfrauen dürfen eine Blennorrhoe behandeln. Weitgehendste Belehrung, Weckung des Verantwortlichkeits-Gefühls bei Ärzten und Hebammen, Verordnungen von seiten der Behörden werden im Kampfe gegen die verderbliche Krankheit nützlich sein. Kurt Steindorff.

Um Einsendung von Separatabdrücken wird gebeten (Berlin NW. 26 Schiffbauerdamm)

Verlag von Veit & Comp. in Leipzig. — Druck von Metzger & Wittig in Leipzig.

Centralblatt

für praktische

AUGENHEILKUNDE.

Herausgegeben von

Prof. Dr. J. Hirschberg, Geh. Med.-Rat, in Berlin.

Unter ständiger Mitwirkung der Herren Prof. G. Abelsdorff in Berlin, Dr. Berger in Paris, Prof. Birnbacher in Graz, Dr. Brailey in London, Dr. Bruns in Steglitz, Prof. Cl. du Bois-Reymond in Schanghai, Dr. Czellitzer in Berlin, Prof. E. Emmert in Bern, Prof. C. Galezowski in Parma, Dr. Ginsberg in Berlin, Prof. Goldzieher in Budapest, Dr. Gordon Norrie in Kopenhagen, Prof. Horstmann in Berlin, Dr. Issigonis in Smyrna, Prof. H. Knapp in New York, Lt. Col. F. P. Maynard, I. M. S. Calcutta, Dr. F. Mendel in Berlin, Dr. Moll in Berlin, Dr. W. Mühsam in Berlin, Dr. Neuburger in Nürnberg, Dr. Peltesohn in Hamburg, Dr. Pergens in Maeseyck, Prof. Peschel in Frankfurt a. M., Dr. Puntscher in Klagenfurt, Dr. M. Reich in Petersburg, Dr. H. Rönne in Kopenhagen, Med.-Rat Dr. Scheer in Oldenburg, Prof. Schenkel in Prag, Prof. Schwarz in Leipzig, Dr. Spiro in Berlin, Dr. Steindorff in Berlin, Dr. Stiel in Köln.

Monatlich ein Heft. Preis des Jahrganges 12 Mark. Zu beziehen durch alle Buchhandlungen des In- und Auslandes und die Postanstalten des Deutschen Reiches.

1910. Vierunddreißigster Jahrgang. Juni.

Inhalt: **Original-Mitteilungen.** I. Zwei Geschwülste der Caruncula lacrymalis. Von Dr. L. Steiner in Surabaya (Java). — II. Sehnerven-Atrophie nach Kontusion des Bulbus. Von Dr. J. J. Kunst, Militärarzt in Tjimahi (Java).

Neue Bücher.

Gesellschaftsberichte. 1) Ophthalmologische Gesellschaft in Wien. — II) Ophthalmologische Abteilung der medizinischen Fakultät in Philadelphia.

Referate, Übersetzungen, Auszüge. Lt. Colonel Smith's Operations in Bombay, by P. P. Kilkelly. (Nebst Zusätzen des Herausgebers.)

Journal-Übersicht. I. A. v. Graefe's Archiv f. Ophthalmologie. LXXXIII, 1. — II. Klinische Monatsblätter für Augenheilkunde. XLVIII. 1910. April. — III. The ophthalmic Review. 1909. September bis Dezember und 1910 Januar bis Februar. — IV. The Ophthalmoscope. 1910. Februar. — V. The Royal London Ophthalmic Hospital Reports. XVIII. 1910. Januar. — VI. Ophthalmology. 1910. Januar. — VII. La clinique ophtalmologique. 1910. Januar.

Vermischtes. Nr. 1–4.

Bibliographie. Nr. 1—10.

I. Zwei Geschwülste der Caruncula lacrymalis.

Von Dr. **L. Steiner** in Surabaya (Java).

I. Ein Talgdrüsen-Adenom.

Bei einem älteren Javaner, Soenio, der am 8. Oktober 1909 bei mir Hilfe suchte, fand ich folgendes: Auf beiden Augen leichte Conjunctivitis. Rechts an der Nasenseite ein beginnendes Flügelfell. Die rechte Caruncula

lacrymalis bildet einen gut bohnengroßen flachen Tumor, dessen Durchmesser 10 und 6 mm betragen, während die Dicke auf etwa 5 mm zu schätzen ist. Nach der Hornhaut zu ist der Rand pilzförmig überragend. Die Oberfläche ist unregelmäßig körnig, die Farbe weiß und rot gestichelt. Die kleine Geschwulst ist gut beweglich. Sie wird mit einigen Scherenschlägen im Gesunden, etwa $^1/_2$ cm von ihrem Rande, entfernt.

Bei der mikroskopischen Untersuchung zeigt sich, daß sie aus einem Konglomerat von Zellsäckchen besteht, welche im allgemeinen regelmäßig angeordnet sind und in ihrem Verhalten in jeder Beziehung den Talgdrüsen entsprechen, nur daß sie viel größer sind als die normalen Drüsen. Viele derselben haben einen Durchmesser von über 2 mm. In günstig gelegenen Schnitten sieht man die rundlichen Säckchen traubenförmig um einen Ausführungsgang gelagert, in welchen sie ausmünden. Die Drüsenepithelzellen entsprechen denjenigen der Talgdrüsen. An den Rändern der Säckchen sind sie klein, kubisch mit relativ großem Kern. Nach der Mitte zu werden sie größer, während der Kern kleiner erscheint und im Protoplasma kleine Vakuolen auftreten. Dabei nimmt ihre Färbbarkeit, die an den Rändern sehr stark ist, nach der Mitte zu schnell ab. Gegen die Mitte gehen sie in einen beinahe amorphen Detritus über, während in einer dazwischen gelegenen Übergangszone die geschrumpften Kerne als gefärbte Punkte und die Grenzen der Zellen als feine Striche markiert sind. Ein Lumen ist in den Säckchen nicht vorhanden; allein in den Ausführungsgängen ist ein solches zu sehen. Fast überall ist eine Membrana propria deutlich erkennbar. Auch gegen das darunter gelegene Bindegewebe ist die Geschwulst durch eine dichtere Bindegewebsschicht in einer ziemlich scharfen, welligen Linie abgegrenzt. Ein atypisches Fortwuchern der Epithelzellen in die Tiefe ist nirgends zu sehen. Das zwischen den Säckchen gelegene Bindegewebe ist im allgemeinen spärlich entwickelt und arm an Rundzellen. An einzelnen Stellen aber ist sein Verhalten ein ganz anderes. Hier zeigt es sich stark gewuchert und reichlich mit Rundzellen durchsetzt, so zwar, daß das Zwischengewebe ebenso viel und sogar mehr Raum einnimmt als die Acini. Dabei sind diese letzteren weit auseinander gedrängt, ihre Anordnung unregelmäßig, ihre Größe ungleich und ihre Lage in den breiten Rundzellen-Infiltraten regellos zerstreut. Der Bau der einzelnen Drüsensäckchen ist aber auch hier unverändert geblieben und entspricht überall dem der normalen Talgdrüsen. Nirgends ist eine Andeutung von atypischer Wucherung des Epithels in das Nachbargewebe zu sehen und das Verhalten der Epithelzellen und ihrer Kerne weicht nicht von demjenigen normaler Drüsen ab. In dem Bindegewebe, das unter dem Tumor liegt, sind keine Rundzellen-Anhäufungen vorhanden. Die Geschwulst besteht also aus Drüsensäckchen, die man als unnatürlich große Talgdrüsen deuten muß, und gehört demnach zu den Adenomen. Nur in einem kleinen Teile läßt die Wucherung und Infiltration des Zwischengewebes und die

unregelmäßigere Anordnung der Acini Zweifel aufkommen, ob wir nicht einen Übergang zu einer atypischen Wucherung, zu einem Karzinom, vor uns haben. Ich habe aber keine Stellen gesehen, die man bestimmt als krebsig hätte ansprechen können. Daß in den Drüsensäckchen keine Hohlräume waren, kann nicht gegen die Diagnose Adenom angeführt werden. Diese Hohlräume fehlen ja auch in den normalen Talgdrüsen.

Nach Saemisch[1] liegen bis jetzt vier Fälle vor, in denen das Adenom von der Karunkel seinen Ausgang genommen.

II. Eine Retentionscyste.

72jährige europäische Frau klagt über Tränenträufeln und Erblindung des rechten Auges. Dieses Auge ist starblind und zeigt auf der temporalen untern Seite der Karunkel eine gelb-weiße, regelmäßig eiförmige Geschwulst, deren Durchmesser 3 und 2 mm betragen. Dieselbe sitzt in der obersten Schicht der Karunkel, ist scharf umschrieben, verschieblich und hat eine glatte Oberfläche. Durch den Druck derselben ist der untere Tränenpunkt nach vorne gedreht, woraus sich das Tränenträufeln erklärt. Das Tränenkanälchen ist nicht verstopft und läßt sich leicht durchspritzen. Am 3. Januar 1910 wird die kleine Geschwulst mit einem schmalen Bindehautstreifen und der Hälfte der Karunkel durch einige Scherenschläge entfernt. Das Tränenträufeln ist dadurch behoben.

Die Geschwulst besteht aus einem unmittelbar unter der Oberfläche gelegenen und von dieser nur durch eine schmale Bindegewebsschicht getrennten Hohlraum, welcher von einer scharf gezeichneten, dünnen, brüchigen Wand umgeben ist. Der Inhalt desselben ist, vermutlich durch den Einfluß des beim Härten verwendeten Äthers und Alkohols, fast ganz verschwunden, es ist bloß noch an einzelnen Stellen etwas Detritus sichtbar. Es ist aber anzunehmen, daß derselbe aus Fett bestand. Die Cystenwand zeigt eine mehrfache Schicht Epithelzellen und eine fast überall gut nachweisbare Membrana propria. Die Epithelzellen sind klein, kubisch, färben sich stark und entsprechen den Epithellzellen der Talgdrüsen. Stellenweise, da, wo das Epithel dicker, kann man Sekret-Tropfen im Protoplasma der central gelegenen Zellen unterscheiden. Fast überall jedoch besteht es bloß aus einer Randschicht von 2 bis 3 Zellen. Mehrfach sieht man in der nächsten Nähe der Cyste normale Talgdrüsen. Viele Drüsensäckchen sind unter der Cystenwand stark abgeplattet. An einer Stelle sieht man den direkten Übergang von dem Epithel der Cyste in dasjenige einer benachbarten Talgdrüse, indem die Membrana propria plötzlich aufhört. Hie und da fanden sich unter dem Epithel der Cyste kleine platte Rundzellenanhäufungen. Es handelt sich um eine dem Hautgries ähnliche Retentionscyste einer Talgdrüse, welche durch starkes Wachstum den Tränenpunkt nach vorne verschoben und so zu Störung des Tränenflusses geführt hat.

[1] Graefe-Saemisch, Handb. der ges. Augenheilkunde. 2. Aufl. 5. Band. S. 734

II. Sehnerven-Atrophie nach Kontusion des Bulbus.

Von Dr. J. J. Kunst, Militärarzt des Niederländisch-Ostindischen Heeres in Tjimahi (Java).

Am 28. Juli 1909 wurde der Genie-Soldat S. ins hiesige Militärspital aufgenommen. Er war 6 Stunden vorher gestürzt und dabei mit dem rechten Auge auf den Stumpf eines etwa 4 cm dicken Schilfrohres gestoßen. Unmittelbar nach dem Unfall empfand Patient heftige Schmerzen im Auge und dessen Umgebung, und die Sehschärfe auf dieser Seite war sehr herabgesetzt.

Patient war ein junger, gesund aussehender Mensch mit hellblondem Haar, weißer Haut und frischer Gesichtsfarbe. Die Lider des rechten Auges waren sehr geschwollen und stellenweise rot und blau angelaufen; am unteren Lide eine kleine Abschürfung der Epidermis. Die Bindehaut des Augapfels war sehr geschwollen, besonders an der inneren unteren Seite, wo sich ein subkonjunktivaler Bluterguß befand. In der Nähe der Übergangsfalte wies die Bindehaut des unteren Lides eine kleine Wunde von unregelmäßiger Gestalt auf. Nichts wies auf eine Perforation der Sklera an dieser Stelle hin. Die Spannung des Bulbus war der des andren gleich. Keine Protrusio bulbi, keine Störungen in den Augenbewegungen. Die Hornhaut war glänzend, klar; die Pupille ziemlich weit, träg auf Lichteinfall reagierend. Die Linsenreflexbildchen waren vorhanden. Patient war imstande, große Gegenstände (Dächer, Bäume u. dgl.) zu unterscheiden.

Der ophthalmoskopische Befund war vollständig negativ: die brechenden Medien klar, der Hintergrund vollkommen normal. Von einer Berlin'schen Trübung keine Spur.

Drei Tage nachher fing die hellblaue Iris an, sich grün zu färben (infolge von Blutung in den Ciliarkörper durch die Kontusion?). Sehschärfe $^{5}/_{30}$.

Der Grund der schweren Funktionsstörung war uns nichts weniger als klar! In Abwartung der kommenden Ereignisse untersuchten wir den Patienten fast täglich ophthalmoskopisch. Am 19. Tage nach dem Unfall bekamen wir den Eindruck, daß die Papille des betroffenen Auges etwas blässer sei, als diejenige der andren Seite. Die Sehschärfe betrug damals $^{5}/_{20}$. Einige Tage nachher war die Atrophie des Sehnerven sehr deutlich, und einen Monat nach der Kontusion bot das Auge das vollständig entwickelte Krankheitsbild der genuinen Sehnervenatrophie dar: weiße, scharf begrenzte, total exkavierte Papille; fehlende direkte, normale, konsensuelle Reaktion auf Lichteinfall. Amaurose.

Die Anamnese gestaltet sich äußerst einfach. Vater und Mutter des Patienten sind gesund und rüstig. Vier Brüder und drei Schwestern am Leben, alle gesund; zwei Kinder unter 1 Jahr gestorben aus unbekannter

Ursache. Kein Nervenleiden in der Familie. Patient selber, 21 Jahre alt, ist nie ernstlich krank gewesen.

Die körperliche Untersuchung ergab vollständig negativen Befund. Einige Wochen später wurde von Herrn Dr. DE HAAN, dem Direktor des Medizinischen Laboratoriums in Batavia, die Wassermann'sche Reaktion bei dem Patienten ausgeführt. Sie fiel negativ aus.

Jetzt, 4 Monate nach dem Unfall, fangen die Centralgefäße an atrophisch zu werden; im übrigen hat sich der Zustand nicht geändert.

Es liegt hier also eine Sehnervenatrophie nach einfacher Kontusion des Augapfels bei einem jungen, anscheinend vollkommen gesunden Menschen vor.

Wir haben in der uns zu Gebote stehenden (hier zu Lande leider recht spärlichen!) Literatur Umschau nach analogen Fällen gehalten. Die Lehrbücher von FUCHS, FICK, KRIES, MICHEL, PANAS, BERRY, auch das neulich erschienene von AXENFELD erwähnen solche nicht. Ebensowenig die erste Auflage des GRAEFE-SAEMISCH. In dem Handbuch von DE WECKER und LANDOLT[1] dagegen fanden wir folgendes: „il n' est pas moins vrai qu' à la suite d'une commotion directe de l'oeil, ou à travers la paupière supérieure, sans que le nerf optique soit lui-même intéressé, il peut se développer une atrophie de la rétine et de son nerf conducteur, précédée d'aucune altération appréciable à l'ophtalmoscope. Nous avous observé en particulier un cas où un fil d'acier se détachant d'un métier vint frapper le globe de l'oeil à travers la paupière supérieure et déterminer, sans blessure externe aucune, une cécité instantanée et complète. Le malade fut amené peu d'heures après l'accident, et l'examen le plus attentif ne révéla sur sur cet oeil aucune altération du côté des membranes profondes ni de la papille du nerf optique, qui se montra atrophiée complètement quelques mois après."

Von den zahlreichen Abhandlungen über Contusio bulbi und im besondern über Commotio retinae standen uns nur einzelne zu Gebote. Damit hatten wir jedoch Glück! In den „Klinischen Monatsblättern für Augenheilkunde"[2] fanden wir einen Fall, der dem unsrigen auffallend ähnlich ist: ein gesundes, 17jähriges Mädchen stößt sich mit dem rechten Auge gegen eine Eisenstange. Vollständige Amaurose. Kleine Rißwunde der Konjunktiva. Pupille weit, reagiert nicht auf Lichteinfall. Ophthalmoskopischer Befund vollständig negativ. Nach 20 Tagen Anfang einer totalen Sehnervenatrophie.

Also ein nicht zweifelhafter Fall. Wir konnten uns des Eindruckes nicht erwehren, daß in der bezüglichen Literatur wenig Kontinuität herrsche!

---

[1] Traité complet d'Ophtalmologie, 1889. Tome IV (DE WECKER, Maladies de la Rétine, p. 199).

[2] Prof. Dr. LAQUEUR (Straßburg), Traumatische Amaurose ohne ophthalmoskopischen Befund. Klin. Monatsbl. für Augenheilk., XV. Jahrgang, 1877, S. 231.

In der neuen Auflage des GRAEFE-SAEMISCH[1] hofften wir jedoch eine erschöpfende Behandlung des in Frage stehenden Leidens zu finden. Darin wurden wir sehr enttäuscht. Es wird nur beiläufig die Frage aufgeworfen, „ob bei isolierter Kontusion des Augapfels der Opticus in Mitleidenschaft gezogen werden kann" (S. 548).

Die Antwort sucht man jedoch vergebens.

Die Sehnervenatrophie nach Kontusion des Bulbus scheint also in der ophthalmologischen Literatur eine recht schwankende Stellung inne zu haben. Es wäre doch wünschenswert, wenn eine erschöpfende, kritische Behandlung der zu Gebote stehenden Daten jedem Zweifel bezüglich des Vorkommens und der Häufigkeit des in Frage stehenden Leidens ein Ende machte.

Unser Büchertisch.

Neue Bücher.

*1) Die Ophthalmologie bei den alten Hebräern. Aus den alt- und neutestamentlichen Schriften unter Berücksichtigung des Talmuds dargestellt von Dr. med. et phil. L. Kotelmann, weil. Augenarzt in Hamburg. 1910. Verlag von Leopold Voss in Hamburg. Inhalt: Einleitung. Die Anatomie des Auges bei den alten Hebräern. Die Physiologie des Auges bei den alten Hebräern. Die Pathologie des Auges bei den alten Hebräern. Die Therapie des Auges bei den alten Hebräern. Alphabetisches Verzeichnis der hauptsächlich zitierten Werke. Sachregister. Wir werden auf das sorgfältig gearbeitete Werk noch zurückkommen.

2) Encyclopédie française d'ophtalmologie. Publiée sous la direction de MM. F. Lagrange, Professeur agrégé à la Faculté de médecine de l'Université de Bordeaux, et E. Valude, Médecin de la Clinique nationale ophtalmologique des Quinze-Vingts. Tome neuvième et dernier. Technique chirurgicale — Géographie ophtalmologique — Ophtalmologie vétérinaire et comparée — Hygiène oculaire — La simulation — Médecine légale — Déontologie — Examen de la vision au point de vue du service militaire. Par MM. E. Valude, Roure, Kalt, A. Chevallereau, Sieur. Table générale de l'ouvrage. 1 vol. in-8° raisin de 960 pages avec 319 figures dans le texte. Complet en 9 volumes, 150 fr. Paris, O. Doin & Fils.

So ist denn diese französische Encyklopädie, deren erster Band 1903 erschienen, in sieben Jahren fertig geworden. Unsre deutsche, die vorbildlich voraufgegangen, deren erste Lieferung im September 1898 eingeliefert worden, ist heute, nach 12 Jahren, noch leider vom Abschluß entfernt.

Der Inhalt dieses letzten Bandes der französischen Encyklopädie ist gehaltreich und wichtig.

Dies gilt besonders von der ersten Abhandlung über chirurgische Technik (387 S.), die Valude verfaßt und mit zahlreichen Abbildungen geschmückt hat. Sie gibt eine vortreffliche Übersicht des heutigen Zustandes

[1] GRAEFE-SAEMISCH, II. Auflage. 1909. IX. Band. A. WAGENMANN, Die Verletzungen des Auges.

unsrer Kunst. In historischer Hinsicht hätte ich wohl hie und da eine Einwendung zu machen. Auch in sachlicher.[1]

Die Geographie der Augenkrankheiten, die bereits 1898 im gedruckten Programm des deutschen Handbuchs von Graefe-Saemisch stand, hat in Dr. Roure einen rührigen Bearbeiter gefunden.

Sehr interessant ist der erste Abschnitt, die okulare Anthropologie. Sehr amüsant aber der Satz (S. 396): le type germanique, dont les Slaves constituent les représentants les plus purs. Kollege R. ist wohl noch nie durch Rußland gereist, von St. Petersburg bis Yalta. Hier berühre ich einen wunden Punkt seiner Abhandlung. Statistische Mitteilungen[2] zu sammeln ist schon ganz gut; aber noch besser ist es für den Verf. einer Geographie der Augenkrankheiten, wenigstens durch Besuch der Hauptplätze der vier Haupt-Erdteile, sich eine eigne Anschauung zu verschaffen.

Seine Resultate sind denn auch sehr grotesk. Die Hornhautkrankheiten haben ein Minimum mit 3,2% in Sebastopol und ein Maximum mit 53,3% in Barcelona. Glaukom hat ein Minimum von 0,2 in Köln, ein Maximum in Athen mit 3,4 und in Kopenhagen mit 4,5%. Ich kann ihm aus eigner Anschauung versichern, daß in Athen das Glaukom keineswegs häufiger ist, als bei uns. Er hätte sich auch aus der *Ὀφθαλμολογία* (S. 253) von Bistis, der in Wien studiert, in Konstantinopel und Athen praktiziert hat, belehren können.

Die Hygiene des Auges hat Dr. A. Chevallereau bearbeitet. Nach ihm wäre das erste wissenschaftliche Werk über den Gegenstand 1845[3] von Réveillé-Parise verfaßt; außerdem nennt er noch das von Sous 1883 und das von Trousseau. Aber da tut er sowohl den Alten Unrecht, wie auch H. Cohn u. a. unter den Neueren. Der erste Abschnitt umfaßt die private Hygiene, beginnt mit der des Säuglings und der Kinder, beschäftigt sich mit der Beleuchtung u. a. Dann folgt die Hygiene der Schule und der Gewerbe. Aus dem Abschnitt über die öffentliche Hygiene ersehen wir, daß es eine offizielle Blindenstatistik in Frankreich noch nicht gibt. Bezüglich der Ursachen der Erblindung werden nur die Arbeiten von Trousseau berücksichtigt. Folgt die Prophylaxe gegen Neugeborenen-Eiterung und gegen Trachom. Auch die Simulation und die Medizinal-Polizei ist von Chevallereau bearbeitet; endlich die Prüfung der Sehkraft beim Militär von Dr. Sieur, Prof. der Augenheilk. am Val-de Grace. Den Schluß macht ein alphabetisches Sach-Register.

Unsren Glückwunsch den Herausgebern, F. Lagrange und E. Valude, daß es ihnen gelungen ist, diesen französischen Kanon der Augenheilkunde fertigzustellen, der nicht bloß im französischen Sprachgebiet, sondern auch außerhalb desselben mit Nutzen zu konsultieren ist.

*3) Die Berufskrankheiten des Auges. Ihre Entstehung, Behandlung

---

[1] Hirschberg's Magnet „trägt 300—500 g". Aber das war mein erstes Modell vom Jahre 1879. Mein neues Modell, das seit 10 Jahren von mir und andren benutzt wird, trägt bis 15000 g. Es ist auch nicht richtig, daß mein Verfahren darin bestehe, immer „die Spitze des Magneten ins Augen-Innere einzuführen".

[2] von denen er übrigens die aus Berlin, über die Jahre 1870—77, im Jahre 1878 veröffentlicht, niemals berücksichtigt, wie ihm auch der Begriff Deutschland fremd geblieben, da er nur Preußen, Hannover, Sachsen, mit Magdeburg, Elsaß, aufzählt.

[3] Die zweite Ausgabe, welche ich kenne, ist zwar in elegantem Französisch geschrieben, enthält aber nichts wesentliches, was nicht schon in dem bekannten Werk von J. Beer aus dem Jahre 1800 sich findet.

und Verhütung von Dr. Ludwig Hirsch, Augenarzt in Berlin. Mit 20 Abbildungen im Text. Wiesbaden, J. F. Bergmann. 1910. (146 S.)

Dies Buch behandelt einen wichtigen Gegenstand, der namentlich bei der hoch entwickelten Industrie unsres Vaterlandes jeden Fachgenossen interessieren muß. Wir werden auf seinen Inhalt noch zurückkommen.

*4) Die Erkrankungen des Auges im Kindesalter, von Dr. A. Peters, o. ö. Prof. der Augenheilkunde und Direktor der Universitäts-Augenklinik zu Rostock. Bonn, F. Cohen, 1910. (273 S.)

Es gibt zwar bei uns schon Augenheilanstalten für Kinder, aber zum Glück noch nicht Kinderaugen-Ärzte. Jeder Fachgenosse muß die besonderen Krankheiten und Heilverfahren für Kinder beherrschen. Seit der klassischen Darstellung, welche Horner und Michel 1889 in Gerhardt's Handbuch der Kinderkrankheiten geliefert, sind zwanzig Jahre der Forschung verstrichen. Eine neue Darstellung ist zu einem Bedürfnis geworden. Wir werden auf den Inhalt dieses Werkes noch zurückkommen.

5) Die Behandlung der Kurzsichtigkeit, von Prof. Dr. J. Hirschberg, Geh. Med.-Rat in Berlin. Urban & Schwarzenberg, Berlin und Wien 1910.

Vorwort. Im Jahre 1904 habe ich, auf Wunsch des Herrn v. Leyden, einen Vortrag über die Behandlung der Kurzsichtigkeit in seiner „Deutschen Klinik am Eingang des zwanzigsten Jahrhunderts" veröffentlicht.

Einige Fachgenossen, welche in diesem umfangreichen Werke meine (natürlich mit Benutzung der Literatur, aber ganz nach eignen Erfahrungen geschriebene) Abhandlung vorgefunden, ersuchten mich, dieselbe gesondert herauszugeben, um sie der augenärztlichen Welt zugänglicher zu machen. Durch das Entgegenkommen der Verlagsbuchhandlung ist es mir möglich geworden, diesen Wunsch zu erfüllen. Ich lege meinen Fachgenossen die Abhandlung vor, und zwar in unveränderter Gestalt, da jede Änderung ihren einheitlichen Charakter nur stören würde, und da auch die Veröffentlichungen der letzten Jahre eher Bestätigungen als Umgestaltungen meiner auf Erfahrung gestützten Grundsätze gebracht haben.

*6) Vossius' Abhandl. VIII, 2. Das Trachom in Ostpreußen. Kurzgefaßte Darstellung seiner Pathologie und Therapie, von Dr. Küsel, Stabsarzt, Gumbinnen, ehemaligem Oberarzt der Kgl. Univ.-Augenklinik zu Königsberg i. Pr. Halle, C. Marhold, 1910.

In der Einleitung werden die dankenswerten Bemühungen von G. R. Kuhnt hervorgehoben, aber die des vom Staatsminister Dr. Bosse 1896 und 1899 nach Ost- und West-Preußen entsendeten augenärztlichen Kommissars, dessen Berichte in dem offiziellen Klin. Jahrb. (VI und VII) abgedruckt sind, nicht erwähnt. Auf den Inhalt der Schrift werden wir noch zurückkommen.

7) Graefe-Saemisch II. neue Auflage. 188—191. Lieferung.

Verletzungen des Auges mit Berücksichtigung der Unfall-Versicherung, von A. Wagenmann, Prof. in Jena. Der erste Teil dieser umfangreichen Arbeit (831 S.) ist jetzt fertig gestellt und einbandfähig, d. h. bequemer benutzbar.

8) Dass. 192. Lieferung.

Die Motilitäts-Störungen nach dem Stande der neuesten Forschung, von A. Bielschowsky, Prof. in Leipzig.

9) Ein Stück aus der Geschichte der medizinischen Fakultät zu Tübingen, von Prof. Dr. G. Schleich. (Rektorats-Rede.) Tübingen 1910.

10) Medizinisches aus der Geschichte, von Dr. H. Vierordt, Prof. der Medizin in Tübingen. Tübingen 1910.

Ein interessantes Buch des gelehrten Verfassers.

Gesellschaftsberichte.

1) Ophthalmologische Gesellschaft zu Wien.

Sitzung vom 11. Mai 1910.

J. v. Benedek und R. Müller demonstrieren einen 34jähr. Patienten, bei dem an der Conjunctiva bulbi Effloreszenzen vorhanden sind, welche denen bei Erythema multiforme ähnlich sehen. Doch besteht dabei ein Befund an der Haut, der diagnostisch als Pemphigus anzusprechen wäre; und es fragt sich, ob der Befund an der Bindehaut als Erythema oder Pemphigus zu deuten ist.

Es bestehen jetzt an beiden Augen, bei beträchtlicher Hyperämie der Bindehaut, über die Oberfläche prominierende Infiltrate am Limbus und in der Gegend zwischen Karunkel und Hornhaut, die oberflächlich grau belegt sind. Vor 2 Tagen waren an diesen Stellen bloß blaugraue Knoten zu sehen, wie sie bei Erythema nodosum vorzukommen pflegen. Mit Rücksicht auf die oberflächliche Nekrose und den Befund an der Haut sind sie vielleicht als Pemphigus zu deuten. Allerdings sind derartige Veränderungen bei Pemphigus nicht gesehen worden.

R. Müller gibt an, daß, vom dermatologischen Standpunkt, Erythema nodosum und Pemphigus sich mitunter nur nach dem Verlaufe der Erkrankung differenzieren lassen. Das Erythem heilt rasch ab und es kommt zu keinem Rezidiv. Bei dem vorgestellten Patienten besteht ein kleines Geschwür an der Glans penis an einer Stelle, wo Ulcera mollia vorzukommen pflegen, und anfangs wurde auswärts auch weicher Schanker diagnostiziert. Es bestehen jedoch an der Haut des Stammes und der Oberschenkel frische und eingetrocknete Blasen, an der Mund- und Rachenschleimhaut Blasen und Geschwüre, wie sie für Pemphigus charakteristisch sind. Trotzdem ist die Diagnose nicht vollständig sicher und sei durch den Befund an der Bindehaut stark beeinflußt worden.

Lauber hat den Kranken früher gesehen und fand nur eine grau belegte Stelle in der geröteten Conjunctiva bulbi des rechten Auges. Eine präzise Diagnose war nicht möglich, es hätte sich um eine infizierte Verletzung oder eine Infektion ohne Verletzung handeln können. Das Geschwür am Penis war als Ulcus molle von einem Dermatologen angesprochen worden.

Terč hat vor mehreren Jahren einen ähnlichen Fall, der überdies eine Blase auf der Hornhaut aufwies, in der Gesellschaft der Ärzte gezeigt. Nach lebhafter Debatte gaben die Dermatologen der Ansicht Ausdruck, daß es sich nicht um Pemphigus handle.

Krämer stellt einen Patienten vor, bei dem neben dem unteren Tränenpunkt auf dem einen Auge ein kleiner Schlitz besteht, während auf dem andern Auge nur eine kleine Einsenkung sichtbar ist, wodurch der ganze Verlauf des Tränenkanälchens sichtbar ist. Es handelt sich um Bildungsanomalien, wie sie Küsel beschrieben hat.

Über die Entwicklung der Tränenkanälchen bestehen zwei Ansichten: nach der einen gehe das ganze Tränenkanälchen aus der Tränenleiste hervor; nach der andern Ansicht (von Halben) entwickelt sich das Tränenkanälchen aus drei Teilen. Der laterale geht von der Papille aus, der mediale entsteht aus der Tränenleiste, der mittlere aus einer Epitheleinsenkung der Haut. Der vorgestellte und ähnliche Fälle stimmen am meisten mit der Ansicht von Halben überein.

Krämer legt ein Schema für Brillenrezepte mit der internationalen Achsenbezeichnung vor, das von der Gesellschaft akzeptiert wird.

Lauber stellt 1. einen 72jährigen Mann vor, der zur Vornahme der Katarakt-Operation in die Klinik aufgenommen worden ist. Auffallend ist das Fehlen des Pigmentsaumes am Pupillarrand der Iris. Es kann sich dabei um den seltenen Fall einer kongenitalen Anomalie handeln, oder um den Verlust des Pigmentes bei Diabetes oder um eine hyaline Degeneration des Pupillarrandes der Iris, wie sie Meller und Seefelder beschrieben haben. Der Pupillarsaum sieht bei Betrachtung mit dem binokularen Hornhautmikroskop grau, heller als das Stroma der Iris, und homogen aus. Die Pupille läßt sich durch Mydriatica nicht erweitern, was für die Rigidität des Pupillarrandes spricht. Das auffallendste Phänomen bietet sich bei der Skleraldurchleuchtung des Auges dar. Die Pupille erscheint dabei bedeutend größer als bei fokaler Beleuchtung; man kann aber bei genauer Betrachtung feststellen, daß der scheinbare Pupillarrand der peripheren Grenze einer durchscheinenden, aber nicht ganz durchsichtigen Partie entspricht, deren centrale Begrenzung der eigentliche Pupillarrand der Iris darstellt. Daraus läßt sich der sichere Schluß auf eine hyaline Degeneration des Pupillarrandes ziehen.

2. Einen 15jährigen Burschen, der wegen Sehstörungen in die Klinik aufgenommen wurde. Bei normaler Sehschärfe und Gesichtsfeld besteht beiderseitige Stauungspapille, rechtsseitige Parese des Mund-Facialis; Parese des linken Okulomotorius ohne Beteiligung der Binnenmuskel der Augen. Vor kurzer Zeit stellten sich auch Gehör- und Sprachstörungen ein. Seit etwa 8 Tagen besteht bei Pupillen von etwa 3,5 mm Durchmesser vollständige Starre derselben auf Licht und Konvergenz, bei leicht herabgesetzter Akkommodationsbreite (8 D.). Es handelt sich nicht um eine Sphinkterlähmung, sondern um eine Unterbrechung des Pupillenreflexbogens. Dieses Phänomen bei einem Gehirntumor ist ganz ungewöhnlich. Zu bemerken ist, daß Lues nicht vorliegt. Der Gehirntumor dürfte in der Vierhügelgegend zu lokalisieren sein.

Terč stellt einen Patienten vor, der vor 14 Tagen einen Schlag auf das rechte Auge erhalten hat. Es bestand bedeutende Suffusion der Konjunktiva und Linsenluxation. Anfangs bestand neben dem typischen Bilde einer Commotio retinae eine bedeutende Schwellung der retinalen Venen mit Blutungen. Daraus entwickelte sich im Verlauf von wenigen Tagen ein Bild, wie es bei der Embolie der Centralarterie aufzutreten pflegt mit starker Trübung der Netzhaut und dem roten Fleck in der Fovea. Dieser Zustand erhielt sich 3—4 Tage lang, um dem gegenwärtigen Platz zu machen, bei dem die Netzhaut in der Umgebung der Papille und der Macula grau gefärbt erscheint. Der Patient nimmt Handbewegungen vor dem Auge wahr, hat auch gute Lichtempfindung. Der Vortr. nimmt an, daß es sich um eine retrobulbäre Blutung handle.

Zimmermann hat vor kurzem einen der Beschreibung nach ähnlichen

Fall bei einem Patienten gesehen, dem eine Kugel durch die Orbita ins Siebbein gedrungen war. Er besitzt noch Lichtempfindung in 3 m. Der Fundus hat dieselbe schiefergraue Farbe, die Terč bei seinem Patienten beschrieben hat.

Salzmann, der den Patienten von Terč untersucht hat, findet, daß die graue Färbung des Fundus sich bei dem Patienten, besonders oben, in bräunliche Flecken auflösen läßt, also nicht vollkommen homogen ist. Hirsch hat ähnliche Pigmentierungen infolge der Läsion einer A. ciliaris postica und der A. centralis beschrieben. Es sei auch an die Ergebnisse der Wagenmann'schen Unterbindungsversuche zu erinnern.

---

2) **Ophthalmologische Abteilung der medizinischen Fakultät in Philadelphia.**

Sitzung vom 16. Dezember 1909.

Dr. Shumway: Pemphigus der Konjunktiva.

Gleichzeitig ist an Pemphigus erkrankt der behaarte Kopf, Rumpf, Hände und Füße und die Nasen-Rachenschleimhaut. Vortr. teilt mit, daß Bone in der Denver Gesellschaft über einen Fall berichtet habe, bei dem die Behandlung mit X-Strahlen zu einem dauernden Stillstand des Leidens geführt habe, während Dr. Pyle über 2 Fälle von sicherem Pemphigus der Konjunktiva berichtet, die jeder Behandlung, die modernen Methoden der Phototherapie eingeschlossen, unzugänglich geblieben.

Dr. de Schweinitz: Ein Fall von Chinin-Erblindung.

40jähriger Mann war nach Genuß einer großen Menge Chinin innerhalb einer halben Stunde vollständig erblindet. Nach 14 Stunden war das Sehen allmählich zurückgekehrt. 8 Monate später zeigte er folgenden Befund: beiderseits $^5/_5$ Sehschärfe, atrophische Verfärbung beider Papillen, sehr enge Netzhautarterien, hochgradige koncentrische Gesichtsfeld-Einschränkung bis auf 10° vom Fixierpunkt, daneben symmetrisch temporal gelegene Inseln von erhaltenem Gesichtsfeld.

Dr. de Schweinitz: Thiersch'sche Transplantation an der Bulbusbindehaut nach einem Jahre.

1 Jahr nachdem ein durch Abtragung eines Pterygiums entstandener Bindehautdefekt mittels Thiersch'scher Transplantation gedeckt war, ist der Lappen vollkommen eingeheilt und unterscheidet sich kaum mehr von der umgebenden Bindehaut.

Dr. H. F. Hansell: Ein Fall von knöchernem Tumor der Orbita.

Eine am oberen inneren Rande der Orbita fühlbare Geschwulst, die für Sarkom gehalten wurde, ergab sich bei der Operation als gestielter, knöcherner Tumor. Patientin, eine junge Frau, hatte viele Jahre an chronischem Nasenkatarrh gelitten. Eine Perforation der Ethmoidalplatte hatte zu chronischer Periostitis geführt, aus der dann schließlich durch allmähliche Ablagerung von Knochenzellen unter das Periost ein Tumor entstanden war.

Dr. W. Posey: Opticusatrophie nach Neuroretinis als Folge von Chlorose.

Die Affektion, die vor $^1/_2$ Jahre mit schwerster Sehstörung eingesetzt

hatte, war unter Anwendung von Eisen zurückgegangen. Die Patientin, ein junges Mädchen, hat wieder gute Sehschärfe.

Dr. Posey: Tuberkel des Ciliarkörpers.

Vortr. zeigt einen Fall von Tuberkel des Ciliarkörpers bei einem 40jähr. sonst gesunden Neger. Linkes Auge mäßig injiziert, Descemet-Beschläge; Pupille ist durch Atropin unregelmäßig dilatiert entsprechend einer Synechie zwischen der Iris und einer großen graugelben, gefäßlosen Masse, die hinter der Iris ins Pupillargebiet hineinragt. Die Pirquet'sche Probe ergibt eine Lokalreaktion, aber keine sichere Allgemeinreaktion.

Dr. Zentmayer: Ungewöhnliche Form von angeborenem Star.

Auf jedem Auge der 40jährigen Patientin befindet sich in der Linse eine unregelmäßige, scheibenähnliche, grauweiße Trübung mit einem stecknadelkopfartigen, centralen, weißen Fleck oben und innen von der Pupillenmitte. Diese ist von einer graulich gefleckten Trübung umgeben, die sich beinahe bis zum Äquator der Linse erstreckt. Die ganze geschrumpfte Linse ist nach oben und innen luxiert. Das linke schlechtere Auge wurde operiert. Mit einer Nadel wurde die trübe Scheibe aufgeritzt, sie fiel in die hintere Kammer. Da keine Besserung des Sehens erfolgte, wurde später eine Diszission ausgeführt, an die sich eine heftige Iridocyclitis anschloß. Eine Besserung der Sehkraft trat nicht ein. Vortr. rechnet diesen Fall zu denjenigen von angeborenem Star, die auf eine fehlerhafte Entwicklung des Linsenkerns zurückzuführen sind.

Dr. Radcliffe: Netzhautablösung.

8jähriger Knabe, der nach mehrwöchentlicher Erkrankung auf dem rechten Auge erblindet war, ohne vorausgegangene Verletzung. Eine rote, glänzende, teilweise flottierende Membran verdeckt den Fundus vollkommen. Vortr. hält sie für die Netzhaut, deren Stroma von Blutung durchtränkt sei. Er nimmt als Ursache ein dem Patienten unbewußt gebliebenes Trauma an. Zentmayer widerspricht dem und hält auf Grund der Nettleship'schen Untersuchung eine Blutung, wie sie bei Kindern häufig nach Exanthemen auftritt, für das Primäre.

Dr. Thomington: Präretinale Hämorrhagie.

Dr. de Schweinitz und Dr. Holloway: Über ungewöhnliche Gefäßveränderungen an den Netzhautgefäßen neben degenerativen Herden, ähnlich wie bei Retinitis circinata.

Es handelt sich um zwei ganz ähnliche Fälle — bei einem 19jährigen und einem 20jährigen Patienten — von einseitiger Erkrankung, bei denen man schwankendes Kaliber der Gefäße und aneurysmatische Erweiterungen, die fast ausschließlich auf die feinen Arterienäste beschränkt sind, neben Veränderungen, wie bei Retinitis circinata, findet. In beiden Fällen sind Darmstörungen und verdächtige rechte Lungenspitze vorhanden. Diem.

Referate, Übersetzungen, Auszüge.

„**Lt. Colonel Smith's Operations in Bombay**, by P. P. Kilkelly, M. B. (Dub.) Major, J. M. S., Ophthalmic Surgeon, Bombay. (Indian Medical Gazette Vol. XLV, Nr. 5. Calcutta, May, 1910.)

Am 27. Februar 1909 hat auf meine Aufforderung der Major, jetzt

Lt. Colonel, Henry Smith, Zivil-Wundarzt in Julunder, 23 Star-Ausziehungen verrichtet im Sir C. J. Ophthalmic Hospital, Bombay.

Die Erfolge gebe ich vollständig in einer Tabelle.[1]

Die Übersicht lautet folgendermaßen:

Zahl der Fälle		Sehkraft
1	. . . . .	$^6/_{15}$
2	. . . . .	$^6/_{20}$
7	. . . . .	$^6/_{30}$
3	. . . . .	$^6/_{40}$
4	. . . . .	$^6/_{60}$
5	. . . . .	Finger in 10—18 Fuß
1	. . . . .	Handbewegungen.

Zufälle während der Operation

Zerreißung der Kapsel	5
Glaskörper-Ausfluß	2

Komplikationen

Einklemmung der Iris in die Wundlippen	5
Kapselfetzen in der Wunde	4
Glaskörpertrübungen	9
Iritis	7.

Die Ausziehung des Stars innerhalb der Kapsel ist vielfach besprochen worden, und manche Erörterungen waren sehr gereizt; immerhin ist es unmöglich, den Namen des Lt. Colonel Smith von der Operation zu trennen. Er hat sie so oft ausgeführt und ihre Überlegenheit so stark betont, daß notwendigerweise die Kritik sich auf sein eigenes Operationsverfahren und seine Erfolge beziehen muß. Die Ergebnisse dieser 23 Operationen, die Lt. Colonel Smith selber ausgeführt hat, bestärken mich in der Überzeugung, die ich im vorigen Jahr auf dem ärztlichen Kongreß ausgedrückt habe, als ich Lt. Colonel einlud, im C. J. Augenkrankenhaus zu operieren.

Damals erklärte ich, daß ich etwa 600 Extraktionen in geschlossener Kapsel ausgeführt, aber daß ich diese Operation als gewöhnliches Verfahren aufgegeben hätte, da ich überzeugt war, daß die besten Interessen der Kranken nicht berücksichtigt würden, wenn man es anders als in ganz ausnahmsweisen Fällen ausführen würde.

Es ist klar bewiesen durch die obigen Fälle, daß Zufälle eintreten und ein hoher Prozentsatz schlechter Resultate auf die intrakapsulare Ausziehung folgt, sogar wenn die Operation durch Lt. Colonel Smith selbst ausgeführt worden. Ich für meinen Teil fühle nun, daß der gewöhnliche Patient einer geradezu unnötigen Gefahr durch diese Operation ausgesetzt wird.

Lt. Colonel Smith's Operationsmethode ist von Major Birdwood in der Indian medical Gazette, Januar 1910, gut beschrieben. Ich will bloß die folgenden Bemerkungen hinzufügen:

Methode, die Iris zurückzubringen. Major Birkwood erwähnt, daß nach der Ausziehung der Linse die Iris in Ordnung gebracht wird mit einer Iris-Pinzette oder einem Schielhaken. Ich denke, dies erklärt die Einklemmung der Iris. In den erwähnten 23 Fällen hat Lt. Colonel Smith das

[1] Diese Tabelle haben wir ausgelassen.

Endstück eines Schielhakens in die Wundwinkel eingebracht und war befriedigt, die Iris zurückgebracht zu haben.

Während der Ausziehung der Linse innerhalb der Kapsel wird die Iris oft in die Wundwinkel eingezwängt; und nach meiner Meinung ist es unmöglich zu verstehen, wie ein rundes und verhältnismäßig dickes Instrument, wie ein Schielhaken, die äußersten Winkel der Wunde wird erreichen können. Da ferner das Auge fast jedesmal stark nach oben gedreht wird, ist es für den Operateur schwierig zu sehen, was das Ende des Schielhakens bewirkt. Einigen von uns, den Zuschauern, schien es bloß den Glaskörper aufzurühren.

Der während der Ausziehung angewendete Druck. In einigen der Fälle wenigstens erschien es mir, daß der erforderliche Druck exzessiv war. Manche Linsen kamen ganz leicht heraus; in andren war es nur die zweifellose Entschlossenheit und Beharrlichkeit des Operateurs, welche den gewünschten Erfolg entschied, oder Kapselzerreißung oder Glaskörpervorfall hervorbrachte. Es scheint mir, daß dieser übertriebene Druck geeignet ist, Verletzungen der tieferen Teile zu verursachen und verantwortlich sein mag für die Glaskörpertrübung.

Iritis. Diese Komplikation erschien in einem hohen Prozent-Satz der Fälle, auch in Fällen, wo die Linse innerhalb der Kapsel herausgezogen wurde. Ich glaube, man hat behauptet, daß Iritis dabei ganz außerordentlich selten sei.

Bericht über die Fälle. Wir erhielten Berichte über diese Operation von Operateuren über ganz Indien; aber die meisten derselben sind einfach Aufzählungen von tausenden oder zehntausenden von Operationen, und Aufstellungen, welche Erfolge von 90—99,5 % in Anspruch nehmen. Solche Statistiken sind nutzlos, obwohl ich vollkommen anerkenne, daß es fast unmöglich ist, verläßliche Aufstellungen zu erhalten. Z. B. Lt. Colonel Smith, Zivil-Wundarzt, Julunder, erfüllt alle Pflichten des Wundarztes eines großen Distriktes. Ich glaube, er ist auch Aufseher des Gefängnisses. Er hat ein großes allgemeines Krankenhaus und Privatpraxis, und zu allem diesem verrichtet er in der geschäftigen Jahreszeit einige fünfzig Star-Operationen täglich. Er erzählt uns, daß er 12—15 Star-Ausziehungen in der Stunde verrichtet, und das nahezu 4 Stunden lang. Nehmen wir an 3 weitere Stunden für Hospitalarbeit, seine Patienten zu sehen und andre Operationen zu verrichten, wie die Entfernung des Oberkiefers usw., 1 Stunde für das Gefängnis, 2 Stunden für seine Privatpatienten, offizielle und andre: das gibt uns eine Summe von 10 Stunden Arbeit.

Die 23 erwähnten Fälle sind geprüft worden von mir selbst und von den Doktoren Frederick Bendley und N. D. Pontius aus Seattle, Washington, U. S. A., beide erfahrene Augen-Operateure.

Wir fanden, daß 10—15 Minuten notwendig waren für die Prüfung jeden Falles, d. h. 50 Fälle würden wenigstens 9 Stunden erfordern. Es ist also klar, daß es eine physische Unmöglichkeit ist für einen beschäftigten Mann, die Kranken selber zu prüfen; daß er sich hauptsächlich auf die Untergebenen verlassen muß bezüglich der Bemerkungen und Statistiken, wenn sie sich auf tausende von Fällen erstrecken."

Zusätze des Herausgebers.

I. Die Geschichte der intrakapsulären Star-Ausziehung sollte, bei den zahlreichen Erörterungen dieser Operation in der Literatur unsrer Tage, doch etwas genauer erörtert werden.

Daviel legte auf eine genaue Kapsel-Eröffnung (mittelst einer spitzen und scharfen Nadel) vor der Star-Entbindung den größten Wert (1752, Gesch. d. Augenh. XIII, 491); hat aber bei einem seit 10 Jahren bestehenden verflüssigten Balg-Star mit Verdickung und Anwachsung der vorderen Kapsel die letztere mit einer kleinen Pinzette ergriffen, sanft von den Verwachsungen gelöst und den verflüssigten Star mitsamt der Kapsel herausgezogen, und zwar mit bestem Erfolg.[1]

Aber schon im Jahre 1753 hat La Faye, der Erfinder des gedeckten Kystitoms, gewissermaßen unbewußt, die Ausziehung in der Kapsel geübt und gelehrt. „Indem ich ⟨nach dem Star-Schnitt,⟩ ein wenig auf den Augapfel drücke, geht die Linse aus ihrer Einbettung heraus und fällt auf die Wange. Mitunter widersteht die Linsenkapsel dem Austritt; dann gebraucht man das Kystitom. Das war nur in zwei von den sechs Fällen nötig." (Gesch. d. Augenh., XIII, S. 501.)

La Faye ist der Erfinder von Smith's Operation und, obwohl er nur 6, nicht wie letzterer 20000 Fälle[2] operiert hatte, ist seine vorbildliche Beschreibung besser. Der Vernünftige muß nachgeben. Das ist der Arzt. Wenn die Linse in der Kapsel bei mäßigem Druck nicht herauskommen will, schneidet er die Kapsel ein.

2. Die Maxime von La Faye ist vielfach nachgeahmt worden. Denn A. G. Richter sagt in der Abhandlung von der Ausziehung des grauen Stars (1773, S. 66):

„Sobald der Schnitt in der Hornhaut geschehen ist, muß die Kristall-Haut zerschnitten werden. Diesen Teil der Operation halten einige für überflüssig, ja gefährlich. Es ist wahr, es geschieht oft, daß, sobald die Hornhaut geöffnet und die wässerichte Feuchtigkeit ausgeflossen ist, die Kristall-Linse hervortritt, und ohne, daß ihre Kapsel vorher geöffnet ist, freywillig oder auf einen leichten Druck aufs Auge ausfällt. Aber dies geschieht nicht immer. Die Kristall-Haut ist zuweilen so fest und zähe, daß sie, so stark man auch das Auge drückt, dennoch der Kristall-Linse widersteht; und wenn man dann endlich sehr heftig drückt, plötzlich zerreißt, und die Kristall-Linse und hinterher die gläserne Feuchtigkeit plötzlich hervortreten läßt. Ja, es geschieht zuweilen, daß diese Haut auch diesem heftigeren Druck widersteht; dann dringt entweder ganz allein ein Teil der gläsernen Feuchtigkeit hervor, und die Kristall-Linse bleibt zurück, oder die Kapsel sondert sich von den Teilen ab, an die sie befestigt ist, und kommt unversehrt und ganz nebst der Linse aus dem Auge. Ich hebe zwei[3] Star-Linsen auf,

[1] Ebenso Janin (1767, II. T., 8 Beob.) Spontan-Austritt des Gesamt-Stars nach dem Hornhaut-Schnitt hat er selber mehrfach, wie auch Pellier, beobachtet. Janin gibt an (II, 9 Beob., S. 157), daß, wenn der Star zu einem gewissen Grade von ⟨Über-⟩ Reife gekommen, er sich von seinen natürlichen Verwachsungen befreie. Solche Fälle von sehr altem Star, mit starker Kapsel-Verdickung, weiche wie harte, hat ja jeder von uns gelegentlich, nach geräumigem Schnitt, mittels der Kapsel-Pinzette in toto ausgezogen, — mit ausgezeichnetem Erfolg für die Sehkraft, falls die Netzhaut gesund war.

[2] Es ist lächerlich, wenn einzelne englische Ärzte in Indien nur die Zahl der Operationen, nicht die Beobachtungsgabe des Arztes in Betracht ziehen wollen.

[3] Die Krankengeschichten sind ausführlich mitgeteilt, S. 185.

die ich ausgezogen habe: beide sind mit ihrer Kapsel, die ganz unversehrt ist, bedeckt. Ich drückte das Auge bei der Operation nur sehr gelinde, und die Operation hatte den besten Erfolg. Ich schließe daraus, daß sich die Kapsel zuweilen sehr leicht und ohne Verletzung irgend eines Teiles absondert; und daß in diesen Fällen die Absonderung derselben nicht allein kein übler, sondern ein sehr erwünschter Zufall, der den Kranken vor einem Nachstar (Catar. secundaria) in Sicherheit setzt. Das kann man aber von der gewaltsamen Absonderung der Kapsel, von der ich hier rede, und die nicht ohne Verletzung und Beschädigung der inneren Teile des Auges geschieht, nicht sagen."

A. G. Richter hatte nach unsren Begriffen, vollends nach denen der Engländer in Indien, nur eine bescheidene Praxis; — obwohl die oft nachgedruckte Behauptung, daß er sein Buch nach 25 Extraktionen verfaßt habe, eine Fabel ist, da er selbst angibt (S. 149) die Ausziehung „sehr oft" verrichtet und nur in 3 oder 4 besonderen Fällen eine heftige Entzündung beobachtet zu haben. Aber seine Sätze sind noch heute, nach 137 Jahren, durchaus brauchbar, und sein Buch für mich interessanter, als einige neue aus unsren Tagen, die sich auf tausende von Operationen stützen. Im 2. Heft seiner chirurgischen Beobachtungen (1776) wiederholt Richter seinen Vorschlag, gelegentlich den Star in der Kapsel auszuziehen und gesteht 1779 (in der chir. Bibl. V, S. 432) Herrn Henckel gern zu, daß Herr Janin ihn auf diesen Einfall gebracht. Endlich 1790, in seiner Wundarzneikunst, §§ 321—323, hat er ein ganzes Kapitel über die Ausziehung der Star-Linse samt der Kapsel.

„Da die Verdunklung der Kapsel nach der Operation der Ausziehung nicht selten, und mehrenteils schwer zu beheben, fragt sichs, ob man nicht am besten täte, wenn man, um diese zweite Blindheit zu verhüten, bei der Operation jederzeit die Linse samt der Kapsel auszöge .... Aber kann man denn auch die Kapsel uneröffnet samt der Linse ausziehen? Verschiedene Erfahrungen (Heuermann, Bemerk. I. Bd., S. 261,[1] Janin, Observ. sur l'oeil p. 255, Richter, Observ. chir. Fasc. II) machen es glaublich, daß dies zuweilen sehr leicht geschehen könne ... Es ist zur Erreichung dieser Absicht weiter nichts nötig, als die Eröffnung der Kapsel zu unterlassen und nach Eröffnung der Hornhaut sogleich durch einen behutsamen Druck die Linse und Kapsel allmählich abzudrücken .... Indessen so leicht und glücklich auch dieser Handgriff zuweilen vonstatten geht, so ist er dennoch auch gar oft mit mancherlei Schwierigkeit verbunden, so daß er wohl schwerlich in allgemeinen Gebrauch kommen wird. Die Verbindung der Kapsel mit der Haut der gläsernen Feuchtigkeit ist oft zu ansehnlich .... (Es besteht) Gefahr des Vorfalls der gläsernen Feuchtigkeit ....

Man soll jederzeit bei der Operation der Ausziehung zuerst versuchen, die Kapsel uneröffnet auszudrücken, und wenn man Schwierigkeiten merkt, die Kapsel alsdann eröffnen .... Aber auch dieser Vorschlag wird selten mit Vorteil bewerkstelligt werden können." (Schluß folgt.) H.

---

[1] 1765. Vgl. Gesch. d. Augenh., XIV, S. 251.

Journal-Übersicht.

I. A. v. Graefe's Archiv f. Ophthalmologie. LXXIII. 1.

1) **Serodiagnostische Untersuchungen bei Syphilis und Tuberkulose des Auges,** von Dr. Alfred Leber, Privatdozent und Assistent der Kgl. Univ.-Augenklinik zu Berlin.

Durch die Tatsache, daß das Auge an den Vorgängen allgemeiner Immunität teilnimmt, ist die Vorbedingung einer wirksamen Serumtherapie gegeben, und die Erfahrung, daß das Auge von sich aus einen allgemeinen Immunitätszustand auslösen kann, ist maßgebend für eine zuverlässige Serodiagnostik. In der Augenheilkunde stieß die serologische Diagnostik auf Schwierigkeiten, weil bei Augenerkrankungen sonst bedeutungsvolle Immunkörper, besonders Agglutinine und Bakteriolysine, fehlen oder doch keine bemerkenswerte Rolle spielen. Erst die Methode der Komplementbindung brachte einen Fortschritt. Mit ihrer Hilfe sind die spezifischen Reaktionsprodukte bei syphilitischen und tuberkulösen Augenkrankheiten im Humor aqueus und, wenn sie im Auge gebildet werden, im Blute nachweisbar.

Die genaue Schilderung der Untersuchungstechnik würde hier viel zu weit führen. Das Verfahren ist nur unter Berücksichtigung aller Kautelen zuverlässig und erfordert einen umsichtigen und gründlich geschulten Untersucher. Unter dieser Voraussetzung ist der positive Ausfall der Reaktion ein absoluter Beweis für das Bestehen von Syphilis. Selbst wenn die Infektion lange zurückliegt und selbst bei hereditär luetischen Augenkrankheiten gelingt der serologische Lues-Nachweis in einem hohen Prozentsatz der Fälle. Die positive Reaktion beweist nur den Fortbestand des syphilitischen Prozesses, gestattet aber keinen Schluß auf seine Lokalisation. Da die Natur der syphilitischen Antikörper zudem nicht ausschließt, daß trotz ihres Vorkommens im Blute eine nicht syphilitische Augenkrankheit vorliegt, so ist eine eingehende klinische Beurteilung in jedem Falle unerläßlich.

Syphilitische Reaktionsprodukte können fehlen 1. während der Inkubationszeit, 2. bei einem Refraktärzustand des Organismus, so daß er auf die Infektion nicht mit den entsprechenden Antistoffen reagiert, 3. im Stadium der Latenz und endlich 4. wenn Heilung eingetreten ist. Das Ausbleiben der Reaktion beweist daher nicht, daß keine Infektion stattgefunden hat. In unbehandelten Fällen ist auch bei lange Zeit zurückliegender Infektion der Gehalt des Serums an Antikörpern groß und ihr Nachweis von großer Bedeutung.

Ebenso gelingt es bei manchen sicher tuberkulösen Augenkrankheiten, durch die Methode der Komplementbindung einen spezifischen Antikörper, Antituberkulin, im Blutserum nachzuweisen. Umschriebene Tuberkulose-Herde scheinen leichter Antituberkulin zu bilden, als allgemeine und Lungentuberkulose. Die Anwesenheit von Antituberkulin deutet auf eine tuberkulöse Erkrankung hin, dagegen ist das Fehlen einer Reaktion kein Beweis gegen Tuberkulose. In allen Fällen von Augenkrankheiten zweifelhafter Ätiologie darf auch bei positiver Reaktion die klinische Untersuchung nicht vernachlässigt werden. Ist gleichzeitig eine luetische und tuberkulöse Infektion nachzuweisen, so wird unter Umständen der Erfolg der Therapie ätiologisch zu verwerten sein.

Verf. konnte in einer Reihe von Fällen bei chronischer Irido-Cyclitis und Chorioiditis disseminata die tuberkulöse Ursache nachweisen.

2) **Die pathologische Anatomie der Ophthalmoreaktion**, von Prof. G. Stanculeanu und D. Mihail in Bukarest.

Erweiterung früherer Untersuchungen. (Klin. Monatsbl. für Augenheilkunde, 1909, April.) Aus dem unteren Fornix wurden bei vier reagierenden Kranken kleine Stückchen Bindehaut 7, 20, 32, 56 Stunden nach der Einträuflung von 1% Tuberkulin untersucht.

Epithel und Bindehaut-Grundsubstanz zeigen verschiedene und eigenartige Veränderungen. Zunächst ist die Sekretionstätigkeit des Epithels vermehrt, und die äußere Derma-Schicht mit großen Mononuklearen infiltriert. Weiterhin (20 Stunden) nimmt die Sekretionstätigkeit des Epithels noch mehr zu, und in der Grundsubstanz beginnt eine Infiltration mit Lymphocyten und Mastzellen. Nach 32 Stunden zeigte sich starke diffuse Infiltration des Epithels mit Polynuklearen und dichte Lymphocyten-Infiltration in der Grundsubstanz. Nach 56 Stunden fanden sich im Epithel zahlreiche kleine, mit Polynuklearen angefüllte Höhlen und in der Grundsubstanz reichliche Infiltration mit Polynuklearen.

Also spezifische Sekretion, welche anziehend auf die Polynuklearen wirkt, so daß sie massenhaft ins Epithel einwandern, wo sie entweder verdaut werden oder an die Oberfläche gelangen. Diese Anziehung der Polynuklearen nimmt vom Beginn der Ophthalmoreaktion an fast bis an ihr Ende zu. Die Polynuklearen regen eine Sekretionstätigkeit der auch in normaler Grundsubstanz vorhandenen großen Mononuklearen an, und diese Sekretion ruft einen Andrang von Lymphocyten hervor. Die Lymphocyten waren nach 32 Stunden am zahlreichsten, nach 56 Stunden aber schon spärlich, während der Polynuklearen-Andrang nach 56 Stunden noch anhielt. Es handelt sich demnach um einen Polynuklearen-Andrang von längerer und um einen Lymphocyten-Andrang von kürzerer Dauer.

---

3) **Über Störungen der Dunkel-Adaptation**, von Dr. K. Stargardt, Privatdozent und Oberarzt an der Univ.-Augenklinik zu Straßburg i. E.

Die Aubert'sche Adaptationskurve ist nicht zutreffend. Piper hat mit einer besseren Methode nachgewiesen, daß die Empfindlichkeit des Auges in den ersten 10 Minuten fast gar nicht, dann bis zu 30—45 Minuten gleichmäßig erheblich ansteigt und dann keine weitere Steigerung mehr zeigt.

Nach der Duplizitätstheorie bilden die farbenblinden, auf schwache Reize reagierenden Stäbchen den Dämmerungs-Apparat, dessen Empfindlichkeit durch Dunkel-Adaptation erheblich gesteigert werden kann. Dagegen bilden die farbentüchtigen Zapfen den Hell-Apparat, der nur auf starke Reize reagiert. Ist diese Theorie richtig, so muß die Prüfung des Hell-Apparates von der des Dunkel-Apparates getrennt werden.

Verf. prüfte die Dunkel-Adaptation mit Hilfe des Piper'schen und Nagel'schen Adaptometers und das Gesichtsfeld mit dem von ihm angegebenen Dunkelperimeter (Klin. Monatsblätter für Augenheilkunde. 1906. II. S. 354), wobei Lichter verwandt werden, welche unter der Schwelle des hell-adaptierten Auges liegen.

Da bei Normalen die Steigerung der Empfindlichkeit das 1600- bis 16000-fache des Anfangswertes betragen kann, so sind Störungen der Dunkeladaptation im Einzelfalle nicht immer mit Sicherheit nachzuweisen. Eine Hilfe bieten der Vergleich mit dem andern Auge und Vergleiche verschiedener Stellen desselben Auges, die allerdings Übung im indirekten Sehen voraussetzen. Störungen der Dunkel-Adaptation wurden nachgewiesen bei

Myopie, gemischtem Astigmatismus, markhaltigen Nervenfasern, älteren intraokularen Blutungen, Siderosis, frischer und alter Chorioiditis, Neuritis optica, primärer und sekundärer Atrophia n. optic., retrobulbären Sehnerven-Erkrankungen, Hemianopsie, Trübungen der brechenden Medien.

Das Adaptometer enthüllt schon geringgradige Störungen, welche sich sonst nicht nachweisen lassen. Viele Untersuchungen haben nur theoretischen Wert, praktisch wichtig sind aber Gesichtsfeld-Aufnahmen mit Lichtern, welche unter der Schwelle des hell-adaptierten Auges liegen. Da diese schwachen Lichtreize von der abgelösten Netzhaut nicht wahrgenommen werden, so läßt sich mit dem Dunkelperimeter, und nur mit seiner Hilfe, die Ausdehnung einer Netzhautablösung genau nachweisen. Bei abgelaufener retrobulbärer Neuritis deckt das Dunkelperimeter manchmal größere centrale Skotome auf, welche sich sonst jedem Nachweis entziehen. Ebenso gibt nur die Untersuchung des ganzen Augenhintergrundes mit dem Dunkelperimeter Aufschluß über gewisse hemeralopische Störungen bei Retinitis pigmentosa, wenn ein breites Ringskotom einen kleinen centralen Gesichtsfeldbezirk einschließt.

---

4) **Nähere Mitteilungen über die permanente Drainage der Tränenabflußwege und über die Bildung einer bleibenden Kommunikation des Tränensacks mit der Nase oberhalb der unteren Concha,** von Prof. Dr. W. Koster Gzn. in Leiden.

Verf. hat die Anwendung der feinen Kupferdrähte aufgegeben und führt statt ihrer mit Mucilag. Gummi arab. imprägnierte und getrocknete Seidenfäden durch die Hohlsonde in die Nase. Wird nun bei Verschluß des andern Nasenlochs kräftig ausgeblasen, so kommt der Faden zum Vorschein. Dieser Faden kann liegen bleiben oder auch benutzt werden, um einen doppelten Seidenfaden durchzuziehen, der 0,5 bis 1 mm dick sein muß. In einem Falle trat der Faden oberhalb der unteren Muschel aus. Es bestand also ein falscher Weg, doch war der Erfolg trotzdem gut. Bei undurchgängigen Strikturen würde man diesen falschen Weg unschwer absichtlich herstellen können und damit Nutzen schaffen.

Die Methode der permanenten Drainage ist nicht unfehlbar, aber, wie die beigefügten Krankengeschichten zeigen, in vielen Fällen wirksam.

---

5) **Über die „Chlamydozoen" oder „Trachomkörperchen" und andre eigenartige Körperchen — Epithelzellen-Einschlüsse,** von Dr. C. Pascheff aus Sofia.

Die zahlreichen Einzelheiten der Befunde lassen sich ohne Abbildungen nicht wiedergeben. Auch Verf. fand die Körperchen bei Bindehaut-Erkrankungen, welche nicht zu den trachomatösen gerechnet werden.

---

6) **Über die Fluorescenz der Linse,** von Dr. Fritz Schanz und Dr.-Ing. Karl Stockhausen in Dresden.

Wird nach Newton's Methode Licht prismatisch zerlegt und auf ausgebreitete Linsenmassen geleitet, so erscheint das Spektrum länger, weil auch die ultravioletten Strahlen durch die Linsenmassen sichtbar werden. Betrachtet man dieses Spektrum durch ein Prisma, so sieht man auch das Fluorescenzlicht spektral zerlegt. Das Fluorescenzspektrum ist im Ultraviolett am stärksten und zeigt vorwiegend grün, darnach blau, rot kaum. Bei der Fluorescenz der Linse handelt es sich um eine Umwandlung von kurzwelligem

Lichte in Licht von größerer Wellenlänge. An dieser Umwandlung sind blaue und violette, vorwiegend aber ultraviolette Strahlen beteiligt (besonders von 385 $\mu\mu$ Wellenlänge).

---

7) **Über die elastischen Fasern der menschlichen Kornea, dargestellt nach der Färbemethode von Held,** von Stabsarzt Dr. Richard Seefelder, Privatdozent und Assistent an der Univ.-Augenklinik in Leipzig.

Untersuchungen mit der vortrefflichen Held'schen Methode (Molybdänhämatoxylin) an 3 Föten und 2 Kindern von 7 bzw. 21 Tagen. In allen Fällen wurden ungemein zahlreiche elastische Fasern auch in den centralen Partien der Hornhaut nachgewiesen. Um die Hornhautmitte herum sind die Fasern in den oberflächlichen Schichten viel feiner und spärlicher, als in den mittleren und tieferen Schichten. Eine besondere Schicht von feinen elastischen Fasern befindet sich unmittelbar vor der M. Descemeti und zerfällt an der Peripherie in feine Fasern, welche die Balken des sklerokornealen Netzes umsäumen und sich mit seinem elastischen Gewebe anscheinend innig verbinden. Diese elastische Schicht ist der Lamina elastica chorioideae prinzipiell gleich zu stellen und darf daher als Lamina elastica corneae bezeichnet werden.

Verf. konnte bestätigen, daß elastische Fasern mit fixen Hornhautzellen unmittelbar zusammenhängen. Die Ursprungsstelle der Fasern liegt bald dicht am Kern, bald weit davon entfernt im Protoplasma der Zelle. Besonders in embryonalen Augen ist der Zusammenhang noch häufiger festzustellen, als im ausgebildeten Organ. Die Fasern sind an ihrer Ursprungsstelle nicht selten auffallend dick, und es ist sicher nicht richtig, daß die dicken Fasern stets aus der Vereinigung von dünnen entstehen. Die Frage, ob alle elastischen Fasern aus Hornhautzellen hervorgehen, ist noch nicht entschieden.

---

8) **Ist das konstante Vorkommen des Glaskörper-Kanales Kunstprodukt oder präformierte Struktur?** von Dr. M. Wolfrum, Privatdozent und Assistent an der Univ.-Augenklinik zu Leipzig.

Ablehnende Kritik der Schaaf'schen Untersuchungen und der daraus gezogenen Schlußfolgerungen. Der Kanal ist nach Verf. nicht konstant und, wo er scheinbar besteht, ein Kunstprodukt.

---

9) **Zur Frage der Netzhaut-Anomalien in sonst normalen fötalen menschlichen Augen,** von Stabsarzt Dr. R. Seefelder in Leipzig.

Abwehr der Kritik, welche Wehrli an der unter gleicher Überschrift in v. Graefe's Arch. f. Ophth. LXIX, 1 erschienenen Arbeit des Verf.'s übte. Die Ausführungen lassen sich nicht kurz zusammenfassen. Scheer.

II. Klinische Monatsblätter für Augenheilkunde. XLVIII. 1910. April.

1) **Zur Theorie der Myopie-Genese,** von W. Lohmann.

Eine über das Maß hinausgehende Wachstumssteigerung ist nach Verf. ein wesentliches Moment für die Myopie-Genese. Das Hauptwachstum des Auges geht während der ersten sieben Lebensjahre vor sich; es erfährt mithin in den folgenden Jahren gegenüber dem Wachstum des Körpers eine bedeutende absolute und relative Verlangsamung; und gerade in diese Zeit, Ende der ersten und Anfang der zweiten Lebensdekade, fällt die Progression der Myopie. Daß die Naharbeit in dieser Zeit als schädigendes Moment aufzufassen ist, steht über allem Zweifel. Das Mittelglied kann aber ebenso

gut wie in einer Steigerung des Augenbinnendrucks in einer kollateralen Arbeitshyperämie des hinteren Augenpols gefunden werden, der die vererbten Störungen der Wachstumstendenzen steigert und die Verlangsamung des Augapfelwachstums, die für gewöhnlich in den Wachstumsjahren einsetzt, hintanhält.

---

2) Zwei Fälle von Evulsio nervi optici, von P. Stoewer.

Verf. berichtet über 2 Fälle von Herausreißen des Sehnerven. Der eine betraf einen 23jährigen Arbeiter, der einen Stoß mit einem Regenschirm ins linke Auge erlitten hatte. Es bestand Protrusio bulbi. Es fand sich eine Glaskörpertrübung, die Papille war von einer grauweißen Masse bedeckt, die Netzhaut nach oben weißlich verfärbt und von zahlreichen kleinen Blutungen eingenommen, die Venen waren breit und die Arterien nicht zu sehen. Da das Sehvermögen vollständig erloschen war, wurde das Auge enukleiert. Es fand sich, daß der Sehnerv bis zur Sklera fehlte. Im zweiten Fall handelte es sich um einen 9jährigen Knaben, der einen Stoß mit einem Stock in das linke Auge erhalten hatte. Nach 14 Tagen bestand noch Ptosis, an der Conjunctiva bulbi fand sich unterhalb des Limbus nach unten eine schmutzig graue Narbe. Das Sehvermögen war vollständig aufgehoben. An Stelle der Papille fand sich eine gefäßlose weiße Scheibe, nach unten war die Netzhaut grauweiß getrübt, um die Papille fanden sich breite radiär ausstrahlende Netzhautblutungen. Netzhautgefäße waren nur in der Peripherie zu erkennen.

---

3) Evulsio nervi optici partialis, von Rud. Birkhäuser.

Verf. berichtet über einen Fall, woselbst durch einen Kuhhornstoß ins linke Auge eine partielle Ausreißung des Sehnerven erfolgte. Es fand sich eine Rißwunde am oberen Lid sowie eine Protrusio bulbi. Da die brechenden Medien klar waren, ließ sich der Augenhintergrund ophthalmoskopisch untersuchen. Der Sehnervenkopf war klein und von ovaler Form; an seinem unteren Teil fand sich eine halbmondförmige, scharf begrenzte, dunkelrote Sichel, die den Sehnervenkopf zur normalen Papillengröße ergänzte. Die Netzhautgefäße waren an dieser Stelle abgerissen. Entsprechend diesen Gefäßläsionen fanden sich dunkle, flügelartige Blutungen. Die Sehschärfe war auf Fingerzählen auf 1 m herabgesetzt, außerdem fehlte die obere Hälfte des Gesichtsfeldes. Nach 6 Wochen war die halbmondförmige, dunkelrote Partie auf der Papille verschwunden und hatte einer weißgrauen Verfärbung Platz gemacht.

---

4) Lostrennung der Netzhaut samt dem Sehnervenkopf vom Sehnerven, von Erwin Klauber.

Infolge eines Trauma entstand bei einem 28jährigen Schlosser eine Iridocyclitis des rechten Auges, welches enukleiert werden mußte. Bei Untersuchung des Bulbus fand sich ein Eisensplitter im Glaskörper. Die Netzhaut war abgelöst und der nicht zerstörte Papillenkopf in gut erhaltenem Zustand mit der Netzhaut abgehoben. Wahrscheinlich hatte sich der Eisensplitter zuerst vor der Netzhaut unweit der Papille eingekapselt, durch Schrumpfung der von der Ciliarkörpergegend ausgehenden Stränge wurde er nach vorn hinter die Linse verlagert und hatte die adhärierende Netzhaut mit sich gezogen. Daß der Netzhautkopf mitfolgte, deutet auf eine Lockerung des Gewebszusammenhangs im Niveau der Lamina cribrosa infolge der Bulbuskontusion hin.

5) **Ein Beitrag zur Kasuistik der ringförmigen Trübung an der Linsenvorderfläche nach Kontusions-Verletzung des Auges,** von J. Hescheler.

Kach einer Kontusion ohne Eröffnung des Bulbus tritt eine kreisrunde Trübung der vorderen Linsenfläche auf, die genau der Lage der normal weiten Pupille entsprach. Nach 10 Monaten war dieselbe vollständig verschwunden.

6) **Lokalisation eines Messingsplitters im Bulbus mit Hilfe des Sideroskops,** von E. Asmus.

Es handelte sich wahrscheinlich um einen durch Eisen verunreinigten Messingspan.

7) **Die angeborene Atresie des Tränenröhrchens und ihre operative Behandlung,** von Ernst Kraupa.

Verf. stellt bei Atresie der Tränenröhrchen eine Anastomose zwischen Bindehaut- und Tränensack her und kleidet dieselbe mit Konjunktiva aus.

8) **Über Netzhaut-Blutungen nach Influenza,** von E. Wiegmann.

Bei einem 28jährigen Lehrer, der an sog. chronischer Influenza gelitten hatte, traten am linken Auge strichförmige, nach der Peripherie hin abnehmende Blutungen in der Netzhaut auf. Nach 10 Monaten waren dieselben vollständig verschwunden und die Sehschärfe wieder eine volle.

9) **Ein außergewöhnlicher Fall von Akkommodationslähmung nach Diphtherie,** von E. Wiegmann.

Nach einer überstandenen Diphtherie-Erkrankung trat bei einem Knaben zunächst eine beiderseitige Akkommodationsparese auf, die auf dem linken Auge bald wich, auf dem rechten noch nach 3 Jahren nachweisbar und erst nach Ablauf des 4. Jahres verschwunden war.

10) **Neue vereinfachte Methode der Enukleation,** von M. Menacho.

Verf. schneidet nach der Peritomie den Musculus rectus externus und internus 10 mm von der Sklerotical-Insertion durch, zieht durch die am Bulbus haftenden Sehnen dieser Muskeln einen Faden, zieht mit demselben den Bulbus hervor und schneidet alsdann die übrigen Muskeln und den Sehnerv durch.

11) **Über Keratitis parenchymatosa annularis,** von W. Gilbert.

Von 66 Fällen von Keratitis parenchymatosa zeigten nach Verf. 14 das Bild der Keratitis annularis. Es handelt sich hier um ein passageres Stadium im Verlauf einer Keratitis parenchymatosa, die sich im übrigen im wesentlichen gar nicht von der diffusen Keratitis parenchymatosa unterscheidet. In der Regel tritt die ringförmige Trübung Ende der dritten oder im Anfang der vierten Erkrankungswoche auf. Zwischen der 8. und 12. Woche pflegt jede Andeutung einer Ringtrübung verloren zu gehen und die Erkrankung unterscheidet sich in keiner Weise mehr von vielen ebenso weit fortgeschrittenen Fällen diffuser Keratitis parenchymatosa.

12) **Zur Technik der bakteriologischen Untersuchung des Bindehautsackes vor Star-Operationen,** von Harry S. Gradle.

Verf. konnte unter 50 Augen in 29 Fällen durch die Kultur im Bindehautsack Streptokokken nachweisen. Nur in 16 von diesen wurden auch im Ausstrichpräparate diese Mikroorganismen gefunden. Unter den übrigen 21 Fällen wurden in 2 Fällen im Ausstrich Streptokokken diagnostiziert, während die Kultur das Fehlen solcher erwies. Somit konnten in 13 von den 29 Fällen die tatsächlich im Bindehautsack vorkommenden Streptokokken bei der Untersuchung im Ausstrichpräparate nicht nachgewiesen werden. Daher empfiehlt sich bei der bakteriologischen Untersuchung des Bindehautsackes vor der Star-Operation die kulturelle Methode.

13) **Einige Erfahrungen über die Skopolamin-Morphium-Narkose,** von R. Kümmell.

Unter 50 Skopolamin-Morphium-Narkosen war in 46% die Narkose gut, in 24% brauchbar und in 30% schlecht.

14) **Über Befunde von Trachomkörperchen in Ägypten,** von W. Dreyer und M. Meyerhof.

Die Verff. fanden die Trachomkörperchen im Epithel der frisch mit Trachom infizierten Bindehaut, vor allem in den ganz frischen, unbehandelten Fällen, in den einige Wochen oder Monate alten in etwa 60%. Ob die Trachomkörperchen in der Tat die Erreger des Trachoms sind, muß weiteren Untersuchungen vorbehalten bleiben. Horstmann.

III. The ophthalmic Review. 1909. September.

Malformation of the cornea in cases of inherited syphilis, by Prof. Fuchs in Wien.

Vgl. den Bericht über den Belfaster Kongreß.

Oktober.

Operations of the globe in presence of chronic dacryocystitis, by S. Johnson Taylor.

Neben der Tränensack-Exstirpation, die Verf. ambulant unter Lokalanästhesie mit Novocaïn und Adrenalin macht, empfiehlt er, wo die Operation keinen Aufschub erlaubt, die Ligatur der oberen und unteren Canaliculi. Nach Einführung einer feinen Sonde in die Kanälchen wird mit stark gekrümmter Nadel ein Seidenfaden um die Sonde herum geführt und, während diese herausgezogen wird, etwas Gewebe neben den Canaliculi mitgeknüpft. Auf Druck darf dann kein Eiter aus dem Sack sich pressen lassen. Unmittelbar nach der Ligatur wird operiert. Durch Kauterisation der Punkte kann eventuell der Effekt verstärkt werden. Die Ligatur kann nach einigen Tagen entfernt werden, wenn sie nicht schon von selbst durchgeschnitten hat. Bei einer Nachstar-Operation kann die Ligatur von Neuem angelegt werden. In drei Fällen, wo er das Verfahren versuchte, hatte Verf. keinerlei Komplikation.

November.

1) **Irrigation of the anterior chamber after cataract extraction,** by N. Bishop Harman.

Verf., der der McKeown'schen Ausspülung der Vorderkammer, wie sie von Elliot und Killen empfohlen wird, ein uneingeschränktes Lob spendet, hat versucht, den komplizierten Apparat dadurch zu vereinfachen,

daß er den Ansatz der alten Anel'schen Spritze mit einem 6 Zoll langen Gummischlauch armierte und mit einem Irrigator verband, der nur ganz wenig gehoben werden braucht.

2) **Reclination of cataract,** by Somerton Clark.

Bei einem Patienten, dem Verf. auf dem linken Auge einen Star kunstgerecht exstrahiert hatte, beobachtete er die Wirkungen einer Reklination, die von einem Quacksalber auf dem rechten Auge gemacht worden war. Nach 3 Jahren noch war das Sehvermögen beiderseits gleich und eine Komplikation nicht eingetreten. Die dislokierte Linse war unschwer im unteren Teil der temporalen Seite zu sehen und engte ein wenig das Gesichtsfeld nach dieser Seite ein. Beim Blick nach rechts versperrte die Linse die Pupille, nach links verschwand sie. Die Pupille hatte Birnenform angenommen, mit der Spitze nasalwärts.

3) **A new retractor for use in excision of the lachrymal sac,** by N. Bishop Harman.

Verf. hat die beiden Formen des Müller'schen und Axenfeld'schen Retraktors in seinem Instrument vereinigt, indem er die beiden seitlichen Gabeln modifizierte und eine mittlere Klaue anbrachte, die durch eine Schraube ganz nach unten zurückgezogen werden kann. So erreichte er, daß das Operationsfeld nach oben ganz frei bleibt und doch eine kräftige Retraktion, wie bei dem Axenfeld'schen Instrument erreicht wird. (Zu beziehen von Weiss u. Sohn, London W.)

Dezember.

Intraocular injection and irrigation in the treatment of unripe cataract, by Wm Marcus Killen.

M'Keown's langjähriger Assistent bespricht in diesem Artikel die Prinzipien und die praktische Gestaltung der Vorderkammer-Ausspülung bei unreifer Katarakt, wie sie an einem großen Material von seinem Lehrer erprobt worden ist. Das Wesentliche ist, daß eine sterile Salzwasser-Lösung (von 4 gran auf 1 Unze) von ungefährer Blut-Temperatur unter mäßigem Druck, um den Glaskörper nicht zu zerstören, appliziert wird. Die hierfür geeignetsten Katarakte sind die inkompleten Kortikal-Stare, besonders wo eine enge Vorderkammer kortikale Quellung verrät. Umgekehrt ist die Spülung bei reinen Kern-Staren gänzlich überflüssig. Doch finden sich gelegentlich auch bei Kern-Staren schwer austretende Rindensubstanz-Reste, die der Ausspülung zugänglich sind. Es sind zwei Stufen des Verfahrens zu unterscheiden, die je nach Lage des Falles entweder beide nacheinander oder einzeln indiziert sind. Die eine Ausspülung wird vor der Kapselspaltung mittels einer feinen Irrigationsnadel gemacht, und zwar unter die Kapsel behufs Lockerung der Kortikalisschichten. Hierbei gewinnt man vielfach erst ein richtiges Urteil über die Konsistenz der zu extrahierenden Linse. Die andre ist die eigentliche Ausspülung der restierenden Kortikalis nach vollendeter Extraktion mittels verschieden geformter stumpfer Mundstücke. Bei einiger Übung ist das Verfahren durchaus gefahrlos und erspart viele Nach-Operationen. M'Keown hatte unter 154 Fällen unreifer Katarakt 145 Erfolge mit Sehschärfe von $1—{}^1/_{10}$. Eine Eiterung konnte in keinem Falle auf das Verfahren zurückgeführt werden. Glaskörper-Verluste kommen freilich vor, vermindern sich aber mit fortschreitender Übung und haben nach der großen

Erfahrung der indischen Operateure keine so ernste Bedeutung, wie man sie ihnen vielfach beimißt (?). Dagegen sind Verletzungen des Glaskörpers, die man nicht immer vermeiden kann und nicht gleich bemerkt, immerhin für das spätere Sehvermögen gefährlich. Man trifft dann bisweilen große flottierende Glaskörper-Trübungen, Aderhautdegeneration, wolkige Verschleierung des Hintergrundes, eine blasse Papille und Exkavation. Es bleibt dahingestellt, wie weit solche tiefgehenden Veränderungen nicht auf Alters-Erscheinungen und Dekrepidität der Starkranken zurückzuführen sind.

Der Spülapparat mit gesamtem Zubehör wird von Clarke & Co. in Belfast geliefert.

1910. Januar.

1) **Robert Marcus Gunn** — Nekrolog.

---

2) **The recognition and measurement of low degrees of nystagmus,** by Edward Jackson.

Nystagmus geringen Grades kommt häufiger vor, als hochgradiger, und ist von gleicher pathognomonischer Bedeutung. Deshalb gibt Verf. eine Methode an, um ihn genauer zu beobachten und zu messen. Man beobachte, um den Charakter der Bewegung zu erkennen, gewisse Linien im aufrechten Bilde des Augenhintergrundes. Indem sich der Untersucher vom Auge entfernt, bis die Papille die ganze Pupille auszufüllen scheint, kann er die Exkursionen des Bulbus danach schätzen, ob ein Gefäß über die ganze Weite der Pupille oder nur über die Hälfte oder ein Viertel der Pupille zu ziehen scheint. Hiernach läßt sich durch einfache Rechnung oder an der Hand von Tabellen, die Verf. aufgestellt hat, die wirkliche Amplitude der seitlichen oder vertikalen Bewegung ermitteln. Für wissenschaftliche Untersuchungen oder für die Beurteilung des Fortschritts der Krankheit hält Verf. solche Messungen für nicht unwichtig. Peltesohn.

Februar.

Ein **neues einfaches Ophthalmoskop,** von Priestley Smith.

Die Spiegel sind nicht perforiert. G. Abelsdorff.

IV. The Ophthalmoscope. 1910. Februar.

1) **Trepanation bei Glaukom,** von Freeland Fergus.

Die von Elliot beschriebene Operation stimmt mit der des Verf.'s bereits früher geübten überein.

---

2) **Einige orbitale Komplikationen bei Kopfverletzungen,** von J. Jamesn Evans.

Die vom Verf. beobachteten Komplikationen sind folgende: 1. einfache Opticus-Atrophie, 2. Opticus-Atrophie bei direkter Verletzung des Orbital-Inhalts und Hämorrhagie in die Orbita, 3. Neuritis optica, 4. Opticus-Atrophie mit intraokularen Läsionen, 5. Verletzungen der okulomotorischen und andren orbitalen Nerven, 6. Verletzungen der Augenmuskeln, 7. pulsierender Exophthalmus, 8. Nystagmus. In einem Falle bei einem $1^1/_4$jährigen Kinde nach Fall auf den Kopf Nystagmus rotatorius, rechts stärker als links; im zweiten Fall bei einem Kohlenbergwerk-Arbeiter Nystagmus rotatorius, besonders beim Blick nach oben, nach einem Sturz, welcher Bruch des Nasenbeins und der Rippen

zur Folge hatte. Verf. betont selbst, daß gegen den rein traumatischen Ursprung dieser beiden Fälle von Nystagmus Einwände erhoben werden können.

3) **Zweijährige Erfahrungen über die Augen-Eiterung der Neugeborenen an St. Paul's Hospital, Liverpool; mit Bemerkung über Behandlung und ihre Erfolge,** von Nimmo Walker.

Die Behandlung der gonorrhoischen Conjunctivitis der Neugeborenen besteht in warmen Umschlägen, häufigen Ausspülungen mit Natr. bicarb.-Lösung, Einträuflung von 1% Argent. nitric. mit 20% Glycerin; bei Hornhaut-Trübung Eserin, eventuell Keratomie. Wichtig ist auch, wenn irgend möglich, Brust-Ernährung. 1908 erblindeten von 75 Fällen 6; 1909, von 142, drei auf beiden Augen. Der Fortschritt ist hauptsächlich darauf zurückzuführen, daß die Fälle des letzten Jahres in einem früheren Stadium zur Behandlung kamen. G. Abelsdorff.

V. The Royal London Ophthalmic Hospital Reports. XVIII. 1910. Januar.

1) **Krankheiten des lymphoiden Gewebes der Konjunktiva,** von E. Treacher Collins.

Unter den Krankheiten des lymphoiden Gewebes der Konjunktiva ist die ernsteste das Trachom. In drei Fällen konnte Verf. die direkte Übertragung durch Sekret beobachten, die Luftübertragung spielt keine Rolle. Es gibt nicht zwei Typen des Trachoms, den papillären und follikulären Typus, sondern der Follikel ist vielmehr das wesentliche Element des Trachoms. Die Resorption der Follikel kann in dreierlei Weise erfolgen: a) durch Ruptur, b) durch Invasion mit polynukleären Leukocyten, c) durch Ersatz des adenoiden Gewebes durch fibröses, das den Follikeln die Blutzufuhr abschneidet und sie zur Atrophie bringt.

Unter den verschiedenen Behandlungs-Methoden bewährte sich dem Verf. am meisten die Expression und Cuprum sulfuricum. Bei Pannus tat öfter Jequiritol gute Dienste; in manchen Fällen bewährten sich die Röntgenstrahlen. Um Trachom wirklich zu heilen, sind mindestens mehrere Monate, wenn nicht Jahre erforderlich.

Nicht trachomatöse Follikelschwellungen kommen vor: a) bei Atropin- und Eserin-Reizung, b) bei Kindern mit allgemeiner Neigung zu adenoiden Wucherungen, c) bei schleimig-eitriger Ophthalmie, z. B. durch den Koch-Weeks'schen Bacillus. Die Follikel konfluieren hierbei nicht und verschwinden, ohne Bindegewebs-Wucherung zu erzeugen.

2) **Ein Fall von Verschluß der Centralvene und Glaukom,** von Tatsuje Inouye.

Anatomische Beschreibung eines Falles von absolutem Glaukom und Verschluß der Centralvene durch endotheliale Wucherung, die wahrscheinlich dem Glaukom vorausging. Der Vorderkammerwinkel war nur zum Teil verschlossen.

3) **Retinitis circinata und ihre Beziehung zu andren mit Hämorrhagien und Exsudaten einhergehenden Formen von Retinitis,** von F. Herbert Fisher.

Aus klinischen Beobachtungen zieht Verf. den Schluß, daß die Ver-

änderungen bei der Retinitis circinata die Folge von Blutungen in die äußere retikuläre Schicht sind.

---

4) **Pigmentepithel-Cyste der Iris,** von Claud Worth.

Bei einem 5jährigen Kinde zeigte die Pupille des rechten Auges auf beiden Seiten je eine braune Cyste, links fanden sich entsprechend nur kleine Pigmentmassen. (Reste kollabierter Cysten.)

---

5) **Ruptur der Lamina cribrosa,** von Malcolm L. Hepburn.

Verletzung durch einen Ast, der durch das Unterlid in die Orbita drang. Sehschärfe gleich Fingerzählen in 1 m auf der temporalen Seite. Außer Netzhauthämorrhagien zeigte der obere äußere Quadrant der Papille ein tiefes Loch.

---

6) **Drei Fälle von postoperativer Infektion,** von W. Ilbert Hancock.

In drei Fällen von Katarakt-Extraktion traten nach 12, 11 und 7 Tagen Anfälle von Iridocyclitis mit entzündungsfreien Intervallen auf, ferner Hypopyon und Keratitis punctata. In den beiden ersten Fällen, die schließlich enukleiert werden mußten, war in der Vorderkammer Staphylococcus albus; im dritten, der genas, Xerosebacillus. In diesem Falle wurde die Vorderkammer nach Ausbruch der Entzündung mit Wasserstoffsuperoxyd ausgespült. Verf. betont, daß in allen drei Fällen Linsenmassen zurückgeblieben waren, die wohl den günstigen Nährboden für das Bakterien-Wachstum bildeten. Er empfiehlt in solchen Fällen, wo die Pupille nach der Extraktion nicht schwarz ist, die Vorderkammer auszuspülen.

---

7) **Teratom der Orbita,** von R. J. Coulter und G. Coats.

Bei einem Neugeborenen war das eine Auge, dessen Linse getrübt war, stark hervorgetrieben durch einen weichen in der Orbita fühlbaren cystischen Tumor. Punktion desselben brachte etwas Erleichterung. Das Kind starb 14 Tage nach der Geburt, die Sektion ergab, daß der Tumor der hinteren Oberfläche des Bulbus adhärierte und der Opticus mitten durch den Tumor hindurchlief. Die anatomische Untersuchung wies in dem Tumor nach: 1. Bindegewebe, 2. Haut, 3. Hirnsubstanz, 4. Darm, 5. eine Drüse, 6. Schleimhaut des Respirationstraktus, 7. Cysten mit schleimhautartiger Auskleidung.

---

8) **Die chorioidale Blutversorgung der Retina,** von Malcolm L. Hepburn.

Auf Grund klinischer, durch Gesichtsfeldaufnahmen erläuterter Beobachtungen kommt Verf. zu dem Schluß, daß die hinteren Schichten der Retina gänzlich von den hinteren Ciliar-Arterien ernährt werden. Die Ernährungsbezirke derselben sind in drei Hauptabschnitte zu sondern: a) die makulare Gegend, b) die mittlere, c) die äußerste Peripherie, wenn auch die Grenzen derselben mehr oder weniger willkürlich sind. Bei der primären Pigmentdegeneration ist zwar das ganze System betroffen, die mittlere Peripherie wird aber zuerst und die Makula zuletzt ergriffen. Bei der sekundären Degeneration können alle drei Abschnitte gesondert oder zusammen erkranken. Die Wiederherstellung der Retina-Funktionen hängt von der Möglichkeit der Herstellung eines Collateral-Kreislaufs durch das retinale System ab. Gerade die lange widerstehende Makula-Funktion stellt sich gewöhnlich nicht wieder her, wenn einmal die Ernährung durch Störungen der Aderhaut-Zirkulation gelitten hat; in diesem Abschnitt ist die Netzhautgefäß-Versorgung, die eine

collaterale Zirkulation herbeiführen kann, äußerst spärlich, während in der mittleren Peripherie die Netzhautgefäße das Maximum ihres Durchmessers erreichen und bei groben pathologischen Veränderungen nur geringe Funktionsstörungen vorhanden sein können.

9) **Eine klinische Studie über traumatische Trübung der hinteren Linsenteile,** von C. Hudson.

Auf Grund der Beobachtung von 44 Fällen schildert Verf. die bei traumatischer Trübung der hinteren Linsenfläche eintretenden Erscheinungen: kurze Zeit nach der Verletzung zeigen sich federartige Trübungen im centralen Teil, an welche sich später peripherische Streifen und Vakuolenbildung anschließen. In den nächsten Tagen wird die Streifenbildung durch ein Netzwerk ersetzt. In den späteren Stadien löst sich die centrale Figur in gesonderte Vakuolen auf, die zunehmend kleiner werden, bis schließlich nur feine Körnchen zurückbleiben.

Verf. nimmt an, daß die geschilderten Veränderungen im wesentlichen auf einer Schwellung der Linsenfasern beruhen, die mehr durch direkte Verletzung oder Erschütterung, als durch Zutritt von Kammerwasser zustande kommen.

Die Prognose ist immer ernst, da die Aufklärung centraler Trübungen mit progressiven am Linsen-Äquator einhergehen kann. G. Abelsdorff.

VI. Ophthalmology. 1910. Januar.

1) **Über Heterophorie und Heterotropie,** von Edward Lander.

2) **Demonstration der Größe und Lage des Winkels α durch eine einfache Modifikation des Javal-Schiötz'schen Ophthalmometers,** von Lucien Howe.

Verf. entfernt das Zwillingsprisma, stellt ein Licht über den Tubus des Ophthalmometers und beobachtet das Korneal- und hintere Linsenbild. Beim Blick des Untersuchten in den Tubus liegen beide Bilder nicht in derselben Vertikalen; damit dies geschehe, muß der Blick seitlich gerichtet werden; wenn man an dem Gradbogen eine Fixationsmarke befestigt, kann man den Winkel der seitlichen Blickrichtung und so den Winkel α direkt ablesen.

3) **Gemischter Astigmatismus mit nicht senkrecht zueinander stehenden Achsen,** von Walter J. Pannell.

4) **Ein Taschen-Ophthalmoskop,** von J. Herbert Claiborne.

5) **Ein neues Skiaskop,** von Clinton T. Cooke.

6) **Ein Fall von vorübergehender einseitiger Amblyopie, die möglicherweise auf einer Embolie des Sehnerven beruhte,** von Howard F. Hansell.

Bei einer 21jährigen Patientin stellte sich plötzliche Herabsetzung der Sehschärfe ohne Gesichtsfelddefekt bei normalem ophthalmoskopischen Befunde ein. Insuffizienz der Mitralis. 5tägige Inunktionskur und 10 g Jodkali führten zur Heilung.

7) **Einige klinische Beobachtungen über sympathische Ophthalmie,** von Dunbar Roy.

8) **Sichtbare Blutbewegung in Netzhautgefäßen,** von G. S. G. Nagel.

Bei einem an Aorten-Aneurysma leidenden Patienten war die Tension beider Augen herabgesetzt, rechts Opticus-Atrophie, degenerative Netzhaut-Veränderungen auf beiden Augen. Vorübergehend war auf beiden Augen an einer Netzhaut-Vene ein unterbrochener centripetaler Strom, Teilung der Blutsäule im Segmente zu beobachten. Auch sonst waren Zirkulations-Störungen im oberen Teile des Körpers und im Kopf (fehlender Puls usw.) bemerkbar.

9) **Massage als Blindenbeschäftigung,** von L. Webster Fox.

10) **Konjunktivale und andre Tuberkulin-Proben bei der Tuberkulose des Augapfels und seiner Adnexe,** von Charles A. Oliver.

Verf. bevorzugt die Cutan-Reaktion zur Diagnose tuberkulöser Augenerkrankungen, ohne die konjunktivale Reaktion zu verwerfen. Wenn trotz ausgesprochener chronischer Tuberkulose des Auges die Reaktion negativ ausfällt, so verrät sich dadurch ein Mangel an Schutzkräften, und die Prognose ist schlecht für das Auge.

11) **Bemerkungen über die Tuberkulin-Behandlung des Auges,** von Junius.

Eine erfolgreiche Tuberkulin-Behandlung des Auges muß jede lokale Reaktion vermeiden; für eine solche milde Tuberkulinkur hat sich dem Verf. das Tuberkulin Beraneck's (Neufchatel) bewährt.

12) **Verletzung des Auges durch Anwesenheit eines Anilin-Stiftes im Bindehaut-Sack,** von Albert C. Snell.

Einem Mädchen war beim Spitzen eines Anilin-Stiftes die Spitze abgebrochen und in den Bindehaut-Sack gefallen. Es trat heftiges Lidödem, Chemosis und Hornhaut-Trübung ein. Nicht nur die Conjunctiva bulbi, sondern auch das Kammerwasser war purpurfarben; da die Farbe sich gesenkt hatte, so wurde ein Hyphäma vorgetäuscht. Der Stift hatte ferner eine umschriebene Nekrose der Bindehaut erzeugt, so daß sich durch Abstoßung des nekrotischen Gewebes ein Geschwür der Bindehaut bildete. Ausspülen des Bindehaut-Sackes mit Wasser nach Entfernung des Stiftes, Einstreichen von Salbe in den Bindehaut-Sack, Atropin-Einträuflung führten zur vollständigen Heilung. Nach 9 Tagen war die Farbe aus der Bindehaut und dem Kammerwasser verschwunden.

13) **Durchbohrung der Hornhaut mit einer Hutnadel ohne Verletzung der Linse,** von Arthur G. Bennet.

Verf.'s Patientin hatte sich selbst[1] mit der Hutnadel die Hornhaut doppelt durchbohrt, in beiden Öffnungen war die Iris vorgefallen, die Linse war unversehrt. Nach Atropin-Einträuflung zog sich der Irisvorfall beiderseits zurück, und es erfolgte vollständige Genesung.

14) **Vorläufige Mitteilung über intraokulare Drucksteigerung bei epidemischer Wassersucht,** von F. P. Maynard.

Verf. beobachtete in Calcutta bei der epidemischen Wassersucht, die von

[1] Verletzung des Arztes habe ich beobachtet. — Gegen diesen Unfug sollten die Vernünftigen einschreiten. H.

manchen für identisch mit Beri-Beri gehalten wird, über 20 Fälle mit subakuten glaukomatösen Erscheinungen; in einigen trat Heilung, in einigen Erblindung mit tiefer Exkavation des Sehnerven ein. Verf. hält für möglich, daß die Drucksteigerung eine Folge gesteigerter Lymph-Ausschwitzung sei.

G. Abelsdorff.

VII. La clinique ophtalmologique. 1910. Januar.

1) **Cysticerken und Farnkraut**, von Dr. Dianoux.

Nach Einnehmen von 102 g Farnkraut-Extrakt während 71 Tagen mit zahlreichen Unterbrechungen war in dem beschriebenen Falle der Cysticercus verschwunden. („Si ce n'est par la certitude, c'est une forte présomption".)

---

2) **Über die Operation der noch nicht reifen und der stationären Stare**, von Prof. Wicherkiewicz.

---

3) **Über die Resorption des einfachen Altersstars**, von Dr. Bonsignorio.

---

4) **Ein Fall von beginnendem Basedow mit einseitigem Exophthalmus**, von Dr. Jocqs.

Fritz Mendel.

Vermischtes.

1) Prof. Th. Leber tritt zum Oktober in den Ruhestand. Wir wünschen dem großen Pfadfinder noch lange Muße zu wissenschaftlicher Arbeit.

2) Prof. Bjerrum tritt in den Ruhestand.

3) Herrn Adolf Weber in Darmstadt spenden wir herzliche Glückwünsche zum 80. Geburtstag.

4) Die Ungarische Ophthalmologische Gesellschaft hielt am 14. und 15. Mai ihre VI. Jahresversammlung ab. Sie zählt 84 Mitglieder. In diesem Jahre wurde der erste Wilhelm Schulek-Vortrag von Hofrat Prof. Emil v. Grósz gehalten, welcher vorerst der Wirksamkeit und der günstigen Hinterlassenschaft seines Vorgängers gedachte, nachher über die sympathische Ophthalmie vortrug. Hofrat Prof. Julius Dollinger als Gast sprach über die Ursache und chirurgische Behandlung des Exophthalmus.

Vorträge hielten noch: Michael Mohr, L. v. Blaskovich, J. v. Barlay, Josef Imre, Julius Fejér, W. Schüller, Leo v. Liebermann jun. und Emil Mann. Demonstrationen hielten: J. Fejér, L. v. Blaskovich, Marie Müller, Leo v. Liebermann jun. und Anton Guth.

In der General-Versammlung referierte Prof. A. v. Szily als Vorsitzender des Subkomitees für das Blindenwesen über die Vorarbeiten der Erblindungs-Statistik.

Bibliographie.

1) Neunzehnter Bericht über die Abteilung für Augenkranke im Landes-Spital zu Laibach (vom 1. Januar bis 31. Dezember 1909), von Primararzt Dr. Emil Bock. 1521 Augenkranke (664 Männer, 797 Weiber), 512 Augen-Operationen, darunter 118 Star-Operationen, und zwar Star-Ausziehung mit dem Lappenschnitt 79 (77 mit Iridektomie, 2 ohne Iridektomie), Star-Ausziehung mit dem Lanzenschnitt 17, Zerschneidung des Stares 22; Iridektomien 85, darunter wegen Drucksteigerung 15. Das Er-

gebnis der Operationen war sehr günstig. Zwei an grauem Star Operierte vernichteten die gelungene Operation selbst durch unvernünftiges Verhalten am Schlusse der Nachbehandlung. Die durch das Schleich'sche Verfahren und den Äther-Rausch stetig verminderte Zahl der Äther-Chloroform-Narkosen fand eine noch weitere Einschränkung durch die Betäubung mit Skopomorphin.

2) Über Stauungs-Papille, von Dozent Dr. H. Ulbrich. (Prager med. Wochenschr. 1910. Nr. 8 und 9.) Orientierendes Referat über die gegenwärtigen Ansichten betreffs der Entstehung der Stauungs-Papille.

3) Zur operativen Behandlung der rezidivierenden ekzematösen Hornhaut-Erkrankungen, von Augenarzt Dr. Neuhann in Münster. (Mediz. Klinik. 1910. Nr. 4.) Was die Kanthoplastik als Heilmittel bei rezidivierendem Ekzem der Hornhaut anbelangt, ist Verf. der Ansicht, daß es sich nicht leugnen läßt, daß in einer Reihe von Fällen die Operation den Verlauf der Erkrankung günstig beeinflußt; meist sind es aber Kinder, die schon längere Zeit in ambulatorischer Behandlung gestanden haben und bei denen bereits Vaskularisation eingetreten ist. In vielen Fällen verhütet die Kanthoplastik Rückfälle nicht. Verf. hält die Kanthoplastik bei Ekzem der Hornhaut nur in den Fällen indiziert, wo gleichzeitig die Lidspalte verengt ist, und ein starker Lidkrampf besteht, der jeder medikamentösen Therapie trotzt.

4) Zur Klärung der Ätiologie der phlyktänulären Augenerkrankungen auf Grund von 102 neueren Beobachtungen, von Dr. A. Schütz, Kinderarzt und Dr. R. Videky, ord. Augenarzt des Weißen-Kreuz-Kinderspitals in Budapest. (Wiener klin. Wochenschr. 1910. Nr. 1.) Ein Teil der Phlyktänen ist sicher exsudativen Ursprungs, denn sie reagieren auf Tuberkulin nicht, lassen sich durch bestimmte Diätvorschriften gesetzmäßig wiederholt provozieren und heilen prompt auf eine spezifisch-exsudative Diät. Der andre Teil der Phlyktänen entsteht auf tuberkulöser Grundlage, wird durch Tuberkulin-Injektionen beeinflußt und heilt unter Tuberkulinbehandlung. Die exsudative Diät wirkt in diesen Fällen meist ungünstig. Die Phlyktänen tuberkulösen Charakters sind, da sie tuberkulöse Intoxikationen darstellen, nur in einem tuberkulösen Organismus möglich. Die Superiorität der von den Verff. befolgten ätiologischen Behandlung besteht darin, daß, wenn sie in die richtigen Bahnen geleitet wird, das Auftreten der Phlyktänen ein für allemal verhütet werden kann.

5) Diagnose und Therapie des Morbus Basedowii, von Prof. Dr. F. Chvostek. (Wiener klin. Wochenschr. 1910. Nr. 6.) „Nach unsren heutigen Kenntnissen kann es keinem Zweifel unterliegen, daß der Basedow'schen Erkrankung eine Funktionsstörung der Schilddrüse zugrunde liegt". Verf. hält an den konservativen Grundsätzen in der Therapie des Morbus Basedowii vorläufig fest, und will so lange bei der internen Behandlung bleiben, bis die Erfolge der operativen und der Röntgen-Therapie ihn eines besseren belehrt haben.

6) Über die durch rasche Kopfbewegungen ausgelösten Nystagmus-Anfälle, ihre diagnostische Bedeutung und ihre theoretische Erklärung, von Dozent Dr. Barany in Wien, Assistent von Prof. Urbantschitsch. (Wiener med. Wochenschr. 1910. Nr. 4.) Verf. beschreibt eine bestimmte Art von Schwindel- und Nystagmus-Anfällen, die in den ersten Tagen nach akuter Labyrinth-Zerstörung und bei allen zirkumskripten Erkrankungen des Vestibular-Apparates, sei es peripheren, sei es centralen Ursprungs, beobachtet werden. Die diagnostische Bedeutung

dieser Erscheinung liegt 1) darin, daß die vom Patienten angegebenen Schwindel-Anfälle bei raschen Kopfbewegungen durch die Beobachtung des Nystagmus ihre objektive Bestätigung erfahren, 2) aber lassen sich mit einiger Wahrscheinlichkeit aus Stärke und Richtung des beobachteten Nystagmus Schlüsse auf den rechts- oder linksseitigen Sitz der Erkrankung ziehen.
Schenkl.

7) Sonnenblendung durch eine zahnärztliche Behandlungsmethode, von Dr. W. Feilchenfeld. (Deutsche med. Wochenschr. 1910. Nr. 6.) Es handelt sich in dem beschriebenen Falle um eine Blendung durch konzentriertes blaues Sonnenlicht — wohl durch die ultravioletten Strahlen — und zwar ist eine centrale Schädigung der Retina als sicher anzunehmen, die allerdings so wenig ausgesprochen ist, daß sie ophthalmoskopisch nicht nachweisbar ist. Jedenfalls ist den Zahnärzten bei der neuen Methode größte Vorsicht anzuraten.

8) Ein seltener Fall von schwerer perforierender Bulbusverletzung mit Infektion und Heilung unter Erhaltung von Sehkraft, von J. O. Tockel. (Berliner klin. Wochenschr. 1910. Nr. 6.) Auch bei sehr schweren infizierten Bulbus-Verletzungen soll nicht von vornherein die Prognose hoffnungslos gestellt werden, sondern zunächst nach Verschluß der Wunde durch energische Inunktionen von grauer Salbe und subkonjunktivale Einspritzungen von löslichen Quecksilber-Präparaten, in späteren Stadien eventuell noch durch Schwitzkur mit Aspirin versucht werden, der Infektion Herr zu werden. Ist ein reizloser Zustand des Auges erzielt, dann soll die Iridektomie zu therapeutischen bzw. optisch-therapeutischen Zwecken so bald als möglich vorgenommen werden.

9) Augenverletzung durch „Rasillit", von Dr. Curt Cohen in Breslau. (Berliner klin. Wochenschr. 1910. Nr. 7.) „Rasillit" ist ein neuerdings in den Handel gekommenes Pulver, welches beim Rasieren verwandt wird. Beim Auftragen der Masse spritzte dem Patienten etwas ins Auge, und es entstand eine artifizielle Conjunctivitis, die wegen ihres stürmischen Einsetzens und wegen der sie auszeichnenden ciliaren Injektion durchaus ernsthaft aufzufassen war. Aus den angestellten Tierversuchen ging hervor, daß das Rasillit für das Auge ein höchst gefährlicher Körper ist. Er verursacht bei längerem Verbleiben im Bindehautsacke Nekrosen der Bindehaut und Hornhaut und führt zu völliger und dauernder Erblindung.

10) Zur Verhütung des Irisprolapses nach der Star-Operation ohne Iridektomie, von Dr. Franz Geis. (Berliner klin. Wochenschr. 1910. Nr. 7.) Verf. glaubt durch seine 170 Fälle beweisen zu können: 1) daß die Einträuflung von 1 %igem Eserin[1] unmittelbar nach der Extraktion ohne Iridektomie den Prozentsatz des Irisprolapses bedeutend herabsetzt, 2) daß die Eserin-Einträuflung sicherlich keine schädliche Wirkung auf den Heilungsprozeß ausübt, sondern eher noch diesen günstig beeinflußt, 3) daß die Anwendung des Eserins nach der Star-Extraktion ohne Iridektomie auf die erwähnte Art und Weise uns berechtigt, die Indikationsstellung zu dieser Operation etwas zu erweitern, 4) daß Diabetes und Nephritis sicherlich wenigstens keine Gegen-Indikation bilden.
Fritz Mendel.

[1] Schon von de Wecker und Hirschberg regelmäßig geübt.

Um Einsendung von Separatabdrücken wird gebeten (Berlin NW. 26 Schiffbauerdamm.)

Verlag von Veit & Comp. in Leipzig. — Druck von Metzger & Wittig in Leipzig.

Centralblatt

für praktische

AUGENHEILKUNDE.

Herausgegeben von

Prof. Dr. J. Hirschberg, Geh. Med.-Rat, in Berlin.

Unter ständiger Mitwirkung der Herren Prof. G. Abelsdorff in Berlin, Dr. Berger in Paris, Prof. Birnbacher in Graz, Dr. Brailey in London, Dr. Bruns in Steglitz, Prof. Cl. du Bois-Reymond in Schanghai, Dr. Crzellitzer in Berlin, Prof. E. Emmert in Bern, Prof. C. Gallenga in Parma, Dr. Gineberg in Berlin, Prof. Goldzieher in Budapest, Dr. Gordon Norrie in Kopenhagen, Prof. Horstmann in Berlin, Dr. Issigonis in Smyrna, Prof. H. Knapp in New York, Lt. Col. F. P. Maynard, I. M. S. Calcutta, Dr. F. Mendel in Berlin, Dr. Moll in Berlin, Dr. W. Mühsam in Berlin, Dr. Neuburger in Nürnberg, Dr. Peltesohn in Hamburg, Dr. Pergens in Maeseyck, Prof. Peschel in Frankfurt a. M., Dr. Purtscher in Klagenfurt, Dr. M. Reich in Petersburg, Dr. H. Rönne in Kopenhagen, Med.-Rat Dr. Scherer in Oldenburg, Prof. Schenkl in Prag, Prof. Schwarz in Leipzig, Dr. Spiro in Berlin, Dr. Steindorff in Berlin, Dr. Stiel in Köln.

Monatlich ein Heft. Preis des Jahrganges 12 Mark. Zu beziehen durch alle Buchhandlungen des In- und Auslandes und die Postanstalten des Deutschen Reiches.

1910. Vierunddreißigster Jahrgang. Juli.

Inhalt: **Original-Mitteilungen.** I. Über Kurzsichtigkeit bei Analphabeten, bei Astigmatismus und Trübungen der Hornhaut in Ägypten. Von Dr. **M. Meyerhof**, Augenarzt in Kairo. — II. Eine Zeichnung des Auges bei dem Bearbeiter der Optik von Ibn al Haitam, Kamâl al Dîn al Fârisi, und Merkverse über den Bau des Auges. Von Dr. **Eilhard Wiedemann**, Professor in Erlangen.

Neue Bücher.

Gesellschaftsberichte. Berliner ophthalmologische Gesellschaft.

Referate, Übersetzungen, Auszüge. Lt. Colonel Smith's Operations in Bombay, by P. P. Kilkelly. Zusätze des Herausgebers. (Schluß.)

Vermischtes. Nr. 1—4.

I. Über Kurzsichtigkeit bei Analphabeten, bei Astigmatismus und Trübungen der Hornhaut in Ägypten.

Von Dr. **M. Meyerhof**, Augenarzt in Kairo.

Wer die malerischen Bazare von Kairo durchwandert, der wird alsbald Hirschberg's[1] Beobachtung bestätigen können, daß viele eingeborene Handwerker mit offenbar sehschwachen Augen tief übergebeugt feine Arbeiten anfertigen. Im Buchhändlerviertel wird dem Beobachter besonders auffallen,

[1] Hirschberg, Ägypten 1890.

wieviele junge und alte Gelehrte beim Lesen das Buch ihrem einen Auge bei gedrehtem Kopf bis auf 5 cm und weniger nähern und, statt Auge oder Kopf zu wenden, die Schrift von rechts nach links vor dem Sehorgan vorbeiführen. Wenn sie den Kopf gerade hielten, so würden sie wahrscheinlich mit der Nase die Schrift verwischen. Ich war gleich andren geneigt, diese — übrigens in ganz Ägypten typische — Erscheinung auf die bekannte enorme Verbreitung von Hornhaut-Trübungen und -Flecken bei den Eingeborenen dieses Landes, Folgen von Gonoblennorrhoe und Trachom, zurückzuführen. Genauere Untersuchungen und die Erfahrungen in der Praxis haben mir jedoch bald gezeigt, daß außerdem noch die große Häufigkeit hochgradiger Kurzsichtigkeit mit Schuld daran trägt, daß so viele Ägypter genötigt sind, die Nase tief in ihr Buch oder ihre Arbeit zu versenken. Aber auch die geringeren Grade von Myopie sind sehr verbreitet, und das muß um so mehr auffallen, als die Volkszählung von 1907 ergeben hat, daß noch immer die Analphabeten die erdrückende Mehrheit in der ägyptischen Bevölkerung bilden. Auch existieren hier bisher weder Gymnasien noch Universitäten in unserm Sinne, und die durchschnittliche Arbeitsleistung der ägyptischen Studenten, Kaufleute und Beamten bleibt hinter derjenigen der nordeuropäischen erheblich zurück. Ferner sah ich im Laufe der Jahre eine beträchtliche Anzahl von ägyptischen Frauen, welche — ob Mohammedanerinnen, Christinnen oder Jüdinnen, — ein träges Haremsleben führten, niemals irgend welche Nahearbeit geleistet hatten und dennoch Kurzsichtigkeit aller verschiedenen Grade aufwiesen. Da ich nicht die gleichen Erscheinungen bei solchen Türkinnen, Nubierinnen und Negerinnen fand, die unter den gleichen Bedingungen leben, so glaubte ich annehmen zu sollen, daß die Rasse eine bedeutende Rolle für die Entstehung der Myopie in Ägypten spielen müsse, und habe die Resultate meiner Untersuchungen in diesem Sinne an andrer Stelle niedergelegt.[1]

Was zunächst die allgemeine Bildung in Ägypten anbetrifft, so seien in folgendem einige Zahlen wiedergegeben, die der Publikation des Finanzministeriums (The Census of Egypt taken in 1907, Cairo 1909) entnommen sind. Es waren 1907 in Ägypten

	Insgesamt	Männlich	Weiblich
Lesekundig	609 322	548 669	60 653
Analphabeten . . .	10 580 656	5 067 971	5 512 685
Zusammen	11 189 978	5 616 640	5 573 338

Das Verhältnis, welches die hauptsächlichsten Rassen Ägyptens darin einnehmen, die sich mit den Religionen einigermaßen decken, geht aus folgender Tabelle hervor. Von 1000 konnten lesen und schreiben:

[1] Klinische Monatsbl. f. Augenheilk. 1910.

	Zusammen	Männer	Frauen
Mohammedaner . .	40	78	2
Kopten	103	188	16
Juden	438	559	313
Andere	608	719	477

Unter den eigentlichen Ägyptern (etwa 10 Millionen) ist also die Bildung noch auf sehr tiefem Niveau. Die 700 000 christlichen Kopten sind ihren mohammedanischen Landsleuten indessen darin um mehr als das doppelte überlegen, wie sie denn auch einen sehr bedeutenden Teil der Beamtenschaft darstellen. Die etwa 40 000 Juden stammen teilweise aus Syrien und sind kaum mehr zur Hälfte Analphabeten. Die „Andern" sind etwa 200 000 Europäer und Asiaten (Syrier, Armenier usw.). In Kairo selbst, wo sich alle die genannten Rassen und Religionen zusammenfinden, war der Stand der Bildung trotz der großen Zahl von Europäern der folgende:

	Zusammen	Männlich	Weiblich	Kinder 5—9 Jahre	Kinder unter 4 Jahren	Prozent der Bevölkerung
Lesekundig	122 179	97 258	24 921	7 105	—	18,6
Analphabeten	532 297	249 707	282 590	59 393	85 678	81,4
Insgesamt	654 476	346 965	307 511	66 498	85 678	100,0

Nach Abzug der kleinen Kinder bleiben immer noch nur 21,5 % Lesekundige gegenüber 78,5 % Analphabeten. In meiner Privatpraxis zähle ich indessen nach Abrechnung der Kinder unter 6 Jahren noch etwa 30 % Analphabeten, deren Mehrzahl durch die eingeborenen Frauen dargestellt wird.

Um genauere Daten über die Myopie bei Analphabeten zu gewinnen, habe ich nun aus den letzten 6 Monaten 80 Fälle mit 130 myopischen Augen zusammengestellt, in welchen der Untersuchte weder des Lesens und Schreibens kundig war, noch auch irgend eine Nahearbeit zu verrichten pflegte. Es waren dies 19 Männer mit 33 meßbaren Augen und 61 Frauen mit 97 Augen; diese Zahlen geben auch eine Idee von der Verbreitung der Einäugigkeit unter den arabischen Frauen, denn alle fehlenden (25!) Augen waren durch Leukome, Hornhautflecken, Glaukom oder Netzhaut-Ablösung sehuntüchtig. 11 mal war der Grad der Myopie auf beiden Augen verschieden, einmal wurde — 26,0 D. festgestellt. Nur 15 von 80, also ein Sechstel aller Untersuchten, hatten klare Hornhäute. Nach den Graden scheiden sich diese Analphabeten-Myopien wie folgt:

	Männer	Augen	Frauen	Augen	Personen	Augen
bis — 5,0 D.	7	11	23	33	30	44
bis — 10,0 D.	6	11	19	32	25	43
bis — 15,0 D.	3	5	12	22	15	27
über — 15,0 D.	3	6	7	10	10	16
Zusammen	19	33	61	97	80	130

Es sind also alle Grade von Kurzsichtigkeit vertreten, und, der Norm entsprechend, die niedrigeren Dioptrienzahlen stärker als die hohen Werte. Alle Untersuchten waren über 20 Jahre alt und aus Ägypten, mit Ausnahme von zwei Frauen, einer Malteserin und einer Syrerin. Heredität war in 5 Fällen, Blutsverwandtschaft der Eltern nur in einem Falle nachweisbar. Sonst war ausnahmslos kein besonderer Grund für die Entstehung der Kurzsichtigkeit zu finden. Als Beispiele seien zwei ägyptische Gardesoldaten angeführt, die mir kürzlich von den Herren Dr. KAUTSKY-BEY und B. BITTER, Leibärzten des Khediven, freundlichst zur Untersuchung überwiesen wurden. Es waren zwei riesenkräftige, breitschultrige Fellachen von 1,85 bzw. 1,91 m Größe, die vor ihrer Dienstzeit nur Feldarbeit getan hatten, des Lesens und Schreibens durchaus unkundig. Der eine hatte — 5,0 und — 8,0 D. bei guter Sehschärfe, der andre bei $^1/_4$ Sehschärfe beiderseits — 12,0 D.! Beide zeigten wenig Narbentrachom und geringen Pannus tenuis im oberen Limbus; sie erklärten, ihre Eltern und Geschwister sähen gut. Ein andrer Gardesoldat, noch größer und stärker, hatte gar — 20,0 und — 23,0 D. mit Astigmatismus. Ich habe ihn in die obige Statistik nicht mit einbezogen, weil er 2 Jahre lang das „Kuttâb" (die Koranschule) besucht hat und gelegentlich Schreiberdienste tat.

Somit konnte die schon aus den ländlichen Bezirken Europas und Amerikas bekannte Tatsache, daß Myopie, auch hochgradige, bei Analphabeten vorkommt, an ägyptischem Material bekräftigt werden, ohne daß sich ein besonderer Hinweis auf die Art ihrer Entstehung ergeben hätte.

Deshalb glaubte ich an zweiter Stelle für die Entstehung der Myopie in Ägypten die Häufigkeit des regelmäßigen und unregelmäßigen Astigmatismus und der Hornhauttrübungen in Betracht ziehen zu sollen, nachdem mir Messungen der Augenhöhlen-Indices auf Grundlage der STILLINGschen Theorie kein befriedigendes Ergebnis gebracht hatten, wie ich andren Ortes[1] ausgeführt habe. GREEN[2] hat 1871 zuerst den Astigmatismus als häufige Ursache der Myopie angesprochen, während PROUFF[3] im Gegenteil einen Antagonismus zwischen der progressiven Myopie und dem regelmäßigen Astigmatismus feststellen zu müssen geglaubt hat. CHAUVEL[4] fand sehr häufig bei Myopie Astigmatismus, leugnete aber eine gegenseitige Beeinflussung dieser beiden Anomalien. Dagegen sind seit JAVAL eine ganze Reihe von Autoren energisch für die Abhängigkeit der Myopie vom Astigmatismus eingetreten, deren Meinung von SIEGRIST, MENDE und KATEL-BLOCH[5] angeführt und statistisch bestätigt wird. Sie fanden bei Myopie in 40—65% (im Mittel 56%) der Fälle pathologischen Astigmatismus, und schließen daraus, daß letzterer eine der Ursachen der Myopie sei. Zu

[1] l. c.
[2] Transact. Americ. Ophth. Soc. 1871.
[3] Revue Clin. d'Opht. de Bordeaux IV, 1883.
[4] Arch. d'Opht. VIII. 1888.
[5] Klin. Monatsbl. f. Augenheilk. XLIV. Beilageheft 1906.

ähnlichen Schlüssen gelangten Sulzer[1] und Seefelder.[2] Ersterer schreibt auch den Hornhautflecken die Wirkung zu, Myopie zu erzeugen. In demselben Sinne äußert sich Pyle[3], der sogar angibt, daß der Langbau des Auges sich entsprechend dem Sitz der Hornhauttrübungen ein- oder doppelseitig entwickle.

Um dem Leser eine Idee von der Verbreitung des Trachoms und der Hornhauttrübungen in Ägypten zu geben, führe ich folgende statistische Daten an:

1. Zum Zwecke der Bestimmung der Indices der Augenhöhlen-Eingänge habe ich 261 Personen mit 500 meßbaren Augen ausgewählt, die möglichst klare Hornhäute und gut bestimmbare Refraktion hatten. Unter ihnen waren 27 Europäer, von denen 23 gesunde Bindehäute hatten; von den 234 Ägyptern hatten nur 6 gesunde Bindehäute, 118 florides Trachom, 110 Narbentrachom. Stärkeren Pannus hatten 41 und eben so viele Hornhautflecken oder -nebel, Leukome 17, Keratokonus 2, außerdem 5 Ablatio retinae, 12 myopische Chorioideal-Veränderungen und 15 Strabismus. Das macht im ganzen 232 Trachomkranke und 99 mit ausgesprochenen Trübungen der Hornhaut. Immerhin waren das Augenkranke.

2. In Oberägypten habe ich bei Untersuchung gesunder, jugendlicher Fellachen, Erdarbeiter bei den Ausgrabungen deutscher archäologischer Missionen, in den Jahren 1905 und 1906 unter 463 nur 8 mit gesunder Bindehaut, 455 mit verschiedenen Graden von Trachom gefunden. 123 hatten stärkeren Pannus oder Hornhauttrübungen, 50 Leukome durch Blennorrhoe und 8 je einen geschrumpften Augapfel! 18 mal war Trichiasis, 4 mal Lagophthalmos durch unglückliche Trichiasis-Operation zu konstatieren.

3. Mac Callan[4] hat unter 455 ägyptischen Knaben, Schülern einer sogenannten Primärschule in Tanta (Nildelta), die alle im Alter von 8—14 Jahren standen, 21 mit gesunden Augen, 78 mit frischem, 376 mit älterem Trachom und 10 mit Narbentrachom gefunden. Von ihnen hatten 85 normale Sehschärfe, 400 herabgesetzte Sehschärfe, und zwar infolge von:

Hornhauttrübungen . . .	110
Hypermetropie	152
Myopie	128

Bei Hypermetropie und Myopie ist der entsprechende Astigmatismus einbezogen, der aber häufig auch durch Hornhautpannus erzeugt wird. Bei fokaler Beleuchtung fand Mac Callan daher noch weit mehr Anomalien. Es hatten:

[1] Encycl. Franç. d'Opht. T. III. 1904.
[2] Klin. Monatsbl. f. Augenheilk. XLV. 1907.
[3] Ophth. Record 1907.
[4] The Ophthalmoscope 1908.

eine klare, eine trübe Hornhaut	92
beiderseits trübe Hornhaut . . .	116
adhärentes Leukom	11

Im ganzen waren also 219, d. h. 45,5% aller Schüler mit Trübungen oder Flecken der Hornhaut behaftet. Dementsprechend kommt der Prozentsatz von 26,5% Myopie und 23% unkorrigierbarer Schwachsichtigkeit heraus, der enorm hoch zu nennen ist, wenn man bedenkt, daß diese Schule erst vom 8. Lebensjahre an eine Mittelschulbildung gibt, die an die Sehleistung keine sehr hohen Anforderungen stellt, während z. B. nach Ask[1] in den schwedischen höheren Schulen nur noch 25% Myopie vorkommt.

Ich habe nun aus 5445 Beobachtungen der letzten $2^1/_4$ Jahre das geeignetste Material ausgesucht, nämlich alle erwachsenen Ägypter beiderlei Geschlechts mit gut bestimmbarer Refraktion und Sehschärfe. Es blieben nur 915 Fälle, denn etwa 1500 Kinder, 1000 Europäer und Asiaten, etwa ebenso viel mit akuten Krankheiten Behaftete waren von vornherein auszuschalten, und die übrigen waren hochgradig schwachsichtig, blind oder litten an Glaukom, adhärenten Leukomen oder inneren Augenkrankheiten.

Von diesen 915 Patienten hatten 894 Trachom in den verschiedensten Stadien, meistens zugleich Wucherungen und Narben; etwa 50 hatten nur ganz geringe Spuren, 21 zeigten auch bei Lupenbetrachtung und seitlicher Beleuchtung keine Marken abgelaufenen Trachoms. Frische Fälle waren kaum dabei, wie denn auch aus Hirschberg's[2], Morax'[3], Mac Callan's[4] und meinen[5] Mitteilungen hervorgeht, daß das Trachom in Ägypten eine Krankheit des frühen Kindesalters ist.

685 (74,8%) wiesen Hornhauttrübungen in beiden Augen auf, und zwar in Form von Pannus, Nebeln, Flecken und kleinen Leukomen. 230 (25,2%) hatten einseitig oder beiderseitig klare Hornhaut, wobei aber die zahlreichen Fälle eingerechnet sind, in welchen ein zarter Gefäßpannus den oberen Limbus eben überschreitet, ohne das Pupillargebiet zu erreichen. Die Zahl derjenigen, welche, hauptsächlich durch große Leukome oder Schwund des Augapfels, einäugig waren, ist sehr groß, spielt aber für unsre Untersuchung keine Rolle, da sich die später folgenden Angaben auch bei Verschiedenheit der Sehschärfe oder Refraktion nur auf das bessere Auge beziehen.

Der Zustand der Refraktion verteilte sich unter den 915 Ägyptern wie folgt: Emmetropen 211, Hypermetropen 210, Myopen 494. Natürlich geben diese bei Augenleidenden erhobenen Zifferwerte nicht die Verhältnis-

---

[1] Zeitschr. f. Augenheilk. XVI. 1906.
[2] Ann. d'Ocul. 1902.
[3] l. c.
[4] l. c.
[5] Meyerhof. Ann. d'Ocul. 1909 und Klin. Monatsbl. f. Augenheilk. 1910.

zahl der Hypermetropen und Myopen in Ägypten überhaupt an, obwohl die allerwenigsten Patienten hier den Augenarzt zum Zwecke der Brillenwahl aufsuchen. Etwa 30 hochgradig Myopische sind ferner in der obigen Zusammenstellung nicht einbegriffen, weil ihre Sehschärfe $^1/_8$ nicht erreichte, und noch weit mehr mußten wegen centraler Aderhaut-Erkrankung oder Netzhautablösung fortgelassen werden.

Hornhaut-Astigmatismus war 167 mal (in 18,3%) als regelmäßiger zu konstatieren; leichter gemischter Astigmatismus wurde zur Emmetropie gerechnet. Unregelmäßiger Astigmatismus war 361 mal deutlich ausgesprochen vorhanden (39,4%), doch zeigten in den übrigen 387 Fällen mit „normaler" Hornhautkrümmung Keratoskop und Ophthalmometer häufig gleichfalls leichte Unregelmäßigkeiten außerhalb des Pupillargebiets, wie es nach den oben angeführten Zahlen von Hornhauttrübungen ja nicht anders zu erwarten ist.

Das Verhältnis des Zustandes der Refraktion zu demjenigen der Hornhaut geht nun im einzelnen aus folgenden drei Tabellen hervor:

A. Hypermetropie 0,75 bis 10,0 D.

Sehschärfe	$^5/_4$—$^5/_6$	$^3/_4$—$^1/_2$	$^1/_3$—$^1/_4$	$^1/_5$—$^1/_8$	Zusammen	Hornhaut trübe	Hornhaut klar	Kein Trachom
Normale Hornhaut	32	56	25	4	117			
Astigm. regularis	11	23	16	—	50	141	69	5
Astigm. irregularis	—	12	24	7	43			
Zusammen:	43	91	65	11	210			

Somit sind bei den Übersichtigen 32,4% klare Hornhäute und 20,5% gute Sehschärfen festzustellen gewesen.

B. Emmetropie und leichter Astigmatismus mixtus.

Sehschärfe	$^5/_4$—$^5/_6$	$^3/_4$—$^1/_2$	$^1/_3$—$^1/_4$	$^1/_5$—$^1/_8$	Zusammen	Hornhaut trübe	Hornhaut klar	Kein Trachom	Keratokonus
Normale Hornhaut	36	39	7	—	82				
Astigm. regularis	6	5	4	—	15	153	58	3	2
Astigm. irregularis	10	37	50	17	114				
Zusammen	52	81	61	17	211				

Die Emmetropen hatten demnach 27,6% klare Hornhäute und 24,8% gute Sehschärfen. Die Hornhautwölbung war bei 56% der Hyperopen und bei 39% der Emmetropen normal. Bei den letzteren war besonders viel unregelmäßiger Astigmatismus nachzuweisen.

C. Myopie (0,75 bis 28,0 D.).

Sehschärfe		5/4—5/5	3/4—1/2	1/3—1/4	1/5—1/8	Zusammen	Hornhaut trübe	Hornhaut klar	Keratokonus	Keratoglobus	Kein Trachom
Bis — 5,0 D.	Normal	12	45	22	4	83	240	42	1	1	6
	Astigm. reg.	13	38	20	—	71					
	Astigm. irreg.	4	33	74	17	128					
	Zusammen	29	116	116	21	282					
Bis — 10,0 D.	Normal	1	12	23	8	44	82	25	3	1	3
	Astigm. reg.	—	4	9	—	13					
	Astigm. irreg.	—	5	26	19	50					
	Zusammen	1	21	58	27	107					
Bis — 15,0 D.	Normal	—	3	15	11	29	45	18	4	—	3
	Astigm. reg.	—	1	11	3	15					
	Astigm. irreg.	—	1	9	9	19					
	Zusammen	—	5	35	23	63					
Über — 15,0 D.	Normal	—	—	16	16	32	24	18	3	—	1
	Astigm. reg.	—	—	1	3	4					
	Astigm. irreg.	—	—	—	6	6					
	Zusammen	—	—	17	25	42					
Insgesamt	Normal	13	60	76	39	188	391	103	10	2	13
	Astigm. reg.	13	43	40	6	102					
	Astigm. irreg.	4	39	110	51	104					
	Zusammen	30	142	226	96	494					

Demnach war bei der Myopie der Prozentsatz klarer Hornhäute und derjenige voller Sehschärfe weitaus am geringsten. Es hatten klare Hornhaut 20,8%, normale Wölbung 38%, aber volle Sehschärfe nur 6% der Untersuchten. Zusammengestellt und in Prozenten ausgedrückt ergibt das folgendes Bild:

Klare Kornea	Normale Wölbung	Astigm. reg.	Astigm. irreg.	Gute Sehschärfe
Hypermetropie . . . 32,4	56	23,8	20,2	20,5
Emmetropie . . . 27,6	39	7,1	53,9	24,8
Myopie 20,8	38	20,6	41,4	6,07

Scheiden wir die hohe Myopie (über — 10 D.) aus, bei welcher volle Sehschärfe fast unmöglich ist, so ergibt sich immer nur 10,4% gute Sehschärfe

bei Kurzsichtigkeit, ein im Verhältnis zu den europäischen und amerikanischen Werten minimaler Prozentsatz. Hatte doch von den Myopen zwischen — 5,0 und — 10,0 D. nur ein einziger normale Sehschärfe! Zum Vergleich sei die graphische Darstellung des Grades der Sehleistung bei Myopie von SULZER[1] empfohlen. SCHLESINGER[2] fand unter 1000 Myopiefällen von über — 6,0 D. aus der Klinik von HERMANN COHN 112, d. h. 11,2% mit normaler Sehschärfe, bei Myopien von — 19 bis — 12 D. immer noch über 5% gute Sehleistungen ($S = 1—{}^3/_4$).

Da der Prozentsatz fleckiger Augen unter den Myopen meiner Beobachtung um etwa 20 höher war, als derjenige bei den Hypermetropen, so suchte ich den Einfluß der Hornhautflecken auf die Entstehung der Kurzsichtigkeit dadurch festzustellen, daß ich alle Fälle von einseitigem Hornhautfleck mit gut bestimmbarer Sehleistung zusammensuchte. Es waren dies 74 Fälle, von welchen bei 65 das klare Auge emmetropisch, hypermetropisch oder leicht myopisch (bis — 1,0 D.) war. Auf dem fleckigen Auge fand sich:

Emmetropie . . .	8 mal
Hypermetropie . .	9 mal
Myopie	48 mal

Diese Zahlen scheinen in der Tat sehr zugunsten des Einflusses der Flecken auf die Genese der Myopie zu sprechen. Ferner ist in mehreren von den Hypermetropie-Fällen die Entstehung dieser Brechungs-Anomalie direkt durch die optischen Verhältnisse bei centraler Hornhaut-Fazette zu erklären gewesen; so entstand einmal + 7,0, ein andermal gar + 10,0 D. mit $^1/_3$ centraler Sehschärfe, während skiaskopisch die trüben Randteile der Hornhaut Emmetropie aufwiesen. Indessen darf nicht verschwiegen werden, daß in den übrigen 9 Fällen das trübe Auge emmetropisch war, das klare Auge dagegen 6 mal Myopie, 3 mal Hypermetropie aufwies. Im ganzen aber sprechen die obigen Zahlen in Bestätigung der Beobachtungen von PYLE[3] gegen diejenigen von SULZER[4], der folgendes sagt: „Es ist recht eigentümlich, daß Hornhautflecken und Astigmatismus zur Myopie disponieren, wenn sie auf beiden Augen bestehen, während sie das betreffende Auge vor der Myopie schützen, wenn sie nur auf einem Auge vorhanden sind".

Das vorstehende Material ist von mir zunächst ohne Kommentar, „à titre documentaire", mitgeteilt worden. Die dem Statistiker so erwünschten präzisen Zahlenreihen hat es ebenso wenig gebracht, wie seine Vorgänger; dazu unterbrechen gar zu viele Ausnahmen die Regel, und bindende Schlüsse zu ziehen gestattet es somit nicht. Ein erhebliches Übergewicht der Myopie bei Hornhautflecken und der letzteren unter den myopischen Patienten ist

[1] l. c. S. 599.
[2] Beitr. z. prakt. Augenheilk. 45. 1900.
[3] l. c. [4] l. c.

aber keinesfalls zu leugnen. Die Schwierigkeit liegt jedoch in der Erklärung des Zusammenhangs der beiden pathologischen Erscheinungen. Unter den 494 oben klassifizierten Kurzsichtigen waren 15 Studierende und Beamte mit bis zu 10stündiger Schreibarbeit am Tage, und 87 Regierungsbeamte oder Angestellte mit 5stündiger Arbeitszeit. Daß diese Personen mit ihren trüben Augen weniger sehtüchtig sind und sich mehr anstrengen müssen, als ihre europäischen Kollegen mit klaren Hornhäuten, ist sicher; insbesondere auch deshalb, weil die arabische Schrift zweifellos vom augenhygienischen Standpunkt aus eine sehr unpraktische zu nennen ist. Sie hat weit kleinere Charaktere als die lateinische oder gotische, und ihre Unterscheidungsmerkmale sind vielfach Gruppen von 2—3 Punkten, die für das normale Auge eines 35jährigen bereits an der Grenze des Unterscheidungsvermögens liegen. Wie steht es denn aber mit den übrigen 387 Myopen, von denen kein einziger nennenswerte Nahearbeit leistet? Denn sie scheiden sich in Frauen, von denen, wie wir eingangs sahen, die meisten Analphabeten sind und auch nicht die Gewohnheit haben, Handarbeiten anzufertigen, in Feldarbeiter, Händler, Grundbesitzer, Rentiers und Kaufleute, welch letztere im Orient ihre Geschäfte auf dem Ladentisch oder im Kaffeehaus hockend, jedenfalls aber mit dem denkbar geringsten Aufwand an Schreibarbeit zu erledigen pflegen. Daß alle diese Leute in in den Jugendjahren der Myopie-Entstehung womöglich noch weniger Nahearbeit geleistet haben, versteht sich hier zu Lande von selbst. Wenn ich zuweilen einem Kopten rate, seinen hochgradig myopischen Sohn einen Beruf ergreifen zu lassen, in welchem er die Augen schonen könne, dann erhalte ich regelmäßig die Antwort: „So Gott will, soll er Kaufmann werden, da braucht er fast gar nicht zu lesen und zu schreiben!"

Gegen diejenigen Hypothesen, welche die Entstehung der Kurzsichtigkeit auf den durch Muskeldruck und Steigerung des inneren Augentonus erzeugten Langbau zurückführen, spricht bei den genannten Fällen in Ägypten die Seltenheit eben dieses Muskeldrucks infolge der Seltenheit der Nahearbeit. Die Erhöhung des Binnendruckes der Augen kann demnach keine entscheidende Rolle spielen; das geht auch aus folgendem hervor: Glaukom ist in Ägypten bei jugendlichen Individuen infolge der Häufigkeit adhärenter Leukome durch Blennorrhoe in den ersten Lebensjahren ungemein verbreitet (vgl. meine Arbeiten[1]), infolgedessen auch Hydrophthalmus und alle Arten von Ektasien der vorderen Augapfelteile; nie aber sieht man eine solche des hinteren Bulbusabschnitts durch eine derartige gelegentlich auch geringgradige Steigerung des Augendrucks entstehen. Dieser Einwand ist ja schon vielfach gegen diejenigen Theorien erhoben worden, welche eine durch Druck der äußeren Augenmuskeln erhöhte Tension des Bulbus für die Entstehung des Langbaus verantwortlich machen

[1] Meyerhof, Klin. Monatsbl. 1905. Annal. d'Ocul. 1909; und Arch. f. Augenheilkunde. 1910.

wollen. Vor allem fehlt aber hier in Ägypten bei den meisten Myopen die Voraussetzung der Nahearbeit, welche die Muskeln erst in ständige Tätigkeit setzt; möglicherweise wird sie unvollkommen bei denjenigen Analphabeten ersetzt, welche genötigt sind, bei jeder Art von Sehtätigkeit mit den Lidern und dem Augapfel allerhand Bewegungen auszuführen, um ihre mangelhafte Sehschärfe zu verbessern, z. B. Zwinkern oder starke Seitwärtsdrehungen der Augen, auch des Kopfes, von denen ich im Anfang dieser Arbeit berichtet habe.

Wir kommen daher meines Erachtens nicht um die Annahme herum, daß auch der normale Augenbinnendruck oder das Wachstum des Auges unter normaler Tension oft Myopie erzeugt, wie das letzthin wieder von Lohmann[1] ausgeführt worden ist. Wenn in Europa der Hauptfaktor, welcher die stärkere Wachstumstendenz des hinteren Bulbusabschnitts beschleunigt, in der Schularbeit zu suchen ist, so müssen wir ihn hier wohl in einer Veranlagung der semitischen Rassen finden. Ob dieselben eine stärkere Dehnbarkeit der Sklera oder eine ähnliche Prädisposition haben, ist noch nicht zu entscheiden. Jedenfalls ist, wie ich andern Orts ausgeführt habe[2], auch für die in Europa und Amerika lebenden Juden schon von einer Anzahl von Autoren eine gewisse Disposition zur Kurzsichtigkeit festgestellt worden. Von den außerägyptischen Semiten sind mir besonders die Syrier durch die Häufigkeit und Höhe ihrer Myopie-Formen aufgefallen, obwohl sie auch noch eine ziemliche Anzahl Analphabeten zählen. Zuerst versuchte ich, am Schädel- oder Augenbau der Ägypter einen Anhalt für eine solche Rassenveranlagung zur Myopie zu finden, und habe Stilling's[3] geistvolle Theorie durch 500 Messungen der Augenhöhlenindices von Ägyptern nachgeprüft, obwohl ich, wie bemerkt, der Hypothese der Einwirkung des Muskeldrucks skeptisch gegenüberstehe. Die Messungen ergaben einen Mittelwert des Orbitalindex von etwa 83 für alle Refraktionszustände; derselbe entspricht durchaus der Norm und ist vielleicht sogar durch stark nasale Annahme des medialen Meßpunkts etwas zu niedrig ausgefallen. Einzelheiten mögen in der erwähnten Arbeit nachgelesen werden. Das einzige vielleicht verwertbare Rassen-Merkmal am Auge der ägyptischen Semiten scheint eine etwas kleinere und stärker gewölbte Hornhaut zu sein, deren Radiusmaße jedoch wiederum nicht den verschiedenen Refraktionszuständen entsprechen. Ich fand z. B. bei den Hypermetropen 7,2 mm, bei den Myopen 7,5 mm Durchschnitt des Hornhautradius. Auch in bezug auf Inzucht haben sich mir keine bestimmten Anhaltspunkte ergeben. Aber das eine steht fest, nämlich, daß gewisse Rassen hier in Ägypten weniger zu Myopie disponiert sind, als die Semiten, wie z. B. die Hamiten, Neger und Nubier. Unter den letzteren hatte ich aber gerade Gelegenheit, eine ganze Reihe von des Lesens und Schreibens Kundigen zu untersuchen.

[1] Klin. Monatsbl. f. Augenheilk. 1910.

[2] Ebenda.

[3] Die Kurzsichtigkeit, ihre Entstehung und Bedeutung. Berlin 1903.

Endlich mag der gleichfalls von Stilling zur Erklärung der Myopiegenese herangezogene schlechte Ernährungszustand und die Anämie, welche hier in allen Klassen der Bevölkerung sehr häufig sind, nicht ohne Einfluß auf die Verbreitung der Kurzsichtigkeit sein.

Die größere Häufigkeit der Myopie bei hochkultivierten Völkern kann somit meiner Ansicht nach bei wenig gebildeten Stämmen dadurch ersetzt werden, daß, besonders bei vorhandener Rassendisposition (deren Wesen vorerst noch nicht ergründet worden ist), Hornhautaffektionen von vornherein die Sehschärfe herabsetzen und so zu größerer Anstrengung bei jeder Art von Sehtüchtigkeit zwingen. Die Ägypter sind dafür ein klassisches Beispiel, zumal da die Entstehung der Hornhauttrübungen durch Trachom und Blennorrhoe bei ihnen fast immer in die Kindheit vor den Schuljahren fällt. Daher muß die Prophylaxe der Myopie in Ägypten auch wiederum als erstes Ziel die Bekämpfung der ansteckenden Bindehautleiden im Kindesalter verfolgen. Erst wenn diese sozial so verderblichen Krankheiten wirksam unterdrückt sind, dann könnte die Häufigkeit der Myopie in diesem Lande trotz der allmählich steigenden Volksbildung mit der Zeit abnehmen.

II. Eine Zeichnung des Auges bei dem Bearbeiter der Optik von Ibn al Haitam, Kamâl al Dîn al Fârisî, und Merkverse über den Bau des Auges.

Von **Eilhard Wiedemann** in Erlangen.

I

In seiner trefflichen Arbeit über die arabischen Augenärzte (Abhandl. der Akad. der Wissensch. Berlin 1905) hat J. Hirschberg[1] im Anschluß an Vitellio darauf hingewiesen, daß die Abbildung des Auges in der von Risner besorgten lateinischen Ausgabe von Ibn al Haitams Optik nicht auf arabische Quellen zurückgeht, sondern daß sie Vesal's Anatomie, VII c. 14, Basel 1555, entnommen ist.

Die Optik selbst von Ibn al Haitam ist, soviel wir wissen, uns nicht mehr erhalten, wohl aber deren treffliche Bearbeitung durch Kamâl al Dîn al Fârisî († etwa 1320), über die ich demnächst eine ausführliche Arbeit in dem Archiv für Geschichte der Technik u. Naturwissenschaften veröffentlichen werde. Von Kamâl al Dîns Werk existieren zwei Handschriften, die eine in Leiden, die andere in Konstantinopel. In

[1] J. Hirschberg gibt selbst 2 Abbildungen von Augen-Querschnitten aus arabischen Handschriften, die eine von Chalifa Ibn Abu'l Mahâsin al Halabî (a. a. O. S. 78 u. „Die arabischen Augenärzte von J. Hirschberg, J. Lippert und E. Mittwoch" Leipzig, S. 909, S. 162), die andre von Salah al Dîn (an den beiden zitierten Stellen S. 89 bzw. 200).

ersterer, die ich, dank der Güte des Herrn Dr. JUYNBOLL in Leiden, in Erlangen benutzen konnte, ist an der betreffenden Stelle nur Raum für eine Zeichnung freigelassen, aber nur die Striche Fig. 1 gezeichnet.

Aus der Handschrift in Konstantinopel war Herr Dr. MENZEL in Odessa so sehr gütig, die dort erhaltene Zeichnung durchzupausen. Die Zeichnung ist nach ihm äußerst zart in Gold ausgeführt, ebenso wie alle Zeichnungen des sehr sauber, aber trotzdem nicht immer sehr leicht lesbar geschriebenen Bandes.

Die Fig. 2 gibt die Zeichnung wieder. Die beigesetzten Angaben hofft Herr Dr. MENZEL später noch

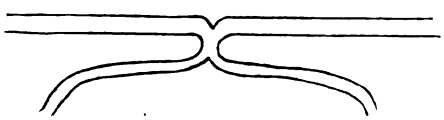

Fig. 1.

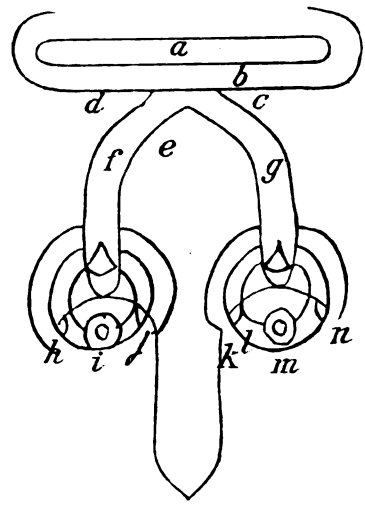

Fig. 2.

kontrollieren lassen zu können; ich gebe ihre Übersetzung nach dem etwas berichtigten Text, den er mir mitgeteilt hat, wieder. Es steht bei

a: Vorderteil des Gehirns.
b: Dies ist der linke Nerv, welcher vom Gehirn hervorsproßt.
c: Dies ist der Nerv, welcher bis zu dem linken Auge sich erstreckt.
d: Dies ist der rechte Nerv, welcher vom Gehirn ausgeht.
e: Dies ist der Nerv, welcher bis zu dem rechten Auge sich erstreckt.
f u. *g*: Dies ist der Glaskörper.
h: Dies ist das Loch, das sich in dem Augenwinkel (Mûqi) befindet.[1]
i: Dieser Kreis ist die Hornhaut.
j: Dies ist der Nerv, der sich in dem Augenwinkel befindet.
k: Dies ist der Nerv im Augenwinkel.
l: Dieser Kreis ist die Hornhaut.
m: Dies ist das Loch im Vorderteil des Auges.
n: Dies ist der Nerv im Augenwinkel.

Zum Schluß möchte ich noch bemerken, daß dem Auszug des Abschnittes von Ibn al Haitam über das Auge Kamâl al Dîn eine lange eigene Auseinandersetzung über denselben Gegenstand folgen läßt, in der er die Arbeiten der früheren Forscher verarbeitet. Leider fehlt auch hier

[1] Der Augenwinkel heißt im Singular gewöhnlich Ma'q.

in der Leidener Handschrift die Figur, auf die hingewiesen ist. Ich hoffe bald eine Übersetzung dieses Kapitels mitteilen zu können.

II

Um sich gewisse Regeln usw. einzuprägen, haben die Muslime Merkverse gedichtet.

Für die Gewichte gleicher Volumina gab es Verse in persischer Sprache, die Clement Mullet[1] nach den Aijn-i-Akberi veröffentlicht hat; sie lauten:

1. In einem Würfel von gleichem Volumen gibt Quecksilber an Gewicht 71, Zinn 38, Gold 100, Blei 59, Eisen 49, Bronze und Kupfer 45, Silber 54.

2. Die folgenden sieben Metalle in gleiche Würfel geschnitten geben die folgenden verschiedenen Gewichte: Gold LKN (= 100), Quecksilber ALM (= 71), Blei DHN (= 59), Zinn HL (= 38), Silber ND (= 54), Eisen IKI (= 40), rotes und gelbes Kupfer MAH (= 46).

Die Gewichte sind der Verse wegen in ihren Buchstabenwerten ausgedrückt, die addiert werden müssen.

Der Kodex 1158 in Gotha (Katalog von Pertsch Bd. 2 S. 346) enthält eine Sammelhandschrift, die nicht lange vor 907 d. H. (1501/02 n. Chr.) geschrieben sein kann, da sie eine Schrift eines in diesem Jahr verstorbenen Verfassers enthält. Aus ihr hat Pertsch Merkverse für die Bestandteile des Auges veröffentlicht. Dank der Güte des Herrn Oberbibliothekar Dr. Ehwald konnte ich die Handschrift in Erlangen benutzen.

Ich habe früher aus ihr die auf das spez. Gewicht usw. bezüglichen Stücke mitgeteilt (E. W., Beiträge VIII S. 166); hier soll der vom Auge handelnde Teil wiedergegeben werden. Es heißt in der Handschrift:

Jedes der beiden Augen ist aus 10 Teilen zusammengesetzt, nämlich 7 Schichten (Häuten) und 3 Feuchtigkeiten.

Ihre Gesamtheit ist in diesen zwei Versen erwähnt.

Es machte der Schöpfer, der Erhabene, in seiner Güte dein Auge mit sieben Vorhängen und drei geteilten (getrennten) Flüssigkeiten. Die harte, die nachgeburtartige, die netzhautartige, die glasige, dann die kristallartige, ferner die spinnwebartige, die eiartige, die traubige, die hornige,[2] die bindende (conjunctiva).[3]

---

[1] J. J. Clement-Mullet, J. asiat. (5) Bd. 11 S. 394, 1858.

[2] An Stelle der Adjektive steht stets das Substantiv, wohl dem Vers zu Liebe.

[3] Die im Auge vorkommenden Häute und Flüssigkeiten sind: 1. multaḥim (bindende) = Konjunktiva, 2. ṣalba (harte) = Sklera, 3. qarnija (hornige) = Kornea, 4. 'inabija (traubige) = Iris, 5. maschimija (nachgeburtartige) = Chorioidea, 6. schabakija (netzartige) = Retina, 7. 'ankabútija (spinnwebartige) = vordere Linsenkapsel mit Zonulafasern, 8. baidija (eiweißartige) = Humor aqueus, 9. galidija (kristalleisartige) = Lens cristallina, 10. zugägija (glasartige) = Corpus vitreum.

Zu den Namen vgl. „J. Hirschberg, Geschichte der Augenheilkunde", Bd. 2, S. 155. „Hirschberg und J. Lippert, Erinnerungsbuch des 'Ali Ibn 'Îsa", erstes Buch. „P. de Koning, Trois traités d'anatomie arabe".

Der Kommentar für diese beiden Verse ist Folgendes: Aus dem Vorderteil des Gehirns wachsen zwei hohle Nerven hervor, von denen der eine aus dem rechten, der andere aus dem linken inneren Teile des Gehirns sproßt. Einen jeden umgeben zwei Hüllen (Ġischâ), die von der harten und der weichen Hülle des Gehirns entspringen. Die beiden Nerven sind von diesen beiden Hüllen ebenso wie das Gehirn umhüllt. Der auf der rechten Seite ausgehende geht ein Stück nach links, und der auf der linken Seite ausgehende eine ebensolche Strecke nach rechts, dann begegnen sie sich. An der Stelle, wo sie zusammentreffen, entsteht ein Hohlraum, der bis in die Höhlung eines jeden dringt. Dort ist der Vereinigungspunkt des Lichtes (das von den beiden Augen kommt). Dann kehrt jeder Nerv nach der Seite zurück, von der er hervorkommt, der rechts entspringende geht zum rechten, der links entspringende zum linken Auge. Jeder Nerv entfaltet sich mit seiner Hülle, wenn er zur Augenhöhle gelangt ist, dort aus einem weiten Loch; dann setzt sich das Ende der harten Hülle fort und bedeckt die Augenhöhle. Die harte Hülle nennt man die harte Haut (Ṭabaqa). Diese Haut bildet keine vollständige Umhüllung. Im Innern dieser harten Haut verbreitet sich das Ende der weichen Hülle (des Nerven); aus ihr, den Venen und Arterien, ist eine andere Haut zusammengewoben, die die der Fötushaut (Maschîma, Chorion) ähnliche heißt, weil sie dieser wegen der vielen Venen und Arterien gleicht, oder weil sie die Netzhaut, die wir besprechen werden, ebenso umfaßt, wie die Fötushaut den Embryo; auch diese Haut bildet keine vollständige Umhüllung. Das Ende des hohlen Nerven (erhält) die Arterien und Venen von der hinter ihm befindlichen Haut, nämlich der Chorioidea. Der Nerv breitet sich dann zu der Netzhaut genannten aus; es ist die dritte Haut. Auch diese Haut bildet keine vollkommene Umhüllung; sie umschließt die glasartige und die kristallartige Flüssigkeit, bis zu der Grenze zwischen der kristallartigen und der eiweißartigen, so wie das Netz das Wild umschließt, und diese Grenze ist der Ort der Ausbreitung der Spinnewebhaut, so wie dies näher erklärt werden wird.

Wir wenden uns nun zur Besprechung der drei Flüssigkeiten. Wisse, daß im Innern dieser Netzhaut sich durchsichtige, etwas ins Rot wie schmelzendes Glas gehende Flüssigkeiten befinden; die eine heißt die glasartige Flüssigkeit; sie umfaßt eine durchsichtige Flüssigkeit, die rein wie der Hagel (Barad) ist, deshalb heißt sie die eisartige (Guldîja, Kristallinse). Sie ist die mitttere der Augenflüssigkeiten.[1] Ihre Form neigt zur Kugelgestalt, indeß neigt ihr hinterer Teil, welchen die Glasflüssigkeit umfaßt, zu einer gewissen Flachheit, damit sie von der Glasflüssigkeit gut umgeben werde. Das vordere Ende neigt dagegen etwas zur Erweiterung, damit die Gestalten auf viele Teile von ihr fallen. Die Glasflüssigkeit umfaßt sie auf dem größten Kreise auf ihr.

Vor der Kristallinse befindet sich eine andere Flüssigkeit, die dem Ei-

[1] Sie liegt zwischen dem Humor vitreus und aqueus.

weiß gleicht, sie heißt die eiartige Flüssigkeit. Sie ist vor der Linse angebracht, um die kräftigen Lichter von ihr abzuhalten, zugleich mit den anderen nützlichen Zwecken, die in einer Schrift[1] erwähnt sind.

Zwischen der eiartigen Flüssigkeit und der Kristallinse scheidet (trennt) eine Haut, die die Spinnige (ʿankabûtîja) heißt, weil sie dem Spinngewebe (Nasg al ʿAnkabût) in der höchsten Feinheit gleicht. Die Außenseite der kristalligen ist von ihr bedeckt; sie beginnt an den Rändern der Netzhaut, mit ihr bildet sie eine vollkommene Umhüllung. Am Ende der Aderhaut, vor der Linse, entspringt dann eine andere dicke (tachîn) Haut. Nach vorne zu bildet sie aber keine vollkommene Umhüllung, sondern in der Mitte befindet sich ein Loch, das der kristalligen gegenüber liegt; in dies Loch tritt das Licht ein. Es gleicht dem Loch an der Weinbeere (ʿInab), wenn man sie von der Traube (ʿUnqûd) losreißt, daher heißt diese Haut, die traubige (ʿinabîja); mit der nachgeburtartigen, spielt sie die Rolle einer vollkommenen Umhüllung.

Die natürliche Farbe dieser Haut ist nach Aristoteles schwarz (akḥal) und nach Galen blau (azraq). Galen ging zu weit im Loben der blauen Farbe und deren Nutzen und im Tadeln der schwarzen Farbe und ihres Schadens. Der Schêch (wohl Ibn Sînâ) sagt, das Übertreiben hierbei rührt daher, daß er (Galen) sehr blaue, und Aristoteles schwarze Augen hatte.

Von dem Rande der harten Haut dehnt sich eine andere harte Haut (Sifâq) aus; sie vollendet die Umhüllung durch die traubige Haut, sie ist durchsichtig und hindert die Strahlen nicht am Eindringen. Sie ist aus vier Schichten zusammengesetzt, die übereinander gelagert sind, ähnlich wie das behobelte (manḥût) Horn; deshalb heißt sie Hornhaut. Sie und die harte Haut (sclerotica) bilden eine vollkommene Umhüllung. Ihre Stellung gegenüber der kristalligen ist dieselbe wie diejenige des Glases um die Kerze (Qandîl) bei der Lampe (Sirâg); sie hält von ihr die äußeren Schädlichkeiten ab.

Dann kommt noch eine andere Hülle (Ġischa) außerhalb des Schädels, sie mischt sich mit den Muskeln für die Bewegung des Augapfels (Muqla), sie ist mit weißem, fettem, zartem Fleisch erfüllt; sie verbindet sich mit (multaḥim) der Hornhaut; sie bedeckt sie aber nicht, so wie die anderen Häute von den umgebenden (sich verbindenden) Häuten bedeckt sind.

Daß die Hülle von dem Schädel kommt, ist die Ansicht des Hippokrates; bei Rufus und einigen der Alten kommt sie von der inneren harten Haut, und jeder hat für seine Behauptung einen Beweis. —

Zum Schluß möchte ich Herrn Professor Dr. Mittwoch meinen verbindlichsten Dank aussprechen; er war so gütig, meine Übersetzung durchzusehen und an einzelnen Stellen zu berichtigen.

[1] Die Handschrift heißt „al Maqâlât“ oder „al Muṭawwalât“; welche von den beiden Formen hineinkorrigiert ist, läßt sich an der Photographie nicht entscheiden. Es heißt also die Stelle entweder „in den Maqâlen (Teilen eines Buches)“ oder „den langen“. Nach Dozy sind Muṭawwalât lange Briefe in gereimter Prosa.

Unser Büchertisch.

Neue Bücher.

*1) Über die Natur und die Herkunft des Trachom-Erregers und die bei seiner Entstehung zu beobachtende Erscheinung der Mutierung des Gonococcus Neisser, von Prof. Dr. Hans Herzog in Berlin. Mit 2 lithographierten Tafeln. (Verlag von Urban & Schwarzenberg in Berlin.)

Gesellschaftsberichte.

Berliner Ophthalmologische Gesellschaft.

Vorsitzender: Herr v. Michel. Schriftführer: Herr Wertheim.

Sitzung vom 26. Mai 1910.

1) Herr Fehr, Krankenvorstellung.

a) 48jähriges Fräulein, bei dem er vor $2^1/_4$ Jahren nach der Krönleinschen Methode ein pflaumengroßes Lymphangiom der Orbita entfernt hatte. Im mikroskopischen Präparat fanden sich zahlreiche Stellen, die den Verdacht auf sarkomatöse Umwandlung erwecken mußten. Demnach war eine gute Prognose für eine Dauerheilung gestellt, da die Geschwulst gut abgekapselt war und sich stumpf mit Skalpellstiel und Finger hatte herauspräparieren lassen. Die gute Prognose hat sich bestätigt; es sind nie wieder Störungen von Seiten des Auges aufgetreten. Die Abduzensparese, die nach der Operation als einziges Residuum störte, hatte sich wenige Wochen nach Heimkehr der Pat. vollkommen zurückgebildet. Es besteht jetzt keine Spur von Exophthalmus, keinerlei Motilitätsstörung, normale Sehkraft und normales Gesichtsfeld. Ophthalmoskopisch findet sich eine leichte Abblassung des Sehnervs, der vor der Operation das Bild der ausgesprochenen Stauungspapille dargeboten hatte.

b) 23jähriges Mädchen, das im Februar vorigen Jahres mit schwerer Lues cerebri auf der dermatologischen Station des R. Virchow-Krankenhauses aufgenommen wurde. Vor drei Jahren Lues, seit drei Wochen heftige Kopfschmerzen, Apathie und Abnahme der Sehkraft. Es fand sich beiderseits Abduzensparese und starke Stauungspapille. Sehschärfe rechts = $^5/_{20}$, links = Finger in nächster Nähe. Gesichtsfeld rechts hochgradig beschränkt, besonders von unten (5°) und den Seiten (20 und 30°). Unter energischer Hg-Kur besserte sich anfänglich die Sehschärfe beider Augen, um bald aber mit der Ausbildung der neuritischen Atrophie wieder rapid zu sinken. Das linke Auge wurde amaurotisch und das Gesichtsfeld des rechten schrumpfte bis auf 5 bis 15° zusammen. Baldige vollkommene Erblindung (bei centraler Sehschärfe = $^5/_{20}$) war in kürzerer Zeit zu erwarten. Deshalb wurde die Trepanation in Vorschlag gebracht, die vielleicht die sonst sichere Erblindung abwehren könne. Dieselbe wurde am 16. April am rechten Scheitelbein mit Eröffnung der Dura von Prof. Borchardt ausgeführt. Es fand sich keine Spannung der Dura, kein Hydrocephalus, kein vermehrter Hirndruck. Man versprach sich daher nichts von der Operation. Um so mehr war man überrascht, als schon wenige Tage nach der Operation die Patientin spontan angab, besser zu sehen. Tatsächlich war links der Lichtschein wiedergekehrt und es konnte eine Erweiterung des Gesichtsfeldes nachgewiesen werden. Die Besserung der Sehschärfe wie die des Allgemeinbefindens machte regelmäßige Fortschritte. Heute ist die Sehschärfe rechts = $^5/_{10}$, links = $^5/_{50}$.

Gesichtsfeld rechts nas. 10°, temp. 32°, ob. 20°, unten 10° und links nas. 30°, temp. 70°, ob. 35°, unten 40°. Also eine überraschende Besserung der Sehschärfe durch die Trepanation bei regressiver Stauungspapille infolge Lues cerebri ohne nachweisbare Hirndruckvermehrung.

2) Herr Halben (a. G.): Demonstration eines Falles von Cataracta Morgagni.

3) Herr Walther Thorner: Die Grenze der Sehschärfe.

Nach Besprechung der verschiedenartigen Ergebnisse, zu denen teils die subjektive Prüfung vermittels Sehproben, teils die anatomische Untersuchung der Seh-Elemente geführt hat, stellt Vortr. die Frage, wodurch eigentlich die letzte Grenze für die Sehschärfe des Auges gegeben ist. Er sieht diese in den Beugungs-Erscheinungen, die durch die Pupille erzeugt werden. Während schon von andern Untersuchern diese Frage theoretisch erörtert worden ist, sind jedoch Folgerungen für die Sehprüfungen daraus nicht gezogen worden, weil es an praktischen Versuchen über den Einfluß der Beugung gefehlt hat, und diese Frage theoretisch sehr schwierig zu entscheiden ist. Vortr. stellte seine Versuche an den verschiedenen gebräuchlichen Sehproben, die er auf photographischem Wege verkleinert hatte, mit einer Probetafel an, bei der sämtliche Proben das zu erkennende Intervall unter dem gleichen Gesichtswinkel zeigten, und betrachtete diese Tafel mittels eines Fernrohrs, wodurch die Fehler des beobachtenden Auges ausgeschaltet waren. Durch einen regulierbaren Spalt konnte er messen, eine wie große Pupillenöffnung für die Erkennung der einzelnen Proben notwendig war. Am leichtesten verschwinden schmale Linien, am schwersten die Punktproben. Es ergibt sich einerseits daraus, daß ein reines Urteil über die Auflösungsfähigkeit des Auges nur durch Beobachtung von schmalen hellen Linien gegeben wird, andererseits, daß zu einer Sehprüfung über höhere Grade von Sehschärfe die Pupillenweite berücksichtigt werden muß. Z. B. gehört zu einer dreifachen Sehschärfe schon eine Pupillenweite von mindestens 5 mm, die bei Tageslicht wohl kaum überschritten werden dürfte,

4) Herr Levinsohn: Über die Einwirkung der Augenmuskeln auf den intraokularen Druck.

5) Herr Paderstein: Eisensplitter in der Linse ohne Starbildung und ihre Behandlung.

In 2 Fällen eigener Beobachtung trat 4 bzw. 8 Wochen nach dem Eindringen des Splitters Starbildung auf. In einen dritten Fall saß ein hakenförmiger Splitter von ansehnlicher Größe 7 Jahre reizlos in der Iris und Linse. Auch an seine wegen iritischer Reizung mit der Pinzette vorgenommene Entfernung schloß sich während der Beobachtungsdauer ($^1/_2$ Jahr) keine Total-Cataract an.

Es empfiehlt sich, bei normalem zweiten Auge den Versuch der sofortigen Extraktion des Splitters durch die Einschlagswunde der Linse vorzunehmen, da die dauernde Einheilung des Splitters ohne Starbildung die seltene Ausnahme, das Klarbleiben der Linse bei der sofortigen Entfernung, nicht völlig ausgeschlossen ist, während bei abwartendem Verhalten das Auge durch allmähliche schmerzlose Erblindung und Glaukom der rechtzeitigen Entfernung entzogen zu werden droht. (Fall von Hirschberg).

Gelingt die Entfernung auf dem Eingangsweg nicht, so ist ein Versuch mit der von Elschnig neuerdings angegebenen Methode der Entfernung in zwei Zeiten mit Hilfe einer artefiziellen peripheren radiären Kapselwunde angezeigt.

Sitzt der Splitter reizlos in der ungetrübten Linse eines funktionstüch-

tigen Arbeits-Auges bei Amblyopie oder Aphakie des anderen, so kann ohne Gefahr abgwartet werden, ob die Trübung stationär bleibt oder nicht.

Sitzung vom 23. Juni 1910.

1) Herr W. Thorner: Demonstration eines reflexlosen Hand-Augenspiegels.

Das umgekehrte Bild ist unempfindlicher gegen Trübungen der brechenden Medien, Refraktionsfehler und Enge der Pupille, als das aufrechte und somit mehr anwendbar. Der stabile Augenspiegel des Vortr. gestattet zwar jedem Ungeübten, den Augenhintergrund zu demonstrieren, teilt aber mit dem aufrechten Bild die Empfindlichkeit gegen optische Störungen und erfordert eine Erweiterung der Pupille. Vortr. machte es sich zur Aufgabe, auch die Untersuchung im umgekehrten Bilde so zu erleichtern, daß sie ohne vorherige Übung möglich wäre. Zu diesem Zweck müssen alle optischen Teile in einem Instrument nebst elektrischer Lichtquelle fest vereinigt sein, es dürfen aber keine Reflexe auftreten. Das Prinzip, nach dem Vortr. an seinem stabilen Apparat die Reflexe beseitigt hat, ist hier nicht anwendbar, weil dies einen zu geringen Augen-Abstand ergeben würde. Die Reflexe in der Konvexlinse sind dadurch in dem neuen Instrument vermieden, daß ein Hohlspiegel das Bild erzeugt. Durch eine zweite Reflexion in einem Planspiegel wird die Beobachtungsrichtung der Anfangsrichtung parallel gemacht. Zwischen beiden Spiegeln hindurch sieht der Beobachter die Papille und kann an dieser leicht das Instrument einstellen. Die Hornhautreflexe sind dadurch vermieden, daß in einer der Hornhautfläche konjugierten Ebene zwischen Beleuchtungszone und Beobachtungs-Öffnung eine indifferente Zwischenzone eingeschaltet ist. Die Lampe des Instrumentes erscheint dem Beobachter durch Spiegelung in rotem Glase 15° von der optischen Achse entfernt, so daß die Papille ohne weiteres eingestellt ist. Für Beobachtung des rechten und linken Auges wird das Instrument umgedreht. Eine Erweiterung der Pupille ist zum Gebrauch des neuen Instrumentes nicht erforderlich.

2) Herr Napp demonstriert die Präparate einer Zyste der Netzhaut, welche sich über einer Aderhautgeschwulst entwickelt hat. Nach Ansicht des Vortr. kommt es infolge der Verwachsung der Netzhaut mit der Aderhaut zu einer bindegewebigen Umwandlung der Netzhaut. Infolgedessen entstehen Ernährungsstörungen, welche zur Entstehung von Hohlräumen analog den Blaesig'schen Räumen führen. Durch Zusammenfluß mehrerer solcher Räume ist die große Zyste entstanden.

Die Veröffentlichung des Falles erfolgte in der Berliner klin. Wochenschrift, 47. Jahrgang, Nr. 24.

3) Herr Köllner stellt 3 Frauen mit Hypophysis-Tumoren vor. Bei zweien bestand typische Akromegalie, bei einer (38jährigen) Patientin ausgesprochener Infantilismus, der sich besonders an den Sexual-Organen äußerte (die Sondenlänge des Uterus betrug 4,5 cm, die Ovarien waren nicht fühlbar). Als Sehstörung war in allen 3 Fällen eine bitemporale Hemianopsie vorhanden, die sich der Form nach unregelmäßig mit sektorenförmigen Defekten äußerte, zweimal mit zentralem relativen Skotom kombiniert. Im wesentlichen handelte es sich dabei um eine Farben-Hemianopsie, auf deren diagnostische Bedeutung der Vortr. hinweist. Zu ihrer Untersuchung empfiehlt es sich, einmal eine Prüfung mit großen farbigen Perimeterobjekten vorzunehmen, um die physiologischen Farbengrenzen möglichst weit peripher hinauszuschieben und periphere Defekte so leichter zu erkennen. Außerdem empfiehlt sich eine Nachprüfung mit kleinen Objekten, etwa mit der Haitz'schen Methode, um

geringgradige bitemporale Farbensinn-Störungen aufzudecken. In dem einen Falle gelang der Nachweis nur auf die letztere Weise. Die Funktion-Störung besserte sich bei der Patientin mit dem Infantilismus spontan erheblich, das Röntgen-Bild des einen Falles von Akromegalie zeigte eine hochgradig ausgedehnte Sella turcica.

4) Herr Köllner demonstriert eine Zeichnung des Augenhintergrundes bei hochgradiger Lipämie. Dieser außerordentlich seltene Befund wurde bei einem 25jährigen schweren Diabetiker entdeckt. Die Papille war braunrot gefärbt, der Hintergrund war getäfelt und die Aderhautgefäße überall völlig normal sichtbar. Von diesem dunkeln Untergrunde hoben sich die Netzhautgefäße als rötlichweiße Bänder ab. Sie erschienen verbreitert, nicht geschlängelt, Arterien und Venen waren nicht zu unterscheiden. Die feinsten Verzweigungen der Netzhautgefäße waren als weiße Fäden sichtbar. Sehstörungen waren nicht vorhanden, soweit sich feststellen ließ. Bemerkenswert war auch hier wieder der große Gegensatz zwischen den normal erscheinenden Aderhautgefäßen und den weißen Netzhautgefäßen. Der Patient befand sich während der Beobachtungszeit (bis jetzt 14 Tage) leidlich wohl. Der Blutbefund ergab die enorme Höhe von 26% Fettgehalt. Wie in fast allen der spärlichen Fälle in der Literatur wurde auch hier erst durch den typischen Hintergrundsbefund die Aufmerksamkeit auf die Lipämie gelenkt.

5) Zum Schluß spricht Herr Levinsohn: Über die Genese der Stauungs-Papille.

Vortr. weist zunächst darauf hin, daß in der vor kurzem erschienenen Monographie Schieck's der Autor auf Grund von anatomischen Untersuchungen an frischem Material von Stauungs-Papille zu einer Auffassung über die Genese dieses Phänomens gelangt ist, welche sich fast völlig mit derjenigen Theorie deckt, die Vortr. als Ergebnis experimenteller Untersuchungen vor 4 Jahren im Archiv für Ophthalm. publiziert hat. Die Grundlage dieser Theorie bestand in dem Nachweis, daß der Flüssigkeit-Strom vom Auge längs des Scheidenraums des Sehnervs durch die perivaskulären Lymphräume der Zentralgefäße abfließt, und daß ein unter geringem Druck in das Gehirn eingebrachtes geringes Quantum einer Zinnober-Aufschwemmung unmittelbar in den Scheidenraum und die Abflußwege desselben eindringt. Nach dieser Theorie kommt die Stauungs-Papille dadurch zustande, daß der Flüssigkeitsstrom aus dem Auge durch die unter erhöhtem Druck entzündlich veränderte cerebrospinale Flüssigkeit an den perivaskulären Lymphräumen der Zentralgefäße innerhalb des Scheidenraums gesperrt wird, und so eine Stauung im vorderen Sehnerven-Abschnitt herbeiführt. Die Annahme Schieck's, daß diese Theorie mit der Leber'schen Entzündungs-Theorie und der von Deyl aufgestellten Hypothese (Stauung durch Venen-Kompression im Scheidenraum) zum Teil identisch ist, wird vom Vortr. als irrtümlich widerlegt. Dagegen führt Vortr. den Nachweis, daß das rein mechanische Moment der Drucksteigerung, wie Schieck behauptet, nicht genügen kann, um den Flüssigkeit-Strom aus dem Auge zu sperren und so das Phänomen der Stauungspapille auszulösen. Die zahlreichen Versuche, nach denen das Einfügen umfangreicher Fremdkörper ins Gehirn bzw. großer Flüssigkeitsmengen in den Subduralraum desselben niemals intrakranielle Drucksteigerung oder Stauungs-Papille hervorzurufen imstande war, sprechen vor allem gegen die Schieck'sche Auffassung. Ob die Veränderungen der cerebrospinalen Lymphe bei Tumor cerebri durch Toxine bestimmter Art bedingt sind, oder ob es sich hier nur um die schon zur Zeit bekannten chemischen Modifikationen der ersteren handelt, läßt Vortr. dahingestellt sein.

Referate, Übersetzungen, Auszüge.

„**Lt. Colonel Smith's Operations in Bombay**, by P. P. Kilkelly, M. B. (Dub.), Major, J. M. S., Ophthalm. Surgeon, Bombay. (Indian Medical Gazette Vol. XLV, Nr. 5. Calcutta, May, 1910. Zusätze des Herausgebers. (Schluß.)

3. Also La Faye hatte die Kapsel als Bagatell behandelt und schon 1753 versucht und gefunden, daß der Star häufig ohne Kapsel-Eröffnung — aus seinem sehr großen, $^2/_3$ des Hornhaut-Umfangs umfassenden Schnitt — entbunden werden könne.

Sein Zeitgenosse Sharp[1], der erste Erfinder eines Star-Messers, ist eigentlich nicht ein Verteidiger dieses Verfahrens; denn er gibt ausdrücklich an, daß er nach dem Hornhaut-Schnitt die Kapsel mit der Star-Nadel eröffne: fügt aber hinzu, bisweilen sei die Kapsel so dünn, daß nach dem Hornhaut-Schnitt ein leichter Druck auf das Auge genüge, um die Linse heraus zu befördern. Er liebte es auch, den bereits in die Vorderkammer vorgedrungenen Star mit dem Messer zu spießen und so herauszuziehen.

Noch weniger kann man Henckel und Janin als Verteidiger des Verfahrens bezeichnen. Henckel[2] hat immer die Ferrein'sche Methode der Niederdrückung des Stars geübt und 1779 ausdrücklich erklärt, dem Vorschlag, die Linse mitsamt der Kapsel auszuziehen, getraue er sich nicht, seinen völligen Beifall zu geben.

Janin hat regelmäßig bei der Ausziehung den Kapselstich geübt und gefunden, daß der Star selber durch Erweiterung des Stichs sich eine genügende Öffnung mache; er hat auch öfters die Vorderkapsel mit der Pinzette herausgenommen. Daß gelegentlich der Gesamt-Star nach dem Hornhaut-Schnitt von selber austritt, hat er freilich auch schon beobachtet.[3]

Auch Mohrenheim hat kein besonderes Verfahren angegeben, sondern nur das, was La Faye so hingeworfen, was Richter 1773 angedeutet (und 1790 weiter ausgeführt,) auch seinerseits bestätigt. In seinen Wiener Beiträgen (I, Wien 1783, S. 263) sagt er das folgende: „Ist die Hornhaut geöffnet, so kann man sogleich das Auge gelinde drücken, damit, wenn allenfalls die Kapsel mit verdunkelt wäre, dieselbe samt dem Stare leicht herausgeschafft würde; geht es aber nicht leicht, so muß man damit nicht weiter fort anhalten, sondern die Kapsel öffnen."

4. Aber im 18. Jahrhundert sind auch bereits künstliche Sonder-Verfahren ersonnen und in Anwendung gezogen worden, um nach dem Hornhaut-Schnitt den Star innerhalb seiner Kapsel auszuziehen.

Das erste war von A. G. Richter.

Derselbe hat im Jahre 1776 (Observ. chir. Fasc. II, c. VI) ein neues Verfahren angegeben, den Star innerhalb der Kapsel auszuziehen, um einerseits die oft schwer zu beseitigenden, peripheren, erst einige Tage nach der Ausziehung hervortretenden Star-Reste gleich mit zu entfernen, und andrerseits den Nachstar zu vermeiden. 4 Mal hatte er vorher unbeabsichtigt den Star innerhalb der Kapsel herausgezogen, immer mit bestem Erfolge: da war der natürliche Zusammenhang zwischen Linse und Umgebung gelockert gewesen. Das ist aber nur selten der Fall.

Einige Mal hat er nun erfolgreich folgendermaßen operiert: Nach dem Schnitt wird eine durch ein feines Röhrchen verdeckte Nadel[4] eingeführt,

---

[1] Vgl. Gesch. der Augenheilk. XIII, 543 und Hubbel med. Library, Okt. 1904.
[2] Gesch. der Augenh. XIV, S. 235.
[3] Siehe oben, S. 175 Anm. 1.
[4] „Runde Starnadel" bei Czermak (II. Aufl. II, 333) ist nicht genau. Es heißt

vorgeschoben, in die Mitte der Linse eingebohrt (infigi); dann kann die Linse gehoben, gesenkt, nach rechts, nach links bewegt werden, alles vorsichtig und mehrmals, bis die Linsenkapsel von ihren natürlichen Anheftungen gelöst ist: hierauf wird die Nadel durch leichte Drehungen aus ihrer Befestigung in der Linse gelöst, zurückgezogen, und nun durch leichten Druck der Star innerhalb der Kapsel hervorgeschoben.

Gelingt dies nicht, so muß die Kapsel geöffnet, und der Star in der gewöhnlichen Weise ausgezogen werden, mit Zurücklassung der Kapsel.

In seiner Haupt-Arbeit über den Star (1790, Wundarzneikunst, § 322 fgd.) ist G. A. Richter auf dies Verfahren nicht zurückgekommen. Es scheint sich also doch nicht bewährt zu haben.

Das gedeckte Röhrchen erinnert wohl mehr an La Faye's Cystitom[1] als an Duddel's[2] Verfahren; von letzterem wird A. G. Richter wohl schwerlich Kenntnis gehabt haben.

5. Als zweiter trat Joseph Beer auf den Plan. Dieser hat im Jahre 1799 natürlich Kenntnis gehabt von Richter's neuem Verfahren aus dem Jahre 1776, jedoch dessen Priorität nicht hervorgehoben.[3]

Beer hat in seiner „Methode den grauen Staar mit der Kapsel auszuziehen . . ." (Wien 1799) folgendes erklärt: Wenn man die Kapsel mitsamt dem Star herausnimmt, fällt die Einführung des Daviel'schen Löffels, zur Entfernung von Star-Resten, fort; die Heilung ist rascher, die Sehkraft besser, und der Nachstar vermieden. Nachteile des Verfahrens sind Neigung zum Vorfall des Glaskörpers und der Iris.

Bei dem Linsen-Star mittlerer Konsistenz kann man den Versuch machen: nach dem Hornhautschnitt stößt man die Star-Lanze so in den Mittelpunkt des Stares ein, daß eine ihrer Flächen aufwärts sieht, und bewegt sie schnell in kurzen senkrechten Schwingungen; dreht sie, daß eine ihrer Flächen nasenwärts sieht, wiederholt die Schwingungen in wagerechter Richtung, und zieht dann rasch die Lanze aus, der dann meistens der Star samt seiner Kapsel von selbst nachfolgt. Wenn nicht, zerschneidet man, wie gewöhnlich die Kapsel. Oder sie tritt dann wenigstens ganz leicht durch anhaltenden Fingerdruck, von ihrer Kapsel umgeben, aus dem Auge. Um Abstreifen der Kapsel zu verhüten, muß der Schnitt so groß als möglich gemacht werden, bis zu $^2/_3$ des Hornhaut-Umfangs. Folgt sie erst dem Druck mit dem Finger, so sucht man mit der flachen Sonde den Austritt zu befördern, — in jenem Augenblick, wo die Linse bis zur Hälfte in die Pupille getreten ist. Bei ganz hartem Star kann die Star-Lanze nicht eindringen. (Der Balg-Star soll, wenn er nach dem Schnitt nicht von selbst austritt, samt Kapsel mit dem Haken ausgezogen werden.)

Wer sich die Mühe gibt, aus den einzeln angeführten Operations-Geschichten (an 45 Personen) die Statistik zusammenzustellen, findet

vollkommene Sehkraft in 43 Extraktionen,
mittelmäßige „ „ 10 „ ,
Vereiterung „ 5 „ .

Diese Schrift hat Beer in eine heftige Fehde mit seinem lieben Kon-

---

bei R.: acus acuta tenera tubulo parvo, qui retrorsum antrorsumque, ut cuspidem tegat, moveri potest, instructa. (Instructam ist ein Druck- oder Flüchtigkeitsfehler.)

[1] 1753, vgl. Gesch. d. Augenheilk. in Graefe-Saemisch XII, S. 501.

[2] 1735. Ebendas. XIV, S. 129.

[3] S. 12: „Man hat auch in dieser Hinsicht schon wirklich verschiedene Vorschläge gemacht" . . . Das ist alles, was Beer zugesteht. Vgl. auch die treffl. Dissert. von D. Kahn-Hut, Straßburg 1898.

kurrenten Johann Adam Schmidt verwickelt.[1] Dieser letztere erklärt, nach zahlreichen gehässigen Schmähungen, — S. 396 individueller Mangel an Fertigkeit, S. 407 Stümper, S. 408 rüdes Verfahren, S. 419 ganz unzureichende Hand; muß das moralische Gesetz schweigen, wo die Polizeigesetze schweigen? — daß ihm Beer's Verfahren an Kadaver- und Tier-Augen und auch bei 3 Versuchen am lebenden Menschen nicht gelungen sei; Beer habe sich getäuscht, die Flocken von dem ins Wasser gelegten Star seien nicht Kapsel-, sondern Rinden-Reste gewesen.

Beer hat darauf in durchaus würdiger Weise geantwortet. Er erklärt, daß die Versuche an Leichen- und Tier-Augen nichts beweisen; hebt die Erfahrung hervor, daß die Verbindungen der Kapsel mit dem Aufhängeband ohne merkbaren Einfluß auf ihre Durchsichtigkeit beträchtlich schwächer werden, je älter der Linsen-Star wird, und betont schließlich, daß sein Verfahren von Schmidt nicht vollständig ausgeführt sei, da dieser die Star-Lanze nur eingeführt, aber nicht die geringsten seitlichen Bewegungen damit gemacht habe. Schmidt's Schluß-Antwort bringt keine neuen Tatsachen, sondern nur neue Schmähungen, wie insipide Persiflage (S. 19), und daß er die Bezeichnung Beer'sche Methode zurücknehme, da das Wort Manipulation sie gar noch ehre.

Somit stimme ich gar nicht mit A. Hirsch (Gesch. d. Ophth. S. 304) überein, daß Schmidt, wie zumeist, so auch hier, aus den Kämpfen mit Beer als Sieger hervorgegangen sei. Beer's Gedanken haben fortgewirkt, wenn auch sein Verfahren sich nicht erhalten hat.

Beer selber hat zwar 1799 (Repert. III, 120) erklärt, daß er jetzt „beinahe allezeit den Star mit der Kapsel ausziehe"; aber in seiner gereiften Zeit die Anwendung erheblich eingeschränkt. Im Jahre 1817 schreibt er (Augenkr. II, § 109, S. 375): „Hat man einen Star von mittlerer Konsistenz, welcher nämlich weder sehr hart, noch bis in den Kern weich entmischt ist, dann kann man ohne alle Bedenken nach meiner im Jahre 1799 bekannt gemachten Methode den Versuch machen, den Star sogleich samt seiner Kapsel aus dem Auge zu schaffen." Jüngken, der den Altmeister Beer 1818 besucht hat, schreibt (J. f. Chir. u. A. I, S. 522, 1820): „Von der Idee, die Linse mit der Linsenkapsel auszuziehen, scheint Beer jetzt abzustehen".

6. Als Dritter erscheint, um die Wende des Jahrhunderts, Justus Arnemann[2], der in seinem System der Chirurgie (1800/1801) den Vorschlag macht, nach dem Hornhaut-Schnitt die Linse samt Kapsel mittelst eines korkzieherartigen Instruments herauszuziehen, — was von Schmidt (Ophth. Bibl. II, S. 88) mit der Bemerkung abgefertigt wird, daß das Auge keine Flasche sei. Arnemann selber bildet sein zierliches Instrument ab, macht nach dem Einschrauben ähnliche Lockerungs-Bewegungen, wie Richter und Beer, und erklärt in einigen Fällen, wo er sein Instrument angewendet, vollen Erfolg gehabt zu haben.

Also das 18. Jahrhundert hat doch mehr und wichtigeres auf diesem Gebiet zutage gefördert, als die neuesten Darstellungen (von Czermak und Valude), die übrigens auch mehrere Irrtümer enthalten, ahnen lassen.

Es ist auch wohl möglich, daß Dussausoir in Lyon 1785 die intra-

---

[1] Loder's J. 1801, III, S. 395—446. Ferner ebendas. S. 654—667 (Beer). Endlich ebendas. IV, S. 17—26. 1802 (Schmidt). Himly hat seinem Freund Schmidt getreulich sekundiert. (Ophth. Bibl. II, 1, 164, 1803.) Vgl. auch Franz Jacobi, Theoretisch-praktische Gründe gegen die Anwendbarkeit der vom Augenarzt Beer gefundenen Methode, den grauen Staar mit der Kapsel herauszuziehen. Wien 1802.

[2] Geschichte der Augenheilkunde, XIII, S. 230.

kapsuläre Ausziehung regelmäßig mit einem besonderen Kunstgriff geübt hat. Prof. Fischer schreibt aus Lyon (Chir. Bibl. VIII, S. 72, 1785): „Seitdem Dussausoir bei der Operation des grauen Staars, nach gemachtem Schnitt in die Hornhaut, die Krystall-Linse nicht mehr durch ein gelindes Drücken des Auges herauszubringen sucht, sondern jedesmal sogleich einen feinen, sehr flachen Löffel in die Pupille bringt und so die Linse faßt und mit Vermeidung alles Druckes gleichsam aus dem Auge herausleitet, hat er nie weiter Entzündungen nach dieser Operation entstehen sehen.

II. 7. Jetzt wollen wir die folgende Periode betrachten, die größere erste Hälfte des 19. Jahrhunderts (etwa bis 1867), während deren die Extraktion immer noch i. A. mit einem großen Hornhaut-Lappenschnitt geübt wurde.

Es ist geradezu merkwürdig, wie rasch und vollständig da die intraokuläre Star-Ausziehung aus den Lehrbüchern geschwunden ist.

Rosas, Beer's Schüler, erwähnt noch 1830 Beer's Verfahren, aber beurteilt es ungünstig: in der Mehrzahl der Fälle blieb die Kapsel zurück, oder es wurde außer dem Kristall auch ein Teil des Glaskörpers entleert.

Arlt (1853), Rüte (1845, 1855), Desmarres (1847), Mackenzie (1830—1844, franz. Ausg. 1857) erwähnen das Verfahren nicht mehr.

Allerdings gibt Arlt an, daß, wenn man mit dem Häkchen die verdickte Vorderkapsel auszieht, mitunter die hintere samt der Linse folgt, wenn nämlich infolge der Schrumpfung der vorderen Kapsel die Verbindungen des Kristalls mit dem Strahlen- und Glas-Körper gelockert oder gelöst sind. Und Desmarres Übersetzer Seitz (1852) verweist auf Hasner's Untersuchungen und Vorschlag, daß nur das Aufhängeband zu lösen sei, um die Linse in der Kapsel ohne Glaskörpervorfall zu entbinden.

Mackenzie erzählt, daß er einmal, da der Kranke, nach dem oberen Lappenschnitt, nicht nach unten blicken konnte, genötigt war, durch Druck auf das Auge die Linse zu entleeren, ohne vorher die Kapsel öffnen zu können, — „glücklicherweise mit befriedigendem Erfolge".

8. Aber auch in dieser Zeit fand das Verfahren einzelne Verteidiger.

A. Der eine wird nie erwähnt, weil er seine Beschreibung an einer Stelle veröffentlicht hat, wo man sie nicht sucht. Es ist A. Bonnet, der 1841 in seinem klassischen Werk „Traité des sect. tendin." (S. 317) erklärt, daß er, von der Schiel-Operation her, auch bei der Star-Ausziehung regelmäßig die Lidheber und die Fixier-Pinzette mit Schloß anwendet, und, ohne der älteren Literatur zu gedenken, folgendermaßen fortfährt:

„Bisweilen tritt die Linse sofort aus (nach dem unteren Halbbogenschnitt); wenn sie nicht sofort herauskommt, bewirkt ein leichter Druck auf den oberen Teil des Augapfels ihren Austritt. In einigen seltnen Fällen ist es notwendig, wenn ihr unterer Rand sich durch die Pupillen-Öffnung präsentiert und die Hornhaut emporhebt, einen Kapsel-Stich zu machen."

B. Im Jahre 1845 trat ein neuer Held in die Schranken. Es ist Herr Jean Christiaen aus Rotterdam, „Médecin-oculiste, chevalier etc.", wie er sich selber (Annal. d'Ocul. XIII, S. 181) bezeichnet, der letzte irrende Ritter unter den Star-Schneidern.[1]

In seiner Mitteilung „über die gleichzeitige Ausziehung der Linse und ihrer Kapsel" erklärt derselbe: Sowie die Spitze des Star-Messers im Nasenwinkel durchgedrungen ist, wird sie befestigt auf dem ⟨der andren Hand des Arztes angehörigen⟩ Nagel des Zeigefingers, welch' ⟨letzterer⟩ das

[1] Vgl. Gesch. der Augenheilk. XIV, S. 321.

Unterlid herabzieht und gegenwärtig dazu dient, die allmähliche Vollendung des Schnittes zu leiten, während man gleichzeitig durch einen leichten Druck auf das Oberlid den Austritt der Linse und ihrer Kapsel veranlaßt." Der Text lautet wörtlich: Dès que la pointe est ressortie dans l'angle nasal, elle est fixée sur l'ongle de l'indicateur qui abaisse la paupière et qui sert à présent à conduire l'achèvement graduel de la section, en même temps que par une légère pression sur la paupière superieure on détermine la sortie du crystallin et de sa capsule.

Ich wundre mich, daß Fachgenossen, die gleichzeitig der französischen Sprache und der augenärztlichen Technik so vollkommen mächtig waren, wie z. B. L. de Wecker[1], nicht auf die Ungenauigkeit und Unsicherheit dieser Beschreibung hingewiesen haben. Das Oberlid wird von den Fingern des Gehilfen gehalten. Wer soll nun den Druck auf dasselbe ausüben? Der Gehilfe? Oder der Operateur? Und mit welchem Finger, da der Zeigefinger mit seinem Nagel an der Spitze des Starmessers haftet?[2]

Herr Chr. fährt fort: ...„Wenn es sich ereignet, daß die Linse an ihrem Platze bleibt im Augenblick der Vollendung des Hornhautschnitts — eine Ausnahme, wenn man das angegebene Verfahren befolgt — so lasse ich dem Auge eine Ruhe-Zeit. Dann, das obere Lid erhebend, das untere senkend, unter geeigneten Vorsichten, bringe ich die Fläche eines Löffels auf die obere Partie des Augapfels und führe durch einige Druckbewegungen den Austritt der Linse herbei. Wie man sieht, schneide ich die Vorderkapsel nicht ein. Dieser Akt setzt ⟨uns⟩ immer Übelständen aus... Man wird nicht verfehlen, a priori zu erklären, daß man durch mein Verfahren häufig den Austritt von Glaskörper zu beklagen habe. Das ist ein Zufall, der mir niemals passiert ist. Ich verstehe seine Möglichkeit nur durch die Wirkung eines übergroßen oder zu raschen Drucks auf den Augapfel. Eine gewisse Menge des Glaskörpers würde austreten und das würde keine schlimme Folge haben"... Dieser — ehrliche Mann (der übrigens viel operiert hat, 1840 ließ ihn der Herzog von Modena kommen,) versichert uns, daß er nie Glaskörper-Vorfall gehabt, nie den Hornhaut-Schnitt mit der Schere erweitern mußte. Herr Chr. hatte auch bei seinen Zeitgenossen wenig Kredit. Sein Verfahren wird weder von Desmarres 1847, noch bei Warlomont, dem Herausgeber der Annal. d'Ocul., 1857 in der französischen Ausgabe von Mackenzie's Lehrbuch, überhaupt erwähnt.

9. So ist es erklärlich, daß der nächste Verteidiger des Verfahrens, Casimiro Sperino aus Turin[3], im Jahre 1857, einerseits der neuen Versuche Christiaen's nicht gedenkt, sondern nur der alten von Richter und Beer, und andrerseits erklärt, daß zur Zeit alle Chirurgen die Kapsel einschneiden.

Aber das Einschneiden sei öfters schwierig und vielleicht entbehrlich. S. hat seit einigen Monaten in 20 Fällen die Kapsel-Eröffnung unterlassen und gute Erfolge gehabt. In 16 Fällen war der Star hart, 9 mal davon mit Kapsel-Trübung verbunden; in 4 war derselbe weich, mit Kapsel-Trübung.[4] In diesen 4 letztgenannten Fällen riß die Kapsel in ihrem unteren Drittel, als sie samt dem Star durch die Pupille trat: sogleich danach kam der Star

[1] In s. Traité c. d'ophthalmologie, 1886, II, S. 988 hat er das Verfahren von Chr. besprochen. Über die Größe des Schnitts sagt letzterer kein Wort. Die Richtung („nach oben, nach unten, schräg") ist der Wahl überlassen; jedoch nach dem Text der Beschreibung die untere bevorzugt.

[2] Vgl. die größere Genauigkeit von Sperino in Nr. 9.

[3] Congrès d'opht. de Bruxelles, Compte rendu, Paris 1855, S. 450.

[4] Heutzutage sehen wir die überreifen Stare, mit Kapsel-Trübung, weit seltner.

in Stücken aus dem Auge, begleitet vom oberen Lappen der Vorderkapsel. Der Schnitt war immer etwas größer als der halbe Umfang der Hornhaut (nach oben). Ein leichter, beharrlicher Druck mit dem Daviel'schen Löffel auf den unteren Teil der Lederhaut, dicht bei dem Hornhaut-Rande, und mit dem Daumen, der gleichzeitig das obere Lid erhebt, auf die Lederhaut oben, hat immer genügt, um den Austritt der Linse zu bewirken. In fast allen Fällen kam ein wenig Glaskörper nach dem Austritt der Linse. In 4 Fällen trat ein geringer Glaskörper-Verlust vor demselben ein, so daß der Druck einige Augenblicke pausieren mußte. Immer kam Glaskörper, ein sechstel desselben in 2, ein drittel in 2 Fällen. Nie folgte Blindheit, in den beiden letzten Fällen aber Schwachsichtigkeit. Iris-Vorfall niemals. Immer primäre Wundheilung. Bei einem 75jähr. Bettler erfolgte am 10. Tage nach guter Wundheilung fieberhafte Diarrhöe, Phlegmone des einen Auges und Verlust desselben, — „da der Aderlaß unmöglich". In 10 Fällen war die Iris nach oben gezogen, bei guter Sehschärfe. Also bei 20 Fällen war das unmittelbare Ergebnis gut in allen, das mittelbare in 17, — nicht schlechter, als bei Kapsel-Einschneidung. Bei einigen der harten Stare wurde die bedeckende Kapsel mikroskopisch nachgewiesen.

Dies ist die erste brauchbare Arbeit, trotz der kleinen Zahl, mit genauer Statistik der Operation und des Ausgangs. Es fehlt nur eines, was auch in den neuesten Arbeiten meistens fehlt: die weitere Beobachtung der Operierten über 10—20 Jahre.

Im Jahre 1866 hat dann Sperino, auf Wunsch von L. de Wecker[1], eine kurze Mitteilung über sein Verfahren geschrieben: „Die Star-Ausziehung ohne Kapsel-Spaltung, welche ich seit langer Zeit mit Erfolg übe, unterscheidet sich von dem gewöhnlichen Verfahren nur durch Fehlen des zweiten Aktes, der Kapsel-Spaltung. Wie ich es in der Abhandlung, die in dem Bericht des Kongresses zu Brüssel veröffentlicht worden, beschrieben habe, übt man, durch sehr leichte Stöße, einen sanften Druck aus, mit Hilfe des Daviel'schen Löffels, der auf die Lederhaut aufgesetzt wird, auf der von dem Hornhaut-Schnitt abgewendeten Seite, und mit Hilfe der zwei Finger, welche leicht den Augapfel durch das Lid hindurch drücken (an der Seite des Hornhautschnitts). Indem das Auge so in seinem unteren Drittel leicht zusammengedrückt ist, schaukelt die Linse allmählich, und, wenn der Kranke nicht zu stark die Muskeln des Auges zusammendrückt, kommt sie heraus, oft ohne einen Tropfen Glaskörper. Nie hatte ich größeren Glaskörperverlust, als zuweilen auch mit Kapsel-Öffnung. Bei den weichen Staren reißt die Kapsel öfters ein, wenn der Star durch die Pupille tritt. Aber gewöhnlich tritt sie auch zum größeren Teil mit der Linse aus. Nie sehe ich Nachstare bei meinen Operierten."

Die weiteren Versuche in Italien haben merkwürdigerweise nicht an Sperino's einfaches Ausdrücken des Stars, sondern an Gioppi's späteres Ausziehen mit dem Löffel angeknüpft. Aber L. de Wecker in Paris hatte 1865 das Verfahren nachgeahmt, wenngleich nicht als Allgemeinmethode.[2]

---

[1] Traité d'opht. II, S. 988, 1886. Hier steht nicht, wann Sperino den Brief geschrieben; wohl aber finde ich in Wecker's Etudes opht. II, S. 244, 1866, daß derselbe damals ganz kürzlich geschrieben war.

[2] Gazette hebd. de Paris, 1865 Nr. 30. In seinem Traité vom Jahre 1886, II, S. 989 sagt Wecker, daß er schon vor Pagenstecher die Operation teilweise angenommen, und beschreibt sein Verfahren: Äther, unterer Halbbogenschnitt, Iridektomie, Einführung eines runden Löffelchens hinter die Linse usw. Aber 1886 hatte er vergessen, was er 1865 geschrieben. Man braucht nur Wecker's Etud. opht. II, S. 246, 1866 nachzusehen, um als letzten Akt zu finden: sanften Finger-

10. Die Versuche mit unsrer Operation aus der neueren Zeit, d. h. aus der zweiten Hälfte des 19. Jahrhunderts, sind, dank der Jahresberichte und referierenden Zeitschriften, weit besser bekannt und auch schon in zusammenfassender Darstellung, z. B. bei Czermak, veröffentlicht worden.

Den neuen Anstoß gab 1866 Alexander Pagenstecher zu Wiesbaden.[1] Dieser ausgezeichnete Operateur hat nach Beer wieder die erste ausführliche Arbeit über den Gegenstand veröffentlicht.

„Um die Hornhaut vor Vereiterung zu schützen, verlegen wir den Schnitt in die Lederhaut, $^1/_2$‴ vom Rande, wodurch auch der Linsenaustritt erleichtert wird, namentlich, da wir Iridektomie hinzufügen; in der Ausziehung der Linse innerhalb ihrer unverletzten Kapsel haben wir ein Mittel, auch die Regenbogenhaut vor Entzündung zu bewahren.

Unter Chloroform-Narkose wird Skleral-Lappenschnitt (mit Bindehautbrücke) nach unten mit Iridektomie ausgeführt. Bei überreifem Star (der vor der Operation Irisschlottern zeigt,) genügt meistens sanfter Fingerdruck auf den oberen Teil der Hornhaut, um den Star herauszuschieben. Auch bei dem reifen oder noch nicht reifen Star wird erst der Fingerdruck versucht. Immer, wo dieser nicht genügt, wird ein Löffel (von 9 × 6 × 1 mm) hinter die Linse geschoben, nachdem die (gewöhnlich mit dem unteren Linsenrand in die Wunde sich einstellende) Hyaloides mit einem kleinen silbernen Häkchen eröffnet worden, und die Linse herausgeleitet.

A. Pagenstecher gesteht freimütig, daß die Technik dieser Methode ungemeine Schwierigkeiten[2] bietet, und daß tiefste Chloroform-Narkose unerläßlich sei. Erkrankungen des Glaskörpers sind häufiger, als bei dem gewöhnlichen Verfahren, aber meist nicht bedenklich. Dagegen wurde primäre Iritis in keinem einzigen Fall beobachtet. Eine vollkommen reine Pupille wurde erzielt. Unter 52 Fällen war, was bisher noch nie in statistischen Tabellen über Star-Operation vorgekommen, 6 mal S = 1 zu verzeichnen. In 9 Fällen war die Sehkraft mittelmäßig, in 2 null. Nie war eine Nach-Operation notwendig. Auszuschließen sind von dem Verfahren die Verletzungs- und die weichen Stare junger Individuen; es paßt für die Stare älterer Individuen, wo Kernbildung schon stattgefunden. Trotzdem will der gewissenhafte Verf. es den Fachgenossen noch nicht unbedingt empfehlen, da die Zahl der Fälle noch zu gering ist.

H. Pagenstecher[3], der Bruder und Nachfolger von Alexander, hat das Verfahren verbessert und auf bestimmte Star-Formen beschränkt. Nach dem oberen Drittelbogenschnitt nebst Iridektomie wird die Linse entbunden, entweder durch bloßen Fingerdruck, oder mit dem flachen Löffel, der nur als Gleitfläche dient, meist nicht (neuerdings nie) über den hinteren Linsenpol hinaus vorgeschoben wird, während gleichzeitig auf den unteren

druck mittelst der Lider auf den Augapfel! Schon in seiner 2. Ausg., 1868, 2 Jahre nach Pagenstecher's Mitteil., sagt Herr de W.: Nous introduisions notre curette ronde.

[1] 1828—1879. Vgl. seine klin. Beob. aus der Augenheilanstalt zu Wiesbaden, drittes Heft, 1866.

[2] Dasselbe erklärte er uns mündlich, September 1873, als er bei Gelegenheit der Naturforscher-Versamml. zu Wiesbaden am Krankenbett Vortrag über sein Verfahren hielt. Plötzlich erhob sich der zur Operation vor uns bestimmte Kranke in seinem Bett und rief flehentlich: „Herr Hofrat, mir nicht die schwierigere Operation!"

[3] 1871, Annal. d'Ocul. Bd. 66, S. 126—130. Die Extraktion des grauen Stars in der geschlossenen Linsenkapsel, Wiesbaden 1877. — Arch. f. Augenheilk. 1881, X, 2, S. 166 (117 F.) — Arch. f. O. 1888, Bd. 35, 2, S. 145. — Bericht d. 7. intern. Ophth.-Kongresses zu Heidelberg 1888, S. 506. Bericht über den ophth. Kongreß zu Neapel, 1909.

Teil der Hornhaut mittelst eines Glasstabs ein Druck ausgeübt wird. Anzeigen des Verfahrens bilden alle überreifen Stare, die luxierten (oder bei der Operation sich luxierenden), die mit voraufgegangener Iridochorioiditis komplizierten. (Neuerdings auch die unreifen und komplizierten.) Pagenstecher's Grundsätze wurden von einigen, wie Steffan, verworfen. Von andren aber wurden sie angenommen und nachgeahmt, so von Knapp, Barde, Laqueur, Schleich.[1]

Verschiedene Abänderungen des Verfahrens und Erweiterungen seines Gebietes wurden eingeführt. Mit dem Löffel extrahierte Macnamara in England (1871), Gioppi in Italien (1870), ferner Castorani (1874, 1884); mit dem am unteren Pupillenrand in die Linse rasch eingesenkten Irishäkchen Borysiekiewicz (1880); mit der Schlinge Higgens (1888)[2], durch bloßen Druck zweier Löffel (und ohne Iridektomie) Wolkow in Rußland (1894)[3], mit einem Haken, der die halbe Zonula trennt (Zonulotom) Gradenige (1895); — diese beiden letztgenannten und noch andre übten die intrakapsuläre Ausziehung als regelmäßiges Verfahren.

11. Jetzt kommen wir zum 20. Jahrhundert, wo in dem Völkergewimmel des heißen Märchenlands Indien englische Ärzte dem Verfahren eine ungeheure Ausdehnung gegeben haben, die Jedem märchenhaft vorkommen muß, der nie den Boden Indiens betreten hat.

Machen wir uns klar, daß die 295 Millionen Einwohner von einer Hand voll Engländer beherrscht und als niedrigere Rassen betrachtet werden.

Den indischen Star-Stechern ist das Handwerk gelegt.[4] In den wenigen öffentlichen Anstalten werden die Star-Blinden gewissermaßen offiziell von englischen Wund- und Augen-Ärzten operiert und meist rasch wieder entlassen. Dr. Pope in Madras[5], der in 10 Jahren 10 000 Star-Operationen im Hospital ausgeführt hat, nahm die Kranken am Sonnabend zur Operation auf und entließ sie meistens am folgenden Donnerstag. Er hatte nur einen europäischen und 2 Hindu-Assistenten, und klagte mir, daß genaue Untersuchung und Seh-Prüfung fast unmöglich sei.

Fast jeder der englischen Star-Operateure in Indien, den ich kennen gelernt, sagte mir, daß die Statistik seines Vorgängers ungenau gewesen sei. Der englische praktische Arzt (Physikus) in Darjeling erzählte mir, daß er jährlich an 80 Extraktionen mache. Als ich ihn nach den Resultaten fragte, sagte er, daß er diese nicht angeben könne, da fast niemals ein Operierter bis zur Sehprüfung bei ihm bleibe.

Henry Smith, Civil Surgeon in Jullunder (Distrikt mit 4300000 Einwohnern im Pundjab, also in Nordwest-Indien,) operiert folgendermaßen: Nachdem ein oberer, großer Hornhaut-Lappenschnitt angelegt ist, mit oder ohne Iridektomie, hält der Assistent die Lider auseinander. Der Operateur drückt mit einem Schielhaken durch die Hornhaut auf die Linse, in der Gegend zwischen dem unteren und dem mittleren Drittel derselben, und mit einem Löffel gegen die schmale Wundlefze und entbindet durch langsamen,

---

[1] Bergmann, A. f. O. XIII, 2, 383, 1867. Diss. v. L. Blanc, Genf 1885. Dieselbe enthält eine brauchbare geschichtliche Übersicht. Dissert. von Kahn-Hut, Straßburg 1898. Dissert. von Krayl, Tübingen 1900.

[2] „Mit einer Schlinge Caspar", bei Czermak II, S. 529 ist ein kleiner Irrtum. Schweigger hat die von C. in seiner Dissert. vom 14. Oktober 1878 beschriebenen Fälle operiert. Es waren solche mit Iridodonesis, Sublux. usw.

[3] Was ich selber in Rußland 1897 als Erfolge dieser summarischen Operation, allerdings von andren Operateuren, gesehen, hat mich gar nicht sonderlich befriedigt.

[4] Hirschberg, Um die Erde 1894, S. 355 fgd., Gesch. d. Augenh. XII, S. 31 fgd.

[5] Centralbl. f. Augenheilk. 1901, September-Heft.

stetigen Druck die Linse in der Kapsel. Alle Stare eignen sich dafür, außer den kindlichen, den geschrumpften und den unreifen mit bläulichem Farbenton, da bei letzterem die Kapsel zu häufig platzt.

1905 hatte S. bereits 9000 derartige Operationen, 1908 bereits 17000 ausgeführt. Unter 2616 der letzten Berichtsjahre hatte er 0,3% Iritis, 6,8% Glaskörper-Verlust, 99,27 treffliche Erfolge, nur 0,34% Verluste. (Das stimmt allerdings wenig mit Arnold Knapp's Beobachtungen, der H. Smith in Jullunder operieren sah und die folgende Statistik über 104 Fälle veröffentlicht hat: 12% Glaskörper-Verlust, 16% Irisvorfall oder Einklemmung, 2 Fälle von eitriger Iridochorioiditis und 1 Fall von Subchorioideal-Blutung.)

Unter den englischen Ärzten in Indien hat das Verfahren große Begeisterung hervorgerufen. Allerdings Lt. Colonel Maynard, jetzt in Calcutta, kann nach 175 eignen Operationen das Verfahren nicht allgemein, sondern nur für überreife Stare empfehlen. Den heftigen Angriff, den S. auf eignem Boden durch Major P. P. Kilkelly zu Bombay erfahren, haben wir im Juniheft, S. 172, veröffentlicht.

Amerikanische Fachgenossen, beweglicher als die meisten im alten Europa, sind in hellen Haufen nach Jullunder gepilgert, um „an seinem Ellbogen", wie es in der neuesten Literatur so geschmackvoll lautet, das Verfahren zu erlernen. Elschnig in Prag verwirft es nach 68 eignen Operationen für die einfache Ausziehung, läßt es gelten für die kombinierte, falls die Linse sich leicht einstellt; falls nicht, geht er sofort zur Kapsel-Eröffnung über. In seiner neuesten Veröffentlichung (Ophthalmology, April 1910) erklärt er Smith's Expressio lentis für ein Ausnahme-Verfahren, an dem der Operateur mehr Vergnügen hat, als der Patient.

Wir werden in Kürze zahlreiche Mitteilungen über die Smith-Operation erleben. Wünschenswert scheinen mir Nachrichten über die Dauer-Erfolge. (H. Pagenstecher hat unter seinen [und seines Bruders] 600 Ausziehungen innerhalb der Kapsel nur ein Mal Netzhaut-Abhebung beobachtet!)

Aber auch so schon ist einleuchtend, daß H. Smith's Operation für unsre Kultur-Länder einen Rückschritt bedeuten würde.

Die Opfer, die überhaupt den Versuchen, die intrakapsuläre Ausziehung zu einem Allgemein-Verfahren zu erheben, bisher schon gebracht worden sind, dürften doch wohl hinreichen, um zu beweisen, daß auf diesem Wege das Heil nicht zu finden ist. Ist doch durch diese Opfer schon der heilige Zorn erfahrener und gewissenhafter Fachgenossen zu hellen Flammen emporgelodert!

Soeben ist das neueste Heft von Il progresso oftalm. (V, 5—8, Palermo 1910) in meine Hände gelangt mit einer kritischen Arbeit des Herausgebers, des Herrn Prof. Addario in Palermo, über die neuen ⟨hpts. intrakapsulären⟩ Methoden der Star-Ausziehung in einigen italienischen Universitäts-Augenkliniken. Die Operation von Gradenigo (zu Padua) mußte immer unheilvoll verlaufen, durch starken Glaskörper-Verlust. Die neue Methode von Prof. Pes in Turin fixiert den Augapfel nicht bloß mittelst des Lidsperrers, sondern auch noch mittelst eines Fadens durch den Rectus superior und einer Fixier-Pinzette unten, die nach dem Schnitt abgenommen wird; dann folgt ein Halbbogenschnitt oben, sei er mehr korneal oder im Limbus. Folgt die Iridektomie durch die beiden Hände des Operateurs. Dann wird von der linken der Lappen mit dem Daviel'schen Löffel aufgehoben, mit der rechten der Spatel-Haken (Haken nach oben) eingeführt bis zum oberen Rand der Linse und durch einige Bewegungen gegen den medialen und den lateralen Wundwinkel die vorderen(!) Fasern der Zonula durchtrennt. Hierauf wird der doppelte Spatel-Haken eingeführt,

die beiden Arme nach unten gerichtet und die Haken nach hinten; zart gleiten die Haken hinter die untere Iris-Hälfte, bis sie sich einsetzen am unteren Rand der Linse. Nun wird mit der linken Hand der Daviel'sche Löffel auf den Lederhaut-Rand der Wunde gestützt und gedrückt, gleichzeitig werden mittelst der rechten, die den Doppel-Haken hält, der Linse kurze Dreh-Stöße um die wagerechte Achse und von vorn nach hinten versetzt: in kurzer Zeit zeigt sich der obere Rand der Linse in der Wunde; die unten gut gehaltene Linse in ihrer Kapsel wird von dem Doppel-Haken herausbefördert.

A. erklärt, daß nach diesem Verfahren die Augen ausfließen, aber nicht vom Star erfolgreich befreit werden können. Ich will die starken, aber gerechtfertigten Worte A.'s nicht übersetzen.[1] Doch möchte ich den Urhebern solcher Verfahren doch empfehlen, einmal es sich anzusehen, wie einfach und kurz (30 Sekunden ohne, 60 mit Iridektomie) und zufallsfrei die übliche Star-Ausziehung in den Händen geschickter und geübter Operateure sich gestaltet, und wie vortreffliche Erfolge sie liefert. Hirschberg.

Vermischtes.

1) Einladung zur Zusammenkunft der Ophthalmologischen Gesellschaft in Heidelberg am 4., 5. und 6. August 1910.

Mittwoch, den 3. August. Abends 6 Uhr: Vorstandssitzung in der Wohnung von Prof. Leber. Nach 8 Uhr abends: Zwanglose Zusammenkunft im Stadtgarten. — Donnerstag, den 4. August. Vormittags 9 Uhr: Sitzung in der Stadthalle. Nachmittags $2^1/_2$ Uhr: Demonstrationssitzung in der Stadthalle. Abends 6 Uhr: Gemeinsames Mahl in der Stadthalle. — Freitag, den 5. August. Vormittags 9 Uhr: Sitzung in der Stadthalle. 12 Uhr: Mitgliederversammlung. Nachmittags 3 Uhr: Sitzung in der Stadthalle. $4^1/_2$ Uhr: Gemeinschaftlicher Ausflug. — Sonnabend, den 6. August. Vormittags 9 Uhr: Sitzung in der Stadthalle.

I Vorträge

1. Axenfeld in Freiburg i. Br.: Über besondere Formen von Iris-Atrophie. 2. Derselbe: Beobachtungen an der glaukomatösen Exkavation. 3. Bartels in Straßburg i. Els.: Über nervöse Bahnen zwischen Ohr-Apparat und Augenmuskulatur. 4. Derselbe: Schielen und Ohr-Apparat. 5. Behr in Kiel: Über die Entstehung der Opticusveränderungen bei Turmschädel. 6. Bernheimer in Innsbruck: Zur Behandlung der sympathischen Ophthalmie. 7. Bielschowsky in Leipzig: Über die relative Ruhelage der Augen. 8. Birch-Hirschfeld: Die Veränderungen am Sehnerven bei Erkrankungen der Orbita. (Mit Demonstrationen.) 9. Elschnig in Prag: Studien zur Lehre von der sympathischen Ophthalmie. 10. Fleischer in Tübingen: Über eine bisher nicht bekannte, mit grünlicher Hornhautverfärbung einhergehende Krankheit. 11. Franke in Hamburg: Über eine eigentümliche Form von oberflächlicher Hornhauterkrankung. 12. Gebb in Greifswald: Über die Frage der Anteilnahme der Cornea an der aktiven und passiven Immunisierung. 13. Gradle in Chicago: Über die diagnostische und prognostische Bedeutung der Lymphocytose bei traumatischer Iridocyclitis nach perforierenden Verletzungen. 14. Groenouw in Breslau: Über die Wirkung von Eserin und Atropin auf das Leichen-Auge 15. v. Grósz in Budapest: Über Sehnervenschwund, ver-

[1] S. 126 sperimentare su larga scola sull' uomo quasi fosse un cane da vivisezione. S. 131 con tali insegnamenti fra poco non si troverà in Italia chi saprà fare una buona operazione di cataratta.

ursacht durch Methylalkohol-Vergiftung. 16. Grüter in Greifswald: Zur Frage der Hornhaut-Immunität. 17. Gullstrand in Upsala: Neue Methoden der reflexlosen Ophthalmoskopie. 18. Heine in Kiel: Über die Art der Tuberkulinwirkung. 19. Herzog in Berlin: Über die Ätiologie des Trachoms. (Mit Demonstrationen.) 20. Igersheimer in Halle a. S.: Inwiefern ist die moderne Syphilis- und Tuberkulose-Diagnostik imstande, die bisherigen Anschauungen über die Ätiologie gewisser Augen-Erkrankungen zu modifizieren? 21. Krusius in Marburg: Biologische Studien über die Organ- und Art- spezifische Wirkung des Linsen-Eiweißes und seine Beziehungen zu andern natürlichen denaturierten Eiweißen des Ektoderms. 22. Derselbe: Über Empfindlichkeits-Studien zur biologischen Wirkungsmöglichkeit des Linsen-Eiweißes nach Star-Operationen. 23. Landolt in Paris: Zur Richtigstellung der in der Augenheilkunde gebrauchten Fremdwörter. 24. Lenz in Breslau: Untersuchungen über das Sehzentrum. (Mit Demonstrationen.) 25. Löhlein in Greifswald: Über Keratoplastik. 26. Mijashita in Freiburg i. Br.: Die Beteiligung der Auges an der Pneumokokken-Immunität. 27. Peters in Rostock: Über die bei Mißbildungen des Gesichtes vorkommende Rüsselbildung. 28. v. Pflugk in Dresden: Die Akkommodation der Cephalopoden und Fische. (Mit Demonstrationen.) 29. Römer in Greifswald: Sollen die organotherapeutischen Versuche bei beginnendem Alters-Star fortgesetzt werden? 30. v. Rohr in Jena: Über Gullstrand'sche Starbrillen, mit besonderer Berücksichtigung der Korrektion von postoperativem Astigmatismus. (Mit Demonstrationen.) 31. Salzer in München: Über die Regeneration der Hornhaut. (Mit Demonstrationen.) 32. Schieck in Göttingen: Experimentelle Studien zur Genese der Stauungspapille. (Mit Demonstrationen.) 33. Schneider in München: Zur Wirkungsweise des Pneumokokken-Immun-Serums. 34. Seefelder in Leipzig: Kolobom des Augapfels und Rüsselbildung. 35. Stanculeanu in Bukarest: Das histologische Studium der extrahierten Kapsel an senilen Staren (nach gemeinschaftlichen Untersuchungen mit Dr. Michail). 36. Stargardt in Kiel: Zur Pathologie des Xerose-Bacillus. 37. Stock in Freiburg i. Br.: Konservative Behandlung orbitaler Nebenhöhlen-Komplikationen. 38. Derselbe (nach gemeinschaftlichen experimentellen Untersuchungen mit Dr. v. Szily): Über Epithelzellen-Veränderungen. 39. v. Szily in Freiburg i. Br.: Die entwicklungsgeschichtlichen Grundlagen für die Erklärung der kongenitalen Katarakte. (Mit Demonstrationen.) 40. Uhthoff in Breslau: Zu den Sehstörungen bei Turmschädel. 41. Wessely in Würzburg (nach gemeinsamen, mit Herrn Schlippe ausgeführten Übertragungsversuchen): Beitrag zur Kenntnis der Konjunktinaltuberkulose. (Mit Demonstrationen.) 42. Wolfrum in Leipzig: Über die Einschluß-Erkrankungen der menschlichen Bindehaut. 43. Haab in Zürich: Der neue Augenmagnet der Maschinenfabrik Oerlikon bei Zürich. 44. Freytag in München: Über die künstliche Pigmentierung des Auges. (Mit Demonstrationen.) 45. Vossius in Gießen: Über Pigmentzerstreuung auf der Iris. 46. Krauß in Marburg: Zur Anatomie der glatten Muskeln der Orbita. (Mit Demonstrationen.) 47. Brückner in Königsberg: Über die Sichtbarkeit des blinden Fleckes. 48. Stroschein in Dresden: Sterilisation schneidender Instrumente in strömendem Wasserdampf. (Mit Demonstrationen.) 49. Adam in Berlin: Über die Thrombose der Chorioidalgefäße.

II. Demonstrationen.

1. Bach in Marburg: Demonstration mikroskopischer Präparate: a) Abirrendes Sehnervenbündel, b) Linsenstern-Bildung. 2. Bartels in Straßburg i. E.: Demonstrationen zur Regulierung der Augenbewegungen durch den Ohr-Apparat. 3. Fraenkel in Chemnitz: Demonstration eines binokularen Augen-

spiegels. 4. Groenouw in Breslau: Gesichtsfeldschema mit eingezeichneten Farbengrenzen. 5. Hertel in Straßburg i. Els.: Demonstration der Fernrohrbrillen. 6. Lindner in Wien: Über Trachom-Parasiten. 7. Morax in Paris: Fälle von Mykosen des Augen-Apparates: a) Neue Fälle von Spirotrichose der Conjunctiva und der Orbita, b) Keratomykose. 8. Purtscher in Klagenfurt: Noch unbekannte Befunde nach Schädeltrauma. 9. Salzer in München: Daueraufheilung von konservierten Hornhautstückchen in der Hornhaut des Kaninchens. (Demonstration von Präparaten und Versuchstieren.) 10. Schieck in Göttingen: Eine bislang unbekannte Mißbildung des Auges. 11. Seefelder in Leipzig: Demonstration mikroskopischer Präparate: a) Die elastischen Fasern der Cornea nach der Färbemethode Held, b) Frühstadium von Hydrophthalmus congenitus. 12. Stanculeanu in Bukarest: Einige Versuche mittels Mydriatica und Miotica, insbesondere für die Star-Operation (nach gemeinschaftlicher Untersuchung mit Dr. Rasvan). 13. Stock in Freiburg i. Br.: Demonstration mikroskopischer Präparate. 14. Wessely in Würzburg: Demonstration zur Pathologie der wachsenden Linse. 15. Vossius in Gießen: Demonstration mikroskopischer Präparate. 16. Krauß in Marburg: Ein Ganglien-Neurom des Lides. 17. Brückner in Königsberg: Demonstration mikroskopischer Präparate. 18 Hegner in Breslau: Demonstration zum Trachom. 19. v. Imre in Budapest, z. Z. Freiburg: Pathologische Anatomie der subretinalen Stränge bei Netzhaut-Ablösung. 20. Gradle in Chicago: Demonstration eines Tonometers. 21. Bjerke in Linköping: Demonstration eines Diploskops. 22. Polack in Paris: Stéréoscope à oculaires prismatiques variables. 23. Zade in Jena: Demonstration von Präparaten mit Verschluß der Arteria centralis retinae. 25. Pagenstecher in Heidelberg: Plötzliche doppelseitige Erblindung unter dem Bild einer retrobulbären Neuritis durch Einwanderung von Bakterien in den Opticus. 25. Reis in Bonn: Demonstration mikroskopischer Präparate: a) Angioma chorioideae, b) Flächensarkom der Aderhaut mit sympathisierender Entzündung. 26. Harms in Tübingen: Demonstration zur pathologischen Anatomie der Proliferations-Erkrankungen der Netzhaut.

Heidelberg-Jena, 1. Juli 1910.

Prof Th. Leber in Heidelberg, Vorsitzender des Vorstandes. Prof. A. Wagenmann in Jena, Schriftführer der Ophthalm. Gesellschaft.

2) Gelegentlich der Welt-Ausstellung in Brüssel wird am 24. und 25. September 1910 eine außerordentliche Sitzung der „Société Belge d'Ophtalmologie" stattfinden. Bisher sind Vorträge von den Herren Axenfeld, Hess, Hirschberg, Jessop, Landolt, Motais, Straus angekündigt worden. Diejenigen Herren Kollegen, welche beabsichtigen, an der Sitzung teilzunehmen, werden höflichst gebeten, sich bis zum 19. August mit Herrn Prof. Dr. van Duyse, 65. rue basse des Champs, in Gent (Belgien) in Verbindung zu setzen.

3) Richard Liebreich, der vor einem halben Jahrhundert zur Begründung der modernen Augenheilkunde rüstig und erfolgreich mitgearbeitet, dem es beschieden war, in drei Hauptstädten Europas, in Berlin, Paris, London, eine hervorragende Stellung als Augenarzt einzunehmen, hat am 30. Juni d. J. das Alter von achtzig Jahren erreicht. Wir wünschen ihm einen langen und heiteren Lebens-Abend, verklärt durch die Kunst, der er seine Muße geweiht.

4) Prof. Wagenmann in Jena ist zum Nachfolger von Th. Leber in Heidelberg ernannt.

Um Einsendung von Separatabdrücken wird gebeten (Berlin NW. 26 Schiffbauerdamm.)

Verlag von Veit & Comp. in Leipzig. — Druck von Metzger & Wittig in Leipzig.

Centralblatt

für praktische

AUGENHEILKUNDE.

Herausgegeben von

Prof. Dr. J. Hirschberg, Geh. Med.-Rat, in Berlin.

Unter ständiger Mitwirkung der Herren Prof. G. Abelsdorff in Berlin, Dr. Berger in Paris Prof. Birnbacher in Graz, Dr. Brailey in London, Dr. Bruns in Steglitz, Prof. Cl. du Bois Reymond in Schanghai, Dr. Czellitzer in Berlin, Prof. E. Emmert in Bern, Prof. C. Gallenga in Parma, Dr. Gisberg in Berlin, Prof. Goldzieher in Budapest, Dr. Gordon Norrie in Kopenhagen, Prof. Horstmann in Berlin, Dr. Isaigonis in Smyrna, Prof. H. Knapp in New York, Lt. Col. F. P. Maynard, I. M. S. Calcutta, Dr. F. Mendel in Berlin, Dr. Moll in Berlin, Dr. W. Mühsam in Berlin, Dr. Neuburger in Nürnberg, Dr. Peltesohn in Hamburg, Dr. Pergens in Maeseyck, Prof. Peschel in Frankfurt a. M., Dr. Purtscher in Klagenfurt, Dr. M. Reich in Petersburg, Dr. H. Rönne in Kopenhagen, Med.-Rat Dr. Scherer in Oldenburg, Prof. Schenkel in Prag, Prof. Schwarz in Leipzig, Dr. Spiro in Berlin, Dr. Steindorff in Berlin, Dr. Stiel in Köln.

Monatlich ein Heft. Preis des Jahrganges 12 Mark. Zu beziehen durch alle Buchhandlungen des In- und Auslandes und die Postanstalten des Deutschen Reiches.

1910. Vierunddreißigster Jahrgang. August.

Inhalt: **Original-Mitteilungen.** I. Wie entsteht grauer Star? Von **Wilhelm Schoen.** — II. Ein geheilter Fall von — durch Fremdkörper verursachter — retrobulbärer Entzündung. Von Spitals-Ordinarius Dr. **Julius Fejér.** — III. Über die Heilung eines Solitär-Tuberkels der Aderhaut. Von Spitals-Ordinarius Dr. **Julius Fejér.**

Klinische Beobachtungen. Ein Eisensplitter enormer Größe im Auge. Von Dr. Koerber in Marxloh (Rhld.).

Gesellschaftsberichte. 1) Berliner ophthalmologische Gesellschaft. — 2) Ophthalmological Society of the United Kingdom. — 3) XVI. Internationaler medizinischer Kongreß 1909.

Referate, Übersetzungen. Auszüge. 1) Die Neurologie des Auges, von Wilbrand und Saenger. — 2) Der Platz des Bewußtseins in der Theorie des Lebens, akad. Festrede von Straub. — 3) Augendiagnose und Kurpfuschertum, von A. S. Seligmann.

Journal-Übersicht. I. A. v. Graefe's Archiv f. Ophthalmologie. LXXIII, 2 und 3. — II. Wochenschrift für Therapie und Hygiene des Auges. 1910. Nr. 24 bis 29. — III. Archives d'Ophtalmologie. 1910. Januar bis April. — VI. Annales d'Oculistique. 1910. Januar bis April.

Vermischtes. Nr. 1—3.

Bibliographie. Nr. 1—20.

I. Wie entsteht grauer Star?

Von **Wilhelm Schoen.**

Name ist Schall und Rauch, jedoch nicht immer. Von der Bezeichnung Cataracta senilis hat das erste Wort seine ursprüngliche Bedeutung ganz verloren und ist sinnlos geworden, während das zweite großes Gewicht erworben hat. Trotzdem ist die Zufügung dieses Wortes sehr jungen

Datums. Solange man nur das erste Wort brauchte, galt das Alter keineswegs allgemein als Ursache, vielmehr sah man diese zur Zeit der Fluß-Lehre in Flüssen, zur Zeit der Dyskrasien-Lehre in solchen. Noch in den vierziger Jahren des vorigen Jahrhunderts zählt Ruete unter 89 Fällen von grauem Staar als Ursache 87 mal alle möglichen Dyskrasien und nur in 2 Fällen hohes Alter.

Dann taucht plötzlich der Zusatz „senilis“ auf, von wem zuerst gebraucht, ist nicht bekannt, und jetzt sind wir glücklich so weit, daß die Senilität unverrückbar, obgleich ganz unbewiesen, als Ursache feststeht und die bloße Möglichkeit einer anderen unfaßbar erscheint.

Es gibt eine Menge alte Leute ohne und viele junge mit Star. Die Bezeichnung „senilis“ rührt daher, weil der graue Star im Alter zur Operation kommt, sowie aus einer Zeit, wo man das Augeninnere noch nicht genau untersuchen konnte und darum nicht wußte, daß die Anfänge des grauen Stares bis in den Beginn der zwanziger Lebensjahre zurückreichen. Eine Krankheit, welche bei zwanzigjährigen Leuten auftritt, als Alterserscheinung zu bezeichnen, ist, gelinde gesagt, eine merkwürdige Leistung.

Lediglich aus der Bezeichnung „senilis“ leitet sich die Anwendung eines Serums gegen den Star her, welches als Antitoxin die Toxine des Alters vernichtet, und daran reiht sich folgerichtig bereits der Gedanke, das Alter selbst zu bekämpfen. So sind wir auf diesem Wege wieder bei dem Lebenselixier Cagliostros und des Grafen St. Germain und bei dem Steine der Weisen angelangt.

Über solche herrliche Errungenschaften geraten Kleinigkeiten, wie die pathologische Anatomie des beginnenden grauen Stares ganz in Vergessenheit.

Kürzlich sah ich einen Fall, welcher in sich allein die wirkliche Entstehung des grauen Stares deutlich vorführt.

Es handelt sich um einen 34 jährigen Mann, ein Bild der Gesundheit und Körperkraft. Bei ihm Senilität zu vermuten, würde auf Ähnliches hinauslaufen, wie wenn dem Hexenrichter als die schlimmste Buhle des Teufels galt, welcher der schlaue Teufel kein Hexenmal aufgedrückt hatte.

R. 34. m.

Rechts $+ {}^{2}/_{3} \supset -$ cyl. 4 axe 15^{0} ${}^{6}/_{9}$ H. q. $39^{1}/_{2}$ 4 105^{0}
Links Ambly. Cat. reif nachher:
$+ 7^{1}/_{2} \supset +$ cyl. $1^{2}/_{3}$ axe 55^{0} ${}^{6}/_{9}$ R. $40^{1}/_{2}$ 2 55^{0}
V. 4.

Das rechte Auge zeigte Äquatorialkatarakt ringsum, das linke war seit Jahren erblindet. Als Kind sah der Kranke damit seines Wissens gut. Wann die Erblindung begann und vollendet war, vermag er nicht zu sagen. Der Lichtschein war nach allen Seiten vorhanden, aber nach innen oben etwas unsicher.

Ich schlug die Operation vor mit einigem Vorbehalt wegen des Lichtscheines. Da der Kranke das Auge längst aufgegeben hatte, war er sofort einverstanden.

Dieses Auge bot nun eine vollständig treue Wiedergabe der schematischen Darstellung auf der ersten Tafel des zweiten Bandes meiner „Funktionskrankheiten“. Jenes schematische Bild war aus Einzelbeobachtungen zusammengestellt, komponiert sagt der Maler; hier lag das gleiche in natürlicher Gesamtheit vor. Ich entwarf sofort beifolgende Skizze. Entsprechend dem Ansatz der vorderen Zonulafasern sieht man einen trüben Ring in der vorderen Linsenkapsel, welcher überall 1 bis $1\,^1/_2$ mm vom Linsenrande entfernt bleibt und $^1/_2$ bis $^3/_4$ mm breit ist.

Die mittleren und hinteren Zonulafasern kann man nicht unterscheiden, aber man sieht deutlich, wie die Linsenkapsel fast ringsum von der Linse

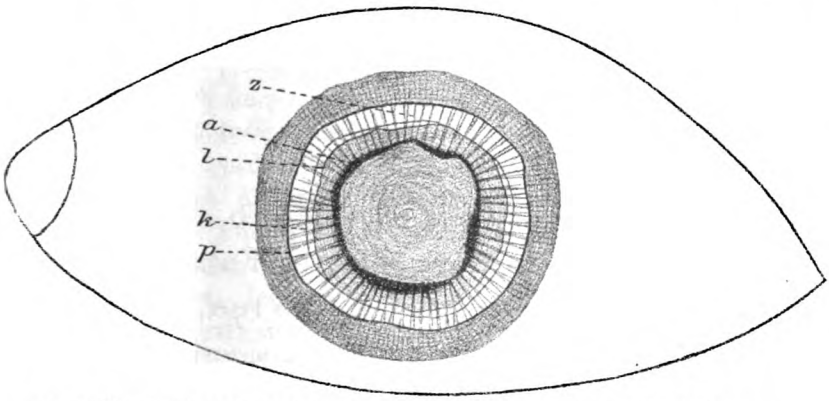

p Pupille, *k* Linsenkapsel, *l* Linse, *a* Ansatz der vorderen Zonulafasern *z*.

gelöst ist und eine zweite Umrißlinie bildet. Die Farbe der Linse ist weißgrau mit breiten Speichen.

Es waren alle Veränderungen vorhanden, welche ich in meinen Funktionskrankheiten als für die Entstehung des grauen Stares verantwortlich beschrieben habe.

Mein Wunsch war, mir das Kapselstück zu verschaffen. Ich umschnitt mit der Nadel in der Mitte zwischen Ansatzring und Linsenrand ringsum die Kapsel in der Absicht, am folgenden Tage erst dieses Stück und dann die Linse herauszunehmen, hatte aber nicht mit der Jugend des Mannes gerechnet. Am folgenden Tage war die Linse stark gequollen und das Auge schmerzhaft. Ich zögerte einen Tag. Am darauffolgenden hatte Schwellung und Reizung schon etwas nachgelassen, den nächsten und jeden weiteren wieder umsomehr. Gleichzeitig saugte sich die Linse mit großer Geschwindigkeit auf. Das Auge bekam fast Durchschnittssehschärfe, hatte einen Astigmatismus von 2 Di. und hochgradige Exkavation, war aber sonst

in Ordnung. Mein schönes Präparat liegt noch außen unten in der vorderen Kammer vor der Regenbogenhaut und hängt mit einem schmalen undurchschnittenem Bändchen an der übrigen Kapsel fest. Ich besitze es also leider nicht und habe mich nicht entschließen können, dem Kranken die Entfernung vorzuschlagen, weil man das Auge immerhin in eine wenn auch geringe Gefahr bringt.

Wir haben hier in der Tat die ganze Entwicklungsgeschichte des grauen Stares in nuce vor uns: Astigmatismus von 2 und 4 Di., 20 Jahre feine Arbeit, Höhenschielen von 4 Prismengraden, überangestrengte Akkommodation, Entzündung und Wucherung des Kapselepithels längs der Ansatzlinien der Zonulafasern — daher die verdickte Kreislinie auf dem linken und die Äquatorialkatarakt auf dem rechten Auge — Loszerrung der Kapsel von der Linse, Ernährungsstörung der letzteren.

Vielleicht würde jemand trotz allem Senilitas praecox diagnostizieren. Dem wäre allerdings nicht zu helfen.

[Mitteilung aus dem St. Margarethen-Spitale der Haupt- und Residenzstadt Budapest.]

II. Ein geheilter Fall von — durch Fremdkörper verursachter — retrobulbärer Entzündung.

Von Spitals-Ordinarius Dr. **Julius Fejér.**

Die retrobulbäre Entzündung wird in den meisten Fällen durch Erkrankungen der den Augapfel umgebenden Knochenwände, Periost und Nebenhöhlen verursacht. Die Tenonitis, die Thrombose des Sinus cavernosus können das nämliche Krankheitsbild zustande bringen; und die Stellung der Differentialdiagnose ist manchmal so schwer, daß es nur auf Grund eingehender Erwägung sämtlicher Symptome und auf Grund der richtigen Gruppierung der cerebralen und orbitalen Erscheinungen erlaubt ist, die Diagnose zu stellen und das Eingreifen danach zu richten.

Fremdkörper verursachen selten retrobulbäre Entzündung; in der Anamnese spielen Glas, Pfeifenrohr, Messerklingen, Stricknadeln und in neuester Zeit die gefährlichen langen Hutnadeln und Federkiele eine Rolle. Einen diesbezüglichen Fall will ich beschreiben, bei welchem das Herumhantieren mit einem Federkiel das Leben eines Knaben gefährdete.

Mein Fall betrifft einen 13jährigen Schlosserlehrling, welcher am 29. Dezember 1909 in meiner Sprechstunde erschien mit der Klage, daß ihn sein Freund am 21. Dezember in das rechte Auge gestochen habe; die Stichwunde nähte man in dem nächsten Spitale zusammen. Sein Auge schwoll andren Tages an, das Sehvermögen nahm ab, er ging zu Bette, fühlte sich schlecht, brach die Speisen aus; aber Fieber hatte er nicht. —

Den Jungen nahm ich ins Spital auf; ich fand an der rechten Seite der Nasenwurzel, unter dem inneren Supraorbitalrand eine reaktionslose, mit Nähten vereinigte, 5 mm lange Wunde. Die Lider waren stark geschwollen, die bulbäre Bindehaut chemotisch, der Augapfel protrudiert, seine Bewegungen nach jeder Richtung behindert. Die Pupille ist weit, reagiert nicht, am Augenhintergrunde ist die Papille geschwollen, ihre Grenzen verwaschen, die Gefäße blutreich und geschlängelt. Die Nase war frei, die Nebenhöhlen konnte man wegen der Schwellung der Lider und des Exophthalmus nicht durchleuchten.

Die Sehkraft betrug $^5/_{15}$?. Die Protrusion des Augapfels, die Schwellung der Lider, die beginnende Stauungspapille — alle diese Symptome wiesen darauf hin, daß im retrobulbären Raume eine Entzündung sei, welche mit der Verletzung in ursächlichem Zusammenhange steht. Zwar die Wunde war vollständig geschlossen und der Junge fieberte nicht. Am nächsten Tage waren die Schmerzen größer, die Protrusion wuchs; aber Symptome einer peribulbären Eiterung, d. h. Fluktuation, zeigten sich nirgends. Trotzdem öffnete ich die Wunde und entfernte die Nähte. Bei der Erweiterung des Wundkanals floß Eiter heraus. Ich drainierte die Wunde mit Gazestreifen, trotzdem wurden Ödem und Protrusion stärker, die chemotische Bindehaut bedeckte die ganze Kornea, der Junge fieberte, Erbrechen stellte sich ein, der Puls wurde arhythmisch, mit einem Worte: es zeigten sich die Frscheinungen einer meningealen Reizung, welche das Leben des Patienten bedrohten. Ich war gezwungen, noch an demselben Abend um 9 Uhr (am 1. Januar) die Wunde in Narkose nochmals gründlich zu erweitern, drang längs der oberen Wand der Orbita sehr tief ein und hatte die Absicht, den freien Abfluß des Eiters auch dadurch zu erleichtern, daß ich an der inneren unteren Seite des Bulbus eine Gegenöffnung anlegte. Ich wechselte den Verband zweimal täglich und spülte die Höhle mit Wasserstoffsuperoxyd aus. Der Prozeß ging langsam vorwärts, bei reichlicher Sekretion; trotzdem klagt der Patient über Kopfschmerzen, erbricht selten, das Fieber ließ wenig nach, der Puls besserte sich langsam, so daß wir uns mit dem Gedanken befaßten, ob es nicht besser wäre, durch Opfern des Auges das Leben des Knaben zu retten; deswegen entschlossen wir uns, folgenden Tages die Enukleation, eventuell die Eröffnung der Nebenhöhlen auszuführen — als an demselben Tage, am 9. Januar, die ganze Situation sich änderte, d. h. bei der Durchspülung des Wundkanals der Wasserstrahl einen 16 mm langen, 5 mm breiten, spitzigen, rosaroten Fremdkörper zutage förderte, welcher sich als abgebrochenes Stück eines Federhalters erwies.

Nach der Entfernung des Fremdkörpers ging die Besserung rasch vorwärts, die Eiterung verminderte sich, das Allgemeinbefinden besserte sich, der Exophthalmus ging zurück, und bald konnte ich die Drainage sistieren. Das Kind klagt über Doppelsehen, die Bewegungen des Augapfels waren nach

oben und außen durch narbige Kontraktion des Musc. rectus internus und obliquus superior behindert, dementsprechend zeigten sich beim Blick nach außen gleichnamige, beim Blick nach oben gekreuzte, mit Höhendistanz versehene Doppelbilder. Die Sehkraft besserte sich auf $^{5}/_{10}$, die Stauungspapille ging zurück, es blieb aber eine geringe bulbäre Chemose und ein geringer Grad von Exophthalmus zurück, wahrscheinlich infolge der zurückgebliebenen retrobulbären venösen Stauung und Narbenbildung. Der Junge bekam Fibrolysin-Injektionen, um die retrobulbäre Narbenbildung günstig zu beeinflussen, was auch gelang.

Dem Falle verleiht eine ganze Reihe von besonderen Umständen Interesse. Zuerst hatte der Junge keine Ahnung davon, daß der Federkiel abgebrochen war, zweitens bemerkte der die erste Hilfe leistende Kollege die Anwesenheit des Fremdkörpers nicht und nähte die Wunde zusammen, und wir selber konnten den ziemlich großen Fremdkörper beim mehrmaligen Sondieren nicht auffinden.

Interessant ist es, daß man mit einem stumpfen Holzstücke so tief neben dem Auge einstechen kann — aber das Lehrreichste ist der ganze Verlauf der Krankheit und der Umstand, daß wir auf Grund der Erwägung aller Symptome — mit der gütigen Hilfe des Zufalles — nicht nur das Leben des Kindes, sondern auch das Auge und das Sehvermögen retten konnten.

[Mitteilung aus dem St. Margarethen-Spitale der Haupt- und Residenzstadt Budapest.]

III. Über die Heilung eines Solitär-Tuberkels der Aderhaut.

Von Spitals-Ordinarius Dr. **Julius Fejér.**

Die spontane oder durch Tuberkulin beeinflußte Heilung eines Solitär-Tuberkels der Aderhaut gehört zu den größten Seltenheiten. Ich habe einen diesbezüglichen Fall im floriden Zustande in der Jahressitzung 1908 der Gesellschaft der ungarischen Augenärzte vorgestellt und in extenso im Septemberheft 1908 des „Centralblattes für prakt. Augenheilkunde“ mitgeteilt. Ich verweise daher bezüglich der Einzelheiten dorthin. Da ich denselben Fall in der Jahressitzung 1910 der Gesellschaft der ungarischen Augenärzte — im geheilten Zustande — vorstellen konnte, will ich es nicht versäumen, über den interessanten Heilungsverlauf und den jetzigen Status an dieser Stelle demselben Leserkreise einen kurzen Bericht zu erstatten.

Trotz der ein halbes Jahr fortgesetzten Tuberkulin-Behandlung ging der Prozeß vorwärts, die klein-linsengroße Geschwulst änderte sich nicht, die sie umgebenden miliaren Knötchen konfluierten zu einem gelblichen Bogen, die Grenzen der Papille waren verschwommen und das Sehvermögen sank

auf $^{4}/_{70}$, so daß wir uns entschlossen, die Tuberkulin-Injektionen einzustellen; wir legten das Hauptgewicht auf gute Luft und Ernährung und setzten Vertrauen in die Gutartigkeit und spezielle Heilungstendenz dieser Tuberkulose. Nebenbei will ich bemerken, daß die Dame — wie früher erwähnt — an Tuberkulose anderer Organe und seröser Häute litt, welche anscheinend — vom klinischen Standpunkte — ausheilten.

Unsere Voraussetzung hat sich erfüllt: ein halbes Jahr nach dem Aussetzen der Tuberkulintherapie bemerkte man eine ständige, langsam vor sich gehende Abflachung der Geschwulst, die miliaren Knötchen verschwanden, die Grenzen der Papille wurden wieder rein, das Sehvermögen hob sich auf $^{5}/_{7}$, in der Nähe las sie die kleinsten Buchstaben, und am Orte der abgelaufenen Entzündung ist eine 2 bis 3 Papillen breite, weiße, von Pigmentwucherung umrandete Atrophie der Aderhaut zu sehen, über welchem Bezirke die Netzhaut ebenfalls stark aufgezehrt ist, deren Gefäße vom Grundgewebe entblößt verlaufen. Die Umgebung der Atrophie sieht wie marmoriert aus. Selbstverständlich ist im Gesichtsfeld ein der Atrophie entsprechender Ausfall — oben außen — zu konstatieren.

Die Frage der Therapie der tuberkulösen Erkrankungen der inneren Häute des Augapfels ist noch immer strittig; der eine Teil der Autoren befürwortet die konservative, d. h. die Tuberkulinbehandlung, andere plädieren für das chirurgische Eingreifen. Allgemein gültige Regeln aufzustellen ist sehr schwer, jeden Fall soll man nach den speziellen Umständen beurteilen. Mir wird immer jener Satz vor Augen stehen, den mir — gelegentlich dieses Falles — Professor Fuchs aus Wien brieflich mitteilte: „die Prognose sei schlecht, doch erlebt man gerade in solchen Fällen manchmal recht überraschende Heilungen bei Augen, die schon zur Enukleation reif schienen."

Klinische Beobachtungen.

Ein Eisensplitter enormer Größe im Auge.

Von Dr. Koerber in Marxloh (Rhld.).

Am 14. Mai 1910 flog dem Arbeiter P. B., da er ohne Schutzbrille beim Abschlagen von Nieten beschäftigt war, ein abspringendes Nietenstück in das linke Auge. Er wurde vom Arzte verbunden und mir überwiesen. Sofort sandte ich ihn in das Krankenhaus, aber vor Schmerzen war er so marode, daß er nicht gehen konnte. Ich fand ein kollabiertes Auge mit senkrecht ziemlich in ganzer Ausdehnung durchschlagener Hornhaut, verband ihn wieder und ließ ihn ins Krankenhaus fahren. Die genauere Untersuchung ergab, daß die Wunde oben dicht unterhalb des Limbus begann und unten etwas in die Sklera ging, sich in zwei Schenkel teilend. Die Wundlefzen liegen nicht ganz aneinander, kein Prolaps, nur Einklemmung von etwas dunklem Gewebe, Hornhaut eingefallen. Seitliche Beleuchtung zeigt eine Blutung in der Tiefe, sowie eine eisenfarbige Linie von etwa

8 mm Länge, die als Fremdkörper angesprochen wird. Regenbogenhaut nicht sichtbar. Die Sideroskopie ergibt schon beim Annähern auf ein paar Zentimeter maximalen Ausschlag des Hirschberg'schen Sideroskops. Lichtschein wird noch erkannt. Patient ist zur Eviszeration des zweifellos verlorenen Auges nicht bereit, aber mit der Entfernung des rasende Schmerzen verursachenden Splitters einverstanden. Nach den nötigen Vorbereitungen bringe ich den Hirschberg'schen Handmagneten mit dem großen langen Ansatz in die Nähe der Wunde und im Moment springt wie aus einem schwarzen Schlauch ein Stück Eisen an den Magneten, das durch seine Größe das Entsetzen der anwesenden Kollegen hervorruft. Aderhaut und etwas Glaskörper — viel war von vornherein nicht mehr im Bulbus — waren mit vorgestürzt und hatten den Augenblickseindruck eines schwarzen Schlauches hervorgerufen. Beim Anblick des Splitters gab Patient auch die Eviszeration zu, die sofort in Chloroformnarkose angeschlossen wurde.

3 Ansichten des Splitters in natürlicher Größe. | Vergleichsansichten einer halbierten Niete.

Das Merkwürdige am ganzen Falle ist die Größe des Splitters. Er stellt fast eine halbe, in der Längsachse durchgemeißelte Niete dar. Die Länge in der Achse der Niete beträgt 15 mm, die größte (schräge) Länge $17^1/_2$ mm, die größte Breite des Nietenkopfes 12, die größte Dicke $5^1/_2$ mm. Der Apotheker stellte das enorme Gewicht von 3,15 g fest! Zahlreiche Zacken und eine zerklüftete Oberfläche liegen einer glatten, abgemeißelten Rückfläche gegenüber. Der längste Splitter, den ich als Assistent habe von Herrn Geh.-Rat Hirschberg[1] extrahieren sehen, war 13 mm bei einem Gewicht von 0,052 g (vgl. dieses Centralbl. 1905 S. 46). Ein damals die Klinik besuchender Augenarzt berichtete uns über einen ebenso langen Splitter. Auch ich habe einen 13 mm langen Splitter im wegen totaler Durchblutung enukleierten Bulbus erlebt, bei einem Gewicht von 0,21 g. Einen rhombischen 14,3 mm langen, 0,4 g wiegenden Splitter, der Unterlid und Sklera durchschlagen hatte und aus dem ziemlich kollabierten Bulbus herausragte, konnte ich mit der Pinzette mit Leichtigkeit extrahieren. Aber daß ein Auge einen Splitter von 3,15 g beherbergt, dürfte vielleicht noch nicht beobachtet und der kurzen Beschreibung wert sein.

Gesellschaftsberichte.

1) Berliner ophthalmologische Gesellschaft.

Vorsitzender: Herr v. Michel. Schriftführer: Herr Abelsdorff.

Sitzung vom 14. Juli 1910.

1) Herr Köllner bespricht den Wert des Wilbrand'schen Prismenphänomens für die Herd-Diagnose der homonymen Hemianopsie. Nach Eingehen auf die neue Literatur weist Vortr. darauf hin, daß vor allem erst nachgewiesen werden muß, ob ein positiver Ausfall des Phänomens beweist, daß wirklich die „Einstellbewegung" ausgelöst wird durch die Erregung der hemianopischen Netzhauthälften mit Ausschaltung des kortikalen Sehzentrums.

[1] Ich fand einen Splitter von 2500 mg im ausgeschälten blinden Augapfel. Siehe meine Magnet-Operation, 1899, S. 26. H.

Als Fehlerquellen für die Beurteilung kommt in Betracht: a) die Erfahrung der Patienten, verschwundene Objekte auf der hemianopischen Seite zu suchen, b) die Makula-Aussparung, welche nötigt, stark brechende Prismen zu verwenden. Vortr. hat an 9 Fällen von Hemianopsie Untersuchungen vorgenommen. Nur in einem Falle war der Prismenversuch positiv ausgefallen. Entfernte man jedoch bei dem Patienten in dem Moment, wo die Prismen vorgesetzt wurden, auch das Fixationsobjekt, so traten ebenfalls Einstellbewegungen der Augen auf, ein Beweis, daß sie auch hier auf Erfahrung beruhten und nicht durch das Netzhautbild des Objektes auf den hemianopischen Hälften bedingt waren. Der Vortr. konnte sich danach ebenfalls nicht von dem diagnostischen Wert des Prismenphänomens überzeugen. Der Schwarz'sche Vorschlag, nur vor ein Auge ein Prisma zu setzen und die Fusionsbewegung zu beobachten, mißlang, weil wegen der Makula-Aussparung zu starke Prismen notwendig wurden.

2) Herr Adam macht klinische und statistische Mitteilungen über das Gliom. Er hat sämtliche Fälle zusammengestellt, die in den letzten 20 Jahren in der Kgl. Universitäts-Augenklinik operiert worden sind. Es sind dies 47 Fälle. Da in gleicher Zeit 275000 Patienten behandelt wurden, so kommt ein Gliom auf 5832 Augenkranke oder 0,017%.

Im 1. bis 3. Lebensjahre standen 80%, im 1. bis 4. Lebensjahre 93% aller Patienten. 4 Fälle waren doppelseitig, in 3 Fällen waren Geschwisterpaare erkrankt. In 44 Fällen war es möglich, Nachricht über den späteren Verlauf zu erhalten.

Aus der Verwertung der Resultate lassen sich die Sätze ableiten: a) Solange das Gliom auf die Bulbuskapsel beschränkt ist, ist bei zeitiger Enukleation die Prognose günstig; sobald sie aber den Bulbus verlassen hat, ist die Prognose absolut infaust. b) Sobald ein Rezidiv auftritt, ist der Tod des Patienten unvermeidlich. c) Für die beiden ersten Stadien ist die Enukleation mit Resektion des Sehnerven, für das dritte die Exenteratio orbitae die geforderte Operation.

Zum Schluß demonstriert Vortr. mikroskopische Präparate von Gliomen.

3) Herr Paderstein zeigt eine Anzahl von Gliomen und Pseudogliomen. Er hält nur solche Fälle für statistisch verwertbar, in denen die Diagnose anatomisch gesichert ist.

Manche überflüssige Enukleation könnte vermieden werden, wenn die in einem späteren Stadium konsultierten Augenärzte sich mit den Kollegen ins Einvernehmen setzen würden, die den Beginn der Erkrankung beobachtet haben.

---

2) Ophthalmological Society of the United Kingdom.

Sitzung vom 11. Februar 1909.

Bishop Harman empfiehlt bei Nikotin-Amblyopie als Ersatz für den Tabaksgenuß ein Kaupräparat aus Quassia.

Dr. A. Levy demonstriert einen Fall von Obstruktion der Cilioretinal-Arterien bei allgemeiner Arteriosklerose.

Cunningham zeigt eine Aniridie familiären Charakters.

Nettleship demonstriert drei Zeichnungen von anscheinend chorioidealen Blutungen nach einem Schlag gegen die Augenbrauen.

Hancock stellt einen Fall von Hypophysis-Geschwulst bei einem Kinde vor; Zeichen von Akromegalie bestanden, und die Röntgen-Durchleuchtung zeigte ein abnormes Verhalten der Gegend der Sella turcica (Mackenzie

Davidson). Leslie Paton sah in einem ähnlichen Falle beiderseitige Opticus-Atrophie, anscheinend infolge Drucks auf das Chiasma.

E. W. Brewerton demonstriert eine Iriscyste, die er zuerst für ein Sarkom ansprach.

Rayner D. Batten zeigt zwei Fälle von hereditärer Retinitis.

Sitzung vom 10. Juni 1909.

P. H. Adams beschreibt eine Reihe von Fällen kongenitaler Linsendislokation in einer Familie, bei der Mutter und sieben von neun Kindern. In der ganzen übrigen Verwandtschaft kein weiterer Fall. In 3 Fällen war die Linse nach unten, statt wie gewöhnlich nach oben verschoben, während bei dem ältesten Knaben die Pupille gänzlich aphakisch war. Die beiden verschonten Kinder hatten ganz normale Augen. In einer andern Familie konnte Vortr. bei den Urgroßeltern, der Großmutter, dem Vater und vier (von fünf) seiner Kinder und bei seiner Schwester eine sternförmige Katarakt feststellen, deren Trübungen nur allmählich im Laufe des Lebens zuzunehmen schienen und zwar hauptsächlich in den vorderen Schichten.

A. Hill Griffith und A. W. Ormond sprachen über Netzhaut-Erkrankung einer 31jährigen Frau mit massiver Exsudation und arteriovenöser Kommunikation. Bemerkenswert war, daß das zweite Auge wegen Sekundärglaukoms, das einen intraokularen Tumor vortäuschte, enukleïert worden war, während in Wirklichkeit ein ausgedehntes Exsudat und eine alte organisierte Blutung hinter der Netzhaut sich vorfand.

George Mackay berichtet über ein 7jähriges Mädchen, das seit seinem 8. Lebensmonat in seiner Vorderkammer ein fadenwurmähnliches Gebilde barg. Die Tension war normal, der Fundus intakt, die Medien klar. Die Pupille reagierte nur ein wenig träger als auf der gesunden Seite. Zwischen den Irisfasern ragte in der Nähe des Kammerwinkels außen-unten das etwa 1 mm dicke Gebilde hervor, das sich dicht an die hintere Hornhautfläche anlehnte und den Sphinkter leise berührte. Das freie bulböse Ende trat nicht zur Iris zurück. Das Ganze machte einen leicht spiraligen Eindruck. Die Sehschärfe betrug $^6/_{12}$. Unter Chloroform wurde das Fadengebilde durch einen Schnitt am Hornhautrande entfernt, zerfiel aber sofort in zwei Stücke. Die pathologische Untersuchung durch Sherman und Shipley ergab, daß es sich nicht um einen Parasiten, sondern um geschichtetes Epithel mit ein wenig lockerem Bindegewebe und einigem Melanin-Pigment handelte.

W. H. Jessop berichtet über die von dem Internationalen Komitee bezüglich der Bezeichnung der Sehschärfe und Meridiane bei Astigmatismus beschlossenen Grundsätze.

Sitzung vom 9. Dember 1909.

Doyne beschreibt eine Conjunctivitis-Form, bei der die Meibom'schen Drüsen mit Staphylococcus aureus infiziert waren, die bestimmte akute Attacken auslösten. Viele chronische Fälle von Bindehaut- und Lidrandentzündung beruhten auf gleicher Ursache.

Harman hat bei gesunden Schulkindern längs der Meibom'schen Drüsenöffnungen ganz enorme Mengen von Staphylococcus aureus und albus gefunden.

Doyne beschreibt eine Form von Iritis guttata bei älteren und gichtischen Leuten. Es treten zeitweilig einzelne Wärzchen am Pupillenrande

auf, zuweilen ohne bemerkenswerten Reizzustand und dann wieder verschwindend; ein anderes Mal unter entzündlichen Erscheinungen Synechien bildend.

M. S. Mayou beobachtete bei einem 12 Tage alten Knaben ein Orbitalsarkom, in dessen oberen Teil der Augapfel völlig eingebettet versteckt lag. Wenige Wochen nach der Evisceration rezidivierte die Geschwulst. Es handelte sich um ein Spindelzellensarkom, das sich intrauterin entwickelt hatte.

A. P. L. Wells und M. S. Mayou sprechen über das Lymphosarkom der Tränendrüse, das sie in 3 Klassen teilen nach seinem Ursprung vom Epithel, Bindegewebe oder adenoidem Gewebe. Einen Fall aus der letzten Kategorie, eine 66jährige Frau betreffend, beschreiben sie näher. Acht ähnliche Fälle aus der Literatur zeigen übereinstimmend, daß sie erst im späteren Lebensalter, über 38 Jahre, auftreten und sich durch langsames Wachstum (3 bis 4 Jahre) und Mangel an Drüsenschwellungen auszeichnen. Sie seien zu unterscheiden von den übrigen Orbitaltumoren, die schließlich auch die Tränendrüse erfassen, und von lymphoiden Geschwülsten bei Chlorom und Lymphadenom. Peltesohn.

Sitzung vom 10. Februar 1910. (Klinischer Abend.)

Unter anderem wurde vorgestellt: Beiderseitige Opticus-Atrophie und Okulomotorius-Lähmung, die hervorgerufen wurde durch eine intrakranielle Geschwulst und zu völliger Erblindung führte. — Lenticonus posterior. — Netzhaut-Erkrankung bei einem 9jährigen Knaben, der im Alter von einem Monat eine unbekannte schwere Erkrankung und mit 2 Jahren Keuchhusten durchgemacht hatte. Weiße Flecke in der Makula-Gegend, die mit weißen, körnigen Massen besetzt sind; normale Sehschärfe und normales Gesichtsfeld. Die Erkrankung wird auf eine subretinale Netzhaut-Blutung zurückgeführt. — Doppelseitige Parotitis und Cyclitis.

---

3) **XVI. Internationaler medizinischer Kongreß, 1909.** Protokoll der Sektion IX: Augenkeilkunde. (Budapest, 1910.)

1. Angelucci: Sur les phlogoses oculaires post-opératoires provoquées ou favorisées par des auto-infections. Auto-Infektionen können in einem eben operierten Auge Entzündungen hervorrufen. Von Stoffwechsel-Erkrankungen kommen in Frage: vorgeschrittene Bright'sche Krankheit, Gicht, die von Verstopfung oder andern Verdauungskrankheiten begleitet ist; bei letzterer, besonders bei chronischer Verstopfung, treten oft 4 bis 8 Tage nach der Operation Iritiden auf. Parametritis, chronische Cystitis, Influenza, Furunkulose können zu postoperativen Infektionen Anlaß geben.

2. Herzog: Über die Initialformen und über die Darstellung der Trachomkörper im Schnittpräparat. Weder die von Radziejewski behauptete Kern-Infektion, noch die von di Santo angeblich gefundene Ansammlung von Trachomkörpern im Follikelgewebe bestehen zu Recht: dort handelt es sich um pathologische Mitosen, hier um Zelleinschlüsse vom Charakter der Plasmatozyten und Polyblasten. Das Trachom ist eine reine Epithelkrankheit, deren Erreger den Protisten nahestehen. Die Veränderungen im lymphadenoiden Gewebe sind nicht nur durch sekundäre Hyperämie, sondern auch durch Toxine hervorgerufen, die von den Erregern des Trachoms stammen. Das Epithel reagiert auf die Infektion durch lebhafte Proliferation, das Follikelgewebe auf die Toxinwirkung durch Zellwucherung und Zellzerfall.

3. Gallenga und Cechetto: Über die Trachomkörperchen in dem Epithel und in dem Bindegewebe der Conjunctiva. Die Halberstaedter-Prowazek-

schen Körperchen sind für Trachom typische Gebilde. Sie finden sich besonders in frischen Fällen, und zwar in den Epithelien der Conjunct. fornicis et tarsi, aber auch in der Tiefe des Gewebes. Ob sie die Erreger des Trachoms sind, ist noch unentschieden.

4. Maccallen: The relief of eye-disease in Egypt with some consideration of the incidence of blindness and trachoma. Vgl. dieses Centralbl. 1910. S. 84.

5. Oliver: Transferred Ophthalmitis.

Mitteilungen:

1. Possek: Zur Ätiologie der Linsentrübungen.

2. Miyashita: Immunitätsverhältnisse in der vorderen Augenkammer. Römer's Behauptung, es gehen in das normale Kammerwasser nur Rezeptoren 1. und 2., aber nicht solche 3. Ordnung über, ist falsch. Beim Kaninchen enthält das Kammerwasser nur $^1/_{250}$ vom Eiweißgehalt des normalen Blutserums; also können die im Kammerwasser etwa vorhandenen Ambozeptoren an Zahl nur spärlich, ihr Nachweis sehr schwer sein. Bei Anwendung stark hämolytischer Sera (Titre 0,001 = $^1/_{1000}$ bis 0,002 = $^1/_{5000}$) konnte Vortr. nachweisen, daß in das erste Kammerwasser etwa $^1/_{1000}$ vom Ambozeptorengehalt des betreffenden Blutserums übergeht. Hämolytische Komplemente fehlen dagegen im Kammerwasser.

3. Alessandro: Fermenti solubili della glandola lagrimale. Nota preliminare. Die Tränendrüse des Hundes enthält von löslichen Fermenten Thrypsin und Erepsin.

4. Buys und H. Coppez: Tracés graphiques du nystagmus. Vgl. auch Bullet. de la Soc. belge d'Opht. Nr. 27. Beim „N. pendulaire" erfolgen die Vorwärts- und Rückwärtsbewegungen des Auges gleich schnell, beim „N. à ressort" ungleich. Der erstgenannten Form gehört der Nyst. der Minenarbeiter an. Der N. vestibularis ist rein pendelnd. Bei Erkrankungen des Zentralnervensystems kommen verschiedene Formen vor: bei Tabes die pendelnde, bei Friedreich'scher Ataxie der N. à ressort, bei multipler Sklerose beide.

5. Heymann: Über die „Trachomkörperchen". Auf Grund der Untersuchung von 119 Fällen von Trachom und anderen Bindehaut-Erkrankungen kommt Verf. zu der Überzeugung, daß die freien Doppelkörnchen durchaus nicht charakteristisch sind und nicht einmal den Verdacht auf Trachom zulassen. Die kappenförmigen, Körnchen enthaltenden Plastinmassen fanden sich nur in 8 Fällen, von denen 4 frische Trachome und 4 Blennorrhoea neonat. gonorrh. waren. Von im ganzen 7 gonorrhoischen Konjunktividen waren die 3 bereits längere Zeit behandelten frei von den Gebilden, die unbehandelten wiesen sie dagegen auf. Solange nicht eine Differenz der Trachom- von den Blennorrhoe-Körperchen nachgewiesen ist, können die Gebilde nicht als charakteristisch für Trachom angesehen werden.

6. Golovine: Exenteratio orbito-sinualis (Procédé d'exstirpation des néoplasmes envahissant l'orbite et les sinus cranio-faciaux). Wenn bösartige Geschwülste, besonders Karzinome, von der Orbita in die benachbarten Nebenhöhlen hineinwuchern, werden die Wandungen der erkrankten Höhlen reseziert, so daß sie mit der Orbita eine einzige Höhle bilden. Der Reihe nach werden in den schwersten Fällen eröffnet: Stirn-, Siebbein-, Nasen- und Highmorshöhle. Der Defekt wird gedeckt durch Haut- und Muskellappen, die von Stirn und Wange genommen werden.

7. Marquez: Sur un nouveau procédé opératoire du distichiasis. Modifikation der Methode von Jaesche-Arlt.

8. Blaskovics: Die Beseitigung der Ptosis durch Verkürzung des hinteren Lidblattes und des Lidhebers.

9. Madame de Marquez: Note à propos de l'analgésie oculaire produite par le chlorhydrate de codécine sur l'oeil. Kodein wirkt ähnlich, wie das ihm nahestehende Dionin.

10. Sterling Ryerson: Pressure-inunction in the treatment of chronic hyperplastic conditions of the eye. Eine Kalomel-Salbe wird mittels elastischen Druckverbands am Auge appliziert, um plastische Entzündungsprodukte zur Resorption zu bringen.

11. Hori: Über Stauungspapille und Neuritis optica als Begleiterscheinung des durch Schußverletzung verursachten Hirnabszesses. Im Kriege werden Hirnabscesse nach Schußverletzungen häufig beobachtet, zumal nach Feldschlachten und Gewehrschüssen. Von 95 im russisch-japanischen Kriege auf japanischer Seite beobachteten Fällen starben 58, von denen 17 zur Obduktion kamen. Der Vergleich von Stauungspapille nach Hirnabszeß und Kleinhirntuberkel ergab in pathologisch-anatomischer Hinsicht keine Unterschiede. Zwischen Stauungspapille und Neuritis optica bestehen nur graduelle Differenzen. Die Verletzung trifft stehende und liegende Soldaten häufiger, als kniende. Bei einer Schußweite von 100 bis 500 m ist sie am häufigsten. Trepanation und Lumbalpunktion bessern oft den Zustand nicht, sondern verschlechtern ihn sogar.

12. Golovine: Sclerosis orbitae inflammatoria (type non-décrit de l'inflammation de l'orbite). Die Krankheit ist charakterisiert durch periodisches Auftreten eines entzündlichen Ödems in der Orbitalgegend, das von sehr heftigen Schmerzanfällen begleitet ist, durch stationären Exophthalmus, der auch nach dem Aufhören der Anfälle nicht verschwindet und durch progressive Abnahme der Beweglichkeit der Augen. Bei der Operation (Orbitotomie explorative) wurde ein sklerosiertes Bindegewebe entzündlichen Ursprungs nachgewiesen.[1]

13. Antonelli: Pathologie naso-lacrymale dans la syphilis héréditaire. A. beschreibt ein bisher unbekanntes Symptom: eine Exostose am freien Rand und am Tuberculum des Nasenbeins. Dacryoadenitis ist selten, Dacryocystitis dagegen sehr häufig; die Ursachen sind entweder primäre (Mißbildungen und Erkrankungen des Periosts im Ductus naso-lacrimalis) oder sekundäre (Nasenerkrankungen).

14. Paunz: Beiträge zur Mukokele der Stirn- und Siebbeinhöhlen. Kasuistik.

15. Edridge-Green: The theory of vision. Auseinandersetzung seiner bekannten Theorie.

16. Rémy: Du rôle de la macula dans les anomalies de la vision binoculaire. Die Störungen des binokularen Sehens zeigen 3 Symptome: 1. die Neutralisation (Suppression): ein Auge sieht nur während der Bedeckung des andern, weil auf die beiden Maculae verschiedene Bilder fallen. 2. Amblyopia ex anopsia, häufig von einer Amblyopie für Farben begleitet. Da das schwachsichtige Auge schielt, könnte man eine Verlagerung der Macula annehmen. R. meint, die Amblyopie betreffe hauptsächlich den makulären Teil der Netzhaut und lasse den peripheren frei. 3. Die Deviation, — am besten durch R.'s Diploskop bekämpft.

17. Csapodi: Eine neue Einheit der Sehschärfebestimmung. Snellen's kleinster Wert $^5/_{50}$ wird als 1 Katoptrie bezeichnet. S = 1 entspricht also

[1] Altes Gumma, in einem meiner Fälle. H.

10 K. Jede Zeile der Snellen'schen Tafeln läßt sich in Katoptrien ausdrücken, wenn man sie mit 10 multipliziert, jede Katoptrie in Snellen'sche Werte durch Daruntersschreiben einer 10 als Nenner umrechnen.

18. v. Siklossy: Über Sehproben und über die Bestimmung der Sehschärfe. Die Ergebnisse der praktischen S-Prüfungen hängen nicht nur mit dem Erkennen des Minimum separabile, sondern auch mit der Sichtbarkeit der angewendeten Sehproben zusammen. Also können nur Sehproben verwendet werden, deren Sichtbarkeit einander gleichkommen. Meß-Einheit der S ist die Acuitas-Einheit (1 A), d. h. soviel Sehvermögen, daß eine Distantia separabilis = 1 cm in 1 m erkannt wurde, d ist = 5 m. Die Einzelheiten der Methode lese man im Original nach.

19. Vajda: Die Bedeutung der Übersichtigkeit bei Fabrikarbeitern und Professionisten.

20. Juselius: Experimentelle Untersuchungen über die Regeneration des Hornhaut-Epithels. J. untersuchte die histologischen Vorgänge bei der Neubildung des Hornhaut-Epithels. Sie wird beim Kaninchen durch 4%iges Kokain gehemmt, durch 10%iges Dionin bei Kaninchen stark, bei Hunden und Katzen in geringerem Grade beschleunigt. Subkonjunktivale Injektion von schwachen Lösungen von NaCl (2%) und Sublimat ($^1/_{10000}$) fördert sie, von stärkeren Lösungen (4 bis 6% bzw. $^1/_{2000}$) hemmt sie. Feuchte Wärme wirkt günstig auf die Regeneration, die durch Eiskompressen fast aufgehoben wird.

21. Pascheff: a) Paralysie isolée monolatérale du moteur oculaire commune d'origine anévrismale. b) Papillitis duplex dans un cas de cysticerque du bulbe rachidien (préolivaire). c) Présentation d'un iridotome.

22. Béla: Uber Behandlung der Blennorrhoea coniunctivae neonatorum. Ausspülen des Bindehautsacks mit 1%iger physiologischer NaCl-Lösung, später Aufträufeln einer 1%igen Arg. nitr.-Lösung auf die umgestülpten Lider.

23. Nola: Osteoma dell' orbita.

24. Fejér: Beiträge zur Pathologie und Therapie der Embolia A. centr. ret. Heilung von 3 Fällen durch zirkuläre Massage.

25. Schütz und Vidéki: Über die sogen. skrophulösen Augenkrankheiten. Sowohl exsudative Diathese, wie Tuberkulose können Phlyktaenen hervorrufen; wo Anamnese und Untersuchung keinen Anhalt für Tuberkulose gaben und Symptome für exsudative Diathese vorlagen, wurden die Phlyktaenen durch vegetabilische Diät beseitigt; auf Darreichung von Fett und Zucker sproßten sie wieder auf. Vegetabilische Diät verhütet Rückfälle.

Wo die Diätkur versagte, war die Reaktion auf Tuberkulin positiv: es traten binnen 5 Tagen Phlyktaenen als Herdsymptome auf, die bald abheilten. Wiederholte Injektionen hinderten am Ende das Aufschießen neuer Bläschen.

Kurt Steindorff.

Referate, Übersetzungen, Auszüge.

1) **Die Neurologie des Auges.** Band 4, 1. Hälfte: Die Pathologie der Netzhaut, von Wilbrand und Saenger. (Wiesbaden, J. F. Bergmann, 1909.)

Die Pathologie der Netzhaut, die ihrer Entwicklungsgeschichte nach als ein vorgestülpter Gehirnteil aufzufassen ist, darf mit Recht in diesem groß angelegten, von erstaunlichem Wissen und Fleiß zeugenden Handbuch eingehende Besprechung verlangen. Entsprechend der Verteilung der ernährenden

Gefäße scheiden die Verff. die Erkrankungen des von der Choriocapillaris versorgten äußeren Netzhautschichten von denen der durch die Art. centralis retinae ernährten inneren Schichten. Die Hemaralopie, die Pigmentdegeneration der Netzhaut (sog. Retinitis pigmentosa) werden nicht minder genau besprochen wie die Netzhautblutungen, die Veränderungen in der Struktur der Netzhautgefäße, die Folgezustände bei Arterio- bzw. Angiosklerose der Netzhaut und die einzelnen Retinitisformen, die im Anschluß an Gefäßaffektionen auftreten und daher als Angiopathia (albuminurica, diabetica usf.) bezeichnet werden. Der vorliegende Band reiht sich würdig seinen Vorgängern an und wird dem Neurologen, vor allem aber dem Augenarzt, ein unentbehrliches Nachschlagewerk sein. Kurt Steindorff.

---

2) **Der Platz des Bewußtseins in der Theorie des Lebens.** Akad. Festrede am 1. Januar 1910, von Straub. (Stuttgart, Enke, 1910.)

Die Wissenschaft des Lebens kann das Subjektive nicht außer acht lassen, weil das Leben eine Erscheinung des Bewußtseins ist. Übung, d. h. Erfahrung, steigert das Unterscheidungsvermögen für Richtungen; die Erfahrung lehrt die Richtungsunterschiede zur Bildung von Gesichtsvorstellungen und zu Handlungen benutzen. Die Erfahrung lehrt uns auch, daß unsre Bewegung unsre Raumvorstellung bedingt, während Seh-Eindrücke in diesen Raum eingereiht werden. Das Vermögen der Richtungsunterscheidung führt zur Wahrnehmung von Bewegungen, das Sehen der Bewegung ist ein Urteil. Auch das Phänomen der Parallaxe ist Urteil und Schluß, als Schluß tritt sie über in das Bewußtsein. Auch bei der Wahrnehmung von Tiefenunterschieden wirkt das Bewußtsein mit. Zwischen Bewußtsein und Hirnrinde besteht ein inniger Zusammenhang, — so führt die psychologische Theorie des Lebens wieder zur mechanischen. Kurt Steindorff.

---

3) **Augendiagnose und Kurpfuschertum,** von A. S. Seligmann in Hamburg. (Berlin, Hermann Barsdorf).

Das Buch dankt seine Entstehung zum Teil der Gutachter-Tätigkeit des Verf.'s im Prozeß gegen den Lehmpastor Felke. Der Verf. verfügt über eine große Summe historischer Kenntnisse und versteht sich auf die Augendiagnose wie die Leute vom Bau. Um so berufener ist er, den unerhörten Blödsinn, der in diesem „System" der Kurpfuscher steckt, aufzudecken. So interessant die Lektüre des Buches für Ärzte ist, so sollte man es doch vor allem denen zu lesen geben, die „nicht alle werden". Es gehört wirklich eine große Dosis Phlegma dazu, wenn man ruhig und ohne mit der Faust auf den Tisch zu schlagen liest, was für eine Fülle von Dummheit, Schwindel und Bosheit in dieser Methode steckt. Unser famoses Gesetz von der Kurierfreiheit leistet einem Humbug Vorschub, von dem man nicht glauben sollte, daß er im Jahre des Heils 1910 noch Anhänger findet. Das Seligmann'sche Buch erinnert uns wieder daran, daß wir uns trotz lenkbarer Luftschiffe und drahtloser Telegraphie noch nicht von den Fesseln mittelalterlichen Aberglaubens freigemacht haben. Der Weg von den Hexenprozessen und Inquisitionsgerichten zum Felkeprozeß ist nicht gar so weit! Wäre das Treiben dieser famosen Augendiagnostiker nicht gar so gefährlich und für die, die daran glauben, oft verhängnisvoll, — man könnte darüber lachen. Aber die Dummheit ist eine Gottesgabe, über die man lieber weinen als lachen soll. Kurt Steindorff.

Journal-Übersicht.

I. A. v. Graefe's Archiv f. Ophthalmologie. LXXIII, 2.

1) **Experimentelle Untersuchungen über die Bedeutung der „Leukine" für die Heilung infektiöser Bindehaut-Entzündungen**, von Dr. Rudolf Schneider.

Die Frage, ob das Alexin leukocytären Ursprungs ist, harrt noch der Lösung. Nach Verf. können die polymorph-kernigen Leukocyten die in ihnen enthaltenen baktericiden Substanzen weniger bei ihrem Zugrundegehen, als infolge einer vitalen sekretorischen Tätigkeit abgeben. Diese, „Leukine" genannten baktericiden Leukocytenstoffe sind im Gegensatz zum Alexin thermostabil und gegen einzelne Mikroorganismen wirksam, welche dem Alexin des Serums widerstehen. Aus den einkernigen Leukocyten lassen sich weder baktericide noch hämolytische Stoffe extrahieren.

Nach den Versuchen des Verf.'s enthalten die im Bindehautsacke normalerweise anzutreffenden Flüssigkeiten weder baktericide noch hämolytische Stoffe, noch auch Substanzen, welchen eine eigentliche opsonierende Wirkung zukommt.

Die heilende Wirkung der sogenannten Adstringentien ist bisher nicht befriedigend erklärt worden.

Träufelt man eine $1\,^0/_0$ige Argent. nitr.-Lösung in den Bindehautsack, so erfolgt nach der Schorfbildung eine rasche uud intensive Auswanderung von Leukocyten. Das nach der Einträuflung entstehende Bindehautsekret wirkt erheblich bakterizid und verdankt diese Eigenschaft nach den Versuchen des Verf.'s hauptsächlich den von den Leukocyten abgesonderten Leukinen. Die Prüfungen werden mit Pneumo-, Strepto-, Meningokokken, Diphtherie- und Xerosebazillen angestellt.

Selbst eine $1\,^0/_{00}$ige Arg. nitr.-Lösung macht das Konjunktival-Sekret in kaum geringerem Maße bakterizid als stärkere Lösungen, nur geht die Wirkung rascher vorüber.

$10\,^0/_0$iges Protargol besitzt ebenso wie Arg. nitr. die Fähigkeit, Leukocyten anzulocken und sie zur Abgabe der Leukine zu veranlassen.

Zinc. sulf.-Lösungen haben sehr geringe desinfizierende Kraft und wirken auch im Reagenzglase auf Diplobazillen so wenig und so langsam, daß bei dem kurzen Verweilen der Flüssigkeit im Bindehautsack die Möglichkeit eines direkten Einflusses auf die Diplobazillen ausgeschlossen ist. Aber auch das Zinksulfat ruft Leukocyten-Auswanderung hervor und veranlaßt sie, Leukine abzugeben. Lösungen bis zu $^1/_5\,^0/_0$ wirken noch gleichmäßig, wenn auch weniger energisch als Arg. nitr.

Die Heilwirkung des Zinksulfats bei Diplobazillen-Conjunctivitis ist demnach schwerlich spezifisch, sondern Folge der geringen Widerstandsfähigkeit des Diplobacillus, der ja auch als einziger von den bei Conjunctivitis in Betracht kommenden Keimen von Blut-Alexin abgetötet wird.

Quecksilberoxycyanid 1:1500 regt kaum Leukin-Absonderung an. Spülungen mit diesen Lösungen sind daher, wie die klinische Erfahrung längst festgestellt hat, wirkungslos und sollten durch Spülungen mit indifferenten, das Gewebe nicht schädigenden Stoffen ersetzt werden. Pyocyanase erwies sich als unwirksam.

Versuche an Menschen bestätigten die zunächst an Tieren gewonnenen Untersuchungsresultate.

Es ist immerhin möglich, daß die Wirkung des Arg. nitr. und des Zinksulfats nicht allein auf Leukin beruht, sondern daß zugleich ein umstimmender Einfluß auf das Gewebe ausgeübt wird. Man wird aber bei der Behandlung der infektiösen Bindehaut-Entzündungen in erster Linie darauf zu sehen haben, daß eine ausgiebige Absonderung von Leukinen stattfindet.

Leukin, Alexin und Phagocytose bilden die Haupt-Abwehrwaffen des Organismus.

---

2) **Die traumatischen Cysten der Konjunktiva,** von Dr. Vittorio Carlini, Augenarzt in Livorno.

Die Cysten entstehen durch Verpflanzung von Ektoderm-Elementen in das Subepithelial-Gewebe. Die Epithelien können ganz losgelöst in die Tiefe gelangen oder durch direkte Proliferation von den Wundrändern her in das unterliegende Gewebe eindringen. Nach Heilung der Wunde sind sie von der Oberfläche getrennt und scheinbar versprengt. Diese Zellenhäufungen können die Ausgangspunkte von Cysten sein.

---

3) **Ein Beitrag zur Trachomfrage,** von Dr. K. Ischikawa in Osaka.

In der kompliziert gebauten und äußeren Schädlichkeiten ausgesetzten Bindehaut werden krankhafte Prozesse mehr oder weniger unrein. Dagegen spielen sich in der Hornhaut die krankhaften Vorgänge rein ab. Man darf vielleicht sagen, daß der trachomatöse Prozeß in der Hornhaut in seinem eigentlichen Zustande auftritt. Nur die Veränderungen, welche in Bindehaut und Hornhaut in gleicher Weise vorkommen, können das Wesen des Trachoms ausmachen. Im Pannus finden sich neugebildete Plasmazellen, junge Bindegewebszellen, welche die Plasmazellen umspinnen, und Blutgefäße. Die trachomatöse Konjunktival-Veränderung ist nur deshalb adenoid, weil schon in der Norm adenoides Gewebe vorhanden ist. Die adenoide Beschaffenheit des subkonjunktivalen Gewebes kommt bei vielen nicht trachomatösen Bindehaut-Erkrankungen vor und gehört nicht zur Eigenart des Trachoms. Sie fehlt im Pannus, weil die Hornhaut normalerweise keine adenoide Schicht besitzt.

Follikel bilden sich nur im adenoiden Gewebe und fehlen daher im Pannus. Sie sind nichts dem Trachom Eigentümliches, sondern stellen ebenso wie die adenoide Beschaffenheit eine anatomische Verunreinigung der trachomatösen Konjunktival-Veränderung dar. Das reine Trachom, wie es sich im Pannus darstellt, ist eine chronisch-entzündliche Neubildung mit Wucherung von Plasma- und Bindegewebszellen.

---

4) **Über den Ringabszeß der Kornea,** von Dr. Rudolf Tertsch. (Aus der Augenklinik des Prof. E. Fuchs in Wien.)

Dem eigentlichen Ringabszeß (Fuchs) entspricht anatomisch eine primäre Nekrose der hinteren Hornhautlamellen mit sekundärem Einwanderungs-Ring. Der Ringabszeß entwickelt sich nur bei nekrotisierender eitriger Entzündung der inneren Augenhäute, bei der es, wie eine mitgeteilte Beobachtung zeigt, selbst zur Nekrose der Lederhaut kommen kann. Die schwere Entzündung des inneren Auges wird meistens durch Bakteriengifte, einzeln aber auch durch Toxine hervorgerufen, welche sich in zerfallenden Tumoren bilden.

Ein dem Ringabszeß ähnliches klinisches Bild kann das Ring-Infiltrat zeigen, welches sich bei Menschen und besonders bei Tieren im Verlaufe des *Ulcus serpens* durch Ausbildung einer stärkeren ringförmigen Einwanderungs-

zone entwickelt. Das Ulcus serpens ist anfangs eine örtliche Erkrankung der Hornhaut, und die Giftwirkung breitet sich von vorn nach hinten aus; dagegen ist der Ringabszeß gewissermaßen ein Teil der Wand einer Abszeßhöhle, und die Ausbreitung der nekrotischen Entzündung erfolgt von hinten nach vorn. Die äußerste Peripherie der Hornhaut wird wahrscheinlich deshalb nicht ergriffen, weil sie unter besonders günstigen Ernährungsverhältnissen steht.

Ulcus serpens und Ringabszeß dürfen nicht verwechselt werden. Beim Ulcus serpens kann der Augapfel in seiner Form erhalten und selbst Sehvermögen gerettet werden, dagegen ist das Auge beim Ringabszeß stets unrettbar verloren.

---

5) **Zur Frage der primären Sehnerven-Geschwülste,** von Privatdozent Dr. Walther Löhlein, Assistent an der Universitäts-Augenklinik zu Greifswald.

Ein 35jähriger bot das charakteristische Bild einer Sehnerven-Geschwulst, welche seit etwa 2 Jahren Erscheinungen gemacht und zur Erblindung des Auges geführt hatte. Durch die Krönlein'sche Operation wurde ein etwa walnußgroßer Tumor exstirpiert, doch mußte ein kleiner Teil in der Tiefe des Orbitaltrichters zurückgelassen werden. Nach einem Jahr weder Rezidiv noch Metastase.

Die Untersuchung ergab, daß es sich um eine gliomatöse Degeneration des Opticus handelte. Eine kernreiche gliöse Wucherung hatte das Parenchym des Nerven ersetzt und unter Auseinanderdrängung der bindegewebigen Septen eine walnußgroße Geschwulst gebildet, welche sich nicht deutlich von dem peripheren Sehnervenrest abgrenzen ließ. Im Innern der Geschwulst hatte hyaline Entartung der Gefäßwände zu Blutungen geführt. Daneben fanden sich in großer Zahl Körnchen-Zellen und Corpora amylacea. Die Pia war gedehnt, aber nicht durchbrochen, die Dura unverändert.

Erst seitdem die spezifische Neuroglia-Färbung bekannt ist, besteht die Möglichkeit, die unter dem Bilde eines Tumors auftretende gliomatöse Entartung des Sehnerven als solche festzustellen. Vermutlich befinden sich unter den früher beschriebenen Opticus-Tumoren manche nicht erkannte Gliome.

---

6) **Zur Frage des Anteils des Blutdruckes an der glaukomatösen Drucksteigerung,** von Dr. Richard Krämer, Sekundärarzt an der II. Univers.-Augenklinik in Wien (Prof. Fuchs).

Die an 45 Kranken angestellten Beobachtungen und Messungen führten zu keinem einwandfreien Resultat. Klinisch läßt sich ein direkter Zusammenhang zwischen arterieller und intraokularer Spannung nicht aufstellen.

---

7) **Entwurf eines „Merkblattes zur Bekämpfung und Verhütung der Kurzsichtigkeit",** von Dr. R. Halben, Privatdozent in Greifswald.

Die Verhältnisse sind knapp und verständlich dargestellt, doch will es dem Referenten zweifelhaft erscheinen, ob in einem für das große Publikum bestimmten Merkblatte Dinge als feststehend hingestellt werden dürfen, über welche sich die Augenärzte noch keineswegs einig sind. Die Theorie der Entwicklung der Kurzsichtigkeit durch Muskeldruck ist ebenso wenig unbestritten, wie die Anschauung, daß Vollkorrektion das allein richtige Verfahren ist.

8) **Über die Ätiologie und das Wesen des Trachoms**, von Dr. Julius Mutermilch, Chef der Augen-Abteilung im Israeliten-Krankenhause zu Warschau.

Die Trachomforschung hat bisher den Fehler begangen, daß das Trachom zu einseitig als Krankheit besonderer Art angesehen und daß dabei das, was es mit andren Krankheiten gemeinsam hat, übersehen wurde.

Im Gegensatz zu der mehrschichtigen Epithelform, welche eine im wesentlichen schützende Aufgabe hat, stellen die Zellen des Cylinder-Epithels, wie es die Konjunktiva besitzt, zugleich einen Sekretions-Apparat dar. Für eine schützende Aufgabe ist es an sich zu zart, und es gewinnt eine gewisse Schutzkraft erst im Verein mit der Unterlage, welche bei jedem Cylinder-Epithel vorhanden ist, — mit dem adenoiden Gewebe. Zu dem adenoiden Gewebe findet ein unterbrochener Zufluß lymphoidaler Elemente statt, und man kann sagen, daß es sich in einem während des ganzen Lebens des Organismus andauernden Zustande chronischer Entzündung befindet, die hier aber als physiologische angesehen werden muß.

Unter dem Einflusse gewisser Schädlichkeiten wird das adenoide Gewebe der Konjunktiva stark infiltriert und vaskularisiert, und nach Abschluß des akuteren, lange anhaltenden Stadiums entwickelt sich an Stelle des zarten, lockeren Gewebes ein dickmaschiges, derbfaseriges, saftarmes Bindegewebe. Auf dieser Schicht geht das normale Cylinder-Epithel verloren, und an seiner Stelle erscheinen 3 bis 4 Zelllagen, deren oberste Zellen abgeplattet sind, so daß sie einen epidermoidalen Charakter annehmen. Diese Form der chronischen Entzündung entspricht anatomisch dem klinischen Begriffe Trachom. Das Ziel des trachomatösen Prozesses ist die Bildung einer dauerhaften Konjunktivalnarbe, der eine veränderte Form des Epithels angepaßt sein muß. „Das Wesen des Trachoms beruht auf konsequentem Streben der Konjunktivalgewebe, des Epithels und des subkonjunktivalen Bindegewebes, nach Wiedererreichung ihres gestörten Gleichgewichtsverhältnisses in einer anatomisch verschiedenen Form."

Der Follikel ist eine bestimmte Form der entzündlichen Infiltration und stellt das Resultat des krankhaften Prozesses, nicht aber seine Ursache dar. Die Zellen eines im adenoiden Gewebe liegenden Leukocyten-Haufens entarten infolge von Sauerstoffmangel, ziehen als Fremdkörper neue Leukocyten an und werden durch den Reiz, den sie auf das Bindegewebe ausüben, von einer Bindegewebskapsel umgeben. Hat der Follikel eine gewisse Größe erreicht, so erscheint er als Vorsprung der Oberfläche der Bindehaut, weil er hier den geringsten Widerstand findet. Bricht der Follikel nach außen durch, so tritt nur der erweichte Inhalt aus, ein Teil bleibt zurück und wird im Laufe der Zeit durch Bindegewebe ersetzt.

Die mechanische Zerstörung der Follikel hat demnach nicht die Bedeutung, welche ihr von denjenigen Ärzten beigelegt wird, welche das Wesen des Trachoms im Follikel erblicken, aber das Verfahren ist wirksam in andrem Sinne, es beschleunigt in der adenoiden Schicht, ebenso wie die Caustica und das Jequiriti, die Bildung vom Bindegewebe, welches wiederum die Entwicklung von epidermoidalem Epithel begünstigt.

Pannus entsteht nach den Beobachtungen des Verf.'s nur dann, wenn die Konjunktiva ganz ihres Epithels beraubt oder nur stellenweise mit entartetem Epithel bedeckt ist. Gelingt es, die Reparation des Epithels zu erreichen, so heilt der Pannus. Er beginnt mit kleinen Erosionen, die infiziert werden und Gefäßschlingen heranziehen. Mit den Gefäßen wächst auch ge-

fäßreiches Bindegewebe von adenoidem Charakter in die Hornhaut hinein. Gleiche Prozesse spielen sich auch bei andren Hornhaut-Erkrankungen ab, und der Pannus ist, wenn auch eine ernste Komplikation, kein pathognomonisches Zeichen des Trachoms.

Einen spezifischen Trachom-Erreger gibt es nach Verf. nicht. Eine Übertragung von Trachom-Eiter auf Bindehäute erzeugt an sich kein Trachom, sondern nur dann, wenn fördernde Momente hinzutreten. Sehr häufig besteht ein Zusammenhang des Trachoms mit Gonorrhoe; nach abgelaufener Conjunctivitis gonorrhoica kann sich typisches Trachom entwickeln. Ebenso können verschiedene andere Mikroorganismen, wie Koch-Weeks'sche, Influenza-Diplobazillen Bindehaut-Entzündungen erregen, welche in Trachom übergehen, wenn infolge der verminderten Widerstandsfähigkeit der Bindehaut erneute (Sekundär-) Infektionen erfolgen. Ob das geschieht oder nicht, hängt von den hygienischen Verhältnissen ab, unter denen die betreffenden Menschen leben. Schmutz ist der mächtigste Förderer des Trachoms, Reinlichkeit sein ärgster Feind. „Das Trachom kann nur durch Verbreitung der Aufklärung und Hebung des allgemeinen Wohlstandes bekämpft werden." Scheer.

A. v. Graefe's Archiv f. Ophthalmologie. LXXIII, 3.

1) **Beiträge zur Histogenese und Histologie der Netzhaut, des Pigmentepithels und des Sehnerven.** (Nach Untersuchungen am Menschen.) Von Stabsarzt Dr. R. Seefelder in Leipzig.

In dem bereits angekündigten „Altlas zur Entwicklungsgeschichte des menschlichen Auges" von Bach und Seefelder hat Verf. u. a. Retina, Pigmentepithel und Sehnerv übernommen. Bei der Bearbeitung dieser Kapitel ergaben sich, wie Verf. schreibt, eine Fülle von Einzelheiten und Fragen, die einer breiteren Darstellung und Besprechung bedürfen, als dem Umfange und dem Zwecke des Atlas entsprechen würde. Diese eingehenden Erörterungen bilden den Inhalt der umfangreichen Arbeit.

Wie sich schon aus den Worten des Verf.'s ergibt, sind seine Ausführungen für ein kurzes Referat nicht geeignet. Die feinen anatomischen Einzelheiten würden nur bei mehr oder minder vollständiger Wiedergabe verständlich sein, und bei den zahlreichen kritischen Vergleichen zwischen früheren Anschauungen und abweichenden Befunden und Deutungen des Verf.'s müßte auch das, was Verf. richtig stellen zu müssen glaubt, ausführlich geschildert werden.

Nur ein wichtiger Punkt sei hier gestreift. Die Forscher früherer Jahre haben vielfach ein Material bearbeitet, welches nicht, wie sie glaubten, normal, sondern bereits kadaverös entartet war. Daher stammen zahlreiche Irrtümer. Retina und Pigmentepithel erliegen außerordentlich rasch der Verwesung und können in äußerlich ganz „frischen" Leichen schon in einen unförmlichen Brei verwandelt sein. Das Material des Verf.'s war gut erhalten und wurde zudem unter Anwendung neuerer Färbemethoden bearbeitet, welche eine feinere Differenzierung der Gewebe bewirken.

---

2) **Zur Kenntnis der chronischen, herdförmig disseminierten Aderhauttuberkulose,** von Dr. Ginsberg, Augenarzt in Berlin.

Bei einem $2^1/_2$jährigen Knaben, welcher etwa 2 Monate nach der ersten Untersuchung an allgemeiner Miliartuberkulose und Konglomeral-Tuberkel des Hirns starb, beobachtete Verf. am Augenhintergrunde drei helle, zum Teil pigmentierte Herde von $^1/_3$ bis $^1/_2$ P. D.

Die Untersuchung ergab, daß es sich um ältere Herde handelte, welche unter Entwicklung von Bindegewebe in der Heilung begriffen waren. Zwei Herde erstreckten sich bis in die Lederhaut, während der dritte, offenbar jüngste, ganz innerhalb der Aderhaut lag. Die Oberfläche der Herde war mit pigmentiertem Granulationsgewebe bzw. jungem Bindegewebe und Exsudat bedeckt. In dem jedenfalls ältesten Herde war die Exsudatmenge sehr gering und das Bindegewebe um so mehr entwickelt. Über dem intrachorioidalen Herde zeigte sich die Netzhaut etwas vorgewölbt, über den beiden andren Herden waren nur die äußersten Schichten der Netzhaut durch das Granulationsgewebe der Aderhaut etwas eingedrückt. Die Netzhaut war ödematös, das Pigmentepithel außerhalb der Herde normal. Tuberkelbazillen fanden sich nur sehr spärlich.

Die Flächen-Ausdehnung und das Aussehen der Herde im ophthalmoskopischen Bilde wird bedingt durch das Fehlen des Pigmentepithels, durch das Ödem der Netzhaut und durch das zwischen dem epichorioidalen Granulationsgewebe und der Retina gelegene Exsudat. Das Augenspiegelbild ist daher nicht für Tuberkulose charakteristisch und gibt noch viel weniger Aufschluß über das Stadium des Prozesses.

---

3) **Zur Ätiologie des Glasmacher-Stars**, von San.-Rat Dr. Fritz Schanz und Dr.-Ing. Karl Stockhausen in Dresden.

Die eigentümliche Form des Glasmacher-Stars läßt sich durch Einwirkung der intensiven Hitze nicht erklären, denn die gut leitende Iris würde die Wärmestrahlen nicht abhalten. Einer Trübung am hinteren Pol folgt eine Trübung am vorderen Pol und darauf trübt sich das Gewebe zwischen den beiden Polen in einem Bezirke, welcher von der Iris nicht gedeckt wird. Diese Art der Entwicklung und der Umstand, daß stets zunächst das dem Feuer zugekehrte Auge erkrankt, führen zu der Annahme, daß die Lichtstrahlen die Trübungen verursachen. Die sichtbaren Strahlen passieren die Linse zum größten Teil unverändert, nur ein kleiner Teil der blauen und violetten Strahlen wird absorbiert und erzeugt auch Fluorescenz der Linse. Vor allem werden aber die ultravioletten Strahlen in Frage kommen, von denen erwiesen ist, daß sie stark und mit zunehmendem Alter immer stärker von der Linse absorbiert werden.

Um die Verhältnisse, unter denen die Glasmacher arbeiten, genauer zu prüfen, wurde ein Spektograph, ein Universalphotometer und ein Pyrometer auf die Arbeitsöffnung eines Glasofens gerichtet. Die Glasmacher sind am Ofen einer Temperatur von durchschnittlich 110° C. ausgesetzt, beim Anwärmen von halbfertigen Gegenständen einer Temperatur von 45° und beim Blasen von 20°. Die Beleuchtung am Ofen beträgt im Mittel 540 Lux. Das Spektrograph ergab, daß das von den glühenden Glasmassen ausgehende Licht vorzugsweise die ultravioletten Strahlen enthält (400—350 $\mu\mu$), welche auf die Linse wirken, und daß die Strahlen, welche das äußere Auge reizen, fehlen. Dieser Umstand erklärt, daß die Glasmacher ihre Arbeit jahrelang zu ertragen vermögen. Die dauernde Einwirkung der kurzwelligen Lichtstrahlen auf die Linse ruft aber die eigenartige Form des Glasmacher-Stars hervor. Die Qualität der Strahlen ist dabei von wesentlicher Bedeutung.

---

4) **Weiteres über Blendung**, von San.-Rat Dr. Fritz Schanz und Dr.-Ing. Karl Stockhausen in Dresden.

Ultraviolette Strahlen von bestimmter Wellenlänge erzeugen auch Fluo-

reszenz der Netzhaut, und dieses Fluorescenz-Licht beeinträchtigt, wie man annehmen darf, die Schärfe der Netzhautbilder. Die Strahlen, welche Fluorescenz der Linse und Netzhaut erregen, sind auch im Tageslicht reichlich vertreten. Blickt man im Freien bei Sonnenschein, wenn die Sonne etwa 30° über dem Horizont steht, in der Richtung der Sonne auf Gegenstände, welche sich in der Nähe des Horizontes befinden, so erscheinen sie verschleiert. Wird die Pupille beschattet, so lichtet sich der Schleier. Er verschwindet und zwar noch vollkommener als bei Beschattung, wenn man ein helles Euphosglas vor das Auge hält. Im Gebirge, besonders im Hochgebirge, ist die Blendung stärker als in der Tiefebene; aber auch hier fehlt sie nicht. Reicht die Beschattung der Augen durch die Kopfbedeckung nicht aus, so sind Schutzbrillen, welche die Fluorescenz erregenden Strahlen absorbieren, erforderlich.

Das Petroleumlicht enthält nur solche ultraviolette Strahlen, welche Fluorescenz der Medien hervorrufen, im Auerlicht, in der elektrischen Glühlampe und vor allem in der Bogenlampe sind auch die Strahlen vertreten, welche Reizungen am äußeren Auge bewirken. Das Licht der Lampen soll nicht direkt in die Pupillen fallen. Indirekte Beleuchtung ist empfehlenswert, aber teuer, weil viel Licht verloren geht. Alle Schwierigkeiten werden gehoben durch das jetzt im Handel befindliche Euphosglas, welches so abgepaßt ist, daß es die von einer Bogenlampe von 10 Amp. in einigen Metern Entfernung erzeugte Fluorescenz der Linse eben zum Verschwinden bringt.

---

5) **Über einen Fall von Glaukom im myopischen Auge mit Druckwirkung auf die Netzhaut,** von Dr. Ischreyt, Augenarzt in Libau.

71jähr. Mann. o. d.: Hm 1,0, S = 0,6. o. s.: S = 0, seit Jahren erblindet. Jetzt Glaucoma absolutum bei normaler Tiefe der vorderen Kammer. Nach einem Tropfen Eserinlösung trat eine geringe Verengerung der Pupille und ein so heftiger Schmerz-Anfall auf, daß die Enukleation gemacht werden mußte.

Bei der Untersuchung zeigte sich, daß es sich um einen hochgradig myopischen Bulbus handelte; sagittaler Durchmesser 32 mm, sackartige Ausbuchtung am hinteren Pol. Die Hornhaut war ödematös, die M. Bowman aufgefasert, die Iris ödematös, ihre Peripherie adhärent, das Reticulum sclerocorneale komprimiert, die Ciliarfortsätze und die Aderhaut fibrös entartet. Endarteriitis der hinteren Ciliar-Arterien. In der Netzhaut waren die inneren Schichten hochgradig atrophisch und mit Lücken durchsetzt, ebenso fanden sich in der Stäbchen- und Zapfenschicht zahlreiche Hohlräume. Am hinteren Pol bestand die Netzhaut nur aus einem dünnen fibrösen Häutchen, weiter nach vorne waren wieder einzelne Schichten erkennbar und hier zeigten die Stäbchen und Zapfen Verbiegungen, die in der Nähe des hinteren Poles so hochgradig waren, daß die Stäbchen ganz flach lagen. Die Papille atrophisch, der nasale Skleralrand stark vorgezogen, der ebenfalls atrophische Opticus mit Lücken durchsetzt. Keine Exkavation.

Die selten beobachtete Verbiegung der Stäbchen und Zapfen kommt wahrscheinlich nur dann zustande, wenn die Netzhaut verdichtet und mit der Unterlage verwachsen ist, so daß ihre Dehnbarkeit und Verschiebbarkeit verloren geht.

Eine typische glaukomatöse Exkavation fehlte. Sie war ausgeblieben, obgleich Atrophie des Opticus und Schnabel'sche Lückenbildung bestand. Vermutlich hatte die Ausbildung der hinteren Ektasie das Einsinken der Lamina cribrosa verhindert.

Der fulminante Glaukom-Anfall nach Eserin dürfte Folge des dem Aussehen nach frischen Irisödems sein. Man kann sich vorstellen, daß die Dehnung der Iris eine Abklemmung der durch den geschrumpften Wurzelteil zum Pupillarteil ziehenden Irisgefäße bewirkte und dadurch ein Stauungsödem hervorrief.

6) **Zur Ätiologie des Ulcus corneae serpens,** von Prof. Dr. Edmund Jensen, Privatdozent in Kopenhagen.

Die dem Ulcus serpens vorangehende Verletzung ist oft so unbedeutend, daß sie nicht bemerkt oder bei geringfügigen Beschwerden, zumal wenn die betreffenden Personen häufiger derartige kleine Verletzungen erleiden, kaum beachtet wird. Der Zeitraum zwischen Verletzung und Ausbruch des Ulcus serpens schwankt innerhalb ziemlich weiter Grenzen. Alle diese Momente deuten darauf hin, daß die Infektion in der Regel nicht bei oder gleichzeitig mit der primären Verletzung eintritt. Verf. ist nach seinen Beobachtungen der Ansicht, daß das Ulcus serpens sich nicht direkt aus der Hornhautwunde, sondern sekundär aus einer durch die Verletzung hervorgerufenen, rezidivierenden Bläschen-Keratitis entwickelt. Ein Bläschen platzt und wird infiziert. Die Infektions-Erreger werden von der unbedeckten Rißstelle fortgespült, finden aber am Rande unter dem abgehobenen Epithel Schutz und günstige Bedingungen für ihre Entwicklung. Es entsteht ein Infiltrat, welches nach Lage der Verhältnisse eine bogenförmige Gestalt annehmen muß.

Mit dieser Ansicht steht im Einklange, daß Augen, welche an Glaucoma absolutum erblindet sind, häufig an Ulcus serpens zugrunde gehen, und daß bei Kindern, welche nicht an Keratitis bullosa erkranken, Ulcus serpens nicht vorkommt. Auch bei Tieren ist Bläschen-Keratis unbekannt, und daher läßt sich typisches Ulcus serpens bei ihnen nicht hervorrufen.

Für die Behandlung ergibt sich die Schlußfolgerung, daß man bestrebt sein soll, die Epitheldecke über dem bogenförmigen Infiltrat möglichst ausgiebig zu entfernen. In frischen Fällen ist dieses Verfahren und eine nachfolgende Betupfung mit Jodtinktur nicht selten so wirksam, daß der Glühdraht entbehrt werden kann.

7) **Über die Schädlichkeit und Brauchbarkeit unsrer modernen Lichtquellen,** von Prof. Dr. E. Hertel, I. Assistent an der Univ.-Augenkl. in Jena, und Dr. O. Henker, wissenschaftlichem Mitarbeiter der Firma C. Zeiss in Jena.

Die zahlreichen in den letzten Jahren veröffentlichten Arbeiten berichten nur über Versuche mit konzentriertem Bogenlicht und andren sehr intensiven Lichtarten, denen menschliche Augen nur ausnahmsweise ausgesetzt werden. Versuche mit Auerlicht und elektrischem Glühlicht fehlen, und die Frage, welchen Einfluß die übliche moderne Beleuchtung auf das Auge hat, ist nicht genügend berücksichtigt.

Die Resultate der bisherigen experimentellen Arbeiten stimmen wenig überein. Fest steht nur, daß eine Einwirkung des Lichtes auf alle Teile des Auges statfindet, und daß dauernde Gewebsschädigungen gesetzt werden können. Das entspricht der von Hertel festgestellten Tatsache, daß die Lichtwirkung nicht an bestimmte Zellen gebunden ist, sondern auf alle Zellen möglich ist. Die Bedingungen, unter denen eine Veränderung des Auges durch Einwirkung strahlender Energie eintritt, sind noch näher zu ergründen.

Im allgemeinen hat man bei allen Versuchen die Intensität der ver-

wendeten Strahlen zu wenig beachtet. Nur Hertel stellte thermoelektrische Messungen an und fand, daß bei verschiedenen Zellarten verschiedene Intensitäten erforderlich sind, um sie zu schädigen.

Bei der Prüfung der Lichtquellen auf ihre Schädlichkeit genügt es nicht, nur die ultravioletten Strahlen zu berücksichtigen, denn es steht noch keineswegs fest, ob sie allein die Schädigung hervorrufen.

Von guten Lampen müssen wir fordern, daß sie dem Tageslichte möglichst gleichkommen. Je größer die Übereinstimmung ist, um so weniger werden sie schaden können. Aus der photographischen Wirksamkeit eines Lichtes darf nicht ohne weiteres auf seine physiologische Wirksamkeit geschlossen werden, wie das geschehen ist, dagegen eignet sich das photographische Verfahren, um die Intensität von 2 Lichtquellen zu vergleichen. Zur Beurteilung der Brauchbarkeit unsrer Lampen genügen Vergleichsmessungen ihrer Strahlung mit der Strahlung des diffusen Tageslichtes auf spektrographisch-photographischem Wege.

Die Einzelheiten der Versuchs-Anordnung und die ohne Abbildungen kaum wiederzugebenden Resultate wolle man im Original lesen. Als Fazit stellen die Verff. folgende Forderung auf: Die eigentlichen Lichtquellen sollen dem Auge nie direkt sichtbar sein. Ihre zu große Helligkeit muß durch geeignete Verteilung so zerstreut werden, daß alle dem Auge zugänglichen Lampenteile nie mit größerer Helligkeit strahlen, als diffus beleuchtete Wolken. Die unter λ 300 $\mu\mu$ liegenden Strahlen müssen abgeblendet werden. Alle diese Forderungen lassen sich durch richtige Anwendung der bisher in der Beleuchtungs-Technik üblichen Mittel erreichen. Milchglas-, Mattglas-, Opalglashüllen sind längst im Gebrauch. Daneben sind noch von augenärztlicher Seite, so von Schuleck, Hallauer, Stärkle, Vogt, Schanz und Stockhausen, besondere Schutzgläser vorgeschlagen und zum Teil für unentbehrlich erklärt worden, weil ohne sie die Augen des erforderlichen Schutzes gegen Schädlichkeiten entbehrten.

Verff. bestimmten das Absorptions-Vermögen der wichtigsten dieser Gläser im Gebiete der sichtbaren und der ultravioletten Strahlen mittels des Polarisationsspektrophotometers. Hallauer-, Euphos-, Schott'sche Gelb- und Neutralgläser eignen sich für allgemeine Beleuchtungszwecke nicht, da bei ihrer Anwendung die künstlichen Lichtquellen dem Tageslichte nicht ähnlich werden. Vielfach wird der Charakter des Lichtes durch Färbung ganz verändert. Das Euphosglas absorbiert die sichtbaren Strahlen viel zu wenig. Nicht nur die ultravioletten Strahlen schaden, auch die intensiven sichtbaren Strahlen müssen dem Auge ferngehalten werden. Wird durch geeignete Mattgläser und ähnliche die Helligkeit der sichtbaren Strahlen den Werten des Tageslichtes annähernd gleichgemacht, so ist die Strahlung im ultravioletten Gebiete bei künstlichen Lichtquellen weniger intensiv als beim Tageslicht.

Für Schutzbrillen eignet sich am besten das Schott'sche Neutralglas. Es schwächt in einer Dicke von 0,8 mm das Licht einer Bogenlampe von 20 Amp. in etwa 0,5 m Abstand auf Tageslicht ab. Euphos IV würde das erst bei einer Dicke von 38 mm erreichen. Scheer.

II. Wochenschrift für Therapie und Hygiene des Auges. 1910. Nr. 24.

Probier-Lorgnette, von San.-Rat Dr. Wolffberg.

Verf. hat eine Lorgnette konstruiert, welche die Übelstände, die mit der alten Probierbrille verbunden sind, aufheben soll.

Nr. 25.

Pseudotrichiasis, von Dr. Oppenheimer.

Unter Pseudotrichiasis[1] versteht Verf. den Befund, daß man bei Kindern häufig am Canthus lateralis eine oder mehrere Cilien nach hinten umgeschlagen findet, was Tränen, leicht eitrige Sekretion, etwas Injektion der bulbären Bindehaut und bei Augenbewegungen Fremdkörper-Gefühl erzeugt. Die Cilien sind völlig normal, höchstens etwas länger als gewöhnlich. Die Therapie besteht in der Reposition der umgelegten Cilien und prophylaktischen Ratschlägen.

Nr. 28.

Über den Einfluß der subkonjunktivalen Injektionen von Sol. Natrii jodici und Sol. Kalii jodati und andrer Medikamente auf die Aufhellung der Katarakt, von Dr. A. Schiele.

Referat über bis jetzt gemachte Beobachtungen.

Nr. 29.

Ein Fall von Pirquet'scher Kutan-Reaktion mit letaler Komplikation, von Dr. E. Wiegmann.

Der 4jährige Patient starb am 11. Tage nach der Impfung unter den Symptomen einer Meningitis. Der Umstand, daß so bald nach der Impfung bei dem sonst munteren Knaben Erscheinungen auftraten, die als meningitische zu deuten waren, läßt einen Zusammenhang mit der Impfung nicht von der Hand weisen. Fritz Mendel.

III. Archives d'Ophtalmologie. 1910. Januar bis April.

1) **Untersuchungen über die Natur und Ätiologie des echten Trachoms**, von Pascheff.

Das echte Trachom ist charakterisiert durch reiche Entwicklung eines lymphoadenoiden Gewebes ohne spezifische Struktur. Es findet sich hauptsächlich an den Stellen starker Vaskularisation: an der Übergangsfalte, der Karunkel usw. — Klinisch tritt das Trachom als Granulation und Follikel auf. Die Granula liegen tiefer, sind von der bekannten Farbe und entleeren ihren Inhalt leicht auf Druck. Sie liegen meist zu mehreren zusammen und fließen ineinander über. Die Follikel liegen im allgemeinen oberflächlicher und sind mehr begrenzt.

Zwei Tatsachen sind bedeutungsvoll:

1. Es finden sich in demselben Auge Granulationen und Follikel, ein Umstand, der für die Ansicht der Unitarier spricht.

2. Die Follikel können mit Phlyktänen am Limbus zusammentreffen. Verf. hat das Zusammentreffen auch bei der Ophthalmoreaktion konstatiert, wo die Konjunktiva auf das Tuberkulin durch Bildung von Phlyktänen und Follikeln reagiert.

Die Identität der Struktur den adenoiden Vegetationen des Pharynx und der Bindehaut-Follikel legt die Idee einer gleichen Ursache oder gleichen Reaktion nahe. Nichtsdestoweniger tritt diese Reaktion bei jedem Individuum gleichmäßig auf, was zu dem Schluß zwingt, daß in positiven Fällen eine bestimmte Disposition zu ihrer Entwicklung nötig ist. Verf. sieht diese Disposition in den sog. Lymphatismus. Auf die Bakteriologie des Trachoms will Verf. in einem zweiten Aufsatz eingehen.

[1] Über Wimper-Einklemmung vgl. Centralbl. f. Augenh. 1900, S. 328. H.

2) **Seröse Cyste kongenitaler Natur der Sklera,** von Villard.

3) **Schanker der Conjunctiva bulbi,** von Villemonte de la Clergerie. Die Infektion ging von einem Kinde mit Plaques muqueuses aus.

4) **Ein Fall von zirkumskripter Ektasie der Hornhaut,** von Adamantiadis.

5) **Hämorrhagisches Glaukom und Iridektomie,** von van der Hoefe. In einem Fall von hämorrhagischem Glaukom mit abundanter Blutung, Verfall der Sehschärfe auf $^5/_{60}$ und starker Einschränkung des Gesichtsfeldes hatte die Iridektomie den besten Erfolg. Der Druck wurde normal, die Sehschärfe stieg auf $^5/_5$ und das Gesichtsfeld zeigte nur eine leichte Einschränkung von der Nasenseite.

6) **Augenstörungen bei Tumoren der Hypophysis ohne Akromegalie,** von de Lapersonne und Cantonnet.
Mitteilung eines Falles (homonyme Hemianopsie) und von 79 weiteren aus der Literatur.

7) **Rolle der Veränderung in der Zusammensetzung der Augenflüssigkeiten bei der Pathogenese des Glaukoms,** von Uribe y Troncoso.
Im Original nachzulesen.

8) **Doppelseitige retrobulbäre Neuritis syphilitischen Ursprungs,** von Lagrange.
Das Sehvermögen ging fast völlig verloren. Durch sehr intensive Behandlung mit Quecksilber und Jod wurde Heilung bewirkt.

9) **Fall von einseitiger plötzlicher Erblindung,** von Cerqueira.
Als einzige Ätiologie konnte eine starke Erkältung festgestellt werden. Der Fall verlief unter dem Bilde einer akuten retrobulbären Neuritis. Es trat allmähliche Heilung ein.

10) **Homonyme Hemianopsie durch Revolverschuß,** von Contela und Velteo.
Der Schuß drang in die rechte Hinterhauptsgegend. Es bestand homonyme linksseitige Hemianopsie. Die Grenze ging durch den Fixierpunkt. Der Zustand blieb im wesentlichen der gleiche nach Extraktion des Geschosses.

11) **Epitheliom des Lids,** von Poulard.
Durch Radiumbehandlung wurde völlige Heilung erzielt.

12) **Katarakt bei Myxödem und Tetanie,** von Cantonnet.
Katarakt kommt bei Tetanie selten, bei Myxödem nur sehr ausnahmsweise vor. Es handelt sich also um ein sehr exzeptionelles Ereignis. Der Fall betrifft eine 22jährige Patientin, bei der im 18. Jahre der Beginn der Starbildung festgestellt worden war.

13) **Adenom der Meibom'schen Drüsen,** von Gabriélidès.

14) **Unmerkliche Einrollung des Lappens als Ursache der Nichtwiederherstellung der Vorderkammer nach Star-Operation,** von Trousseau.

Sind alle andren Ursachen dieses Vorkommnisses auszuschließen, so findet man mit der binokularen Lupe den oben genannten Grund. Nach Reposition mit dem Spatel stellt sich die Vorderkammer schnell her.

15) **Läsionen der Tractus optici bei epidemischer Meningitis cerebrospinalis,** von Terrien und Bourdier.

Der Prozeß, welcher die Tractus und event. die Sehnerven befällt, ist charakterisiert durch eine diffuse Perineuritis. Korrespondierend diesem Prozesse findet sich zunächst ein normales Spiegelbild, später bei Druck-Erhöhung in der Nervenscheide eine Papillitis bzw. Neuritis optica.

16) **Tubulöses Sarkom der Aderhaut,** von Weekers und Mouchet.

17) **Syphilitische Tarsitis,** von Cauvin.

Differentiell-diagnostisch kommt nur die tuberkulöse Tarsitis in Betracht. Bei dieser sind jedoch die konjunktivalen Erscheinungen ausgeprägter als bei der syphilitischen.

18) **Hemianopsie durch Erweichung im Tractus opticus bei akuter Meningitis,** von Cantonnet.

19) **Histologische Untersuchung eines Chalazions fibrös-bindegewebigen Charakters,** von Petit und Cotoni.

20) **Elephantiastisches Sarkom des Oberlids,** von Terrien.

Der enorme Tumor wurde bei einem $2^1/_2$jähr. Kinde beobachtet. Moll.

IV. Annales d'Oculistique. 1910. Januar bis April.

1) **Wirkung und Indikation der einfachen Sklerektomie,** von Bettremieux.

Die Sklerektomie schafft bei erhöhtem Druck bessere Zirkulations-Verhältnisse und ist namentlich bei sehr hoher Tension ungefährlicher als die Iridektomie.

Auch bei Netzhaut-Ablösung hat sich die Operation dem Verf. in mehreren Fällen bewährt.

2) **Augensymptome nach Injektion von Trypanosomen in die Augengefäße,** von Ulbrich.

Durch Injektion von Trypanosomen in die Vortexvene kann man künstlich lokale hämatogene Veränderungen des Auges hervorrufen, welche im wesentlichen in einer Affektion der Uvea bestehen. Hauptsächlich im Corpus ciliare und der Aderhaut bilden sich Exsudate, die häufig von entzündlicher Netzhaut-Ablösung begleitet sind. Allmählich kommt es zu Degeneration der Netzhaut. Der vordere Teil des Auges bleibt im allgemeinen frei.

3) **Eine neue Art von Conjunctivitis,** von Trousseau.

Es handelt sich um anfallsweise bei einer uratisch veranlagten Patientin auftretende Knötchen in der unteren Übergangsfalte, die selbst durch das Unterlid hindurch gesehen werden können und an Chalazien erinnern. Nach einigen Wochen verschwinden sie spurlos, ohne besondere Reizung gemacht zu haben. Die bakteriologische Untersuchung war negativ.

4) **Heredität der Netzhautgliome,** von de Gouvêa.
Mitteilung von drei Fällen, in denen einmal der Vater, zweimal die Mutter des betreffenden Kindes, welches Gliom hatte, in der Jugend selbst an Gliom operiert worden war.

5) **Perforierende Wunde durch Peitschenschlag,** von Oreste.
Die Infektion trat durch den Bacillus perfringens ein.

6) **Die Ausreißung der Vorderkapsel bei der Star-Operation,** von Kalt.
Angabe einer neuen Kapsel-Pinzette.

7) **Orbitalabszeß durch Streptokokken bei Malaria-Cachexie,** von Paschеff.

8) **Die Pathogenese des Alters-Stars,** von Frenkel.
Es sind lokale und allgemeine Ursachen zu unterscheiden. Die lokalen bestehen in funktioneller Störung des Epithels des Corpus ciliare, wodurch für Kapselepithel und Linsenzellen toxische Substanzen in das Kammerwasser dringen.
Die allgemeinen Ursachen bestehen in der Anhäufung von Toxinen im Blut und den Körpersäften, den sog. Autotoxinen. Je nachdem sie auf Linse oder Strahlenkörper wirken, kann man sie Lentitoxine und Cyclotoxine nennen. Hier entfalten sie eine wahrscheinlich spezifische Wirkung. Die Arteriosklerose ist im allgemeinen nicht als Ursache des Alters-Stars anzusehen. Die Heredität spielt eine große Rolle.

9) **Ätiologie des Strabismus,** von Aubineau.
In erster Reihe stehen Refraktionsfehler, sodann Verletzungen, Heredität und nervöse Affektionen.

10) **Superfizielle Keratitis und erworbene Syphilis,** von Mandonnet.
Die Affektion ging auf spezifische Behandlung schnell zurück, so daß die Ätiologie in diesem Falle von superfizieller Keratitis wahrscheinlich gleichfalls eine spezifische war.

11) **Sklerosis orbitae inflammatoria progressiva,** von Golovine.
Die bisher nicht beschriebene Art von Entzündung der Orbita ist charakterisiert durch:
1. Periodisches Auftreten von entzündlichem Ödem in der Orbita mit starken Schmerzen.
2. Stationären, auch nach Ablauf des Anfalles bestehenden Exophthalmus.
3. Progressive Beweglichkeitsstörung des Auges. (Vgl. S. 237.)

12) **Verlust eines Auges durch starkes Naseschnauben,** von Tacke.
Das Spiegelbild bot die Erscheinungen einer Embolie der Centralarterie. Die Ätiologie ist mehr oder weniger hypothetisch und schwankt zwischen Blut-Erguß in den Sehnerven, Ruptur der Arteria meningea und Abreißen der Centralarterie.

13) **Studien zur Entwicklung der menschlichen Netzhaut,** von Magitot.

Im Original nachzulesen. Beachtenswert sind die sehr gelungenen Mikrophotogramme mittels Autochromplatten.

14) **Sehstörung und Hirndruck ohne Stauungspapille,** von Velteo. Moll.

Vermischtes.

1) Sein 50jähriges Arzt-Jubiläum feierte Leonhard Hirschmann zu Charkow, 71 Jahre alt. Wir können ihn getrost den Unsren nennen. Bei Brücke, du Bois-Reymond, Kühne, Helmholtz, Jäger, v. Graefe hat er studiert, bei A. Pagenstecher als Assistenz-Arzt seine Sporen gewonnen, seit 1872 war er Professor zu Charkow. Wenn er auch wegen vorgerückten Alters der Lehrtätigkeit entsagt hat, so stellt er doch sein Leben noch in den Dienst der Menschheit, uneigennützig und unermüdlich, jeden Tag, bis tief in die Nacht hinein. Wahrhaft rührend ist es, wie alle Kranken, groß und klein, arm und reich, von diesem Helfer schwärmen.

2) Das gleiche Fest feiert Emanuel Mandelstamm zu Kiew, geboren 1838. Auch er hat in Deutschland seine Ausbildung gewonnen und $1^1/_2$ Jahre lang als Assistenz-Arzt bei A. Pagenstecher gewirkt. Seit 1868 zu Kiew habilitiert, hat er 1876—1880, während der Abwesenheit des erkrankten Iwanoff, die Augenklinik geleitet, wurde aber mit Undank belohnt. Auch er wirkt noch heute in uneigennütziger Menschenliebe und als Not-Helfer für seine bedrängten Glaubensgenossen.

3) Der 5. internationale Kongreß zur Verbesserung des Schicksals der Blinden wird zu Kairo am 20. Februar 1911 eröffnet werden. Vorsitzender ist Dr. Eloui Pascha.

Bibliographie.

1) Ungleiche Reaktion der Pupillen gegen Lichtreiz als Frühsymptom der Lungentuberkulose, von Doz. Dr. Geza Fodor in Abbazia. (Wiener med. Wochenschr. 1910. Nr. 11.) In einem scharf erleuchteten Raum kann man sich überzeugen, daß die der erkrankten Lungenseite entsprechende Pupille sich lebhafter und bedeutender erweitert und am Ende der Reaktion weiter wird, als die andre, bei wechselnder Lichteinwirkung dagegen schwächer reagiert, sich langsamer verengt und so der andern Pupille gegenüber zurückbleibt.

2) Gedenkrede zu Ehren Prof. Eduard v. Jäger's, von Prof. Dr. S. Klein (Bäringer). (Medizin. Blätter. 1910. Nr. 11 u. 12.)

3) Ist Schutz der Augen vor ultraviolettem Licht notwendig? von Prof. Dr. Best in Dresden. (Medizin. Klinik. 1910. Nr. 7.) Sowohl die ultravioletten, wie die leuchtenden Strahlen können bei sehr hoher Intensität das Auge schädigen; es prävaliert aber unter gewöhnlichen Bedingungen die Möglichkeit der Schädigung durch die sichtbaren Strahlen und man muß sich gegen eine zu hohe Strahlungsintensität durch Brillen schützen, welche den gesamten Strahlungsbereich abschwächen, mehr aber noch den leuchtenden Anteil, als den ultravioletten. Das tun graue Schutzgläser. Bei Lichtscheu infolge innerer und Netzhaut-Affektionen sind blaue Schutzbrillen zu empfehlen.

4) Seltene traumatische Erkrankungen der Hornhaut, von Prof. Dr. H. Chalupecký in Prag. (Wiener klin. Rundschau. 1910. Nr. 9

bis 12.) Neben den eitrigen Entzündungen der Hornhaut, nach infizierten Verletzungen, führt Verf. als seltene traumatische Erkrankungen der Kornea an: 1. nicht entzündliche tiefe Trübungen nach Kompression der Kornea bei der Zangen-Entbindung; 2. als Übergang von diesen zur entzündlichen Form die sog. Infraktion der Kornea nach starker Durchbiegung und 3. die von Entzündung begleitete Keratitis traumatica recidiva, die Keratitis stellata, die der Infractio corneae nahestehende Keratitis striata, die Keratitis disciformis, und als die wichtigste die Keratitis parenchymatosa traumatica.

5) Die Anwendung der Bier-Klapp'schen Saug- und Stautherapie am Auge, von kais. Rat Dr. Theodor Bałłaban in Lemberg. (Wiener med. Wochenschr. 1910. Nr. 8.) Die vom Verf. durchgeführten Untersuchungen ergeben, daß sich schwere intraokulare Prozesse (Iritis, Iridocyclitis, Erkrankungen der Chorioidea, Netzhaut usw.) gegen die Saugstauung absolut refraktär verhalten; dagegen leistete sie gute Dienste bei entzündlichen Lid-Erkrankungen (Hordeolum, Furunkel) und beeinflußte den Krankheitsverlauf bei phlegmonöser Dacryocystitis günstig. Auch bei einigen Fällen schwerer Skleritiden und im Ablaufstadium der Keratitis parenchymatosa erzielte die Stautherapie gute Resultate.

6) Über 2 Fälle von Kontakt-Infektion des Auges durch Impfpusteln, von Stabsarzt Dr. Jacob Marck. (Militärarzt. 1910. Nr. 4.) In beiden Fällen Variolapusteln an den Lidern des einen Auges; in einem dieser Fälle auch an der Conjunctiva bulbi. Beide Soldaten waren vor kurzem revacciniert worden; beide hatten noch floride Impfpusteln an den Oberarmen. Der Verlauf war ein durchaus günstiger.

7) Die Entstehung der Kurzsichtigkeit, von Privatdozenten Dr. G. Levinsohn in Berlin. (Mediz. Klinik. 1910. Nr. 9.) Das wesentlichste schädigende Moment für die Entwicklung der Kurzsichtigkeit findet der Verf. in der Beugung des Kopfes und des Körpers; daher Verbesserung der Schulbank, Vollkorrektion der Myopie, Einschränkung der Schädlichkeit der Kopf- und Körperbeugung während des Wachstums überhaupt.

8) Diagnostik und Therapie des Trachoms sowie Maßnahmen zur Tilgung desselben bei Zivil und Militär, von Dr. Josef Hamburger, Stabsarzt in Lemberg. (Militärarzt. 1910. Nr. 3.) Für das Militär beantragt Verf. Zurückstellung aller Wehrpflichtigen, welche mit Trachom behaftet sind; gelegentlich der Assentierung zur Waffenübung einrückende trachomkranke Reservisten sind sofort wieder zu beurlauben. Ernennung eines Trachom-Inspektors, der ununterbrochen die Trachomgegenden zu bereisen hätte.

Schenkl.

9) Die Keratitis parenchymatosa, eine echt luetische Erkrankung. Vorläufige Mitteilung, von Dr. J. Jgersheimer. (Deutsche med. Wochenschr. 1910. Nr. 20.) Auf Grund des Nachweises der Spirochaete pallida in einem frisch exzidierten Stück einer parenchymatös erkrankten Hornhaut bei einem 14jährigen Menschen, der an sicherer Syphilis hereditaria litt, behauptet Verf., daß die Keratitis parenchymatosa eine echt luetische, d. h. durch Spirochaeten hervorgerufene Erkrankung ist. Fritz Mendel.

10) Über einen Fall von Necrosis sicca des oberen Augenlides, von Prof. Dr. Goldzieher. (Zeitschr. f. ärztl. Fortbildung. 1910. Nr. 9.) Es handelt sich bei der 20jährigen Patientin, bei der die Haut des rechten Oberlides gänzlich fehlt, und das rote Muskellager des Lidschließmuskels wie in einem anatomischen Präparate offen vorliegt, um einen genuinen Zerstörungsprozeß in der Haut des Oberlides.

10) Beitrag zur Lehre vom Ursprung des Levator palpebrae superioris und seinen angeblichen Beziehungen zur Großhirnrinde, von Adolf Wallenberg in Danzig. (Neurolog. Centralbl. 1910. Nr. 8.) Der Befund in dem vorliegenden Falle ist geeignet, die Ansicht der Forscher zu stützen, nach denen das Levator-Zentrum in kaudalen Ebenen des Okulomotoriuskernes liegt.

11) Beitrag zur Nasen-Rachenbehandlung bei skrofulösen Augenerkrankungen, von Dr. L. Schomburg (Zentralbl. f. Kinderheilk. 1910. Heft 5.) Nach Tonsillotomie und Entfernung der adenoiden Wucherungen zeigte sich bei der skrofulösen Keratitis ein prompter Erfolg.

12) Über die Bedeutung der Chlamydozoën bei Trachom und Blennorrhoe, von L. Halberstaedter und S. v. Prowazek. (Berliner klin. Wochenschr. 1910. Nr. 15.) Beim frischen Trachom finden sich die von den Verf. als Chlamydozoën bezeichneten charakteristischen Gebilde; dieselben Gebilde finden sich bei einer bestimmten Art von Ophthalmoblennorrhoe, ferner in den Genitalien der Mutter derartig erkrankter Kinder, sowie in der Urethra und bei Urethritis non gonorrhoica des Mannes.

13) Über Verstümmelungen der Augen zum Zwecke der Militärdienstentziehung, von Oberarzt Dr. Günther. (Münchener mediz. Wochenschr. 1910. Nr. 12.) In beiden veröffentlichten Fällen, die sich in die Kgl. Universitäts-Augenklinik in Breslau in Behandlung begeben hatten, waren die „Feldscherer" so vorgegangen, daß sie ihrem Opfer mit irgendeinem spitzen Gegenstand, in dem einem Falle angeblich mit einem Glassplitter, eine Hornhautwunde setzten, in die sie dann eine ätzende, vielleicht auch infektiöse Masse brachten. Bei beiden trat als trauriger Folgezustand dieses Vorgehens ein Glaucoma secundarium auf, das schließlich zum völligen Verlust des erkrankten Auges führte.

14) Schwarzes Kammerwasser, von Dr. R. Salus. (Deutsche med. Wochenschr. 1910. Nr. 20.) Bei der Extraktion einer diabetischen Katarakt bei einer 39jährigen Patientin entleerte sich unmittelbar nach dem Star-Austritt, besonders reichlich bei der nachfolgenden Massage an der Wunde eine dünne, schmutzig grauschwarz gefärbte Flüssigkeit, wie man sie an der Leiche oder an Schweinsaugen häufig beobachtet, wenn die verwendeten Bulbi nicht ganz frisch sind.

15) Zur örtlichen Behandlung der Iritis, von Dr. E. H. Oppenheimer in Berlin. (Deutsche med. Wochenschr. 1910. Nr. 12.) Verf. verfährt bei Erwachsenen folgendermaßen: Alle 10 Minuten Einträufelung eines Doppeltropfens Kokain-Atropin, d. h. einen Tropfen und nach einer Minute wieder einen, damit das Kokain beim zweiten Tropfen wirken kann. Sobald alle Synechien gerissen, schreibt Verf. das Mindestmaß an Tropfen vor, die der Patient sich zu Hause einzuträufeln hat. Die Vorschrift „tgl." muß durch „stdl." ersetzt werden, da in schweren Fällen nicht nur am Tage, sondern auch nachts[1] eingeträufelt werden muß.

16) Zur Frage der Verminderung des Augenwachstums nach Iridektomie in früher Jugend, von Dr. L. Schomburg. (Münchener med. Wochenschr. 1910. Nr. 19.) Ein Zurückbleiben im Wachstum bei iridektomierten Augen, wie es Wessely bei Tieren nachgewiesen, ist in den vom Verf. beobachteten Fällen auszuschließen.

17) Ein Beitrag zur Kenntnis der Netzhautveränderungen beim

[1] Siehe **Einführung**, 1892, S. 33. H.

Skorbut, von Dr. S. Kitamura. (Deutsche med. Wochenschr. 1910. Nr. 9). Die anatomische Untersuchung zeigt vor allem ein ausgesprochenes Ödem der Netzhaut, starke Blutung und zirkumskripte ganglionäre Hypertrophie der Nervenfasern. Die Veränderungen der Sehzellen und der Pigmentepithelien sowie die zwischen beiden Schichten nachgewiesenen Körnchen sind meistenteils als kadaveröse Produkte zu betrachten. Die Netzhaut-Veränderungen traten meist in der Nähe des hinteren Poles auf, selten in der Peripherie. Der Form nach ist die Blutung bald punkt- und strichförmig, bald ausgedehnter. Ob die Augenkomplikationen nur bei schweren Fällen von Skorbut vorkommen, ist nicht mit Sicherheit zu entscheiden. Der häufigste Ausgang dieser Hintergrund-Veränderungen war Restitutio ad normam.

18) Hysterische Schlaf- und Dämmerzustände mit eigenartigen Augenstörungen, von Dr. O. Kölpin † in Bonn. (Neurolog. Centralbl. 1910. Nr. 5.) Das Krankheitsbild, das Verf. bei der 19jährigen Patientin beschreibt, ist ein sehr kompliziertes. Sowohl auf psychischem wie auf körperlichem Gebiet sind die Krankheitserscheinungen so mannigfach und so wechselnd, daß der bekannte „proteusartige" Charakter der Hysterie evident zutage tritt. Die interessante Arbeit muß im Original nachgelesen werden.

19) Klinischer Beitrag zur Kenntnis der angeborenen hereditären Augenmuskel-Lähmungen, von Dr. Gebb und Dr. Voss. (Berliner klinisch. Wochenschr. 1910. Nr. 21.) Beobachtung an einer Mutter und ihren beiden Töchtern. Résumé bezüglich der gelähmten Augenmuskeln der Mutter: Völlig gelähmt sind rechts: Levator palpebrae, beide Obliqui, Rectus internus und Rectus superior. Links: Obliquus superior, Rectus inferior und Rectus superior. Erhalten sind rechts: Abducens und Rectus inferior. Links: Levator palpebrae, Abducens, Rectus internus und Obliquus inferior. Bei der älteren Tochter: völlig gelähmt rechts: Levator palpebrae, Abducens obliquus inferior, Rectus inferior und superior, links: die drei Recti und der Obliquus inferior. Erhalten sind rechts: Obliquus superior und Rectus inferior. Links: Abducens, Obliquus inferior und Levator palpebrae. Bei der jüngeren Tochter: Völlig gelähmt rechts: Levator palpebrae, Abducens, beide Obliqui, Rectus superior, links: Rectus superior und inferior, Obliquus inferior. — Unvollständig gelähmt sind rechts: Rectus internus, links: Abducens und Obliquus superior. — Erhalten sind rechts: Rectus inferior, links: Levator palpebrae und Rectus internus.

20) Über Hemianopsie, von Dr. Carl Behr. (Deutsche med. Wochenschr. 1910. Nr. 18.) Findet man bei einer homonymen Hemianopsie eine hemianopische Pupillenstarre, einen hemianopischen Ausfall der unbewußten Augeneinstellungs-Bewegungen, im weiteren Verlauf eine doppelseitige atrophische Verfärbung der Papille des Sehnerven, eine Differenz der Lidspalten und der Pupille auf der mit dem hemianopischen Gesichtsfeld-Defekt gleichnamigen Seite, endlich bei unvollständigen relativen Hemianopsien eine hochgradige Herabsetzung der Dunkeladaptation auf der erkrankten Seite, so ist die Diagnose einer Traktuserkrankung sicher. Fehlen dagegen diese sämtlichen Symptome und wird keine Störung der reflektorischen Augeneinstellung auch auf den blinden Gesichtsfeldhälften beobachtet, so liegt der Herd im Großhirn selbst. Fritz Mendel.

Um Einsendung von Separatabdrücken wird gebeten (Berlin NW. 26 Schiffbauerdamm.)

Verlag von Veit & Comp. in Leipzig. — Druck von Metzger & Wittig in Leipzig.

Centralblatt

für praktische

AUGENHEILKUNDE.

Herausgegeben von

Prof. Dr. J. Hirschberg, Geh. Med.-Rat, in Berlin.

Unter ständiger Mitwirkung der Herren Prof. G. Abelsdorff in Berlin, Dr. Berger in Paris, Prof. Birnbacher in Graz, Dr. Brailey in London, Dr. Bruns in Steglitz, Prof. Cl. du Bois-Reymond in Schanghai, Dr. Crzellitzer in Berlin, Prof. E. Emmert in Bern, Prof. C. Gallenga in Parma, Dr. Ginsberg in Berlin, Prof. Goldzieher in Budapest, Dr. Gordon Norrie in Kopenhagen, Prof. Horstmann in Berlin, Dr. Issigonis in Smyrna, Prof. H. Knapp in New York, Lt. Col. F. P. Maynard, I. M. S. Calcutta, Dr. F. Mendel in Berlin, Dr. Moll in Berlin, Dr. W. Mühsam in Berlin, Dr. Neuburger in Nürnberg, Dr. Peltesohn in Hamburg, Dr. Pergens in Maeseyck, Prof. Peschel in Frankfurt a. M., Dr. Purtscher in Klagenfurt, Dr. M. Reich in Petersburg, Dr. H. Rönne in Kopenhagen, Med.-Rat Dr. Scherer in Oldenburg, Prof. Schenkl in Prag, Prof. Schwarz in Leipzig, Dr. Spiro in Berlin, Dr. Steindorff in Berlin, Dr. Stiel in Köln.

Monatlich ein Heft. Preis des Jahrganges 12 Mark. Zu beziehen durch alle Buchhandlungen des In- und Auslandes und die Postanstalten des Deutschen Reiches.

1910. Vierunddreißigster Jahrgang. September.

Inhalt: **Original-Mitteilung.** Über Pigment-Verstreuung auf der Iris, Hornhaut und Linse und über Cholestearin-Kristalle auf der Iris. Von **A. Vossius** in Gießen.

Klinische Beobachtungen. Eine Modifikation des Tätowier-Instrumentes. Von Dr. Joh. Ohm in Bottrop (Westfalen).

Referate, Übersetzungen. Auszüge. Über die Natur und die Herkunft des Trachom-Erregers und die bei seiner Entstehung zu beobachtende Erscheinung der Mutierung des Gonococcus Neisser, von Prof. Dr. Hans Herzog.

Gesellschaftsberichte. 1) College of Physicians of Philadelphia. — 2) Ophthalmological Society of the United Kingdom.

Journal-Übersicht. I. A. v. Graefe's Archiv f. Ophthalmologie. LXXIV. (Festschrift für Th. Leber.) — II. The Ophthalmic Record. 1910. Januar.

Vermischtes. Nr. 1—10.

Bibliographie. Nr. 1—16.

Über Pigment-Verstreuung auf der Iris, Hornhaut und Linse und über Cholestearin-Kristalle auf der Iris.

Von **A. Vossius** in Gießen.

(Erweiterter, nicht gehaltener Vortrag, der für die diesjährige Heidelberger Ophthalmologen-Versammlung bestimmt war.)

Im Jahre 1908 hat Uhthoff bei Gelegenheit seines Vortrages „Zur Kataraktoperation bei Diabetikern" auf dem Heidelberger Ophthalmologen-Kongreß darauf hingewiesen, daß nach der Staroperation bei Diabetikern infolge Mazeration und Verschwemmung des Pigmentepithels der Iris das

„bekannte Bild der Pigmentbestäubung“ entstehen könne. Wie mir wird es auch wohl anderen Fachgenossen ergangen sein, daß sie das Bild der Pigmentbestäubung der Iris weder persönlich aus eigener Anschauung noch aus der Literatur gekannt hatten oder kennen. Wenngleich wir in der Czapskilupe von Zeiss ein vorzügliches Hilfsmittel zur Untersuchung des vorderen Augapfel-Abschnittes und zur Aufdeckung äußerst feiner, subtiler Veränderungen an der Hornhaut und Iris, selbst an der Linse besitzen, so hat man doch nicht immer Veranlassung genommen, unter den Umständen, bei denen das Bild der Pigmentbestäubung auftritt, die betreffenden Augen ohne weiteres an der Czapskilupe zu untersuchen und mit freiem Auge können wir diese Veränderung nicht erkennen. Daß bei der Staroperation von Diabetikern gelegentlich schwärzliche Pigmentmassen in die Vorderkammer übertreten und sich dem Kammerwasser beimischen können, hat wohl bisweilen mancher Operateur gesehen. Kürzlich hat Salus[1] aus der Prager Klinik einen Fall von Staroperation ohne Iridektomie beschrieben, bei dem sich unmittelbar nach dem Staraustritt, besonders reichlich aber bei der nachfolgenden Massage, aus der Wunde eine dünne, schmutzig grauschwarz gefärbte Flüssigkeit entleerte. Der Sphinkter war oben leicht eingerissen, die Iris matsch. Ein Aufstrichpräparat von der tintenartigen Kammerflüssigkeit zeigte fast nur massenhafte Pigmentkörnchen, stellenweise gequollene Zellen mit ganz undeutlichen, oft unterbrochenen Grenzen, spärlich pigmentführend. Von einer Pigmentbestäubung der Iris ist selbst in diesem Fall hochgradiger schwarzer Verfärbung des Kammerwassers durch abgeschwemmtes Irispigment anscheinend keine Spur wahrgenommen; denn bei der Entlassung — 16 Tage nach der Operation — zeigte Farbe und Zeichnung der Regenbogenhaut, abgesehen von einer ziemlich tiefen, mit dem Pupillenrand konzentrisch verlaufenden Furche in der Mitte der Irisbreite, keine Besonderheiten.

Deutschmann erwähnt in seinem Bericht über das Resultat der pathologisch-anatomischen Untersuchung von vier Augen von Diabetikern, daß neben dem Prozeß der Aufquellung und Lockerung des Pigmentzellen-Belags der hinteren Irisfläche, der sich nach hinten hin schließlich, wenn auch in geringem Grade, noch an dem Pigmentepithel der Retina nachweisen lasse, als konstanten Befund an der Iris eine besonders an der Iriswurzel stark ausgesprochene Gewebsatrophie, sowie „die Verschleppung des in den Pigmentbelagzellen offenbar nur sehr lose haftenden Pigmentes in die Nachbarschaft, in vordere und hintere Kammer, sowie auf die Zonula-Vorderfläche.“ Von einer Pigmentbestäubung der Irisvorderfläche und Hornhauthinterfläche spricht er nicht. Interessant ist der Fall von Pigment-Star bei Diabetes, den Perles[2] aus der Hirschbergschen Klinik beschrieben hat

[1] Salus, Schwarzes Kammerwasser. Deutsche med. Wochenschr. 1910. Nr. 20 S. 939.

[2] Perles, Pigmentstar bei Diabetes. Centralbl. f. Augenheilk. 1892, S. 170.

und den SALUS dahin deutet, daß die bräunliche Pigmentierung durch Anlagerung von freigewordenem Irispigment an die Linsenhinterfläche entstanden ist, „das ganz wohl aus der Hinterkammer dorthin gelangt sein kann."

Die einzige Notiz in der Literatur über Pigmentverstäubung auf der Iris, auf die mich Herr Kollege UHTHOFF auf meine Anfrage verwiesen hat, stammt von AUGSTEIN, der nach dem Bericht über die Abteilung „Augenheilkunde" der 76. Versammlung deutscher Naturforscher und Ärzte in Breslau im Jahre 1904 in dem Band XII der Zeitschrift für Augenheilkunde S. 666 über seine Beobachtungen einer eigentümlichen Pigment-Verstäubung vom Saum des retinalen Irispigmentes auf der Vorderfläche der Iris nach Star- und Glaukom-Operation und dann überhaupt nach Trauma, die an die Pigmentbildungen erinnert, die Professor OELLER im Archiv für Augenheilkunde 1903 beschrieben hat", kurz berichtet hat. Eine ausführliche Publikation dieser Beobachtungen scheint nach einer brieflichen Mitteilung von AUGSTEIN an mich bisher noch nicht erfolgt zu sein. In der zitierten Arbeit berichtet OELLER aber nicht über Pigmentverstreuung auf der Irisvorderfläche, sondern über Ablösung und Anschwemmung von braunen Pigmentflocken der Iris an die Hornhauthinterfläche bzw. auf die Irisvorderfläche nach einer Iridektomie und nach Staroperationen. Er schreibt „es muß als auffallend bezeichnet werden, daß derartige Fälle nicht in größerer Zahl beobachtet werden, nachdem doch unter den unzähligen Operationen an Iris und Linse Irispigment in einer sehr hohen Quote sich abblättert, nicht bloß erst im Wundkanal, sondern schon in der Vorderkammer. Meist werden aber die Flöckchen bemerkt und aus der Vorderkammer herausgestreift oder sie werden in die Kammerbucht geschwemmt und entgehen auf diese Weise der späteren Untersuchung oder sie werden vollständig resorbiert." Von einer Pigmentausstreuung auf der Irisvorderfläche steht in der ganzen Abhandlung nichts erwähnt.

Der Vollständigkeit halber sei noch an den Fall von angeborener Melanosis corneae in Verbindung mit einem Pigmentnetz in der vorderen Augenkammer und auf der Iris hingewiesen, den ZUR NEDDEN aus der Bonner Augenklinik beschrieben[1] und als eine abnorme Bildung einer Membrana pupillaris perseverans aufgefaßt hat. Es fanden sich bei dem 57 jährigen Patienten auf dem rechten Auge bei der Untersuchung mit dem ZEISSschen Kornealmikroskop in den tieferen Schichten der Hornhaut, besonders dicht gedrängt in der unteren Hälfte, zahlreiche sehr kleine Pigmentklümpchen von schwarzer Farbe; im Kammerwasser sah man ein die ganze vordere Kammer durchziehendes, mit dem Hornhautpigment in Verbindung stehendes, flottierendes Netz, dessen untere Teile stärker pigmentiert waren als die oberen. Das Pigment reichte bis an die Vorderfläche der Iris, an der es

[1] Klin. Monatsbl. f. Augenheilk. 1903, S. 342ff.

in ihrer ganzen Ausdehnung in Form kleiner schwarzer Punkte fixiert war; nur eine 2 mm breite Zone in der Iriswurzel war davon verschont. Auch an dem linken, starkranken Auge, dessen Linse nach oben subluxiert war und ein künstliches Iriskolobom nach unten hatte, sah man mit dem Zeiss-schen Kornealmikroskop an der Vorderfläche der Iris schwarze Pigmentklümpchen, die hier spärlicher als rechts waren, am dichtesten unten innen nahe dem Pupillenrande lagen, nicht in die vordere Augenkammer hineinragten und auch nicht im Pupillargebiete zu finden waren. Die Kornea ließ nirgends eine Pigmentierung erkennen. An den beiden Ecken des Iriskoloboms, das erst vor 2 Monaten angelegt war, bestand eine schmale hintere Synechie. Es scheint mir nicht unmöglich, daß die Pigmentierung an der Irisvorderfläche des linken Auges nicht identisch mit der des rechten Auges gewesen und erst nach der Iridektomie aufgetreten ist. Ein sicheres Urteil kann man natürlich nicht abgeben, da das Auge vor der Iridektomie mit dem Kornealmikroskop nicht untersucht zu sein scheint.

Einen merkwürdigen Fall von Pupillarmembran aus Prof. Hirschberg's Poliklinik hat Linde beschrieben (C.-Bl. f. A. 1897 S. 81). Auf dem rechten Auge zeigte sich am Pupillenrande ein feines durchsichtiges graues, schleierartiges Gebilde nach Art einer Spitzenhalskrause der Damen; die zarten Ränder waren stellenweise mit einigen Pigmentpünktchen besetzt und auf der Oberfläche der Iris fanden sich zahlreiche punktförmige Pigmentklümpchen.

Einen seltenen Fall von Pigment-Anomalien der Iris hat schließlich noch Birch-Hirschfeld aus der Leipziger Klinik beschrieben.[1] Er fand auf dem linken Auge eines 35jährigen Mannes in der im übrigen ziemlich pigmentarmen Iris in ihrem inneren unteren Abschnitt einen unregelmäßig begrenzten braunen Pigmentfleck, der sich an ein Ectropium uveae anschloß und aus zahlreichen feinen Körnchen zusammengesetzt war. Diese Pigmentkörnchen ließen sich in der Peripherie des Fleckes noch isoliert erkennen, während sie im Zentrum sehr dicht gelagert und nicht mehr abzugrenzen waren. Analoge, aber kleinere Pigmenthäufchen fanden sich auch in der übrigen Iris, besonders in ihrem Ziliarteil zerstreut. Birch-Hirchfeld ist der Ansicht, daß es sich um hochgradige Proliferation von Pigmentzellen des Irisstromas gehandelt habe.

Diese beiden Fälle habe ich nur deshalb angeführt, weil es sich auch in diesen Fällen um eine Pigmentierung der Irisvorderfläche gehandelt hat, die mit dem Pigmentblatt der Irishinterfläche zusammenhing und von dessen Pigmentzellen herstammte. Dies möchte ich auch für den Fall von Birsch-Hirschfehd bei dem bestehenden Ectropium uveae als sehr wahrscheinlich annehmen.

Schließlich sei noch erwähnt, daß, in einem Fall von Prof. Hirschberg, Fehr[2] feine punktförmige schwarze Beschläge auf der Irisvorderfläche

[1] Klin. Monatsbl. f. Augenheilk. 1900, S. 568.

[2] Centralbl. f. Augenheilk. 1902, S. 129 ff.

und Descemetischen Membran in großer Reichlichkeit als Frühsymptom eines Aderhautsarkoms beschrieben und abgebildet hat. Sie wurden von Pigmentkügelchen gebildet, die Fehr von der Geschwulst selbst ableitete; sie sollten die Iriswurzel durchzogen haben und in das Schwammgewebe des Ligamentum pectinatum getreten und von hier teils in den Schlemm'schen Kanal, teils in die Vorderkammer gewandert sein, wo sie sich als größere und kleinere Beschläge auf der Descemet und besonders auf der Iris deponierten.

Was meine eigenen Beobachtungen über Pigmentverstreuung auf der Iris anlangt, so habe ich dieselben im ganzen an 25 Fällen in den letzten $1^1/_2$ Jahren angestellt. In der Mehrzahl der Fälle handelte es sich um Patienten, die wegen primärer Iritis oder sekundärer Iritis (nach ulcus serpens) oder wegen eines Sekundärglaukoms nach plastischer Iritis mit fast völliger hinterer Synechie iridektomiert waren. In zwei Fällen konnte ich die Anfänge der Pigmentverstreuung im Pupillarteil der Iris auch schon vor der Iridektomie beobachten. Dabei bestand dann auch eine deutliche Pigmentverstreuung brauner Pigmentpünktchen auf der vorderen Linsenkapsel im Pupillargebiet längs dem angewachsenen Pupillenrand der Iris oder um zungenförmig vorspringende hintere Synechien. Auch nach der Staroperation mit Iridektomie habe ich die Pigmentverstreuung in mehreren Fällen gesehen, ferner nach der Iridektomie bei Glaukom, desgleichen nach Kontusionsverletzungen des Auges mit Beteiligung der Iris.

Diese Pigmentverstreuung dunkler feinster Pigmentpünktchen auf der Iris ist nicht zu verwechseln mit den angeborenen Pigmentpunkten, die man in der Nähe von den sogenannten Pigmentnaevi oder auch auf hellbraunen Regenbogenhäuten in einzelnen Klümpchen oder diffus beobachten kann. Sie haben gröbere Formen und sind nicht so rund; ihre Farbe ist gelb-rötlich oder braun. Größere Pigmentfleckchen können in solch' einem Fall der Iris ein vollständig getigertes Aussehen verleihen. In der Regel handelt es sich um dunkelbraune, zerstreute, schon makroskopisch sichtbare Flecken auf einer hellschokoladenbraunen oder hellrehfarbenen Iris; im ganzen sind aber auch diese größeren Pigmentierungen der Regenbogenhaut ein seltenes Vorkommnis, während die Pigmentzerstreuung auf der Iris nach meinen Wahrnehmungen anscheinend nicht sehr selten zu beobachten ist.

Das eigenartige Bild der Pigmentzerstreuung auf der Iris, das man nur mit stärkeren Vergrößerungen an der Czapski-Lupe zu Gesicht bekommt, besteht in einer Bestreuung entweder des Pupillarteils oder der ganzen Vorderfläche der Iris mit feinen schwarzen Pigmentpünktchen, die wie Ruß oder Schnupftabak erscheinen. Auch an der Hornhauthinterfläche kann man bei reichlicher Pigmentverstreuung solche kleine schwarze Pünktchen meist nur in der unteren Hälfte nachweisen. Das Bild der Pigmentverstreuung wurde in der Regel erst nach der Iridektomie beobachtet. Bei

der Operation können sich in diesen Fällen größere Pigmentblättchen von der Irishinterfläche ablösen, auf die Iris oder in den Kammerwinkel fallen, auf der Iris haften bleiben und von diesen Pigmentzentren kann dann die Verstreuung des Pigments über die Iris vor sich gehen. Aber auch ohne daß derartige größere Pigmentblättchen sich ablösen und auf die Iris fallen, können umfangreiche Pigmentverstreuungen speziell im Pupillenteil der Iris nach der Iridektomie zur Beobachtung kommen und die Iris kann dann unter Umständen sogar eine dunklere Farbe zeigen.

Nach Kontusionsverletzungen des Auges sah ich in einzelnen Fällen außer Einrissen des Pupillenrandes größere abgerissene Pigmentkügelchen von dem Pigmentblatt der Iris, die nur noch locker mit der Iris an der Rißstelle in Verbindung standen und sich bei den Augenbewegungen hin und her bewegten. Das war z. B. der Fall bei einem 79jährigen Landwirt[1], dem beim Zerkleinern von Holz ein größeres Holzstück gegen das rechte Auge geflogen war. Am oberen inneren Umfang der Iris fand sich ein klaffender Riß durch den Pupillenteil bis zur Mitte reichend, der einem kleinen Kolobom mit konvergenten Schenkeln glich. Die Linse war etwas nach unten luxiert, so daß man den oberen Linsenrand fast in der Höhe des oberen Pupillenrandes sah. Mit der Czapskilupe wurde 3 Wochen nach dem Unfall ein hirsekorngroßes dunkelbraunes Uvealpigmentklümpchen an einem Glaskörperfaden schwebend vor dem unteren Pupillenrande in der vorderen Augenkammer gesehen, das bei den Augenbewegungen pendelartig sich mitbewegte. Zwei kleinere Pigmentklümpchen schwebten ebenfalls in der vorderen Augenkammer, das eine neben dem inneren Pupillenrande und das andere darüber neben dem inneren Rande des Pupillenrisses. Mehrere Pigmentpünktchen schwebten ferner, anscheinend an eine Glaskörperblase gebunden, ganz frei in der Vorderkammer. An der unteren Hälfte der Hornhauthinterfläche bestand eine große Zahl feiner Pigmentpünktchen, die nicht ganz gleich groß waren. Auf der Irisvorderfläche fand sich ebenfalls eine feine Pigmentausstreuung. Die Iris schlotterte wie die streifige Trübungen aufweisende Linse sehr lebhaft. Patient konnte nur Finger auf $^1/_2$ m erkennen. — Bei einem 15jährigen Jungen,[2] der sich beim Dickwurzschneiden mit dem Messer ins rechte Auge geschnitten hatte, fand ich 2 Jahre nach dem Unfall, bei der Nachuntersuchung des Auges auf Veranlassung der Berufsgenossenschaft, in der oberen Hornhauthälfte ca. 2 mm unterhalb des oberen Hornhautrandes fast horizontal verlaufend die ca. 1 cm lange weiße lineare Schnittnarbe, an die die Iris mit dem Pupillenrand angewachsen war. Die Pupille war nach oben verzogen, die untere Irishälfte etwas ausgespannt. Oberhalb der Narbe fehlte die Iris; hier sah man die verdickten Ziliarfortsätze an ein weißes Narben-

[1] Vgl. Klin. Journ. 1909, Nr. 1016.
[2] Vgl. Klin. Journ. 1907, Nr. 724.

gewebe angewachsen, das das Pupillargebiet einnahm und von einem Gefäßnetz bedeckt war. Auf dem äußeren unteren Irisquadranten war fest aufgeheilt ein stecknadelkopfgroßes, unregelmäßig zackig begrenztes braunes Pigmentblättchen, das offenbar von dem Pigmentblatt der Iris abstammte. In seiner Umgebung war keine Pigmentzerstreuung sichtbar.

Die Pigment-Verstreuung kann, wie ich erst kürzlich gesehen habe, eine lange Reihe von Jahren unverändert bestehen bleiben.

Bei einem 26jährigen Arzt hatte ich früher einmal ein spontan abgespaltenes kleines Pigmentklümpchen auf dem Boden der Vorderkammer beobachtet, das beim Bücken des Kopfes in der Kammer aufstieg und bei aufrechter Kopfhaltung darin wieder zu Boden sank. Über solche spontan entstandenen beweglichen Pigmentklümpchen in der Vorderkammer hat u. a. Apetz in dem Band IV der Zeitschrift für Augenheilkunde an der Hand einer eigenen Beobachtung und der Literatur berichtet. Diese Pigmentklümpchen können von Pigmentexkreszenzen am Pupillenrande sich abblättern oder auch von angeborenen Pigmentierungen der vorderen Linsenkapsel bei Membrana pupillaris persistens herstammen.

In dem ersten Fall von Pigmentverstreuung auf der Irisvorderfläche, den ich beobachtet habe, handelte es sich um einen 38jährigen Monteur,[1] der beim Legen einer Wasserleitung beschäftigt war und bei der Verlötung der schwarz lackierten, gußeisernen Röhren eine Verletzung der Hornhaut des rechten Auges erlitten hatte. Was ihm ins Auge geflogen war, wußte er nicht. Ein corpus alienum war anfangs nicht gefunden; es war nur eine kleine lineare Perforationsnarbe von ca. 2 mm Länge vor dem unteren Pupillenrande sichtbar, als der Genannte 3 Wochen nach der Verletzung in die Klinik kam, und eine Iritis hatte mit fast völliger hinterer Synechie, die sich nicht mehr lösen ließ. Die Untersuchung mit dem Sideroskop hatte ein negatives Resultat gehabt. Einige Tage nach der Iridektomie wurde ein kaum kleinstecknadelkopfgroßer schwarzer Punkt auf der unteren Irisfläche gegenüber der Perforationsstelle der Hornhaut entdeckt. Es konnte möglichenfalls ein Fremdkörper sein, der beim Abfluß des Kammerwassers aus dem unteren Kammerwinkel auf die Iris geschwemmt war. An der Czapskilupe ließ sich nachweisen, daß um diesen kleinen schwarzen Pigmentkörper die ganze Irisvorderfläche mit schwarzen Pigmentpünktchen übersät war und daß noch neben dem inneren Kolobomschenkel ein zweiter kleinerer Pigmentfleck lag, in dessen Nachbarschaft ebenfalls eine stärkere Pigmentverstreuung bestand. Außerdem war aber noch eine diffuse Pigmentverstreuung über die ganze Iris sichtbar. Die Iris sah dunkler aus als auf dem anderen Auge.

Bei chronischer Iritis kann man in seltenen Fällen auch eine Pigmentverstreuung auf der Iris beobachten, ohne daß eine Iridektomie gemacht

[1] Vgl. Klin. Journ. 1908, Nr. 986.

worden ist. Dies war z. B. bei einem 29jährigen Herrn der Fall,[1] der in seiner Kindheit auf hereditär luetischer Basis eine parenchymatöse Keratitis mit Iritis und multiplen hinteren Synechien auf beiden Augen überstanden hatte. Von der Keratitis waren einzelne maculae corneae und Reste von tiefliegenden Blutgefäßen in der Kornea geblieben. Er hatte später noch einige Rezidive der Iritis gehabt, das letzte im verflossenen Winter. Auf dem rechten Auge sah man bei der Untersuchung mit der Czapskilupe die untere Hälfte der Hornhauthinterfläche mit einem dichten schwarzen Pigmentstaub bedeckt. Auf dem linken Auge waren nur wenige feinste Pigmentpünktchen an der Hornhauthinterfläche sichtbar; dagegen zeigte sich die blaue Iris reichlich mit Pigmentpünktchen bestreut, besonders im Pupillarteil und neben dem unteren äußeren Pupillenrande lagen hier auf der Iris dicht nebeneinander drei größere braune Pigmentkügelchen und darüber isoliert noch ein braunes Kügelchen; diese Pigmentkügelchen waren von dem verdickten Pigmentsaum der Pupille abgesprengt. Ganz vor kurzem sah ich die Pigmentzerstreuung bei einem Herrn mit spontaner Iritis und fast völliger hinterer Synechie bei Pigmentverstreuung auf der Linse längs dem verwachsenen Pupillenrande im Pupillarteil der Iris, bevor ich die Iridektomie gemacht hatte.

Eine diffuse Pigmentverstreuung auf der Iris habe ich ferner in einem Fall von Eisensplitter im Glaskörper mit Siderosis der Iris beobachtet.[2] Hier war der Nachweis des Fremdkörpers mit dem Sideroskop gesichert, in dem oben erwähnten Fall war das Untersuchungsresultat mit dem Sideroskop negativ gewesen und auch durch die weitere Beobachtung sicher erwiesen, daß die Pigmentverstreuung durch losgerissenes Pigment von der Irishinterfläche nach der Iridektomie verursacht wurde. Der Patient mit dem Eisensplitter im Glaskörper hatte rechts eine hellbraune, links eine dunkelbraune Iris; diese siderotische Iris war mit dunkelsepiabraunen Pigmentpünktchen besät, während sich auf der Irisvorderfläche des rechten Auges nur fleckweise hellrotbraune Pünktchen fanden, wie man sie auch in normalen Augen mit Pigmentnaevi der Iris in deren Nähe mit der Czapskilupe sehen kann. Schließlich ist noch zu erwähnen, daß ich eine Verstreuung rotbräunlicher Pigmentpünktchen auf der Iris bei einem Patienten beobachtet habe,[3] der nach einer Kontusionsverletzung des rechten Auges eine Blutung in die Vorderkammer bekommen hatte, die sich nur langsam resorbierte. Die Hornhaut zeigte bereits eine hellgrüne Farbe wie bei beginnender Durchblutung, die sich mit der Resorption des Blutes wieder ganz verlor. In diesem Fall wurden die anfangs rotbraunen Pigmentpünktchen im weiteren Verlauf der Beobachtung immer dunkler.

---

[1] Vgl. Klin. Journ. 1909, Nr. 881.
[2] Vgl. Klin. Journ. 1909, Nr. 910.
[3] Vgl. Klin. Journ. 1909, Nr. 1095.

Ganz kürzlich habe ich zufällig auch einen dem Fall Perles-Hirschberg sehr ähnlichen Fall zu beobachten Gelegenheit gehabt. Es handelte sich um eine 62jährige Frau, die wegen eines Follikularkatarrhs in die Poliklinik kam.[1] Beide Augen waren ganz reizlos. Die Hornhaut war normal klar, die vordere Kammer normal tief. Auf der Oberfläche der blaugrauen Iris des rechten Auges sah man im Pupillarteil frei verstäubtes Pigment. Am Pupillenrand bestanden keine Synechien. Nach Erweiterung der Pupille sah man an dem hinteren Linsenpol eine intensiv weiße Trübung in der Form eines sphärischen Dreiecks. Die ganze hintere Linsenfläche erschien fein grau punktiert. Im äußeren unteren Quadranten der hinteren Linsenfläche sah man einen radiär verlaufenden braunen Pigmentstreifen und in der Umgebung desselben, über die ganze untere Hälfte der hinteren Linsenfläche verstreut, eine Unzahl dicht bei einander liegender brauner Pigmentpünktchen. Die Linse war sonst klar, der Augenhintergrund deutlich zu sehen und frei von pathologischen Veränderungen. Die Urinuntersuchung ergab keinen Zuckergehalt; Patientin gab aber an, daß sie in der letzten Zeit viel an Gliederschmerzen und Mattigkeit leide, zeitweise starken Durst gehabt habe und nachts häufig Urin lassen müsse.

Im Anschluß an diese Beobachtungen über Pigmentverstreuung an der Irisvorderfläche, an der Hornhauthinterfläche und an der Linsenhinterfläche möchte ich noch kurz auf einen Fall zurückkommen, bei dem ich eine reichliche Auflagerung von Cholestearinkristallen auf der Iris an der Czapskilupe nachweisen konnte. Ich will auf die Literatur, die Helbron bis zum Jahre 1900 in seiner Publikation „Ein seltener Fall von Cholestearinbildung in der vorderen Kammer" im Band IV der Zeitschrift für Augenheilkunde zusammengestellt hat, nicht noch einmal eingehen. Nach dieser Zeit habe ich keine weitere Veröffentlichung in den Jahresberichten von Michel finden können. Einen einschlägigen Fall habe ich vor kurzem in meiner Klinik beobachtet; Dr. Kuffler will denselben besonders besprechen. Bei einem andern Fall sah ich die kleinen punktförmigen, goldig glitzernden Kristalle zerstreut über die Irisvorderfläche besonders reichlich im Pupillarteil, auch auf einer zungenförmigen, weit ins Pupillargebiet sich erstreckenden hinteren Synechie von brauner Farbe. Es handelte sich um ein 25jähriges Fräulein,[2] das ich seit dem Jahre 1904 mehrfach wegen einer rechtsseitigen Iritis plastico-serosa in klinischer Behandlung gehabt habe. Am Pupillenrande bestanden am 9. 5. d. J. einzelne hintere Synechien; die vordere Augenkammer war vertieft. An der Hornhauthinterfläche lagen dichte und zum Teil recht große graue Präzipitate, die teilweise an der Czapski-Lupe Pigmentkörnchen erkennen ließen. Die Irisgefäße waren stark gefüllt; in der Iris schimmerte eine umschriebene parenchymatöse Blutung

[1] Vgl. Pol. Journ. XXX, S. 464a.
[2] Vgl. Klin. Journ. 1910, Nr. 168.

in der unteren Hälfte durch die getrübte Hornhaut durch. Auf der vorderen Linsenkapsel fand sich ein weißliches ringförmiges Exsudat. Nach einer Punktion der vorderen Augenkammer waren die Präzipitate fast ganz verschwunden. Bei der Punktion trat im Ciliarteil der Iris eine ringförmige Blutung auf. Diese Blutung verschwand wieder, aber man sah noch längere Zeit in der Iris erweiterte Blutgefäße. Später trat ein tiefes Hornhautinfiltrat unter starken Reizerscheinungen auf; die untere Hälfte der Hornhaut trübte sich hauchig und an ihrer Hinterfläche wurden wieder sehr reichlich Präzipitäte sichtbar. Die Reizung ließ weiterhin nach, die Hornhauttrübung hellte sich wieder auf, die Präzipitate nahmen an Zahl ab. Dann steigerte sich Ende Juni wieder der Reizzustand; statt der grauen wurden mehr braune Präzipitate sichtbar. Am 5. Juli ließen die Reizerscheinungen nach, die Präzipitate verminderten sich und am 10. Juli wurden zum ersten Male die Cholestearinkristalle in der Iris sichtbar. Über ihre Herkunft vermag ich nichts auszusagen; möglichenfalls hing ihr Auftreten mit der Abnahme und dem Zerfall der Präzipitate zusammen. Am 1. August des Jahres wurde Patientin mit reizlosem Auge, einzelnen Präzipitaten und unveränderten Cholestearinkristallen auf der Iris entlassen. Die Sehschärfe war von $^5/_{10}$ auf $^5/_6$ gestiegen; sie ist jetzt $^6/_5$.

Zusammenfassend stelle ich schließlich folgende Thesen auf:

1. Es kommt nach Operationen an der Iris bei Iritis, Glaukom und Staroperationen, sowie nach Verletzungen des Auges, bei denen die Iris durch Einrisse beteiligt ist, eine eigentümliche, fast tintenschwarze Pigmentverstreuung auf der Iris-Vorderfläche vor, die am dichtesten im Pupillargebiet ist und bisweilen auch an der Hornhauthinterfläche auftritt. Dieses Pigment stammt vom retinalen Pigmentblatt der Iris, von dem zuweilen größere Pigmentklümpchen abgesprengt werden, die in der Vorderkammer zu Boden sinken oder sich auf der Irisvorderfläche festsetzen oder in der Vorderkammer frei schweben. Bisweilen sieht man diese Pigmentverstreuung auf der Iris und Hornhauthinterfläche auch in Fällen von Iritis ohne Iridektomie. Sehr selten sieht man Pigment der gleichen Herkunft auch auf der Linsenhinterfläche ohne Iritis. Die Pigment-Verstreuung kann viele Jahre hindurch unverändert bestehen bleiben.

2. Bei intraokularen Eisenplittern mit Siderosis der Iris und nach der Resorption von Blutungen in die Vorderkammer kann auch auf der Irisvorderfläche eine Bestäubung mit Pigmentpünktchen auftreten. Bei der Siderosis sehen diese Pigmentpünktchen dunkel-sepiabraun, nach der Resorption von Blutungen rot- bis kastanienbraun aus. Sie sind nicht zu identifizieren mit hellgelbrötlichen nnd bräunlichen gröberen Pigmentpünktchen, die man in der Nähe sogenannter Pigmentnaevi oder auch ohne solche Pigmentflecken findet. Bei der Siderosis bestehen die Pigmentpünktchen offenbar aus Eisenrost, bei den Kammerblutungen aus Hämosiderin, das man in solchen Fällen bei der mikroskopischen Untersuchung bekanntlich

in kleineren bräunlichen Klümpchen von kristallinischem Glanz auf der Vorderfläche und in den vorderen Schichten der Iris findet.

3. Sehr selten sind Cholestearin-Kristalle als feine goldig glitzernde Pünktchen auf der Irisvorderfläche sichtbar; sie können im Heilungsverlauf einer Iritis auftreten.

Klinische Beobachtungen.

Eine Modifikation des Tätowier-Instrumentes.

Von Dr. Joh. Ohm in Bottrop (Westfalen).

Die Tätowierung der klaren oder getrübten Hornhaut wird entweder in der Weise ausgeführt, daß die Tusche durch Stichelung mittels eines nadelförmigen Instrumentes in die schwarz zu färbende Stelle gebracht wird (ältere Methode) oder daß das Epithel nach Abgrenzung mittels der Trepankrone mit der Lanze abgeschabt und in diese Vertiefung Tusche eingerieben wird (Czermak).

Die Färbung mittels einer Nadel ist ziemlich mühsam und erfordert bei größeren Flecken meistens eine ganze Reihe von Sitzungen. Wesentlich abgekürzt kann sie werden, wenn man sich eines aus 4 bis 8 Nadeln zusammengesetzten Bündels bedient. Aber auch in diesem Falle sind gewöhnlich noch mehrere Hundert Einstiche nötig, um einen tiefschwarzen, gleichförmigen Fleck zu erzeugen. Eine Erleichterung dieses Verfahrens dürfte deshalb manchem Operateur nicht unangenehm sein, weshalb ich hier in Kürze das Instrumentarium beschreiben will, dessen ich mich bei meiner letzten Tätowierung bedient habe.

Im Jahre 1899 hat Dr. Piesbergen im Februarheft dieses Centralblattes (S. 36) ein elektrisches Instrument beschrieben, das er für die Vibrationsmassage der Augen zur Behandlung einer Reihe von Krankheiten warm empfiehlt. Es handelt sich um einen zylinderförmigen Apparat, der in seinem breiteren, unteren Teil einen Elektromagneten, in seinem schmalen, oberen Teil einen den Massageknopf tragenden Stift birgt. Letzterer macht nach Einschaltung des elektrischen Stromes etwa 2000 Schwingungen in der Minute, parallel zu seiner Längsrichtung. Die Amplitude der Schwingung beträgt etwa $^1/_2$ mm und kann durch eine am oberen Abschnitt des Instrumentes angebrachte Mutter reguliert werden. Zum Betrieb sind einige Chromsäureelemente oder zwei Akkumulatorenzellen nötig. Bezüglich weiterer Einzelheiten verweise ich auf das Original.

Als ich dieses Instrument vor einiger Zeit zum erstenmal bei dem Instrumentenmacher Wurach sah, kam mir sogleich der Gedanke, es für die Tätowierung zu benutzen. Für diesen Zweck hatte ich nichts weiter nötig, als den Massageknopf durch ein Nadelbündel (2 oder 4 Nadeln) zu ersetzen. Das Instrument ist so leicht und handlich, daß man es wie eine Schreibfeder führen und auf die zu färbende Stelle setzen kann. Die Tätowierung läßt sich damit bequem, schnell und exakt ausführen. Man darf einen kräftigen Druck ausüben. Die Befürchtung, zu tief zu stechen, ist, wenigstens bei normaler Dicke der Hornhaut, unbegründet.

Das Instrument läßt sich ferner mit Vorteil zur Ausführung feiner Stichelungen der Bindehaut zwecks Blut-Entziehung bei hartnäckigen Entzündungen verwenden.

Das Instrument ist zu haben bei R. Wurach, Berlin-C. 2, neue Promenade 5.

Referate, Übersetzungen, Auszüge.

Über die Natur und die Herkunft des Trachom-Erregers und die bei seiner Entstehung zu beobachtende Erscheinung der Mutierung des Gonococcus Neisser, von Prof. Dr. Hans Herzog. (Berlin und Wien, 1910.)

Das Vorkommen der sog. Trachomkörper bei Blennorrhoe führte den Verf. dazu, direkte Beziehungen zwischen dem Trachom-Erreger und dem Gonococcus zu konstruieren; er glaubt, mit seinen Kulturversuchen und klinischen Beobachtungen den Nachweis geliefert zu haben, daß der Trachom-Erreger aus dem Gonococcus hervorgeht, daß er eine eigenartige modifizierte Wachstumsform, eine Involutionsform des Gonococcus darstellt. Diesen sonderbaren Pleomorphismus des Gonococcus, diesen Übergang des Gonococcus in das Trachomkörperchen oder den vom Verf. so benannten Mikrogonococcus will er sowohl auf dem Kulturwege, als auch in vivo beobachtet haben. Bei der kulturellen Involutionsform des Gonococcus sind mit Hilfe der Giemsafärbung seines Erachtens Formen festgestellt, „welche sich, von dem typischen Habitus des Gonococcus vollkommen abweichend, nach Form, Größe, Lagerung und Färbung genau so verhalten, wie die Elemente der Trachomkörper". Klinisch konnte er in einem Falle von echter Gonoblennorhoe den „Übergang der trachomkörperfreien, reichlich mit Gonococcus infizierten Schleimhaut in eine gonococcusfreie, dafür aber mit zahlreichen Trachomkörper-Zelleinschlüssen behaftete Schleimhaut" verfolgen, sodann umgekehrt bei Trachom Formen konstatieren, „die sich der Form, Lagerung und Färbung nach wie echte Gonokokken verhalten."

Verf. nimmt an, daß die Involutionsformen extrazellulär, also im Sekret zustande kommen und ihre Einwanderung und Anhäufung in den Epithelzellen ein sekundärer Vorgang ist; er nimmt weiter an, daß eine biologische Anpassung an eine intraepitheliale parasitäre Lebensweise die weitere Involution verhindert und den Keimen erneute Virulenz und Infektiosität verleiht.

Wenn die Blennorrhoe nicht häufiger oder regelmäßig zum Trachom führt, so liegt nach Verf. der Grund dafür darin, daß unter dem Einfluß der stürmischen Entzündung die Gonokokken samt Leukocyten und Epithelien abgeschwemmt werden oder das Oberflächen-Epithel durch die energische Kauterisation abgetötet wird. Das Trachom kommt zustande:

1. „Bei Übertragung des normalen, vollvirulenten Gonococcus, sobald Faktoren vorliegen oder hinzutreten, welche dessen baldige und vollständige Eliminierung von der Schleimhaut verhindern oder verzögern.

2. Bei Übertragung des in seiner Virulenz bereits abgeschwächten Gonococcus, so daß die zu seiner Abstoßung erforderliche, akut entzündliche Reaktion unterbleibt, oder dem Grade und der Dauer nach unzureichend ist.

3. Durch Übertragung der durch Involution morphologisch und biologisch modifizierten und an einen intraepithelialen Zellparasitismus angepaßten, bisher unbekannten Wachstumsform des Gonococcus (Mikroconoccus)."

Die relative Intaktheit des Epithels und die Beschränkung der entzündlichen Erscheinungen auf das tiefer liegende Gewebe erklärt Verf. damit, daß die spezifischen Sekrete des Epithels die mit der Auflösung der Gonokokken im Bindehautsack freigewordenen Endotoxine verwelken und unschädlich zu machen verstehen, während die Elemente des Bindegewebes diese Fähigkeit nicht haben.

Die ausschließlich lokale Pathogenität des Mikrogonococcus sieht Verf. in der abgeschwächten Virulenz und seiner Anpassung an die speziellen Verhältnisse der Konjunktiva. Wenn auch im menschlichen Serum sich keine spezifischen Antisera finden, so hält er mit Rücksicht auf die Gonokokken-Immunität der Tiere es nicht für aussichtslos, ein Immunserum gegen die Gonokokken und seine Abkömmlinge zu finden. Die erneute Zufuhr von Gonokokkentoxin in Fällen, wo die gonorrhoische Infektion torpide zu verlaufen beginnt und die Gefahr der Modifikation der Keime näher rückt, zieht Verf. in Erwägung. Daß sich die Trachomkörper nur in den Epithelien und nicht in den Leukocyten finden, erklärt Verf. durch das Fehlen der Plastinmasse in letzteren, die das konservierende und die Proliferation ermöglichende Substrat liefern. In den Leukocyten unterliegen die Mikrogonokokken der Verdauung durch ihre proteolytischen Fermente.

Auf der Mutierung des Gonococcus beruht nach Ansicht des Verf.'s auch das Chronischwerden der Gonorrhoe der männlichen und weiblichen Urogenitalwege.

Diese hier skizzierte Lehre des Verf.'s ist eigenartig und neu; er eröffnet mit ihr der Forschung eine weite Perspektive, stellt Umwälzungen eingebürgerter Anschauungen in Aussicht und spricht von unabsehbaren Konsequenzen. Es fragt sich nur, ob man Verf. beistimmen kann, wenn er sein Beweismaterial für ausreichend hält. Ich will nicht von seinen kulturellen Resultaten sprechen, will auch die Kritik der Deutung seiner Befunde berufenen Bakteriologen überlassen, ich glaube aber, daß das von zwei klinisch beobachteten Fällen gelieferte Material unmöglich eine sichere Basis abgeben kann, um darauf ein so kühnes Lehrgebäude aufzuführen. Von andrer Seite (Lindner) ist bereits darauf aufmerksam gemacht, daß die Feststellung von Trachomkörperchen bei Blennorrhoe durch Stargard u. a., die Verf. zum Ausgangspunkt seiner Mitteilungen macht, gonokokkenfreie Fälle betrifft; ferner daß die Hauptstütze seiner Lehre noch fehlt, nämlich der Nachweis des Vorkommens des Gonococcus beim Trachom.

Ich möchte an den Verf. die Frage richten: hat er jemals aus einer echten Gonoblennorrhoe der Kinder oder Erwachsenen das typische Bild des Trachoms entstehen sehen mit den charakteristischen Bindehautnarben, Lidknorpel-Verdickungen und Pannus der Hornhaut? Meine Erfahrung geht dahin, daß das nicht vorkommt. Es müßte aber der Fall sein, wenn Verf.'s Anschauungen zu Recht bestünden. Die chronische Form der Blennorrhoe hat wenig Ähnlichkeit mit dem Trachom; ihrer wird man immer Herr und erzielt, wenn das Auge die akute unbeschadet überstanden hat, früher oder später eine rezidivlose Dauerheilung. Vor einer erneuten Gonokokkentoxin-Zufuhr, wenn die klinischen Erscheinungen überwunden sind, möchte ich daher Bedenken haben. Ich glaube, daß die klinischen Tatsachen gegen die Lehre von Herzog sprechen. Fehr.

Gesellschaftsberichte.

1) College of Physicians of Philadelphia.

Sitzung vom 20. Januar 1910.

Opticus-Atrophie nach Trauma.

Dr. M. Cluney Radcliffe, Dr. Risley und Dr. Posey berichten über eine Reihe von Fällen, die sich dadurch unterscheiden, 1. daß bei den Fällen von Dr. Radcliffe und Dr. Posey die völlige Erblindung in den ersten Tagen nach dem Unfall erfolgte, während bei den 8 Fällen von Dr. Risley eine Sehstörung erst nach 4 bis 6 Wochen bemerkt wurde, 2. daß in den Fällen der beiden ersten Autoren die Erblindung dauernd war im Gegensatz zum Fall von Dr. Posey, der am Ende der 2. Woche nach dem Trauma wieder volle Sehschärfe erlangt hatte.

Behandlung der gonorrhoischen Iritis und Arthritis durch Vaccine.

Dr. Edward N. Shumway will einen Fall von gonorrhoischer Iritis und Arthritis mit Vaccine-Behandlung geheilt haben, wogegen Dr. Posey mitteilt, daß er nie Erfolg, sondern nur schädliche Wirkungen bei dieser Therapie gesehen habe.

Ein Fall von Sarkom der Orbita, der in den frühen Stadien einen einseitigen Kropf-Exophthalmus vortäuschte, von Dr. G. E. de Schweinitz und H. Maxwell, Langdon.

Der Irrtum war zustande gekommen durch das Zusammentreffen eines gleichseitigen Kropfs mit dem Exophthalmus und wurde noch gestützt durch ein außerordentlich langsames Wachstum des Tumors.

Linksseitige homonyme Hemianopsie bei einem Bleiarbeiter, von Dr. W. C. Posey und Dr. C. B. Fou.

Patient, der die typischen Zeichen einer Bleivergiftung darbot, wurde im Anschluß an einen apoplektischen Anfall, der ohne Krämpfe oder Lähmungen auftrat, von einer linksseitigen, nur 10 Tage lang andauernden Hemianopsie, die Muther als Folge einer kleinen Blutung im Occipitallappen ansieht, befallen. Im Anschluß daran führt Richter einen Fall vor von vollständiger Hemiachromatopsie und partieller Hemianopsie mit negativem ophthalmoskopischen Befund und ohne Hirnsymptome bei einem 39jährigen Komponisten und hält die Erkrankung für eine im Tractus opticus lokalisierte Neuritis.

Bitemporale Hemianopsie mit ungewöhnlicher Krankengeschichte.

Dr. Zentmayer berichtet über einen Fall, bei dem aus der Akromegalie und der bitemporalen Hemianopsie Hypophysen-Tumor festgestellt wurde, und der die merkwürdige Erscheinung darbot, daß zuerst ein bitemporaler Gesichtsfelddefekt nur für Farben und erst nach 5 Jahren auch für weiß auftrat, und daß sich dann 8 Jahre später die Gesichtsfelder teilweise wieder herstellten. Dr. Spiller gibt für die letztere Tatsache die allerdings nicht ganz befriedigende Erklärung, daß es sich vielleicht um ein Nachlassen des Druckes bei einem Durchbruch des Tumors in den Ventrikel gehandelt habe.

Sitzung vom 17. Februar 1910.

Die Bedeutung der venösen Hyperämie der Retina.

Dr. H. F. Hansell berichtet über die venöse Hyperämie der Netzhaut, die hervorgerufen wird durch eine Störung des Sympathikus. Im Anschluß daran erwähnt Dr. Risley, daß er venöse Hyperämie der Retina bei Morbus Basedowii beobachtet habe, während Dr. James Thorington hinweist auf das außerordentlich häufige Vorkommen dieser Erscheinung bei schwachsinnigen Kindern.

Plötzliche Unterbrechung der Netzhautzirkulation, von Dr. D. Forest Harbridge.

Es wird berichtet über 3 Fälle von Arteriosklerose, die alle die Symptome einer plötzlichen Sehstörung, aber sehr verschiedenen Verlauf zeigten. Im ersten Fall handelte es sich um Anfälle von häufig sich wiederholender einseitiger, hemianopischer Erblindung, die dann aber schließlich dauernd ausblieben, während im zweiten Fall vollständige und dauernde Erblindung innerhalb 5 Stunden auftrat; im dritten Fall (Zentmayer) endlich fiel anfallsweise erst das ganze, später vorübergehend nur die untere Hälfte des Gesichtsfeldes eines Auges aus, bis diese schließlich dauernd verloren ging und zur Atrophie der oberen Sehnervenhälfte führte; und das gleiche ereignete sich später mit der oberen Gesichtsfeldhälfte des andren Auges.

Erblindung durch elektrischen Schlag, von Dr. Risley.

Bei dem einen der beiden Fälle war die Erblindung durch den elektrischen Schlag nur einseitig und hielt bloß 2 Stunden lang an, im zweiten Falle hingegen, bei dem sich auch starke psychische Störungen zeigten, führte eine langsam zunehmende Abnahme der Sehkraft in etwa $^1/_2$ Jahre zu einem dauernden Zustand der kompleten Amaurose des rechten und der fast völligen Erblindung des linken Auges, welches nur noch Finger zählte und hochgradig konzentrisch eingeengtes Gesichtsfeld zeigte bei völlig normalem Augenhintergrund.

Intraokulare Geschwulstbildung, von Dr. Zentmayer.

Beschreibung eines Aderhaut-Sarkoms am linken Auge.

Sitzung vom 17. März 1910.

Tuberkulose der Bindehaut, von Dr. de Schweinitz.

Die Konjunktiva des linken Unterlides enthält zahlreiche, etwas abgeflachte Auswüchse, ähnlich dem Granulationsgewebe, die durch tiefe Rinnen voneinander getrennt, aber nicht gestielt sind. Die Oberfläche dieser Körner ist bedeckt von schleimig eitrigem Sekret. Vergrößerung der Parotis und der submaxillaren und zervikalen Lymphdrüsen. Pirquet'sche Reaktion war negativ. Es wurde die Differentialdiagnose zwischen Tuberkulose der Bindehaut und der Parinaud'schen Conjunctivitis diskutiert.

Ungewöhnliche Form von angeborenem Star.

Dr. Crampton zeigt einen 9jährigen Knaben mit beiderseitiger scheibenförmiger Linsentrübung, die sich zwischen Kern und hinterem Linsenpol befindet und im Zentrum ein aus weißen Pünktchen bestehendes Dreieck mit der Basis nach oben aufweist.

Dr. Shumway hält diese Art der Trübung wegen der Lage und der Scheibenform als eine zu dem Nettleship'schen Typus des angeborenen Stars gehörigen.

Tuberkulose des vorderen Bulbus-Abschnittes.

Dr. Zentmayr zeigt einen Fall von Sklero-Keratitis mit Iritis bei positiv Pirquet'scher Reaktion bei einem sonst gesunden 14jähr. Mädchen, deren Vater an Lungentuberkulose gestorben war.

Netzhaut-Ablösung, von Dr. Turner.

Bei einem linsenlosen Auge eines 30jährigen Mannes wurde die Netzhaut-Ablösung geheilt durch Jod, Salicyl, Schwitzen und Tieflagerung des Kopfes und ist nun schon 6 Wochen lang (!) ohne Rückfall geblieben.

Temporale und bitemporale Gesichtsfelddefekte, von Dr. G. E. de Schweinitz und George Lord de Schweinitz.

Die 3 Fälle bieten das Gemeinsame eines bitemporalen Gesichtsfelddefektes. Bei dem ersten sind bitemporale Skotome vorhanden; Ursache: Vergrößerung des Keilbeinkörpers; beim zweiten typische bitemporale Hemianopsie, hervorgerufen durch eine Neubildung der Sella turcica, und beim dritten Fall besteht rechts fast völlige Amaurose, die plötzlich im Anschluß an profuse Nasenblutung eingetreten sein soll und Sehnerven-Atrophie zur Folge hatte, links temporaler Gesichtsfeld-Ausfall, der später, ohne nachweisbare Ursache entstanden war. Röntgenbild ist hier negativ, keine Veränderung in der Nähe der Sella turcica.

Cyanosis retinae von Dr. T. O. Holloway.

Bei einem 3jährigen mit allgemeiner Cyanose bei angeborenem Herzfehler.

Diem.

---

2) Ophthalmological Society of the United Kingdom.

Sitzung vom 10. März 1910.

Malcolm und L. Hepburn: Xerosis of coniunctiva and night blindness,

Die Nachtblindheit ist nicht die Folge des sog. torpor retinae durch Unternährung, sondern sie ist auf eine Verzögerung der normalen Bildung des Sehpurpurs durch schädliche Wirkung bestimmter Lichtstrahlen zurückzuführen. Dieselbe Ursache ist für die Xerosis coniunctivae anzunehmen: dieselben Strahlen, die den Sehpurpur affizieren, schädigen auch die Schleimdrüsen der Bindehaut in ihrer Funktion. Die beste Behandlungs-Methode ist das Verbinden der Augen.

James: A contribution to the bacteriology of panophtalmitis.

In dem Eiter fand sich ein großer, gram-positiver, unbeweglicher, nicht Sporen bildender Mikroorganismus, der dem Bacillus aerogenes capsulatus sehr ähnlich, wenn nicht gar identisch mit ihm war. Impf- und Kulturversuche fielen positiv aus.

Sitzung vom 5. Mai 1910.

Herbert: Technique of Glaucome operation.

Subkonjunktivale Parazentese: d. h. Bildung eines rechtwinkligen subkonjunktivalen Sklero-Korneal-Lappens gab in 6 von 8 so operierten Fällen ein günstiges Resultat. Kombinierte Iridektomie war da am Platze, wo die Pupille nicht gut auf auf Eserin reagierte.

Fisher: Congenital Word blindness.

Vortr. unterscheidet 2 Gruppen: a) Die hereditären Fälle, in denen das visuelle Einnerungszentrum für Worte, im linken Gyrus angularis, in der Entwicklung zurückgeblieben ist; b) die Fälle, in denen während der Geburt

eine umschriebene Meningealblutung oberhalb des Gyrus angularis entstand. Zur ersten Gruppe gehören vornehmlich die weiblichen, zur zweiten die männlichen Kranken. Die beste Behandlung ist die phonische Methode zum Erlernen des Lesens, die das glosso-kinaesthetische Zentrum zur Unterstützung des visuellen Erinnerungszentrum mobil macht.

Bronner: Pyocyanase.

Stündliche Einträufelungen einer $^1/_2$ %igen Lösung gaben in 6 Fällen von Hypopyon-keratitis ermutigende Erfolge. Kurt Steindorff.

Journal-Übersicht.

I. A. v. Graefe's Archiv f. Ophthalmologie. LXXIV. (Festschrift für Th. Leber.)

1) **Über Wirkungen des Scharlach-Öls auf das Auge,** speziell auf die Netzhaut. Mitosenbildung der Ganglienzellen. Von Privatdozent Dr. L. Schreiber und Dr. F. Wengler, Assistenten der Univ.-Augenklinik in Heidelberg.

Bekanntlich fand B. Fischer, daß nach Injektion von Scharlach-Öl in Kaninchen-Ohren atypische Wucherungen des Epidermis-Epithels auftreten, die histologisch eine gewisse Ähnlichkeit mit karzinomatösen Neubildungen zeigen.

Die Verff. beobachteten an 24 Kaninchen und 4 Hunden die Folgezustände von Scharlach-Öl-Injektionen ins Auge. Sie benutzten ein Grübler'sches Präparat und machten Injektionen in die Vorderkammer und in den Glaskörper. Die Beobachtungsdauer erstreckte sich auf einen Zeitraum von 4 bis 165 Tagen.

Bei Kaninchen treten nach Injektionen in die Vorderkammer meistens stürmische Entzündungs-Erscheinungen auf. Starke Injektion, Chemosis, Trübung des Hornhaut-Parenchyms, welche einzeln mehrere Monate anhält. Dabei Drucksteigerung verschiedenen Grades und Vergrößerung des ganzen Bulbus; zunächst Ektasie der Hornhaut und später Ausbuchtung der vorderen Lederhautpartien. Nach 10 bis 21 Tagen läßt die Entzündung nach. Verdickungen der Bindehaut wurden nicht beobachtet, Frühperforation an der Sklero-Kornealgrenze waren nicht ganz selten. Mikroskopisch fanden die Verff. im Epithel der Bindehaut Becherzellen in großer Zahl und nach 10 bis 13 Tagen in den mittleren und tiefen Lagen des Hornhaut-Epithels neben blasig entarteten zahlreiche mitotische Zellen, dagegen nicht die von Wessely beschriebenen Wucherungen. Das Hornhautparenchym war gelockert, mit Leukocyten infiltriert und von Blutgefäßen durchzogen. In der M. Descemeti fanden sich Risse, die unter Wucherung des Endothels ausheilten.

Schreiber bestätigt die günstige Wirkung des Scharlach-Öls auf die Überhäutung von Hornhautgeschwüren und rezidivierenden Erosionen.

Nach starker Füllung der Vorderkammer war die Wucherung ihres endothelialen Zellenbelages sehr beträchtlich. Frühzeitig trat Verwachsung der Iriswurzel mit der Hinterfläche der Hornhaut auf, wobei die gewucherten Epithelien in fibrilläres Bindegewebe übergingen. Die Öltropfen wirkten als Fremdkörper und führten zu einer geradezu kolossalen Bildung von ungewöhnlich großen Riesenzellen.

Iris und Ciliarkörper verfallen fast immer einer starken Sklerose ihres bindegewebigen Gerüstes mit nachfolgender Narbenkontraktion.

Die Pigment-Epithelien nehmen das Scharlach-Öl in Gestalt feinster Tröpfchen in sich auf, zeigen lebhafte Proliferation und wandern frühzeitig durch

Ciliarkörper und Iris bis in die Vorderkammer. In der Aderhaut findet sich erst später Zell-Infiltration mit nachfolgender Sklerosierung des Bindegewebes.

Der Glaskörper war zu einer aus Eiweiß und Fibrin bestehenden trüben Masse geronnen. Das Eiweiß lag in den Maschen eines aus Fibrinbälkchen gebildeten Netzwerkes. Besonders an der Innenfläche der Netzhaut waren die Glaskörperfibrillen verdickt und an Zahl vermehrt. Von der physiologischen Exkavation aus strahlte in einem Falle (25 Tage) ein vielleicht aus dem Gliagerüste der Papille stammender Faserzug bis in die Mitte des Glaskörpers. Vorn an der Innenfläche des Ciliarkörpers war die Neubildung von Fibrillen sehr auffallend und deutlich aus den unpigmentierten Epithelzellen des Ciliarkörpers hervorgegangen. Nach 72 und 138 Tagen wurde beobachtet, daß die Schrumpfung der Fibrinnetze und der neugebildeten Fasern zur Netzhaut-Ablösung geführt hatte.

In der Netzhaut treten schon zu einer Zeit, in der die Aderhaut noch ganz normal ist, starke Veränderungen auf. In der Umgebung der Papille atrophieren die äußeren Netzhautschichten, und Zellen des stark gewucherten Pigment-Epithels wandern nach vorne. Schon nach 4 Tagen entstehen Bilder, welche an Retinitis pigmentosa erinnern. Mit Hilfe des Marchi-Verfahrens gelang der Nachweis, daß die gewanderten und in loco veränderten Pigmentepithelien Fetttröpfchen enthielten. Das normale Lipochrin verschwindet unter der Einwirkung des Scharlach-Öls frühzeitig ganz.

Nach 10 Tagen wird kaum noch eine normale Ganglienzelle angetroffen. Die Zellen zerfallen aber nicht ganz, und nach 4 Monaten fanden sich wieder nicht wenige anscheinend normale Zellen. Einzelne, zweifellos als Ganglienzellen anzusprechende Zellen zeigten deutliche Mitosen und waren in die äußeren Netzhautschichten vorgelagert. Eine passive Verdrängung ist nicht wahrscheinlich, und man muß daher den Ganglienzellen die bisher unbekannte Fähigkeit aktiver Beweglichkeit zuschreiben. Ob die Mitosen-Bildung tatsächlich einen Ersatz untergegangener Ganglienzellen herbeiführt, ist noch nicht erwiesen. Die Neuroglia verhält sich passiv.

Auch bei Hunden trat hochgradige Degeneration der Netzhaut und des Sehnerven auf. Im Gegensatz zum Kaninchen war die Beteiligung des Pigment-Epithels, insbesondere eine Einwanderung in die entartete Netzhaut gering. Proliferative Vorgänge der Netzhautzellen wurden nicht beobachtet. Die Netzhaut-Veränderungen waren jedenfalls Folge der Einwirkung des Scharlach-Öls und nicht etwa der Drucksteigerung, denn sie fehlen bei Drucksteigerungen infolge von Injektionen elektrolytisch dargestellten Eisens in die Vorderkammer. In einem Falle wurde der von Schnabel beschriebene Kavernenschwund des Sehnerven in typischer Weise festgestellt.

Nach Injektionen von Scharlach-Öl in den Glaskörper zeigte vor allem die Netzhaut dieselben degenerativen Veränderungen wie nach Injektionen in die Vorderkammer, doch fehlten Mitosen-Bildungen und es fand sich bei den Pigment Epithelien geringere Neigung zu wandern.

Wurde Scharlach-Rot in physiologischer Kochsalzlösung in die Vorderkammer eingeführt, so war 12 Tage nachher die Netzhaut, besonders das Pigment-Epithel ganz normal.

Die naheliegende Schlußfolgerung, daß beim Scharlach-Öl nur das Oliven-Öl schädigend wirkt, erwies sich als nicht ganz zutreffend. Allerdings treten nach Injektion von reinem Öl hochgradige Veränderungen der Netzhaut ein, aber sie sind weniger konstant als beim Scharlach-Öl, und die Beteiligung des Pigment-Epithels ist gering. Ferner entarten bei Scharlach-Öl zunächst

die zentralen Netzhaut-Partien, bei Oliven-Öl dagegen die peripheren, und endlich fehlen beim Oliven-Öl Mitosen der Ganglienzellen. Die Kombination von Scharlach-Rot und Oliven-Öl hat demnach noch besondere Eigenschaften.

Das Scharlach-Öl scheint nur dann, wenn die Netzhaut unter hohem Drucke steht, eine, wie man annehmen muß, chemische Wirkung auf sie auszuüben. Diese am Auge gewonnene Erfahrung stimmt mit den an andren Körperteilen gemachten Beobachtungen überein, welche darauf hindeuten, daß das Scharlach-Öl die stärksten Wirkungen an den Geweben hervorruft, welche unter hohem Drucke stehen, wie das der Fall ist, wenn Injektionen in straffes, unverschiebliches Gewebe gemacht werden.

---

2) Über die Schnabel'sche Lehre von der Entstehung der glaukomatösen Exkavation, von Prof. Eugen v. Hippel in Halle a. S.

Um zu den Lehren Schnabel's Stellung zu gewinnen, untersuchte Verf. 48 zum größeren Teile glaukomatöse, zum kleineren als Vergleichsmaterial benutzte Augen. Fälle mit klinisch beobachteter randständiger Exkavation ohne Drucksteigerung blieben unberücksichtigt. Fast immer wurden Mikrophotogramme angefertigt, die allein einen objektiven Vergleich gestatten.

Die eingehende kritische Literatur-Übersicht wolle man im Original lesen. Daß die Anschauungen verschiedener Forscher voneinander abweichen, hat nicht zum wenigsten darin seinen Grund, daß die Frage, ob es ein Glaucoma simplex mit Total-Exkavation ohne zeitweise Hypertonie gibt oder nicht, noch ungelöst ist. Verf. empfiehlt, die Druckprüfung fernerhin nicht nur durch Aufsetzen der Finger, sondern in jedem Falle überall mit demselben Tonometer, etwa dem Schiötz'schen, zu prüfen.

Auf Grund seiner umfangreichen Untersuchungen gelangt Verf. nicht zu der von Schnabel und noch heute von Elschnig vertretenen Anschauung, daß auch, wenn keine Exkavation besteht, lediglich aus der Anwesenheit von Kavernen die Diagnose Glaukom am anatomischen Präparat gestellt werden kann. Aber Verf. hat gefunden, daß der „Kavernenschwund" Schnabel's bei Glaukom außerordentlich häufig, in nicht glaukomatösen Augen dagegen nur selten anzutreffen ist. Die Frühstadien des Kavernenschwundes sind nicht immer von Kunstprodukten zu unterscheiden, und auch da, wo Kunstprodukte nicht anzunehmen sind, ist es oft fraglich, ob nicht nur eine Durchtränkung des Gewebes mit Flüssigkeit vorliegt. Dagegen ist in späteren Stadien der vollständige Schwund des nervösen Gewebes deutlich nachweisbar. Ähnliche Lücken wie in der Papille finden sich nicht regelmäßig, aber doch häufig im Ganglion opticum der Retina. Sie kommen aber auch bei nicht glaukomatösen Prozessen vor, und bei ihnen ist noch schwieriger zu entscheiden, ob sie schon während des Lebens bestanden oder Kunstprodukte sind.

Die Ausbildung und der Verlauf der Lamina cribrosa sind in normalen Augen so wechselnd, daß es im Einzelfalle unmöglich ist, mit Sicherheit zu sagen, ob pathologische Verhältnisse vorliegen oder nicht. Sie kann in normalen Augen nach hinten stark konvex sein und bei vollständig ausgebildeter glaukomatöser Exkavation an normaler Stelle liegen. Die Müller'sche Erklärung ist daher nicht für alle Fälle zutreffend, ebenso wenig aber auch die Schnabel'sche, denn man sieht beginnende Exkavation mit Rücklagerung der Lamina oder Schnabel'sche Kavernen.

Die Schnabel'schen Lehren versuchen nur darüber Aufschluß zu geben, wie die Exkavation entstanden ist, sagen aber nichts über die Ursache der

Veränderungen und sind nicht geeignet, die Drucktheorie über den Haufen zu werfen. Das Sekundärglaukom kann auf sehr verschiedenen Ursachen beruhen. Es ist undenkbar, daß bei allen diesen verschiedenartigen Prozessen zufällig das gleiche primäre Sehnerven-Leiden besteht, welches die Exkavation herbeiführt. Hier kann nur die Drucksteigerung die Ursache der Exkavation sein. Daß es anatomisch und klinisch der glaukomatösen gleichende Exkavationen ohne Drucksteigerung gibt, beweist nur, daß der Kavernenschwund verschiedene Ursachen haben kann, aber nicht, daß die Drucksteigerung als Ursache auszuschließen ist.

Blutungen sind nicht als Ursache der Schnabel'schen Kavernen anzusehen.

Wahrscheinlich kann das Bild der Total-Exkavation dadurch vorgetäuscht werden, daß die nicht exkavierte Papille von einem ungewöhnlich durchsichtigen Gewebe gebildet wird. Der Netzhautrand ist ziemlich häufig in die Exkavation verlagert.

---

3) **Zum besseren Verständnis des Astigmatismus**, von Prof. Dr. W. Koster in Leiden.

Der Inhalt der Arbeit läßt sich ohne die 18 Textfiguren nicht verständlich wiedergeben.

---

4) **Zur Kenntnis der Netshaut-Ablösung und ihrer Behandlung**, von R. Deutschmann.

Unter den 345 Augen mit Netzhaut-Ablösung, welche Verf. behandelte, waren 66,7 % myopisch. Die Myopie disponiert also zur Ablösung, dagegen nimmt die Disposition nicht auffallend mit den höheren Graden der Myopie zu. In 32,6 % der Fälle waren beide Augen erkrankt. Nach den Beobachtungen des Verf.'s erhöht die Myopie-Operation die Gefahr für spätere Netzhaut-Ablösung nicht. Katarakt hält er für häufiger, als im ganzen angenommen wird. Glaskörper-Trübungen bilden einen regelmäßigen Befund. Öfters sieht man, auch in nicht ganz frischen Fällen, hellrote Blutungen, nicht selten in Gestalt eines halbmondförmigen Ergusses, der in der tellerförmigen Grube zu liegen scheint und vom Ciliarkörper ausgegangen sein dürfte.

Weitere Beobachtungen haben bestätigt, was Verf. schon in früheren Arbeiten schilderte: die Häufigkeit der Spontanperforation der Netzhaut und ihre Spontanheilung, das Abreißen der Membran an der Peripherie, in der Gegend des Äquators, und die weißen, gelben und bräunlichen Einlagerungen in der abgelösten flottierenden Netzhaut. Perforationen erfolgen meistens oben, dagegen werden Abreißungen oben nie gesehen.

Die Ablösung scheint regelmäßig oben zu beginnen. Auf die Spannung des Bulbus wurde in jedem Falle geachtet, Hypotonie aber viel seltener gefunden (13,3 %), als von Lauber, der 90,5 % feststellte.

Von 345 Augen wurden 302 behandelt und in 26,1 % Heilung, in 35,2 % Besserung erzielt, 38,7 % blieben ungeheilt. Zieht man die Fälle ab, welche von vornherein als aussichtslos angesehen und nur auf dringenden Wunsch der Kranken operiert wurden, so gestalten sich die Zahlen noch etwas günstiger.

Das übliche friedliche Verfahren mit Schwitzen, Liegen, Druckverband usw. hält Verf. für gänzlich unwirksam und in Rücksicht auf das Allgemeinbefinden der Kranken für schädlich. Bei frischen Ablösungen wird nichts versäumt,

wenn man die Patienten bis zu dem für die Operation geeigneten Zeitpunkt frei umhergehen und nur stärkere körperliche Anstrengungen vermeiden läßt. Geschadet wird durch den Rat, sich nicht operieren zu lassen.

Die vom Verf. schon früher geäußerten Anschauungen über die Pathogenese der Ablösung sind durch die jüngsten Arbeiten E. v. Hippel's und Leber's im ganzen bestätigt worden. Mögen auch im einzelnen kleine Abweichungen bestehen, so herrscht doch im Prinzip Übereinstimmung. Äquatorische Chorioiditis, fibrilläre Umwandlung und Schrumpfung des Glaskörpers, hintere Ablösung des Glaskörpers und, da derselbe Zug, welcher sich am Glaskörper geltend macht, auch auf die Netzhaut wirkt, Ablösung der Netzhaut, sobald ihre Elastizität erschöpft ist — das sind kurz angedeutet die Momente, welche die Ablösung entstehen lassen.

Leber verlegt die primäre schleichende Uveïtis nicht in den äquatorialen Bezirk der Aderhaut, sondern in die Ciliargegend. Narbige schrumpfende Gewebslagen auf der Innenfläche der Netzhaut hat Verf. ebenso wie Leber gesehen, ist aber nicht geneigt anzunehmen, daß sie allein häufiger Netzhautablösung bewirken. Dafür spricht, daß Faltenbildungen häufiger ganz fehlen, und daß bestehende Falten nach der Durchschneidung nicht selten ganz verschwinden. Ja, gefaltete Netzhäute geben für vollständige Wiederanlegung eine günstigere Prognose, als glatte oder wenig gefaltete. Wahrscheinlich gehören die Membranen auf der Innenfläche der Netzhaut späteren Stadien an.

---

5) **Die Hypotonie, ein konstantes Symptom der Entzündung des Ciliarkörpers,** von Prof. Otto Schirmer in New York.

Hypotonie findet sich nicht nur in den späteren, sondern auch in den früheren Stadien der Cyclitis, selbst bei der akuten Form. Ihr Nachweis erfordert die Anwendung eines Tonometers. Verf. hält die Livschitz'sche Modifikation des Fick'schen Tonometers für sehr brauchbar. Bei 26 kurz beschriebenen Fällen von meistens akuten Irido-Cyclitiden war der Druck stets beträchtlich herabgesetzt. Wenn in selteneren Ausnahmefällen, besonders von Iritis serosa, der Druck erhöht ist, so wird die Ursache meistens in einer Verlegung des Fontana'schen Raumes liegen, durch welche die Herabsetzung des Druckes überkompensiert wird.

Wie es schon vor Jahren Rindfleisch ausführte, machte Verf. Injektionen von Quecksilber in den Glaskörper, worauf rasch eine Irido-Cyclitis folgt. Schon nach etwa 6 Stunden läßt sich ein Sinken des Druckes nachweisen und der niedrige Druck hält Wochen und Monate an.

Die dauernde Hypotonie ist nur durch eine verlangsamte Absonderung intraokularer Flüssigkeit zu erklären. Das Kammerwasser wird nicht nur in geringerer Menge abgesondert, sondern auch in seiner chemischen Zusammensetzung verändert. Der Eiweißgehalt steigt beträchtlich, auf 0,2 bis 1% (normal (0,02%)), und der Eiweiß-Reichtum kann die sichtbaren entzündlichen Erscheinungen lange überdauern. Nach Injektion von defibriniertem Rinderblut bewirkt das Kammerwasser von normalen Augen nie, das Kammerwasser von „Quecksilber-Augen" dagegen nach 1—2 Tagen ausgeprägte, zum Teil starke Hämolyse. Wird von neuem immunisiert, so tritt die Hämolyse monatelang unvermindert ein.

Alle diese Erscheinungen weisen auf eine schwere Funktionsstörung im Ciliarkörper hin. Die wesentlichen anatomischen Veränderungen, auf denen diese Funktionsstörung beruht, bestehen in entzündlicher Hyperämie und entzündlichem Ödem der Ciliarfortsätze. Das Epithel ist wenig beteiligt,

und die nicht pigmentierten Zellen können noch nach Wochen ganz normal sein. Die bei der entzündlichen Hyperämie eintretende Erweiterung der Gefäße und Verminderung des Gefäßdrucks bedingt die Absonderung eines eiweißreichen Kammerwassers in verminderter Menge.

Es ist die Ansicht ausgesprochen worden, daß der Ciliarkörper mit seinem Epithel nach Art einer Drüse Kammerwasser sezerniert, und daß Störungen in der Absonderung in erster Linie durch Veränderungen im Epithel hervorgerufen werden. Wenn nun auch der Nachweis von Epithelveränderungen im anatomischen Präparate nicht gelingt, so könnten doch die Anhänger der „Drüsen-Theorie" einwenden, daß Quecksilber ein anerkanntes Zellgift ist, welches die Epithelien nicht verschonen wird. Um diesen Einwand zu entkräften, weist Verf. auf die subkonjunktivalen Kochsalz-Injektionen hin, welche das Epithel sicher nicht angreifen, aber Hyperämie der Uvea bewirken. Dabei findet sich stets Erhöhung des Eiweißgehaltes des Kammerwassers und nach initialer Steigerung des Druckes Hypotonie. Ebenso folgt auf die Injektion von Kaninchen Serum, destilliertem Wasser und isotonischer Kochsalzlösung in den Glaskörper, von Stoffen also, welche keine Zellgifte sind, Hyperämie des Ciliarkörpers und Hypotonie.

In alten phthisischen Augäpfeln findet man hauptsächlich hochgradigen Schwund der Kapillaren des Ciliarkörpers, während beide Schichten des Epithels gut erhalten sind. Sicher hat ein Exsudat auf den Ciliarfortsätzen gelegen, und man wird zu der Annahme geführt, daß die Ciliarfortsätze sich durch eigene Tätigkeit von der Auflagerung befreien.

Schrumpfende Schwarten können die Verkleinerung des Bulbus nicht verursachen, da sie der Bulbushülle nicht in weiterer Ausdehnung anzuliegen pflegen. Bei der typischen konzentrischen Verkleinerung des Augapfels muß die Lederhaut sich in sich selbst zusammenziehen. Und das geschieht, wenn der intraokulare Druck sie nicht dauernd gespannt erhält.

---

6) **Über Iridencleisis antiglaucomatosa Holth**, von Dr. Chr. F. Bentzen in Kopenhagen.

Holth spießt die Bindehaut 8—10 mm oberhalb des Limbus mit einer Lanze, führt das Instrument unter der Bindehaut vor und eröffnet die vordere Kammer. Aus der Iris wird ein peripheres Stück ausgeschnitten, so daß der Sphinkter erhalten bleibt, und dann ein kleiner Lappen der Iris-Basis vorgezogen. Der Prolaps wird vollständig von der Bindehaut bedeckt.

Verf. berichtet über 22 Fälle, von denen er in 11 Fällen ganz nach Holth zu operieren versuchte, aber nicht zum Ziele gelangte. 8 mal wurde der Sphinkter durchschnitten, und wo er erhalten blieb, war 2 mal kein sichtlicher Prolaps vorhanden, einmal der Prolaps sehr klein. Die Operation wurde daher aufgegeben und in 10 weiteren Fällen die technisch leichtere Iridektomie mit Enkleise eines Kolobomwinkels ausgeführt. In einem Falle wurde zunächst iridektomiert und später eine subkonjunktivale Enkleise angelegt.

Einige durch besondere Verhältnisse bedingte Miß-Erfolge können hier übergangen werden. In 17 Fällen gelang die Enkleise und in 13 Fällen war die Wirkung auf Spannung und Sehvermögen günstig. Der Erfolg verdient um so mehr Beachtung, als mehrere der behandelten Augen schon degeneriert waren.

Filtrationsödem war nicht konstant sichtbar. Jedenfalls schützt der Bindehautlappen vor Infektion, und die Beobachtung ergab, daß ein subkonjunktivaler Irisprolaps den Druck nicht erhöht.

---

7) **Ein Fall von „Retino-Chorioiditis juxta pupillaris" (Edmund Jensen) s. Chorioretinalis parapapillaris,** von Dr. E. Blessig in St. Petersburg.

Übereinstimmung mit den von Jensen (v. Graefe's Archiv, LXIX, 1) beschriebenen Fällen. Verf. schlägt eine andre Benennung vor (s. oben).

---

8) **Multiple Cysten an der Iris-Hinterfläche und am Corpus ciliare** (Pseudomelanosarkom des Corpus ciliare), von Dr. Adolf H. Pagenstecher, Augenarzt in Wiesbaden.

Ein 60jähr. Patient bot das charakteristische Bild einer an der Hinterfläche der Iris gelegenen pigmentierten Geschwulst. Enukleation. Die Untersuchung zeigte, daß kein Tumor vorlag, sondern daß es sich um multiple Cystenbildung an der Hinterfläche der Iris und auf dem Ciliarkörper handelte. In der Iris lagen die Cysten zwischen den beiden Pigmentblättern, am Ciliarkörper waren sie durch Loslösung des unpigmentierten Epithels oder auch wohl im prolieferierenden Epithel selbst entstanden. Die Wand war meistens nicht pigmentiert.

Drucksteigerung fehlte, wäre aber vielleicht noch eingetreten, zumal mancherlei subjektive Beschwerden auf leichte Glaukom-Anfälle hindeuteten. Der verzeihliche diagnostische Fehler dürfte praktisch belanglos sein, da die zunehmenden Beschwerden doch voraussichtlich früher oder später die Enukleation notwendig gemacht hätten.

---

9) **Zwei seltene Mischtumoren aus der Gegend der Tränendrüse,** von Dr. Karl Katz, Augenarzt in Karlsruhe.

Der eine Patient war 34, der andre 35 Jahre alt. Bei ersterem bestand die Geschwulst seit einem Jahre und war rasch gewachsen. Die Ausrottung erforderte die Krönlein'sche Operation. Größe in gehärtetem Zustande 2,5 : 1,8 cm. Im zweiten Falle konnte der angeblich seit vielen Jahren bestehende Tumor nach Durchschneidung der Fascia tarsoorbitalis leicht entfernt werden. Größe etwa 1 cm im Durchmesser.

Beide Geschwülste enthielten Abkömmlinge des Ektoderms und des Mesoderms: auf der einen Seite epithelartige Zellen, Platten-Epithelien, Drüsenepithelien, auf der andren Seite Binde- und Schleimgewebe, dazu, aber nur in Fall I, Hornbildungen und Knorpelgewebe.

Es handelt sich um teratoide Neubildungen, welche aus verlagerten Keimen erst in einem späteren Alter zur Entwicklung gelangten und sich von den kindlichen Fällen auch anatomisch dadurch unterscheiden, daß nur spärliche Mitosen vorhanden waren.

Die Neubildungen waren gutartig, kein Rezidiv.

---

10) **Durch Amblyoskop-Übungen geheiltes Schielen bei Erwachsenen,** von Dr. Rud. Cauer, Augenarzt in Stettin.

16jährige Patientin. Das Einwärtsschielen begann im 11. Lebensjahre. Strabismus convergens o. d. S = $^1/_2$ etwa beiderseits. Maculae corn. o. u.

Im 13. Lebensjahre wurde die Operation gewünscht, aber wegen einer äußeren Augen-Entzündung verschoben. Jetzt bestanden lästige Doppelbilder. Übungen am Worth'schen Amblyoskop leiteten die Kur ein. Später lernte die Patientin, ohne dazwischen die Augen zu schließen, abwechselnd mit dem rechten und mit dem linken Auge zu fixieren und trotz wiederholten Lidschlusses die Fixation mit dem rechten Auge beizubehalten. Heilung nach $1^1/_2$ Jahren. Tiefenwahrnehmung nicht ganz sicher.

---

11) Beschreibung einer neuen Enukleationsschere, von Dr. Richard Vollert, Augenarzt in Leipzig.

Auf den schneidenden Branchen liegt eine stumpfe „Sekundärschere", deren Blätter sich mit den schneidenden bewegen und sich zugleich durch einen einfachen Griff von ihnen abheben lassen. Geschieht das nach der Einführung hinter den Bulbus, so wird dieser nach vorne gedrängt und ein größeres Stück des Sehnerven entfernt.

---

12) Osteome der Nasen-Nebenhöhlen mit seltenen Komplikationen am Auge, von Privatdozent Dr. H. Marx in Heidelberg.

I. 17jährige Fabrikarbeiterin. Die 3 : 2,2 : 1,5 cm große Geschwulst war von den vorderen Siebbeinzellen ausgegangen und ragte in die Stirnhöhle hinein.

II. 28jährige Frau. Osteom der Stirnhöhle, 3,5 : 3 : 2 cm groß. Durch Lufteintritt aus der Nebenhöhle beim Schneuzen trat Emphysem der Konjunktiva auf.

III. 35jähriger Mann. Der 7 : 3 : 2,5 cm große Tumor hatte seinen Ursprung vom Keilbein genommen und war in die Orbita hineingewachsen. Diese Fälle sind selten und bisher noch nicht operiert. Ungewöhnlich war auch, daß neben dem Tumor Orbitalphlegmone bestand. Die Heilung wurde durch Eiter-Retentionen und Hornhautgeschwür verzögert.

---

13) Über eine seltene rhinologische Ursache von Epiphora, von Dr. H. Marx.

In 2 Fällen wölbte eine Zahncyste den Nasenboden in die Höhe und bewirkte dadurch ein mechanisches Hindernis für die Tränenabfuhr. Heilung durch Operation.

---

14) Akute Conjunctivitis, hervorgerufen durch Streptobazillen oder kurze Scheidenbazillen, von C. Addario, Prof. der Ophthalmologie in Palermo.

Der Verdacht, daß eine bei einem Manne beobachtete hartnäckige Bindehaut-Entzündung durch das Scheidensekret einer gesunden Frau hervorgerufen war, wurde durch einwandfreie Versuche bestätigt. Die erkrankten Augen zeigten Ödem der Lider, ziemlich reichliches schleimig-eitriges Sekret, Rötung und Schwellung der Conjunctiva tarsi, geringes Ödem der Conjunctiva bulbi. Arg. nitr. ($^1/_2\,^0/_0$) erwies sich als besonders wirksam. Als Erreger wurde ein Streptobacillus, sog. kurzer Bacillus, festgestellt. Scheer. (Schluß folgt.)

II. The Ophthalmic Record. 1910. Januar.

1) Ein Fall von Retinitis proliferans mit Pigmentation, nach Darmblutung, von Dr. Ellett in Memphis (Tennessee).

Der Patient, der an Nierensteinen litt, verlor im Alter von 37 Jahren eine Tasse voll Blut aus dem Darm. Gleich darauf bemerkte er eine Sehstörung links: Herabsetzung auf $^{20}/_{60}$. Ophthalmoskopischer Befund negativ. $^1/_4$ Jahr später war rings um den Sehnerven herum und in einiger Entfernung von ihm ein heller, nicht pigmentierter Ring zu sehen, der den Eindruck einer Exsudation machte. Papille und Gefäße normal. 6 Jahre später sah Patient nur noch Handbewegungen. Danach wurde folgender ophthalmoskopische Befund erhoben: sehr blaß-rosiger, unscharf begrenzter Opticus, Verengerung der Gefäße, hauptsächlich sehr enge Arterien, von denen nur

die größeren über die Papille hinaus verfolgt werden können, und dann meist bald verschwinden. Großer Ring um den Opticus, 1—3 Papillenbreiten von demselben entfernt. Die innere Seite des Ringes wird zur Hauptsache aus weißen, streifigen, spitzenähnlichen Massen gebildet, die an einer Stelle mit einer zu einem bindegewebigen Strang umgewandelten Arterie anastomosieren, im Niveau des Fundus liegen, und die Netzhautgefäße zum Teil überlagern; die äußere Partie besteht aus Pigment-Anhäufungen, die an einzelnen Stellen den Knochenkörperchen bei der Retinitis pigmentosa ähnlich sind, nur daß sie viel gröber sind und sich nicht an die Gefäßwände halten.

---

2) **Intradurales Gliom des Nervus opticus mit makroskopischem und mikroskopischem Befund,** von Prof. A. A. Faucher, M. D. in Montreal (Kanada).

Es handelt sich um ein $2^1/_4$jähriges, sonst gesundes Kind. Die pathologisch-anatomische Untersuchung des wegen heftigen Schmerzes enukleierten Auges ergibt folgenden Befund: 1. parenchymatöse Degeneration von Nervenelementen; 2. außerordentlich starke Wucherung der interstitiellen Gewebe, besonders der Neuroglia, weniger der Septen; 3. Neuritis optica, wie hervorgeht aus der großen Zahl von Rundzellen und Fibroblasten; 4. chronische Perineuritis, welche die Pia und die Arachnoidea betrifft, wie zu ersehen ist aus der Obliteration des Intervaginalraumes, durch die enorme Proliferation des Endothels und durch die Infiltration mit Fibroblasten und Rundzellen; 5. eine echte Papillitis, herbeigeführt durch Proliferation und Infiltration.

---

3) **Totale Ophthalmoplegie (hysterisch) durch Psychotherapie geheilt,** von Dr. G. Bennett, M. D. in Buffalo (N. Y.).

---

4) **Ruptur der Sklera mit subkonjunktivaler Dislokation der Linse,** von G. F. Keiper, M. D. in Lafayette (Ind.).

Verletzung durch einen Getreidestengel. Sehr weicher Bulbus, Tension — 3, starke Chemosis, die Vorderkammer mit Blut gefüllt, unter der Bindehaut oben die offenbar noch in ihrer Kapsel befindliche Linse. Bindehaut unverletzt. Unmittelbar hinter der Ciliargegend unregelmäßiger Riß in der Sklera, parallel zum Hornhautrande, 1 cm lang. S = 0. Um nicht noch mehr Glaskörper zu verletzen, wird kein Versuch gemacht, die Linse zu entfernen. Unter Applikation von heißen Umschlägen und Atropin ist nach $3^1/_2$ Monaten die Linse resorbiert, die Entzündung verschwunden, die Skleralwunde geheilt und der größte Teil des Blutes im Auge aufgesaugt. Eine Iridodialyse oben und Glaskörpertrübungen sind zu sehen. S = $^{20}/_{cc}$, + 10,0.

---

5) **Melanosarkom der Orbita,** von J. B. Haden, M. D. in Galveston (Texas).

Es wird berichtet über einen Fall von Melanosarkom der Orbita bei einem 5jährigen Kinde, das nach 4 Monaten zum Exitus letalis führte, trotzdem 2 Wochen nach Beobachtung der ersten Symptome die Tumormassen entfernt und 3 Wochen später wegen Rezidive die vollständige Exenteration der Orbita vorgenommen worden war. Als der Tod erfolgte, hatte die Geschwulst über Kindskopfgröße.

---

6) **Varix oder Angioma venosum der Orbita, geheilt durch Alkoholinjektionen,** von J. F. Klinedinst, M. D. in York.

Bei einem 31jährigen, sonst gesunden Mann schwoll schon seit 5 Jahren jedesmal beim Bücken die rechte äußere Hälfte des Unterlides an, wölbte sich vor, wurde blau und verursachte bei längerer Dauer des Zustandes ein dumpfes Schmerzgefühl im Auge.

Die Untersuchung zeigt einen weichen, kompressiblen Tumor, der die äußere Hälfte des rechten Unterlides und den äußeren Winkel einnimmt. Der Konjunktivalsack ist dort obliteriert durch eine bläuliche Schwellung, die wie eine Vene aussieht und etwas weniger als 1 cm im Durchmesser aufweist. Es ist weder Geräusch noch Pulsation wahrnehmbar. $S = {}^{15}/_{20}$ auf beiden Augen.

Die Exzision des Tumors wurde vom Patienten abgelehnt. Eine 5malige Behandlung mit Elektrolyse blieb erfolglos. Der Verf. kam nun auf den Gedanken, in den Gefäßwänden des Tumors eine Entzündung zu setzen, und so das Angiom zum Schwinden zu bringen. Er wählte hierzu den Alkohol als ein antiseptisches, und in kleinen Dosen nicht toxisches Mittel. Er spritzte nun durch die Konjunktiva unter den Tumor, am Boden der Orbita unter sorgfältigster Umgehung der Venen 3 Tropfen Alkohol ein. Es blutete nicht. Eine zweite Injektion von 5, eine dritte und vierte von 6 Tropfen erfolgte je in einem Zwischenraum von einer Woche. Nach der dritten Woche war der Tumor völlig verschwunden. 4 Monate sind seither verflossen und Patient ist gesund geblieben.

---

7) **Ein Fall von monokulärer Hemianopsie, hervorgerufen durch Ethmoidal-Erkrankung,** von J. F. Krauss, M. D. in Philadelphia.

Anstatt der gewöhnlich bei Sinusitis auftretenden Sehstörung, dem centralen relativen Skotom, das wahrscheinlich von retrobulbärer Neuritis herrührt, trat hier ein Ausfall der ganzen oberen Hälfte des Gesichtsfeldes an einem Auge auf. Nach Eröffnung der vorderen Wand des Sphenoids, die reichlich Abfluß aus der Spheno-Ethmoidalregion ergab, erfolgte Erweiterung des Gesichtsfeldes. Diem.

Vermischtes.

1)

Marc Dufour,
geb. den 21. April 1843 zu Villeneuve bei Montreux,
gest. den 29. Juli 1910 zu Lausanne.

Seine Studien machte Marc Dufour zu Lausanne, Bern und Zürich und promovierte an letztgenannter Universität im Jahre 1865. Seinen ärztlichen Bestallungsbrief vom Kanton Waadt erhielt er am 5. März 1867.

Schon frühzeitig entschied er sich für das Sonderfach der Augenheilkunde und betrieb eifrige Studien bei Horner in Zürich, Liebreich in Paris und bei A. v. Graefe in Berlin und assistierte jedem seiner drei Lehrer. Im Jahre 1866 wurde er nach Lausanne berufen, um im Blinden-Asyl Herrn Dr. Recordon zu unterstützen. Als dieser sehr bald sich zurückzog, wurde Marc Dufour Leiter dieser Anstalt und des damit verbundenen Augen-Krankenhauses. Eine kurze Unterbrechung fand

diese Tätigkeit durch den Krieg vom Jahre 1870, wo er, als Arzt der schweizer Ambulanz dem 5. französischen Armee-Korps zugeteilt, den Zug nach Sedan mitmachte. Nach seiner Rückkehr widmete er sich wieder seiner augenärztlichen Tätigkeit und konnte am 10. Juni 1909 das Fest seines 40jähr. Direktoriats der Augenheilanstalt feiern. 20000 Kranke hatte er im Hospital behandelt, die Zahl der Konsultationen in der augenärztlichen Poliklinik stieg jährlich auf 10000. Dazu kam eine hervorragende Privat-Praxis, der Fremde aus allen Ländern zuströmten. Von den in der Privat-Praxis erworbenen Mitteln stiftete er einen Fonds-Dufour, aus dem 1895 eine Arbeits-Stätte für blinde Frauen und kürzlich ein Heim für erwachsene Arbeiter, das Asyl Dufour, errichtet werden konnte.

Als die (1537 gegründete) Akademie zu Lausanne 1889 in eine Universität umgewandelt wurde, war es Marc Dufour, der die Professur der Augenheilkunde erhielt und dieselbe zum Ruhme der Universität bis zu seinem Tode verwaltet hat. Im Jahre 1904 war er Vorsitzender des internationalen Kongresses der Augenärzte zu Luzern.

Seine Tätigkeit war umfassend, seine Arbeitskraft wunderbar, auch noch im vorgerückten Lebensalter.

Erholung (und Belehrung) suchte er auf Reisen. Vor wenigen Jahren erhielt ich von ihm eine Postkarte aus Japan. In diesem Jahre war er eben erst zwei Tage von einem Ausflug nach Spitzbergen zurückgekehrt, als ihn der tötliche Schlaganfall ereilte.

Marc Dufour, mit großer Beredsamkeit begabt und mit einem Herzen, das warm schlug für das Wohlergehen seiner Mitbrüder, hat sich auch in hervorragender Weise an den öffentlichen Angelegenheiten beteiligt, als Stadtrat zu Lausanne 1874—1886, Abgeordneter zum großen Rat 1882 und 1884, Mitglied der Konstituante vom Jahre 1885. Aber, wie es den Weisen und Menschenfreunden im Rate der Völker oft geht, er drang nicht durch mit seinen An- und Absichten und erklärte, daß er in den Volksversammlungen des Landes nicht wieder erscheinen würde und hat sein Wort gehalten.

Natürlich fehlte es auch dem Republikaner nicht an äußeren Ehren. Im Jahre 1903 wurde er zum Ehrenbürger von Lausanne erwählt, 1906 zum Offizier der Ehrenlegion ernannt, 1908 wurde ihm sein von Charles Giron gemaltes Portrait feierlich überreicht.

Marc Dufour war ein edler Charakter; er vereinigte in sich nicht bloß die Wissenschaft, sondern überhaupt die besten Seiten der beiden Nachbar-Nationen, der französischen und der deutschen, mit seiner schweizer Eigenart. Seinen Kranken zeigte er die größte Herzensgüte, seinen Fachgenossen und allen, mit denen er zusammenkam, eine bezaubernde Liebenswürdigkeit. Mir persönlich war er ein lieber Freund, seit den Tagen von 1868, wo ich die v. Graefe'sche Klinik verließ und er sich mit Swanzy in die von mir bis dahin verwaltete Hospital-Abteilung teilen konnte. Ehre und Liebe seinem Andenken!

Ich schließe mit einer Liste seiner hauptsächlichen Veröffentlichungen, indem ich seine hervorragende Mitwirkung an der französischen Encyklopädie der Augenheilkunde noch besonders hervorhebe.

1865. La constance de la force et les mouvements musculaires. Thèse de doctorat (Zurich).

1870. Un cas de triplopie monoculaire. (Annales d'oculist. T. 66, p. 252.)

1871. Embolie de l'artère centrale de la rétine. (Bulletin de la Société Médicale de la Suisse Romande.)
1875. Rupture du ligament suspenseur du cristallin et mécanisme de l'accomodation. (Bulletin de la Soc. médic. de la Suisse Romande.)
1876. Guerison d'un aveugle. (Bulletin de la Société Médic. de la Suisse Romande.)
1879. Affection rétinienne produite par un éclipse du soleil. (Bulletin de la Soc. Médic. de la Suisse Romande.)
1880. Sur la transplantation conjonctivale. (Revue Médicale de la Suisse Romande)
Sur l'action de l'Iridectomie dans l'hydrophtalmus congenital. (Festschrift für Horner.)
1885. De l'aimante dans la thérapeutique oculaire. (Revue Médicale de la Suisse Romande.)
1888. Sur la vision rouge ou erythropsie. (Revue Médicale de la Suisse Romande.)
1888. Sur deux cysticerques enlevés d'un même oeil.
1888. Traitement de la sclérite par le salicylate de lithion. (Annales d'oculist. T. 99, p. 211.)
1890. Des cataractes 2^{aires} au point de vue opératoire. (Bulletin de la Société française d'ophtalmologie.)
1892. Cécité totale pour les couleurs. (Recueil inaugural de l'Université de Lausanne.)
1893. Injections souconctivales de sublimé. (Association française pour l'avancement des Sciences, Besançon.)
1894. A propos de la théorie de la vision des couleurs. (Annales d'oculistique, mai.)
1894. Hemorragies retrochoroidiennes après les opérations. (Annales d'oculistique. T. 112.)
1897. Ulcère rongeante de la cornée. (Bulletin de la Société française d'ophtalmologie.)
1897. La diplopie monoculaire dans le mécanisme de l'accommodation. (Annales d'oculistique, p. 379.) (Congrès de Moscou.)
1898. Op. de cataracte par lambeau inférieur. (Bulletin de la Soc. franç. d'ophtalmologie.)
1900. Sur les traitements des complications oculaires de la variole. (Revue Médicale de la Suisse Romande; Dec.)
1906. Traité des maladies de la retine. Encyclopédie franç. d'opht. (avec D. Gonin).
1907. Hypertonies passagères. (Annales d'oculistique T. 137, p. 405.)
1908. Traité des maladies du nerf opt. (Avec D. Gonin, Encyclop. franç. d'ophtalmologie.)
1909. Sur un procédé spécial pour les Iridectomies difficiles. La cécité de Milton. (Tous les deux à la réunion d'Oxford, Juil. 1909.) H.

2) Wir beklagen den Tod von Dr. Ferd. Plehn zu Berlin, der, 1876 approbiert, längere Zeit als Assistent an der Universitäts-Augenklinik unter Schweigger, dann als Augenarzt in Berlin tätig gewesen ist und Studien zur Refractions-Messung u. a. veröffentlicht hat. In den letzten Jahren lebte er, von der Praxis zurückgezogen, in einem Vorort von Berlin, mit dem Studium der Astronomie beschäftigt. Dieser Muße verdanken wir die deutsche Über-

setzung von Joh. Keppler's Dioptrik, die Leipzig 1909, bei W. Engelmann, in Oswald's Klassikern der exakten Wissenschaften erschienen ist, eine willkommene Gabe für jeden Fachgenossen, der nicht die achtbändige Ausgabe von Keppler's Werken besitzt, — ja auch für manchen der Leser des Originals, dessen Liebhaberei der lateinische Text von Keppler etwas spröde und unnachgiebig sich darstellen sollte.

3) Felix Lagrange ist zum Professor der Augenheilkunde an der Fakultät zu Bordeaux ernannt worden, als Nachfolger von Badal, der wegen vorgerückten Alters zurücktritt.

4) a. o. Prof. Dr. Wolfgang Stock aus Freiburg wurde als Nachfolger von Prof. Wagenmann nach Jena berufen.

5) Dr. Ahlström ist zum Professor der Augenheilkunde in Lund ernannt worden.

6) Am 30. Juli d. J. hielt Geh.-Rat Leber, an dessen Stelle vom Winterhalbjahr ab der neuberufene Prof. Wagenmann tritt, in seinem überfüllten, festlich geschmückten Hörsaal seine Abschieds-Vorlesung über „Die Bedeutung des Auges als Forschungsgebiet für die Gesamtmedizin". Einer seiner Schüler sprach herzliche Abschieds- und Dankesworte.

7) Prof. Tscherning ist zum Professor der Augenheilkunde in Kopenhagen ernannt worden.

8) Dr. Wessely, Privatdozent in Würzburg, ist zum a. o. Professor ernannt worden.

9) Dr. Maklakoff ist zum ord. Professor der Augenheilkunde in Moskau ernannt worden.

10) 82. Versammlung Deutscher Naturforscher und Ärzte in Königsberg i. Pr., 18. bis 24. September 1910. 21. Abteilung: Augenheilkunde. 1. Axenfeld in Freiburg: Einige operative Mitteilungen. — 2. Bielschowsky in Leipzig: Die Ursachen der Miß-Erfolge in der Behandlung des Schielens. — 3. Kuhnt in Bonn: Über Nachstar-Operationen. — 4. Pfalz in Düsseldorf: Über Symptomatologie und Behandlung traumatischer Conjunctivitis. — 5. Pick in Königsberg: Über die Fuchs'sche Makula-Erkrankung bei Myopie. — 6. Pollnow in Königsberg: Über die Indikation der Tarsal-Exzision mit Demonstration von alten tarsal-exzidierten. — 7. Ferner einige Vorträge und Demonstrationen aus der Königsberger Augenklinik. — 8. Während der Korrektur sind sechs weitere Vorträge angemeldet worden.

Bibliographie.

1) Über einen Fall von Necrosis sicca des oberen Augenlides, von Prof. Dr. W. Goldzieher in Budapest. (Ärztliche Fortbildung, wissensch. Beilage der ärztl. Standeszeitung, 1910, Nr. 9.) Über einen Fall eines genuinen Zerstörungsprozesses der Haut des Oberlides in der Form der Necrosis sicca (Michel), ein 20jähriges, bis auf eine leichte Anämie gesundes Mädchen betreffend, berichtet der Verf.: ein endarteriitischer Verschluß der Art. palp. lat. wird supponiert und die Möglichkeit angenommen, daß eine Inzision, die im Beginn des Leidens, der Stelle des Eintrittes der Art. palp. lat. entsprechend, auf einer chirurgischen Abteilung gemacht wurde, die Veranlassung zur lokalen Erkrankung der Arterie gegeben habe.

2) Über die Operation der Kurzsichtigkeit höchsten Grades, von Prof. Dr. W. Goldzieher in Budapest. (Med. Klinik. 1910. Nr. 17.) Bei

Kurzsichtigen höchsten Grades kann, nach Verf., die Myopie-Operation in Frage kommen. Er hält an der operativen Behandlung in drei Absätzen: Diszission, Evacuatio lentis linearis und Nachstardiszission fest. Was die Gefahren nach der Operation anbelangt, und zwar Glaukom, während der Behandlungszeit und Netzhautablösung in der Heilungszeit und bald nach Entlassung des Kranken, glaubt Verf., daß sich nicht allein ersteres, sondern auch ein Teil der in der Heilungszeit auftretenden Netzhautablösungen vermeiden lasse. Ein Teil der unglücklichen Ausgänge durch Netzhautablösung tritt unabhängig von dem operativen Eingriffe auf und hat seinen Grund in der Disposition des operierten Auges. Weit mehr als die Netzhautabhebung fürchtet Verf. die Entstehung einer feinen hauchartigen oder spinnwebigen Trübung in den vordersten Schichten des Glaskörpers, die gewöhnlich sehr spät auftritt.

3) Über Inversio iridis, von Prof. S. Klein (Bäringer). (Wiener med. Blätter. 1810. Nr. 13.) Verf. beschreibt einen Fall von beiderseitigem angeborenem Mikrophthalmus, einen 13jährigen idiotischen Knaben betreffend, bei dem die Iris beider Augen vollständig nach hinten gestülpt, gleichsam umgeklappt erschien; die Vorderkammer war mindestens um das Doppelte des Normalen vertieft; die Linse zeigte sich kalkig geschrumpft, klein mit dem unteren Umfange des Pupillenrandes verwachsen; ihr oberer Rand war abgelöst, subluxiert, nach hinten, in den Glaskörper hinein, wie umgeklappt, frei schwebend. Augenspiegel-Untersuchung und Sehprüfungen unmöglich. Der Zustand, der am linken Auge entwickelter ist als am rechten, wurde als angeborener, aber nicht im Sinne einer Bildungsanomalie, sondern, mindestens zum Teil, als Folge intrauteriner Entzündungen aufgefaßt.

4) Morbus Basedowi, von Dr. S. Federn. (Wiener klin. Wochenschr. 1910. Nr. 16.) Der Morbus Basedowi entwickelt sich nach Verf.'s Ansicht auf der Basis eines abnorm hohen Blutdruckes; dieser Blutdruck ist in der Regel die Folge einer Darmstörung, die Verf. als partielle Darm-Atonie beschrieben hat; er kann aber auch infolge anderer Schädlichkeiten, welche den Blutdruck erhöhen, entstehen. Solche Schädlichkeiten sind Störungen im Genitalsystem, Kummer, Sorge, geistige Überanstrengung, welche aber meistens auch Darmstörungen verursachen. In vielen Fällen kommt noch eine akute Schädlichkeit hinzu, welche ein plötzliches Eintreten des Morbus Basedowi zu verursachen scheint, das aber nur als eine Verschlimmerung des schon vorhandenenen, früher latenten Zustandes mit Hinzutritt neuer Symptome aufzufassen ist. Schenkl.

5) Theodor Saemisch (Feuilleton), von Prof. Dr. S. Klein (Bäringer). (Medizin. Blätter. 1910. Nr. 51.)

6) Die muskuläre Augenschwäche und ihre Behandlung, von Dr. Ernst A. Heimann. (Deutsche med. Wochenschr., 1910, Nr. 4.) Verf. bespricht die muskuläre Augenschwäche eingehend, lenkt die Aufmerksamkeit auf die Muskelverhältnisse der Augen und deutet so die Möglichkeit zur Heilung recht unbequemer Augenbeschwerden an, die in manchen Fällen allen sonstigen Behandlungsmethoden widerstanden haben.

7) Experimentelle Versuche am Auge mit der Tuberkulintherapie, von Rollet und Aurand. (Revue générale d'Ophtalmologie, 1910, Nr. 1.) Das neue Tuberkulin von Koch B. E. in schwachen und sehr langsam bis zu 50 cmm steigenden Dosen injiziert, ist dem Kaninchen nicht schädlich. Die thermischen Reaktionen auf das Tuberkulin treten erst nach einmonatlicher Behandlung auf (bei der 4. Injektion) und sind immer

sehr schwankend von 0,3 bis zu 1 Grad. Die thermischen Reaktionen sind der Virulenz der Tuberkulose proportional und nicht der Menge des injizierten Tuberkulins, da jedes Tier nach seiner Art auf das Tuberkulin reagiert. Je öfter die Injektionen wiederholt werden, um so größer erscheinen die thermischen Reaktionen auf das Tuberkulin. Das Tuberkulin B. E. hat eine sehr langsame Wirkung auf die Tuberkel, aber es scheint trotzdem den Rückgang der Iris-Tuberkel zu beschleunigen. Fritz Mendel.

8) Diagnose und Therapie der Syphilis auf Grund der neueren Forschungsergebnisse, von Prof. Dr. A. Buschke. (Berliner klin. Wochenschr. 1910. Nr. 19). Für die Beurteilung der Syphilis in diagnostischer und prognostischer Beziehung stellt das Wichtigste immer noch die auf guten Kenntnissen beruhende klinische Beobachtung dar, für die wir in geeigneten Fällen durch die modernen Forschungsergebnisse eine dankenswerte Unterstützung erworben haben. Die Behandlung der Lues hat aus den theoretisch ungemein wichtigen Ergebnissen keinen nennenswerten Nutzen gezogen. Quecksilber und Jod werden weiter angewandt werden, zwei Mittel, die nur auf den augenblicklichen Anfall der Syphilis wirken, da aber von der größten Bedeutung sind. Ob sie auch prophylaktisch im Sinne des Verlaufs des Tertiarismus und der postsyphilitischen Affektionen wirken, ist im Einzelfalle nicht zu sagen.

9) Bemerkenswerte Fälle aus der operativen Augenheilkunde, von Dr. Schultz-Zehden in Berlin. (Berliner klin. Wochenschr. 1910. Nr. 17.) 1. Perforierende Verletzung, Steinsplitter im Glaskörper. Extraktion mit Erhaltung des Sehvermögens. 2. Zwei perforierende Wunden. Großer Glaskörpervorfall. In der vorderen Kammer sechs Wimpern. Linsenkapsel-Riß, an den sich kein totaler Wundstar anschließt. Heilung mit $^1/_5$ Sehschärfe. 3. Die Blepharotomie bei der Conjunctivitis eczematosa.

10) Verletzungen und Erkrankungen des Auges und seiner Schutzorgane mit Berücksichtigung der Unfall- und Invalidenbegutachtung, von Sanitätsrat Dr. Cramer in Kottbus. (Handbuch der Unfallerkrankungen 2. Aufl. II. Bd. 1. Teil.) An der Hand zahlreicher Krankengeschichten bespricht Verf. in dem vorliegenden ausgezeichneten Werke die verschiedenartigen Verletzungen und Erkrankungen des Auges. Im letzten Teile seiner Arbeit erörtert Verf. die Entschädigung der Augenunfälle durch Renten und räumt einen Teil dieses Kapitels auch der Simulation und Übertreibung ein.

11) Beiträge zur Statistik der schweren Augenverletzungen, von Dr. G. S. Kanzel. (St. Petersburger med. Wochenschr. 1910. Nr. 6.) Die Zahl der Verletzungen auf den stationären Abteilungen ergab in dem Zeitraum von 1902 bis 1906 auf der männlichen Abteilung 22,6 % aller Kranken, auf der weiblichen nur 2,4 %. 80,9 % aller Verletzungen waren bei der Arbeit erfolgt. Verlust des verletzten Auges trat ein in 15 % aller Fälle von Verletzungen.

12) Inwieweit vermag bereits jetzt die Lokalanästhesie die Allgemeinnarkose zu ersetzen? von Dr. Friedrich Hesse. (Deutsche med. Wochenschr. 1910. Nr. 8.) Seit 2 bis 3 Jahren ist an den größeren chirurgischen Kliniken die Zahl der Eingriffe in Lokalanästhesie von 5 bis 10 % auf etwa 25 % gestiegen. In erster Linie kommen für die Lokalanästhesie aseptische und typische Operationen in Betracht. Mit der Vervollkommnung der Methoden der örtlichen Schmerzstillung ist noch mehr die

Notwendigkeit entstanden, für den jeweiligen operativen Eingriff auch eine besondere strenge Indikation des Anästhesierungs-Verfahrens zu stellen.

13) Chronische Pilokarpin-Intoxikation, von Prof. Dr. Elschnig in Prag. (Med. Klinik 1909. Nr. 51.) Nach den Erfahrungen des Verf. scheint eine gewisse Überempfindlichkeit bei chronischer Pilokarpin-Behandlung einzutreten. In einem der Fälle, der sehr lange mit Pilokarpin behandelt worden war, rief eine einmalige Einträufelung nach monatelangem Aussetzen des Pilokarpins wieder beträchtliche Störungen hervor: Herzklopfen, leichten Tremor, Aufgeregtheit, die erst in einigen Stunden wieder schwanden.

Fritz Mendel.

14) Die Akkommodation und Donders' Kurve, und die Notwendigkeit, unsre diesbezüglichen Anschauungen zu modifizieren. Eine experimentelle Arbeit, von Alexander Duane, M. D. in New York. Der Verf. hält die Akkommodationsreihe für die verschiedenen Lebensalter, die Donders aufgestellt hat, für nicht ganz richtig, hauptsächlich deshalb, weil sein Untersuchungs-Material zu klein gewesen ist, und weil die Refraktionsbestimmung nicht genau sein konnte, aus Mangel an einer genauen Prüfung der Akkommodations-Lähmung. Er stellt bei einem dreimal größeren Material, bei 500 Patienten, und nach genauester Refraktionsprüfung in sorgfältiger Weise eine neue Akkommodationsreihe auf und vergleicht sie mit derjenigen von Donders. Aus der neuen Reihe geht hervor, daß die Ziffern, die die Akkommodation in Dioptrien ausdrücken, bis zum 20. Jahr und vom 45. Jahre an aufwärts etwas niedriger sind, als bei Donders, vom 20. bis 45. Jahre hingegen etwas höher.

15) Eine Kinder-Augenheilanstalt, von Dr. Paul Cohn, Augenarzt in Berlin-Charlottenburg. (Zeitschr. f. Krankenpfl. u. klin. Therapie. 1910. Nr. 2.) Der Bericht erlaubt uns einen Einblick in die Einrichtung der vom Verf. geleiteten Kinder-Augenheilanstalt (Berlin-Charlottenburg, Lutherstr. 17). Die im Oktober 1909 eröffnete, ganz neu errichtete Anstalt mit Garten verfolgt den schönen Zweck, bis zu 27 wirklich armen, augenkranken Kindern unentgeltlich Behandlung und Aufnahme zu gewähren. Bei der Einteilung des ganzen Hauses, bei den kleinsten Einzelheiten der Einrichtung ist sowohl vom medizinischen als auch vom hygienischen Standpunkt aus auf alle Ansprüche Bedacht genommen und alles ist so außerordentlich zweckmäßig, einfach und schön, daß man den Eindruck bekommt, hier werde in ganz idealer Weise für diese ärmsten Kinder gesorgt, nicht nur für die kranken Augen, sondern in ganz besonders liebevoller Weise für die kranken Menschen. Jeder Augenarzt, der diese Kinder-Augenheilanstalt kennt, wird sich außerordentlich darüber freuen, wenn er die in ihrer Häuslichkeit vernachlässigten und am meisten pflegebedürftigen kleinen Patienten dorthin weisen darf, wo für sie in jeder Beziehung das Beste geschieht. Diem.

16) Laurentius Heister in seiner Bedeutung für die Augenheilkunde, von Fr. Schlipp, prakt. Arzt aus Schwerte a. d. Ruhr. (Janus, Juni 1910, S. 372—411.) Interessant durch Universitäts-Akten, Rats-Erlässe, Briefe. Merkwürdig, daß der Verf. die Geschichte der Augenheilkunde (aus Graefe-Saemisch) nicht kennt, die in den §§ 331, 410, 411 von L. Heister handelt. H.

Um Einsendung von Separatabdrücken wird gebeten (Berlin NW. 26 Schiffbauerdamm).

Verlag von Veit & Comp. in Leipzig. — Druck von Metzger & Wittig in Leipzig.

Centralblatt

für praktische

AUGENHEILKUNDE.

Herausgegeben von

Prof. Dr. J. Hirschberg, Geh. Med.-Rat, in Berlin.

Unter ständiger Mitwirkung der Herren Prof. G. Abelsdorff in Berlin, Dr. Berger in Paris, Prof. Birnbacher in Graz, Dr. Brailey in London, Dr. Bruns in Steglitz, Prof. Cl. du Bois-Reymond in Schanghai, Dr. Czellitzer in Berlin, Prof. E. Emmert in Bern, Prof. C. Gallenga in Parma, Dr. Ginsberg in Berlin, Prof. Goldzieher in Budapest, Dr. Gordon Norrie in Kopenhagen, Prof. Horstmann in Berlin, Dr. Isaigonis in Smyrna, Prof. H. Knapp in New York, Lt. Col. F. P. Maynard, I. M. S. Calcutta, Dr. F. Mendel in Berlin, Dr. Moll in Berlin, Dr. W. Mühsam in Berlin, Dr. Neuburger in Nürnberg, Dr. Peltesohn in Hamburg, Dr.. Pergens in Maeseyck, Prof. Peschel in Frankfurt a. M., Dr. Purtscher in Klagenfurt, Dr. M. Reich in Petersburg, Dr. H. Rönne in Kopenhagen, Med.-Rat Dr. Scheer in Oldenburg, Prof. Schenkl in Prag, Prof. Schwarz in Leipzig, Dr. Spiro in Berlin, Dr. Steindorff in Berlin, Dr. Stiel in Köln.

Monatlich ein Heft. Preis des Jahrganges 12 Mark. Zu beziehen durch alle Buchhandlungen des In- und Auslandes und die Postanstalten des Deutschen Reiches.

1910. Vierunddreißigster Jahrgang. Oktober.

Inhalt: **Original-Mitteilungen.** I. Zwei Fälle von Tenonitis. Von Dr. **O. R. Lurie** in Kiew (Rußland). — II. Über absichtliche Augen-Verletzungen bei Militärpflichtigen in Rußland. Von Dr. **M. Seidenmann** in Lublin.

Klinische Beobachtungen. I. Zur Kasuistik der Augen-Verletzungen. Von J. Osolin in Dorpat. — II. Gefäßschlängelung an der Papille bei Glaucoma simplex. Von Dr. Adolf Hönig, Augenarzt in Budapest.

Neue Bücher.

Gesellschaftsberichte. Bulletins et Mémoires de la Société française d'ophtalmologie, 1909.

Referate, Übersetzungen, Auszüge. 1) 32. Versammlung Deutscher Naturforscher und Ärzte. Die moderne Syphilis-Therapie, von Prof. Neisser. — 2) Fundus-Veränderung nach schwerem Sturze auf den Kopf, von Purtscher.

Journal-Übersicht. A. v. Graefe's Archiv f. Ophthalmologie. LXXIV. (Festschrift für Th. Leber.) (Schluß.)

Vermischtes. Nr. 1—2.

Bibliographie. Nr. 1—10.

I. Zwei Fälle von Tenonitis.

Von Dr. **O. R. Lurie** in Kiew (Rußland).

Birch-Hirschfeld (1) kommt in einem ausführlichen Artikel über die Tenonitis zu folgendem Schlusse: „Überblicken wir das Bild der Tenonitis, wie es nach einer nicht geringen Zahl von klinischen Beobachtungen sich darstellt, durch die anatomischen Verhältnisse in seinen Einzelsymptomen erklärt wird, so müssen wir, im Gegensatz zu der Auffassung Berlin's

und seiner Anhänger, die Entzündung der TENON'schen Kapsel als selbständige Erkrankung (ausgezeichnet durch eine besondere Ätiologie, besondere klinische Symptome und eine besondere Therapie) anerkennen und den Entzündungen des Periostes der Orbita und des retrobulbären Gewebes gegenüberstellen."

BERLIN (2) nimmt an, daß die Symptome der Tenonitis sich keineswegs von den Symptomen unterscheiden, die bei Entzündung des retrobulbären Gewebes der Orbita, und zwar deren vorderen Partien, beobachtet werden. Jedoch eine ganze Reihe von Beobachtungen, die nach Veröffentlichung der BERLIN'schen Arbeit angestellt worden sind, führt uns zur Annahme einer Tenonitis, als eines selbständigen Leidens. BIRCH-HIRSCHFELD standen 87 unter dem Namen Tenonitis beschriebene Krankheitsfälle zur Verfügung. Bei der kritischen Sichtung dieser Fälle schloß BIRCH-HIRSCHFELD 15 derselben als zweifelhaft oder nicht hierher gehörig aus und zieht somit seine Folgerungen auf Grund von 72 Fällen, die er als selbständige Tenonitis ansprechen konnte. BIRCH-HIRSCHFELD teilt die Tenonitiden in seröse und eitrige und läßt in überaus seltenen Fällen, als Ausnahme, den Übergang einer serösen Tenonitis in eine eitrige zu. Zugunsten eines solchen Überganges spricht, seiner Meinung nach, der Umstand, daß eine und dieselbe Ursache (beispielsweise Influenza, Trauma oder Operation), in dem einen Falle seröse, im andern eitrige Tenonitis hervorruft. Außer diesen beiden Formen nimmt DAILLET (3) die Existenz noch einer dritten Form, nämlich einer trockenen Tenonitis an, und führt als Beweis den DRANSART'schen (4) Fall an, wo bei Bewegung der Augen eine besondere, an das pleuritische Reibegeräusch erinnernde Krepitation hörbar wurde. BIRCH-HIRSCHFELD verhält sich jedoch skeptisch gegenüber dem Vorkommen einer derartigen Tenonitis. Er glaubt, daß es sich in dem DRANSART'schen Falle möglicherweise um Verwachsung des TENON'schen Raumes nach einer serösen bzw. eitrigen Tenonitis, ferner um event. Verwechslung des Muskelgeräusches mit Krepitation gehandelt habe.

Also, welche Symptome können wir als charakteristisch für dieses seltene Leiden halten? Auf Grundlage rein anatomischer Erwägungen müssen wir ohne Zweifel annehmen, daß eine Flüssigkeitsanhäufung im TENON'schen Raume zur Folge haben muß 1. mäßigen Exophthalmus; 2. Chemosis und 3. Beschränkung der Beweglichkeit des Augapfels und Schmerzen bei Bewegungen desselben.

Außerdem kann eine hinzugetretene Mitbeteiligung der inneren Augenpartien, des orbitalen Fettgewebes und der Lider am Krankheitsprozesse nicht ausgeschlossen werden. Zugunsten der Möglichkeit einer Beteiligung der inneren Augenpartien am Prozeß spricht die Existenz der perivaskulären Zwischenräume, die den TENON'schen Raum mit dem suprachorioidalen Raum verbinden.

Freilich bestreiten Langer (5) und Virchow (6) die Existenz dieser Kapillarräume, aus dem Grunde, weil sie dieselben mikroskopisch nicht konstatieren konnten; Leber (7) hat jedoch vollkommen recht, wenn er diese mikroskopischen Beobachtungen nicht für maßgebend hält, da ja solche Kapillarspalten unter dem Mikroskop unsichtbar sein können. Andrerseits sprechen Injektionsversuche für die Existenz einer Kommunikation zwischen dem Tenon'schen und dem suprachorioidealen Raume. Auch fänden die pathologischen Erscheinungen keine Erklärung, wenn eine solche Kommunikation nicht da sein würde. Birch-Hirschfeld's Experimente bestätigen die Existenz kapillärer Verbindungen zwischen orbitalem Fettgewebe und Tenon'schen Raume; in letzterem konnte im orbitalen Fettgewebe imprägnierte Tusche nachgewiesen werden.

Somit wird die Verbreitung des Prozesses von der Tenon'schen Kapsel auf das orbitale Fettgewebe und umgekehrt verständlich. Endlich können sowohl die Chemosis, als das Ödem der Lider auf anatomischem Wege, durch Durchsickern der Flüssigkeit aus dem Tenon'schen Raume, erklärt werden.

Sowohl die seröse, als die eitrige Tenonitis kann sich akut oder subakut entwickeln. Bei beiden Formen beobachtet man häufig heftige neuralgische Schmerzen in der Stirngegend, der Periorbita bzw. dem Augapfel. Von Allgemein-Erscheinungen wären zu erwähnen Schlaflosigkeit, Unruhe und Temperatursteigerung. Von den äußeren Manifestationen des Leidens sei auf blaß-gelbliche verfärbte Chemosis der Conjunktiva des Augapfels hingewiesen.

Zuweilen sind so starke Schmerzen vorhanden, daß die Kranken die Augenbewegungen durch entsprechendes Wenden des Kopfes ersetzen. Dieses letztere Symptom, d. h. die überaus große Schmerzhaftigkeit bei den Augenbewegungen, hält Birch-Hirschfeld für ein wichtiges diagnostisches Merkmal der Tenonitis; so ist z. B. bei Entzündung des orbitalen Fettgewebes, selbst bei starker Protrusio, diese Schmerzhaftigkeit bei den Augenbewegungen kaum angedeutet. Fernerhin kann auch ein mäßiger Exophthalmus als diagnostisches Merkmal dienen. Die unbedeutende Protrusio ist darauf zurückzuführen, daß die Flüssigkeits-Anhäufung im unteren Abschnitt des Tenon'schen Raumes zur Chemosis führt und die Hervorwölbung des Auges entgegenwirkt. O'Ferrall (8) mißt bei der Tenonitis dem Ödem des tarsalen Teiles des oberen Lides diagnostischen Wert bei, während bei der orbitalen Phlegmone das gesamte Lid anschwillt. Jedoch das Fehlen dieses Symptomes, in vielen Fällen seröser Tenonitis, und die Berücksichtigung anatomischer Verhältnisse veranlassen Berlin und Birch-Hirschfeld, diesem Symptom keinen besonderen Wert beizulegen.

Die angeführten Symptome der Tenonitis werden sowohl bei der serösen, als eitrigen Tenonitis beobachtet.

Worin äußert sich der Unterschied bei beiden Formen? In dieser Beziehung muß darauf hingewiesen werden, daß bei der eitrigen Tenonitis der Eiter öfters an der Stelle der Befestigung der geraden Augenmuskeln an der Sklera sich entleert, wobei diese Eiter-Entleerung entweder an einer oder an mehreren Stellen erfolgt. Ein andres Merkmal ist die häufige Affektion der inneren Augenpartien bei der eitrigen Tenonitis, was bei der serösen Form eine seltene Erscheinung, geradezu eine Ausnahme ist. Es ist freilich bei der serösen Tenonitis Herabsetzung der Sehschärfe, selbst Atrophie des Sehnerven beschrieben worden; doch Birch-Hirschfeld hält es nicht für möglich, diese Fälle auf einfache seröse Tenonitis zurückzuführen und nimmt an, daß diese Komplikationen durch andre Ursachen bedingt wären.

Überhaupt ist die seröse Tenonitis ein im allgemeinen gutartiges Leiden; die eitrige Tenonitis dagegen bringt ernste Komplikationen, die sogar Blindheit hervorrufen können. Bei der eitrigen Tenonitis wurde unter 31 Fällen 14 mal eitrige Iridocyklitis beobachtet; wobei in 10 Fällen totale Amaurosis und in 4 Fällen hochgradige Amblyopie eintrat. In 16 Fällen unzweifelhafter eitriger Tenonitis hatte die Sehkraft nicht gelitten. Ferner stellt das ätiologische Moment der serösen Tenonitis hauptsächlich der Rheumatismus, der eitrigen die Influenza dar.

Von 40 Fällen seröser Tenonitis stellte sich Rheumatismus nicht weniger als 20 mal als Ursache heraus, in weiteren 12 Fällen war gleichfalls eine rheumatische Grundlage vorhanden; bloß in 2 Fällen erwies sich als Ursache Influenza, in 2 Fällen Trauma (Strabismus-Operation), in einem Falle Cysticercus. Nach der Ansicht von Birch-Hirschfeld bestätigt diese Häufigkeit der Affektion der Tenon'schen Kapsel beim Rheumatismus, daß der Tenon'sche Raum die Rolle eines Gelenkraumes spielt. Außerdem spricht dieser Umstand zugunsten des Vorkommens der Tenonitis als eines selbständigen Leidens, da der Rheumatismus bekanntlich in der Entstehung der Entzündungen des retrobulbären Fettgewebes nicht die Rolle eines ätiologischen Moments spielt. In der Ätiologie der eitrigen Tenonitis nimmt die Influenza den ersten Platz ein (von 31 Fällen 7), erst dann folgen Diphtheritis, puerperale Sepsis, Angina, Operationen, Abszesse an verschiedenen Stellen des Kopfes, Furunkel, Dakryocystitis. — Was die Unterscheidung einer Tenonitis von einer Entzündung der Orbitalwand und des orbitalen Fettgewebes anbelangt, so muß man in dieser Beziehung folgendes feststellen: 1. die Tenonitis unterscheidet sich von der Entzündung der Orbitalwand durch das Fehlen der seitlichen Verlagerung des Auges und der Druck-Empfindlichkeit der knöchernen Wand; 2. von der Entzündung des orbitalen Fettgewebes unterscheidet sich die Tenonitis durch mäßige Protrusio und deutlich ausgesprochene blasse Chemosis. Allerdings kann in Fällen eitriger Tenonitis, wie das mein unten beschriebener Fall lehrt, die Chemosis recht bald den Charakter eines dunkelroten Ödems annehmen.

Möglicherweise hat dann der Prozeß schon das orbitale Fettgewebe ergriffen.

Was die Frage der Therapie der serösen Tenonitis anbelangt, so sind hier Salicylate und Jodpräparate angebracht; Skarifikation bzw. Capsulotomie sind ohne besondere Veranlassung zu vermeiden. KATZ (9) schlägt ferner erregende Sublimat-Kompressen, von denen er gute therapeutische Erfolge sah, vor. Jedoch bei eitriger Tenonitis ist die TENON'sche Kapsel zu öffnen und der Abszeß, sobald sich eine Hervorwölbung der Sklera manifestiert, und in den Fällen, wo der Sehkraft Gefahr droht, noch früher zu entleeren. — Nach dieser Übersicht, welcher die schöne Arbeit von BIRCH-HIRSCHFELD zugrunde liegt, gehe ich zur Beschreibung meiner Fälle über. (Schluß folgt.)

II. Über absichtliche Augen-Verletzungen bei Militärpflichtigen in Rußland.

Von Dr. **M. Seidenmann** in Lublin.

Während meiner 15jährigen Praxis in Lublin hatte ich mehrmals Gelegenheit gehabt, in meinem Sprechzimmer wie im Gerichtssal junge Leute im militärpflichtigen Alter mit Verletzungen des rechten Auges zu beobachten. Fast alle waren 21 Jahre alt, in andrer Hinsicht anscheinend gesund, das linke Auge meist emmetropisch oder unbedeutend hyperopisch. Die Verletzungen des rechten Auges, welchen sich die Leute freiwillig unterwerfen, tragen immer die Spuren der groben Hand eines Feldschers oder Kurpfuschers, welche sich die Operation sehr gut bezahlen lassen, aber bis jetzt noch in keinem einzigen Falle erwischt wurden. Die Verletzungen lassen sich in drei Kategorien einteilen: a) Trübungen der Hornhaut im Pupillargebiet, b) traumatische Katarakten und c) Vernichtung des ganzen Augapfels durch Ansetzen von Blutegeln an die Hornhaut. Die Verletzungen der Hornhaut tragen sämtlich denselben Charakter; es werden nämlich im Pupillargebiet helle, gelbe Flecken gemacht, welche bei Vergrößerung und seitlicher Beleuchtung eine körnige Zusammensetzung zeigen. Womit das gemacht wird, bleibt trotz mehrerer Bemühungen und Experimente an Kaninchen-Augen noch immer nicht ganz klar. Vermutlich wird anfänglich die Mitte der Hornhaut mit Höllenstein geätzt und dann die Ätzwunde mit Jodkalium behandelt, obwohl auf diese Weise experimentell ausgeführte Hornhaut-Trübungen immer eine mehr gesättigte gelbe Nuance zeigen, als man gewöhnlich bei den jungen Leuten beobachtet. Möglich ist auch, daß irgend ein gelber Farbstoff mit einer feinen Pravaz-Spritze in die Hornhaut-Substanz eingeführt wird. Im Gerichtssaal herrschen bei Erörterung der Frage, auf welche Weise die Hornhaut-Trübung

hergestellt wurde, unter den Sachverständigen immer Meinungs-Verschiedenheiten, aber keine einzige Meinung kann absolute Sicherheit beanspruchen. Der weitere Verlauf bleibt meistens unbekannt, aber in einem Falle hatte ich Gelegenheit zu konstatieren, daß diese Substanz teilweise resorbiert wird.

Traumatische Stare dagegen werden immer auf dieselbe Weise ausgeführt und kommen auch am häufigsten vor. Hier wird einfach mit einer Nadel drei- oder vier Mal in die Hornhaut im Pupillargebiet eingestochen und die Linse verletzt. Vor Gericht sieht man die Linse schon gänzlich oder teilweise resorbiert, zuweilen bleiben hintere Synechien zurück und auf der Hornhaut grauweißliche kleine Punkte, Narben nach den Nadelstichen. In einigen Fällen aber kam es wahrscheinlich zu einer sehr raschen Quellung der Linse und Sekundärglaukom, wodurch das Sehvermögen zu Grunde ging. Der Bulbus war in diesen Fällen steinhart, die vordere Kammer vollständig aufgehoben, die Iris dicht an die Hornhaut gedrückt, die Pupille erweitert, grünlichgrau, und keine Durchleuchtung. Allerdings können die traumatischen Katarakte am leichtesten und am sichersten als vorsätzliche Verletzungen diagnosziert werden, wenn nur die Spuren der Nadel an der Hornhaut sichtbar sind. Die beschuldigten Rekruten bringen gewöhnlich Zeugen dafür vor, daß sie vor Jahren Pocken oder Scharlach durchgemacht und während der Krankheit das Auge verloren haben, oder führen den Verlust auf einen mit dem Beruf verbundenen Unfall zurück, die kleinen Narben aber in der Mitte der Hornhaut entlarven mit Sicherheit die Herkunft des Stares.

Die dritte Art von Verletzungen übertrifft an Grausamkeit alles, was man nur denken kann. Glücklicherweise sieht man diese Verletzungen ziemlich selten; die Betreffenden stammen meistens aus den weit entlegenen kleinen Städten der Provinz. Die Blutegel werden direkt an die Hornhaut angesetzt, saugen das Kammerwasser ab, verursachen eine starke intraokulare Blutung mit Netzhaut- und Chorioidea-Ablösung. Die Diagnose ist immer leicht und unfehlbar, da der Blutegel immer eine sehr charakteristische Wunde verursacht, die eine ebenso charakteristische Narbe hinterläßt. Im Stadium, in welchem diese Fälle an das Tageslicht kommen, haben wir gewöhnlich folgendes Bild vor uns: die Hornhaut in ihrer ganzen Ausdehnung getrübt, ähnlich wie bei parenchymatöser Keratitis; auf diesem Grunde eine oder zwei helle weiße, eigentümliche Narben in Form von dreistrahligen Sternen. Das Auge in der Regel immer noch gereizt und sehr empfindlich auf Druck. Von Lichtschein natürlich keine Rede.

Das sind die drei Hauptformen der vorsätzlichen Verletzungen des rechten Auges bei Militärpflichtigen, welche in unsren traurigen Verhältnissen am häufigsten zutage treten. In vielen andren Fällen ist es schwer zu entscheiden, ob wirklich das Auge durch einen Unfall oder eine Krankheit zu Grunde gegangen, oder ob es absichtlich beschädigt worden ist.

Klinische Beobachtungen.

I. Zur Kasuistik der Augen-Verletzungen.

Von J. Osolin in Dorpat.

Im April dieses Jahres wurde der Augenklinik in Dorpat (Rußland) von einer Eisengießerei in Narva ein Eisendreher zugesandt, dem am Tage vorher ein Eisensplitter in das rechte Auge eingedrungen war. Der Patient hatte beim Bearbeiten des Eisens auf einer Drehbank plötzlich einen kurzen, scharfen Schmerz im rechten Auge verspürt und beim Verdecken des linken Auges wahrgenommen, daß er mit dem verletzten Auge sehr schlecht sehe. Über einen besonderen Schmerz klagte der Patient nicht; er hatte einen ausgiebigen Tränenfluß und ein unbehagliches Reibegefühl im verletzten Auge. — Der objektive Befund war folgender: leichte Ciliarinjektion. Im untern äußern Quadranten der Hornhaut war eine punktförmige Wunde zu sehen, von der aus ein haardünner Eisensplitter die vordere Kammer schräg durchsetzte und mit seinem innern Ende im Irisgewebe hart am Irisrand festsaß und zwar im innern untern Quadranten der Iris-Scheibe. Die Hornhautwunde war etwa $1^1/_2$ bis 2 mm vom Limbus entfernt. Das äußere Ende der Eisennadel lag im Hornhaut-Parenchym, etwa um ein Drittel der Hornhautdicke von der Oberfläche entfernt. Die Wunde war von einem grauweißen Exsudat belegt. Die vordere Kammer war normal tief, die Iris reizlos; der Irisrand, in dem das innere Ende des Splitters festsaß, war ein wenig in die Pupille vorgeschoben. Die Linsenkapsel war nicht verletzt, da einerseits nicht die geringste Linsentrübung wahrnehmbar war, anderseits der verletzte Irisrand beim Pupillenspiel mitwirkte. Der Eisensplitter war so dünn, daß man beim Pupillenspiel eine Biegung seines mittleren Teiles wahrnehmen konnte. Ebenso rief jeder leise Druck auf die Hornhaut eine Biegung des Fremdkörpers hervor.

Wie konnte nun dieser feine Splitter, der jeden Augenblick zu zerbrechen drohte, aus dem Auge entfernt werden, ohne das Auge in Mitleidenschaft zu ziehen? Selbstverständlich war der erste Gedanke an eine Magnet-Operation. Allein der kleine Handmagnet brachte nicht den erwünschten Erfolg, und ein großer Magnet konnte aus äußeren Gründen, für welche die Klinik nicht verantwortlich gemacht werden kann, nicht in Funktion gesetzt werden. Das äußere Ende des Fremdkörpers mit einer Pinzette zu fassen, war absolut unmöglich; es lag eben zu tief in der Hornhaut; außerdem konnte der geringste stärkere Druck auf die Hornhaut einen unerwünschten Bruch der Fremdkörpernadel veranlassen. — Aus ähnlichen Gründen durfte kein Schnitt mit dem Lanzenmesser an der Wunde gewagt werden; ebenso war die Möglichkeit einer Parazentese ausgeschlossen, da beim Abfließen des Kammerwassers die Eisennadel sicher entzweigebrochen wäre und ihre spitzen Enden konnten gar leicht in die Linse dringen. Es galt also, das äußere Ende des Fremdkörpers in der Hornhaut freizulegen, ohne einen Druck auf die Hornhaut auszuüben und das konnte nur durch Kaustik geschehen. Da außerdem die Wunde nahe am Hornhautrande gelegen war, so war eine nachfolgende kleine Trübung ganz belanglos. Es wurde also mit der kleinsten Nadel die Hornhaut um die Spitze des Fremdkörpers herum ausgebrannt, so daß letztere frei lag und leicht mit einer feinen Pinzette gefaßt werden konnte. Es gelang auf diesem Wege leicht, den Fremdkörper aus dem Auge herauszu-

ziehen. — Unter der entsprechenden Behandlung verheilte der kleine Hornhautdefekt schnell mit Hinterlassung einer unbedeutenden Trübung, die das Sehen kaum beeinträchtigen konnte. Das Sehvermögen des verletzten Auges war tatsächlich stark herabgesetzt (Fingerzählen in 4 m). Es erwies sich aber, daß das Auge kurzsichtig war, wovon der Patient vor der Verletzung keine Kenntnis hatte. Mit der entsprechenden Korrektion (— 5,0 D) wurde gute Sehschärfe (0,6—0,7) erreicht. Unter diesen Umständen mußte der Patient nolens volens auf die erhoffte Entschädigung aus der Unfallversicherung verzichten.

II. Gefäß-Schlängelung an der Papille bei Glaucoma simplex.

Von Dr. Adolf Hönig, Augenarzt in Budapest.

(Mitteilung aus dem St. Margarethen-Spitale in Budapest. Ordin. Augenarzt: Dr. Julius Fejér.)

Es gibt Augen-Krankheiten, bei denen infolge gestörten Abflusses in den Wandungen der Venen-Gefäße eine Blutstauung eintritt, welch letztere, falls sie längere Zeit anhält, den Innenraum der Venen stark ausdehnt, Schlängelung des Verlaufs verursacht und somit auch Gelegenheit zur Bildung von mehr oder minder großen Gefäßschlingen bietet. Die am Stamme, oder an einer Abzweigung der Vena retinae centralis sich entwickelnde „Schlinge“ ist keinesfalls eine seltene Erscheinung; man kann sie manchmal bei Papillitis, bei glaukomatösen Erkrankungen beobachten. Immerhin halte ich es der Mühe wert, über einen Fall zu berichten, bei dem sich aus dem an der Papille selbst verlaufenden Teile der Vene ein ziemlich großes, mehrfach gekrümmtes Gefäß-Konvolut entwickelte. Bei der ersten Betrachtung erschien es als eine angeborene Gefäß-Anomalie und nur bei eingehender Untersuchung ließ sich Glaucoma konstatieren und die Bildung der Schlinge hierauf zurückführen.

Beschreibung des Falles: Der 65jährige B. L. hat in bezug auf sein Auge keine Klage, und wünscht nur den Austausch seines alten Augenglases gegen ein neues. An Schmerzen oder an etwa nebeliges Sehen erinnert er sich nicht.

An den Augäpfeln einige sich schlängelnde episklerale Adern; etwas seichtere Vorderkammer als normal; ein wenig vorgewölbte Iris. Pupillen mittelweit, gleich, auf Licht etwas flau reagierend. Sehvermögen der Augen:

rechtes Auge $v = {}^{5}/_{30}$? Hm. 2,5 D. ${}^{5}/_{10}$
linkes „ $v = {}^{5}/_{30}$ Hm. 2,0 D. ${}^{5}/_{7}$? } binokul. Hm. 2,5 ${}^{5}/_{7}$.

Astigmatismus nicht nachweisbar. Der intraokulare Druck ist am rechten Auge etwas höher (T + ${}^{1}/_{2}$), am linken Auge normal (Tn.). Gesichtsfeld in allen Richtungen ein wenig eingeschränkt, am ausgesprochensten oben-innen (rechtes Auge 40°, linkes Auge 30°). Bei Spiegel-Untersuchung läßt sich am Augenhintergrund eine Hypermetropie von 2—3,0 D. konstatieren. Der rechte Sehnervenkopf ist grauweiß, mit beinahe bis zum Rande reichender Exkavation, deren Tiefe an der temporalen Seite 2,0 D. ist; die Arterien sind eng und verschwinden stellenweise; der Stamm der Vena retinae ist ziemlich dick, an seinem aufwärts laufenden temporalen Zweig ist ein bis zu ${}^{1}/_{4}$ Papillen großes, mehrfach um sich gedrehtes Gefäßkonvolut, dasselbe wurde von

dem intraokulären Druck sozusagen auf den Grund der Exkavation des Sehnervenkopfes gepreßt. Durch dieses stark abwärts gerichtete Konvolut der aufwärts laufenden Vene ist das normale Verhältnis der Retina-Gefäße zueinander gänzlich abgeändert. Ebenfalls mit dieser Vene hängt noch eine zweite kleinere Gefäßschlinge zusammen, die ebenfalls auf das Gebiet des Sehnervenkopfes fällt (s. Figur). — Der linke Sehnervenkopf ist rosig und ebenfalls kesselförmig ausgehöhlt; die Venen sind hier ebenfalls weit, geschlängelt, jedoch ist kein Gefäßkonvolut vorhanden.

Aus der Beschreibung ist zweifellos Glaucoma simplex konstatierbar. Wie ist nun die schlingenförmige Erweiterung der Vene mit diesem Krankheitsbilde in Einklang zu bringen und als Resultat des glaukomatösen Druckes zu betrachten?

Im Spiegelbilde glaukomatöser Augen ist es nebst der kesselförmigen Aushöhlung des Sehnervenkopfes eine allgemeine Erscheinung, daß das Kaliber der retinalen Adern verändert ist: die Arterien sind verengte dünne Fäden, die Venen sind hingegen stark erweiterte, geschlängelt verlaufende Gefäße. Der gesteigerte intraokulare Druck kommt hier zur Geltung, indem einerseits der Eintritt des Arterienblutes in das Auge, andrerseits der Abfluß des Venenblutes aus dem Auge gehemmt wird. Besonders sind es die weniger widerstandsfähigen Venen, die unter dem Drucke leiden. Der Einfluß der Kompression kommt besonders dort zur Geltung, wo der Blutdruck am geringsten ist, also in jenem Teile der Vene, der in den Gefäßtrichter des Sehnervenkopfes mündet (weil in den Venen der Blutdruck in der Richtung von den Kapillaren gegen das Herz sukzessive abnimmt). Da die Kompression der Vene im Trichter des Sehnervenkopfes am größten ist, so ist auch die Stauung und Gefäß-Erweiterung in dem unmittelbar davor liegenden Teile am meisten entwickelt; aus diesem Grunde entwickeln sich auch vorwiegend die Schlingen der Vene am Sehnervenkopfe und dessen Umgebung.

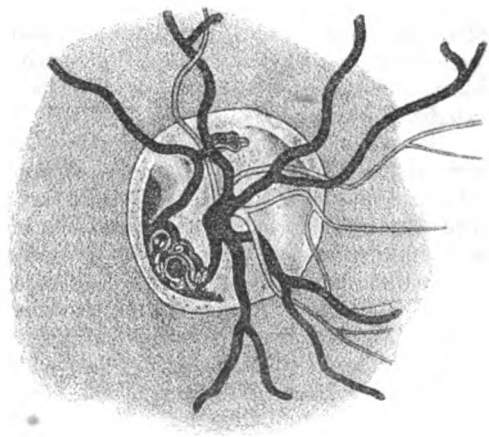

Die Gefäßschlinge bildet sich nicht momentan, sondern ist das Ergebnis der durch den intraokularen Druck bedingten fortschreitenden Arbeit. Obgleich in unsrem Falle zur Entwicklung der Schlingen an der Vene eine jahrelange erhöhte intraokulare Tension erforderlich war, so hat am Auge selbst das Glaukom bis jetzt keine besonders große Verwüstung angerichtet, da das Sehvermögen fast intakt geblieben ist.

Es ist möglich, daß der glaukomatöse Krankheits-Verlauf gerade in dem Konvolut der Vene einen Ausgleich und Abschluß gefunden hat.

Unser Büchertisch.

Neue Bücher.

1) Lehrbuch der Augenheilkunde, von Dr. Ernst Fuchs. o. ö. Prof. der Augenheilkunde an der Universität Wien. Zwölfte vermehrte Auflage. Mit 392 Abbildungen. Leipzig und Wien, Franz Deutike, 1910. (1023 Seiten.)

Das erste deutsche Buch über Augenheilkunde, der Augendienst von G. Bartisch aus dem Jahre 1583, ist über 100 Jahre später, nämlich 1686, neu aufgelegt, der alte Text aber im wesentlichen ungeändert zum Abdruck gekommen. Das neue deutsche Buch von E. Fuchs, vielleicht das einzige Lehrbuch der Augenheilkunde in der gesamten Welt-Literatur, das es bis zur 12. Auflage gebracht, unterscheidet sich in dieser Neubearbeitung aus dem Jahre 1910 so erheblich von der ersten Darstellung aus dem Jahre 1889, daß man in einzelnen Kapiteln kaum noch Übereinstimmung findet. Das beweist erstlich den raschen Fortschritt der Wissenschaft in den letzten zwanzig Jahren und zweitens die Sorgfalt, mit welcher der Verf. diesem Fortschritt gefolgt ist.

Besonders wertvoll ist in der neuen Ausgabe die Einleitung (S. 3—62), deren erstes Kapitel die allgemeine Physiologie, das zweite die allgemeine Pathologie, das dritte die allgemeine Therapie darstellt. In meinen geschichtlichen Studien kam ich vor einiger Zeit auf Rüte's wunderbare Abhandlung aus dem Jahre 1846 „die Physiologie in ihrer Anwendung auf die Augenheilkunde" und bemerkte, daß eine derartige Abhandlung nach dem heutigen Standpunkt der Wissenschaft einem dringenden Bedürfnis abhelfen würde. Die Einleitung von Fuchs' Lehrbuch hat tatsächlich diese Lücke für die Studierenden und die angehenden Ärzte ausgefüllt; mögen sie sich nur nicht durch den kleineren Druck verleiten lassen, diesen Abschnitt für weniger wichtig zu halten!

2) Ein neues Lehrbuch, das es auch schon zu einer erheblichen Anzahl von Auflagen gebracht hat, ist: Diseases of the eye. A Handbook of Ophthalmic Practice for Students and Practitioners, by G. E. de Schweinitz, A. M., M. D., Professor of Ophthalmology in the University of Pennsylvania and Ophth. Surgeon to the Univ.-Hospital. Mit 351 Illustrationen und 7 chromolithographischen Tafeln. Sechste, gründlich revidierte Auflage, Philadelphia und London, W. R. Saunders Comp., 1910. (945 S.)

Das Buch gibt dem Studenten den ganzen Lern-Stoff, beginnend mit den Grundsätzen der allgemeinen Optik, fortschreitend über die Untersuchung des Kranken und des Auges und die Refraktions-Lehre zu den Krankheiten der einzelnen Teile des Auges und seiner Umgebung und endigend mit den Operationen, denen noch in einem Anhang die Anwendung des Ophthalmometers, des Tropometers und die Lokalisation der Fremdkörper im Augapfel mit Hilfe der Röntgen-Strahlen beigefügt ist. (Es ist auch anzuerkennen, daß de Schweinitz den in der englischen Literatur mißbräuchlich angewendeten Ausdruck „X-Rays" aufgegeben hat.)

Das Buch enthält viel eigenes, auch in den Abbildungen, und die neuesten Operationen, die von Herbert und Lagrange gegen Glaukom und Smith's Auspressung des Stars in der Kapsel.

*3) Handbuch der physiologischen Optik, von H. v. Helmholtz. Dritte Auflage, ergänzt und herausgegeben in Gemeinschaft mit Prof. Dr.

A. Gullstrand in Upsala und Prof. Dr. J. v. Kries in Freiburg von Prof. Dr. W. Nagel in Rostock. Dritter Band (mit 81 Abbildungen im Text, 6 Tafeln und einem Portrait von H. v. Helmholtz): Die Lehre von den Gesichtswahrnehmungen, herausgegeben von Prof. Dr. J. v. Kries, Hamburg (und Leipzig), Leopold Voss, 1910. (564 S. Lex. 8°.)

Im November-Heft 1909 haben wir mit Genugtuung von der dritten Auflage des Handbuchs der physiologischen Optik von Helmholtz den ersten Teil, enthaltend die Dioptrik des Auges, herausgegeben von Prof. Gullstrand, angekündigt und dies für die wichtigste Veröffentlichung des ganzen Jahres aus dem Gebiet der theoretischen Augenheilkunde erklärt. Mit derselben Genugtuung begrüßen wir das Erscheinen des dritten Teiles. Der Herausgeber J. v. Kries, der die Lehre von den Gesichtswahrnehmungen seit vielen Jahren durch wertvolle Untersuchungen bereichert, hat nicht nur jedes einzelne Kapitel des Helmholtz'schen Werkes mit wichtigen Zusätzen versehen, sondern am Schluß des Ganzen noch zwei gehaltvolle Abhandlungen hinzugefügt: I. Über die räumliche Ordnung des Gesehenen, insbesondere ihre Abhängigkeit von angeborenen Einrichtungen und der Erfahrung. II. Zur Theorie der binokularen Instrumente. — Wir werden auf dieses bedeutungsvolle Werk und namentlich auf das Neue, welches uns darin geboten wird, noch zurückkommen.

4) Refraction and how to refract[1], including sections on optics, retinoscopy, the fitting of spectacles and eye-glasses etc., by James Thorington, A. M., M. D., Prof. of diseases of the eye in the Philadelphia Policlinic and College for Graduates (1869—1909). Fünfte revidierte Auflage mit 251 (einschließlich 13 farbigen) Abbildungen. Philadelphia, P. Blakiston's Son & Comp., 1910.

Der Verf., der auch ein Buch über „Retinoscopy" und eines „The Ophthalmoscope and how to use it" herausgegeben hat, gibt hier dem Studenten ein elementares Lern-Buch, das nichts ausläßt, weder von den theoretischen, noch von den praktischen Kenntnissen, die er haben muß, bevor er seine eigenen Schwingen versucht.

5) Précis clinique et thérapeutique de l'examen fonctionel de l'oeil et de ses annexes et des anomalies de la refraction par les docteurs Camille Fromaget, Ophtalmologiste[2] de l'Hopital suburbain, et Henri Bichelonne, Méd. Major au 111e régiment d'infanterie. Préface de M. le Prof. Badal Paris, J. B. Baillière et fils, 1911. (504 S.)

Sehschärfe, Gesichtsfeld, Prüfung der Farben-Wahrnehmung, Bewegungen des Auges, Refraktion, Akkommodation, Brillengläser, Simulation, Myopie, Hypermetropie, Astigmie, Anisometropie, die Sehschärfe für Heer, Marine, Post und Telegraphie, — das sind die Kapitel dieses neuen Buches.

In der von Prof. Badal verfaßten Vorrede lesen wir den folgenden Satz: Malheureusement, l'enseignement des maladies des yeux est organisé en

[1] Es war eine Neuerung des Verf.'s, das Wort to refract im Sinne von Refraktions-Messen kurz und bündig anzuwenden.

[2] Dies neue Wort, das weder in dem Dict. de l'Académie fr., noch in dem 5bändigen von Littré zu finden ist, bedeutet den an einem allgemeinen Krankenhaus angestellten Augenarzt, der nicht bloß seine Augenabteilung zu verwalten, sondern auch die Ärzte der andren Abteilungen zu beraten hat. Oculiste ist Augenarzt im allgemeinen; oculariste, früher „der Verfertiger von künstlichen Augen und von naturgetreuen Darstellungen der Augenkrankheiten", bedeutet heutzutage auch noch einen Arzt, der sich ganz besonders mit dem Einsetzen von künstlichen Augen beschäftigt.

France d'une manière encore si incomplète et avec un personel si restreint qu'il est à peu près impossible, dans nos Facultés, de consacrer un temps suffisant à ces questions cependant capitales, dont l'étude devrait précéder la clinique proprement dite.

Hoffen wir, daß das neue Buch zur Ausfüllung dieser Lücke beitragen werde.

6) Klassiker der Medizin, herausgegeben von Karl Sudhoff, H. v. Helmholtz, Beschreibung eines Augenspiegels zur Untersuchung der Netzhaut im lebenden Auge, eingeleitet von Hubert Sattler, o. ö. Prof. der Augenheilk. a. d. Universität Leipzig. Leipzig, Joh. Ambr. Barth, 1910.

An Oswald's Klassiker der exakten Wissenschaften reihen sich Sudhoff's Klassiker der Medizin. Wir hoffen und wünschen den letzteren einen gleichen Erfolg, wie ihn die ersteren gewonnen haben. Wer Helmholtz's Werk noch nicht besitzt, kann es jetzt leicht erlangen und sich daran erbauen.

Die Ur-Ausgabe von Helmholtz selber (Berlin 1851) ist ja vergriffen; wer sich nicht bei Zeiten versorgt hatte, kann sie nicht mehr kaufen. Deshalb hatte ja auch schon Arthur König 1893 in seiner Schrift „Das Augenleuchten und die Erfindung des Augenspiegels" die Abhandlungen von Brücke, Cumming, Helmholtz und Rüte im Neudruck herausgegeben.

*7) Ophthalmologica. Archivio bimestrale diretto dal Prof. Carlo Reymond e pubblicato dal Prof. Orlando Pes. Torino, Carlo Clausen (Hans Brinck Succ.). Vol. I, 1. Januar, Februar 1909—Vol. I, 5, 1910.

Über den Inhalt dieses neuen und wertvollen Organs werden wir ausführlich berichten.

*8) Die Psychologie in Einzel-Darstellungen, herausgegeben von H. Ebbinghaus † und E. Meumann. Psychologie der Raum-Wahrnehmung des Auges, von Dr. Stephan Witazek. Mit 47 Figuren im Text. Heidelberg 1910, C. Winter's Universitäts-Buchhandlung.

Wir werden auf das gehaltvolle Werk zurückkommen.

9) Die Apologie der Heilkunst. Eine griechische Sophisten-Rede des fünften vorchristlichen Jahrhunderts, bearbeitet, übersetzt, erläutert und eingeleitet von Theodor Gompertz. Zweite durchgesehene Auflage. Leipzig, Veit & Comp. 1910.

Wer sich noch Neigung für Griechisch und für Geschichte der Wissenschaft bewahrt hat, nehme das Buch auf eine Ferienreise mit: er wird es nicht bereuen. Das Lesen des griechischen Textes dieser in der sogenannten hippokratischen Sammlung uns überlieferten Abhandlung ist auch dem weniger Geübten durch die ausgezeichnete, gegenüberstehende Übersetzung erleichtert, der Inhalt fesselnd, die Anmerkungen interessant. Gompertz gehört zu den gelehrtesten und geistreichsten Philologen unsrer Zeit.

10) Schrift-Skalen des Dr. Eduard von Jäger. Zehnte Auflage. Wien, L. W. Seidel & Sohn. 1909.

Die alten, lieben Jäger'schen Schriftproben, mit denen ich 1866 in der v. Graefe'schen Klinik meine ersten Versuche gemacht! Mir sind sie immer lieb und wert geblieben. Ich finde, daß man viel Material haben soll, um sich ein Urteil über das Sehen der kranken oder schwachen Augen zu bilden. Die sogenannten Normal-Entfernungen kann man leicht (aus Nieden's Schrift-Proben) hinzuschreiben. Ich finde es gar nicht zweckmäßig, alle mit einem der Größe nach veränderten Zeichen zu prüfen.

An der neuen Ausgabe vermisse ich nur eines: es fehlen die hebräischen Buchstaben der älteren Ausgaben, die dem Arzt mit internationaler Praxis doch unentbehrlich sind.

11) Tafeln zur Bestimmung der zentralen Sehschärfe schwachsichtiger Augen, von Dr. Emil Berger. II. Teil. Wiesbaden, J. F. Bergmann, 1910.

12) Volgarizzamento italiano inedito dell' opera oftalmojatrica di Benvenuto, Tratto di un codice Marciano del secolo XV per Giuseppe Albertotti, Modena 1910.

Der unermüdliche Benvenuto-Forscher, dem wir ja für diesen Arabisten das meiste verdanken, hat eine italienische, etwas kürzere Fassung den bisher von ihm aus den Codices veröffentlichten Texten hinzugefügt.

*13) Graefe-Saemisch, 193. und 194. Lieferung, die Erkrankung des Uveal-Tractus und des Glaskörpers, von E. Krückmann, Prof. in Königsberg.

*14) Graefe-Saemisch, 195. Lieferung. Das Verhalten der Kammerbucht und ihres Gerüstwerks bis zur Geburt, von E. Seefelder. Enthält auch ein treffliches Bild (das zweite) von A. v. Graefe.

15) Estudio sobre las conjunctivitis catarrales, epidemicas, la conjunctivitis granulosa y la c. de los recien nacidos, Microorg. productores, lesiones anat.-patológicas, su extensión y su profilaxia, Especialmente en la república Argentina. Por el Dr. Enrique B. Demaria, Prof. supplente de oft. de la Univ. de Buenos Aires. 1910. (188 S.)

15) Das künstliche Auge, von Fr. A. und Albert C. Müller in Wiesbaden. Wiesbaden, J. F. Bergmann, 1910.

Darstellung der „Kunst der Augenmacherei".

16) Remedia Höchst. (794 S.)

*17) Die Kopulation der Netzhaut mit der Aderhaut durch Kontaktverbindung zwischen Sinnes-Epithel und Pigment-Epithel. Ein bisher in Anatomie, Physiologie und Pathologie des Auges, besonders in der Pathogenese der Netzhaut-Ablösung, nicht gewürdigtes mechanisches Moment, von Dr. R. Halben, Privatdozent in Greifswald, Oberarzt an der Prof. Silex'schen Klinik und Poliklinik. Berlin, S. Karger, 1910.

18) Eine angenehme Herbst-Gabe ist uns „The ophthalmic year Book", dessen 7. Jahrgang für 1909 von E. Jackson, Professor of Ophth. in the Univ. of Colorado, Theod. B. Schneidemann, Prof. o. O. in the Philadelphia Policlinic, W. Zentmayer, Surgeon to the Will's Eye Hosp., Phil., (Denver Col., 1910) soeben erschienen ist. Der Bericht ist systematisch, klar, vollständig. Sehr interessant sind auch die biographischen Notizen, mit zahlreichen Nekrologen und den Bildern von Argyll Robertson, Simeon Snell, Marcus Gunn, George C. Harlan.

Gesellschaftsberichte.

Bulletins et Mémoires de la Société française d'ophtalmologie, 1909.

1. Parisotti: Le Kératocône.

Der Keratokonus ist eine sehr seltene Krankheit, die eine nosologische Einheit für sich bildet. Man kann nur dann von Keratokonus sprechen, wenn die Hornhaut bisher nicht der Sitz einer andern Erkrankung gewesen ist. Der Keratokonus beruht auf verminderter Widerstandsfähigkeit der zen-

tralen Hornhaut-Teile, die dem intraokularen Druck nachgeben. Dieser Mangel an Widerstandskraft ist primär und zwar angeboren; hauptsächlich sind an ihm die elastischen Fasern beteiligt. Die angeborene Prädisposition kann sich auch als trophische Störung, zumal der zentralen Hornhautpartien, äußern. Die auch vom Vortr. ausgeführten Experimente zur Erzeugung des Keratokonus am Kaninchen-Auge zeigen, daß diese, übrigens nur kurz dauernde Mißbildung, im mikroskopischen Bilde erheblich vom echten Keratokonus abweicht. Wegen der vielfältigen und unter sich verschiedenen Modalitäten des Krankheitsprozesses kann die Behandlung keine schematische sein. Jede chirurgische Therapie bezweckt entweder eine Stärkung des schwachen Gewebes oder einen Ersatz durch gesundes. Um die Entwicklung des Keratokonus aufzuhalten und seine Wölbung abzuflachen, benutzt man am besten den Galvanokauter (nicht den Paquelin!), dessen Wirkung durch Tätowierung und Iridektomie vervollständigt wird. Ist der Prozeß noch im ersten Beginn, so genügt die Korrektion mit Gläsern für das Nahesehen, während für die Ferne stenopäischer Spalt bzw. Loch am Platze sind. Dazu gesellen sich pupillenverengernde Mittel, vor allen Pilokarpin, event. auch Druckverbände. Unbedingt notwendig ist die dauernde Überwachung des Kranken. Schreitet das Leiden trotz dieser Maßnahmen fort, so bleibt nur die chirurgische Behandlung übrig, die im ungünstigsten Falle weniger Unheil anrichtet, als wenn man den Prozeß sich selbst überläßt. Welchen chirurgischen Eingriff man wählt, hängt von der Art des Falles ab; immer fange man mit den einfachsten Mitteln an: Parazentese, periphere Einschnitte in den Korneo-Skleralbord, besonders aber die von Schiess-Gemusens empfohlenen Inzisionen an der Basis des Hornhautkegels. Schreitet das Leiden so schnell fort, daß Versuche in der Therapie ausgeschlossen sind, oder die Wirkung versagt, oder ist der Prozeß bereits sehr vorgeschritten, so ist das rationellste Mittel die galvanokaustische Behandlung der Kegelspitze; am sichersten und dauerhaftesten wirkt sie, wenn man dabei perforiert. Hinterher kann man noch aus optischen Gründen iridektomieren. An jede chirurgische Behandlung soll sich außer der Kompression die Darreichung von Mioticis anschließen. Bei allen Maßnahmen darf die Beobachtung und event. Behandlung des Allgemeinzustandes nicht vernachlässigt werden. Auch auf die Berufswahl muß strengstens bei Patienten mit Keratokonus Rücksicht genommen werden.

2. Bourgeois: L'opération des cataractes traumatiques spécialement dans les accidents du travail.

Eine Folge der Unfallgesetzgebung ist die Notwendigkeit, die Dauer der Arbeitsunfähigkeit Verletzter tunlichst zu verkürzen. Es empfehle sich daher, Wundstare, sofern sie unkompliziert und nicht von Verletzungen der Kornea, Iris usw. begleitet sind, nicht spontaner Aufsaugung zu überlassen, sondern zu operieren. Ist der Kranke jünger als 40 Jahre, so ist einfache Linear-Extraktion angezeigt; ist er älter, so operiere man den Wundstar wie einen senilen. So dauert die Erwerbsunfähigkeit höchstens 3 Monate.

3. Terson: Les opacités traumatiques passagères du cristallin et leur importance médico-légale.

Die vorübergehenden Linsentrübungen, die der Einwirkung einer stumpfen Gewalt folgen, sind der Ausdruck eines mechanischen Ödems der Linse. Sie sind durchaus etwas andres als schnell zur Operation gelangende Wundstare. Die Prognose hängt ab von Dauer und Form der Trübung, von ihrer Ent-

stehung, der Form der Wunde, dem Alter des Verletzten und den Folgen des Traumas.

4. Dehenne et Bailliart: A propos de l'état antérieur en matière d'accidents du travail.

Für die Festsetzung der Unfalls-Entschädigung ist es wesentlich, tunlichst genau die Leistungsfähigkeit des verletzten Auges vor dem Unfall festzusetzen.

5. Chevallereau et Liégard: Arrachement traumatique du globe de l'oeil et du nerf optique.

Stoß gegen einen Stuhl reißt den Augapfel ganz aus der Orbita, so daß er auf der Wange liegt. Der so schwer Verletzte merkte erst beim Erwachen, was ihm begegnet war. Der Bulbus hing nur noch am M. rect. ext., rect. inf., obl. inf. und an der Bindehaut. Er wurde entfernt. Der am Bulbus gebliebene Sehnervenstumpf war noch 28 mm lang. Das andre Auge blieb gesund.

6. Antonelli: Quelques remarques sur les hémorrhagies intravitréennes traumatiques.

Die Blutungen treten auch nach anscheinend leichten Verletzungen auf; gleichzeitige Läsion der inneren Augenhäute verschlechtert die Prognose. Meist sitzen sie am hintern Augenpol, viel seltener stammen sie aus den Gefäßen des Corpus ciliare. Ihre Resorption dauert meist monate-, ja jahrelang, selten ist sie vollständig.

7. Salva: Grain de plomb dans le vitré; hyalite condensatrice; perte de la vision, éclaircissement par les injections de fibrolysine.

Nach 65 Injektionen zu je 2,0 ccm hob sich Sehschärfe von $^1/_{00}$ in 60 cm auf $^1/_5$, und man konnte den obern Teil des Hintergrundes durchleuchten.

8. Morax: La sporotrichose de l'appareil visuel.

Klinisch zeigen sich die ersten Symptome der Sporothrix-Infektion der Bindehaut als Follikel und gelb verwaschene Flecke, Unbehagen und deutliche Adenopathie, ein Symptom, das auch primäre Lid-Infektion zeigt, bei der zuerst eine ulzeröse Folliculitis mit Verdickung und Rötung des freien Lidrandes auftritt. In der Behandlung erreicht man mit Jodkali ausgezeichnete Erfolge. Der isolierte Parasit ist das Sporothrichum Bemmanni. Die Ätiologie, das Eindringen des Keimes in die Konjunktiva oder die Lidhaut ist noch unklar.

9. Rollet: 22 observations de tumeurs de l'orbite.

Vortr. unterscheidet: 1. zirkumskripte und eingekapselte Geschwülste (Fibrom, Mukozele, Angioma cavernosum, Karzinom, Endotheliom, Sarkom, Epitheliom); 2. maligne diffuse Geschwülste (Endotheliom, Sarkom, Epitheliom); 3. Knochengeschwülste der Wandungen; 4. Angioma simplex und pulsierende Geschwülste. Bei zirkumskripten und eingekapselten Tumoren, seien sie gut- oder bösartig, kann man den Bulbus leicht erhalten. Vortr. hat das Krönlein'sche Verfahren ganz aufgegeben und eine eigene Methode ausgebildet, auf die er näher eingeht. Infiltrierende, bösartige Geschwülste erfordern die Exstirpation des Augapfels mit dem Neoplasma, aber es ist auch eine Exenteratio retrobulbaris möglich. Das Angioma simplex wird durch Radiotherapie geheilt.

11. Lassignardie: Signe d'Argyll Robertson accompagné de quelques autres symptômes tabétiques ayant apparu à la suite d'un violent traumatisme de la région lombo-sacrée.

Schwere Quetschung durch die Puffer eines Eisenbahnwagens. Sehr bald danach Gürtelgefühl. Incontinentia urinae, Ödem der Beine, allgemeines Zittern, zumal bei Bewegungen der unteren Extremitäten; nach 2 Monaten Anisokorie und Pupillenstarre, später gesellte sich das Argyll-Robertson'sche Phänomen dazu. Die Verletzung ist die einzige Ursache der Erkrankung.

12. Truc: Généalogie d'une famille héméralope depuis près de 3 siècles, 270 ans, 10 générations, 2121 membres, 135 héméralopes.

Echte Nachtlindheit bei normaler Sehschärfe, nahezu immer normalem Gesichtsfeld und völlig gesundem Augenhintergrund. Die Störung ist hereditär und angeboren. Die von hemeralopischen Eltern gezeugten gesunden Individuen vererben die Krankheit nie auf ihre Nachkommenschaft. Die Hemeralopie ist auf die Bewohner eines bestimmten geographisch abgrenzbaren Bezirks beschränkt.

13. Cabannes: La buphtalmie congénitale dans ses rapports avec l'hémihypertrophie de la face.

Der Buphthalmus ist der Ausdruck einer angeborenen hypertrophischen Mißbildung des Auges. Diese Theorie wird damit begründet, daß mit dem Hydrophthalmus häufig andre Mißbildungen vergesellschaftet sind. Das Auge der vom Vortr. behandelten Kranken zeigte keinerlei Spuren einer Entzündung, die Filtrationswege waren nicht verlegt und es bestand kein Glaukom. Die Hemihypertrophia facialis und der Buphthalmus haben ihre Ursache in einer Über-Ernährung infolge eines großen, tief sitzenden Angioms der Schläfegegend.

14. Péchin: Atrophie optique sympathique.

In dem einen Fall entwickelte sich die Atrophie langsam, in dem andern schnell. Vermutlich liegt ein degenerativer Prozeß zugrunde, ähnlich dem bei Neuritis ascendens.

15. Grandclément: Un syndrome mal connu. L'ophtalmocéphalée essentielle, pseudo-hystérique.

Es handelt sich um jugendliche, wachsende Individuen mit völlig gesunden Augen, bei denen Kopfschmerzen und Kopiopie (Förster) auftreten, Symptome, die sehr quälend sind. Die Behandlung gleicht der der Hysterie.

16. Abadie: Des états glaucomateux. Diagnostic differentiel avec les vrais glaucomes. Pathogénie. Traitement.

Vortr. sah einige Fälle ausgesprochenen Glaukoms, in denen die Iridektomie den Druck zwar normalisierte, ohne daß sie die Erblindung verhüten konnte. Es stellte sich dann heraus, daß die Drucksteigerung sekundär war, ausgehend von einer Chorioretinitis, die zu einer Reizung des gefäßreichen Corpus ciliare und damit zu chronischem Glaukom führt. Der glaukomatöse Zustand kann nur durch Behandlung des Grundleidens erfolgreich bekämpft werden. Der Buphthalmus ist ebenfalls ein sekundäres Glaukom, die Folge eines infektiösen Prozesses der Ciliargegend. Bisweilen sieht man in der Äquatorialgegend chorioretinitische Herde. Das wichtigste Heilmittel ist das Quecksilber, entweder in Form von Einreibungen oder von Einspritzungen.

17. Dor: La sclérectomie à l'emporte-pièce.

Das Instrument, ein Lochschläger, dient zur Sklerecto-Chorioidektomie und zur Sklerektomie nach Lagrange, die dadurch vereinfacht wird.

18. Holth: Sclérectomie antérieure à l'emporte-pièce dans le glaucome, de préférence après l'incision à la pique.

19. Vacher: Note sur l'énucléation. Modification au procédé classique.

Um den N. opt. möglichst weit hinten durchschneiden zu können, wird eine Klemmpinzette so tief wie möglich eingeführt und der Sehnerv zunächst zwischen Bulbus und Pinzette durchtrennt. Nach Ausschälung des Bulbus wird der Sehnerv mit der Pinzette möglichst weit vorgezogen und event. am Foramen opticum durchtrennt. Das Verfahren ist besonders bei sympathischer Ophthalmie und bösartigen Geschwülsten zu empfehlen.

20. Sauvineau: Nouvelle théorie pathogénique du nystagmus.

Der Nystagmus und assoziierte Lähmungen der Seitenwender hängen von einer Läsion desjenigen supranuklearen Zentrums ab, das die Seitenwendung versorgt. Reizung dieses Zentrums bewirkt Nystagmus, während auf seine Lähmung eine Parese der Seitenwendung mit nystagmusartigen Zuckungen folgt; wird es total zerstört, so ist die Seitenwendung völlig aufgehoben.

Die Déviation conjugée ist bedingt durch Reizung oder Lähmung eines gewissen supranuklearen Zentrums, je nachdem Patient nach seinen Herd hin oder von ihm weg sieht.

Daß der Nystagmus auf einer Läsion des supranuklearen Zentrums der Seitenwendung beruht, wird dadurch bewiesen, daß bei frischen Fällen latente Diplopie bei der Untersuchung mit farbigen Gläsern gefunden wird.

21. Fage: Terminaison de la tuberculose de l'iris.

Gewisse Formen der Tuberkulose, zumal der der Iris, neigen zur Spontanheilung. Diese Überlegung ist nötig zur richtigen Einschätzung des Wertes der Tuberkulin-Therapie.

Von 112 Fällen von Iris-Tuberkulose, die nicht mit Tuberkulin begannen, wurden 39 nur medikamentös behandelt; von diesen heilten 30, und zwar 3 mit etwas Sehschärfe.

Chirurgisch wurden 73 angegriffen: 10 Exzisionen der Iris-Tuberkel mit 8 Heilungen und 2 Phthisis bulbi; 6 vergebliche Exzisions-Versuche; 61 Enukleationen, von denen 7 an Meningitis tuberculosa oder Miliartuberkulose starben. Die End-Ausgänge sind also:

a) Spontanheilung, nur bei leichten und zirkumskripten Fällen;

b) Heilung mit Atrophie oder Phthisis bulbi bei schweren Formen mit Beteiligung des Corpus ciliare;

c) Perforation mit Herauswuchern der fungösen Masse aus dem Augeninnern;

d) Fortschreiten auf die Hirnhäute, bisweilen durch die Enukleation begünstigt.

22. Brunetière: L'acoine; ses incompatibilités; son mode d'emploi comme analgésique dans les injections sous-conjonctivales et intra-musculaires.

Akoin ist als Analgetikum zu empfehlen und zwar in Form von subkonjunktivalen oder intramuskulären Injektionen. Es ist ungefährlich und weniger, aber länger, wirksam, als Kokain. Es hält sich schlecht und bildet bei Zusatz andrer Medikamente Niederschläge, die die schmerzstillende Wirkung des Medikaments verringern. Zur Erreichung maximaler Wirkung spritze man zuerst (intramuskulär oder subkonjunktival) die Lösung ein und

gebe nach 1—2 Minuten Akoin in Substanz. Ölige Lösungen sind nicht wirksamer, als wässrige.

23. Lagrange: De la guérison spontané de l'astigmie cornéenne hypermétropique.

Hypermetropischer Astigmatismus kann sich mit der Zeit in inversen verwandeln, aber nur bei Leuten, die ihren Refraktionsfehler nicht durch Gläser korrigierten. Also dürfte die Akkommodation einen Heilfaktor für den hypermetropischen Astigmatismus darstellen. Bei voll korrigiertem Astigmatismus fallen die Anstrengungen des Akkommodations-Muskels fort, die eine Änderung der Hornhautwölbung herbeiführen. Man korrigiere die Hypermetropie nicht ganz, den Astigmatismus aber nur dann, wenn er Sehstörungen oder andre subjektive Beschwerden verursacht.

24. Jacqueau: Une forme de kératite héréditaire et familiale.

In einer Familie von 8 Personen bekamen alle Mitglieder, schon in drei Generationen, im mittleren Alter eine eigenartige gittrige Keratitis; sie beginnt zentral, ist doppelseitig und zeigt in den vorderen Parenchymschichten netz- oder gitterförmige, grauweiße Trübungen. Die Reiz-Erscheinungen sind sehr gering. Als ätiologische Faktoren sind Syphilis und Tuberkulose sicher auszuschließen, Gicht ist möglich, Blutsverwandtschaft besteht nur bei einzelnen Kranken. Am besten wirkt noch Dionin.

25. Chaillous: Sur la conjonctivité folliculaire chez l'adulte.

Die Fälle sind ausgezeichnet durch ihre jahrelange Dauer. Es bestehen zahlreiche Follikel auf der Conjunctiva tarsi superior. Wie beim Trachom kann die Krankheit sich auch auf die Hornhaut verbreiten.

26. Beauvois: Écriture droite et écriture penchée.

Die Schrägschrift begünstigt fehlerhafte Haltung der Wirbelsäule; weil sie der Annäherung des Kopfes an das Schreibheft Vorschub leistet, bietet sie den Anlaß zur Entstehung der Myopie. Also: gerade Schrift, gerades Heft, gerader Körper! Vortr. geht auf die von andern Seiten so vielfach geltend gemachten Forderungen der Schulhygiene ein.

27. Armaignac: Mensuration et notation du champ visuel.

28. Golesceano: Les resultats de l'acuité visuelle après l'extraction de la cataracte.

Die beste Sehschärfe nach Star-Operation wird ebenso oft mit der Operation ohne, wie mit Iridektomie erreicht. Diszission und andre Nachstar-Operationen bessern, selbst wenn sie zufallsfrei verlaufen, nicht immer die Sehschärfe. Überläßt man einen Nachstar sich selbst, so sinkt die Sehkraft nicht weiter progressiv. Die Wiederkehr normaler Sehschärfe ist auch nach der besten Operation nicht die Regel. Die Beziehungen zwischen Extraktion und Sehschärfe sind noch unklar.

29. Polack: Ophtalmostatomètre.

Apparat zum Messen der Basal-Linie, der Distanz und Dezentralisation der Pupillen und der Abweichungen des Augapfels (inkl. En- und Exophthalmus).

30. Borsch: Désignation de l'axe des verres cylindriques et toriques.

31. Chevalier: Observation de sarcome mélanique de la choroïde.

Längere Beobachtungszeit eines Tumors von Januar bis Oktober 1907.

32. Opin: Névrite optique dans la méningite tuberculeuse.

Die ophthalmoskopische Untersuchung war ergebnislos gewesen. Anatomisch bestand im Niveau der Regio retrobulbaris Ödem, zumal an der

Papille, abnehmend nach dem Gefäß-Eintritt in den N. opt. Im Niveau der kanalikulären Region ist die interstitielle Neuritis am ausgeprägtesten. Der Sehnerv zeigt auch mit Marchi-Färbung keinerlei Degeneration der Nervenfasern. Vortr. erklärt dieses segmentäre Ödem weder mechanisch, noch als Folge einer Venen-Kompression, sondern als toxischen Ursprungs.

33. Dupuy-Dutemps: Cause de l'absence très fréquente de stase papillaire malgré l'hypertension céphalo-rachidienne, dans le méningite tuberculeuse. (Présentation de préparatifs.)

Von 35 Fällen von tuberkulöser Hirnhaut-Entzündung zeigten nur 2 Stauungspapille; meist ist die Papille normal oder sie zeigt nur leicht entzündliche oder atrophische Veränderungen. Die Genese der Stauungspapille führt Vortr. zurück auf Kompression der Zentralvene beim Durchtritt durch die Nervenscheiden infolge der Steigerung des intrakraniellen Drucks; natürlich kommunizieren Subarachnoidealraum und intervaginaler Raum der Optikusscheiden. In 6 von 9 anatomisch untersuchten Fällen war der Subarachnoidealraum nahe dem Chiasma und dem For. opt. durch entzündliches Exsudat verklebt, in 2 Fällen von klinisch diagnostizierter Stauungspapille fehlte das Exsudat und es bestand freie Kommunikation. Diese klinischen und anatomischen Tatsachen stützen die Theorie des Vortr.

34. Rochon-Duvigneaud: Rétinite leucémique.

Demonstration mikroskopischer Präparate.

35. Duboys de Lavigerie et Rochon-Duvigneaud: Sarcome mélanique de la choroïde.

Sehr eiweißreiches subretinales Exsudat; bei einfacher Netzhaut-Ablösung ist der Eiweißgehalt geringer.

36. Valude: Neuro-fibrome de l'orbite développé aux dépens du nerf frontal.

27. Cabannes: Contribution à l'étude de la trépanation dans les tumeurs cérébrales avec stase papillaire ou névrite optique.

Mann von 53 Jahren mit progredient sinkender Sehschärfe und links beginnender Jackson'scher Epilepsie; ophthalmoskopisch bestand postneuritische Atrophie beider Sehnerven. Entfernung eines Psammoms, das in der Gegend der Rolando'schen Spalte saß; danach Besserung aller Symptome. Vortr. kommt auf Grund dieser Beobachtung zu folgenden Schlüssen: die Palliativ-Trepanation gibt betr. Sehschärfe und epileptiformer Anfälle die besten Resultate. Selbst wenn die Sehkraft schon sehr gesunken ist, ist es noch nicht zu spät zur Operation. Man operiere tunlichst früh, sobald die Stauungspapille auftritt. Die Trepanation, die der Lumbalpunktion vorzuziehen ist, heilt nicht immer. Total-Exstirpation des Tumors ist nur in etwa 6—10% der Fälle möglich. Man trepaniert da, wo man den Sitz der Geschwulst vermutet; ist eine topische Diagnose unmöglich, so wird über dem rechten Schläfen- oder Scheitellappen trepaniert. Je nachdem die topische Diagnose gestellt wurde oder nicht, macht man eine große oder kleine Öffnung. Die Dura muß inzidiert werden. Je früher nach dem Auftreten der Stauungspapille operiert wurde, um so schneller hebt sich nach dem Eingriff die Sehschärfe. Gewöhnlich verschwinden die Stauungssymptome nach 3 – 4 Tagen; die Sehkraft steigt schon tags darauf, mitunter aber auch erst nach einigen Wochen. Wird spät operiert, so hängt die Prognose nicht vom ophthalmoskopischen Bilde, sondern von der restierenden Sehkraft ab. Auch die übrigen zerebralen Symptome bessern sich bald.

Die Nachteile der Palliativ-Trepanation sind Hirnhernien, Hemiplegien, besonders wenn der Tumor nicht gefunden oder infolge seiner Ausdehnung nicht entfernt werden kann, oder wenn nur ein Stück davon exstirpiert wird; kehren dann die okularen und zerebralen Störungen wieder, so muß die Operation ein oder sogar zweimal wiederholt werden.

38. Coulomb: Du port de l'oeil artificiel pendant la nuit. Bejahende Antwort.

39. d'Ayrenx: Double cataracte polaire antérieure. Extraction du cristallin transparent. Résultats et réflexions.

40. Grelault et Luer: Périmètre bimaculoscope.

Kurt Steindorff.

Referate, Übersetzungen, Auszüge.

1) 32. Versammlung Deutscher Naturforscher und Ärzte.

Zu Königsberg, am 20. September, begann die Besprechung über den Stand der modernen Syphilistherapie. Das einleitende Referat hielt der Geh. Med.-Rat Prof. Dr. Neisser aus Breslau. Die moderne Syphilistherapie ist das Ergebnis einer großen Reihe wissenschaftlicher Entdeckungen auf dem Gebiete der Ätiologie, der Diagnostik und der experimentellen Pathologie und Therapie. Alle diese Entdeckungen sind in der unglaublich kurzen Zeit von sieben Jahren gemacht worden, eine Kürze der Zeit, wie sie in der Geschichte der Medizin noch nie vorgekommen ist. Allerdings muß man dabei erklären, daß diese Entdeckungen lauter Nichtspezialisten, zum Teil Nicht-Medizinern zu verdanken sind.

Die moderne Syphilistherapie baut sich auf drei großen Entdeckungen auf. In erster Reihe die Entdeckung der Spirochäten durch den Zoologen Schaudinn, die weiter ausgebaut wurde durch Hoffmann. Dann folgte die Entdeckung von Metschnikoff und Roux, die Syphilis auf Affen übertragen zu können, wodurch man alle Probleme der Pathologie und Therapie experimentell studieren konnte. Weitere Versuche führten zu dem Resultat, daß auch das Kaninchen für die Experimente verwertbar sei. Die dritte große Entdeckung war die Serodiagnostik durch Wassermann und seine Mitarbeiter Bruck und Neisser. Durch diese bedeutenden Errungenschaften wurde der Nachweis geliefert, daß die Syphilis ohne Therapie überhaupt nicht zu heilen ist, ferner, daß es keine Immunität bei Syphilis gibt und ebensowenig eine künstliche Immunisierung oder eine Serumtherapie. Eine indirekte Förderung des therapeutischen Vorgehens ergab sich aus der Verfeinerung und dem Ausbau der Diagnostik. Dadurch können Fälle behandelt werden, die man bisher noch nicht oder nicht mehr oder überhaupt nicht behandelt hat. Weiter ergibt sich die Möglichkeit, in exakter Weise die Wirkung gewisser Heilmittel zu erproben, und zwar durch Beobachtung des Verhaltens der Spirochäten in einzelnen lokalen Prozessen, durch experimentelle Feststellung der etwa erfolgten Heilung am infizierten Tier und serodiagnostisch am kranken Menschen. So gelang es, einzelne Fragen des therapeutischen Handels zu entscheiden. Es wurde nachgewiesen, daß ein Erfolg um so leichter zu erzielen ist, je früher die Behandlung nach der Infektion begonnen hat. Wenn nicht schon bei der ersten Behandlung ein voller Erfolg erzielt wird, so müssen bei Rezidiven viel größere Quantitäten des Medikaments angewendet werden, falls eine Heilung überhaupt

noch möglich ist. Das ist durch Erxperimente nachgewiesen. Sehr wichtig ist die Feststellung, daß Rezidiv-Parasiten leicht „giftfest" werden können, so daß sie dann überhaupt nicht mehr auf das angewandte Medikament reagieren. Es sind gleichzeitig aber auch unsre Kenntnisse über die Wirkung der alten Heilmittel erweitert worden; der Nachweis wurde erbracht, daß das Quecksilber ein wirkliches Heilmittel für Syphilis ist und zwar auch dann, wenn die Spirochäten sich im Körper befinden, ohne in bestimmten Organen einen Krankheitsprozeß hervorzurufen. Ebenso wurde nachgewiesen, daß die Jodpräparate eine Heilwirkung, wenn auch in geringerem Maße, haben.

Der bedeutendste Erfolg ist aber der Nachweis, daß auch die organischen Arsenpräparate als Heilmittel Verwendung finden können. Der erste, der dies nachwies, war Uhlenhuth, und zwar zunächst für die Hühner-Spirillose. Später hat er auch zusammen mit Hoffmann als erster entsprechende Versuche bei der Syphilis erfolgreich durchgeführt, deren Richtigkeit der Vortr. durch umfangreiche Experimente in Batavia unmittelbar darauf feststellen konnte. Der weitere Ausbau der Arsen-Therapie ist das Verdienst Ehrlich's. Er war es, der die wahre chemische Konstitution des Atoxyls erkannte und dadurch die Herstellung weiterer organischer Arsen-Präparate. In zielbewußter Weise schuf Ehrlich, basierend auf ungezählten Beobachtungen an trypanosomen- und spirillosenkranken Tieren, eine auf bestimmten Gesetzen aufgebaute Chemotherapie. Damit ist für alle Zukunft der Weg gezeigt, in welcher Richtung sich die synthetisch-chemische Arbeit zu bewegen hat, aber schon jetzt verfügen wir dadurch über sehr wirksame, die Spirochäten tötende Mittel. Für die therapeutische Behandlung in der Praxis ergeben sich daraus folgende Direktiven: Der Arzt darf sich nicht auf eine Spontanheilung der Syphilis verlassen, sondern muß, auch wenn keine Symptome mehr nachzuweisen sind, stets auf Rezidive gefaßt sein.

Es fragt sich also, ob eine Ausheilung möglich ist und wie man sie am besten erreicht. Darauf ist zu antworten, daß in den allerersten Stadien eine akute Ausheilung möglich, ja sogar relativ leicht und sicher ist. Man muß also möglichst früh mit geeigneten Mitteln einschreiten, um einen vollen Erfolg erzielen zu können. Die Behandlung soll daher sofort beginnen, sobald ein syphilitischer Primär-Affekt festgestellt ist. Um diese Feststellung zu erzielen, empfiehlt sich als beste Untersuchungsmethode die Spirochätenuntersuchung, weil sie am häufigsten zu einer sehr frühen Diagnose führt. Darüber hinaus kann man aber auch empfehlen, bei jeder Erkrankung, die syphilisverdächtig ist, sofort die Behandlung zu beginnen. Dazu ist man nach den Experimenten, die der Vortr. an Affen vorgenommen hat, unbedingt berechtigt, weil das Abwarten des Primär-Affekts einer nicht wieder gut zu machenden Zeitversäumnis gleichkommt. Die Experimente haben ferner ergeben, daß eine abortive Behandlung viel sicherer die Heilung herbeiführt, als die Behandlung der bereits ausgebildeten Krankheit. Im weiteren Verlauf läßt sich durch die Serodiagnostik feststellen, ob etwaiges Freibleiben von Syphilis-Erscheinungen eine Latenz bedeutet oder ein wirkliches Freisein von der Krankheit.

Als Behandlungsmethoden kommen in Betracht: zunächst die von Metschnikoff empfohlene Desinfektion der Ansteckungsstelle mittels 33%) Kalomel-Salbe. Dadurch gelingt es häufig, der Entwicklung der Krankheit vorzubeugen. Dazu kommt in Frage die Exzision, die jedoch wenig befriedigende Resultate liefert. Drittens werden Einspritzungen in die Um-

gebung des Infektionsherdes empfohlen, womit Hallopeau gute Resultate erzielt haben will. Der Referent aber hält für das sicherste Mittel, so schnell wie möglich eine geeignete Allgemeinbehandlung einzuleiten. Bei der Frage, wie diese Allgemeinbehandlung durchgeführt werden soll, darf man zunächst nicht die wirklich guten Resultate der Quecksilberbehandlung verkennen, wobei es freilich auf die Methode und die verwendete Dosis ankommt. Am geeignetsten erscheint dem Vortr. die Injektion mit Verwendung einer Kombination von löslichen und unlöslichen Präparaten. Zum Quecksilber kommen nun in jüngster Zeit die organischen Arsen-Präparate hinzu. Das letzte, als Ehrlich-Hata 606 bekannt gewordene Mittel, bedeutet einen ungeheuren Fortschritt in der Syphilis-Therapie und ist dem alten Quecksilber überlegen, obwohl das letztere auch in Zukunft nicht aufgegeben werden kann. Das Arseno-Benzol tötet die Spirochäten mit überraschender Schnelligkeit, dabei vollzieht sich aber anscheinend auch die Produktion spirillentötender und antitoxischer Antistoffe seitens des behandelten Körpers, so daß zu der direkten Abtötung noch ein indirekte Heilwirkung kommt.

Augenblicklich läßt sich noch kein abschließendes Urteil darüber abgeben, wie man dieses Mittel in der Praxis am besten verwenden soll. Denn bisher weiß man noch nicht, wie weit man bei Einzel-Einspritzungen mit der Dosis gehen darf, ohne Schaden anzurichten. Anscheinend liegt die Höchstdosis bei 1 g pro Injektion bei einem Erwachsenen von etwa 60 bis 70 kg Körpergewicht. Vielerlei anderes kann erst in Zukunft entschieden werden; aber heute steht schon fest, daß man jeden neuen, ja selbst jeden verdächtigen Fall so schnell als möglich mit 606 behandeln soll. Der Vortr. selbst wiederholt in jedem Fall die Injektion nach 5—6 Wochen und schiebt unter Umständen sogar eine Quecksilberkur ein. Da man die Folgekrankheiten der Syphilis, insbesondere die Rückenmarkschwindsucht und die Gehirnparalyse, nie mehr ganz beseitigen kann, so muß man um so dringlicher diesen Folge-Erscheinungen durch Heilung der Syphilis vorzubeugen suchen. Das neue Mittel ist auch besonders wichtig bei Quecksilber-Idiosynkrasie, bei anscheinend quecksilber-resistenten Fällen, bei Hirn-, Augen- und erblicher Syphilis usw., wo es auf schnellste Einwirkung ankommt. Ferner ist das Mittel Ehrlich-Hata wichtig zur Verhütung familiärer Syphilis und zu einer eventuellen Sanierung der Prostitution. Nicht anzuwenden ist das Mittel anscheinend nur bei weit vorgeschrittenen degenerativen Prozessen des Nervensystems und bei Erkrankungen der kleinen Gefäße. Der Vortr. glaubt, daß durch dieses Mittel in vielen Fällen eine vollkommene Heilung mit einem Schlage zu erzielen ist. (V. Z.)

---

2) Purtscher berichtet in der Heidelb. Ophth. Gesellsch. (August 1910) über zwei von ihm beobachtete Fälle von **Fundus-Veränderung nach schwerem Sturze auf den Kopf.**

In einem Falle war Basis-Fraktur erwiesen, im andern wurde sie vermutet. Die zu beschreibenden eigentümlichen Befunde fanden sich im ersten Falle rechts, während links einfache Papillen-Atrophie mit Amaurose durch Fractura canalis optici bestand; im zweiten Falle beiderseits. Die Beobachtung erfolgte in einem Falle nach 3 Wochen, im andern nach 14 Tagen.

Das Bild ist im wesentlichen gekennzeichnet durch eine größere Anzahl weiß leuchtender weißer Flecken von $^1/_6$ bis 1 Papillen-Durchmesser Länge und variabler Breite, welche unscharf begrenzt, dem Verlaufe der Venen folgen und in den innersten Netzhaut-

schichten gelegen sind, da sie die Gefäße vielfach verschleiern. In seinen Fällen fehlten alle retinitischen oder papillitischen Symptome. Dagegen fanden sich im rechten Auge ziemlich zahlreiche venöse Blutungen, darunter eine große präretinale.

In den beiden andern Augen fehlten Hämorrhagien nahezu vollständig.

Die Flecken nahmen zumeist das Gebiet zwischen Papille und Makula ein, welch letztere frei blieb, dagegen grob verwaschene graubräunliche Tüpfel aufwies. Ein Fovea-Reflex fehlte.

Die Flecken waren aber auch 3 bis 6 Papillen-Durchmesser mit dem Venenverlaufe folgend in die Peripherie zu verfolgen. Mit Vorliebe gruppierten sich die silberglänzenden Plaques dicht um die kleinen, von der Makula herkommenden Venen und deren Ästchen.

Die Sehschärfe war mäßig herabgesetzt, ebenso der Lichtsinn. Peripheres Gesichtsfeld und Farbensinn waren normal.

Im Harn weder Zucker noch Eiweiß.

Der Verlauf konnte nur in Fall 2 verfolgt werden. Die Flecken bildeten sich rasch zurück und waren bei späterer Vorstellung spurlos verschwunden.

Papillen etwas blasser. Gefäße enger als normal. Rechts anscheinend 2 atypische Hautrupturen geringer Ausdehnung, von frontaler Richtung.

Temporal von der Makula eine flache, gleichfalls mit dem Längs-Durchmesser frontal gestellte Bindegewebsbildung.

Man konnte von einer Angiopathia traumatica retinae sprechen.

Es ist sichergestellt, daß eine Fundusveränderung nach Sturz auf den Schädel vorkommt, die mindestens in einem gewissen Stadium — etwa der 3. Woche — ausgezeichnet ist durch typische hellweiß leuchtende, in den innersten Netzhautschichten gelegene Flecken, die dem Verlaufe der Venen folgen.

Ihre Entstehung ist dunkel, doch keineswegs retinitischer Herkunft.

In der Literatur finden sich nur einige vielleicht nicht einmal analoge Beobachtungen ähnlicher Flecken.

Nur drei Fälle von Liebrecht — zwei nach Schädelbruch, einer bei Meningitis — hält Verf. trotz abweichender Lokalisation und Kombination mit Papillitis für gleichwertig.

Ganz abweichendes Aussehen der Flecken und die etwas kurze Frist des Bestehens (von 14 Tagen) machen Entstehung aus Hämorrhagien unwahrscheinlich; hingegen sprechen sowohl klinische Erscheinungen als anatomische wie physiologische Tatsachen zugunsten ihrer Auffassung als Lymphorrhagien infolge plötzlicher mächtiger Druckerhöhung im Schädelkavum, die zumal bei Sturz auf den Kopf in Betracht kommt und eine Welle des Liquor cerebrospinalis bis in die Lymphscheiden der Netzhautvenen vortreiben muß, wodurch, analog den hierbei gleichfalls beobachteten venösen Hämorrhagien, Lymphorrhagien entstehen können, deren Zustandekommen — wie die Hämorrhagien sicher beweisen — durch das Gegengewicht des intraokularen Druckes nicht verhindert werden kann.

Journal-Übersicht.

A. v. Graefe's Archiv f. Ophthalmologie. LXXIV. (Festschrift für Th. Leber.) (Schluß.)

15) **Über Mydriasis und über angeborene Fehler des Auges bei Keratokonus**, von Dr. Herm. Ernst Pagenstecher, Assistenzarzt an der Univ.-Augenklinik in Heidelberg.

Bei 5 von 11 beobachteten Fällen war die Pupille etwas erweitert und bei doppelseitigem Keratokonus in dem Auge mit stärker entwickelter Vorbuchtung weiter als in dem Partner. Die Mydriasis ist scheinbar und findet optisch ihre Erklärung in der stärkeren Wölbung der Hornhaut und in der größeren Tiefe der Vorderkammer.

In allen 11 Fällen von Keratokonus waren Entwicklungs-Störungen nachweisbar. Linsentrübungen, die der Cataracta punctata nahestehen, neben ausgebreiteteren Trübungen und vereinzelt schichtstar-ähnlichen Formen. Diese Beobachtungen sind geeignet, die Theorie zu stützen, daß es sich beim Keratokonus um angeborene Hypoplasie der Hornhautmitte handelt.

16) **Beitrag zur Tuberkulin-Behandlung bei tuberkulösen Augenkrankheiten,** von Dr. A. Busse in Bremerhaven.

Bericht über 29 Fälle, die mit Tuberkulin behandelt wurden. 3 Hornhautgeschwüre, 6 Keratitis parenchymatosa und Keratitis profunda, 5 Skleritis, 11 Irido-Cyclitis, 4 Chorioiditis. Im ganzen befriedigten die Erfolge. Verf. legt Gewicht darauf, daß man sich bei der Probe-Injektion mit Alt-Tuberkulin an die Vorschriften Koch's und bei der Dosierung der Bazillen-Emulsion an die Vorschriften v. Hippel's hält; empfiehlt aber, nur alle 5 bis 8 Tage, und bei stärkeren Dosen alle 10 bis 14 Tage, zu injizieren.

17) **Doppelseitiger idiopathischer Exophthalmus pulsans mit spontaner Rückbildung,** von Dr. K. Weinkauff in Kaiserslautern.

Eine 84jährige Frau erkrankte an Kopfschmerzen, Benommenheit, Erbrechen. Bald darauf Exophthalmus links und rechts, starkes Ödem der Lider und geringes Ödem des Gesichts, die Augäpfel nach unten hervorgedrängt und unbeweglich, Papillen getrübt und geschwollen, Netzhautblutungen, Netzhautvenen nicht sehr stark gefüllt. S = Finger: 0,5 m. Pulsation beiderseits, aber nicht sehr ausgesprochen, dagegen hörte man oberhalb der Augenhöhlen ein mit dem Arterienpuls synchrones paukendes Geräusch, welches in der Diastole in ein Blasegeräusch überging. Die Kompression der einzelnen Carotiden war ohne Einfluß auf die Geräusche, die gleichzeitige Kompression beider Carotiden wurde nicht gewagt. Nach drei Monaten gingen die Erscheinungen zurück, nur blieb schließlich die Beweglichkeit der Bulbi beschränkt. Nach 6 Monaten war kein Blasegeräusch mehr hörbar. Links S = 0, Papille etwas blaß, rechts S = Fingerzählen in 2 m. Bald darauf Exitus. Sektion nicht gestattet.

Ätiologisch konnte ein Trauma ausgeschlossen werden. Wahrscheinlich waren arteriosklerotische Herde der Wand der Carotis interna im Sinus cavernosus perforiert, und zwar müssen, da Kompression einer Carotis ohne Wirkung auf die Geräusche war, beide Carotiden perforiert gewesen sein. Schwer zu deuten ist, daß die Veränderungen an beiden Augen nicht gleichzeitig begannen und nicht gleichzeitig verschwanden Eine Erklärung bietet die Annahme günstigerer Kollateral-Verbindungen der Orbitalvenen der rechten Seite, die früher erkrankte und früher normale Verhältnisse zeigte.

18) **Wie kann der Augenarzt einer falschen Berufswahl der Schüler vorbeugen?** von G. Rindfleisch in Weimar.

Um möglichst zu verhindern, daß Kinder einen Beruf ergreifen, für den ihre Augen nicht ausreichen, hat Verf. die Einrichtung getroffen, daß in den Volks-Schulen Weimars die Knaben, welche die Schule zu verlassen beabsich-

tigen, ein halbes Jahr vor dem Abgange, bevor feste Lehrverträge abgeschlossen sind, auf ihr Sehvermögen geprüft werden. Bei der Prüfung führt nur der Lehrer die Aufsicht. Die Kinder sitzen in etwa 6 m Entfernung von den Probetafeln und werden angewiesen, zunächst unter Benutzung des einen und dann des andren Auges die Buchstaben abzuschreiben. Darauf ist eine Leseprobe in 10 cm Abstand zu lesen. Endlich erfolgt eine Farbenprüfung, für die Verf. jetzt die Raehlmann'sche Autochrom-Photographie-Tafel benutzt.

Der Verf. kann die Ergebnisse der Prüfung am Schreibtisch feststellen. Wo Bedenken vorliegen, werden die Kinder von dem Schul-Leiter verwarnt und event. ärztlich untersucht. Das Verfahren hat bei Lehrern und Eltern Anklang gefunden.

---

19) **Ein Beitrag zu den Beziehungen zwischen Sehnerven-Entzündung und Nasen-Erkrankung,** von Dr. J. Jung in Köln.

Zwei Fälle mit Sehstörungen beider Augen. In einem Falle bestand hochgradige Amblyopie und Neuritis optica, im andren Amaurose bei normalem Papillenbefunde. In Fall I lautete die Diagnose des Rhinologen: Empyem der linksseitigen hinteren Siebbeinzellen, in Fall II: Erkrankung der hinteren Siebbeinzellen.

Nach Bepinselungen der Nasenschleimhaut mit Kokaïn-Suprarenin und Saugungen entleerte sich Sekret und folgte Heilung.

---

20) **Ein Rhabdomyom des Orbicularis,** von Dr. O. Schnaudigel, Direktor der städtischen Augenklinik in Frankfurt a. M.

Aus dem linken unteren Lide einer 38jährigen Frau wurde eine seit etwa 6 Monaten bemerkte, überall bewegliche Geschwulst entfernt, welche nach der Härtung eiförmig und $5 : 5^1/_2 : 7^1/_2$ mm groß war. Sie bestand größtenteils aus Muskelgewebe und war von einer Kapsel umgeben, welche an der Stelle, wo in vivo eine lockere Verbindung mit dem Tarsus vorhanden war, Löcher zeigte, durch welche Muskelbündel frei in die Geschwulst hineinzogen. In der Geschwulst verliefen die Muskelbündel unregelmäßig nach allen Richtungen hin. Die Breite und Länge der Fasern schwankte innerhalb weiter Grenzen. Die Fasern waren teils gut ausgebildet, teils in Entartung begriffen und zeigten deutliche Längs- und Querstreifung. Die Querstreifung war auch bei weit fortgeschrittener Entartung noch erkennbar. Die Fasern endeten zum Teil in Kolben- und Keulenform und behielten hier die Längsstreifung am längsten bei. Diese kolbigen Endigungen entwickelten sich anscheinend da, wo die Fasern bei ihrem Wachstum auf ein Hindernis stießen. Ein Sarkolemm war fast überall nachweisbar, so lange die Fasern nicht stark degeneriert waren.

An mehreren Stellen traten Nervenstämme in den Tumor. Neben ihnen fanden sich Gefäße und Lymphräume mit dicken Wandungen. Die Kapsel zeigte 3 Bestandteile in unregelmäßiger Anordnung: amyloide Substanz, eine hornig netzartige Schicht und verkalktes und verknöchertes Gewebe. Die der Kapsel anliegenden Muskelbündel waren ausgesprochen degeneriert und ergaben deutliche Amyloidreaktion, zum Teil derart, daß nur eine Hälfte des Muskelquerschnitts die charakteristische Färbung annahm.

Verf. hält die Geschwulst für gutartig und führt die Entstehung auf eine Keimverlagerung zurück.

---

21) **Ein Fall von alternierender, oberflächlicher Nekrose der Lidhaut**

beider Augen, wahrscheinlich auf hysterischer Basis, von Oberarzt Dr. v. Heuss in München.

Bei einer 21jährigen Patientin mit leichter Conjunctivitis entwickelte sich am linken oberen Lide eine Schwellung und bräunliche Verfärbung der Haut. Es folgte ein feiner, nicht ganz an den Lidrand reichender Schorf, der sich im Laufe von 3 Wochen ablöste und eine frische, trockne, rosige Haut zurückließ. Während der Erkrankung war das Lid hart, schwer beweglich und schmerzhaft. Noch vor Ablauf der Erscheinungen begann derselbe Prozeß links, und diese Anfälle wiederholten sich während 17 Monaten 9 mal. Die Pausen zwischen den Anfällen wurden allmählich größer.

Sehschärfe normal, Gesichtsfelder konzentrisch eingeengt, Druckempfindlichkeit der Nn. supra- und intraorbitalis und daneben zahlreiche Druckpunkte. Verf. nimmt eine trophoneurotische Störung im Gebiete des Trigeminus I und II an, auf hysterischer Basis.

---

22) Bemerkungen zur Hemianopsie, von Prof. Dr. F. Best in Dresden.

In einem Falle von temporaler Hemianopsie (rechts S = $^6/_{10}$, links S = 0) des rechten Auges wahrscheinlich infolge von Zerreißung des linken Traktus und des linken Opticus ging die Grenzlinie scharf durch den Fixierpunkt. Verf. erörtert, daß dieses Verhalten bei Traktus-Hemianopsien stets eintreten wird, und daß die Aussparung der Makula nur bei kortikaler Hemianopsie vorkommt. Die Grenzlinie entspricht dem Längsmittelschnitt der Netzhaut. Bei Traktus-Hemianopsie findet sich Halbseitenreaktion der Pupille, und der Nachweis gelingt ohne feinere Hilfsmittel durch einfache Belichtung mit dem Spiegel.

Daß Hemianopikern die periphere Hälfte einer in zwei gleiche Teile geteilten horizontalen Linie größer erscheint als die mediale, ist nichts der Hemianopsie eigentümliches. Bei geeigneter Versuchsanordnung kann man diese von Helmholtz und Hering beschriebene, beim indirekten Sehen auftretende Erscheinung sowohl bei horizontalen, als auch bei vertikalen Linien an gesunden Augen nachweisen. Der Hemianopiker halbiert vertikale Linien annähernd richtig, weil er bei Fixation der Mitte der Linie vom Fixierpunkt aus nach oben und unten gleiche Strecken abzuschätzen in der Lage ist. Der Augenmaß-Fehler beruht darauf, daß wir im indirekten Sehen die Größe des Objektes nicht nach einer wirklichen Größe, sondern nach dem Gesichtswinkel schätzen, unter dem er erscheint. Bei Tiefenunterschieden wird der dadurch bedingte Unterschied im Gesichtswinkel kompensiert.

---

23) Über die Beziehungen der Mikulicz'schen Krankheit zur Tuberkulose und über den Infektionsweg bei der tuberkulösen Erkrankung der Tränendrüse, von Dr. J. Igersheimer und Dr. W. Pöllot, Assistenten der Univ.-Augenklinik in Heidelberg.

Eine 40jährige sonst gesunde Frau erkrankte im Puerperium an symmetrischer Schwellung der Tränendrüsen und später der Submaxillardrüsen. Die Tränendrüsen-Tumoren wurden mit bleibendem Erfolge operativ entfernt. Leukämie und Lues konnte ausgeschlossen werden. Für Tuberkulose sprach weder die Anamnese, noch der Ausfall der diagnostischen Alt-Tuberkulin-Injektion. Die Untersuchung der Geschwülste konnte den Verdacht auf Tuberkulose wecken. Es fanden sich aus lymphoiden Zellen und Lymphocyten bestehende Knötchen und reichlich Riesenzellen, doch fehlte Verkäsung, und es war eine ungewöhnlich starke Entwicklung von Bindegewebe auffallend. Die

Übertragung von Tumorstückchen in die Vorderkammer von Kaninchen und in die Bauchhöhle von Meerschweinchen blieb ohne Resultat.

Die Verff. kommen nach eingehender kritischer Würdigung der Literatur zu dem Resultate, „daß die vielen Fälle Mikulicz'scher Erkrankung, die auf Grund anamnestischer, besonders aber histologischer Verdachtsmomente mit Tuberkulose in Zusammenhang gebracht werden, wohl meistens nichts mit Tuberkulose zu tun haben, daß aber in einigen seltenen Fällen der Tuberkelbacillus imstande ist, das typische Bild der Mikulicz'schen Erkrankung hervorzurufen."

Die unter Umständen prompte Wirkung von Jodkalium wird an einem selbst beobachteten Falle gezeigt.

In einem ferner mitgeteilten Falle entwickelten sich bei einem 16jähr. Mädchen zunächst rechts und einige Monate später auch links Geschwülste der accessorischen Tränendrüsen, die als gelblich suizige Wucherungen beim Umklappen der Lider sichtbar wurden. Auf der Bindehaut fanden sich hirsekorngroße Exkreszenzen. Heilung auf operativem Wege. Überimpfung auf Tiere war ohne Erfolg, dagegen reagierte Patientin auf Alt-Tuberkulin. Die anatomische Untersuchung ergab, daß zwischen den krankhaften Prozessen und der Schleimhaut keine sichtbaren Beziehungen bestanden, nirgends war ein kontinuierliches Fortschreiten zu erkennen. Der Befund sprach für Tuberkulose: Knoten aus lymphoiden Zellen mit einem Kranz von Lymphocyten, Riesenzellen, zentrale Nekrose. Keine Tuberkelbazillen. Die Verff. nehmen an, daß hier wie auch bei andren veröffentlichten Fällen die Tränendrüsen-Tuberkulose endogen entstand und die Bindehaut sekundär erkrankte. Aus experimentellen Untersuchungen ging hervor, daß ein auf die Konjunktiva beschränkter tuberkulöser Herd keine Tendenz hat, sich nach der Tränendrüse hin auszubreiten.

---

24) **Zur Morphologie und Pathogenese der Naphthalin-Veränderungen am Auge,** von Dr. J. Igersheimer und Dr. L. Ruben, Assistenten der Univ.-Augenklinik in Heidelberg.

Nach den Beobachtungen der Verff. treten zuerst bald Veränderungen an der Linse, bald Veränderungen an der Netzhaut auf, und können beide isoliert vorkommen. Das Lumen der Aderhautgefäße wurde niemals wesentlich verändert gefunden, dagegen bildete sich nicht selten wenige Stunden nach der Naphthalin-Fütterung eine hochgradige Miosis aus. Da entzündliche Erscheinungen fehlten, muß eine Einwirkung auf den Sphinkter stattgefunden haben. Die Linsenveränderungen wichen nicht von den bekannten Befunden ab. Kristalle wurden nie gesehen. Die Netzhaut-Veränderungen bieten beim Kaninchen zwei Typen, die selten ineinander übergehen. 1. weiße Herde verschiedener Größe schreiten von der Peripherie zur Papille fort oder 2. der Prozeß beginnt an der Papille. Die Markflügel sind verwaschen, die Netzhautgefäße hyperämisch, die ganze Netzhaut getrübt. Die Pigment-Epithelzellen verlieren ihre sechseckige Gestalt, und das Pigment ist unregelmäßig angehäuft. Bei geringen Netzhaut-Veränderungen sind die andren Gebiete des Auges nicht erkrankt. Aber auch bei großen Netzhautherden ist die Uvea so wenig verändert, daß die Netzhaut-Affektion und die Katarakt keinesfalls als Folgezustände einer Entzündung des Uvealtraktus angesehen werden dürfen.

Schließlich sind in der Netzhaut die Stäbchen und Zapfen zerfallen, die Ganglienzellen hochgradig geschrumpft, die Stützfasern zerfallen. Nur bei

der zweiten Form liegt zwischen Netzhaut und Pigmentepithel ein Leukocyten- und fibrinhaltiges Exsudat. Die Zellen des Pigment-Epithels sind zusammengeballt, die einzelnen Zellen vakuolisiert und zum Teil in Verfall.

Das in der Retina vorhandene Fett ist so spärlich, daß es das ophthalmoskopische Bild nicht beeinflussen kann. Die helle Farbe beruht auf dem ödemähnlichen cystoiden Zustand der Retina und der Entartung der Gewebselemente.

Veränderungen der geformten Blut-Elemente konnten die Verff. nicht nachweisen. Hier kann also die Ursache der Schädigung des Auges nicht liegen. Dagegen gelang der Nachweis eines Oxydations-Produktes des Naphthalins, des α-Naphthols, im Serum, Kammerwasser und Glaskörper vergifteter Tiere. Das α-Naphthol ist nicht die wesentliche toxische Substanz, denn nach Fütterung und intravenöser Injektion des Stoffes treten keine Augenveränderungen auf. Es besteht aber ein Parallelismus zwischen der Schnelligkeit des Auftretens der α-Naphtholreaktion im Blute und ihrer Stärke einerseits und der Wirkung auf das Auge andrerseits. Man darf daher vermuten, daß neben dem α-Naphthol auch die giftige Substanz im Auge vorhanden ist, und daß ihre Menge der Menge des α Naphthols entspricht. Schon der Nachweis von Naphthalinderivaten im Auge ist von Bedeutung. Sie fehlen in der Linse, deren Trübung auf Schädigung des vorderen Kapselepithels beruhen dürfte.

Obgleich nach subkutaner Einverleibung des Naphthalins die α-Naphtholreaktion deutlich im Blute eintritt, so bleiben doch die Augen stets gesund. Augenveränderungen entwickeln sich nur dann, wenn die Resorption vom Darme aus erfolgte. Im Darm muß eine stärkere Umwandlung des Naphthalins stattfinden, und unter den tieferen Spaltprodukten wird die spezifisch giftige Substanz zu suchen sein.

---

25) **Über den mikroskopischen Befund eines Falles von sympathischer Ophthalmie, bei dem beide Bulbi in einem frühen Stadium zur Untersuchung kamen,** von Prof. A. Wagenmann in Jena.

Verf. hatte Gelegenheit, bei einem an Apoplexie gestorbenen Patienten den verletzten Bulbus 6 Wochen nach der Verletzung und den sympathischen Bulbus 23 Tage nach dem Beginn der Iritis, also ungewöhnlich früh, zu untersuchen. Die Veränderungen in beiden Augen zeigten in allen Punkten Übereinstimmung, soweit nicht die Verletzung und operative Eingriffe in dem einen Auge Abweichungen verursachten.

Im sympathisierten Auge war schon in diesem frühen Stadium der ganze Uvealtraktus erkrankt. Der vordere Abschnitt zeigte verhältnismäßig geringe Veränderungen, und hier fehlte, selbst im Ciliarkörper, jede nennenswerte plastische Exsudation. Dagegen war die Aderhaut gleichmäßig verdickt und dicht mit einkernigen Lymphocyten infiltriert. Die Choriocapillaris und das Pigment-Epithel waren intakt. Plastische Exsudate wurden ebenso wenig angetroffen, wie Epitheloid- und Riesenzellen. Vielleicht hängt das mit der frischen Erkrankung zusammen. Die Opticus-Scheiden waren infiltriert, der Nerv selbst frei. Die Retina zeigte sich verhältnismäßig wenig verändert, nur die Papille war geschwollen, und in den Scheiden der Zentralgefäße wurde geringe Zell-Infiltration nachgewiesen. Der Uvealtraktus, vor allem die Aderhaut, war also Sitz der Erkrankung.

Im sympathisierenden Auge fanden sich geringe plastische Veränderungen

und an einzelnen Stellen kleine Haufen epitheloider Zellen. Auch hier war Choriocapillaris und Pigment-Epithel gut erhalten.

---

26) **Zur Kenntnis der Osteome der Orbita,** von Prof. A. Wagenmann in Jena.

Eine 21jährige Patientin bemerkte seit $^3/_4$ Jahren Vortreibung des linken Auges. Innen-oben in der Augenhöhle fand sich ein harter Tumor nahe hinter dem Orbitalrand. Nebenhöhlen frei. Die Röntgen-Untersuchung gab ein gutes Bild und stellte vor allem fest, daß die Geschwulst nicht bis in die Tiefe des Orbitaltrichters reichte. Erfolgreiche Operation. Die Durchtrennung der verhältnismäßig schmalen Basis mit Meißel und Hammer machte keine Schwierigkeiten. Der Tumor war klein-walnußgroß und höckerig. Nach der Entfernung sah man den dem Siebbein entsprechenden Defekt der Orbitalwand. Glatte Heilung.

Birch-Hirschfeld unterscheidet Exostosen, Hyperostosen und Nebenhöhlen-Osteome. Hier handelte es sich um eine orbitale Exostose.

Angesichts des nicht selten letalen Ausganges durfte Berlin vor 30 Jahren vor der Operation dieser Geschwülste warnen. Heute liegen die Verhältnisse günstiger, wenngleich, wie Birch-Hirschfeld betont, die Operation der Sinus-Osteom mit Ausnahme der Kieferhöhlen-Osteome nicht ungefährlich ist. Dabei darf aber nicht übersehen werden, daß die Nebenhöhlen-Osteome, sich selbst überlassen, nicht selten zum Tode führen.

Für die feinere Diagnose und für die Feststellung des Operationsplanes ist die Röntgen-Untersuchung von großer Bedeutung.

---

27) **Über multiple Lipodermoide an einem Auge,** von Prof. A. Wagenmann in Jena.

An demselben Auge fand sich ein Lipodermoid der Korneo-Skleralgrenze und ein Lipodermoid der Bindehaut. Ersteres saß nicht, wie meistens, außen unten, sondern innen und innen-oben etwa in der Mitte zwischen Übergangsfalte und Hornhautrand. Auf seiner Oberfläche saßen neben einem zarten Härchen 3 schwarze, 3 cm lange Haare.

Die Geschwulst am Hornhautrande zeigte eine glatte, glänzende, haarlose Oberfläche und bestand aus Bindegewebe und im hinteren Abschnitt aus spärlichem Fettgewebe. Das Epithel war mehrschichtig, Haare und Drüsen fehlten. In dem Bindehaut-Tumor fanden sich Haare, Haarbalgdrüsen, Schweißdrüsen und Papillen. Einzelne Einsenkungen des Epithels erschienen wie kurze schlauchförmige Drüsen mit mehreren Schichten zylindrischer Zellen und in den oberflächlichen Lagen massenhaften Becherzellen. Im hinteren Abschnitt überwog das Fettgewebe.

Beide Tumoren sind teratoide Neubildungen dermoiden Charakters.

---

28) **Über eine neue Methode der Schnellfärbung und der Kontrastfärbung der Trachomkörper im Schnittpräparat,** von Privatdozent Dr. H. Herzog in Berlin.

Man braucht 1. Carbolwasser ($^1/_4$ %), 2. gesättigte Methylenblaulösung, 3. 1%ige wässerig-alkoholische (10%) Fuchsinlösung. Das Farbegemisch besteht aus 15 ccm von 1., 20 Tropfen von 2., 10 Tropfen von 3.-Fixierung des Materials im Alkohol. Einbettung durch Anilinöl-Xylol im Paraffin. Schnitte 5 μ. Färbungsdauer 6—8 Sekunden, schnell nur zur Wasser-Entziehung durch Alkohol in Xylol.

In wenigen Stunden ist ein fertiges Präparat zu gewinnen. Die Zellen sind etwas geschrumpft, die Verhältnisse aber sehr übersichtlich.

---

29) **Über bilateral symmetrische Fettgeschwülste der Konjunktiva und des Augenlides**, von A. Vossius in Gießen.

Bei einem 70jährigen Manne, dessen seit der Jugend bestehende Korpulenz vom Ende der fünfziger Jahre an noch bedeutend zugenommen hatte, beobachtete Verf. beiderseits in der äußeren Hälfte der oberen Übergangsfalte etwa haselnußgroße, gelbliche Geschwülste. Die bedeckende Bindehaut war dünn, glänzend und frei von Härchen. Bei der Exstirpation zeigte sich, daß unter der Bindehaut eine Art dünne Kapsel lag, und daß das Fettgewebe, welches die Geschwülste bildete, sich direkt in das Orbitalfett fortsetzte. Die mikroskopische Untersuchung ergab Fettzellen mit spärlicher Bindesubstanz. Nach reichlich einem Jahre war kein Rezidiv sichtbar, aber kleine Wülste der Oberlider am inneren Lidwinkel, welche schon bei der ersten Untersuchung bemerkt wurden, waren größer geworden und schimmerten gelblich. Außerdem fanden sich jetzt in der äußeren Hälfte beider unteren Augenlider über mandelgroße weiche Wülste, die auf Druck verschwanden, aber beim Nachlassen des Druckes sofort wieder hervortraten und ebenfalls gelblich durchschimmerten.

Es handelte sich um Fetthernien der Bindehaut und der Lider. Die dünne Decke der subkonjunktivalen Lipome war die vorgestülpte Fascia tarso orbitalis. Auffallend ist die Symmetrie der Geschwülste.

Neben Fetthernien kommen auch reine subkonjunktivale Fettgeschwülste einseitig oder doppelseitig an symmetrischen Stellen des oberen Bindehautsackes vor. Die Lipodermoidd sind angeboren und in der Regel einseitig.

---

30) **Tuberkulin-Immunität und Tuberkulin-Therapie bei tuberkulösen Augen-Erkrankungen**, von Privatdozent Dr. A. Leber in Berlin. (Univers.-Augenklinik in Berlin.)

Die passive Immunisierung hat bei der Tuberkulose versagt, weil ihr chronischer Verlauf zu den unvermeidlichen Folgen einer Serum-Überempfindlichkeit führen würde. In erster Linie hat v. Hippel den Weg der aktiven Immunisierung in der Augenheilkunde erfolgreich beschritten. Wenn die spezifische Behandlung noch nicht Allgemeingut der Ärzte geworden ist, so fällt der Umstand, daß die Injektionskur langwierig und nicht ganz einfach ist, vielleicht weniger ins Gewicht, als die Furcht vor nachteiligen Nebenwirkungen. Kleine Anfangsdosen und langsame Steigerung der Gaben setzen die Gefahren auf ein Minimum herab.

Die differentialdiagnostischen Hilfsmittel zwischen syphilitischen und tuberkulösen Augen-Erkrankungen sind bekannt. Die endgültige Bestätigung der Diagnose bringt der klinische Verlauf und die Temperaturkurve. Die von Stock angegebene Methode der Bestimmung des opsonischen Index nach Reizung des Auges durch Dionin ist geeignet, die örtliche Diagnose zu stützen.

Verf. benutzt das Alt-Tuberkulin mit aus dem Grunde, daß bei tuberkulösen Augenkrankheiten anhaltendes Fieber selten ist, auf welches T. R. und B. E. stärker einwirkt. Zudem ist das lösliche Alt-Tuberkulin eine einheitlichere Substanz, als das Neutuberkulin, zeigt geringere Neigung Herdreaktionen auszulösen, und ist mit größerer Sicherheit dosierbar.

Das Tuberkulin ist kein echtes Toxin, sondern ein Antigen. Der ge-

bildete Antikörper wird als Antituberkulin bezeichnet. Das Antituberkulin kommt auch bei nicht spezifisch behandeltem Tuberkulin vor. Seine Anwesenheit bedeutet in gewissem Sinne einen natürlichen Immunitäts-Zustand, aber man ist nicht berechtigt, eine heilsame Reaktion anzunehmen. Bei der Tuberkulinkur läßt sich eine Gesetzmäßigkeit im Auftreten und in der Zunahme des Antituberkulins nicht nachweisen, wenn auch mehrere Fälle beobachtet wurden, in denen bei günstiger Wirkung des Tuberkulins eine Zunahme des Antituberkulins festgestellt werden konnte.

Verf. beginnt mit 0,000002 ccm (bei Kindern $^1/_8$ bis $^1/_4$ dieser Dosis). Wird sie gut vertragen, so wird 0,2 ccm der jeweils verwandten Lösung mehr, unter Umständen aber auch die doppelte Menge der letzten Gabe injiziert. Ein Schema läßt sich nicht aufstellen. Schließlich wird 0,5 ccm Tuberkulin manchmal gut vertragen, doch sind so hohe Dosen selten erforderlich. Frische Lösungen sind vorzuziehen. Die Injektion wird zwischen die beiden Schulterblätter gemacht; ambulatorische Behandlung ist möglich.

Die Stichreaktion nimmt meistens nach mehren Injektionen an Deutlichkeit zu und kann abklingen, um später wieder aufzutreten. Die Herdreaktion wird subjektiv empfunden und ist objektiv nachweisbar. Eine schwache Herdreaktion ist nicht schädlich, ja Verf. hatte den Eindruck, daß da, wo sie regelmäßig und leicht auftrat, der Heilungsverlauf besonders günstig war. Stärkere Herdreaktionen schließen die Gefahr einer für die Verhältnisse des Auges besonders verderbliche Propagation des tuberkulösen Prozesses in sich und müssen daher vermieden werden.

Bei Temperatur-Erhöhungen bis 0,5 wird die vorhergehende Dosis wiederholt, bei Erhöhungen über 0,5 die nächste Injektion hinausgeschoben und dann die vorletzte Dosis gegeben. Meistens sind Pausen von 4—5 Tagen erforderlich. Sorgsame Temperatur-Bestimmungen und Beobachtung des klinischen Verlaufes sind in erster Linie für die Beurteilung des therapeutischen Erfolges von Bedeutung. Die für die Diagnostik wichtigen experimentellen Immunitäts-Reaktionen versagen auf dem Gebiete der Therapie.

Der Erfolg der Tuberkulin-Behandlung ist ausgezeichnet durch Verkürzung des Krankheitsverlaufes unter meist günstigem Heil-Ergebnis, subjektive Erleichterung der örtlichen Beschwerden, Hebung des Allgemeinbefindens und günstige Beeinflussung andrer tuberkulöser Erkrankungen.

Wie weit die Heilungen dauernd sind, wird erst im Laufe der Jahre entschieden werden können. Scheer.

Vermischtes.

1) Den Tod von A. W. Calhoun aus Atlanta (Georgia), eines ausausgezeichneten und liebenswürdigen Fachgenossen, wird Jeder, der ihn gekannt, tief beklagen.

2) Druckfehler-Berichtigung. Im Supplement-Heft für 1909, S. 421, Zeile 9 v. u., lies Tetanie, Diabetes.

Bibliographie.

1) „Optic neuritis", „choked disc" or „papilloedema". Treatment, localizing, value and pathology, by Victor Horsley. (Brit. med. Journ. 1910. 5. März.) Größte Intensität und Alter der Stauungs-

papille bzw. Sehnerven-Entzündung bei Steigerung des Hirndrucks ist von größter Bedeutung für die klinische Lokalisation des Prozesses, sie ist gleichseitig seiner höchsten Druckwirkung. Sie beginnt am oberen Papillenrand und ergreift den unteren temporalen zuletzt. Die makulare Figur (Gunn) wird näher besprochen. Die retinalen Phagozythen bestehen aus Wanderzellen, Bindegewebskörperchen, epitheloiden Elementen aus der Nervenfaser- und der äußeren Körnerschicht.

2) Diagnose intraokularer Tumoren mittels Durchleuchtung des Augenhintergrundes, von Langenhan. (Berliner klin. Wochenschr. 1910. Nr. 24; Centralbl. f. Augenheilk. 1910, S. 105.

3) Beitrag zum Verhalten der Netzhaut im Bereiche von Aderhauttumoren, von Otto Napp. (Berliner klin. Wochenschr. 1910. Nr. 24; Centralbl. f. Augenheilk. 1910. Juli.)

4) Augensymptome bei Erkrankungen der Stirnhöhle und Siebbeinzellen, von Adolf Gutmann. (Deutsche med. Wochenschr. 1910. Nr. 25; Centralbl. f. Augenheilk. 1910. April.)

5) The localisation value of papilloedema. Referierenden Inhalts, vornehmlich über die Frage, ob die Stauungspapille stärker auf der dem Sitz des Gehirntumors entsprechenden Seite ausgebildet ist. (The Therapeutic Gazette. 1910. Mai.) Kurt Steindorff.

6) Die Augenzähne, von Dr. Louis Dor. (l'Ophtalmologie Provinciale. 1910. Nr. 4.) Verf. hält als Ursache für verschiedene Augen-Affektionen schadhafte Augenzähne, zu denen er vier auf jeder Seite rechnet, einen Schneidezahn, zwei Prämolar-, einen Molarzahn, und rät die Entfernung des betreffenden schadhaften Augenzahnes. Seit dem Jahre 1905 hat Verf. 200 Patienten die Extraktion empfohlen.

7) Über das neue Ehrlich'sche Mittel. Offener Brief an den Herausgeber, von A. Neisser in Breslau. (Deutsche med. Wochenschr. 1910. Nr. 26.) Verf. meint, daß man heute schon mit aller Sicherheit sagen kann: Das neue Mittel übt eine eminente, geradezu überraschende Einwirkung aus, sowohl auf die Spirochäten wie auf die Syphilisprodukte selbst, und er ist von der Bedeutsamkeit des neuen Mittels nach jeder Richtung hin überzeugt.

8) Über die Wirkungsweise des Quarzlichtes auf die trachomatöse Bindehaut des Auges, von Dr. Hegner und Dr. Baumm. (Berliner klin. Wochenschr. 1910. Nr. 29.) In gewissen Fällen von frischem Trachom ist die Quarzbestrahlung imstande, die Follikel zum Verschwinden zu bringen. In den meisten Fällen genügt eine energische 1—3malige Bestrahlung.

9) Über die Behandlung der Syphilis mit Dioxydamidoarsenobenzol, von San.-Rat W. Wechselmann. (Berliner klin. Woch. 1910. Nr. 27.) Eine Wirkung auf den Opticus ist in den zahlreichen beobachteten Fällen nicht bemerkt worden. (Alle Fälle wurden von Dr. Fehr untersucht.) In den Fällen, wo Veränderungen der Sehnerven vorlagen, wurde das Mittel nicht angewandt. Nach den Tierversuchen soll eine toxische Wirkung auf die Sehsphäre wenig wahrscheinlich sein.

10) Syphilitische Wiederansteckung und „Supersyphilisation", von Dr. Milian. (Progrès médical. 1910. Nr. 22.) Fritz Mendel.

Um Einsendung von Separatabdrücken wird gebeten (Berlin NW. 26 Schiffbauerdamm).

Verlag von Veit & Comp. in Leipzig. — Druck von Metzger & Wittig in Leipzig.

Centralblatt

für praktische

AUGENHEILKUNDE.

Herausgegeben von

Prof. Dr. J. Hirschberg, Geh. Med.-Rat, in Berlin.

Unter ständiger Mitwirkung der Herren Prof. G. Abelsdorff in Berlin, Dr. Berger in Paris, Prof. Birnbacher in Graz, Dr. Bradley in London, Dr. Bruns in Steglitz, Prof. Cl. du Bois-Reymond in Schanghai, Dr. Czellitzer in Berlin, Prof. E. Emmert in Bern, Prof. C. Gallenga in Parma, Dr. Ginsberg in Berlin, Prof. Goldzieher in Budapest, Dr. Gordon Norrie in Kopenhagen, Prof. Horstmann in Berlin, Dr. Issigonis in Smyrna, Prof. H. Knapp in New York, Lt. Col. F. P. Maynard, I. M. S. Calcutta, Dr. F. Mendel in Berlin, Dr. Moll in Berlin, Dr. W. Mühsam in Berlin, Dr. Neuburger in Nürnberg, Dr. Peltesohn in Hamburg, Dr. Pergens in Maeseyck, Prof. Peschel in Frankfurt a. M., Dr. Purtscher in Klagenfurt, Dr. M. Reich in Petersburg, Dr. H. Rönne in Kopenhagen, Med.-Rat Dr. Scherr in Oldenburg, Prof. Schenkl in Prag, Prof. Schwarz in Leipzig, Dr. Spiro in Berlin, Dr. Steindorff in Berlin, Dr. Stiel in Köln.

Monatlich ein Heft. Preis des Jahrganges 12 Mark. Zu beziehen durch alle Buchhandlungen des In- und Auslandes und die Postanstalten des Deutschen Reiches.

1910. Vierunddreißigster Jahrgang. Dezember.

Inhalt: **Original-Mitteilungen.** I. Ein Fall von Embolie des Randschlingen-Netzes der Hornhaut. Von Dr. **Velhagen** in Chemnitz. — II. Lymphorrhagie im Fundus bei Schädelbruch. Von Dr. **Koerber** in Marxloh (Rhld.).

Gesellschaftsberichte. 1) Berliner Ophthalmologische Gesellschaft. — 2) Ophthalmologische Gesellschaft in Wien.

Referate, Übersetzungen, Auszüge. 1) Über zwei bemerkenswerte Fälle von plötzlicher doppelseitiger Erblindung im höheren Lebensalter, von W. Uhthoff. — 2) Über weitere Fälle von Heterochromia iridum, von Dr. Anton Lutz. — 3) Das Trachom in Ostpreußen, von Dr. Küsel in Gumbinnen.

Journal-Übersicht. I. A. v. Graefe's Archiv f. Ophthalmologie. LXXV. 1. — II. Archiv für Augenheilkunde. 1910. Januar bis April. — III. Wochenschrift für Therapie und Hygiene des Auges. 1910. Nr. 31—37. — IV. The Ophthalmic Record. 1910. Februar bis Juni. — V. The Ophthalmoscope. 1910. März bis September.

Vermischtes. Nr. 1—2.

Bibliographie. Nr. 1—14.

I. Ein Fall von Embolie des Randschlingen-Netzes der Hornhaut.

Von Dr. **Velhagen** in Chemnitz.

Krankheitsbilder, welche mit Sicherheit für eine Embolie des Randschlingen-Netzes der Hornhaut sprechen, gehören zu den Seltenheiten. Eine Form, wie ich sie zu beobachten Gelegenheit hatte, dürfte überhaupt wohl nirgends beschrieben sein.

Es handelte sich um einen 61 Jahre alten Herrn, dessen Kranken-

geschichte ich Herrn Dr. Hübschmann in Chemnitz verdanke. Dieselbe lautete abgekürzt folgendermaßen:

Der Patient bekam am 24. Januar 1908 eine Pharyngitis und Tracheitis mit Frost, Fieber, Halsschmerzen und Husten. Hierzu gesellte sich nach 14 Tagen eine Otitis media purulenta sinistra, welche trotz Parazentese zu Mastoiditis purulenta führte, so daß am 20. Februar 1908 aufgemeißelt wurde.

Am 11. März trat schwere septische Cystitis auf, aus welcher sich trotz Blasenspülungen und Dauer-Katheter eine Pyelonephritis entwickelte.

Am 20. März entstand doppelseitige Pneumonie der Unterlappen mit Milzschwellung, schwerer ulzeröser Stomatitis, aber gut bleibendem Puls.

Am 9. April, nachdem Pneumonie und Stomatitis wieder ausgeheilt waren und Patient im Lehnstuhl sitzen konnte, wurde ich zugezogen wegen plötzlich eingetretener Lichtscheu und Druckempfindung am linken Auge. Es fand sich daselbst oben-außen unmittelbar am undurchsichtigen Hornhautrand unter der Konjunktiva eine phlyktänenähnliche Erhebung mit einer in den hinteren Schichten sitzenden weißlichen Trübung der angrenzenden Kornea von Hirsekorngröße. Die umgebende Bindehaut und Episklera waren leicht injiziert, sonst aber war am Auge alles normal. Die Behandlung bestand in warmen Umschlägen.

Am 10. April war die Konjunktiva in etwas weiterer Ausdehnung gerötet und leicht chemotisch, sonst aber nichts Neues konstatierbar. Das gleiche war am 14. und 15. April der Eall. Es hatte jedoch das Ganze die Ähnlichkeit mit einer Phlyktäne etwas verloren und mehr das Aussehen eines durch die Konjunktiva in die Tiefe gehenden Eiterpfropfes angenommen. Dabei war die Infiltration der Kornea zurückgegangen.

Am 18. April trat bei vorsichtiger Erhebung des Oberlides der Pfropf etwas hervor und durch sanftes Drücken mit dem Lid auf die Umgebung gelang es, ein hirsekorngroßes, gelbes Eiterstückchen zutage zu fördern. Es war dadurch in der Sklera bzw. im Limbus corneae ein tiefes, rundes, wie ausgestanzt aussehendes Loch zustandegekommen, dessen sich vorwölbender Grund tief schwarz aussah.

Am 19. April erschien die Pupille, welche bis dahin rund und beweglich gewesen war, nach der Richtung jenes Loches hin verzogen. Die Reizungserscheinungen hatten abgenommen.

Am 22. April war das Loch durch wucherndes Konjunktival-Gewebe fast vernarbt, die Pupille aber noch weiter nach jener Stelle hin verzerrt, so daß sie birnförmig aussah. Der Sphinkter iridis war jedoch noch deutlich sichtbar.

Am 25. April waren alle subjektiven und objektiven Zeichen der Entzündung verschwunden. Die Pupille hatte die zuletzt beschriebene Gestalt behalten und an Stelle des Eiterherdes war durch das eingeheilte Irisgewebe ein schwarzer Fleck getreten. Die Sehschärfe war normal, ebenso alles andere.

Im übrigen nahm die Krankheit weiter den folgenden Verlauf:

Am 27. April bildete sich eine Thrombose der linken Vena saphena.

Am 8. Mai konnte, nachdem die ganze Zeit hindurch täglich zweimal die Blase ausgespült war, wieder spontan Urin entleert werden.

Nachdem dann langsame Besserung des Allgemeinzustandes angehalten hatte, traten im Juli plötzlich heftige Schmerzen im Rücken auf, unter leichten Temperatursteigerungen. Es kam zu einer Spondylitis acuta purulenta im Bereiche des 7. Dorsalwirbels. Bald darauf brach der Wirbelkörper zusammen und es entstand ein kleiner Gibbus mit kompletter spastischer Lähmung der Beine, der Blase und des Mastdarmes.

Vom 7. bis 8. November wurde der Patient in den Glisson'schen Apparat gebracht, wobei die Lähmungserscheinungen sich besserten.

Am 8. November wurde ein Gipskorsett angelegt, das am 6. April 1909 fortgenommen wurde.

Seit Oktober 1909 ist der schwergeprüfte Herr wieder gesund, hat seinen Beruf wieder aufgenommen und kann stundenweite Spaziergänge machen.

Epikritisch ist also als zweifellos festzustellen, daß es sich im vorliegenden Falle um eine chronische, mit Embolien einhergehende Sepsis handelte, welche von dem Körper schließlich überwunden wurde. Wenn nun auch die mikroskopische Untersuchung des Eiterpfropfes am Auge keine Bakterien, sondern nur Zelltrümmer und Detritus sichtbar werden ließ, so kann deshalb die Diagnose nicht wankend werden. Als furunkel-ähnlicher, durch Embolie entstandener Prozeß verdient der Vorgang jedenfalls registriert zu werden, um so mehr, als das Auge nicht verloren ging, trotzdem an einer so gefährlichen Gegend wie am Iris-Ansatz die Schutzhülle des Bulbus durch einen Eiterherd durchlocht wurde.

II. Lymphorrhagie im Fundus bei Schädelbruch.

Von Dr. **Koerber** in **Marxloh** (Rhld.).

Über Lymphorrhagien im Fundus hat Purtscher in der diesjährigen Heidelberger Versammlung an der Hand von zwei eigenen Fällen berichtet. Durch das Lesen des Referates (Oktoberheft des Centralbl. f. Augenheilk. S. 310) wurde mir ein vor 3 Jahren beobachteter gleicher Fall in die Erinnerung gerufen, den ich bei der großen Seltenheit — Purtscher erkennt nur drei Fälle der Literatur als gleichwertig an, — kurz beschreiben will.

Ein 18jähr. Bergmann erlitt am 23. November 1907 einen schweren Schädelbruch. Am 29. November untersuchte ich ihn auf Wunsch des Chirurgen mit dem Augenspiegel, da er über Schlechtersehen mit dem linken, früher ganz gesunden Auge klagte. Ich fand in unmittelbarer Nähe des Sehnerven einige gut-papillengroße, z. T. ineinander übergehende weiße Herde von ziemlich scharfer Begrenzung, die im Verlaufe den Gefäßen folgten und sie streckenweise verdeckten. Einige kleinere, rundliche Herde lagen ebenfalls neben Gefäßen. Die größeren Gefäße wiesen Unregelmäßigkeiten in der Blutfüllung und im Kaliber auf. Netzhautblutungen fehlten.

Am 19. Dezember untersuchte ich ihn wieder; da der Schädelbruch geheilt war, in der Sprechstunde. Sehschärfe rechts = $^6/_6$, links fast = $^6/_7 - ^6/_6$, in der Nähe wird mit jedem Auge Snellen 0,5 in 20 cm gelesen. Gesichtsfeld (links) normal, kein Skotom. Der Hintergrund des rechten Auges ist bis auf etwas erweiterte Gefäße normal. Links ist eine ganz bedeutende Verringerung der weißen Herde festzustellen. Dieselben sind an den Stellen, wo sie neulich am mächtigsten waren, noch als zarte, silbergraue, etwas gekörnte Fleckchen zu sehen, die allmählich in die Umgebung übergehen. An den schwächeren Stellen von damals sieht man nur noch ganz zarte, graue Streifung, die kleinsten Herde sind überhaupt völlig verschwunden. Überlagerung ist nur noch an einer kleinen Arterie sichtbar. Im übrigen zeigen die Gefäße dieselbe geringe Erweiterung wie rechts.

Die Deutung der Befunde machte Schwierigkeiten, da mir etwas derartiges nicht bekannt war. Die Lage zu den Blutgefäßen, die Farbe und das

Zurückgehen der Erscheinung bis auf geringe Reste veranlaßten mich, im Gutachten für die Berufsgenossenschaft die Herde „vermutlich" als Austritte von Lymphflüssigkeit aus den die Gefäße begleitenden Lymphscheiden zu erklären. Wie recht ich mit dieser Vermutung hatte, zeigt mir jetzt nach 3 Jahren der Vortrag von Purtscher.

Mir scheint, daß der Fall ohne Zweifel den beiden Beobachtungen Purtschers als völlig gleichwertig an die Seite zu stellen ist.

Gesellschaftsberichte.

1) Berliner ophthalmologische Gesellschaft.

Vorsitzender: Herr J. Hirschberg. Schriftführer: Herr Wertheim.

Sitzung vom 24. November 1910.

1) Herr Clausen demonstriert 2 Fälle [a) Juvenile Tabes mit Atrophia nervi optici; b) Hyperopia permagna.]

2) Herr Steindorff: Über Augensymptome bei Barlow'scher Krankheit.

Ein rachitisches Mädchen von 7 Monaten wird dem Vortr. am 9. November in die Poliklinik gebracht wegen sehr starker Vortreibung beider Augäpfel. Die Haut des rechten Oberlides ist leicht bläulich sugilliert, die des linken Oberlides durch eine mit dem oberen Orbitalrande abschließende bläulich-rote flächenhafte Blutung geschwollen. Das Zahnfleisch zeigt da, wo Zähne durchgebrochen, oder dem Durchbruch nahe sind, Sugillationen. Vorübergehend zeigte sich eine Blutung in die Bindehaut des Augapfels. Die Knochen der Extremitäten und des Rumpfes sind weder geschwollen, noch druckempfindlich. Der Harn enthält Blut. Das Kind war mit pasteurisierter und überdies im Hause 15 Minuten gekochter Kuhmilch monatelang ernährt worden. Sobald rohe Milch gegeben wurde, schwanden alle Krankheitssymptome mit verblüffender Schnelligkeit, wie der Vergleich des vorgestellten Kindes mit einer in den ersten Krankheitstagen aufgenommenen Autochromphotographie zeigt.

Vortr. bespricht die Symptome der Barlow'schen Krankheit unter besonderer Berücksichtigung der am Auge beobachteten Erscheinungen (flächenhafte Lidblutungen, Exophthalmus, Bindehautblutungen, Netzhautblutungen, Keratitis neura-paralytica, Hyphaema).

3) Herr Greeff: Ophthalmologisches aus Ägypten.

Vortr. berichtet über eine Studienreise, die er in diesem Frühjahr nach Ägypten gemacht hat.

Er spricht sich zuerst über die Trachomkörperchen aus, die er vielfach in Ägypten bei Trachom fand. Wenn diese Gebilde jetzt sehr häufig bei Blennorrhoe neonatorum gefunden sind, die übrigens in Ägypten so gut wie nicht vorkommt, so müssen wir diese Tatsache vorläufig hinnehmen. Vortr. hält es jedoch für eine durch nichts gerechtfertigte Annahme, deshalb von einem Trachom der Neugeborenen zu reden. Es ist irrtümlich zu glauben, daß es neben der Gonokokken-Eiterung eine andre Augen-Eiterung der Neugeborenen mit Trachom-Körperchen gäbe, da beide Gebilde in denselben

Fällen gefunden wurden (Flemming). Die Körperchen sind ferner einmal bei Diphtherie mit Diphtheriebazillen zusammen gefunden worden, ferner bei der Schweinepest. Wir tun gut, was die Bedeutung der Gebilde anbelangt, einen abwartenden Standpunkt einzunehmen.

Vortr. bespricht sodann die fliegenden Augen-Lazarette, die von dem von Sir Cassel gestifteten Fonds eingerichtet wurden. Sie befanden sich zur Zeit bei Luxor und wurden sehr frequentiert.

Die Untersuchung von Schülern in Kairo ergab, daß sich bei etwa 80% der einheimischen arabischen Schüler Folgen von Trachom nachweisen ließen.

4) Herr Adolf Gutmann: Beteiligung der Orbita und des Auges an Oberkiefer-Erkrankungen.

Vortr. bespricht zunächst die Hyperämie der gleichseitigen Papille (Kuhnt), die bei Kieferhöhlen-Empyemen in der Königlichen Augenklinik ebenfalls vielfach beobachtet werden konnte Sodann erwähnt er mehrere Fälle maligner Tumoren des Oberkiefers (Karzinom und Sarkom), in denen die untere Orbitawand mitergriffen war. Nach Resektion des Oberkiefers trat dann jedesmal starkes Herabsinken des Orbita-Inhaltes auf, je nach der Ausdehnung des erhalten gebliebenen Restes der unteren Orbitawand.

Es folgen nun 3 Fälle von gummöser Periostitis des Oberkiefers, welche zu gummöser Infiltration der gleichseitigen Unterlider geführt hatte. Ein Kieferhöhlen-Empyem und maligner Tumor konnte bei allen ausgeschlossen werden. Die Diagnose wurde in den ersten beiden Fällen durch positiven Ausschlag der Wassermann'schen Reaktion bei negativem Allgemeinbefunde gestellt. Ferner bewirkte die antiluetische Behandlung Nachlassen der subjektiven Symptome. Das Unterlid blieb verdickt infolge von Narbenbildung im Unterlid-Zellgewebe. In dem letzten Fall wurde trotz negativer Wassermann'scher Reaktion die Diagnose nach Exzision eines Stückes aus dem Unterlid-Zellgewebe gestellt. Dieses zeigte starke diffuse kleinzellige Infiltration und hochgradige Endarteriitis obliterans und Periarteriitis.

4. Es folgt ein Fall von linksseitiger Tuberkulose des Oberkiefers bei einem jungen Mädchen. Diese führte zum tuberkulösen Abszeß der Orbita mit Durchbruch am temporalen Rand des Unterlids; später trat doppelseitige tuberkulöse Keratitis parenchymatosa auf.

5. Bei einem 19jährigen Mädchen hatte osteomatöse Erkrankung der vorderen und temporalen Oberkieferfläche Verkürzung der Orbita im Vertikaldurchmesser und Verlängerung im Horizontal-Durchmesser bewirkt. Indikation zur Operation von rhinologischer Seite ist nicht vorhanden; diese ist erst gegeben, wenn durch Weiterwachsen der osteomatösen unteren Orbitawand Lähmungs-Erscheinungen am Auge eintreten würden.

6. Fraktur der vorderen Kieferhöhlenwand und unteren Orbitawand durch Fall von der Leiter bei einem Eisenbahnschaffner. Es trat im Röntgenbild nachweisbar und mit dem Finger fühlbar eine Fissur der unteren Orbitawand auf mit leichter beginnender Senkung des Orbitainhalts. Doppelbilder waren nicht vorhanden. Es wurden zur Verhinderung der Senkung Paraffin-Injektionen über der Fissurstelle vorgenommen. Vortr. empfiehlt bei Kommunikation zwischen Orbita und Kieferhöhle

infolge von Verletzung, ferner nach Resektion des Oberkiefers, um das starke Herabsinken des Orbita-Inhalts zu verhindern, Paraffin-Injektionen als Ersatz von erworbenen Knochendefekten der unteren Orbitawand.

5) Herr Flämming: Demonstration.

2) Ophthalmologische Gesellschaft in Wien.

Sitzung vom 22. Juni 1910.

Wintersteiner demonstriert Präparate angeborener Anomalien des Auges:

1. Mikrokornea bei einem 59jähr. Mann. Der Durchmesser der klaren Hornhaut betrug 10 mm. Im Zentrum besteht eine bis zur M. Descemetri reichende Narbe. Die Sklera greift zusammen mit der Konjunktiva stark über die vordersten Hornhautschichten und schiebt sich stärker zentralwärts vor und bewirkt dadurch die Verkleinerung der Hornhaut.

2. Präparate des Cohn-Leber'schen Falles von Teratoma corneae.

3. Ectopia pupillae des linken Auges eines 20jährigen Mannes. Breite der Iris oben 2,5 mm, temporal unten 4 mm. Die Sphinkterpartie war nasal oben schmäler, doch ist die Struktur mikroskopisch normal. Die durch v. Hippel gefundenen Stränge und Umbiegen des Pupillenrandes fehlen.

4. Dieselbe Anomalie am rechten Auge desselben Mannes in geringem Grade, vergesellschaftet mit der Anwesenheit eines rehbraunen Quadranten der sonst grauen Iris. Der Grund liegt in der Pigmentierung der Chromatophoren der vorderen Grenzschicht, während sonst das Gewebe überall pigmentfrei ist.

5. Rindfleisch's und R. Bergmeister's beiden Fälle von angeborener Aniridie.

6. Coloboma iridis et chorioideae. Der sphinkterlose Irisstumpf des inkompletten Iriskoloboms biegt mit seinem freien Rand nach hinten um. Das Trabeculum corneo iridicum ist im Kammerwinkel vorhanden. Der Ziliarkörper ist normal, nur sitzen der Pars plana kleinste Ziliarfortsätze auf. Die Sklera ist im Bereiche des am Äquator beginnenden und bis zur Papille reichenden Chorioideal-Koloboms stark ektatisch und verdünnt, am stärksten unterhalb des Opticus. Sie ist von einer in die Netzhaut übergehenden Glia-Schicht bedeckt. Der Intervaginalraum fehlt im unteren Umfange des Opticus. Die Nervenfaserbündel liegen ungeordnet und verbogen und bilden unten eine Ausstülpung zwischen den Fasern der Duralscheide.

7. Dieselbe Mißbildung bei einem Neugeborenen. Einzelne Schnitte, die durch den Rand des Iriskoloboms gehen, zeigen eine deutliche Pupillarmembran und ein Fehlen der Chorioidea unmittelbar vom hinteren Rand des Ziliarkörpers an. Das Kolobom reicht bis 2 mm an den unteren Papillenrand heran. Im vordersten Teil liegt die Sklera bloß und ist in unmittelbarer Berührung mit dem Glaskörper; im übrigen besteht eine Auskleidung des Koloboms mit atypisch und rudimentär entwickelter Netzhaut. Das äußere

Blatt der sekundären Augenblase wird durch eine unpigmentierte Epithellage dargestellt. Die Chorioidea enthält ein Brückenkolobom, da im hinteren Teil des Koloboms ein wohlausgebildeter Teil der Chorioidea besteht. Rudimentäre Netzhautnester finden sich zwischen den Skleralfasern, auch damit zusammenhängende Netzhautrudimente außerhalb der Sklera. Schnitte, die mitten durch das Iriskolobom gehen, zeigen die Iris als kleinen zugespitzten Zipfel. An den Lidern, die mit dem Bulbus geschnitten wurden, liegen einzelne Muskelbündel hinter dem Tarsus.

8. Ein Fall von Iris- und Aderhautkolobom bei einem Neugeborenen mit wohlausgebildeter Pupillarmembran. Die Iris fehlt im Bereich des Koloboms vollständig, ein aus Irisstroma bestehendes Bälkchen überbrückt das Kolobom. Die Ziliarfortsätze sind nach hinten gebogen, ein besonders großer von geschichteter Netzhaut überzogen. An mehreren andern Stellen des Ziliarkörpers finden sich Inseln höher differenzierter Netzhaut. Im vorderen Teil des Koloboms fehlt das Pigmentepithel, es ist die pigment- und gefäßlose Chorioidea vorhanden. An der Pars plana c. ciliaris findet sich an einer Stelle eine vortretende Netzhautduplikatur mit beiden Körnerschichten, jedoch ohne Nervenfasern und Neuro-epithelschicht, die sich nach hinten auf die Oberfläche der Retina zurückschlägt. Im hinteren Teil des Koloboms fehlt die Chorioidea nirgends vollständig, sie stellt eine mehr oder minder dicke, mit der Sklera fest verwachsene, gefäßarme, pigmentlose Membran dar, die allmählich in die normale Aderhaut übergeht. Das Pigmentepithel ist unpigmentiert, kubisch, differenziert sich stellenweise wie das innere Blatt der sekundären Augenblase, wobei aber die Nervenfaserschicht nach außen gekehrt ist. In der Mitte des Koloboms fehlt die Retina, und hier stehen Aderhaut und Glaskörper unmittelbar miteinander in Beziehung.

9. Mikrokornea von 8 Durchmesser eines mehrere Wochen alten Kindes. Großes Kolobom der Iris; die nach unten ektopische Linse steht mit ihrem oberen Rande gegenüber der Hornhautmitte. Großes Coloboma chorioideae, vor dem bei Durchleuchtung mit dem Augenspiegel die verlängerten Ziliarfortsätze oben als schwarze Linien erscheinen.

Als Ursache der Mikrokornea erscheint, wie in Fall 1, das abnorm stark axialwärts in den vorderen Schichten vordrängende Skleralgewebe. Der Durchmesser der Hornhautbasis ist normal. Die Bowman'sche Membran fehlt an einem Auge, ist am andern ausgebildet. Es findet sich in der Kammerbucht ein Trabeculum corneo-iridicum, am Pupillarrand der Iris ein Ectropium uveae. An Stelle der unten fehlenden Iris und Ziliarkörper liegt eine dünne mesodermale Gewebsschicht, die auf der inneren Fläche mit Pigment überzogen ist, auf der Sklera. Hinter dem Äquator fehlen die inneren Augenhäute vollständig. Die Sklera ist ektatisch, von einer dicken gefäß- und kernarmen Bindegewebsschicht bedeckt, die vorn mit der Linse in Zusammenhang steht; diese letztere berührt die Bulbuswand, indem sie nach unten und hinten disloziert ist, und weist hinten einen zapfenförmigen Vorsprung auf, der den Kernbogen enthält. Oben ziehen die Ziliarfortsätze bis zum Äquator des Auges und sind an ihrer hinteren Fläche stellenweise von Netzhaut überzogen; an andern Stellen liegt die Netzhautgrenze am Ziliarkörper selbst. Während das hintere Blatt der Zonula Zinnii gut entwickelt ist, fehlt das vordere vollständig. Der Opticus besitzt keine Zentralgefäße, in seinem unteren Umfange keinen Zwischenscheidenraum und hat stark verkrümmte Faserbündel.

Das Choreoideal-Kolobom reicht über den Opticus hinauf, weist am unteren Rande des letzteren Ausbuchtungen in der Sklera auf, die Netzhautrudimente enthalten.

10. Die nach außen unten ektopische Pupille eines Neugeborenen setzte sich in ein atypisches, nach außen unten gerichtetes, peripher breiteres Kolobom fort, in dem weiße Massen lagen. In der Mitte des Koloboms fehlt die Iris vollständig, mehr seitlich ist ein plumper, sphinkterloser Stumpf vorhanden, wie bei Aniridie. Die Ziliarfortsätze sind stark gegliedert und zum Teil von Netzhaut überkleidet. Im Kolobom liegt eine aus glänzenden Fasern zusammengesetzte derbe Bindegewebsmasse, die mit der Linsenkapsel und Iris verwachsen ist; sie umschließt den ganzen Äquator der unteren Linsenhälfte und steht durch eine am Korneoskleral-Rande bestehende Lücke mit dem episkleralen Gewebe in Zusammenhang. Die am Äquator defekte Linsenkapsel ist gefaltet, die Linse kataraktös, mit einer vorderen prominenten Kapselkatarakt versehen. Wahrscheinlich hat eine Strangbildung im Sinne von Hess den Anlaß zur Mißbildung gegeben.

11. Bei einem Kinde zeigte das Unterlid ein kleines Kolobom; das Gewebe des Lides setzte sich an den unteren Teil der Hornhaut an und rief dadurch eine geradlinige Begrenzung der Hornhaut hervor. Unter dem Bulbus finden sich Cysten in der Orbita.

Es sind nur die zwei oberen Drittel der Kornea des normalgroßen Auges entwickelt. Die dünne Iris weist keine Pupille auf und ist an ihrer rückwärtigen Fläche von Netzhautgewebe, dessen Neuroepithelien dem Irisgewebe zugekehrt sind, überzogen. Der Ziliarkörper ist flach, besitzt keine Fortsätze. An der unteren Korneoskleral-Grenze liegt ein eingeschaltetes Bindegewebe, das zum Teil mit dem Glaskörper in Kontakt steht, zum Teil mit Ziliarfortsätzen, Büscheln von Zonulafasern oder Netzhautfalten bedeckt ist. Unten ist die Netzhaut in Form von zwei Falten intravital abgehoben. Die Papille ist trichterförmig tief exkaviert. Eine Linse ist im Bulbus nicht vorhanden. Durch Bindegewebssepten voneinander getrennt, liegen unter dem Bulbus mehrere dünnwandige Cysten, die von Flimmerepithel oder kubischem Epithel ausgekleidet sind und Schleim enthalten, wie im Fall von A. Becker. Diese Cysten stehen wahrscheinlich mit der Entwicklung des Tränensackes im Zusammenhang.

In der Scheidenwand zweier Cysten findet sich weit unter dem Bulbus ein kleines Nest von Pigmentzellen und daneben eine winzige Linse, die Kapsel, Kapselepithel und Blasenzellen besitzt. Kleine Linsensplitter, von verschiedener Größe und Gestalt, liegen hinten und unterhalb des Bulbus. Die Kapsel ist an ihnen deutlich zu erkennen und schließt, wie bei Kataraktbildung, degenerierte Epithelien ein. Der Fall beweist neuerlich, daß die Einstülpung der sekundären Augenblase ohne die Anwesenheit des Linsenbläschen vor sich gehen kann, oder wenn die Linsenbildung in falscher Weise und an falscher Stelle erfolgt.

Sitzung vom 26. Oktober 1910.

J. v. Benedek stellt eine 57jährige, sonst gesunde Frau vor, die vor 6 Tagen einen grünlichen Nebel und einen schwarzen Fleck (positives Skotom) bemerkte. Die Symptome haben sich seither nicht verändert. Rechtes Auge S = 1,0, linkes Auge fast 1,0, Gesichtsfeldgrenzen frei, links parazentrales, absolutes Skotom, anschließend an den blinden Fleck. Ophthalmoskopisch zeigt die Papille einen temporalen schmalen Konus und verwaschene Grenzen.

Unmittelbar temporal von der Papille besteht eine unscharf begrenzte trübe, graugelbliche Stelle, die fast bis zur Makula reicht; sie wird oben und unten von je einem dünnen Gefäß begrenzt. Der trübe Fleck ist temporal am dichtesten. Durch diesen Bezirk ziehen Ästchen einer zilioretinalen Arterie, die sehr dünn sind. Die am oberen Rande des Bezirkes ziehende Arterie ist unregelmäßig geschlängelt. Die Gefäße sind überall deutlich zu sehen; Schwellung besteht nicht.

Gegen die sich zuerst aufdrängende Diagnose eines Verschlusses der Retinalarterie oder der zilioretinalen Arterie spricht die Kleinheit des Skotoms. Es muß somit an eine Infiltration der Netzhaut von der Chorioidea aus gedacht werden, und es gleicht der Fall dem von Jensen und Blessig als Choreoretination juxtapapillaris (besser parapapillaris) beschriebenen.

Der Vortr. schildert in Kürze die Jensen'schen und Blessig'schen Befunde.

Über die Natur des Prozesses kann sich der Vortr. noch nicht aussprechen, glaubt aber, einer Gefäßschädigung eine große Rolle dabei zuschreiben zu können.

Sachs fragt, ob in allen Fällen die Erkrankung plötzlich entstanden ist. Die Frage wird bejaht.

Salzmann glaubt, es handle sich wohl nicht um eine Embolie, wohl aber um eine Erkrankung der Gefäße. Das den Krankheitsherd oben begrenzende Gefäß ist eine Vene.

Fuchs glaubt, es handle sich nicht um Chorioretinitis, sondern lediglich um eine Trübung der Netzhaut. Das positive Skotom spricht für eine Trübung der inneren Netzhautschichten, bei erhaltener Funktion der äußeren Schichten. Man solle also von Retinitis sprechen.

R. Bergmeister stellt eine 42jährige Frau mit Dystrophia epithelialis corneae vor. In ihrem 4. Lebensjahre hat Patientin eine skrophulöse Bindehaut- und Hornhaut-Entzündung durchgemacht. Seither waren die Augen bis zum Beginn der gegenwärtigen Erkrankung gesund. Vor 10—12 Jahren bemerkte sie eine zunehmende Verschlechterung des Sehvermögens beider Augen, wobei niemals Schmerzen oder entzündliche Erscheinungen bestanden. Der Zustand unterliegt ziemlich bedeutenden Schwankungen, indem der Nebel, der die Kranke behindert, stärker oder schwächer wird.

Die Bulbi der sonst gesunden Frau sind blaß, die Hornhaut durchwegs matt, chagriniert, weist hie und da kleine Bläschen auf; sie ist trübe, stärker in ihren unteren Teilen als in den oberen und weist eine gewisse Ähnlichkeit mit der gürtelförmigen Hornhauttrübung auf. Die Trübung ist ausschließlich auf das Epithel beschränkt, während das Parenchym frei ist. Die Hornhaut ist vollständig anästhetisch. S = Fingerzählen in 2 m. Der Druck ist normal 20 m Hg (Schiötz). Es handelt sich nach der Anschauung des Vortr. um eine Erkrankung, die mit einer Schädigung der Nervenendigungen begonnen hat und dadurch eine trophische Störung bedingt.

Schindler bespricht einleitend die Definition des Xanthelasma oder Xanthoma und will als solche nur die planen Formen in der Umgebung des Auges anerkennen. Die Färbung ist bedingt durch die Anwesenheit von Neutralfett und doppelt brechenden Cholestearinsäure-Esthern.

Als Therapie hat er die Bestrahlung mit Radium in Anwendung gebracht. Eine Patientin, bei der nach Exzisionen Rezidive aufgetreten waren, hat er einmal durch 15 Minuten mit 25 mg reinem Radiumbromid bestrahlt. Nach Ablauf der Reaktion ist das Xanthom vollständig verschwunden. Der Sohn

der Patientin, den der Vortr. vorstellt, wurde am 7. Oktober mit demselben Radium wegen eines Xanthoms des rechten unteren Lides 25 Minuten bestrahlt. Jetzt ist die Hautstelle gerötet, geschwollen, von einer Kruste bedeckt, vom Xanthom ist nichts mehr zu sehen.

Die nach Radiumbestrahlung entstehenden Narben sind meistens sehr schön; die Haut ist wohl meist etwas atrophisch, und es können darin auch Teleangiektasien entstehen. Diese lassen sich mit bestem Erfolg durch Elektrolyse behandeln. Als Beleg zeigt der Vortr. eine Patientin, die im Juni 1909 wegen Epithelioms der Stirn bestrahlt wurde und eine glatte, schöne Narbe aufweist. Vortr. setzt die Natur der Radiumwirkung auseinander und bespricht die α-, β-, γ-Strahlen, sowie die zur Abhaltung der ersteren notwendigen Filter (Blei, Hartgummi). Ein geeigneter Spatel aus Blei- und Hartgummi-Überzug ist imstande, den Bulbus vor Schädigungen zu schützen.

Reuss behandelt die Xanthelasmen durch Elektrolyse und benutzt dazu eine lanzenförmige Elektrode. Die Exzision hat er niemals geübt. Er demonstriert einen Fall von exzeptionell großen Xanthelasmen der Lider.

H. Lauber stellt einen 24jährigen Patienten vor, bei dem als zufälliger Befund eine Mißbildung am Sehnerven gefunden wurde. An der Stelle der Papille liegt ein 3 P im Durchmesser betragendes kreisrundes, von Pigmentepithel entblößtes Gebiet. In diesem liegt nasal und etwas nach oben die nierenförmig gestaltete Papille, deren nasaler Rand mit dem Rande der erwähnten Stelle zusammenfällt. Der ganze übrige Teil des erwähnten Gebietes liegt etwas unter dem Niveau der Netzhaut und ist in seinem temporalen, von Pigment umrandeten Teil gefleckt, weist also Rudimente der Chorioidea auf. Im Zentrum des Feldes, unmittelbar am Hilus der nierenförmigen Papille liegt eine ovale, mit ihrer Achse fast genau vertikal stehende Vertiefung, deren temporaler Rand scharf abfällt, während der nasale sich in 2 Absätzen vom Niveau der Papille bis zum Grunde hinabsenkt. Der Grund dieser Grube ist durchaus glatt, das Gewebe von hellgrauer, fast weißer Farbe, während die Ränder graue, leicht grünliche Schatten erzeugen. Im Grunde der Grube entspringen zwei feine Gefäße, die temporalwärts ziehen und am Rande des Pigmentepithels unter diesem verschwinden. Eine Retinal-Arterie, die über das untere Ende der Grube hinüberzieht, zeigt dabei keine Knickung.

Die Funktion des Auges ist durchaus normal, nur der blinde Fleck ist vergrößert (9—10°). Dieser Fall ist nahe verwandt mit den lochförmigen Kolobomen am Papillenrande, die der Vortr. in den Sitzungen der Gesellschaft vorgestellt hat.

2. Eine 17jährige Patientin mit einer Stellungsanomalie des linken Auges, die 3 Wochen nach der Geburt bemerkt wurde und sich seitdem nicht verändert haben soll. Die Lidspalte des linken Auges ist um 2,5 mm höher, als die des rechten; die Deckfalte des Lides tritt auch mehr hervor. Der Bulbus, der an der unteren Seite leicht abgeflacht ist, steht in Abduktion und Hebung bei Primärstellung des rechten Auges. Seine Beweglichkeit ist sehr gering. Beim Versuch der Rechtswendung wird der Bulbus gehoben und etwas abduziert und gesenkt. Der Versuch der Hebung und der Senkung hat keinen Einfluß auf die Stellung des Auges. Bei keiner Bewegung ist eine Rotation des Auges zu erkennen. Wird eine Senkung der Augen beabsichtigt, so folgt das rechte Auge dem Willensimpuls in normaler Weise, ebenso folgt das obere Lid der Bewegung des Bulbus; das linke obere Lid dagegen senkt sich nur teilweise, und es bleibt die Lidspalte in der Höhe

von etwa 5 mm offen. Beim Lidschluß erfolgt dieser auch links, doch ist er auch nicht so fest als rechts und die Deckfalte verstreicht nicht vollkommen. Bei forziertem Lidschluß läßt sich eine Differenz zwischen rechts und links nicht nachweisen. Infolge der abnormen Stellung des Auges und der ebensolchen Funktion des Lides hat sich nasal unten, ziemlich entfernt vom Hornhautrande eine Pinguekula charakterisiert durch Verdickung, leichte Gelbfärbung und vermehrte Vaskularisation, ausgebildet.

Die Pupille des linken Auges ist bedeutend enger, als die des rechten, die normal reagiert. Auf Licht besteht fast keine Reaktion der linken Pupille, die sich auf Homatropin nur wenig erweitert, sich auf Eserin jedoch verengt. S = Fingerzählen in 1 m. Der Fundus ist, soweit sichtbar, normal.

Eine befriedigende Erklärung des Zustandes vermag der Vortr. nicht zu geben. Da keinerlei Narben zu sehen sind, zudem keine künstliche Geburt vorlag, glaubt er, daß es sich wohl kaum um ein Geburtstrauma handeln dürfte. Patientin soll operiert werden, um die Hornhaut annähernd in eine der normalen Primärstellung gleichende Lage zu bringen.

R. Bergmeister referiert über einen Fall doppelseitiger angeborener Katarakt, verbunden mit Mikrognathie und verschiedenen Schädelanomalien und erläutert das Referat an der Hand von Photogrammen und Röntgenbildern. Das 12jährige, im Wachstum etwas zurückgebliebene Mädchen stammt aus gesunder Familie und weist keine Zeichen von Rachitis auf. Es besteht Mikrognathie mit guter Beweglichkeit im Kiefergelenk. Entsprechend den Tubera rarietalia und der Hinterhauptschuppe ist der knöcherne Schädel halbkugelförmig vorgewölbt; dazwischen befinden sich Furchen entsprechend der Sagittal- und Lambda-Naht. Der spärliche Haarwuchs läßt sie besonders deutlich hervortreten. Am vorderen Ende der Sagittalnaht ist deutliche Pulsation fühlbar. Die Röntgenbilder lassen erkennen, daß die genannten Nähte klaffen und am oberen Ende der Hinterhauptschuppe ein Schaltknochen eingefügt ist.

Die Augen waren, abgesehen von der milchigen Trübung der Linsen, normal. Gute Lichtempfindung und Projektion; mäßiger horizontaler Nystagmus. Die vorgenommene Operation war von Erfolg begleitet. Die angeborene Katarakt ist als Entwicklungsstörung aufzufassen. Möglicherweise ist das Klaffen der Knochennähte am Schädel auf einen chronischen Hydrocephalus ventricularis zurückzuführen, trotz des gegenwärtig nur 45 cm betragenden Schädelumfanges.

Im Anschluß an das Referat bespricht Vortr. Resultate der Operation angeborener Katarakten.

Sitzung vom 16. November 1910.

Perč stellt einen 6jährigen hochgradigen Albino vor, dessen Haare weiß sind, in dessen Augen retinales wie chorioideales Pigment fehlt. Es besteht horizontaler Nystagmus, eine Sehschärfe von $^6/_{60}$ nach Korrektion eines myopischen Astigmatismus. Der Stammbaum des Patienten läßt sich bis zum Urgroßvater verfolgen, in dessen Deszendenz von 30 sich 7 Albinos finden. Der Albinismus ist ebenso wie die Retinitis pigmentosa, die hereditäre Idiotie, die hereditäre Ataxie, die angeborene Taubstummheit, ein Zeichen schwerer Degeneration. Es fragt sich nun, ob das Mendel'sche Gesetz, das 1865 zuerst, 1869 zum zweiten Mal formuliert wurde, auch für den Menschen gilt. Der Vortr. erläutert das Mendel'sche Gesetz und zitiert als Belege die Versuche Mendel's an der rot und weiß blühenden Bohne

die von Hammerschlag an weißen Laufmäusen und Fangmäusen und des letzteren Feststellung, daß unter der Deszendenz kongenitaler tauben das Verhältnis der tauben zu den hörenden 45 : 55 ist. Gestützt auf den Stammbaum des Patienten, behauptet der Vortr., daß das Mendel'sche Gesetz auf den Menschen anwendbar sei. Er verweist auch auf die Stammbäume bei Retinitis pigmentosa, die Nettleship gesammelt hat.

Heller hält einen Vortrag über blinden-pädagogische Maßnahmen bei erwachsenen Blinden. Die Erblindung im Mannesalter bedingt nach der Meinung vieler den Ausschluß des Erblindeten aus der Reihe der arbeitenden und nützlichen Menschen. Dies trifft zu für diejenigen, die nach ihrer Erblindung nicht sofort sich eine Tätigkeit schaffen, sondern längere Zeit nutzlos verstreichen lassen. Sie weisen dann einen Mangel an Selbständigkeit auf, der alle heilpädagogischen Maßnahmen ungemein erschwert. Auch der Vortr. bezog diese Erscheinung ursprünglich auf die Blindheit, überzeugte sich aber bald, daß es sich um grobe Unterlassungen den Erblindeten gegenüber und um ein falsches Mitleid handle, das den Blinden eine Selbständigkeit unmöglich mache. Er setzte sich daher das Ziel, solchen Menschen zu helfen und leitet seit 12 Jahren eine Schule für erwachsene Blinde. Von den 200—300 Mädchen, die die Schule besucht haben, sind fast alle zufriedene, arbeitende Menschen geworden, die sich selbst fortbringen können. Dazu gehört, daß solche Blinde sonst gesund sind, ein Durchschnittsmaß von Intelligenz besitzen und sofort nach ihrer Erblindung, ja noch besser, noch zur Zeit, wo sie einen Rest des Sehvermögens besitzen, ihrer Blindenerziehung teilhaftig werden.

Verstreicht ein längerer Zeitraum zwischen der Erblindung und dem Einsetzen heilpädagogischer Maßnahmen, so begegnen diese bedeutend größeren Schwierigkeiten, da die Blinden dann oft gar nicht mehr die Energie besitzen, um sich einer Tätigkeit zu widmen. Ja, es kann vorkommen, daß solche Unglückliche nicht den Mut haben, die allereinfachsten Verrichtungen vorzunehmen. Sie bieten dann ein überaus trauriges Bild. Das erste, was seitens des Blindenlehrers geschehen muß, ist, die Energie des Blinden zu heben, sie zu erziehen und dem Blinden Vertrauen in seine Kräfte einzuflößen. Diese Einwirkung hält ihn einerseits von Verzweiflungsakten zurück, die in der ersten Zeit der Erblindung vorkommen, und entreißt ihn andrerseits auch dem stumpfen Hinbrüten, das geeignet ist, den letzten Rest der Energie zu vernichten.

Eine der wichtigsten Aufgaben bei Behandlung von Menschen, die der Erblindung entgegengehen, ist die Überleitung vom Sehen zur Blindheit, und gerade hier kann der Arzt dem Blinden-Pädagogen in die Hände arbeiten. Setzt die Erziehung zur Blindheit zu einer Zeit ein, wo noch brauchbare Reste des Sehvermögens vorhanden sind, so läßt sich eine Überleitung vom Sehen zum Tasten und Tasthören erreichen, Sinnesqualitäten, welche sich zu einer sehr großen Feinheit erziehen lassen. Die noch vorhandenen Gesichtsempfindungen kontrollieren den Tastsinn und ermöglichen es, dem Erblindenden die Sinneseindrücke gewissermaßen vom Sehorgan zum Tastorgan überzuleiten. Solche blinden-pädagogische Maßnahmen haben auch einen großen Einfluß auf das Gemüt der Kranken, indem sie sein Interesse erregen, ihm Beschäftigung bieten und ihn vor dem Verlust seiner Erinnerungsbilder aus der Sehsphäre bewahren. Es kommt tatsächlich vor, daß spät Erblindete, die einer blinden-pädagogischen Erziehung nicht teilhaftig wurden, den Schatz

der Erinnerungsbilder von Gesichtseindrücken vollständig verloren, was im entgegengesetzten Fall nicht vorkommt.

Aus dem Gesagten geht hervor, wie wichtig es ist, daß die Erziehung vor der Erblindung einsetze. Hier können die Ärzte eingreifen, und z. B. unter dem Hinweis auf die notwendige Schonung der Augen den Kranken die Erlernung der Blindenschrift nahe legen. Wider Erwarten rufen diese Vorschläge und deren Ausführung keine großen Gemütserschütterungen hervor, wie man geneigt wäre anzunehmen. Die Erlernung der Blindenschrift geht vor der Erblindung wesentlich leichter vor sich, als nach dem völligen Verlust des Sehvermögens. Da sie dem Blinden ermöglicht, besonders wenn er geistig gearbeitet hatte, sich weiter in derselben Weise, oder auf demselben Gebiete wie früher zu betätigen, bewahrt sie ihn vor dem Verlust seiner geistigen Qualitäten. Die vom Vortr. ausgebaute Rekonstruktions-Methode, bei der der Schüler aus kürzeren, später längeren Sätzen nur ein Wort notiert und darauf den Satz rekonstruiert, später dasselbe Verfahren bei längeren Perioden oder Abhandlungen übt, erlaubt es dem Blinden, sein Gedächtnis bedeutend zu entwickeln, so daß er ein beträchtliches Wissen im Gedächtnis zu behalten, bzw. es ihm einzuverleiben vermag. Diese Übung des Gedächtnisses sei nicht an ein bestimmtes Alter gebunden. Der Vortr. hat mittels dieser Methode einem 60jähr. Mann zu einer Unabhängigkeit als Schriftsteller verholfen, es einem Juristen ermöglicht, den ganzen Stoff zu seinen Prüfungen zu bewältigen. Zum Schluß bittet der Vortr. die Anwesenden, demgemäß bei Patienten, die der Erblindung entgegengehen, rechtzeitig mit blindenpädagogischen Maßnahmen einsetzen zu lassen, wodurch sie diesen unendlich nützen könnten.

v. Reuss war, wie wohl manche andre Kollegen, der Meinung, daß der Blindenunterricht mit Nutzen erst nach Eintritt der Erblindung stattfinden soll, und freut sich, eines Bessern belehrt worden zu sein.

E. Fuchs stellt eine Frau mit Dystrophia epithelialis corneae vor. Die unteren zwei Drittel der Hornhäute sind chagriniert, trübe; in der gleichmäßig trüben Partie sind kleine schwarze Stellen sichtbar — durchsichtige Stellen, die kleinen Bläschen entsprechen. Die Kornea ist hypästhetisch. Der Druck beträgt 18 mm Hg. Die Erkrankung besteht erst seit dem Sommer und manifestierte sich durch Auftreten eines Schleiers vor den Augen der Patientin und durch das Sehen farbiger Ringe um Flammen herum. Jede Therapie hat sich bisher als nutzlos erwiesen. Auch die Abrasio corneae bringt nur kurz dauernde Besserung.

E. Fuchs spricht über das Glaucoma simplex, das zuerst gar nicht zum Glaukom gerechnet wurde, weil der Druck oft nicht fühlbar erhöht ist; doch tritt eine glaukomatöse Exkavation auf, die in keinem Verhältnis zur Höhe des intraokulären Druckes steht. Die Benutzung des Tonometers hat freilich gezeigt, daß der Druck doch öfters erhöht sei. Der Vortr. hat aber in letzter Zeit zwei Fälle beobachtet, in denen wiederholte Druckmessungen stets normalen Druck ergaben. Auch Stock hat über einen Fall berichtet, in dem der Druck nur 22 mm Hg betrug. Solche Fälle sind wohl so zu erklären, daß in solchen Augen die Lamina cribrosa zu nachgibig und der an sich geringe Druck doch relativ zu hoch sei und die Lamina zurückdrängt. Man kann sich leicht durch anatomische Untersuchung davon überzeugen, daß die Lamina verschieden stark entwickelt sein kann. So kann bei besonders starker Lamina auch lange andauernde Drucksteigerung erst spät zur Exkavationsbildung führen.

Es kommen aber auch Fälle von Glaukom vor, wo sich eine Exkavation sehr spät ausbildet; solche Fälle werden daher öfter als Atrophien diagnostiziert.

Vor 3 Jahren kam zum Vortr. ein 60jähriger Patient, dessen rechtes Auge erblindet war; die Papille war blaß, mit so geringer Exkavation der temporalen Hälfte, daß Sehnervenatrophie diagnostiziert wurde, obwohl der Druck 56 mm hoch war. Linkes Auge war normal bei einem Druck von 36 mm Hg.

2 Jahre später war der Zustand unverändert, jetzt besteht rechts eine totale, wenn auch nur seichte Exkavation mit unterem überhängendem Rande. Links ist die Papille blaß, es besteht keine oder eine nur leichte Exkavation der temporalen Hälfte bei 43 mm Hg Druck. Rechts 53 mm Hg. Das Gesichtsfeld ist sehr eng, doch die Empfindung für Rot erhalten. Die seit 3 Jahren bestandene Hypertonie hatte an einem Auge fast garnicht, am andern zu einer mäßigen Exkavation geführt.

Es scheinen aber auch Fälle vorzukommen, in denen sich zu einem Glaukom Atrophie hinzugesellt, was a priori für möglich gehalten werden muß. Zu diesen Fällen möchte der Vortr. den folgenden Fall rechnen. Ein 50jähriger Mann, der vor 27 Jahren Lues acquiriert hatte, wies lanzinierende Schmerzen, gastrische Krisen, Fehlen der Patellarreflexe, reflektorische Pupillenstarre, Miosis, kurz die Symptome der Tabes auf. Die Papillen waren blaß, tief exkaviert, die Gefäße waren nasalwärts verdrängt. Nach einem Jahr war der Befund der gleiche; der Druck betrug 29 bzw. 26 mm Hg. Es handelte sich wohl um eine das Glaukom komplizierende Atrophie, wofür folgende Erscheinungen ins Feld zu führen sind: Maximale Mydriasis auf Homatropin, während man bei der tabischen Atrophie und spinaler Miosis kaum mittelweite Pupillenweite durch Homatropin erzeugen kann. Das Gesichtsfeld für Weiß war normal, für Rot stark eingeschränkt; es bestand ein parazentrales Skotom.

H. Lauber hat gleichfalls eine randständige glaukomatöse Exkavation in einem Auge gesehen, dessen Druck bei wiederholten Messungen stets 18 mm Hg betrug. Er glaubt, daß diese Fälle als primäre Sehnervenleiden anzusehen seien.

R. Krämer stellt eine 15jährige Patientin mit einer eigentümlichen Lid-Erkrankung vor. Vor 6 Wochen traten Schmerzen im unteren Lid des rechten Auges auf, an dessen temporalem Ende sich ein Knoten ausbildete. Es trat Schwellung und starke Rötung der Haut auf. Eine Behandlung mit Lapis und Calomel (auswärts) war ohne Erfolg. Als der Vortr. die Patientin am 9. Krankheitstage sah, war der Knoten immens aufgebrochen und von einer gelben Sekretkruste bedeckt. Es wurde ein durchgebrochenes Hordeolum angenommen und heiße Umschläge verordnet. Der Zustand verblieb derselbe, es trat aber Schwellung der präaurikularen und am Kieferwinkel liegenden Lymphdrüsen auf, die zuerst voneinander abgrenzbar waren, später miteinander verschmolzen. Diese Geschwulst, die indolent war, verhärtete. Es konnte sich wohl nicht um ein Hordeolum handeln. Die mikroskopisch-bakteriologische Untersuchung ergab Staphylococcus pyogenes albus, keine Spirochaeta pallida. Die Probeexzission ergab auch kein andres Resultat. In den Kulturen derselben Staphylococcus, intraperitoneal injizierte Meerschweinchen blieben gesund, für Malleus serologisch (Prof. Kraus) kein Anhaltspunkt. Die rasche Entwicklung und die Anamnese sprechen gegen Lues. Interner und Blutbefund normal. Keine Anhaltspunkte für Sporotrichose.

Angesichts der geringen Fieberbewegung, die sich eingestellt hat, und dem sonst negativen Ergebnis der Untersuchungen muß der Staphylococcus pyogenes albus als ätiologischer Faktor betrachtet werden.

Außer einem geringen weiteren Zerfall, der auch den Lidrand etwas in Mitleidenschaft gezogen hat, und einer seit wenigen Tagen bestehenden vermehrten Infiltration in der Nähe des ursprünglichen Herdes, ist der Zustand in der letzten Zeit stationär geblieben.

R. Bergmeister zeigt Präparate eines konglobierten Chorioidealtuberkels, der bei dem 31jährigen, an multiplen kalten Abszessen leidenden Manne ophthalmoskopisch erkannt werden konnte. Das Auge besaß bei der ersten Untersuchung S = Fingerzählen in $1^1/_2$ m, erblindete später durch Wachstum des Tumors und Zunahme der Iritis. Im äußeren unteren Quadranten bestand eine Geschwulst vom Aussehen eines skleritischen Knotens; diese Stelle begann zu fluktuieren und bei der Enukleation entleerte sich der Eiter. Der Konjunktivalsack ist jetzt, 7 Monate nach der Operation, normal.

Mikroskopisch zeigt sich eine Perforation der tuberkulösen Granulationsgeschwulst durch die Sklera; längs der Gefäße befinden sich intrasklerale Tuberkelknoten. Der Tuberkel hat die Lamina vitrea chorioideae durchbrochen und ist stellenweise mit der Retina verwachsen. Diese ist mitsamt der Pars plana corporis ciliaris abgehoben. Im Stroma des Ziliarkörpers, im Epithel der Pars plicata derselben, der Ora serrata und der Netzhaut liegen miliare Tuberkel. In der Iris und dem vorderen Teil der Chorioidea besteht kleinzellige Infiltration, keine typische Tuberkulose. Der konglobierte Tuberkel nimmt zwei Drittel des Glaskörperraumes ein und ist stellenweise verkäst. Zahlreich sind Riesenzellen, die auch Tuberkelbazillen enthalten. Der Vortr. erklärt, daß die Riesenzellen durch Bildung von Gefäßknospen aus den Gefäßen der mittleren Schichte der Chorioidea entstanden sind. Die Kerne der Riesenzellen entsprechen den gewucherten und durch Teilung stark vermehrten Endothelzellen. Eine hyaline Degeneration der Gefäßperithelien der Chorioidea ist nur bei Nephritis von Oeller und Herzog Carl Theodor beschrieben worden.

Referate, Übersetzungen, Auszüge.

1) **Über zwei bemerkenswerte Fälle von plötzlicher doppelseitiger Erblindung im höheren Lebensalter**, von W. Uhthoff. (Berliner klin. Wochenschr. 1910. Nr. 26.)

Im ersten Falle ist nach der Ansicht des Verf.'s die Entstehung der Sehstörung zurückzuführen auf eine basale Blutung aus einer Hirnarterie, event. aus einem geplatzten kleinen Aneurysma, auf Grundlage der bestehenden Arteriosklerose mit Eintritt von Blut in die Sehnervenscheiden.

Im zweiten Falle muß die Sehstörung als durch eine Erkrankung der Opticus-Stämme vor dem Chiasma bedingt angesehen werden.

Fritz Mendel.

2) **Über einige weitere Fälle von Heterochromia iridum**, von Dr. Anton Lutz. (Deutsche med. Wochenschr. 1910. Nr. 24.)

Die Heterochromia iridum findet sich in 0,2% des Patienten-Materiales des Verf.'s. Sie stellt eine Entwicklungs-Störung dar; zur Erklärung ihrer

Entstehung ist in erster Linie die Vererbung der elterlichen Augenfarben heranzuziehen.

Die heterochromen Augen zeigen Komplikationen, atypische wie z. B. Kolobome, und typische, die sich stets auf der Seite des helleren Auges finden. In etwa der Hälfte der Fälle findet sich eine Sympathicus-Parese. Die häufigste Komplikation ist die Cyclitis, die äußerst chronisch auftritt und sich über Jahre erstreckt. Sie entwickelt sich nur auf dem Boden des mangelhaft pigmentierten Auges und ist therapeutisch schwer zu beeinflussen.

Fritz Mendel.

3) **Das Trachom in Ostpreußen.** Kurzgefaßte Darstellung seiner Pathologie und Therapie, von Dr. Küsel, Stabsarzt in Gumbinnen. (Aus der Sammlung zwangl. Abhandl. a. d. Gebiete d. Augenheil. VIII. Bd., Heft 2.)

Der soeben erschienene I. Teil der Pathologie umfaßt folgende Abschnitte: 1. Der Kampf gegen die Granulose in Preußen. Geschichtliche und geographische Bemerkungen. 2. Ätiologie. 3. Allgemeiner Krankheitsverlauf. 4. Verlaufs-Eigentümlichkeiten und Rezidive. 5. Komplikationen. 6. Diagnose. Prognose. 7. Pathologische Anatomie.

Fritz Mendel.

Journal-Übersicht.

I A. v. Graefe's Archiv f. Ophthalmologie. LXXV. 1.

1) **Das Verhalten des Corpus ciliare zu Antikörpern,** von Dr. Robert Salus, I. Assistent der deutschen Augenklinik in Prag.

Im normalen Kammerwasser können Komplemente nicht nachgewiesen werden. Die Antikörper gehen nicht in gleicher Weise in das normale Kammerwasser über. Am leichtesten erfolgt der Übergang von Agglutininen und Antitoxinen, weniger leicht der Übergang von Bakteriolysinen und am schwierigsten der von Hämolysinen. Das sich nach einer Punktion wieder ansammelnde Kammerwasser ist reich an Antikörpern, wenn auch nicht so reich wie das Serum.

Der normale Ziliarkörper ist für Eiweißpräzipitine vollständig undurchgängig. Nach einer Punktion erscheinen aber auch Präzipitine im Kammerwasser, ja sie scheinen besonders rasch aufzutreten. Die absolute Retention der Präzipitine kann schwerlich ihre Ursache in besonderen Eigenschaften der Präzipitine haben. Man muß vielmehr annehmen, daß ein gewisses Scheidevermögen des transsudierenden Organs besteht — Kapillarendothelien? Epithelien? des Ziliarkörpers.

Bei geeigneter Versuchsanordnung läßt sich die Präzipitation in der vorderen Kammer wie im Reagenzglase nachweisen. Ein mit Menschenserum vorbehandeltes Tier, bei dem die vordere Kammer punktiert und gleichzeitig eine Spur von Menschenserum injiziert wird, zeigt in dem sich wieder ansammelnden Kammerwasser deutlich flockige Trübung.

Ebenso sind Hämolysine im lebenden Körper durch Rotfärbung des Kammerwassers deutlich erkennbar. Die Erscheinung ist nach Punktion der vorderen Kammer besonders deutlich.

2) **Studien über immunisatorische, insbesondere phagocytäre Vorgänge am Auge,** von Dr. Martin Zade, Assistent der Universitäts-Augenklinik in Jena.

Die Wright'sche Technik der Opsonin-Bestimmung ist fein durchdacht und auf das sorgfältigste ausgearbeitet. Sie will erlernt sein, bietet aber, wenn man sie beherrscht, große Vorteile. Zu den Vorteilen gehört bei Untersuchungen am Auge die Möglichkeit, mit ganz kleinen Mengen zu arbeiten. Nicht alle Stämme derselben Bakterienart zeigen gleiches Verhalten. Man begegnet häufig Pneumokokken- und Streptokokken-Stämmen, welche unter keinen Umständen von den Leukocyten aufgenommen werden. Stämme, welche ohne Serum gar nicht, mit Serum aber gut phagocytabel sind, eignen sich am besten für die Bestimmung des opsonischen Index.

Die Tränenflüssigkeit enthält weder baktericide Substanzen noch Opsonine. Dasselbe Verhalten zeigt normales Kammerwasser. Dagegen besitzt das nach einer Punktion wieder angesammelte Kammerwasser baktericide und opsonische Kraft. Auch nach Reizungen des Auges durch subkonjunktivale Kochsalz-Injektionen oder durch Dionin werden Opsonine im Kammerwasser gefunden. Kochsalz-Injektionen wirken stärker als Dionin, vermögen aber keinen Opsoningehalt herbeizuführen, wie ihn das Serum besitzt.

Von 2 Meerschweinschen wurde eins durch Römer'sches Serum immunisiert, beide erhielten eine Aufschwemmung von sterilem Aleuronat und am nächsten Tage eine Aufschwemmung [illegible] von Pneumokokken intraperitoneal. Das immunisierte Tier blieb gesund, das andre ging nach 28 Stunden ein. Dabei zeigte sich, daß bei dem gesch[illegible]tzten Tiere schon 15 Minuten nach der Infektion eine Abnahme der [illegible] Kokken durch extracelluläre Bakteriolyse stattfand. Phagocytose war nicht [illegible] nachweisbar. Auch im Kaninchen-Glaskörper ließ sich nachweisen, daß ei[illegible]ngeführte Pneumokokken ohne Phagocytose vernichtet wurden.

Wenn in [illegible] der Phagocytose das Haupt-Abwehrmittel des Körpers läge, so müßte ei[illegible] Immunserum, das eine sicher schützende Wirkung hat, auch im Reage[illegible]nzglase Phagocytose befördernd wirken. Es gibt aber z. B. Pneumokokken-[illegible] Stämme, welche im Reagenzglase überhaupt nicht phagocytabel sind, und [illegible]mmt vor, daß ein Schutzserum denselben Stamm, gegen den es im [illegible] eine deutliche Schutzwirkung hat, im Reagenzglase nicht opso-ni[illegible]

[illegible] Hornhaut- und Glaskörper-Infektionen auftretenden Opsonine bishe[illegible] Nach der Injektion von Staphylokokken-Emulsion in trierte[illegible] opsonisierte die zentrifugierte Glaskörper-Flüssigkeit Chlor[illegible] Pneumokokken ohne wesentlichen Unterschied.

als Lö[illegible]

2) Bei[illegible] **pathologischen Anatomie des Keratokonus,** von von [illegible] Privatdozent in Rostock.

Am [illegible]mmte von einem 52jährigen Manne, der seit früher der Enuk[illegible] gewesen war. Der Augapfel mußte 11 Tage nach sich die [illegible]rletzung enukleiert werden. Aus der eingehenden Die Ziliar[illegible]ng sei folgendes mitgeteilt.

In ei[illegible]opisch gebaut, 27,5 mm sagittal, die Hornhaut klein, änderungen [illegible]ie der vorgebuchtete Bezirk der Hornhaut war auch

Bei ei[illegible]bschnitt verdünnt; die geringste Dicke bestand am 1 % Eserin[illegible]le. Eine starke intraokulare Blutung hatte die ana-wurden 1 1/[illegible]erändert, doch war die mit starker Gliawucherung untersucht. [illegible]ophie der Retina und des Opticus sicher älteren war in der Jugend operiert.

In dem vorgebuchteten zentralen Hornhautbezirke zeigten sich die Lamellen bindegewebig-fibrillär entartet.

In der Bowman'schen Membran bestanden eigenartige Defektbildungen. Die größten Defekte lagen da, wo die Membran am stärksten gedehnt war, also in der Mitte, während die Randteile nur kleinere Defekte zeigten. Ein lockeres fibrilläres Gewebe, welches kleinere Defekte ausfüllte, war hier und da über die Ränder der Lücken hinüber gewuchert und zapfenförmig zwischen M. Bowman und Epithel weiter gewachsen.

Die M. Descemeti war etwa um das 3fache verdickt und im Zentrum stellenweise noch etwas dicker, als in der Peripherie. Besonders am Rande bestand ausgesprochene Schichtung. Die Schichtung läßt darauf schließen, daß es sich nicht um eine angeborene abnorme Dicke, sondern um eine im späteren Leben einsetzende allmähliche Dickenzunahme durch Apposition neuer, vom Epithel ausgeschiedener Schichten an die alte Membran handelte. Vermutlich war die homogene Glasmembran des Zentrums aus ursprünglich geschichtetem Gewebe hervorgegangen. Risse der M. Descemeti fehlten.

Elastische Elemente waren mittels der Färbemethoden von Weigert, Pranter und Unna nicht nachweisbar. Das von Seefelder empfohlene Held'sche Verfahren erwies sich unter Umständen als sehr brauchbar, versagte aber nicht selten gänzlich. Die Randteile der Hornhaut waren reicher, die ausgedehnte Mitte verhältnismäßig arm an Fasern.

---

4) **Ein Fall von Schläfenschuß mit Lähmung des Augen-Sympathicus,** von Dr. Richard Cords, Assistent an der Universitäts-Augenklinik in Leipzig.

Schuß in die rechte Schläfe mit einem Revolver von 7,9 mm Kaliber. Nach der Röntgen-Aufnahme saß die Kugel an der Stelle, wo die Carotis interna dext. unter dem Process. clinoid. ant. nach hinten und oben umknickt. Dem entsprechen die Ausfall-Erscheinungen: vorübergehende Lähmung einzelner Zweige des I. Trigeminusastes und des Abduzens, vollständige Lähmung des Trochlearis und des Sympathicus. Vorübergehend empfindungslos war die ganze Hornhaut bis auf einen kleinen Bezirk oben-innen, die Conjunctiva tarsi sup., der obere Teil und der an den unteren Limbus grenzende Teil der Conjunctiva bulbi. Die Lidspalte war verengt. Die rechte Pupille war anfangs enger als die linke, später waren beide Pupillen im Hellen annähernd gleich, während im Dunkeln die rechte enger blieb, schließlich war auch im Hellen wieder ein Unterschied nachweisbar. Kokain bewirkte rechts keine Erweiterung. Vermutlich handelte es sich um eine Läsion der Sympathicusfasern, welche distal vom Ganglion Gasseri zum N. ophthalmicus ziehen.

Die Tränenabsonderung war nicht verändert. Es ist daher nicht wahrscheinlich, daß der Sympathicus an ihrer Innervation teilnimmt.

5) **Die Perspektive in ihren Beziehungen zur Sehschärfe und zum Lesen,** von Guiseppe Ovio, Direktor der Kgl. Augenklinik in Modena.

Verf. erörtert in eingehender Weise, wie sich der Sehakt gestaltet, wenn Objektebene und Bildebene nicht parallel sind und infolgedessen die Gegenstände in perspektivischer Verkürzung erscheinen. Die Ausführungen lassen sich nicht kurz zusammenfassen. Den Schlußfolgerungen, welche sich für die Hygiene des Auges ergeben, wird bereits in der Praxis Rechnung getragen: große Buchstaben, ihre richtige räumliche Anordnung, kurze Zeilen.

kleines Format, welches neben den kurzen Zeilen den Vorteil bietet, daß die Blätter sich weniger leicht biegen.

6) **Kritische Bemerkungen zu der Arbeit von A. v. Hippel „Über den therapeutischen Wert von Deutschmann's Serum"**, von Th. Axenfeld in Freiberg.

Die klinische Prüfung hat sich dessen bewußt zu bleiben, daß die experimentellen Grundlagen Deutschmann's sich nicht bestätigt haben, und muß daher mit um so größerer Kritik geschehen. Dieser Satz richtet sich an alle Kliniker, welche Deutschmann's Serum anwenden.

Der Verlauf des Ulc. serp. ist so wechselnd, daß im Einzelfalle die Entscheidung der Frage, ob die angewandte Behandlung günstig wirkte, oder ob es sich um einen gutartigen Fall handelte, sehr schwierig ist. Von dem heute als wenig wirksam angesehenen Pneumokokkenserum wurde s. Zt. angegeben, daß es bei 80% von 48 Fällen von mittlerem und größerem Ulcus serpens Heilung bewirkt hatte.

Verf. geht näher auf die von v. Hippel veröffentlichten Fälle ein und kommt zu dem Schlusse, daß die mit dem Serum erzielten Erfolge nicht glänzend sind. Es ist noch nicht erwiesen, daß das Serum den Galvanokauter zu ersetzen vermag.

7) **Nochmals zur Frage nach dem konstanten Vorkommen des Zentralkanals des Glaskörpers**, von Dr. E. Schaaff in Straßburg i. E.

Der Zentralkanal ist konstant, und wenn Wolfrum ihn nicht nachweisen kann, so liegt ein Fehler in seiner Präparationsmethode. Scheer.

II. Archiv für Augenheilkunde. Band LXV. Heft 2. 1910. Januar.

1) **Chemisches und Klinisches über Hornhaut-Ätzung**, von Oberstabsarzt Dr. Guillery in Köln.

Verf. beschäftigt sich mit der Wirkung der Ätzmittel auf das Mukoid der Hornhaut. Säuren bringen experimentell eine deutliche Trübung des Mukoids hervor, so daß ihre Wirkung erklärt ist. Zur Aufhellung dienen Bäder mit $^1/_2$% Kalilaugelösung.

Für die Entstehung der Kalktrübung ist eine befriedigende Erklärung bisher nicht gefunden. Verf. zeigt nun durch das Experiment, daß konzentrierte Kalklösung bzw. Kalkbrei eine Trübung des Mukoids hervorruft. Chlorammonium mit Zusatz von etwas Weinsäure bewährte sich hier ebenso als Lösungsmittel, wie in früheren Versuchen des Verf.

2) **Beiträge zur Kenntnis akkommodativer Vorgänge im Menschenauge**, von C. Hess.

Am überlebenden normalen Menschenauge eines 64jähr. (3 Minuten nach der Enukleation, wegen Karzinom der Orbita), das äquatorial halbiert war, ließen sich die akkommodativen Änderungen bei elektrischer Reizung direkt zeigen. Die Ziliarfortsätze rückten beträchtlich nach vorn, die Pupille wurde enger.

In einem zweiten Falle gelang die Fixierung akkommodativer Gestalt-Veränderungen der menschlichen Linse.

Bei einem 20jährigen war ante exitum in das eine der normalen Augen 1% Eserin, in das andere 1% Atropin geträufelt worden. Die Augen wurden $1^1/_2$ Stunden p. m. enukleiert, in Formol gelegt und nach 18 Stunden untersucht. Im Atropin-Auge hatte die Pupille einen Durchmesser von 5,7 mm,

im Eserin-Auge von 1,8 mm. Auf der Hinterfläche der Iris des Eserin-Auges sieht man zahlreiche radiäre Falten, so daß beträchtliche Zwischenräume zwischen Iris und Linsenvorderfläche durch diese Faltenbildung entstehen.

Die Linse zeigte unregelmäßige äquatoriale Begrenzung. Der durchschnittliche äquatoriale Durchmesser war bei der in Akkommodation fixierten Linse um 0,4 bis 0,5 kleiner als jener der ruhenden Linse. Der von den Ziliarfortsätzen gebildete Ring war im Eserin-Auge um 0,52 mm kleiner, als im Atropin-Auge.

Bei zwei anderen ähnlich untersuchten Augenpaaren war das Ergebnis ähnlich.

Verf. weist auf die Verwendbarkeit der Untersuchungsmethode zur Beobachtung der Akkommodationsvorgänge, zur Messung der Linsengröße in verschiedenen Lebensaltern, auf ihre Beziehungen zur Starbildung usw. hin.

3) **Die venösen Blutsinus in der Orbita des Kaninchens**, von Privatdoz. Dr. H. Ulbrich in Prag.

Verf. fand, daß in der Kaninchen-Orbita große Venensinus vorhanden sind, die wahrscheinlich für die leichte Beweglichkeit des Augapfels Bedeutung haben. Möglicherweise stellen diese Sinus auch eine Kompensation für die wenig entwickelten Sinus Durae matris dar.

Auch beim Embryo des Menschen sind die Venen hinter dem Auge auffallend weit. Es ist danach anzunehmen, daß gewissen Fällen von intermittierendem Exophthalmus eine Erweiterung der Orbitalvenen zugrunde liegt, die kongenital angelegt ist.

4) **Über Implantation von isolierten Schichten konservierter Pferdehornhaut in die Kornea des Kaninchens**, von Dr. F. Salzer, Privatdoz. in München.

Verf. heilte Pferdehornhaut in Taschen der Kaninchenhornhaut ein. Bei Versuchen mit Descemet'scher Membran blieb der Lappen durchsichtig ohne Gefäßbildung. Konservierte Membran erwies sich frischer überlegen, da sie weniger Anlaß zu Infektion gibt. Ähnlich verhielt sich Stroma der Pferdehornhaut.

Das reaktionslose Einheilen wird durch Bewegungslosigkeit des fremden Körpers erleichtert.

5) **Zur Theorie der Akkommodation**, von Dr. A. Gleichen in Berlin.

6) **Über zwei seltene Anomalien des Linsensystems**, von O. Krusius, Privatdoz. in Marburg.

1) Ein partieller Lenticonus anterior (Estasie der vorderen Linsenhülle), 2) spinnwebige Cholestearinbildung im Pupillargebiet.

Heft 3.

1) **Zur hyalinen Degeneration der Hornhaut**, von Dr. J. Rubert in Kiew.

Bei der hyalinen Hornhaut-Degeneration, die Verf. in 3 Fällen beobachtete, handelt es sich um eine gelbliche Auflagerung, die sich wenig über das Niveau der Hornhaut erhebt und ziemlich scharf abgegrenzt ist. Die Oberfläche ist leicht höckerig, zeigt einige aus der Conjunctiva stammende Gefäße. Der Prozeß beginnt stets am oberen Hornhautrande. Stets ist die Grundlage

ein Pannus trachomatosus. Der Ausgangspunkt der Hyalinbildung ist die Gefäßwand.

---

2) **Versuche am wachsenden Auge,** von Dr. K. Wessely, Univ.-Augenklinik in Würzburg.

I. Über experimentell erzeugte Linsenkolobome.

Typische Linsenkolobome ließen sich am Kaninchen durch Iridektomie in den ersten Lebenstagen hervorrufen. Es handelt sich um Wachstumsdefekte, welche ausschließlich auf örtliche Zonula-Entspannung zurückzuführen sind. Die Zonula-Veränderungen können so gering sein, daß sie nicht mit dem Lupenspiegel, sondern erst mit dem Mikroskop nachgewiesen werden können.

---

3) **Über ein seltenes Gesichtsfeldsymptom bei Hysterie,** von Privatdoz. O. Wölflin in Basel.

In Verf.'s Falle fand sich ein Ringskotom, das er für hysterischer Natur erklärt, weil es am Campimeter andere Grenzen zeigte als am Perimeter.

---

4) **Ein Fall von Lenticonus anterior und über dessen Entstehen,** von Dr. A. Jaworski (Univ.-Augenklinik in Lemberg).

Der Fall wird als vorübergehender Hydrops der Epithelzellen der Linsenkapsel bei einem Kranken mit Albuminurie aufgefaßt.

---

5) **Pharmakodynamische Gesetze im Stoffwechsel des Auges und seinen Beziehungen zum Gesamtstoffwechsel,** von Privatdozent Dr. Löhlein (Univ.-Augenklinik in Greifswald).

Für einen nachweisbaren Übertritt einer Substanz in die Augenflüssigkeit ist, wie Verf. an Ferrocyankalium, Jodkalium auch Fluoreszin zeigt, eine gewisse Mindestkonzentration im Blutserum Vorbedingung, wie auch eine gewisse Mindestzeit des Herrschens dieser Konzentration.

---

6) **Über die Bedeutung der Trachomkörperchen,** von Prof. Dr. zur Nedden in Bonn.

Die Deutung der Befunde der Trachomkörperchen bedarf großer Zurückhaltung. Der Trachom-Erreger ist noch nicht entdeckt.

---

7) **Bemerkung betreffend die Immunisierung gegen Tetanus,** von Privatdoz. Dr. Gebb.

Prioritätsstreitigkeiten.

---

8) **Berichtigung,** von Dr. Ischreyt in Libau.

Heft 4.

1) **Eine seltene Form von Teratoma orbitae.** (Fötus in Orbita — Orbitapagus parasiticus), von Dr. Mizuo in Osaka.

Mitteilung eines Falles, dessen Deutung im Titel enthalten ist.

---

2) **Klinische Beiträge zur Frage des topischen Wertes des hemianopischen Prismenphänomens und der Hemikinesie bei hemianopischen Störungen,** von Privatdoz. Dr. Krusius. (Univ.-Augenklinik in Marburg.)

Sicheren topisch-diagnostischen Wert zur Lokalisation die zerebrale Sehbahn treffender Schädigung haben das Gesichtsfeld und zwar die Art der Hemianopsie und die makulare Aussparung betreffend, sodann die Hemikinesie, d. h. die sogenannte hemiopische Pupillenreaktion, nach Hess'schem Prinzip gemessen, endlich der ophthalmologische Befund und die Artrophie des Sehnerven.

---

3) **Schutzgläser gegen die Wirkung kurzwelliger Lichtstrahlen auf das Auge,** von Dr. F. Schanz und Dr. Ing. Stockhausen in Dresden. Verf. treten für die Euphosgläser ein und polemisieren gegen Vogt.

---

4) **Beitrag zur Serumtherapie des Ulcus corneae serpens,** von Oberarzt Dr. Marx. (Univ.-Augenklinik in Straßburg i. E.)

Der Erfolg der Serumbehandlung war in den behandelten Fällen nicht befriedigend. Bei ausgebildetem Ulcus ist von dem Serum nicht viel zu erwarten, vielleicht ist es prophylaktisch erfolgreich.

---

5) **Bemerkungen zur Resorption und Diffussion von eiweißhaltigen Flüssigkeiten durch Bindehaut und Hornhaut,** von Prof. Koenigstein und Dr. Holobut. (Aus dem serotherap. Institute in Wien)

Es gelang der Nachweis des Eindringens von Pferdeserum in die Cornea auf dem Wege der Diffusion, bei Einbringen der Lösung in den Bindehautsack und subkonjunktiver Injektion. Auch in der Linse wurde dabei Pferdeserum nachgewiesen. Injektion in die Ohrvene ergab negatives Resultat.

Archiv für Augenheilkunde. Band LXVI. 1910. Heft 1. April.

1) **Klinische Bemerkungen zur Amblyoskop-Therapie bei Schielenden,** von Privatdoz. Dr. Krusius. (Univ.-Augenklinik. in Marburg.)

---

2) **Über den Weg der Lyssa im Auge,** von Prof. Königstein und Dr. Holobut. (Serotherap. Institut in Wien.)

Die Infektion mit Lyssa bei cornealer Skarifikation kann aufgehoben werden, wenn die Cornea innerhalb 6 Stunden zerstört wird. Das Lyssa-Virus befindet sich nach kurzer Zeit auch im Vorderkammerwasser. Die Infektion führt durch den Sehnerven. Durchschneidung des Sehnerven (auch vorausgegangene) und Enukleation des Bulbus schützen vor cornealer Lyssa-Infektion.

---

3) **Über Fett-Transplantation nach Evisceratio und Enucleatio bulbi,** von Dr. G. Marx. (Univ.-Augenklinik in Straßburg i. E)

Die Einheilung von Fettpropfen aus dem Oberschenkel zur Erzielung besserer Beweglichkeit des Glasauges hatte guten Erfolg. Die Beobachtungsdauer beträgt allerdings erst $^3/_4$ Jahre. Das Fettgewebe erweist sich als sehr widerstandsfähig, wird jedoch durch Bindegewebe ersetzt, so daß durch Schrumpfung Kleinerwerden des Stumpfes zu erwarten ist.

---

4) **600 Extraktionen von Altersstar mit peripherer Iridektomie,** von Dr. Wittmer und Dr. Nagano. (Univ.-Augenklinik in Würzburg.)

Erneute Beschreibung des von Hess angewandten Verfahrens. Der optische und kosmetische Erfolg war sehr zufriedenstellend, der postoperative Astigmatismus gering, Irisvorfälle seltener als selbst bei der Extraktion mit totaler Iridektomie.

Die Zahl der Nachstar-Operationen ist nicht groß.

Erwähnt sei, daß Hess die Linsenreste mit einer kleinen Schaufel herausholt, daß er das operierte Auge mit einer mittels Heftpflaster befestigten Aluminiumkapsel bedeckt, die eine zentrale Öffnung hat. Patient wird ins Bett getragen, das operierte Auge wird schon am Nachmittage des Operationstages besichtigt. Bei glatter Heilung steht der Patient nach 24 Stunden auf. Die Kapsel wird nach 4 Tagen durch ein Fuchs'sches Gitter ersetzt.

5) **Beitrag zu den angeborenen Iriszysten,** von Dr. H. Bergemann in Husum.

Verf. vertritt die Auffassung, daß die angeborenen Iriszysten ihren Ausgang von Epithel-Inseln nehmen, die embryonal vom Pigmentblatt im Iris-stroma abgeschnürt werden.

6) **Über Augensymptome beim Morbus Basedowii,** von San.-Rat Dr. Ohlemann in Wiesbaden.

Eingehende Schilderung der Beobachtungen, die Verf. an sich selbst machte.

7) **Zur partiellen Sehnen-Überpflanzung am Auge,** von Prof. Dr. Hummelsheim in Bonn.

Genauere Schilderung der früher veröffentlichten technischen Einzelheiten.

8) **Zur Tuberkulinbehandlung bei Augenleiden,** von Prof. Dr. Hummelsheim in Bonn.

Verf. kehrt bei der Wahl der Präparate zum Alt-Tuberkulin zurück. Es ist jetzt allgemein üblich, mit kleinen Dosen zu beginnen und langsam zu großen Gaben zu steigen. Verf. tritt für ein von Saathoff veröffentlichtes Verfahren ein. Dieser benützt die Lokalreaktion des Mittels und injiziert von $^1/_{1000}$ bis $^5/_{1000}$ mgr Alttuberkulin beginnend — je nach der Reaktion an der Einstichstelle der Armhaut — größere bzw. geringere Dosen bis zu $^1/_{10}$ mgr steigend in Intervalle von 5 bis 7 Tagen. Verf. sah bei so behandelten Patienten gute Erfolge.

9) **Untersuchungen über die sogenannten „Trachomkörperchen",** von Stabsarzt Dr. Flemming. (Aus der Augenklinik der Kgl. Charité.)

Die Trachomkörperchen wurden vom Verf. außer bei Trachom auch bei Blennorrhoea neonatorum und selbst bei Conjunctivitis gonorrhoica der Erwachsenen gefunden. Verf. schließt aus seinen Untersuchungen, daß die Körperchen nicht die Erreger dieser Krankheiten sind, daß es sich um Mikroorganismen handelt, die als Parasiten bei verschiedenen desquamierenden Schleimhautkatarrhen zu finden sind. Spiro.

III. Wochenschrift für Therapie und Hygiene des Auges. 1910. Nr. 31.

Über einen neuen Apparat des Dr. Precerutti zur Entfernung von Fremdkörpern aus dem Auge, von Dr. Kauffmann in Ulm.

Der patentierte Apparat soll imstande sein, „sich selbst, ohne fremde Hilfe", Fremdkörper, welche unter den Lidern oder auf der Hornhaut haften, entfernen zu können.

Durch einen stoßweise hervorgebrachten Luftstrom soll der Fremdkörper „weggeblasen" werden.

Nr. 32.

Atropin bei Iritis, von Dr. Oppenheimer.

Nr. 36.

Collargol in der Augenheilkunde, von Dr. F. Daxenberger.

Das Collargol verdankt seine starke antiseptische und katalytische Wirkung dem hohen Silbergehalt (75%). Es zeichnet sich besonders im Auge durch absolute Reiz- und Schmerzlosigkeit bei der Anwendung aus, schädigt die Gewebe in keiner Weise und eignet sich deshalb besonders gut für ophthalmologische Zwecke. Verf. hält das Collargol für das beste derzeitige Silberpräparat.

Nr. 37.

Über Dionin und andre Resorptionsmittel am Auge, von Dr. E. Zirm in Olmütz.

Verf. hatte ausgezeichnete Erfolge mit Dionin und seinen Zusammensetzungen.

Fritz Mendel.

IV. The Ophthalmic Record. 1910. Februar.

1) **Extraction of cataract in the capsule**, by Henry Smith.

Verf schildert sein Verfahren (vgl. Czermak-Elschnig, Bd. II, S. 553 d. Ref.), das er unter 23000 Star-Operationen über — 20000 mal (!) erfolgreich angewendet hat.

2) **Malroneg's Operation**, von Harry Claud.

Malroneg war der erste, der die startrübe Linse in der Kapsel extrahierte, ohne mit einem Instrument in das Augeninnere einzugehen.

3) **Cataract extraction in the capsule — the Jullunders[1] patient**, by Derrick T. Vail.

Die Eingeborenen in Indien erkranken häufiger an Star, wohl infolge der Hitze und der grellen Sonnenstrahlung (was schon Hirschberg hervorgehoben, Ref.). Es handelt sich hierbei nicht um eine Rasse-Eigenschaft, denn die Indier sind Arier wie die Europäer; auch die Diät ist nicht schuld an der Häufigkeit des Stars. Die Indier erkranken durchschnittlich 10 Jahre früher an Star als die Europäer (was schon H. ermittelt). Komplikationen sind viel häufiger als bei uns; die meisten Starkranken, deren Smith 10 bis 50 an einem Tage operiert, haben Zeichen abgelaufenen Trachoms (80%!!). Glaucoma simplex ist auch sehr häufig (10%), ebenso Luxation der Linse in die vordere Kammer, eine Komplikation, die der von herumreisenden Starstechern geübten Reklination zur Last fällt. Am häufigsten kommt die geschrumpfte, überreife Katarakt zur Beobachtung. Entzündliche Reaktion nach Smith's Operation ist sehr selten. Der postoperative Astigmatismus übersteigt selten 1,0 D, und die Endresultate (?) sind gut.

4) **Extraction of cataract in the capsule**, by Jamison.

Unter 680 im Winter 1908/9 in Jullundur ausgeführten Operationen sah Verf. 35 mal Glaskörperverlust, 11 mal Iritis, 17 mal blieb die Kapsel

[1] In Jullundur im Pendschab wirkt H. Smith. D. Ref.

zurück, 11 Eiterungen, 2 expulsive Blutungen. Am leichtesten ist die Extraktion unreifer, am schwersten die überreifer Stare. 96 % der Operierten haben S = $^6/_9$.

5) **Katarakt und Jullundur Smith,** von M' Kechnie.
Die Operation nach Smith ist nicht leicht, gibt aber, richtig ausgeführt, ideale Resultate.

6) **Extraction of the lens in its capsule — Smith's Operation,** von Birdwood.
„It is the operation of election for senile cataracts."

7) **The Smith-Operation — toilette and aftertreatment,** by Greene.
Der Verband wird erst am 7. oder 8. Tage abgenommen.

8) **The attitude of the profession toward the new operation for the extraction of cataracts in the capsule — the so-called Smith-Indian-Operation,** by Clark.

9) **A new simple ophthalmoscope,** by Priestley Smith.
Das kleine handliche Instrument dient zur Schattenprobe, Prüfung der brechenden Medien und zur Untersuchung im umgekehrten und eventuell im aufrechten Bilde. Die Spiegel (plan und konvex) sind undurchbohrt.

März.

Congenital total colour blindness with day blindness, by Juler.
Drei aufeinander folgende Kinder aus einer mit 7 Kindern gesegneten Familie zeigen erhebliche Schwachsichtigkeit, völlige Farbenblindheit, Nystagmus; die Untersuchung des Gesichtsfeldes ergab bei den jugendlichen Individuen kein zuverlässiges Resultat.

April.

The injurious effects of light on the eye, by McMullen.
Sammelreferat.

Mai.

A case of congenital partial palsy of the third nerve, with eyelid contraction and dilatation of the pupil, by Peterson.

Juni.

1) **Plexiform angiofibroma of the eyelids,** by Meyerhof.
Die große Geschwulst wurde in mehreren Sitzungen mit gutem kosmetischem Erfolg beseitigt.

2) **Ring abscess of the cornea,** by Pattorson.

3) **A brief historic. sketch of Jacques Daviel and his work, suggested by a visit to his grave,** by Greene.

4) **The trachoma bodies from the normal conjunctiva,** by McKee.
Weder die kurze Beschreibung, noch die sehr mäßig guten Mikrophto-

gramme lassen erkennen, ob die vom Verf. im Abstrich von der normalen Bindehaut kleiner Kinder gefundenen Gebilde mit denen von Halberstädter-Prowazek identisch sind.

5) **A few notes on ophthalmic surgery,** by Dean.

Kurt Steindorff.

V. The Ophthalmoscope. 1910. März.

1) **Augensymptome bei Nerven-Krankheiten,** von James Taylor.

Verf. bespricht in einer Vorlesung die Veränderungen der Pupillen, der Augenbewegungen, des Gesichtsfeldes und des Augenhintergrundes, die bei Nervenkrankheiten vorkommen.

2) **Familiäre amaurotische Idiotie ohne charakteristische Veränderungen des Augenhintergrundes,** von Parkes Weber.

Verf.'s Beobachtung betrifft ein 14 Monate altes Mädchen, die Tochter jüdischer, nicht blutsverwandter Eltern. Außer spastischen Lähmungen, Schwierigkeiten beim Schlucken und Idiotie bestand Nystagmus verticalis. Die Optici blaß, aber nicht ausgesprochen atrophisch, sonst keine ophthalmoskopischen Veränderungen, Die Pupillen reagierten auf Licht. Zur Erklärung der Amaurose nimmt Verf. cerebrale Atrophie der Ganglienzellen und Fasern an.

3) **Über puerperale Amaurose,** von Sydney Stephenson mit einem Zusatz von P. Herringham.

Auf Grund zweier selbst beobachteter Fälle und einer Literatur-Zusammenstellung kommt Stephenson zu folgenden Schlüssen: Amaurose oder Amblyopie kann ohne ophthalmoskopische Veränderungen während Schwangerschaft, Geburt oder im Wochenbette auftreten. Hemianopische Defekte, zentrales Skotom kommen selten vor, noch seltener Hemeralopie. Die Sehstörung ist oft von Symptomen, die auf toxische Produkte im Blute deuten, begleitet, wie Kopfschmerzen, Ödem, Eklampsie, Albuminuris. Ein Zusammenhang mit Urämie ist aber nicht bewiesen, obwohl diese Sehstörungen gewöhnlich mit urämischer Amaurose verwechselt worden sind. Gewöhnlich tritt innerhalb weniger Stunden oder Tage Heilung ein.

Herringham berichtet im Anschluß hieran über einen Fall von chronischer Nephritis, Amblyopie bei geringer peripherischer Chorioiditis, Heilung; einen zweiten Fall von Eklampsie und Amblyopie und einen dritten von puerperaler Eklampsie mit vorübergehender Amaurose.

April.

1) **Angeborenes vorderes Staphylom,** von George Coats.

Auf Grund der anatomischen Untersuchung eines Falles von angeborenem vorderem Staphylom und der in der Literatur bereits beschriebenen Fälle kommt Verf. zu dem Schluß, daß dieselben auf ein perforiertes Hornhautgeschwür zurückzuführen sind; es ist wahrscheinlich eine bakterielle Infektion, welche die Hornhaut durch die Amnionflüssigkeit erreicht.

2) **Über die Behandlung der sympathischen Ophthalmie mit großen Dosen von Natrium salicylicum, Aspirin oder andren Salicylpräparaten,** von H. Gifford.

Verf. behandelt die sympathische Ophthalmie außer mit Inunktionskur

und Arsen mit großen Dosen Salicyl. Bei dieser Behandlung hatte er unter 16 Fällen zwei Mißerfolge, einen mäßigen, einen guten und zwölf sehr gute Erfolge. Mit Ausnahme eines Falles wurde das verletzte Auge bei Beginn der Behandlung enukleiert.

3) **Zwei Fälle von Kryptophthalmus,** von David H. Coover.
Klinische Beschreibung.

Mai.

1) **Farbenblindheit,** von Edridge Green.
In diesem für Künstler bestimmten Vortrage setzt Verf. seine Theorie der Entwicklung des Farbensinnes auseinander, daß derselbe sich mehr und mehr aus der ursprünglichen Empfindung der Farblosigkeit differenziert habe. Die Wollproben hält er zur Diagnose der Farbenblindheit für ungeeignet, da sie neben andren Nachteilen den haben, daß sie die auf die Fovea centralis beschränkten Defekte nicht erkennen lassen.

2) **Über Trachomkörper,** von Hanford McKee.
Verf. fand Trachomkörper nur in der Konjunktiva von Trachomkranken, so daß ihr Nachweis für die Diagnose von entscheidender Bedeutung ist.

Juni.

1) **Smith's Katarakt-Operation,** von Derrick P. Vail.
Um die Linse in der Kapsel nach Smith erfolgreich zu entfernen, muß man ihn selbst operieren gesehen haben, sich an jeden seiner Handgriffe halten und die von ihm angegebenen Instrumente benutzen.

2) **Die Entfernung der getrübten Linse in der Kapsel,** von George H. Fink.
Schon vor Smith entfernte Verf. in Indien die Linse mit der Kapsel, im wesentlichen war auch seine Operations-Methode dieselbe.

3) **Eine klinische Studie über abgelaufene tuberkulöse Aderhaut-Entzündung in der Gegend der Macula lutea bei Kindern,** von Harrison Butler.
Verf. teilt 7 Fälle mit, in welchen auf einem Auge mit schlechter zentraler Sehschärfe in oder nahe der Macula lutea ein gewöhnlich von Pigment umgebener atrophischer Aderhautherd lag. Er deutet denselben als vernarbten Tuberkel; in zwei dieser Fälle hatte diagnostische Tuberkulin-Injektion Allgemeinreaktion zur Folge.

4) **Notiz über phlyktänuläre Erkrankungen,** von Haward Bywater.
In 12 Fällen trat nach Moro'scher Tuberkulin-Einreibung positive Reaktion ein.

5) **Basedow'sche Krankheit bei einem 8jährigen Knaben,** von Eric Pritchard und Sydney Stephenson.

Juli.

1) **Gesichts-Empfindung, Wahrnehmung und Urteil,** von Robert W. Doyne. (Klinische Vorlesung.)

2) **Die operative Glaukom-Behandlung,** von R. H. Elliot.

Verf. exzidiert ein Stück der Sklera mit dem Trepan dicht am Limbusrand, so daß die vordere Kammer eröffnet wird. Wenn die Iris in die Wunde vorfällt, wird eine Iridektomie gemacht. Bei 128 Glaukom-Operationen trat 6 mal Glaskörperverlust ein. Es war stets eine druckvermindernde Wirkung vorhanden. Bei 15 Patienten, die sich nach mehreren Monaten wieder vorstellten, war die Herabsetzung des Druckes noch mit dem Maklakoff'schen Tonometer nachweisbar.

3) **Die Probe mit bovinem Tuberkulin bei phlyktänulären Erkrankungen,** von Haward Bywater.

In 15 Fällen trat positive Reaktion bei kutaner Anwendung (Moro) des bovinen Tuberkulin ein, und zwar war die Reaktion in 12 Fällen bei bovinem Tuberkulin stärker, als bei menschlichem Tuberkulin.

4) **Ein ungewöhnliches Vorkommnis nach der Enukleation,** von James A. Wilson.

Nach Entfernung eines glaukomatösen Augapfels bei einer 60jährigen Patientin füllte sich die Augenhöhle von hinten an, die Lider schwollen an und wurden vorgetrieben ohne sichtbare Blutung. Nach einigen Wochen trat Rückbildung zur Norm ein, aber ein Knochensplitter wurde ausgestoßen.

Nach Verf.'s Meinung wurde der hintere Teil der Tenon'schen Kapsel vorgetrieben und verhinderte so den Abfluß des Blutes. Die richtige Behandlung wäre ein Einschnitt in die Kapsel gewesen.

5) **Familiäre amaurotische Idiotie,** von Eric Bellingham Smith.

Verf. beschreibt das typische Krankheitsbild bei einem 11 Monate alten Mädchen, dem dritten Kinde jüdischer Eltern.

August.

1) **Die Bakteriologie der normalen Bindehaut in ihrer Beziehung zu intraokularen Operationen,** von Stephen Mayou.

(Klinische Vorlesung.)

2) **Ein Stammbaum von 5 Generationen mit blauer Lederhaut,** von N. Bishop Harman.

Bei 31 Individuen von 5 Generationen, 13 männlichen und 18 weiblichen, wurde eine bläuliche bleifarbene Färbung der Lederhaut beobachtet. die sich vom Äquator des Augapfels bis zur Hornhaut ausdehnte. Die Vererbung geschah durch die weiblichen Mitglieder; allerdings hatte nur ein männliches geheiratet, dessen Kinder nicht betroffen waren.

3) **Nebennierengeschwulst, Geschwülste beider Sehnerven und Hydrocephalus mit Fettsucht und Zeichen frühreifer Entwicklung,** von Leonard Guthrie und W. d'Este Emery.

Ein 4jähriges Mädchen mit Hydrocephalus und Sehnervenatrophie glich mehr einem Mädchen in der Pubertät, die äußeren Genitalien waren stark entwickelt. Patientin starb nach Hirnventrikel-Punktion. Bei der Sektion fand sich eine Geschwulst der linken Nebennierenkapsel vom Bau eines Fibrosarkoms mit einigen Riesenzellen. Im Gehirn war außer Hydrocephalus

internus eine Geschwulst vorhanden, welche das Chiasma zerstört hatte und sich nach vorn bis zu den Foramina optica erstreckte. Im histologischen Bau glich es einem Gliom, enthielt aber ebenfalls Riesenzellen.

4) **Ein ungewöhnlicher Fall von Diphtherie der Bindehaut und Hornhaut,** von Sydney Stephenson.

Bei einem 6jährigen Knaben war die Bindehaut des Augapfels und die Hornhaut beider Augen von einer Membran bedeckt, die Diphtheriebazillen und Streptokokken enthielt. Es wurden zwei Serum-Injektionen gemacht. Bei der Entlassung war die eine Hornhaut getrübt, die andre staphylomatös.

September.

1) **Die grobe Anatomie des Filtrationswinkels des menschlichen Auges,** von Arthur Thomson.

Die innere Oberfläche der Hornhaut zeigt nahe dem Rande ein Konvexität. In dem Raum zwischen Limbus und Anheftung der Regenbogenhaut liegt eine Bucht, welche vorn durch den Rand der erwähnten Konvexität überdacht wird. In diese Bucht wird die verdickte Regenbogenhaut bei Pupillen-Erweiterung zurückgezogen. Bei Pupillen-Verengerung bewegt der durch die Streckung der Regenbogenhaut entstehende Zug das Balkenwerk am Kammerwinkel nach innen und bringt so die Bucht zum Verschwinden. Die Bewegungen der Regenbogenhaut können so den Flüssigkeitswechsel in der Vorderkammer und die Zirkulation im Schlemm'schen Kanal beeinflussen.

2) **Die Ergebnisse einer kurzen Reihe subkonjunktivaler Einspritzungen beim Kaninchen,** von Janie Hamilton Mc. Ilroy.

Regenbogenhaut- und Ziliarkörper-Hyperämie, keine Aderhaut-Hyperämie, gesteigerter Eiweißgehalt des Kammerwassers.

3) **Fünf Monate augenärztlicher Arbeit in Luxor, 1910,** von A. F. Mac Callan.

Außer drei Heilanstalten für Augenkranke und augenärztlicher Überwachung der Schulen bestehen zwei umherreisende Zelt-Anstalten, welche die größeren Städte besuchen. In einer solchen war Verf. in Luxor tätig, wo während 5 Monaten 1855 Operationen ausgeführt werden mußten.

4) **Rezidivierende tuberkulöse Aderhaut-Entzündung,** von Carl Koller.

3 Fälle bei jugendlichen Individuen.

5) **Retinitis pigmentosa,** von Robert W. Doyne.

Zu den wenig beachteten Symptomen gehören: 1. lange Dauer von Nachbildern; 2. in vorgeschrittenen Fällen Bevorzugung eines besonderen Grades künstlicher Beleuchtung; 3. die vorübergehende Empfindung eines hellen Lichtscheins in der Peripherie des Gesichtsfeldes; 4. ein Bezirk grauer Infiltration innerhalb der pigmentierten Zone; 5. eine dicht vor der Retina liegende Schicht zarter opaleszierender Glaskörpertrübungen.

Bei der Behandlung kann innerliche Verabreichung von Schaf- und Ochsennetzhaut vorteilhaft wirken!

6) **Die Bakteriologie der Hornhautgeschwüre,** von Angus Mac Nab. (Referierende Übersicht.)

7) **Arteriosklerose; Thrombose der Zentralvene der Netzhaut; akutes Glaukom; hintere Sklerotomie; Iridektomie; Enukleation; Tod; Untersuchung des Augapfels,** von Sydney Stephenson.

8) **Eine Dermoidgeschwulst der Hornhaut beim Hunde,** von Russ Wood und Law Webb.

9) **Das Tonometer von Schiötz,** von Bernard Bridland. Beschreibung und Gebrauchsanweisung.

10) **Die Behandlung von Cortical-Resten bei Operationen des grauen Stars,** von G. H. Fink.

Um Star-Reste zu entfernen, sei es durch Druck, sei es durch Ausspülung, ist Erweiterung der Pupille erforderlich. G. Abelsdorff.

Vermischtes.

1) Treviso, 27. November 1910.

. . . . . .

. . ., um dann nach Genua und von dort mit dem norddeutschen Lloyd nach Java zu fahren, wohin ich zur Katarakt-Operation von einem Chinesen berufen bin. Ich freue mich auf die schöne Reise, zu welcher ich Ihr Buch Um die Erde mitgenommen habe. . . . . E. Fuchs.

2) Kairo, den 27. November 1910.

. . . . . .

. . . Es wird Sie vielleicht interessieren, daß ein englischer Stabsarzt, G. Hughes, der mit einem andren das Aushebungsgeschäft der ägyptischen Truppen besorgt, eine Studie über das Vorherrschen gewisser Krankheiten in Ägypten geschrieben hat (La presse médicale d'Egypte, 1910, Nr. 20): Er hat nur sehr große, kräftige Leute untersucht (das ägyptische Militär-Mindestmaß ist 1,67 m!) und in der ersten Serie von 2607 Mann 33 Blinde und 165 Einäugige gefunden. Bei nur äußerlicher Untersuchung fand er 65 – 68% florides Trachom, und davon 79 - 86% schon ohne Lupen-Betrachtung an der Hornhaut geschädigt. Ich füge dem hinzu, daß weder ich noch der khediviale Leibarzt Dr. Bitter je einen Soldaten ohne wenigstens Trachom-Narben gesehen haben.

Auch die Fabel von der Seltenheit des Pannus beim ägyptischen Trachom, welche auf dem Internat. Medizin. Kongreß in Kairo von nicht weniger als 15 hiesigen Augenärzten erzählt wurde, und der ich schon in einer früheren Arbeit widersprochen, wird durch die Beobachtungen des Nichtspezialisten Dr. Hughes widerlegt; allerdings wirft er Leukom (Blennorrhoe-Folgen) und andre Hornhauttrübungen zusammen. Er erwähnt dann noch, daß sich manche Militärpflichtige zum Zwecke der Dienst-Entziehung glühende Nadeln in die Hornhautmitte einstechen, was einen intensiven Weißfleck hervorruft, oder gar durch Anstechen der Linse traumatische Katarakt erzeugen, auch allerhand reizende pflanzliche Mittel in den Bindehautsack bringen, wie das auch in Rußland häufig ist. Hughes erwähnt dann noch die Häufigkeit des Favus der Kopfhaut (14%), der schweren Ancylostomum-Anämie (8%), der Bilharziose, Pellagra usw. . . . . Meyerhof.

Bibliographie.

1) Die aseptische Augentropf-Flasche, von Dr. Marcel Falta. (Deutsche med. Wochenschr. 1910. Nr. 44.) Die Flasche ist ganz aus Glas, kann in kochendem Wasser oder in strömendem Dampf sterilisiert oder mit beliebigen desinfizierenden Lösungen ausgespült werden. Der wesentlichste Teil des Tropfers ist eine kleine Glasundine, an welcher eine Öffnung zur Aufnahme der Lösungen und ein kleiner Zapfen zum Tropfen angebracht ist. Diese Undine ist an einen Glasstöpsel angelötet, welcher die die Lösung enthaltende Flasche luftdicht verschließt.

2) Monokel und Halbklemmer, von Dr. E. Oppenheimer. (Deutsche med. Wochenschr. 1910. Nr. 44.) Verf. empfiehlt anstatt des Monokels eine Halbklemmerform, für die sich der „Fingerklemmer"-Nasensteg am besten eignen würde.

3) Über die Erkrankung der Hornhaut bei Morbus Basedowii mit Exophthalmus, von Dr. A. v. Poppen. (Deutsche med. Wochenschr. 1910. Nr. 43.) Da der Exophthalmus meistens rasch fortschreitet, bedecken bald die Lider den Augapfel nicht mehr und die Hornhaut entblößt sich immer mehr. Gleichzeitig entwickelt sich eine Chemosis conjunctivae bulbi, und, meist an der unteren Hälfte der entblößten Hornhaut, entstehen ein oder zwei kleine Infiltrate von graugelblicher Färbung. Nach der Ansicht des Verf.'s handelt es sich um eine Paraphimose, die sich infolge hochgradiger Protrusio und starker Verkürzung der Lider entwickelt.

4) Pupillenstörungen bei Dementia praecox, von Prof. E. Meyer in Königsberg. (Berliner klin. Wochenschr. 1910. Nr. 40.) In den drei vom Verf. beobachteten Fällen von Dementia praecox wurde folgende Pupillenstörung festgestellt: Bei Druck auf die Iliakalpunkte erweitern sich die Pupillen maximal und bleiben starr auf Lichteinfall. Läßt der Druck nach, so verengen sie sich sofort und reagieren dann wie sonst auf Licht.

5) Schürze der Lidbindehaut (Conjontive „en tablier"), von Dr. Georges Leboucq. (Annales et Bulletin de la Société de médecine de Gand.) Beobachtung bei einem 18jährigen Patienten, — mit sehr klaren Abbildungen.

6) Über passagere Rindenblindheit durch Commotio cerebri, von Privatdoz. Dr. Hirsch. (Deutsche med. Wochenschr. 1910. Nr. 31.) Es handelt sich bei dem 12jährigen Patienten, der von einem Automobil überfahren wurde, um eine totale Erblindung im Anschluß an ein stumpfes Schädeltrauma, das vornehmlich das Hinterhaupt traf. Die Erblindung wurde fast unmittelbar nach dem Unfall festgestellt, war $2^1/_2$ Stunden hindurch komplett, es fehlte jede Lichtempfindung; dann kehrte Formsehen wieder und ließ sich typische rechtsseitige homonyme Hemianopsie nachweisen. Am zweiten Tage war der Defekt der rechten Gesichtshälfte nicht mehr vollständig. Am dritten Tage war das Sehvermögen normal und ein Gesichtsfelddefekt nicht mehr nachweisbar.

7) Bemerkungen über den Nystagmus der Bergleute im nördlichen Frankreich, von Dransart. (Congrès de Lille. 1909.) Verf. bespricht die Ursache des Nystagmus, die Pathogenese, die einzelnen Arten und die Prophylaxe.

8) Über die morphologischen Eigenschaften des Nystagmus, von Dr. Buys und Coppez. (Bulletin de l'Académie Royale de médecine

de Belgique.) Mit Hilfe des Nystagmographen von Buys wurden die verschiedenen Nystagmus-Arten graphisch aufgenommen und an der Hand der Tafeln erläutert.

9) Über einen Fall von Phakokele bei Hornhaut-Tuberkulose nebst anatomischem Befund, von Max Ulrich Thierfelder. (Inaug.-Dissertat., Rostock 1909.) Es handelt sich um einen ausgeprägten Fall von Phakokele, bei welcher ein Teil des Granulationsgewebes mit nach vorn genommen und vorgedrängt wurde, während ein kleiner Teil der Linsenkapsel frei zutage liegt.

10) Über tuberkulöse Erkrankungen am Auge, von Prof. Dr. C. Hess. (Medizin. Klinik. 1910. Nr. 33.) Zusammenfassung der verschiedenen Erkrankungen des Auges, die auf Tuberkulose zurückzuführen sind.

11) Die Behandlung des beginnenden Altersstars mit Einträuflungen von Jodsalzen ins Auge, von Dr. R. A. Katz. (Klin. therap. Wochenschr. 1910. Nr. 36 u. 37.) Im Laufe von 11 Jahren hat Verf. mehr als 60 Fälle mit Einträuflungen von Jodnatrium bei beginnendem Altersstar behandelt. Verf. begann mit einer 5 %igen Lösung und setzte die Konzentration derselben zuweilen bis zu 1 % herab, wenn auch nur die geringste Reizung der Konjunktiva auftrat. Die Tropfen wurden vor dem Schlafengehen und womöglich des Morgens $^1/_2$ bis 1 Stunde vor dem Aufstehen eingeträufelt. Der Einfluß der Jodtropfen auf den Verlauf des Altersstars sei ein unzweifelhafter. In einer beträchtlichen Reihe von Fällen gelang es, durch die Behandlung mit Jodnatrium entweder die Entwicklung des Stars zu verhüten und die weitere Abnahme des Sehvermögens zu hemmen, oder sogar die gebildeten Linsentrübungen bis zu einem gewissen Grade aufzuhellen.

12) Über Vorstufen des primären Glaukoms, von Dr. Ischreyt in Libau. (St. Petersburger med. Wochenschr. 1910. Nr. 34.) Bei der Untersuchung eines wegen Karzinom des unteren Lides enukleierten Auges fand Verf. eine chronische Entzündung der die Kammerbucht begrenzenden Gewebe. Der Befund stellt ein Bindeglied dar zwischen der Knies'schen primären Kammerbucht-Entzündung und der entwickelten peripheren Iris-Synechie und zeigt, wie diese sich aus jener entwickeln kann.

13) Das klinische Bild der abgelaufenen Tuberkulose des vorderen Augapfel-Abschnittes, von Hans Sauer. (Inaug.-Dissert., Rostock 1910.) Veröffentlichung von 18 Krankengeschichten aus der Rostocker Augenklinik, bei denen die Diagnose der Tuberkulose frühzeitig oder aus dem weiteren Verlauf mit der Sicherheit gestellt werden konnte, wie sie durch die modernen diagnostischen Hilfsmittel gewährleistet wird.

14) Die Anwendung des Protargols in warmer Lösung, von Dr. Chrzelitzer in Posen. (Berliner klin. Wochenschr. 1910. Nr. 37.) In der Apotheke oder von dem Arzt bereitete Protargol-Lösungen werden stets frisch hergestellt. Die einfachste Methode ist, auf das in einer Schale befindliche Quantum destillierten kalten Wassers die verordnete Dosis Protargol aufzustreuen, so daß das Pulver rasenförmig die Oberfläche des Wassers bedeckt. Man läßt dann $^1/_2$ bis 1 Stunde lang stehen, und die Lösung vollzieht sich ohne jedes Umrühren von selbst. Fritz Mendel.

Um Einsendung von Separat-Abzügen wird gebeten (Berlin NW. 26 Schiffbauerdamm).

Verlag von Veit & Comp. in Leipzig. — Druck von Metzger & Wittig in Leipzig.

Centralblatt

für praktische

AUGENHEILKUNDE.

Herausgegeben von

Prof. Dr. J. Hirschberg, Geh. Med.-Rat, in Berlin.

Unter ständiger Mitwirkung der Herren Prof. G. Abelsdorff in Berlin, Dr. Berger in Paris, Prof. Birnbacher in Graz, Dr. Brailey in London, Dr. Bruns in Steglitz, Prof. Cl. du Bois-Reymond in Schanghai, Dr. Czellitzer in Berlin, Prof. E. Emmert in Bern, Prof. C. Gallenga in Parma, Dr. Ginsberg in Berlin, Prof. Goldzieher in Budapest, Dr. Gordon Norrie in Kopenhagen, Prof. Horstmann in Berlin, Dr. Issigonis in Smyrna, Prof. H. Knapp in New York, Lt. Col. F. P. Maynard, I. M. S. Calcutta, Dr. F. Mendel in Berlin, Dr. Moll in Berlin, Dr. W. Mühsam in Berlin, Dr. Neuburger in Nürnberg, Dr. Peltesohn in Hamburg, Dr. Pergens in Maeseyck, Prof. Peschel in Frankfurt a. M., Dr. Purtscher in Klagenfurt, Dr. M. Reich in Petersburg, Dr. H. Rönne in Kopenhagen, Med.-Rat Dr. Scheer in Oldenburg, Prof. Schenkl in Prag, Prof. Schwarz in Leipzig, Dr. Spiro in Berlin, Dr. Steindorff in Berlin, Dr. Stiel in Köln.

Monatlich ein Heft. Preis des Jahrganges 12 Mark. Zu beziehen durch alle Buchhandlungen des In- und Auslandes und die Postanstalten des Deutschen Reiches.

1910. Vierunddreißigster Jahrgang. November.

Inhalt: Nekrolog Trousseau's. **Original-Mitteilung.** Zwei Fälle von Tenonitis. Von Dr. **O. R. Lurie** in Kiew (Rußland). (Schluß.)

Klinische Beobachtungen. Ein glückhaft' Schuß in's Schwarze des Auges. Von J. Hirschberg.

Neue Instrumente, Medikamente usw. Tafeln zur Bestimmung der zentralen Sehschärfe schwachsichtiger Augen mit Hilfe des Stereoskops. Von Emil Berger.

Gesellschaftsberichte. 1. Berliner Ophthalmologische Gesellschaft. — 2. Transactions of the Ophthalmological Society of the United Kingdom.

Referate, Übersetzungen, Auszüge. 1) Mitteilungen aus der Augenklinik des Carolinischen Medico-Chirurgischen Instituts zu Stockholm, von Dr. J. Widmark. — 2) Der böse Blick und Verwandtes, vor Dr. S. Seligmann.

Journal-Übersicht. I. Zeitschrift für Augenheilkunde. XXII. Heft 1—4. 1910. Januar. — II. The Ophthalmic Record. Vol. XX. 1910. März bis April. — III. The Ophthalmoscope. Vol. VII. Nr. 5. 1909. Mai bis Juni. — IV. The Ophthalmic Review. 1910. August bis September.

Vermischtes. Nr. 1—8.

Bibliographie. Nr. 1—21.

Armand-Henry Trousseau,
geboren 1856 zu Paris,
gestorben am 1. November 1910.

Tief erschüttert las ich in den Tages-Zeitungen, deutschen wie französischen (Le Journal, 2. November 1910), die Nachricht von dem tragischen Ende unsres hochverehrten Fachgenossen ARMAND-HENRI TROUSSEAU, der am Vormittag des 1. November d. J., auf dem Wege von Paris nach Fontainebleau zum Frühstück und zum Golf-Spiel, mit dem selbstgeführten Automobil verunglückte und augenblicklich den Tod fand. Hatte ich doch noch bei meiner letzten Anwesenheit in Paris 1906 seine Sicherheit in der Auto-Führung persönlich zu bewundern Gelegenheit gehabt.

So oft ich nach Paris kam, bat ich TROUSSEAU, mir eine Stunde des Schauens zu gewähren, was er stets mit liebenswürdiger Bereitwilligkeit getan hat. Er war ein begnadeter Künstler in der Star-Ausziehung, nach BOWMAN, MOOREN und ED. JÄGER der größte, den ich auf allen meinen Reisen zu bewundern Gelegenheit hatte. (Vgl. m. Geschichte d. Augenheilkunde XIV, S. 110.)

Als Sohn des berühmten Klinikers Prof. A. TROUSSEAU (1801—1867) zu Paris, fand er ja seinen Pfad geebnet. Aber durch unermüdliches Streben hat er die Erfolge verdient, die ihm zu Teil geworden. Zuerst wurde er Arzt an der nationalen Klinik Quinze-Vingts, dann auch Chef-Arzt der augenärztlichen Gründung von ADOLF v. ROTHSCHILD, einer der schönsten Augenheilanstalten in Europa, und bewältigte neben den ungeheuren Anforderungen, die diese beiden Krankenhäuser an ihn stellten, noch eine hervorragende Privat-Praxis in der Weltstadt Paris.

Veröffentlicht hat TROUSSEAU, außer zahlreichen Abhandlungen, einige Bücher, für welche das Wort SHAKESPEARE's gilt, daß Kürze des Witzes Seele ist; mit denen der Verf. selber „rein praktische Zwecke" verfolgte und „der Klarheit und Einfachheit" nachstrebte: 1. Traitement des maladies des yeux, Paris 1895, (12°, 158 S.); 2. Guide pratique pour le choix des lunettes, deuxième édition, Paris 1907 (12°, 100 S.).

Der öffentlichen Hygiene seines Vaterlandes hat er einen Dienst geleistet durch seinen Bericht über die Blindheit und die Blinden in Frankreich, den er, zusammen mit TRUC, 1902 verfaßte.

Jeder, der ARMAND-HENRI TROUSSEAU gekannt hat, wird ihm ein ehrenvolles Andenken bewahren. H.

Zwei Fälle von Tenonitis.

Von Dr. **O. R. Lurie** in Kiew (Rußland).

(Schluß.)

I. Ein Fall von seröser Tenonitis (luetica).

Am 12. November 1909 wandte sich an mich Herr W., 33jährig, mit Klagen über Rötung des rechten Auges und leichtes Tränen. Patient

stand 1 Jahr vorher in meiner Behandlung anläßlich eines Chalazion, wobei, nach einer in meinen Büchern sich vorfindenden Notiz, die Sehkraft beider Augen = 1,0, bei emmetropischer Refraktion, war. Bei der Inspektion fiel eine zarte ziegelrote Injektion der hinteren Gefäße der Conjunktiva bulbi auf. Die Conjunktiva der Lider war kaum merklich hyperämisiert. Das rechte Auge war etwas feuchter, als das linke. Bezüglich der Kornea, Iris, durchsichtigen Medien, des Augenhintergrundes keine Abweichungen von der Norm. Jedoch war die Sehschärfe des rechten Auges auf 0,4 bis 0,5 reduziert. Die Bewegungen des Auges erwiesen sich als normal, schmerzlos; auch fehlte jegliche Protrusion. Recht schwer fiel es, die Rötung der Conjunctiva bulbi, bei Mangel sonstiger Veränderungen von seiten andrer Partien, zu erklären. Auch der Grund der Herabsetzung der Sehkraft war mir nicht verständlich.

Anamnestisch waren weder Infektionskrankheiten, noch Lues, die kategorisch negiert wird, zu eruieren. Bezüglich rheumatischer Erscheinungen lagen unbestimmte, unklare Hinweise vor. Patient litt häufig an Ekzem, war in der Jugend skrophulös.

Da ich nicht wußte, um was es sich handelte, nahm ich irgend eine mit einer Haut-Erkrankung identische Erkrankung der Conjunctiva bulbi an, von der Voraussetzung ausgehend, daß Patient häufig an Hautaffektionen litt, und die Conjunctiva bulbi, wie bekannt, mit mehrschichtigem Plattenepithel bedeckt ist und Krankheitsprozesse aufweist, die mit Hautkrankheiten identisch sind (z. B. die Phlyctaene).

Nachdem ich gelbe Präzipitatsalbe verordnet hatte, vergrößerte sich im Laufe der nächsten Tage die Rötung der Conjunktiva, während sonst der Status fortbestand. Es wurden nun warme Kompressen verordnet, und die gelbe Salbe wurde eingestellt. Nach Verlauf von 2 Wochen trat allmählich leichte, blaßgelbliche Chemosis im unteren Teil des Augapfels auf. Gleichzeitig konnte man eine leichte diffuse Trübung in den oberflächlichen Hornhaut-Schichten konstatieren. Der Augenhintergrund bot keine Veränderungen, doch war die Sehschärfe auf 0,2—0,3 gesunken. Es waren keinerlei Störungen der Augenbewegungen, auch keine Schmerzen vorhanden; Exophthalmus wurde gleichfalls nicht beobachtet, bei keiner Augenstellung trat Verdoppelung der Gegenstände auf. Ein solch langsamer Verlauf der Krankheit, das Fehlen subjektiver Beschwerden, von Hinweisen auf eine gewisse Undeutlichkeit des Sehvermögens und leichtes Tränen abgesehen, das Fehlen der kardinalen Symptome einer Tenonitis, außer einer leichten Chemosis, der Mangel eines bestimmten ätiologischen Faktors, — alles dieses bewog mich zur Annahme, daß es sich um eine eigenartige Erkrankung der Conjunctiva bulbi handle, um eine Erkrankung, die identisch mit irgend einem Hautleiden ist, doch dank der Verschiedenheit im anatomischen Bau der Conjunktiva und der Haut einen speziellen Verlauf nimmt. Daß eine derartige Erkrankung sich lediglich durch eine Chemosis manifestieren kann,

beweist der Fall von THILLIER, der behauptet, daß die Urticaria sich auch an der Bindehaut in der Form einer chemotischen Schwellung zeige. (10)

Nach etwa 4wöchiger Krankheitsdauer demonstrierte ich diesen Fall, der für mich recht unklar war, im „Kiewer Ophthalmologischen Verein". Die dort anwesenden Fachkollegen sprachen sich, auf Grund der bestehenden blaßgelben Chemosis, zugunsten einer recht langsam und eigenartig verlaufenden serösen Tenonitis aus. Verordnet wurden Salicylate und NaJ.

Der weitere Krankheitsverlauf drängte auch mir die Überzeugung von der Richtigkeit dieser Diagnose auf.

Die Chemosis nahm zu. Am unteren Teil des Augapfels trat ein blaßgelblicher Wall auf, der nur mit Mühe von den Lidern bedeckt wurde. Alle andern Erscheinungen wiesen den Status quo auf.

Im Laufe der ganzen Zeit wurden weder Exophthalmus, noch Störungen der Augenbewegungen, noch irgend welche Schmerzen beobachtet.

In solcher Weise verlief der Prozeß im Laufe von mehr als $3^1/_2$ Monaten und erst dann begann die Chemosis allmählich zu schwinden, um ungefähr zum Schlusse des 5. Monats vollständig zu vergehen. Gegenwärtig (26. Juli 1910) ist noch eine leicht gelbliche Färbung der Sklera an der Stelle, wo sich die Chemosis befunden, sichtbar.

Etwa $1^1/_2$ Monate nach dem Verschwinden der Chemosis trat bei Pat. plötzlicher Haarausfall am Kopfe auf. Von dermatologischer Seite wurde nun bei Pat. rezente Lues diagnostiziert, welche erst vor einigen Monaten entstanden sind.

Pat., dem eine antisyphilitische Kur verordnet worden war, zeigte sich eine Zeitlang nicht. Erst etwa $2^1/_2$ Monate nach dem Verschwinden der Chemosis wandte sich Pat. wieder an mich mit Klagen über Verminderung der Sehkraft des rechten Auges, überaus heftiges Kopfweh, das 2 Wochen lang angedauert hatte, und Erbrechen.

Bei der Augen-Untersuchung konstatierte ich: ungleiche Pupillenweite (rechts > links), bei erhaltener Licht- und Konvergenz-Reaktion, Herabsetzung des Sehvermögens am rechten Auge auf 0,08 und deutlich ausgesprochene Neuritis optica o. d. Links erwies sich der Augenhintergrund normal, die Sehschärfe unverändert. Es fiel beträchtliche Abmagerung des Kranken auf. — Am 26. Juli 1910 stellte sich Pat. wieder ein. Ich erhob folgenden Befund: die Pupillen sind gleich weit, doch hat die rechte eine ovale Form angenommen. Die Umrisse der rechten Papille sind etwas verschwommen; es besteht eine leichte venöse Hyperämie der Papille, wobei die Gefäße nicht unterbrochen werden; Venen ein wenig geschlängelt. Sehschärfe o. d. = 0,6.

Somit wird erhebliche Besserung konstatiert.

Der vorliegende Fall scheint mir großes klinisches Interesse zu beanspruchen. Denn 1. stellt die seröse Tenonitis an und für sich eine seltene Erkrankung dar (im ganzen 40 von BIRCH-HIRSCHFFLD gesammelte Fälle);

ein subakuter, bzw. chronischer Krankheitsverlauf ist ein überaus seltenes Vorkommnis; 2. waren in meinem Falle die einzigen Anzeichen der Tenonitis die ziegelrote Injektion der Conjunctiva bulbi und die blaßgelbliche Chemosis. Die typischen und wichtigsten Tenonitis-Symptome, die Birch-Hirschfeld hervorhebt, fehlten: die Augen-Bewegungen gingen schmerzlos und normal vor sich, es fehlte selbst mäßiger Exophthalmus. Das O'Ferral'sche Zeichen, d. h. Ödem des tarsalen Teiles des oberen Lides fehlte gleichfalls. Auch fehlten Vorboten in Form von Kopfweh, Stirnschmerzen, Schlaflosigkeit, Temperatur-Steigerung. 3. Die Herabsetzung des Sehvermögens zu Beginn der Krankheit, als noch keine Trübung der Kornea vorhanden war, kann nur auf leichte Durchtränkung der Chorioidea durch den Suprachorioidealraum zurückgeführt werden. Das leichte Ödem und die hierdurch verursachte Ernährungsstörung der Retina ist auch als alleinige Ursache der Sehkraft-Verminderung, bei Abwesenheit jeglicher ophthalmoskopischer Veränderungen, aufzufassen. 4. Die später hinzugetretene Neuritis optica, nachdem die Tenonitis-Erscheinungen, abgesehen von der gelblichen Verfärbung der Sklera an Stelle der Chemosis, schon geschwunden waren, scheint mir in keinem Zusammenhang mit der Tenonitis zu stehen, sondern ist die Folge eines spezifischen Gehirnprozesses, dessen Charakter von den Neuropathologen nicht genau bestimmt ist.

Der Prozeß erinnert am ehesten an irgend ein Gumma oder an eine spezifische Affektion der Hirnhäute, doch werden solche Erscheinungen ja bei alter, und nur sehr selten bei frischer Lues beobachtet.

Die gegenwärtig bestehende erhebliche Besserung des Zustandes spricht, meines Erachtens, entschieden auch zugunsten einer luetischen Grundlage für die Neuritis optica, also zugunsten sehr früh aufgetretener tertiärer Erscheinungen.

II. Ein Fall von eitriger Tenonitis nach Influenza.

In der Monographie von Birch-Hirschfeld sind 34 bis zum Jahre 1908 inkl. beschriebene Fälle gesammelt. Es kommen hinzu die in dieser Monographie nicht aufgenommenen Fälle von Kalaschnikow, Kos und Katz. Als ätiologisches Moment konnte unter all' diesen Fällen Influenza 8 mal festgestellt werden. Mein Fall, über den ich hier berichten möchte, wäre in dieser Beziehung somit der neunte in der Literatur.

Am 6. Dezember 1909 wandte sich an mich der Landarzt F. mit Klagen über Ödem des oberen Lides und unangenehme Sensationen. Ferner klagte Pat. über Schmerzen in der linken Stirnhälfte, über Kopfweh und Schlaflosigkeit.

Eine Woche vor dieser Erkrankung hatte Pat. eine mit mäßiger Tem-

[1] Ein Jahr vorher, als mich Pat. konsultierte, war der ophthalmologische Befund: Refraktionsmyopie = 4,0 D., bei vollkommener Sehschärfe auf beiden Augen.

peratur-Steigerung, allgemeinem Unwohlsein und Frösteln einhergehenden Influenza durchgemacht.

Der objektive Augenbefund war folgender: Ödem des tarsalen Teiles des oberen Lides; die Conjunktiva der Lider leicht hyperämisch, die Conjunctiva bulbi weist keine besonderen Abweichungen von der Norm auf. Bei sehr genauer Beobachtung ließ sich eine ganz leichte Protrusio direkt nach vorn konstatieren. Bei Bewegungen des Auges empfand Pat. heftige Schmerzen, besonders wenn sich das Auge zur Nase wandte. Auch die Exkursion war ein wenig an der nasalen Seite beschränkt, so daß es mittels Applikation farbiger Gläser bei äußerster Drehung des Auges zur Nase hin gelang, Verdoppelung des Lichtes zu erzielen. Kornea, Iris und Kammerwasser wiesen keine Abweichungen von der Norm auf. Die Pupille war von rundlicher Form, reagierte prompt auf Licht.

Die Untersuchung des Sehvermögens mittelst Schrift-Tafeln und die Myopie korrigierenden Gläsern zeigte, daß die Sehschärfe des linken Auges auf 0,1 herabgesetzt ist, während diejenige des rechten Auges = 1,0 ist.

Die ophthalmoskopische Untersuchung stellte fest, daß die brechenden Medien durchsichtig sind, und daß am Augenhintergrunde, eine Papillenbreite von der Papilla n. optici entfernt, im unteren Teile der Chorioidea sich ein gelblich-blasses, beschränktes Exsudat von ovaler Form und $1^1/_2$ Papillen großen Diameter vorfand; über dieses Exsudat gingen die Retinalgefäße hinweg. Andre Veränderungen von seiten der Papille, der Chorioidea und Retina fehlten.

Der gesamte Befund als: Ödem des tarsalen Lidabschnittes, der geringe Exophthalmus, die Schmerzhaftigkeit bei Bewegungen desselben und das Exsudat in der Chorioidea veranlaßte mich zur Diagnose-Stellung: Tenonitis et Chorioiditis exsudativa circumscripta.

Der herbeigezogene Konsulent, Dr. Mandelstamm, stimmte der Diagnose bei und Pat. wurde alsdann in die Augenabteilung des Kiewer Jüdischen Hospitals aufgenommen. Verordnet wurden: Aspirin, Kataplasmen, Diaphorese.

Anfangs vermutete ich eine seröse Tenonitis, da alle Erscheinungen verhältnismäßig schwach ausgeprägt waren. Doch bald änderte sich schroff das ganze Bild. Schon tags darauf verbreitete sich das Exsudat der Chorioidea bis zur Papilla n. optici, wobei es zum vollständigen Ausfall fast des gesamten oberen Gesichtsfeldes kam. Mit dem Zentrum unterschied Pat. die vorgehaltenen Finger auf 1 m Entfernung. Die Nacht hatte Pat. unruhig verbracht, das Kopfweh hatte zugenommen; der Exophthalmus hatte sich vergrößert. Im unteren Teile des Augapfels war eine geringe Chemosis von gelblich-roter Farbe aufgetreten. Das Auge erschien bei Betastung etwas härter, die Pupille war ein wenig enger, die Iris leicht hyperämisch. T = 37,6°. — Es wird dieselbe Kur fortgesetzt. In den nächsten Tagen stieg die Temperatur bis auf 38,6° an, die Schmerzen er-

reichten ihren Höhepunkt; Pat. konnte nicht schlafen, klagte über ein Gefühl von schwerem Druck im Auge. Die Medien sind undurchsichtig geworden, die Pupille eng, T + 2, der Exophthalmus hat noch mehr zugenommen; die Chemosis, die eine dunkelrote Farbung angenommen hat, gleichfalls. Das obere Lid ist ganz angeschwollen. Vollständiger Verlust der Lichtempfindlichkeit.

Unter solchen Erscheinungen verging eine Woche. Alsdann begann das Krankheitsbild an eine typische Panophthalmitis zu erinnern. Der Augapfel war vergrößert; der Glaskörper war von einem Exsudat, das keine gelbliche Färbung aufwies, ausgefüllt; die Lider waren stark geschwollen und rot; die Chemosis hatte eine solche Stärke erreicht, daß sie kaum von den Lidern bedeckt wurde; und nach Verlauf von 3 Wochen seit Aufnahme des Kranken ins Hospital trat eine begrenzte gelbliche Schwellung im Gebiete der Befestigung des Musculus rectus externus an der Sklera auf. An dieser Stelle entleerte sich dicker Eiter, mit Beimengung von nekrotischem Gewebe. Sofort fiel die Temperatur ab, die Schmerzen waren so gut wie geschwunden, das Allgemeinbefinden weit besser.

Zum Schlusse der 4. Woche dauerte die Eiter-Entleerung noch fort, das Auge begann zu schrumpfen. Der Prozeß lief in eine Phthisis bulbi aus, mit Bildung einer tiefen Furche, die eine eingezogene Narbe darstellt, an der äußeren Partie des Auges.

Der vorliegende Fall verdient, abgesehen von der Seltenheit des Leidens, auch wegen des stürmischen Verlaufs und in bezug auf die Frage der primären Lokalisation des Prozesses Beachtung. War hier das Exsudat in der Chorioidea die Ursache der Tenonitis, oder umgekehrt? Fand hier eine gleichzeitige Affektion der Chorioidea und der Tenon'schen Kapsel statt? Es ist schwer, hierauf kategorisch zu antworten. Die zwischen der Tenon'schen Kapsel und dem suprachorioidealen Raume existierende Verbindung läßt jede der beiden ersteren Annahmen möglich erscheinen. Den Pat. sah ich bereits am 3. Krankheitstage, und der Prozeß konnte daher, nachdem er sich an einem Punkte entwickelt hatte, sich weiterverbreitet haben. Selbstverständlich läßt sich die Möglichkeit einer gleichzeitigen Infektion nicht in Abrede stellen. Der Umstand, daß der eitrige Prozeß einen so stürmischen Verlauf genommen, scheint mir darin seine Erklärung zu finden, daß die Eiter-Anhäufung gleichzeitig innerhalb und in der Umgebung des Auges vor sich ging. Einen gewissen Anteil am Prozesse mag damals auch das retrobulbäre Gewebe genommen haben. Auch den Umstand möchte ich hervorheben, daß ungeachtet des so stürmischen Krankheitsverlaufes, der ja mit Verlust des Auges endete, der Prozeß anfangs dermaßen harmlos erschien, daß es bei flüchtiger Betrachtung möglich war, ihm keine besondere Beachtung zu schenken.

Literatur.

1) Birch-Hirschfeld, bei Graefe-Saemisch, II. Aufl., II. Teil, IX. Bd., XIII. Kap., S. 494.

2) Berlin, bei Graefe-Saemisch, I. Aufl., VI. Bd., XI. Kap., S. 584.

3) Daillet, Contribution à l'étude des ténonites, de la capsulotomie. Thèse de Paris. 1874. Zitiert nach Birch-Hirschfeld.

4) Dransart, Symptomatologie diagnostic, étiologie et traitement des hydrathroses orbito-oculaires séreuses. Journ. d'Ocul. du Nord de la France. 1890. Nr. 1, p. 6. Zitiert nach Birch-Hirschfeld.

5) Langer, Ist man berechtigt, den Perichorioidealraum und den Tenon'schen Raum als Lymphräume aufzufassen? Sitzungsbericht d. Wiener Akad. d. Wissensch. Math.-natur. Klasse. XCIX, 3. 1890. Zit. nach Birch-Hirschfeld.

6) Virchow, Hans, Über Tenon'schen Raum und Tenon'sche Kapsel. Anhang zu den Abhandl. d. Akad. d. Wissensch. Berlin, 1902. Zit. nach Birch-Hirschfeld.

7) Leber, Die Zirkulations- und Ernährungsverhältnisse des Auges, bei Graefe-Saemisch, II. Aufl., S. 294. Zit. nach Birch-Hirschfeld.

8) O'Ferrall, Dublin Journ. of med. science. XIX. p. 343, 1841. Zit. nach Birch-Hirschfeld.

9) Katz, Tenonitis und ihre Behandlung, Westnik Ophthalmologii, 1908, März—April.

10) Thillier, Manifestations oculaires de l'urticaire. Journ. des Sciences méd. de Lille. Zit. nach Michel's Jahresber. 1898.

Klinische Beobachtungen.

Ein glückhaft' Schuß in's Schwarze des Auges.

Mitgeteilt von J. Hirschberg.

An einem Sonntag dieses Herbstes, nachmittags um 5 Uhr, wurde mir ein 15jähriger vorgestellt, der an demselben Tage mittags auf der Hühner-Jagd eine Verletzung seines linken Auges durch den Schuß eines Jagdgenossen erlitten hatte. Der anwesende Vater hatte den Verletzten im Auto sofort in die nächste Provinzial-Stadt zu einem Arzt gebracht. Dieser stellte innere Blutung fest, welche auch der Vater schon gesehen, träufelte Atropin ein und verband das Auge. Im Auto wurde der Verletzte nach Berlin, zu mir gebracht.

Ich fand das verletzte Auge nur mäßig gereizt, wenig gerötet; die Spannung herabgesetzt. Die Hornhaut war klar und zeigte einen fast kreisrunden Epithel-Ausfall von etwa 2,5 mm Breite, etwas oberhalb des wagerechten Durchmessers und nahe dem Schläfen-Rande der Hornhaut. Dicht daneben, nach außen-oben war eine kleine Iris-Ablösung sichtbar. Die Pupille mittelweit, entrundet, da der Schläfen-Rand derselben mehr geradlinig verlief; die Iris also etwas breiter auf der Schläfen-, als auf der Nasen-Seite. Kein Blut mehr in der Vorderkammer. Die brechenden Teile durchsichtig; Augengrund, bei nicht zu eingehender Untersuchung, vollkommen normal. Sehschärfe befriedigend, = $^1/_2$; Finger exzentrisch.

Das Oberlid umzudrehen, lag keine Veranlassung vor. Kokaïn-Einträuflung, Ruhe, leichter Verband.

Am folgenden Tage war das Auge etwas mehr gereizt. Deshalb genauere Untersuchung. Zunächst entdeckte ich das Schrot-Korn im unteren Bindehaut-Sack. Dasselbe ist nur klein, ungefähr 2 bis $2^1/_2$ mm im Durchmesser und wiegt 85 mg; zeigt aber merkwürdige Abplattungen, wie wenn man aus einer Kugel einen Würfel hätte hämmern wollen. Vgl. Fig. 1 (natürliche Größe) und 2 (Vergrößerung). Offenbar ist das Schrot-Korn mindestens zweimal aufgeprallt, ehe es an das Auge gelangte, und hatte Tags zuvor wohl im oberen Bindehautsack gesessen. Allerdings, eine Wunde im oberen Bindehaut-Sack, eine schmerzhafte Stelle am Augenhöhlenrand vermag ich nicht zu entdecken. Jetzt fragte ich nach der Stellung des Verletzten. Der Schütze hatte aus sechzig Schritt Entfernung mit tief gehaltenem Gewehr auf die Hühner geschossen. Der junge Mann stand zur Linken des Schützen, in 90 Schritt Entfernung und wendete seine Augen stark nach seiner rechten Seite: eines der Schrotkörner ist vom Erdboden abgeprallt, wohl mehr als einmal, und hat dann, mit sehr verminderter Kraft zurückgeschleudert, das stark nasenwärts gerichtete linke Auge des Jünglings nahe dem Schläfenrande der Hornhaut gestreift, durch die Kontusion innere Blutung und kleine Iris Zerreißung bewirkt, und, ohne stärkeren Schaden anzurichten, sich in den oberen Bindehautsack eingegraben.

Fig. 1.

Fig. 2.

Nach 14 Tagen war die Pupille nur noch wenig entrundet, die Ablösung der Regenbogenhaut nicht mehr sichtbar, S = $^5/_5$, Gesichtsfeld normal.

Neue Instrumente, Medikamente usw.

Tafeln zur Bestimmung der zentralen Sehschärfe schwachsichtiger Augen mit Hilfe des Stereoskops.

Von Emil Berger.

(2. Teil. 15 Tafen mit 8 Seiten Text. Wiesbaden, J. F. Bergmann, 1910.)

Der 2. Teil dieser Tafeln (vgl. dieses Centralbl. 1910, S. 21) dient zur Bestimmung der zentralen Sehschärfe schwachsichtiger Augen von $^1/_{80}$ bis $^1/_{1000}$. Die Bestimmung der Sehschärfe bis zu $^1/_{500}$ erfolgt nach dem Prinzipe des Minimum separabile, wobei als Optotypen zwei schwarze Quadrate auf weißem Grunde verwendet werden, für Sehschärfe von $^1/_{600}$ bis zu $^1/_{1000}$ nach dem Prinzipe des Minimum visibile (als Optotyp dient ein schwarzer runder Fleck). Nur bis zu Sehschärfe $^1/_{15}$ liegen die Netzhautbilder der Optotypen innerhalb der Fovea centralis. Es wird mithin mit diesen Tafeln das Minimum separabile bzw. visibile der Fovea und der circumfovealen Zone in der Richtung der virtuellen Gesichtslinie geprüft, wobei das bessere Auge durch Fixierung eines Kreuzes zur richtigen Stellung des schwachsichtigen Auges herangezogen wird. Bei guter Sehschärfe des einen Auges ist es zweckmäßig, bei der Untersuchung ein rauchgraues Glas vor dasselbe zu setzen, da sonst das Netzhautbild des schwachsichtigen Auges nicht zur Wahrnehmung gelangt. Der Prüfung der Sehschärfe mit diesen Tafeln kann eine Bestimmung der Entfernung, in welcher Handbewegung erkannt wird, vorangehen. Handbewegung wird bekanntlich vom normalen Auge auf

1000 Fuß erkannt (Snellen), mithin entspricht die Fähigkeit, auf 20 Fuß Handbewegung zu erkennen, einer Sehschärfe von $^1/_{50}$, Handbewegung auf 1 Fuß einer Sehschärfe von $^1/_{1000}$. Bei beträchtlichen Unterschieden der mit dem Stereoskop und letzter Untersuchung nachgewiesenen Sehschärfe muß angenommen werden, daß die zentrale Sehschärfe tiefer herabgesetzt ist, als die Sehschärfe der andern Netzhautzonen.

Gesellschaftsberichte.

1) Berliner Ophthalmologische Gesellschaft.

Vorsitzender: Herr Greeff. Schriftführer: Herr Wertheim.

Sitzung vom 27. Oktober 1910.

1) Herr Lattorff stellt einen Fall von chronischem beiderseitigen Glaukom bei einem 18jährigen Mädchen vor, das gleichzeitig an hoher Myopie auf beiden Augen leidet (auf dem rechten Auge 18 D., auf dem linken 16 D.).

Das Glaukom ist wahrscheinlich hervorgerufen durch einen seit 2 Jahren bestehenden Kropf, der auf die Vena jugularis interna einen Druck ausübt.

An der Hand der Statistik und Literatur wird auf die Seltenheit des Vorkommens von Glaukom bei hoher Myopie eingegangen und auf die zu seiner Erklärung aufgestellten Theorien. Der Fall wird später veröffentlicht werden.

2) Herr Adam demonstriert einen Fall von „traumatischem Linsenkolobom". Er weist zunächst auf die Theorien hin, die zur Erklärung der Entstehung der Linsenkolobome überhaupt aufgestellt worden sind, speziell auf die Theorie, die sie als Folge persistierender Gefäßschlingen, und diejenige, die sie durch Defekte der Zonula Zinii zu erklären versucht. Für die erste Anschauung ist der anatomische Beweis bereits geliefert, für letztere sind die experimentellen Arbeiten Wessely's beweiskräftig.

Der demonstrierte, jetzt 35 Jahre alte Patient hatte im Alter von 10 Jahren eine penetrierende Glassplitter-Verletzung mit Irisprolaps am unteren äußeren Hornhautrande erfahren. Durch Abtragung des Prolapses entstand ein Iriskolobom, in dessen Bereich sich das Linsenkolobom befindet. Das Kolobom ist etwa $2^1/_2$ mm breit und etwa $^3/_4$ mm tief. Die Umgebung des Koloboms ist völlig klar, dagegen finden sich punktförmige Trübungen, entsprechend einer perinukleären Zone. Zonulafasern sind im Kolobomgebiet auch mit Lupenspiegel nicht sichtbar. Es ist also wahrscheinlich, daß es durch die Verletzung zu Abreißungen der Zonula Zinii gekommen ist, und daß hierdurch eine Entspannung und Wachstumsstörung der betreffenden Linsenpartie hervorgerufen wurde.

Die Linse des andern Auges ist vollkommen normal.

3) Herr Köllner: Über die Beziehungen zwischen Dunkeladaptation und Violettblindheit.

Berücksichtigt ist nur das spektral-analytisch nachgewiesene dichromatische Farbensystem der Violettblindheit (oder Tritanopie). In den Fällen, wo bei Netzhaut-Erkrankungen die Violettblindheit erworben auftrat, war stets an den betreffenden Stellen der Retina eine hochgradige Störung der Dunkeladaptation (Hemeralopie) nachweisbar. Daß jedoch Violettblindheit und Hemeralopie trotzdem nicht unzertrennlich sind, beweisen zwei genau

analysierte Fälle von Piper und Köllner (wahrscheinlich angeborener Tritanopie), bei denen die Adaptation ungestört war. Umgekehrt war bei der akuten Hemeralopie niemals eine Violettblindheit nachweisbar, nur zweimal Störungen der Farbenperzeption, die eine gewisse Ähnlichkeit mit ihr hatten, und die auffallenderweise nur in der Dämmerung auftraten. Diese Tatsachen vertragen sich noch mit der v. Kries'schen Duplizitätstheorie. Man hat beide (Violettblindheit und Hemeralopie) dann als parallele Funktionsstörungen anzusehen, die sich einmal an den Zapfen, zum andern an den Stäbchen der Netzhaut äußern. Die Stäbchen bzw. die Dunkel-Adaptation würde dann am empfindlichsten sein, oder korrekter, ihre Störung am leichtesten nachgewiesen werden können; bei fast allen Netzhaut-Erkrankungen pflegen ferner beide Elemente nebeneinander in Mitleidenschaft gezogen zu sein, wie es ja theoretisch nicht anders zu erwarten steht. Da die Zapfen unter dem Einflusse der Dämmerung auch normalerweise Funktionsänderungen eingehen, so kann man sich auch erklären, warum die eigentümlichen Farbensinn-Störungen bei der Hemeralopie sich nur bei herabgesetzter Beleuchtung bemerkbar machen.

4) Herr Langenhan: Über instrumentelle Messung der Zurückdrängbarkeit des Augapfels in die Augenhöhle.

Vortr. begründet die Notwendigkeit objektiver, instrumenteller Messung der Zurückdrängbarkeit des Augapfels in die Augenhöhle mit der Ungenauigkeit der bisher geübten Fingerpalpation, einer subjektiven Schätzungsmethode, die nur starke Abweichungen in der Konsistenz des Orbital-Inhaltes festzustellen vermag und oft zu Irrtümern führt. Er erwartet für die Diagnose bzw. Differential-Diagnose folgender Krankheiten von einer exakten, instrumentellen Bestimmung der Zurückdrängbarkeit wichtige Anhaltspunkte: Diagnose orbitaler Tumoren, sowie Feststellung des ersten Eintritts retrobulbärer Fortpflanzung intraokularer Geschwülste, Differential-Diagnose zwischen retrobulbärem, kompressiblem Gefäßtumor und solidem Tumor, Exophthalmus nach Tumor und einseitigem Exophthalmus bei Basedow'scher Krankheit, Exophthalmus bei Tumor und basaler Ophthalmoplegia externa, orbital oder basal zu lokalisierenden Augenmuskel-Lähmungen.

Der vom Vortr. konstruierte Apparat (Fabrikant E. Sydow, Berlin) besteht im wesentlichen aus einem Stativ, das auf drei mit Nivellierschrauben versehenen Füßen ruht. In dem Stativ befindet sich der vertikale Arm eines verschieden hoch einstellbaren, rechtwinklig gebogenen Trägers. Der horizontale Arm ist an seinem distalen Ende knieförmig abgebogen und endet mit einer vertikal gestellten Hülse, in der ein eingeteilter polierter Aluminium-Zylinder an vier in die Hülsenwand eingelassenen Rollen entlang gleitet. Am oberen Ende dieses Meßzylinders befindet sich eine Schale zur Aufnahme des 100,0 g Gewichtes, am unteren Ende eine nach unten konkave Aluminiumkalotte (Krümmungsradius und Basisdurchmesser 10 cm). Der Apparat wird so neben die zu untersuchende Kopfseite des horizontal liegenden Patienten gestellt, daß die Al.-Kalotte des Meßzylinders auf das den Bulbus bedeckende Oberlid aufliegt. An der Einteilung wird abgelesen, um wieviel Millimeter der Bulbus nach Belastung mit 100,0 g in die Orbita zurückweicht. Die zweite Ablesung ist erst nach mehreren Sekunden wahrzunehmen, nachdem das Maximum der Verdrängung der Gewebsflüssigkeiten aus dem Orbitalfettgewebe erreicht ist. Aufsetzen der Kalotte direkt auf die kokainisierte Hornhaut ist nicht zu empfehlen. Ruhigstellung des Kopfes ist von prinzipieller Bedeutung. (Sandsäcke, Beißbrett.) Die bisherigen Messungen haben zunächst physiologisches Interesse, da sie vor-

wiegend an normalen Augen vorgenommen wurden. Die Untersuchungen 57 gesunder Augen haben ergeben, daß der Bulbus bei einer Belastung

mit 100,0 g durchschnittlich etwa $4^3/_4$ mm (4,7 mm)
„ 200,0 g „ „ $6^1/_2$ „ (6,6 „

in die Orbita zurückweicht. Der Unterschied der Zurückdrängbarkeit beider Augen desselben Individuums betrug meist nur Bruchteile eines Millimeters. Bei Kindern und alten, sehr abgemagerten Individuen fallen die Ausschläge kleiner aus. Die bisher an pathologischen Fällen angestellten, noch nicht abgeschlossenen Untersuchungen lassen erwarten, daß die Methode auch klinisch erfolgreich zu verwerten sein wird.

---

2) **Transactions of the Ophthalmological Society of the United Kingdom.** Vol. 29. Fasc. I. 1909.

1. Eine spektroskopische Prüfungsmethode des Farbensinns, von Maitland Ramsay.

Das handliche Instrument zeigt dem durch das Okular blickenden Beobachter zwei übereinander liegende Interferenzspektren, die gegeneinander verschieblich sind.

2. Ein Fall von netzförmiger Hornhaut-Entzündung, von A. C. Hudson.

Bei einer 56jährigen Patientin trat nach einer rechtsseitigen Hemiplegie eine unvollständige rechtsseitige Halbblindheit ein; hierzu gesellte sich eine den Rand der Hornhaut freilassende dichte Trübung von Streifenform, die einzelnen Streifen standen miteinander fadenpilzähnlich in Verbindung.

3. Ein Fall von Insektenlarve in der vorderen Kammer, von F. G. Thomas und J. Herbert Parsons.

Bei einem gesunden 3jährigen Knaben lag in der vorderen Kammer ein kleiner runder unbeweglicher Wurm. Das Pupillargebiet war verschlossen, so daß kein Reflex aus dem Augeninnern zu erhalten war, die Spannung des Augapfels herabgesetzt. Die Untersuchung des vermeintlichen Wurmes ergab nach Enukleation des Augapfels, daß es sich um eine Fliegenlarve handelte. (Larve der Stechfliege oder einer Sarkophaga-Art.) Die Larve ist nach Ansiedelung im Nasenloch entweder durch den Nasenkanal zur Arteria lacrimalis und von hier in das Innere des Auges eingedrungen, oder hat von der Tränengegend, eventuell nach Ansiedelung im Bindehautsack die Lederhaut durchbohrt. Einschließlich des geschilderten Falles sind vier Fälle von Insektenlarve in der vorderen Kammer in der Literatur erwähnt, alle betreffen Kinder, in zwei Fällen hiervon handelte es sich um die Larve von Hypoderma bovis.

In der Diskussion wurde von Elliot hervorgehoben, daß in Indien ein beweglicher Wurm in der vorderen Kammer bei Pferden häufig vorkommt.

4. Eine Studie über Erblichkeit — 6 Generationen mit partiellem Albinismus, von N. Bishop Harman.

Der partielle Albinismus besteht in einer weißen Stirnlocke und einem unter derselben gelegenen weißen Hautfleck, bei einigen Individuen waren auch weiße Hautflecke in der Mittellinie des Rumpfes und an den Waden vorhanden. Die Augen waren vollständig normal. Die Erblichkeit war bis zu einer weiblichen Urahne der 6. Generation zu verfolgen, die Vererbung war eine direkte durch Mutter oder Vater. In den drei ersten Generationen

betraf die Anomalie nur weibliche Mitglieder, in den drei weiteren wurde sie nur durch die männlichen weiter vererbt, betraf aber männliche und weibliche Mitglieder in gleichem Maße.

5. Knötchenförmige Hornhauttrübung bei drei Generationen, von Herbert H. Folker.

Bei 9 männlichen und weiblichen Individuen dreier Generationen fand sich auf beiden Augen knötchenförmige Hornhauttrübung, der jüngste Patient war 8, der älteste 32 Jahre alt. Es fehlte jede Unebenheit oder Erhebung an dem den Trübungen entsprechenden Epithel, deren Anwesenheit Fuchs erwähnt. In 2 Fällen waren feine gitterförmige Linien vorhanden.

6. Eine neue Prüfungsmethode für zweiäugiges Sehen. Die „Blendenprobe", von N. Bishop Harman.

Die „Blendenprobe" besteht in einem Schirm mit veränderlicher Blendenöffnung, der zu Untersuchende blickt durch dieselbe hindurch oder fixiert einen hinter der Öffnung befindlichen Draht und betrachtet zugleich eine in größerer Entfernung als der Draht befindliche Leseprobe oder dergl. Es wird so unbewußt ein Teil der Sehprobe zweiäugig und je ein Teil mit nur je einem Auge gesehen.

7. Einige Beobachtungen über Operation des grauen Stars, von R. B. Elliot.

Vortr. hebt aus seiner sich auf 7000 Star-Operationen in Indien stützenden Erfahrung folgende Punkte hervor: 1. als antiseptische Behandlung des Konjunktivalsacks vor der Operation bewährte sich ihre Auswaschung mit Sublimat (1 : 3000) und nachfolgende Spülung mit gekochtem Wasser. Bei dieser Vorbehandlung ging von den letzten 725 Extraktionen nur ein Auge durch Eiterung zugrunde; auch dieser Verlust wäre vermeidbar gewesen, da der Tränensack von einem andern Arzte entfernt worden war, aber, wie sich zu spät herausstellte, nicht vollständig. 2. Der Wert der Kapsel-Eröffnung mit einer Bowman'schen Nadel vor dem Messerschnitt. 3. Die durch Glaskörperverlust entstehende Gefahr für das Auge. Bei einer großen Zahl sind die Ergebnisse bei der Entlassung gut, die Frage wird aber dadurch erschwert, daß die Zahl der Glaskörperverluste bei des Vortr. Methode, der nicht die Linse in der Kapsel entfernt, eine geringe ist und von denjenigen Fällen, die schlecht endigen, sich ein nur geringer Prozentsatz wieder vorstellt. 4. Der Wert der intraokularen Ausspülung nach McKeown's Methode hat sich bei über 5000 Fällen bewährt. Auch bei jeder Iridektomie benutzt Vortr. den Irrigator, um die Regenbogenhaut zu reponieren und das Blut auszuwaschen.

Vol. 30. Fasc. II. 1910.

1. Ein Fall von Tränendrüsengeschwulst, von A. W. Ormond.

Bei einer 59jährigen Frau wurde die Augenhöhle wegen eines vorgeschrittenen Rundzellensarkoms exenteriert, nach einem halben Jahre bildeten sich vielfache Hautgeschwülste von derselben sarkomatösen Beschaffenheit.

2. Ein „Skotom-Aufzeichner" mit stereoskopischer Fixation, von J. H. Tomlinson.

3. Ein Fall von beiderseitiger Ophthalmoplegia externa bei einem Kinde, von Frederik E. Batten.

Bei einem 10 Monate alten Kinde waren auf beiden Augen alle vom Okulomotorius versorgten äußeren Muskeln gelähmt, die linke Pupille war weiter als die rechte, beide Pupillen reagierten träge auf Licht. Die Sehnerven waren von normalem Aussehen. Der rechte Arm und das rechte

Bein waren in beständiger rhythmischer Bewegung. In der durch Lumbalpunktion entleerten Flüssigkeit fanden sich Tuberkelbazillen, die v. Pirquet'sche Reaktion fiel positiv aus. Das Kind starb einige Monate später, bei der Sektion fanden sich große tuberkulöse Massen an der Rindenoberfläche des linken Hinterhauptlappens und in der Gegend des Thalamus opticus und der Corpora quadrigemina.

4. Ein Fall von angeborener vorderer Synechie mit Buphthalmus, von M. S. Mayou.

Ein 7 Wochen alter Knabe hatte Nystagmus auf dem rechten, sonst normalen Auge und linksseitigen Buphthalmus. Hinter der nach vorn luxierten Linse war im Glaskörper eine weiße Masse sichtbar. Die Untersuchung des enukleierten Auges ergab Verwachsung des Pupillenrandes der Regenbogenhaut mit der Hornhaut, an der Verwachsungsstelle fehlte die Descemet'sche Membran, der vordere Linsenpol berührte diese Stelle. Es fehlte der Schlemm'sche Kanal, Ligamentum pectinatum und Ciliarmuskel waren unvollkommen entwickelt, die Ciliarfortsätze mit der hinteren Linsenfläche verwachsen, durch eine Spalte in der hinteren Linsenkapsel war fibröses Glaskörpergewebe eingedrungen mit einer Arteria hyaloidea persistens, die bis zur Mitte des Sehnerveintritts reichte. In der Netzhaut fehlten zum großen Teil die Ganglienzellen. Am Sehnerven fand sich ein Scheidenkolobom.

Durch das Ausbleiben der Trennung zwischen Regenbogenhaut und Pupillarmembran einer- und Hornhaut andrerseits wurde keine Vorderkammer gebildet, der Mangel der Filtration führte zu Buphthalmus. Durch die fehlende Entwicklung der Zonula blieben die Cilienfortsätze mit der Linse verwachsen und bewirkten einen Riß der hinteren Linsenkapsel, der durch Glaskörpergewebe ausgefüllt wurde und die Rückbildung der Arteria hyaloidea verhinderte.

5. Sehnervenschwund und Okulomotorius-Lähmung; Neubildung in der Gegend der Hypophysis, von F. B. Lawford.

Der 40jähr. Patient hatte beiderseitige Okulomotorius-Lähmung, beiderseitige Abblassung des Sehnerven, rechts blind, links S = $^{6}/_{60}$. Fast vollständiger Schwund der Geruchsempfindung. Die Röntgenaufnahme zeigte Zerstörung der Sella turcica.

6. Zeichnung eines Falles von episkleralem Tuberkel, von F. B. Lawford.

Bei einem 10jährigen Knaben wurden zwei der Lederhaut aufsitzende Knötchen entfernt, deren tuberkulöse Natur durch anatomische Untersuchung und Meerschweinchen-Impfung erwiesen wurde.

7. Lenticonus posterior mit einer trüben Membran hinter der Linse, von E. Treacher Collins.

Klinische Beobachtung eines Falles und Übersicht über die verschiedenen Erklärungen.

8. Eine ungewöhnliche Form von Netzhaut-Erkrankung, von A. C. Hudson.

Weiße, gesprenkelte, unter den Netzhaut-Gefäßen liegende Herde auf dem einen Auge eines sonst gesunden Knaben, die auf frühere Blutungen zurückgeführt werden.

9. ? Epitheliom der Hornhaut, von H. B. Cunningham.

Bei einem 36jährigen Manne war die innere Hälfte der linken Hornhaut von einer grauen Geschwulst bedeckt, die mit dem Messer abgetragen

wurde. Nach der anatomischen Untersuchung handelte es sich um ein Endotheliom, über dessen Gutartigkeit Vortr. im Zweifel ist.

10. Ein Fall von vorübergehender, mit Kopfschmerzen verbundener Pupillen-Verengung, von A. W. Ormond.

Bei einem 8jährigen Knaben treten in $^1/_4$jährlichen Zwischenräumen Kopfschmerzen in der rechten Schläfengegend auf. Während eines solchen Anfalls beobachtete Vortr., daß die rechte Pupille sich minimal verengte und sich erst nach $1^1/_2$ Stunden langsam wieder erweiterte.

11. Xerose der Bindehaut und Nachtblindheit, von Malcolm L. Hepburn.

'Im Anschluß an einige klinische Beobachtungen spricht Vortr. die Annahme aus, daß beide Symptome durch bestimmte Lichtstrahlen hervorgerufen werden, welche den Stoffwechsel des Sehpurpurs und die Schleimdrüsen der Bindehaut zugleich beeinflussen.

12. Ein Beitrag zur Bakteriologie der Augen-Vereiterung, von R. R. James.

An einem nach einer Meißelverletzung vereiterten Auge wurde aus dem Inhalt der vorderen Kammer neben Streptokokken ein anaërober, gasbildender, gram-positiver Bacillus (B. aërogenes capsulatus) gezüchtet. G. Abelsdorff.

Referate, Übersetzungen, Auszüge.

1) **Mitteilungen aus der Augenklinik des Carolinischen Medico-Chirurgischen Instituts zu Stockholm.** Herausgegeben von Dr. J. Widmark. (Elftes Heft.)

Ein neues Keratoskop, von Dr. Hans Gertz in Helsingborg.

Beschreibung des Apparats mit 2 Abbildungen.

Trombophlebitis orbitae nach Spülung des Tränensackes, von Dr. Gustav Lamm.

Von größerem Werte als die Therapie erscheint dem Verf. die Prophylaxe, und er gibt folgende Hauptregeln:

Bei der phlegmonösen Dakryocystitis wird eine große Inzision durch die Haut in den Tränensack gemacht und der Abszeß nach gewöhnlichen chirurgischen Regeln behandelt. Sondieren und Spülen dürfen aber nicht vor dem Abklingen des Inflammations-Prozesses angewandt werden.

Bei chronischer Dakryocystitis beginnt die Behandlung mit Bowman's Operation, wenn diese notwendig ist, und der Sonde.

Wenn die Sondierung nicht gelingt, darf der Versuch mit Spülung nicht eher geschehen, als frühestens 2 Tage nach der letzten Sondierung.

Beim geringsten Widerstand muß die Spülung abgebrochen werden.

Kleinere ophthalmologische Beobachtungen, von Johan Widmark.

1. Eine ungewöhnliche Form von Conjunctivitis.

Die stärksten Veränderungen kamen auf der Conjunctiva oculi, nicht auf der Conjunctiva tarsi vor. Die Conjunctivitis zeigt einen diffus begrenzten Herd, die Sekretion ist eine mäßige und wird mehr durch die gelbe Salbe als durch Adstringentien beeinflußt.

2. Ein Fall von mehrere Jahre hindurch stationärem Iristumor.

Die kleine Geschwulst bei dem 30jährigen Patienten hat sich sehr lang-

sam entwickelt und ist jedenfalls 5 Jahre hindurch stationär geblieben. Klinisch erscheint daher der Tumor gutartig. (Melanom.)

3. Zur Ätiologie der Conjunctivitis aestivalis.

Nach dem Resultat der Untersuchungen des Verf.'s können weder die leuchtenden noch die ultravioletten Strahlen die Hauptursache für die Entstehung des Frühjahrskatarrhs sein. Auch die Wärme oder Feuchtigkeit sind von keiner wesentlichen Bedeutung, eher kann das Sonnenlicht schädlich wirken.

Ein Fall von Evulsio nervi optici, von Prof. Albin Dalén.

Über verspätete Wiederherstellung der Vorderkammer nach Star-Extraktionen, von Johan Widmark.

Die Folgen der verzögerten Wundheilung können sein:

1. Die Wiederherstellung der vorderen Kammer kann schließlich stattfinden.

2. Die Hornhaut trübt sich, und diese Trübung bleibt permanent.

3. Eine Infektion tritt hinzu und das Auge geht gewöhnlich durch Eiterung verloren.

4. Die Wiederherstellung der vorderen Kammer bleibt ganz aus, es bleibt eine Fistel bestehen, und das Sehvermögen geht allmählich ganz verloren.

5. Es entwickelt sich Glaukom.

Über traumatische Bindehaut-Cysten, von C. Lindahl.

Zur Kasuistik der Kataraktbildung nach elektrischer Entladung, von Prof. Albin Dalén.

In dem veröffentlichten Falle war eine direkte Berührung zwischen dem Körper des Patienten und dem spannungführenden Teile der Leitung sicher ausgeschlossen. Auf dem einen Auge bildete die kataraktöse Trübung eine zusammenhängende zickzackförmige Linie rings um die Pupille.

Studien über die Rolle des vorderen Glaskörpers in der Embryologie der Hornhaut, von Dr. Ernst V. Knape.

Der vordere Glaskörper wird von der Linse und dem Hornblatte zusammen produziert, der ganze Glaskörper ist ektodermalen Ursprunges.

Fritz Mendel.

2) **Der böse Blick und Verwandtes.** Ein Beitrag zur Geschichte des Aberglaubens aller Zeiten und Völker, von Dr. S. Seligmann, Augenarzt in Hamburg. (Berlin, Hermann Barsdorf, 1910.)

Die beiden sehr umfangreichen Bände stellen der bewundernswerten Belesenheit des Verf.'s ein glänzendes Zeugnis aus. Er hat alles gesammelt, was über das Wesen, das Vorkommen und die Verbreitung dieser Form des Aberglaubens je bekannt geworden ist, was einst war und was (leider!) noch ist. Er erzählt, wer den bösen Blick besitzt, wie und wodurch man diese beneidenswerte Eigenschaft erwerben kann; wie man ihn erkennen, und wie man davon geheilt werden kann, vor allem werden die Schutzmittel eingehend erörtert. Zum Schluß geht der Verf. auf die Hypothese und Erklärungen ein. Es geht ja nicht rasch, sich durch diese beiden Bände durchzuarbeiten: im Grunde ist es immer wieder dasselbe oder ein ähnliches Bild, das sich uns bietet, ob wir dem bösen Blick im grauen Altertum oder in der Neuzeit, ob bei unzivilisierten Völkern oder bei den angeblichen Trägern höchster Kultur begegnen. Man ahnt gar nicht, wie tief dieser Unsinn in der Seele der Völker wurzelt. Selbst in die Dichtkunst hat er

sich eingeschmuggelt. (Warum erwähnt der Verf. nicht Ibsen's „Klein-Eyolf?"). Der Kulturhistoriker und Ethnologe wird mit gleichem Interesse die fleißige Arbeit studieren, wie der Arzt und Psychologe. Kurt Steindorff.

Journal-Übersicht.

I. Zeitschrift für Augenheilkunde. XXII. Heft 1. 1910. Januar.

1) **Die Erkrankungen des Augenhintergrundes bei Psychosen**, von Prof Hugo Wintersteiner in Wien.

Verf. berichtet über die erworbenen Veränderungen des Augenhintergrundes, die er bei 1005 untersuchten Geisteskranken beobachtete.

Bei der progressiven Paralyse fand er in 14,9% Blässe des Sehnerveneintritts, völlige genuine Atrophie in 10,5%. Dazu kommen noch 4 Fälle von Atrophia n. opt. infolge von Papillitis, 6 infolge von Retino-Chorioiditis (unter 288 Fällen).

Die typische Form der Sehnerven-Atrophie bei progressiver Paralyse ist die genuine Atrophie, die sicher zu der Allgemein-Erkrankung gehört. Die wiederholt beschriebenen Netzhaut-Veränderungen bei progr. Paralyse (Retinitis paralyt. Klein) fand Verf. nicht in charakteristischer Form; ein Zusammenhang mit der Allgemein-Erkrankung ist abzulehnen. Ebenso wenig, wie die Netzhaut-Trübung kann Verf. das häufigere Vorkommen der Makulatrübung bestätigen, die von Kuhnt und Wokenius beschrieben ist. Wohl wurden geringe Veränderungen an der Makula gefunden, doch sind keine Beziehungen derselben zu Geisteskrankheiten festzustellen, sie sind als nicht krankhaft anzusehen.

Auffallend ist die Seltenheit von Chorioiditis bei Paralytikern, die trotz der ätiologischen Rolle der Syphilis bei Paralyse nicht häufiger ist, als bei andern Geisteskrankheiten. Verf. zieht zur Erklärung ein elektives Verhalten des Syphilisgiftes heran, welches hierbei das ektodermale Gewebe, also Zentralnervensystem, mehr als das Mesoderm schädigt.

Bei den Alkohol-Psychosen war eine Abblassung des temporalen Papillenabschnittes 39 mal unter 111 Fällen zu finden, eine ausgesprochene Atrophia n. optici 5 mal. Gegenüber Uhthoff, der erklärte, der Befund von Sehnerven Abblassung bei Geisteskranken weise mit großer Sicherheit auf Alkoholismus hin, betont Verf., daß er den gleichen Befund auch bei andern Psychosen traf.

Bei Dementia senilis sind die Augenhintergrund-Erkrankungen wohl charakteristisch für die meist zugrunde liegende Arteriosklerose, nicht aber für die Dementia selbst.

Bei der Psychopathia e cerebropathia circumscripta ist der Augenspiegelbefund der zugrunde liegenden Erkrankung des Gehirns oder seiner Häute entsprechend.

Auch bei der Epilepsie ist kein charakteristischer Befund am Augenhintergrund vorhanden. Die beobachteten Veränderungen hängen mit der Grundkrankheit, die die Epilepsie bedingt, zusammen. Eine genuine Epilepsie dürfte bald nicht mehr angenommen werden. Bei der Paranoia sind erworbene Fundus-Veränderungen gegenüber den kongenitalen sehr selten und nicht charakteristisch.

Bei der Dementia praecox ist Hyperämie der Papille und Netzhaut ein häufiger Befund (10,8%), der bei keiner andern Geisteskrankheit so oft zu

treffen ist. Andre Hintergrunds-Veränderungen sind nur zufällige Komplikationen. Die Befunde erworbener Augenhintergrunds-Veränderungen bei Idiotie und Imbezillität, sowie bei Melancholie, Amentia, bei den übrigen funktionellen Psychosen haben nichts Charakteristisches.

---

2) **Über den Augenhintergrund bei Morbus coeruleus,** von Dr. R. Krämer. (Univers.-Augenklinik in Wien)

In Verf.'s Falle bestand Verbreiterung der stark geschlängelten, tiefschwarzen Venen auf das Vierfache des Normalen. Die Arterien waren auf das Doppelte verbreitert, violett. Die Papille erschien dunkelrot, unscharf begrenzt, jedoch ohne Schwellung. Der sonstige Befund war normal, besonders fehlten die oft beschriebenen Netzhautblutungen. Die Klärung des Bildes der Gesamtkrankheit ist weder der Augenheilkunde, noch der internen Medizin bisher gelungen.

---

3) **Untersuchungen zur Pathologie des Pemphigus conjunctivae,** von Dr. Adam. (Univers.-Augenklinik in Berlin.)

Mitteilung des anatomischen Befundes eines Falles, an die Verf. längere Ausführungen knüpft.

Der Pemphigus des Auges ist eine Teil-Erscheinung des allgemeinen Pemphigus, er verläuft jedoch unter andern Bedingungen. Das Wesentliche am Auge ist, daß nur selten Blasenbildung, vielmehr eine Entzündung der subepithelialen und adenoiden Schichten der Bindehaut mit Übergang in Vernarbung eintritt, wobei kleine herdförmige Knötchen gebildet werden. Die Verkleinerung des Bindehautsackes ist auf eine narbige Umwandlung dieser lokalen Infiltrationsherde zurückzuführen. Die Hornhaut erkrankt unter den Erscheinungen einer Abstoßung und unregelmäßigen Regeneration des Epithels.

---

4) **Neuerungen am Innenpol-Magnet,** von Privatdozent Dr. Hallauer in Basel.

Das Instrument ist leicht transportabel und in allen Lagen fixierbar hergerichtet worden.

---

5) **Untersuchungen über die Verteilung der magnetischen Intensität im Operationsfeld beim Innenpol-Magneten,** von Dr. Klingelfuß in Basel.

Die Zugkraft im Operationsgebiet eines Innenpol-Magneten ist über die ganze für die Operation in Betracht kommende Gegend von gleicher Stärke.

---

6) **Totale Vereiterung der Hornhaut nach einer Schiel-Operation,** von Dr. Wirtz. (Augenabt. des Katharinen-Hospitals in Stuttgart.)

Die Schiel-Operation wurde an einer 16jährigen ausgeführt, die soeben nach Angina aus dem Krankenhaus entlassen war. Da Patientin nach 24 Stunden über Beschwerden klagte, wurde nach 48 Stunden der Verband abgenommen und Hornhaut-Eiterung festgestellt. Die bakteriologische Untersuchung wies Streptococcus longus als Erreger nach. Verf. nimmt an, daß die Patientin während der Angina Streptokokken ins Auge brachte, die der Schleimhaut erst gefährlich wurden, als sie durch die Operation angegriffen war.

Heft 2.

1) **Beiträge zur Pathologie des Farbensinnes. Über die Unterscheidung der erworbenen Rotgrün-Blindheit von der angeborenen Protanopie und Deuteranopie,** von Privatdoz. Dr. Köllner. (Univ.-Augenklinik in Berlin.)

Zur Unterscheidung dient die Fähigkeit, bei erworbener Farbenblindheit aus der Erinnerung die Farben richtig zu benennen. Die erworbene Farbenblindheit zeigt große Abhängigkeit von den Untersuchungs-Bedingungen. Untersucht man unter gleichen Bedingungen, so zeigen in bezug auf den Farbenton beide Gruppen Übereinstimmung. Im Gegensatz dazu ist ein Unterschied gegenüber der Sättigung der Farbe vorhanden, bei erworbener Rotgrün-Blindheit sind die Farbentöne wesentlich ungesättigter, weißlicher.

Sehr wesentlich ist die Unterscheidungsmöglichkeit bei der Beurteilung des Helligkeits-Verhältnisses.

Hier scheidet den Protanopen seine Eigenschaft aus, Rot etwa viermal so dunkel als gelb zu sehen. Das Helligkeits-Verhältnis des Deuteranopen und bei erworbener Rotgrün-Blindheit erscheint gleich, doch ist es bei letzteren erheblich veränderlich, ohne daß eine Differenz eintritt. Es wird dabei Rot und Gelb noch bei einem Helligkeits-Verhältnis gleich gesehen, das nun der Deuterenop bestimmt ablehnt.

Verf. zeigt die Verwertung dieser Unterschiede bei der Untersuchung mittelst Anomaloskop und Nagel'schem Farbengleichungs-Apparat.

---

2) **Über plastische Operationen an den Lidern und zur Wiederherstellung des Bindehautsackes,** von Dr. E. Franke in Hamburg.

Mitteilung von Fällen, bei deren Operation die üblichen Verfahren modifiziert werden mußten.

Heft 3.

1) **Beiträge zur Ophtalmotonometrie,** von Stabsarzt Dr. Langenhan. (Univers.-Augenklinik in Berlin.)

Verf. empfiehlt den Tonometer von Schiötz als einen unschwer zu handhabenden, zuverlässigen Apparat. Messungen damit ergaben als normalen Druck 18 bis 27,5 mm Hg, meist 21 mm Hg. Der Binnendruck normaler Augen wird durch Holokain und Atropin nicht wesentlich verändert, durch Kokain in geringem Grade, durch Pilokarpin und Eserin deutlich herabgesetzt.

Erkrankungen der Hornhaut und Lederhaut können mit zum Teil sehr ausgesprochener Druckherabsetzung einhergehen, bei Iritis und Iridocyclitis ist der Druck unregelmäßig schwankend. Durch subkonjunktivale Injektionen wird pathologisch verminderter Druck deutlich vorübergehend erhöht.

Bei Basedow besteht Neigung zu geringer Drucksteigerung. Bei intraokularen Tumoren besteht im ersten Stadium nicht selten Druckverminderung.

Die Druckherabsetzung glaukomatös erkrankter Augen durch Pilocarpin und Eserin ist individuell sehr verschieden, die Wirkung des Pilocarpin ist schwächer, aber gleichmäßiger. Bei Glaukom-Augen mit nicht zu hohem Druck scheint Eserin eine kurze Drucksteigerung hervorzurufen.

Bei glaukomatös disponierten Augen kann wiederholtes Einträufeln der Miotica einen akuten Glaukom-Anfall auslösen. Es empfiehlt sich im allgemeinen, schwächere als $^1/_2\,^0/_0$ige Eserinlösung therapeutisch anzuwenden. Kokain ist auch in Verbindung mit Eserin bei Glaukom zu vermeiden.

---

2) **Zum Prinzip, zur Technik und zur Geschichte der Dakryocystorhinostomie,** von Dr. A. Toti in Florenz.

Das Verfahren besteht in Bloßlegung des Tränensackes von hinten, Resektion seiner hinteren Wand, Nichtberühren seiner Vorderwand mit Ligamentum canthi und Horner'schem Muskel, Ausschneiden eines korrespondierenden Stückes der Nasenperiost-Schleimhaut.

Verf. hatte durch diese künstliche Öffnung nach der Nasenhöhle gute Erfolge.

---

3) **Dermoid der Hornhaut mit elastischem Knorpel,** von Dr. Napp. (Univers.-Augenklinik in Berlin.)

Im Gegensatz zu den bisher bekannten Befunden enthielt das beschriebene Lipodermoid nicht hyalinen, sondern elastischen Knorpel.

---

4) **Ein Fall von Linsentrübung im Anschluß an Hornhautverätzung durch Salzsäure,** von Dr. H. Schmidt in Wilhelmshaven.

Im Anschluß an die Experimente von Guillery führt Verf. eine bei leichter Säureverätzung festgestellte Linsentrübung auf die Ätzung zurück.

Heft 4.

1) **Über Ammoniak-Verätzung des Auges und der äußeren Haut.** Eine klinische und experimentelle Studie, nebst einem Vorschlage zur operativen Behandlung des verletzten Auges, von Dr. Pichler in Klagenfurt.

Die Ammoniak-Verätzung des Auges zeigt sich in leichten Fällen als Conjunctivitis, in schwereren Fällen bilden sich weiße Bindehaut-Membranen, die sehr ausgedehnt sind. Die Hornhaut wird rauchig trübe, es kann zu eitriger Einschmelzung kommen, die von Hypopyon und Iritis begleitet wird; auch Panophthalmie kann sich entwickeln. Beachtenswert ist der schleppende Verlauf und das späte Auftreten der schweren Komplikationen.

Die Wirkung des Ammoniaks besteht in starker Wasser-Entziehung und Entzündungsreiz. Daneben sind Temperatur der Flüssigkeit, mechanische Gewalt und individuelle Disposition von Bedeutung.

Bei der Behandlung erwiesen sich alle Spülungen als unzureichend, da vorwiegend das in das Augeninnere vordringende Gift schädigend wirkt. Dagegen bewährte sich eine Punktion der Vorderkammer, die das vorgedrungene Gift beseitigt, und event. mehrfach zu wiederholen wäre.

---

2) **Zur Lösung des Problems der Kugel-Einheilung.** Nachtrag zu 1909, von Dr. H. Schmidt in Wilhelmshaven.

Die Kugeln aus ausgeglühten Knochen haben sich weiter bewährt. Bei dem letzten Falle bewährte sich nach Enukleation die Kugel-Einheilung in zwei Zeiten, die Verf. als bestes Verfahren empfiehlt. Es werden bei der Enukleation die vier Recti untereinander und mit der Konjunktiva vernäht. Später wird der Konjunktivalsack geöffnet und über der eingelegten Kugel wieder geschlossen. Damit entfällt die Furcht vor sympathischer Ophthalmie, die bei sofortiger Kugel-Einheilung geäußert wurde.

---

3) **Zwei seltene Fälle von Eisensplitter-Verletzungen des Auges,** von Dr. A. Erb in Lugano.

In dem ersten Falle wurde die Diagnose erst nach 3 Monaten gestellt.

Es gelang dann, den großen Fremdkörper von 0,0332 g Gewicht mit dem Innenpol-Magneten aus dem Ciliarkörper in die Vorderkammer zu ziehen und von dort mittelst des Hirschberg'schen Magneten durch einen Hornhautschnitt zu entfernen. Sehvermögen gut.

Bemerkenswert war die gute Wirkung von Fibrolysin-Injektionen, durch welche die Glaskörper-Infiltration vollständig zurückging und eine Narbe der Iris und des Ciliarkörpers sich zurückbildete. Im zweiten Falle fand trotz totaler Perforation der Linse keine totale Linsentrübung statt.

Der ursprüngliche hintere Kortikalstar verschwand völlig. Auch hier wurde der 0,0016 g schwere Fremdkörper aus dem Glaskörper um die Linse herum mit dem Innenpol-Magneten in die Vorderkammer geführt und von dort durch Hornhautschnitt mit dem Hirschberg'schen Magneten entfernt.

---

4) **Ein Fall von Varicenbildung auf den Papillen,** von Privatdoz. Dr. Knapp in Basel.

Verf. nimmt in seinem ungewöhnlichen Falle eine primäre Dilatation der Venen, vielleicht auch Neubildung von Venen mit angiomartigem Charakter an. Sekundär trat eine partielle Opticusatrophie mit ihren Folgezuständen hinzu. Spiro.

II. The Ophthalmic Record. Vol. XX. 1910. März.

1) **Bericht über 3 Fälle von Glioma retinae,** von Edward Stieren, M. D. in Pittsburg.

1. Fall. Doppelseitiges Gliom, Operation verweigert. Tod nach etwa $^1/_2$ Jahr unter Konvulsionen und allgemeinen Lähmungs-Erscheinungen.

2. Fall. Klinisch wie ein Solitärtuberkel sich darstellend, mikroskopisch als „Glioma of a melanotic type" geschildert (es fanden sich in der Interzellularsubstanz sternförmige Zellen mit braunem Pigment), Tod 6 Wochen nach der Enukleation unter „klassischen Symptomen der tuberkulösen Meningitis". Sektion konnte nicht gemacht werden.

3. Fall. Der Tumor schien vom Sehnerven auszugehen. Bei der mikroskopischen Untersuchung zeigt es sich, daß er den Sehnerven nur überlagert hat.

---

2) **Ein Fall von knöchernem Tumor der Orbita,** von Havard F. Hansell, M. D. in Philadelphia.

Bericht über die Entfernung eines von der Siebbeinplatte ausgehenden gestielten Osteoms, das als Sarkom diagnostiziert war, und Betrachtungen über die Schwierigkeit der Diagnose solcher Geschwülste.

---

3) **Toxische Amblyopie diabetischen Ursprungs bei einer jungen Frau, ein seltenes Symptom diabetischer Toxämie,** von Wendell Reber, M. D. in Philadelphia.

Nachdem auf den Zusammenhang zwischen Diabetes und der verminderten Widerstandskraft des Sehnerven gegen Nikotin und der Schwierigkeit der Unterscheidung zwischen der in Frage kommenden Sehstörung bei Nikotinvergiftung und Diabetes eingegangen ist, werden 5 Fälle von relativen zentralen Skotomen bei Diabetes beschrieben. Davon betrafen 4 Männer, die gleichzeitig dem Alkohol- bzw. Tabakgenuß fröhnten. Ein Fall, bei dem es sich um eine 29jährige Frau mit Diabetes handelt, soll die Tatsache sicher stellen, daß wirklich Diabetes retrobulbäre Neuritis erzeugen kann.

---

4) **Transplantation von Fett in die Tenon'sche Kapsel nach Enukleation,** von A. N. Alling, M. D. in New Haven (Conn.).
Ein Fall von Fett-Transplantation mit günstigem Erfolg.

5) **Eine neue Erfindung zum Aufhängen des Riesenmagneten,** von S. J. Tomey, M. D. in Bellingham.

6) **Orbitalfibrom mit ungewöhnlichem Verlauf,** von F. Owen Ring, M. D. in Philadelphia.
Aus der ausführlichen Krankengeschichte sind folgende Punkte hervorzuheben: sehr langsam, innerhalb 6 Jahren, sich entwickelnder mächtiger Exophthalmus nach außen und unten, der auf dem Stadium der höchsten Entwicklung noch bemerkenswerte Beweglichkeit nach allen Richtungen hin zeigt, sich nicht in die Orbita zurückdrängen läßt, und bei dem man nach innen vom obern innern Orbitalrande eine mittelharte Tumormasse, die nirgends angewachsen ist, eine Strecke weit abtasten kann. Da der Fall kompliziert ist durch ein gleichzeitiges chronisches Nasenleiden, die Durchleuchtung der Sinus und das Röntgenbild aber negativ ausfallen, schwankt die Diagnose zwischen Sinus-Erkrankung, Sarkom und gutartiger Geschwulst. Deshalb wird folgendes operatives Vorgehen eingeschlagen: Exploration der Nasenhöhlen unter Anwendung des modifizierten Killian-Schnittes. Schnitt auf den Knochen nach innen vom innern obern Orbitalrand (Zunähen der Lidspalte zum Schutze des Auges), dann Eröffnung des Ethmoids und Sondieren des Sinus. Da sich die Nasenhöhlen als frei erwiesen und jetzt die Palpation deutlich ergibt, daß die Hauptmasse des Tumors im innern obern Quadranten und zum Teil im Muschelkonus sitzt, eine Krönlein-Operation also nicht angezeigt ist, wird das beinahe völlig erblindete Auge geopfert und dann der rundliche, eingekapselte Tumor, der sich bei der mikroskopischen Untersuchung als Fibrom erwies, ausgeschält.

7) **Die Benutzung von Fettgewebe als Stumpf für Augenprothesen,** von N. E. Ibershoff, M. D. in Cleveland (Ohio).
Verf. erläutert die Technik der Fett-Transplantation in die Orbita und teilt mit, daß bei Fällen, die er ein Jahr nach der Transplantation beobachtet hatte, keine Schrumpfung des implantierten Stumpfes eingetreten war.

8) **Mit Psychosen komplizierte Augen-Erkrankungen,** von Samuel D. Risley, A. M., M. D. in Philadelphia.
Es werden 4 Fälle vorgeführt, bei denen die psychischen Störungen, neben denen sich Astigmatismus und Gleichgewichts-Störungen der Augenmuskeln vorfanden, durch korrigierende Zylindergläser und Prismen, bzw. Tenotomien geheilt worden seien. Im ersten Falle handelt es sich um ein geisteskrankes Mädchen, in den drei übrigen um Neurastheniker. Bei allen war erbliche Belastung vorhanden. Es wird versucht, die Wirkung der therapeutischen Maßnahmen durch Regulierung der Zirkulationsverhältnisse im Gehirn zu erklären.

9) **Bericht über 2 Fälle von ungewöhnlichem angeborenem Star,** von Wm. Campbell Posey in Philadelphia.
Beim ersten Fall handelt es sich um Linsentrübungen bei einem Mikrophthalmus eines albinotischen Kindes mit rudimentär entwickelter Iris und

hinteren Synechien. Der Versuch zur optischen Iridektomie führt zu Iridocyclitis und Erblindung. Beim zweiten Fall, einem Neugeborenen, sind beide Linsen total gelbweiß getrübt mit verschieden intensiven weißen Partien.

---

10) **Eine Astigmatismus-Skala, die in einzelne Grade eingeteilt ist,** von J. N. Rhoads, M. D. in Philadelphia. (Illustriert.)

Zur genaueren Bestimmung der Achse beim Astigmatismus wird ein Brillengestell empfohlen, das in einzelne Grade eingeteilt, und bei dem der ganze Kreis produziert ist. Um das Ablesen der Grade zu erleichtern, wird ein Zeiger an dem Rahmen angebracht, mit dem das Zylinderglas notiert wird; der Zeiger korrespondiert dann genau mit der Achse des Zylinders und wird an der Fassung des Zylinders mit einer Nadelvorrichtung befestigt, um ein Verschieben des Glases innerhalb des Rahmens zu vermeiden.

Dann empfiehlt der Verf. seine Methode zur Bestimmung der Achse. Er stellt das Glas in die objektiv gefundene Achse ein und läßt den Patienten den letzten noch deutlich zu erkennenden Buchstaben fixieren, dann dreht er das Glas nach der einen, später nach der andern Seite, bis der Buchstabe anfängt undeutlich zu werden und nimmt dann zur Bestimmung der wirklichen Achse das Mittel aus den beiden Grenz-Ziffern.

---

11) **Katarakt-Resorption.** Bericht über einen Fall, von A. Morgan Mac Whinnie, M. D. in Seattle.

Verf. gibt einen kurzen Überblick über die bisher mitgeteilten Fälle von Heilung des beginnenden oder unreifen Stars durch nicht operative Methoden. Subkonjunktivale Injektionen von NaJ, örtliche Anwendung von Resorcinsalbe, Dionglycerin-Injektionen in die Tenon'sche Kapsel, innerliche und subkutane Anwendung von Natriumthiocyanat sollen Linsentrübungen zum Verschwinden gebracht haben; auch nach dem Auftreten einer schweren Conjunctivitis und Iritis sollen Linsentrübungen zurückgegangen sein. Verf. selbst ist der Ansicht, daß ein großer Teil der Stare zurückzuführen sei auf eine gewisse Unter-Ernährung und Herabsetzung der Vitalität und erklärt dadurch die relative Häufigkeit der Stare in Indien und das Lebensalter, in dem sie dort auftreten.

Er berichtet dann ausführlicher über einen Fall, wo beginnende Speichentrübungen bei einem 40jährigen Mann, bei dem vor 4 Jahren eine luetische Infektion stattgefunden hatte, unter Behandlung von Quecksilber innerhalb 3—4 Wochen verschwanden. Der Arbeit sind Zeichnungen beigelegt, die den Zustand der beiden Linsen vor und nach der Behandlung illustrieren und die der Verf. von einem Kollegen ausführen ließ.

---

12 **Eine neue Kapselpinzette,** von Frederik Tooke, B. A., M. D. in Montreal.

Die vom Verf. erfundene Kapselpinzette unterscheidet sich von der de Wecker'schen dadurch, daß bei ihr die beiden Faßbranchen konkav gekrümmt sind, entsprechend der vorderen Krümmungsfläche der Linse, und daß sie anstatt mit Rippen mit spitzen Zähnchen versehen ist.

April.

1) **Katarakt infolge elektrischen Schlags.** Ein kurzer Überblick über die Literatur und ein Bericht über 3 Fälle, von John M. Robinson, M. D.

Die 3 Fälle haben das Gemeinsame, daß sie alle gewerblichen Ursprungs sind.

1. Fall. Spannung des Stromes 13000 Volt; ein Monat später Sehstörung. Bei der 5 Monate später stattfindenden Beobachtung waren beide Linsen durchsetzt von zahlreichen grauen Pünktchen, die in der vorderen Rinde subkapsulär lagen. Im Zentrum waren sie weniger zahlreich, im Äquator befanden sich pyramidenförmige Klumpen. Die Linsentrübung nahm zu und ein Jahr nach dem Unfall hatten die Pünktchen Rosettenform. 15 Monate nach dem Unfall wurde die rechte Linse noch ganz trüb, während auf dem linken Auge die Trübung stationär geblieben war. Die Operation des rechten Auges führte zu voller Sehschärfe.

2. Fall. Spannung des Stromes 45000 Volt, von denen angeblich etwa 26000 durch den Körper gingen. Zunächst beide Linsen klar. $1^1/_2$ Jahr später wurde der Glaskörper trübe und die Linsen trübten sich diffus.

3. Fall. Spannung des Stromes 500 Volt, ging einher mit einer vorübergehenden Ptosis und sofortigen Sehstörung. Bei der 18 Monate später möglichen Untersuchung fand sich eine 2 mm breite, scharf umschriebene Kapsel- und Corticalis-Trübung auf dem rechten Auge, während auf dem linken moosartige Glaskörper-Trübung und blaßbraune Fleckchen im Äquator der Linse konstatiert wurde. Die Trübungen blieben stationär.

Es folgte dann eine fast wörtliche Wiederholung der Hess'schen Schilderung seiner Tier-Experimente über Blitz-Stare und eine Zusammenstellung von 36 Fällen aus der Literatur, von denen nur vier industriellen Ursprungs waren.

Die Fälle sind besonders interessant wegen der ungeheuren Spannung der einwirkenden Ströme, einer Spannung, wie sie hier zu Lande unbekannt ist. Das erklärt wohl auch die Seltenheit solcher Fälle in der deutschen Literatur. Offenbar kommt die Wirkung dieser hochgespannten Ströme der Wirkung des Blitzes sehr nahe.

---

2) **Ein Fall von Herpes zoster ophthalmicus,** von Edwin A. Clarke, M. D. in Canon City. (Illustriert.)

Beschreibung eines Herpes zoster im Gebiet des Ramus ophthalmicus V, mit Ausgang in Durchbohrung des befallenen Oberlids, die ihrerseits zur Ulzeration der Hornhaut führte.

---

3) **Bericht über einen Fall von chronischer sympathischer Ophthalmie mit Ausgang in Heilung,** von George Friebis, M. D. in Philadelphia. (Illustriert.)

Die schwere sympathische Ophthalmie war etwa ein halbes Jahr nach der Verletzung des andern Auges ausgebrochen; sofortige Enukleation. 8 Monate nach der Verletzung Beginn der Behandlung durch den Verf., die im wesentlichen in Anwendung von Quecksilber, Jodnatrium in hohen Dosen und Natrium salicyl. bestand. Nach Verlauf von 3 Monaten war die Sehschärfe von $^{15}/_{200}$ auf $^{15}/_{15}$ gestiegen.

---

4) **Ein Fall von ungewöhnlicher angeborener Kataraktform,** von William Zentmayer, M. D. in Philadelphia.

Es handelt sich um eine geschrumpfte Linse mit unregelmäßig begrenzter scheibenförmiger Trübung, die ihrerseits von einer graufleckigen Trübung umgeben ist, durch weiße Kapseltrübung kompliziert. Der Versuch

der Diszission dieser Katarakt (bei einem 43jährigen Patienten) rief Iridocyclitis mit Eitersenkung in die Vorderkammer hervor. Diem.

III. The Ophthalmoscope. Vol. VII. Nr. 5. 1909. Mai.

1) **Die Entfernung von Metallsplittern aus dem Augeninnern.** Eine klinische Studie von 50 Fällen, von J. Wharton.

Bei allen Operationen wurde der Hirschberg'sche oder Haab'sche Magnet benutzt, beide müssen zur Hand sein. Eine Nachuntersuchung, die 8 Monate bis $4^1/_2$ Jahre nach der Verletzung vorgenommen wurde, ergab: 33 Augen (66 %) wurden gerettet, 17 (34 %) verloren. Es wurde sobald als möglich nach der Verletzung operiert (Kokainästhesie), um die Einbettung des Fremdkörpers, welche die Entfernung sehr erschwert, zu verhüten. Hatte das Eisen die Hornhaut passiert und lag auf oder dicht hinter der Regenbogenhaut, so wurde der Handmagnet benutzt; wenn der Fremdkörper in der Linse lag, so wurde er zunächst mit dem Riesenmagneten in die vordere Kammer gezogen. Aus dem Glaskörper wurde der Fremdkörper bei Lederhaut oder Ciliarkörperwunden seinen Eintrittsweg entlang mit dem Riesenmagneten gezogen, bei Hornhautwunden durch die getrübte Linse oder den circumlentalen Raum, im letzteren Falle mit Iridektomie.

---

2) **Ein Stahlsplitter im Sehnerven,** von F. Harrison Butler.

Einem Maschinisten war ein Stahlsplitter durch die Lederhaut in das Auge gedrungen. Sofortige Erblindung, keine Durchleuchtung möglich. Nach einer Röntgen-Aufnahme liegt der Fremdkörper im Sehnerven. Da auch nach Entfernung der Linse weder mit dem Hand- noch mit dem Riesenmagneten ein Fremdkörper herausbefördert wurde, wurde das Auge entfernt. Ein 6 mm langer Stahlsplitter ragte aus dem Sehnerven hervor, er war so tief in demselben eingebettet, daß er nicht mit der Pinzette herausgezogen werden konnte, sondern das Nervengewebe erst abgeschnitten werden mußte.

---

3) **Über den Ringmagneten,** von F. Harrison Butler.
(Literaturbericht.)

---

4) **Ein Fall von hysterischer Halbblindheit und Schwachsichtigkeit bei einem 12jährigen Knaben,** von Sydney Stephenson.

Juni.

1) **Eine Theorie des Doppeltsehens,** von Abdulla Balil Sallom und Mary Sallom.

Durch Endigung mehrerer Nervenfasern beider Augen in einer Zentralzelle soll Einfachsehen, durch Endigung in zwei Zellen Doppeltsehen entstehen.

---

2) **Über die Arbeit der Fürsorgestelle für die Augeneiterung der Neugeborenen am St. Pauls-Hospital in Liverpool,** von A. Nimmo Walker.

Die Hebammen haben jede Augeneiterung bei Neugeborenen der Gesundheitsbehörde in Liverpool zu melden, die Fürsorgestelle sorgt für ambulante oder klinische Behandlung. Von 75 Fällen wurden 57 mal beide Augen, 7 mal ein Auge geheilt, 7 erblindeten, 4 entzogen sich der Beobachtung.

3) **Bemerkungen über den Gebrauch der Calmette'schen Ophthalmoreaktion,** von Archibald W. Harrington und Arthur J. Ballantyne.

Die Ophthalmoreaktion ist kein zuverlässiges Mittel zur Diagnose der Tuberkulose.

---

4) **Ein Fall von Hirnabszeß nach Verletzung der Augenhöhle,** von R. J. Coulter.

Der 24jährigen Patientin war ein Stock beim Fall vom Rade in die linke Augenhöhle gedrungen. Es bildete sich ein Orbitalabszeß, der entleert wurde. Drei Monate später erkrankte sie unter den Erscheinungen eines Hirnabszesses mit beiderseitiger Stauungspapille. Nach Trepanation wurde zweimal Eiter aus dem linken Stirnlappen entleert. Hiernach trat vollständige Genesung ein.

---

5) **Trachom:** ein Beitrag zum Studium seiner Ätiologie, von G. Stanculeanu.

Nachweis der Trachomkörperchen beim Trachom, aber nicht bei der Conjunctivitis follicularis.

---

6) **Einige neue Zahlenzusammenstellungen über die Augeneiterung der Neugeborenen in Großbritannien,** von Sydney Stephenson.

Zusammenstellung von Literaturangaben.

---

7) **Die Schirmprobe für zweiäugiges Sehen,** von Bishop Harman.

Durch einen Schirm mit viereckiger Öffnung in der Mitte betrachten beide Augen eine Sehprobe. Die Mitte derselben wird von beiden Augen, die Seitenteile werden dagegen nur von je einem Auge gekreuzt gesehen. Die Probe ist verwendbar: 1. zur Bestimmung gleicher Sehschärfe auf beiden Augen. 2. Zur Bestimmung des Vorhandenseins oder Fehlens zweiäugigen Sehens. 3. Zur Sehübung schielender Augen. 4. Zur Entlarvung der Vortäuschung einseitiger Blindheit. 5. Zur Demonstration physiologischer mit der Wahrnehmung und Unterdrückung von Bildern verbundener Erscheinungen.

G. Abelsdorff.

IV. The Ophthalmic Review. 1910. August.

1) **Chronische tuberkulöse Iridocyclitis,** von Emore Brewerton.

Beschreibung zweier Fälle von chronischer tuberkulöser Iridocyclitis, die mit Verlust beider Augen endeten, und die nach Ansicht des Verf.'s zu retten gewesen wären, wenn rechtzeitig als tuberkulös erkannt und mit Tuberkulin behandelt. Verf. veröffentlicht die Fälle in extenso, um darauf hinzuweisen, wie ungemein schwer eine chronische Iridocyclitis bestimmt als tuberkulös zu diagnostizieren ist und schlägt vor, in solchen Fällen jedenfalls früh Tuberkulinbehandlung zu versuchen, wenn die Erkrankung auch nur tuberkuloseverdächtig ist, oder auch — selbst ohne jeden Hinweis auf eine tuberkulöse Basis, — wenn man Lues durch die Wassermann'sche Reaktion ausschließen kann.

---

2) **Nystagmus der Bergarbeiter und Ameisensäure,** von Arch. Stanley Percival.

Verf. hat im Anschluß an die Behandlung von Schüttelparalyse und verwandten Erkrankungen mit Ameisensäure diese Therapie auch in einigen

Fällen von Nystagmus bei Bergarbeitern angewendet und nur gute Erfolge davon gesehen. Einige Patienten arbeiten unter Tag weiter.

September.

1) **Ein Fall von verzögerter Herstellung der Vorderkammer nach Katarakt-Extraktion,** von F. Harrison Butler.

Mitteilung zweier Fälle. Beim ersten legte sich bei einer plötzlichen Bewegung ein Kapselzipfel, später ein Iriszipfel in die Wunde und hielt sie 4—5 Monate offen. Ein vorübergehender Verschluß war von Sekundärglaukom gefolgt. Schließlich Spontanheilung; Sehschärfe etwa $^6/_6$.

Beim 2. Fall verzögerte sich die Wundheilung und somit die Bildung der Vorderkammer um 4 Tage, weil Pat. beim Erbrechen eine Wundsprengung mit leichter Iris-Einklemmung erlitt.

Als Ursache der verzögerten Kammerbildung ist von einigen Autoren die Kokaïnwirkung, auch die vereinte Wirkung von Kokaïn und Perchlorid angesprochen worden. Widmark hat den Gegenstand ausführlich behandelt, gibt einer mangelhaften Technik bei der Schnittführung schuld und hält besonders korneale Schnitte für gefährlich. Verf. kann sich aus seiner Erfahrung dieser Ansicht nicht anschließen, legt seinerseits Wert auf genügend großen Konjunktivallappen.

Die Prognose ist nicht ungünstig. Es kommt zwar vor, daß Augen durch permanente Fisteln, Glaukom, Panophthalmie, schwere Hornhauttrübungen verloren gehen, aber meist heilt die Fistel, sogar mit durchschnittlich guter Sehschärfe ($^1/_3$).

Beste Behandlung, Bettruhe und Druckverband.

---

2) **Angeborene Tränensack-Eiterung,** von John Forster.

Tränensack-Eiterung bei Neugeborenen wird entweder durch häufiges Ausdrücken des Sackes und Zinkeinträufelung behandelt, oder durch Schlitzen der Tränenröhrchen und Sondieren. Verf. ist auf Grund zweier von ihm behandelter Fälle der Überzeugung, daß die erste mildere Methode völlig genügt, wenn die Eltern der kleinen Patienten in guter sozialer Lage sind, d. h. wenn die Behandlung gewissenhaft ausgeführt wird. — Verf. hat nur 2 Publikationen über den Gegenstand gefunden.[1] Eine von Gunn, der den Sitz der Erweiterung und Eiter-Ansammlung in den Tränennasengang verlegt, wogegen Mayou, der Verfasser der 2. Publikation, den Sack selbst für erweitert hält. Beide sondieren.

---

3) **Entstehung einer Myopie im 27. Lebensjahre,** von Campbell Munro.

Patient klagte über Kopfweh und Verschlechterung des Fernsehens seit einigen Monaten. Befund: R — 3,0 Di, L — 2,75 Di bei 0,5 Dioptrien perversem Astigmatismus. Sehschärfe $^6/_{18}$. Fundus normal. Mit entsprechenden Gläsern $^6/_6$ beiderseits.

Daß die Myopie früher nicht bestanden hat, ist hier ganz sicher: Patient hatte bei einem Kavallerieregiment zufriedenstellend im Signaldienst gearbeitet, wozu besonders gutes Fernsehen erforderlich. L. Schomburg.

---

[1] Es steht ja in den Lehrbüchern, z. B. von Fuchs, S. 747.

Vermischtes.

1) N. Manolescu starb in Bukarest im September d. J. 1850 als Sohn armer Bauersleute geboren, studierte er in Bukarest, dann weiter bei Wecker in Paris und bei Arlt in Wien und wurde 1888 zum ord. Professor an der Universität zu Bukarest und zum Direktor der Augenklinik ernannt. Seine Arbeiten beziehen sich hauptsächlich: 1. auf die Behandlung des Trachom durch Ausbürsten (1891), wofür am 3. Mai 1892 die französische augenärztliche Gesellschaft ihm die Priorität zuerkannt hat;[1] 2. auf die Operation des Stars, den er mit der Entfernung der ganzen Kapsel (1902, 1910) und mit Iritomie (statt Iridektomie) ausgezogen, wie er auch den Nachstar von hinten zu durchschneiden sich bemüht hat, gleich Cheselden, (1904). Auch als Sanitäts-Direktor und als Politiker hat Manolescu sich ausgezeichnet.

2) Joseph Nelson starb in Belfort, am 31. August 1910, im 70. Jahre seines Lebens. Im Jahre 1860 kämpfte er unter Garibaldi, promovierte 1863 in Queen's University, ging dann nach Indien als Kaufmann, studierte 1878 in Wien unter Arlt und Fuchs und wurde 1882 Augenarzt am Hospital zu Belfort. Er hat einige Arbeiten veröffentlicht, u. a. über Tabaks-Amblyopie 1880. Er war ein ausnehmend liebenswürdiger Kollege.

3) Prof. Dimmer in Graz hat die Berufung nach Wien, als Nachfolger Schnabel's, angenommen.

4) Prof. Francaviglia ist zum Ordinarius in Catania, Dr. Bajardi zum Extraordinarius in Genua ernannt worden.

5) Prof. Eperon wurde an Stelle des verstorbenen Prof. Dufour zum o. Prof. der Augenheilkunde in Lausanne ernannt.

6) Hofrat Ritter v. Reuß feierte am 15. Oktober das 25jährige Professoren-Jubiläum.

7) Prof. G. Stanculeanu in Bukarest ist zum Nachfolger des verstorbenen Prof. Manolescu ernannt worden.

8) Druckfehler. Im September-Heft S. 273 steht Bronner: Pyocyanase $^1/_2$ %ige Lösung. Es soll heißen 50 %ige Lösung.

Bibliographie.

1) Hermann von Helmholtz et la théorie de l'accommodation, von M. Tscherning. (Paris, Octave Doin et fils, 1909.) — Dasselbe. Übersetzt von Dr. M. Thorey. (Leipzig, Joh. Ambr. Barth, 1910.) In dem Schriftchen, von dem auch eine recht fleißige Übersetzung vorliegt, setzt Verf. seine genügend bekannte Theorie auseinander und sucht die Fehler und Mängel der Helmholtz'schen Theorie nachzuweisen. Das Büchelchen ist maßvoll, klar und bündig geschrieben und faßt alles zusammen, was bisher über das Thema veröffentlicht ist. Daß des Verf. Hypothese unhaltbar ist, hat neuerdings Hess eingehend begründet. (Vgl. Carl Hess, Die Refraktion und Akkommodation des menschlichen Auges; Handbuch von Graefe-Saemisch, Kap. XII. 3. Auflage. Leipzig, Engelmann, 1910). Die vom Verf. als wesentliches Phänomen der Akkommodation angesehene Abflachung der peripheren Linsenteile, die vorübergehende Bildung eines akkommodativen

[1] Nicht dem Aegineta! Vgl. Hirschberg, Gesch. der Augenheilk. § 75—77.

Lenticonus anterior, findet sich durchaus nicht an allen Augen. Ebensowenig besteht nach Güllstrand's Untersuchungen des Verf. frühere Annahme, die akkommodative Refraktionszunahme der Linse erfolge ohne Dickenzunahme. Daß an der Ochsenlinse die Wölbung durch Zug an der Zonula zunehme, hat Hess als falsch erwiesen, wie er auch gegen den Verf. für die Theorie der akkommodativen Entspannung der Zonula eintritt. Die Erklärung, die Verf. der von Hess gefundenen Tatsache, daß die stark akkommodierte Linse der Schwere folgend nach unten sinkt, ist auch nicht richtig. Ebenso unzulänglich ist Verf.'s neue Hypothese, daß auf dem Höhepunkt der Akkommodation der mittlere Teil des Glaskörper flüssig wird, wofür er im Cloquetschen Kanal (dessen Existenz von Cirinaione für den Menschen bestritten wird) die anatomische Basis sieht. Somit ist noch viel zu arbeiten, ehe die Gegensätze zwischen Helmholtz's und Tscherning's Theorie sich ausgleichen.

2) Spontanes Glaukom (Hydrophthalmus) beim Kaninchen. Nebst einem Überblick über die Frage des tierischen Glaukoms überhaupt, von Alexius Pichler in Klagenfurt. (Arch. f. vgl. Ophth. I. 2.) In dem mitgeteilten Falle, von dem leider die pathologisch-anatomische Untersuchung fehlt, bestanden alle jene Symptome, die für das kindliche Auge charakteristisch sind; eine Aushöhlung des Sehnervenkopfes war nicht mit Sicherheit festzustellen. Da es sich bei Verf.'s Fall um einseitigen Hydrophthalmus bei einem albinotischen Tiere handelt, so glaubt Verf., daß es sich um einen als Entwicklungsstörung aufzufassender Verschluß der Filtrationswege handelte.

3) Die Entstehung der Kurzsichtigkeit, von Levinsohn. (Medizin. Klinik. 1910. Nr. 9.) Bei der Beugung des Kopfes und des Körpers, wie sie beim Lesen eintritt, wird das Auge mit einer gewissen Kraft nach abwärts gezerrt und unterliegt hierbei der Schwerkraft. So liegt das wichtigste Moment für die Entstehung der Myopie in der Kopfbeugung.

4) Die Ophthalmologie der Römer, von Legenius. (St. Petersb. med. Wochenschr. XXXV. Nr. 12.)

5) Peculiar blastomycetoid organismes met in two cases of parasitic conjunctivitis, von Posey, Carpenter, Hormer und Allen J. Smith. (Univ. of Pennsylvania med. Bulletin 1908. Nov.) In 2 Fällen von Verletzung der Bindehaut kam es zur Bildung von Granulations-Geschwülstchen, in deren subepithelialen Gewebsschichten die Mikroorganismen gefunden wurden; sie werden an der Hand von Zeichnungen und Mikrophotogrammen genau beschrieben, doch eignet sich diese Beschreibung nicht zu kurzem Referat.

6) A first study of the inheritance of vision and of the relative influence of heredity and environment on sight, von Barrington und Pearson. (Eugenies Laboratory Memoirs, V.) Es ist kein Beweis dafür vorhanden, daß unhygienische Wohnungen oder körperlich bzw. moralisch verkommene Eltern einen deutlich verschlechternden Einfluß auf das kindliche Auge haben. Der schädliche Einfluß, den die Schule auf das kindliche Sehvermögen haben soll, bleibt noch zu beweisen. Refraktion und Sehschärfe sind angeborene Eigenschaften. Ein gewisser Zusammenhang zwischen Intelligenz und Sehschärfe besteht. Es ist noch unsicher, ob mit der Besserung des Sehens die Intelligenz sich hebt.

7) Untersuchungen über den Lichtsinn bei Reptilien und Amphibien, von C. Hess. (Pflüger's Arch. Bd. 132.) Schildkröten sehen im Zustande der Hell-Adaption viel schlechter, als in dem der Dunkel-Adaption;

sie sehen in selbst für unsere Augen sehr geringen Lichtstärken ziemlich gut, aber auch in einem Licht, das uns blendend hell ist, sehen die Tiere gut. Ihre adaptive Empfindlichkeitszunahme ist sehr groß. Die Welt der Farben sehen sie etwa so wie wir, wenn wir die Gegenstände durch ein rotgelbes Glas betrachten. Das Spektrum ist für die Schildkröten stark am kurzwelligen Ende verkürzt, noch mehr als für Hühner. Vergleicht man die Färbung der Ölkugeln in den Netzhäuten von Huhn und Schildkröte, so sieht man bei letzteren die roten und orangefarbigen überwiegen. Bei einzelnen Arten waren die Kugeln in einem schmalen Streifen, der horizontal durch die Netzhautmitte lief, angeordnet, und zwar standen sie besonders dicht und waren sehr klein: „Streifen des deutlichsten Sehens". Die größeren Kugeln hatten einen Durchmesser von 0,0085 mm, die kleineren von 0,0042 mm. Die Ölkugeln waren schon mit dem Augenspiegel wahrzunehmen. Die Verkürzung des Spektrums besteht nur bei den Tieren, die farbige Ölkugeln in den Außengliedern der Netzhautzapfen enthalten, diese also sind die optischen Empfänger. Die Aufgabe der Ölkugeln ist der Schutz gegen die Wirkungen kurzwelligen Lichts. Die Lichtreaktion der Pupillen fehlt bei den Schildkröten. Auf eine Änderung der Pigmentstellung bei Änderung der Belichtung können die adaptativen Vorgänge nicht zurückgeführt werden, weil eine totale Änderung nicht existiert. Auch der Sehpurpur kommt nicht in Frage, da die Tiere nur Zapfen und keine nachweisbaren Mengen von Sehpurpur führen. Dazu sind viele Schildkröten ausgesprochene oder vorwiegend Nachttiere: damit fällt Parinaud's Hypothese, daß die Zapfen unfähig zur Adaptation seien. Bei Amphibien sind die adaptativen Änderungen der Lichtempfindlichkeit (wenigstens Diemictylus viridescens) ähnlich so groß wie beim Menschen; auch reicht bei Urodelen und Anuren das Spektrum an beiden Enden so weit wie für unser Auge.

8) Die Akkommodation bei Tauchervögeln, von Carl Hess in Würzburg. (Arch. f. vgl. Ophth. I, 2.) Der Kormoran (Phalacrocorax carbo) hat, wenn er akkommodiert, eine Myopie von etwa 5—10 D., seine Akkommodationsbreite schwankt zwischen 40—50 D. Die Linse wölbt sich bei der Akkommodation unter starker Krümmungszunahme erheblich nach vorn, und die Iris rückt stark gegen die Augenachse vor.

9) Die toxischen Nebenwirkungen des Arsezetins, insbesondere die Nierenreizungen, von Borchers. (Münchener med. Wochenschr. 1910. Nr. 8.) Es wurden 10 Kranke mit 14 Einspritzungen von 0,4 bis 0,6 g einer 10%igen Lösung von Arsezetin behandelt. Die Kur wurde auf 7 Wochen verteilt. Alle Patienten bekamen 12 Stunden nach der ersten Spritze, einige sogar nach jeder, Albuminurie und Zylinder-Ausscheidung, eine Giftwirkung, die nicht auf die Bildung von Endotoxinen, sondern auf spezifisch die Nieren schädigende Eigenschaften des Medikamentes zurückzuführen ist. In 5 Fällen traten außerdem Schwindel, Erbrechen, Durchfälle, Kopf-, Leib- und krampfartige Magenschmerzen auf. Augenschädigungen wurden bei keinem Kranken beobachtet.

10) Zur Diagnostik psychogenen Doppeltsehens, von Franz Hamburger. (Münchener med. Wochenschr. 1910. Nr. 14.) Bei psychogenem Doppeltsehen werden zwei vertikal vorgehaltene Gegenstände nebeneinander, bei wagerechter Haltung des Objektes aber übereinander gesehen. So läßt sich psychogene von organischer Diplopie differenzieren.

11) Zur Technik der Augen-Einträuflungen. Winke für Nichtspezialisten, von Wolffberg. (Münchener med. Wochenschr. 1910. Nr. 6.)

Der Untertitel besagt schon, daß die Arbeit nichts dem Spezialisten Unbekanntes enthält.

12) Das Verhalten der Pupillen beim Neugeborenen und im ersten Lebensjahr, von Hans Gudden. (Münchener med. Wochenschr. 1810. Nr. 8.) Beim Neugeborenen sind die Pupillen im Schlafe viel weniger verengt, als beim Erwachsenen, und die Erweiterung beim Erwachen ist sehr langsam und nicht besonders ergiebig. Erst vom 3. Monat nimmt die Schlaf-Miosis zu, aber eine plötzliche Erweiterung ist noch nicht vorhanden. Letztere ist ein rein psychischer Reflex, erstere ist auf den Reiz oder Tonus des N. oculomotorius im Gebiet seines Kerns im Vierhügel zurückzuführen.

13) Carl A. von Basedow, von Sudhoff. (Münchener med. Woch. 1910. Nr. 14.) Basedow, der am 28. März 1799 in Dessau geboren wurde, hat nach Beendigung seiner in Halle von Krukenberg und Weinhold geleiteten Studien 32 Jahre in Merseburg als praktischer Arzt gelebt, bis er, 52 Jahre alt, einer Sepsis erlag, die von einer bei Sektion einer Flecktyphusleiche erhaltenen Verletzung ausging. Im 8. Band von C. F. Graefe's und Ph. v. Walther's Journal der Chirurgie und Augenheilkunde lernen wir ihn auf dem Gebiete der augenärztlichen Chirurgie kennen. In J. L. Casper's „Wochenschrift für die gesamte Heilkunde" (1840) finden wir jene berühmte Arbeit, die seinem Namen Unsterblichkeit brachte: „Exophthalmus durch Hypertrophie des Zellgewebes in der Augenhöhle". Mit Deutlichkeit bezeichnet er die bekannte Trias (die „Merseburger Trias") als charakteristisch für jene vasomotorisch-toxische Neurose, die mit Recht seinen Namen trägt.

14) Beiträge zur Analyse der Gesichts-Wahrnehmungen, von Prof. Dr. Fr. Schumann. (I. Abt. der „Psycholog. Studien". Leipzig, Joh. Ambr. Barth, 1910.) 1. Giering: Das Augenmaß bei Schulkindern. Kinder erkennen bei Ausschluß aller empirischen Momente monokular keine Tiefenunterschiede, obgleich dieselben Kinder sonst Tiefenunterschiede sehr genau monokular wahrnehmen. Den Akkommodations- und den damit verbundenen Konvergenz-Empfindungen kommt also keine besondere Bedeutung für die Tiefenwahrnehmungen zu. 2. Ernst v. Aster: Beiträge zur Psychologie der Raumwahrnehmung. 3. A. J. Schulz: Untersuchungen über die Wirkung gleicher Reize auf die Auffassung bei momentaner Exposition.

Kurt Steindorff.

15) Weitere Erfahrungen über Skopolamin-Misch-Narkose, von P. Sick. (Deutsche med. Wochenschr. 1910. Nr. 9.) Die ausgezeichneten Wirkungen des Skopolamins in Verbindung mit der Inhalationsnarkose müssen durch zweimalige Gaben in dem Individuum angepaßter Dosis ausgenützt werden. Dadurch wird das Chloroform in gefährlicher Menge ganz ausschaltet und dem auf $^1/_3$ der früheren Menge reduzierten Äther ein nahezu unbeschränktes Anwendungsgebiet zugesichert, ohne daß seine Reizwirkungen auf die Lungen in Erscheinung treten können. Die schlaf-erzeugende Wirkung ist nur durch Skopolamin, dessen Dosis ohne Gefahr gesteigert werden kann, herbeizuführen, die Morphiumzugabe aber in kleinsten Grenzen zu halten und nur einmal bei der letzten Einspritzung (meist 0,01 $^1/_2$ Stunde vor der Operation) zu geben.

Fritz Mendel.

16) Über Begutachtung der Unfall-Verletzungen des Auges, von Prof. Dr. H. Wintersteiner. (Wiener med. Wochenschrift. 1910. Nr. 22 u. 23.)

17) Und sie ist doch eine Tuberkulose, die knötchenförmige Keratitis Groenouw, von Dr. E. Wehrli, Augenarzt in Frauenfeld.

(Wiener med. Wochenschr. 1910. Nr. 24.) Außer den beiden bereits publizierten Fällen von knötchenförmiger Keratitis hat Verf. nun auch einen dritten, und zwar den bisher von der Affektion frei gewesenen jüngsten Bruder derselben zu untersuchen Gelegenheit. Derselbe zeigte ebenfalls beiderseitiges Hornhautleiden und Lungenaffektion, die durch Wolff-Calmette'sche Ophthalmoreaktion als tuberkulös gekennzeichnet wurden. Auch wurde der erste der publizierten Fälle neuerdings seines linken, bisher therapeutisch unberührten Auges wegen untersucht. In dem durch Abschälung der Vorderfläche der Hornhaut samt Herden gewonnenen Material fanden sich granuläre Formen des Tuberkelbacillus, und zwar nicht nur einzelne Granula, sondern auch aus Körnern bestehende feine Stäbchen (Much'sche Tinktion).

18) Die operative Behandlung der Ptosis, von Prof. Dr. A. Elschnig. (Mediz. Klinik. 1910. Nr. 20.) Für unvollständige Ptosis verwendet Verf. die Vorlagerung des Levators; für Fälle vollständiger Ptosis hat er das Hess'sche Verfahren derart modifiziert, daß er nach Vollendung der Operation an der Basis der Deckfalte drei doppelt armierte Fäden durchgeführt hat, die ziemlich stark angezogen wurden und wie die tiefen Frontalis-Hefte durch mindestens 4 Wochen liegen blieben. Bessere kosmetische und optische Effekte erhielt er mit der Operation nach Motais (Übertragung der Wirkung des Rectus superior auf das Oberlid); zweimal mußte der Effekt der Motais'schen Operation durch Exzision einer Hautfalte korrigiert werden. In allen Fällen resultierte ein leichter Grad von Lagophthalmus, das heißt, es konnte nur bei starker Innervation des Orbicularis das Lid geschlossen werden, die Bewegungen des Lides blieben aber konform den Bewegungen des Bulbus.

19) Zur Kasuistik der Netzhautgliome, von Dr. Hans Ohnacker. (Wiener klin. Rundschau. 1910. Nr. 20—24.) Unter 17 Gliomfällen, die vom Jahre 1877—1904 in der Gießener Augenklinik zur Behandlung kamen, waren 10 Fälle klinisch und 7 poliklinisch zur Vorstellung gekommen. Von den ersteren konnten 2 Fälle als durch Operation geheilt betrachtet werden. Unter den 7 poliklinischen Patienten sind nach den derzeitigen Berichten 3 (43%) als geheilt anzusehen; während 4 (57%) derselben verstorben sind; 8 (80%) der klinischen Fälle sind den Folge-Erscheinungen des Glioms erlegen und 2 (20%) hat die rechtzeitige Operation hiervon bewahrt. Schenkl.

20) Die Ophthalmoblennorrhoe und das Argentum nitricum, von Scipiadas. (Pester mediz.-chirurg. Presse. 1910. Nr. 27.) Verf. betrachtet das essigsaure Silber als dem Sophol überlegen, ist aber davon überzeugt, daß auch jenes mit der Zeit einem Mittel Platz machen wird, welches das auf die Gonokokken spezifisch wirkende Silber in hoher Konzentration enthalten und dabei die schädliche Nebenwirkung der reizenden Säure nicht aufweisen wird.

21) Ein Beitrag zur Tuberkulose des Sehnerven, von Dr. Edg. Reye. (Münchener med. Wochenschr. 1910. Nr. 23.) Es besteht in dem vorliegenden Falle eine tuberkulöse Erkrankung und zwar eine durch Verkäsung hervorgerufene völlige Zerstörung des größten Teiles des Chiasma und des intrakraniellen Teiles des linken Opticus. Fritz Mendel.

Um Einsendung von Separatabdrücken wird gebeten (Berlin NW. 26 Schiffbauerdamm).

Verlag von Veit & Comp. in Leipzig. — Druck von Metzger & Wittig in Leipzig.

Centralblatt

für praktische

AUGENHEILKUNDE.

Herausgegeben von

Prof. Dr. J. Hirschberg, Geh. Med.-Rat, in Berlin.

Unter ständiger Mitwirkung der Herren Prof. G. Abelsdorff in Berlin, Dr. Berger in Paris, Prof. Birnbacher in Graz, Dr. Brailey in London, Dr. Bruns in Steglitz, Prof. Cl. du Bois-Reymond in Schanghai, Dr. Czellitzer in Berlin, Prof. E. Emmert in Bern, Prof. C. Gallenga in Parma, Dr. Ginsberg in Berlin, Prof. Goldzieher in Budapest, Dr. Gordon Norrie in Kopenhagen, Prof. Horstmann in Berlin, Dr. Issigonis in Smyrna, Prof. H. Knapp in New York, Lt. Col. F. P. Maynard, I. M. S. Calcutta, Dr. F. Mendel in Berlin, Dr. Moll in Berlin, Dr. W. Mühsam in Berlin, Dr. Neuburger in Nürnberg, Dr. Peltesohn in Hamburg, Dr. Pergens in Maeseyck, Prof. Peschel in Frankfurt a. M., Dr. Puntscher in Klagenfurt, Dr. M. Reich in Petersburg, Dr. H. Rönne in Kopenhagen, Med.-Rat Dr. Scherer in Oldenburg, Prof. Schenkl in Prag, Prof. Schwarz in Leipzig, Dr. Spiro in Berlin, Dr. Steindorff in Berlin, Dr. Stiel in Köln.

Monatlich ein Heft. Preis des Jahrganges 12 Mark. Zu beziehen durch alle Buchhandlungen des In- und Auslandes und die Postanstalten des Deutschen Reiches.

Supplement zum Jahrgang 1910.

Inhalt: **Gesellschaftsberichte.** (S. 386—390.) 1) Bulletin de la Société Belge d'Ophtalmologie. Nr. 29. — 2) 28. Bulletin de la Société Belge d'Ophtalmologie.

Journal-Übersicht. (S. 391—453.) I. A. v. Graefe's Archiv f. Ophthalmologie. — II. Klinische Monatsblätter für Augenheilkunde. — III. Wochenschrift für Therapie und Hygiene des Auges. — IV. Beiträge zur Augenheilkunde. — V. Archiv für Augenheilkunde. — VI. Zeitschrift für Augenheilkunde. — VII. La Clinique Ophthalmologique. — VIII. Recueil d'Ophtalmologie. — IX. Revue générale d'Ophtalmologie. — X. British Medical Journal. — XI. Transactions of the ophthalmological society of the united Kingdom. — XII. The Ophthalmoscope. — XIII. The Ophthalmic Review. — XIV. Annali di Oftalmologia. — XV. La Clinica Oculistica. — XVI. Progresso oftalmologico. — XVII. Rivista Italiana di Oftalmologia. — XVIII. Archivio di Oftalmologia.

Bibliographie. (S. 453—454.) Nr. 1—6.

Übersicht über die Leistungen der Augenheilkunde im Jahre 1909. (S. 455—488.)

Gesellschaftsberichte.

1) Bulletin de la Société Belge d'Ophtalmologie. Nr. 29.

Sitzung vom 24. September 1910.

1. Remy: a) Neutralisation. Text en vision directe; ses avantages sontre la neutralisation.

b) Présentation d'un optomètre diploscopique.

c) Strabisme vertical. Diagnostic et traitement. Technique et explications.

2. Pergens: a) Amulettes antiophtalmiques du Golfe Persique. Das Operculum einer Molluskenart (Trochus) sieht aus wie ein Auge und wird von Frauen auf die Kleidung genäht, von Männern um den Hals getragen.

b) 3 figures oculistiques de Honein Ibn Ishacq. (IXe siècle.) Bericht über Mayerhof's Funde.

3. van den Bergh: Photométrie basée sur l'acuité visuelle. Un photomètre scolaire pratique.

Nachmittags-Sitzung vom 24. September 1910.

1. C. Hess: Sur la topographie du corps ciliare et l'étiologie du glaucome.

Vgl. Archiv für Augenheilkunde Bd. 67, Heft 4.

2. Angelucci: Une nouvelle suture de la cornée dans l'opération du kératocone.

Zirkuläre intralamelläre Tabaksbeutelnaht in der Kornea kombiniert mit Galvanokaustik.

3. Jessop: Les aspects ophtalmoscopiques de la tuberculose chronique de la choroïde.

Bericht über 2 Fälle, die bereits im 23. Bande der Transact. of the Ophth. Soc. of the Unit. Kingdom veröffentlicht wurden; ihnen werden zwei weitere beigefügt. Da, wo Aderhaut-Tuberkeln saßen, hinterbleiben chorioretinitische Veränderungen, die Vortr. für pathognomonisch hält.

4. E. Landolt: De l'asthénopie motrice.

Behandelt die durch Konvergenzschwäche hervorgerufene motorische Asthenopie. Unter normalen Verhältnissen beträgt die positive Konvergenz 9 Meterwinkel. Leichte Grade von Konvergenzschwäche werden beseitigt durch schwache abduzierende Prismen, schwerere müssen chirurgisch angegriffen werden. Hierfür ist die Tenotomie eines oder beider Mm. recti externi ganz ungeeignet, ihr folgt Konvergenzschielen mit Diplopie, ohne daß die Konvergenzschwäche beseitigt würde. Die Operation der Wahl bleibt die Vorlagerung eines M. rect. internus.

5. Straub: Le tonus musculaire dans la physiologie et la pathologie de l'organe de la vue.

Im Zustande des Tonus tritt dem Muskel als Antagonist entweder auch ein Muskel oder eine dauernd wirkende Kraft, aber nie gewöhnliches elastisches Gewebe entgegen. Es gibt auch einen kontinuierlich wirkenden

Tonus des M. cil., der so lange besteht, bis die senile Hypermetropie erscheint, aber nicht im Dunkeln verschwindet. Er soll den Zustand der Emmetropie herbeiführen und dauernd erhalten. Der Antagonist des M. cil. ist der intraokuläre Druck, der den Bulbus auszudehnen und die Rinne zwischen Linse und Hornhaut auszugleichen strebt. Beide Kräfte bedingen die Gestalt der Linse.

6. Axenfeld: a) Le rôle de la tuberculose dans l'étiologie des hémorrhagies intraoculaires et les altérations vasculaires et proliférantes de la rétine.

Die scheinbar idiopathischen Glaskörperblutungen, die plötzlich auftreten, und oft von Retinitis proliferans begleitet sind, beruhen oft auf Tuberkulose der Netzhaut. Man findet dann Veränderungen an den Arterien (Perivasculitis) und Venen (Periphlebitis) oder Proliferation der Retina. Zumal die Fälle, in denen außer den Glaskörperblutungen Synechien, Präzipitate, Schwankungen des intraokularen Druckes beobachtet werden, lassen an die Möglichkeit einer Entstehung durch Tuberkulose denken. Die Behandlung mit schwachen Dosen Tuberkulin ergibt einen immerhin in engen Grenzen sich bewegenden Erfolg.

b) Sur des formes particulières de dégénérescence irienne diminuant la dilatation pupillaire.

Die normale Pupille erweitert sich bei den verschiedenen Individuen auf Mydriatica verschieden weit; es gibt Fälle, in denen auch stärkste Atropinisierung so wenig erreicht, daß von einer abnorm geringen Erweiterungsfähigkeit der normalen Pupille gesprochen werden kann. Sie beruht auf hyaliner Entartung des Pupillarrandes: zarter weißlicher Saum, der den pigmentierten Rand teilweise ersetzt; das hyaline Gewebe geht bisweilen auf die Hinterfläche der Iris über, oder es finden sich als Ursache der mangelhaften Erweiterungsfähigkeit der Pupille Veränderungen im Gebiete des M. sphincter pupillae.

7. de Mets: La vision chez les sourds-muets.

Emmetropisch waren 67 auf beiden, 3 auf einem Auge; hypermetropisch 10 ein-, 2 doppelseitig; 2 kongenital myopisch; 7 binokular astigmatisch, 3 monokular. Asthenopie ist selten, die Sehschärfe meist gut.

Sitzung vom 25. September 1910.

1. Gallemaerts: a) Reliquats hyaloidiens.

b) Dermoide épibulbaire avec appendice préauriculaire et cicatrice jugale fibreuse.

c) Migration du pigment de tatouage.

2. van der Straeten: Exophtalmie pulsatile.

3. van Duyse: a) Dégénérescence marginale des cornées.

b) Leiomyome sarcomatode. (Leiomyome malin.)

Beschrieben in Gemeinschaft mit Baivy. Der im unteren äußeren Quadranten der Iris sitzende Tumor hatte wiederholt Blutungen in die vordere Kammer verursacht. Er bestand schon 21 Jahre und wurde durch Iridektomie beseitigt.

4. Rutten: Présentation d'un houilleur nystagmique.

5. Dransart et Famechon: Sur le nystagmus des mineurs dans le bassin houiller du nord de la France pendant les années 1908 et 1909.

221 Fälle, die durchschnittlich 25 Krankheitstage zur Folge hatten. Der schwere Nystagmus ist in Nord-Frankreich selten ($3^0/_{00}$ der Bergleute). Die Häufigkeit ist bei den einzelnen Minen verschieden, also scheint Topographie, Natur und Lage der Kohlenschichten das Auftreten des Nystagmus zu beeinflussen. Am häufigsten wird er im Dezember und bei den schwersten Arbeitenden am meisten beobachtet. Vornehmlich handelt es sich um Leute vom 30. bis 45. Jahre; die Refraktion ist belanglos. Eine Augenverletzung war in $19^0/_0$, Allgemein-Erkrankung (Pneumonie, Rheumatismus, Influenza) in $16^0/_0$ vorausgegangen. Körperliche Ermüdung ist für die Entstehung des Nystagmus von großer Bedeutung.

6. Benoit: l'Hyperexcitabilité du labyrinthe est la cause première du nystagmus des houilleurs.

7. Nuel: Conduite à tenir lorsqu'un très petit fragment de fer a pénétré aseptiquement au fond de l'oeil.

Auch in den Fällen, wo der Splitter reizlos eingeheilt und die Sehschärfe gut geblieben ist, soll der Fremdkörper extrahiert werden. In 5 von 10 Fällen sank die Sehschärfe bis zu schließlicher Erblindung, teils nach Monaten, teils nach 1 bis 2 Jahren.

8. Tacke: Cataracte hypermûre et glaucome.

Glaukom kann sowohl im Beginn der Linsentrübung, wie auch im Stadium der Überreife auftreten. Während der Star meist ein Auge zunächst befällt, bricht die Drucksteigerung gleich auf beiden Augen aus. Sie zeigt sich als Glaukoma simplex, oft auch mit sehr markierter Steigerung des intraokularen Drucks. Wird frühzeitig operiert, so kann die Star-Entwicklung aufgehalten und das Glaukom beseitigt werden. Die Ursache des Glaukoms sieht Vortr. in einer Zerreißung der atrophischen Zonulafasern und zeitweisen Reizung der hinteren Irisfläche und des Corpus ciliare durch die um ihre vertikale Achse pendelnde Linse mit zeitweisem Verschluß des Fontana'schen Raumes. Das einzige in Frage kommende Operationsverfahren ist die Extraktion der Linse in der Kapsel, aber nicht die Iridektomie.

9. Margorati: Sur la signification des leucocytes éosinophiles dans les affections oculaires.

Bei Eiterprozessen, die auf das Auge beschränkt sind, findet sich eine Verminderung der eosinophilen Zellen mit polynukleärer Leukozytose. In 28 Fällen von traumatischer oder postoperativer Eiterung und Hornhautabszeß waren die Eosinophilen entsprechend der Schwere des Prozesses vermindert; parallel damit ging eine Vermehrung der neutrophilen Zellen. Bei Panophthalmie fehlen die Eosinophilen ganz. Nach Ausheilung des Prozesses, bzw. Exenteration oder Enukleation, kehren sie in normaler Zahl wieder. Wo ein Einblick in das Augeninnere unmöglich war (intraokulare Blutung usw.), konnte durch Zählung der eosinophilen Leukozyten die Möglichkeit einer Infektion ausgeschlossen werden. Die Toxine mancher Parasiten (Taenia, Ankylostomum) wirken positiv chemotaktisch auf diese Zellen, wie 2 Beobachtungen an Netzhaut-Ablösung durch Cysticercus zeigen; die Eosinophilie verschwand nach Exstirpation bzw. elektrolytischer Zerstörung der Zyste.

Ebenso wirken die Spirochäten der Lues. Auch bei Frühjahrskatarrh findet sich Eosinophilie.

10. Thibert: l'Inspection oculistique des écoles à Liège.

11. Weekers: Recherches sur l'adaptation rétinienne chez les houilleurs dans le nystagmus professionel.

12. Rubbrecht: Deux cas de pénétration de cils dans l'oeil.

Unter Einwirkung einer heftigen Kontusion durchdringen die Wimpern die Hornhaut und gelangen in die vordere Kammer, ohne daß eine offne Wunde der Hornhaut diesen Eintritt ermöglicht.

13. Wilo: l'Emploi du Hata 606 dans quelque affections oculaires d'origine spécifique.

Vortr. injizierte intramuskulär und zwar noch die Lösung in Methylalkohol.

Eine Lähmung des M. rectus inf. heilte in 5 Tagen; eine totale Okulomotorius-Lähmung, die schon 4 Monate bestand, fing schon nach 10 Tagen an sich zurückzubilden. In 2 Fällen von Keratitis parenchymatosa, die bisher monatelang der Therapie getrotzt hatte, verminderte sich der Reizzustand sehr schnell; die Miosis, die einmal monatelang den energischsten Mydriaticis nicht gewichen war, machte alsbald nach einer schwachen Atropingabe einer Mydriasis Platz; die Gefäßneubildung und damit die Resorption der Infiltrate und Besserung der Sehschärfe wurde energisch gefördert.

Bei einer neuritischen und zwei tabischen Opticus-Atrophien, bei einer Chorioretinitis atrophisans mit Atrophie der Sehnerven war der Erfolg langsam, aber doch ermutigend. Kurt Steindorff.

---

2) 28. Bulletin de la Société Belge d'Ophtalmologie.

Sitzung vom 29. Mai 1910.

1. Lantsheere: Blessures pénétrantes du globe par éclat métallique.

In dem einen Fall war der intraokulare Eisensplitter nicht diagnostiziert worden; als Patient kam, war das Auge erblindet und der Splitter in der Netzhaut sichtbar, aber von der Extraktion wurde Abstand genommen. In dem andren Falle saß der Fremdkörper in der Augenhöhle.

2. Gallemaerts: Iridochorioidite chez un enfant de 8 mois.

Vermutlich Lues.

3. Gallemaerts: Demonstration der Fälle von Lantsheere (s. o.) am Sideroskop.

4. Gallemaerts: Ulcus rodens.

Beschreibung eines Falles dieser seltenen Keratitis.

5. Terlinck: Infection conjonctivale mixte (Morax-Weeks).

6. Terlinck: Infection du corps vitré par bacille fluorescent non liquéfiant.

7. Terlinck: Infection postopératoire benigne par un microorganisme non encore décrit.

Sein ungeheueres Wachstum zeichnet diesen Keim aus, der Gelatine und Serum verflüssigt; auf den verschiedenen Nährböden wechselt seine Gestalt. Die mit ihm beschickte Agarkultur verbreitet einen aashaften Gestank. In die Vorderkammer des Kaninchens gebracht, ruft er Pantophthalmie, nach intraperitonealer Impfung den Tod hervor.

8. Danis: Tumeurs de la caroncule lacrymale.

Beschreibung eines Papilloms und eines Karzinoms der Karunkel.

9. van Duyse: Tumeur épithéliale mixte localisée entre les glandes lacrymales palpébrale et orbitaire.

10. van Duyse; Lymphome du repli semilunaire.

11. De Ridder: Deux cas de polysinusite accompagnie de complications oculaires.

Heilung einer doppelseitigen Neuritis N. opt. nach Operation der erkrankten Nebenhöhlen. In dem andren Falle handelt es sich um eine schwere Orbitalphlegmone; auf dem andren Auge bestand eine Papillitis. Der Patient starb bald nach der Operation der erkrankten Nebenhöhlen. Bei der Autopsie zeigte sich eine Thrombophlebitis des Sinus cavernosus und der V. ophthalmica. Eiter in der mittleren Schädelgrube, der von der Orbita entlang dem Sehnerven kam und die Zirbeldrüse in Eiter badete.

12. Weekers: Epithelioma térébrant de l'angle interne des paupières.

13. van Lint: Accidents oculaires provoqués par l'électricité.

Vgl. dieses Centralbl. 1909, S. 387.

14. Rutten: Nouvelle théorie sur la pathogénie du nystagmus des houilleurs.

15. Leboucq: Cataracte traumatique régressive.

Mitteilungen eines Falles.

16. Weekers: Nouveau traitement des ulcères serpigineux de la cornée par le chauffage.

Der Galvanokauter wird bis zu 50—60° erhitzt, der Kornea möglichst nahe gebracht und so 5—6 Minuten belassen. Die gesunde Hornhaut wird durch das Verfahren nicht geschädigt. Es ruft im Gebiete des Geschwürs zunächst eine starke leukozytäre Infiltration hervor und eine Zunahme des Hypopyons; das Geschwür schreitet nicht mehr weiter, und Infiltration sowie Hypopyon gehen alsbald zurück. Die Narbenbildung ist lange nicht so dicht wie nach der Kaustik, und der Heilungsprozeß wird abgekürzt. Die Schmerzen vermindern sich bald nach der Heißluftbehandlung. Außer ihr rühmt der Verf. den Wert der Galle und der gallensauren Salze, die eine Bakteriolyse der Pneumokokken herbeiführen. Kurt Steindorff.

Journal-Übersicht.

I. A. v. Graefe's Archiv f. Ophthalmologie. LXXVII. 2.

1) **Untersuchungen über die Ätiologie und pathologische Anatomie der schleichenden traumatischen intraokularen Entzündungen, sowie über die Pathogenese der sympathischen Ophthalmie,** von Dr. W. Gilbert, I. Assistenzarzt der Kgl. Univ.-Augenklinik zu München.

Zur Untersuchung kamen 16 Augen, welche eine von vornherein chronische oder subakute Entzündung aufwiesen, und 5 Augen, bei denen ein anfangs stürmischer, der Pantophthalmie ähnlicher Prozeß nach 1 bis 2 Tagen einer chronischen Entzündung Platz machte. Ferner standen 8 Augen mit sympathisierender Uveïtis zur Verfügung.

Auch Verf. fand nach perforierenden Verletzungen und Entzündungen des vorderen Augenabschnittes Papillitis, welche sich durch Fehlen der Wölbung der Lamina scleralis, geringe Vorwölbung der Lamina chorioidealis, Aufhebung bzw. Verkleinerung der physiologischen Exkavation und Infiltration der Gefäßscheiden auszeichnet. Diese Form der Papillitis kommt vorwiegend bei nachweislich aseptischer Entzündung vor, jedenfalls ist eine Infektion nicht erforderlich: geringe Grade von Papillitis sieht man auch bei septischer Entzündung.

Bei Iritis serosa traumatica kann stärkere plastische Exsudation und Infiltration der Aderhaut wie bei Endophthalmitis septica vorkommen.

Bei der bakteriologischen Untersuchung fanden sich als Erreger subakuter und chronischer Entzündungen vorwiegend Pneumokokken, ferner Staphylococcus pyogenes aureus und albus, sowie Streptococcus pyogenes. Die durch diese verschiedenen Mikroorganismen hervorgerufenen Entzündungen zeigen anatomisch Eiter-Ablagerung auf der Innenfläche der Augenmembranen, im Glaskörper und einzeln in der Netzhaut. Dabei besteht bald stärkere, bald geringere Infiltration der Aderhaut mit Rundzellen und spärlicheren Leukocyten. Eosinophile Leukocyten fehlen fast ganz. Die Aderhaut-Infiltration ist von der Art, welche Fuchs der Endophthalmitis septica zurechnet. Je geringer die Oberflächen-Exsudation und je weniger ausgeprägt das Bild der Endophthalmitis septica ist, bei der im Glaskörper neutrophile Leukocyten überwiegen, um so zahlreicher treten eosinophile Zellen auf. Man kann sagen, daß die neutrophilen Zellen der eitrigen, die eosinophilen der chronisch-infiltrativen Entzündung eigen sind. Eosinophile Zellen können durch Blut-Zerfall im Augeninnern entstehen, doch unterscheiden sich diese Eosinophilen durch ihre unregelmäßigere Granulation von den grobkörnigen andren Eosinophilen. Plasmazellen kommen bei Uveïtiden verschiedener Art vor. Die Art der Exsudatzellen ist nicht von den Entzündungserregern, sondern in erster Linie von dem Grade der Entzündung abhängig.

Die Xerosebazillen besitzen keine große Bedeutung für die traumatische Uveïtis, doch sind sie nicht in allen Fällen den Saprophyten zuzurechnen. Es gelingt unter Umständen, in den Kaninchen-Glaskörper injizierte Xerosebazillen mehrfach wieder zu kultivieren. Verf. beschreibt eine von ihm aufgefundene Art mit besonderen morphologischen und biologischen Eigenschaften, vor allem großer Widerstandsfähigkeit gegen Wärme.

Bei jeder perforierenden Augenverletzung ist auf einen etwa eingedrungenen Fremdkörper zu fahnden. Der Eiter, welcher Eisensplitter im

Glaskörper umgibt, besteht anfangs aus Leukocyten und später aus Lymphocyten.

Ob ein verletztes Auge infiziert ist, kann häufig erst nach längerer Zeit und manchmal überhaupt nicht klinisch entschieden werden.

Im Blute sind bei schleichenden traumatischen Entzündungen und bei sympathischer Ophthalmie die Lymphocyten häufig auf Kosten der Neutrophilen vermehrt.

Bei der sympathisierenden Uveïtis finden sich stets einkernige Rundzellen, daneben am häufigsten epitheloide und eosinophile Zellen. Riesenzellen fehlen oft, und Plasmazellen werden noch häufiger vermißt.

In vielen Fällen sind die beiden Formen: 1. ausgebreitete Infiltration der Aderhaut mit einkernigen Rundzellen, oder 2. geringe Infiltration der Aderhaut und Oberflächenexsudat der Innenmembranen deutlich ausgeprägt. Dazwischen gibt es aber Übergangsformen, so daß nicht in allen Fällen der anatomische Befund für die Diagnose ausreicht, sondern nur die Beobachtung des klinischen Verlaufes und vielleicht erst das Ausbleiben oder der Eintritt der sympathischen Ophthalmie die Lage klärt.

Wie die sympathische Ophthalmie übertragen wird, bleibt nach wie vor dunkel. Beachtung verdienen die vom Verf. näher studierten venösen Anastomosen zwischen den beiden Augenhöhlen. Eine Verbindung zwischen den beiden Ven. frontal. verläuft über den Nasenrücken, eine zweite besteht durch die Venen der Nasenscheidewand, eine dritte durch die Ven. ethmoidalis, eine vierte durch den Sin. circul.

Daß die Übertragung der sympathischen Ophthalmie auf venösem Wege erfolgt, gewinnt dadurch eine gewisse Wahrscheinlichkeit, daß bestimmte Erscheinungen, welche dem Ausbruch der sympathischen Ophthalmie vorangehen oder ihn begleiten, wie katarrhalische Zustände der Nasenschleimhaut, flüchtige Injektion am zweiten Auge, Kopfschmerz, durch Annahme einer Stauung im orbitalen und interorbitalen Venengebiete ungezwungen erklärt werden können.

---

2) Über Sarkom der Aderhaut nebst Bemerkungen über Nekrose der Uvea, von Prof. Dr. Ernst Fuchs.

Aus der umfangreichen, an anatomischen Einzelheiten und kritischen Erörterungen reichen Arbeit können hier nur einzelne Auszüge, vielfach mit den eigenen Worten des Verf.'s, wiedergegeben werden.

Bei den Sarkomen, welche sich unabhängig von den Gefäßen entwickeln, sieht man, daß durch Teilung der Kerne in bestimmten Richtungen Zellgruppen entstehen, welche sich zu größeren Platten oder Strängen vereinigen können. Diese nebeneinander heranwachsenden Gebilde werden durch den im Gewebe herrschenden Druck zu einer kompakten Masse zusammengepreßt, welche aber auf dem Durchschnitt noch ihre ursprüngliche Zusammensetzung erkennen läßt. Während manche Sarkome in allen ihren Teilen von gleichartiger Beschaffenheit sind, weisen andre in den einzelnen Abschnitten verschiedene Zellformen und Strukturen auf. Diese können gleichsam parallel nebeneinander heranwachsen, oder es gewinnt ein Geschwulst-Teil das Übergewicht über den andren. Der rascher wachsende Teil durchwächst den weniger rasch wachsenden und führt dadurch zu Strukturen, bei denen die beiden Geschwulst-Teile sich wie Parenchym und Stroma verhalten.

Das Nebeneinander- und Durcheinanderwachsen der einzelnen Zellkomplexe ist in der kompakten Geschwulst oft schwer zu verfolgen, tritt aber

in der Proliferationszone am Rande des in der Aderhaut liegenden Fußes der Geschwulst deutlich hervor. Hier liegen die am weitesten vorgeschobenen jungen Sarkomzellen manchmal zerstreut, oft aber zu rundlichen Gruppen oder Strängen vereinigt im Aderhautgewebe. Es kommen drehrunde Stränge vor, in denen die randständigen Zellen sich epithelartig aneinander legen, so daß in Schnitten im Verein mit dem Aderhautgewebe ein alveolärer Bau entsteht.

Wo eine Abhängigkeit von den Blutgefäßen vorhanden ist, können entweder die Kerne eine bestimmte Orientierung zum Gefäße haben, oder der Verlauf der Gefäße bestimmt die Anordnung der größeren Zellkomplexe. Die Grundlage ist immer die Orientierung der Kerne zum Gefäß. Quer durchschnittene Gefäße erscheinen wie von einem Kranz radiär gestellter Kerne umgeben. Die typischen Peritheliome besitzen zahlreiche feine Gefäße, an denen die Sarkomzellen epithelähnlich sitzen. Dagegen sind bei der tubulösen Form des Sarkoms die Gefäße weit und von mächtigen Zellschläuchen umgeben. Die Zellschläuche stoßen entweder aneinander oder lassen Zwischenräume frei, die Flüssigkeit und neben abgefallenen Sarkomzellen namentlich freie Pigmentzellen enthalten. Die tubulöse Struktur tritt nur auf dem Kopfe der Geschwulst deutlich hervor, in den basalen Teilen sieht man weite Gefäße mit einer Zone stark proliferierender Zellen, doch sind die Zellgruppen der einzelnen Gefäße noch nicht getrennt. Meistens zeigen die Geschwülste die verschiedenen Struktur-Arten nebeneinander.

Die unpigmentierten Sarkome der Aderhaut stammen — vielleicht mit einigen Ausnahmen — ebenso wie die pigmentierten von den Chromatophoren der Aderhaut ab. In den Zellen beider Sarkom-Arten findet sich der Stoff, aus dem Pigment gebildet werden kann (Melanogen), und der Unterschied liegt nur darin, daß in dem einen Falle die Schwarzfärbung ausgeblieben, in dem andren Falle durch die Wirkung eines Fermentes erfolgt ist. Dagegen ist Verf. nicht der Ansicht, daß die Pigmentierung eine Altersfunktion der Zellen ist. Die gewöhnlichen Ursachen der Pigmentierung sind noch nicht bekannt; eine Reihe von Beobachtungen zeigt, daß die Berührung mit nekrotischen Massen und die Lage der Zellen an der Oberfläche des Tumors Pigmentierung veranlassen können.

Die freien Pigmentzellen kommen in fast unpigmentierten und in stärker pigmentierten Sarkomen vor, können aber ganz fehlen. Sie werden in Sarkomen mit tubulösem Bau selten vermißt und liegen an der Oberfläche der Tubuli, entstehen aber wahrscheinlich meistens in der Nähe des zentralen Gefäßes und wandern allmählich zur Oberfläche, um hier in das benachbarte Gewebe auszutreten.

Bei faszikulären Sarkomen liegen die freien Pigmentzellen meistens zwischen den Strängen, so daß sie die quer durchschnittenen Stränge kranzartig umgeben. Ist die Geschwulst nicht typisch gebaut, so zeigen auch die freien Pigmentzellen keine bestimmte Anordnung. Sie stammen sicher nicht vom Pigment-Epithel her, sondern sind wahrscheinlich Sarkomzellen, welche reichlich Nährstoffe in sich aufnehmen und in Pigment umwandeln, sich vergrößern, aktiv wandern und dann absterben. Ähnliche Vorgänge der Übernährung von Zellen findet man am Rande nekrotischer Herde. Man findet hier Phagocyten, welche nekrotische Massen aufnehmen und zu Pigment verarbeiten. Ein wesentlicher Unterschied besteht aber darin, daß unter diesen Verhältnissen nicht einzelne, sondern alle Zellen die beschriebenen Veränderungen erleiden. Wird in einem tubulösen Sarkom ein Tubulus nekrotisch,

so können freie Pigmentzellen und Phagocyten ohne Grenze nebeneinander liegen.

Die Nekrose hat bei Aderhautsarkomen dadurch ihre besondere Bedeutung, daß sie schwere Iridocyklitis und ihre Folgezustände hervorzurufen pflegt. Die Annahme, daß Thrombose von Blutgefäßen die Nekrose verursacht, wird durch die Beobachtung nicht bestätigt, eher sieht man nekrotische Herde in gewisser Entfernung von den Gefäßen entstehen, so daß der Gedanke mangelhafter Ernährung nahe liegt, aber daneben tritt Nekrose so regellos auf, daß eine Erklärung unmöglich ist.

Wird die ganze Geschwulst auf einmal nekrotisch, so sind die begleitenden Erscheinungen besonders stürmisch. Wenn auch der Beweis nicht geliefert werden kann, so erscheint es doch nicht als unmöglich, daß nach totaler Nekrose der Geschwulst unter Schrumpfung des Bulbus Selbstheilung erfolgt. Ganz kleine Sarkome pflegen nicht zu nekrotisieren, sind sie aber kirschkerngroß, so tritt die Nekrose ebenso häufig ein, wie bei größeren Geschwülsten. Ob diese oder jene Zellform vorwiegt, ob Pigmentierung besteht oder nicht, macht für die Entwicklung nekrotischer Herde keinen Unterschied.

Lebende Zellen enthalten keine Toxine. Verf. nimmt daher an, daß zunächst ungenügende Lüftung Erkrankung und Absterben von Zellen bewirkt, und daß hierbei Toxine entstehen, welche nekrotische Herde hervorrufen. Die Nekrose der ganzen Geschwulst wird auf diese Weise nicht erklärt.

Auf Toxinwirkung beruhen auch die bekannten schweren Iridocyklitiden. Sie unterscheiden sich vor andren Formen durch plötzliches Auftreten in schon vorher erblindeten Augen, durch weite Pupille, Abwesenheit von Hypopyon, hohe Tension und Vortreibung des Augapfels. Der schweren Entzündung der innern Augenhäute geht immer ihre Nekrose voraus. Ihr verfallen mehr oder weniger alle Häute, am wenigsten die Aderhaut. Wird die Zonula Zinni aufgelöst, so folgt Luxation der Linse, welche häufig vorkommt.

---

3) **Über anaphylaktische Erscheinungen am Auge,** von Dr. R. Kümmell, Assistent der Univ.-Augenklinik zu Erlangen.

Verf. suchte festzustellen, in welcher Weise das Auge am anaphylaktischen Prozesse teilnimmt.

Durch subkutane Injektion von heterogenem Serum wird auch das Auge sensibilisiert, und es gelingt auch vom Auge aus den Körper zu sensibilisieren, so daß allgemeine anaphylaktische Erscheinungen auftreten. Die anaphylaktischen Erscheinungen des Auges bestehen in einer Entzündung des Uvealtraktus. Eine auf Anaphylaxie beruhende Iridocyklitis, die bereits abgeklungen war, kann durch nochmalige intravenöse oder subkutane Injektion von Serum wieder angefacht werden. An der von einem Auge ausgelösten Überempfindlichkeit des ganzen Körpers nimmt auch das zweite Auge teil. Daher können nach Vorbehandlung eines Auges die anaphylaktischen Erscheinungen auch am Partner ausgelöst werden.

Möglicherweise besteht ein Zusammenhang zwischen der Anaphylaxie und der sympathischen Ophthalmie. Bei perforierenden Verletzungen findet ein Gewebs- und damit Eiweiß-Zerfall statt. Auch bei der nach Sarkomen auftretenden sympathischen Ophthalmie wird stets Nekrose der Geschwulst vorhergegangen sein. Scheer.

II. Klinische Monatsblätter für Augenheilkunde. 1910. November bis Dezember.

1) Klinische und experimentelle Untersuchungen über den Morax-Axenfeld'schen Diplobacillus, von Viktor Reis.

II. Teil. Experimentelle Untersuchungen über das Verhalten in vitro des Morax-Axenfeld'schen Diplobacillus unter dem Einfluß verschiedener therapeutischer Faktoren. Die vergleichenden in vitro durchgeführten experimentellen Untersuchungen über die Wirkung des Zinksulfats, des Silbernitrats und Sublimats auf den Diplobacillus konstatierten, daß die beiden zuletztgenannten Mittel stärkere, den Diplobacillus in seiner Entwicklung hemmende Eigenschaften besitzen, als das Zinc. sulf. Das Arg. nitr. vernichtet in viel größerer Verdünnung und in kürzerer Zeit die Lebensfähigkeit des Diplobacillus. Das Serum eines gesunden Menschen und eines an Diplobazillenkatarrh erkrankten weist keine bakteriolytischen Eigenschaften auf gegenüber dem Diplobacillus. Demgemäß besitzt auch das Bindehautsekret keine bakteriolytischen Eigenschaften. Das Serum des mit Diplobazillen immunisierten Kaninchens zeigt bakteriolytische und agglutinierende Eigenschaften in hohem Grade. Im Serum einiger normalen tierischen Organismen kann man für den Diplobacillus Normal-Agglutinine konstatieren, welche jedoch im Gegensatz zu den Immun-Agglutininen nur einen schwachen Agglutinations-Titer besitzen. Der Diplobacillus ist sehr leicht agglutinierbar — trotzdem zeigt weder das normale menschliche Serum noch das von einem an Diplobazillen-Conjunctivitis Leidenden irgendwelchen Unterschied im Verhalten des phagozytischen Index. Das Serum nimmt keinen Anteil an der lokalen Augenerkrankung, wie Diplobazillen-Conjunctivitis, und besitzt für Diplobacillus keine spezifischen opsonischen Eigenschaften.

Auch das Serum eines normalen und eines mit Diplobacillus immunisierten Kaninchens zeigt keinerlei Unterschied im Verhalten des phagozytischen Index. Das Immunserum, obgleich es bakteriolytische und agglutinierende Fähigkeiten aufweist, besitzt dennoch für den Diplobacillus weder opsonische noch bakteriotropische Eigenschaften. Die Wirkung der beim Diplobazillenkatarrh angewandten Heilmittel beruht auf einer Verengerung der Gefäße und Verdichtung des Gewebes, welche Eigenschaften allen zusammenziehenden Mitteln gemein sind. Die Heilung des Diplobazillenkatarrhs durch Anwendung schwacher Lösungen des Zinksulfats und Silbernitrats wird also nicht durch die durch diese Mittel hervorgerufene Hyperämie oder den Übertritt der bakteriolytischen oder opsonischen Substanzen in den Bindehautsack herbeigeführt. Als ein rationelles, auf experimentellen Tatsachen aus der Immunitätslehre begründetes Heilmittel wäre das Diplobazillen-Immunserum zu erachten, welches im Bindehautsack bei der Diplobazillen-Conjunctivitis eine Bakteriolyse des Diplobacillus herbeiführen würde.

---

2) Über den Einfluß der neuen Ehrlich'schen Syphilistherapie auf luetische Augenkrankheiten, von Robert Hesse.

Nach Hesse wurden 14 Fälle, 7 Fälle von Iridocyclitis luetica, 3 Fälle von Keratitis parenchymatosa, 3 Fälle von Choriditis luetica und 1 Fall von Iridoskleritis luetica mit Ehrlich-Hata behandelt. Der Krankheitsprozeß wurde hierdurch in allen Fällen günstig beeinflußt. Nur in einem Falle, bei dem in 9 Tagen Heilung mit normaler Sehschärfe erzielt war, trat einige Zeit später eine schwere Neuroretinitis auf beiden Augen auf.

---

3) **Beitrag zur klinischen Diagnose der Doppelperforation des Bulbus durch Eisensplitter,** von Eugen Rübel.

Eine subkonjunktivale Hämorrhagie oder eine Sugillation des Unterlides bei perforierenden Splitterverletzungen ausschließlich der Hornhaut ist das sicherste und relativ häufigste Zeichen der doppelten Durchtrennung des Augapfels (?).

---

4) **Hat das Kapsel-Epithel der Linse eine sog. Schutzwirkung für dieselbe oder etwa Bedeutung für die Entstehung der Katarakt,** von T. Kuwabara.

Die Linsenfasern werden mit den Kapsel-Epithelien gleichzeitig und zwar die ersteren stärker als die letzteren, durch die von außen auf die Linse einwirkenden Schädlichkeiten geschädigt, da sie beide von derselben ektodermen Herkunft sind und die ersteren weniger geschützt sind, als die letzteren. Die Ernährung der Linse durch die biologische Tätigkeit der Kapsel-Epithelien, als auch die Schutzwirkung derselben für die Linse ist zurückzuweisen, wie die des Endothels der Hornhaut für die letztere. Die Schutzwirkung vor dem Eindringen des Kammerwassers in die Linse ist hauptsächlich der physikalischen Eigenschaft der Kapsel zuzuschreiben und dienen die Kapsel-Epithelien eigentlich zur Erhaltung und zum Wachstum derselben. Die biologische Tätigkeit, während des Lebens das physiologische Verhalten der Linse aufrecht zu erhalten, ist der biologischen Eigenschaft der jungen Rindenfasern zuzuschreiben. Die Hess'sche und Leber'sche Hypothese zur Erklärung über Entstehung verschiedener Starformen führen zu großen Schwierigkeiten. Die nächste Ursache von Staren ist nicht in der Kapselschädigung, sondern in der direkten Linsenfaserschädigung durch Schädlichkeiten zu suchen.

---

5) **Über die Beziehungen von Skrofulose, Lymphatismus, exsudativer Diathese zu den phlyktänularen Erkrankungen des Auges,** von Jos. Igersheimer.

Wenn auch die phlyktänuläre Entzündung vom ätiologischen Standpunkt nicht als einheitliche Erkrankung aufzufassen ist, so steht doch fest, daß das phlyktänenkranke Kind entweder tuberkulös ist, oder die größte Aussicht hat, tuberkulös zu werden. Mit der meist allein üblichen Lokalbehandlung kann man zwar den bestehenden Augenprozeß meist momentan heilen, das Grundleiden ist aber damit nicht beseitigt. Es ist also nach Möglichkeit anzustreben, die bestehende oder kommende Tuberkulose zu bekämpfen. Erweist sich die Tuberkulin Reaktion noch als negativ, so muß nach den Prinzipien der modernen Kinderheilkunde mit diätetischen Maßregeln vorgegangen, vor allem aber muß das Kind vor dem nahen Umgang mit schwertuberkulösen Phthisikern bewahrt werden. Ist das phlyktänenkranke Kind aber bereits selbst tuberkulös, so wird die Kombination einer klimatischen Behandlung mit einer Tuberkulin-Kur die besten Garantien für eine Ausheilung bieten.

---

6) **Die Akkommodation des Schildkröten-Auges,** von Engelhard Wychgram.

Die Akkommodation der Wasserschildkröten läßt sich ungezwungen aus der Helmholtz'schen Theorie erklären.

---

7) **Beobachtungen über Keratitis parenchymatosa nach Trauma,** von Th. Mohr.

Verf. berichtet über 2 Fälle, woselbst nach einem Trauma eine Keratitis parenchymatosa auftrat. In beiden war die Wassermann'sche Reaktion positiv.

---

8) **Ein Fall von intraokularem Sarkom im frühen Kindesalter,** von Dr. Iwumi.

Verf. berichtet über ein Leukosarkom bei einem $2^1/_2$ jährigem Kinde, das bald nach der Geburt sich von der Chorioidea entwickelt zu haben schien.

---

9) **Zum Aufsatz W. Löhleins's: „Technische Bemerkungen zu meinem Verfahren der Hornhautüberpflanzung",** von Fritz Salzer.

Empfehlung der Verwendung menschlicher Hornhaut zur Transplantation.

---

10) **Über Ophthalmomyiasis,** von Ernst Guzmann.

Verf. entfernte einer 77jährigen Frau aus dem Bindehautsack beider Augen eine Anzahl von Larven, die sich als Lucilia sericata Meigen, eine Muscide, erwiesen. Horstmann.

III. Wochenschrift für Therapie und Hygiene des Auges. 1910. Nr. 6.

Jod-Tropon in der Augenheilkunde, von Dr. R. Kowalewski.

Da neben dem Ausbleiben der üblichen lästigen Neben-Erscheinungen, die mit dem Namen Jodismus bezeichnet werden, noch die relativ stärkere Wirkung bei gleichen Gaben dem Jod-Tropon eigen ist, so begrüßt Verf. wegen dieser beiden Momente die glückliche Vereinigung von Jod und Tropon als wertvolle Bereicherung des Arzneischatzes.

Nr. 7 und 8.

Beiträge zur Kenntnis der Nachteile des Kokaïns, von Prof. Dr. Klein.

In allen drei veröffentlichten Fällen ist der Infektionsort die durch die austrocknende Kokaïn-Wirkung ihres Epithels beraubte Hornhaut-Mitte. Der Ausgang war in allen drei Fällen relativ günstig. Um schädliche Wirkungen des Kokaïns zu vermeiden, soll man sich vom Anlegen von Verbänden überhaupt, oder doch von länger als 24 Stunden liegenden Verbänden enthalten. Das unnötige Übertreiben der Kokaïnisierung ist von Nachteil.

Nr. 9.

Ehrlich-Hata 606 bei syphilitischen Augen-Erkrankungen, von Dr. A. Nacht.

In 10 von 13 Fällen blieben die Injektionen absolut und sicher ohne Einfluß auf das syphilitische Augenleiden. Der Erfolg in den restierenden drei Fällen ist aber auch recht problematisch. Die Injektion der neutralen Emulsion nach Wechselmann hat fast bei allen Kranken zu einer starken Infiltration geführt, bei 3 (von 13) zu schwerer Arsennekrose.

Nr. 10.

Zur Frage der Iridektomie bei Ischaemia retinae, von Dr. O. Walter.

Überall da, wo es sich um eine Leere der Netzhaut-Arterien handelt, hält Verf. die Ausführung einer Iridektomie für angezeigt, denn Schaden

wird dadurch kaum entstehen, man hat aber doch einige Chancen, dem Kranken, wenn auch nur zeitweilig, zu nützen (?).

Nr. 11.

1) **Zur Kasuistik der operativen Behandlung des Glaucoma haemorrhagicum,** von Dr. O. Walter.

Der Fall bei der 63jährigen Patientin zeigt, daß bei Glaucoma haemorrhagicum die Iridektomie doch ungestraft ausgeführt werden kann. Wenn sie auch keinen dauernden Erfolg gehabt hat, so doch einen unmittelbaren. Der endgültige Ausgang ist wohl auch nicht dem Glaukom, sondern der Arteriosklerose zuzuschreiben.

2) **Zwei Fälle von spontaner Ausstoßung größerer Fremdkörper aus dem Augapfel,** von Dr. Kauffmann in Ulm.

Im ersten Fall war der schwere aus Messing bestehende Fremdkörper sofort nach dem Eindringen bis auf den Grund des Augapfels niedergesunken, wurde gegen die untere Wand gedrängt und durchbohrte vermöge seiner Härte, Schwere, Größe und der schweren Kanten nach und nach die Wand des Augapfels.

Im zweiten Fall war der Holzsplitter nicht bis zum Grund des Augapfels vorgedrungen, sondern war im Glaskörper stecken geblieben, von wo aus er gegen die Narbe hingeschoben, gehoben und hier, als dem locus minoris resistentiae, eliminiert wurde. Fritz Mendel.

IV. Beiträge zur Augenheilkunde. 75. Heft.

1) **Über einige außergewöhnliche Reflexphänomene,** von Professor R. Deutschmann.

Es handelt sich um eine vorübergehend bei schwerer Opticus-Erkrankung eines Auges nur auf diesem Auge auftretende wahre, paradoxe Lichtreaktion der Pupille; dieselbe bleibt bei intensiver Belichtung völlig unverändert starr, um bei Beschattung sich plötzlich ausgiebig zu verengen und dann wieder auf das vorherige Maß zu erweitern. Nach Rückbildung des Sehnerven-Erkrankungs-Prozesses trat wieder normale Pupillen-Reaktion ein. Über die zweite interessante Beobachtung muß im Original nachgelesen werden.

2) **Bericht über je einen Fall von infektiöser Neuritis optica nach Röteln und nach Influenza,** von A. Vossius.

Im ersten Falle handelte es sich um eine 12jährige, im zweiten um eine 34jährige Patientin. In beiden Fällen trat völlige Heilung ein.

3) **Beitrag zur Kenntnis vom juvenilen (Vogt'schen) Typ der amaurotischen Idiotie,** von Dr. Otto Kuffler.

Aus den Krankengeschichten von 4 Kindern einer Familie, die mit untereinander kongruenten Augenhintergrunds- und Zentralnervenzysten-Erkrankungen behaftet waren, zieht Verf. seine sehr ausführlichen Schlußfolgerungen.

4) **Über die ophthalmoskopische Untersuchung im aufrechten Bilde mit indirekter Beleuchtung,** von O. Haab.

Verf. empfiehlt diese Methode in geeigneten Fällen, da sich mit dieser

seitlichen Beleuchtung im aufrechten Bilde neue Dinge sehen lassen, und so wird manches, was man auch mit den bisherigen Methoden sieht, deutlicher oder vollständiger wahrgenommen.

---

5) **Über einen Fall von Phakokele bei Hornhaut-Tuberkulose nebst anatomischem Befund,** von Max Ulrich Thierfelder.

Fritz Mendel.

V. Archiv für Augenheilkunde. Band LXVI. Heft 2. 1910. Mai.

10) **Über die Genauigkeit des Tiefensehens mittels der monokularen Parallaxe,** von Dr. A. Verwey in Rotterdam.

Eine unmittelbare Tiefenvorstellung kann durch die monokulare Parallaxe zustande gebracht werden, jedoch ist dazu eine kombinierte Empfindung erforderlich. Die Genauigkeit dieser Tiefenwahrnehmung wird durch den optischen Raumsinn und durch Übung des Beobachters bestimmt, bleibt jedoch gegenüber der binokularen Tiefenwahrnehmung minderwertig.

---

11) **Über die Stellung der Pupille innerhalb des optischen Systems des menschlichen Auges,** von Dr. Gleichen in Berlin.

Aus den Berechnungen des Verf.'s an schematischen Augen ergibt sich, daß die Pupille eine besonders günstige Stellung gegenüber der Koma-Bildung einnimmt. Unter Koma ist ein schweif-artiger Fleck auf der Einstell-Ebene zu verstehen, der bei sphärischer Aberration stark geneigter Strahlenbündel und großem Objektiv-Öffnungsverhältnis entsteht.[1]

---

12) **Zur augenärztlichen Tätigkeit in der Irrenanstalt,** von Dr. Albrand in Sachsenberg (Meckl.-Schwerin).

Verf. schildert die Schwierigkeiten, welche in der Behandlung einfacher Augenleiden der Geisteskranken durch die Art der Kranken bedingt waren. Anschließend bespricht er nervöse Pupillenstörungen, die eventuell in Gemeinschaft mit Innervations-Störungen der äußeren Augenmuskeln bei Psychosen ohne fundierten pathologisch-anatomischen Untergrund beobachtet wurden. Häufig sind solche Pupillenstörungen verschiedenster Art bei der Dementia praecox, seltener bei dem manisch-depressiven Irresein.

Unter Anführung einzelner Fälle geht Verf. auf die verschiedenartigen Einzelheiten eingehend ein.

---

13) **Histologische Daten zur Entstehungskenntnis der glaukomatösen Exkavation,** von Dr. Irene Markbreiter.

Die Untersuchung ergab im Falle der Verf. eine Erkrankung des Opticus mit Cavernenbildung, die selbständig war. Die Exkavation ist nach ihrer Ansicht die Folge der Sehnerven-Erkrankung. Während erhöhter Druck einen gesunden Opticusteil nicht zurückdrücken könne, wäre dazu bei krankem Opticus zumal bei Cavernen-Bildung auch gewöhnlicher Druck unter Umständen ausreichend.

---

14) **Beiträge zur Anatomie, Physiologie und Pathologie des orbitalen Venensystems; zugleich über orbitale Plethysmographie,** von Prof. Dr. Krauss in Marburg.

Nach den Untersuchungen des Verf.'s bilden die Venen der Orbita ein

---

[1] κόμη, Haar, (Schweif der Kometen, Aristot.), lateinisch cŏma; κῶμα, Schlaf, Schlafsucht; κόμμα, Schlag. „Schweif, Schweif-Bildung" dürften genügen. H.

eigenes System, so daß sie nicht nur als Begleitvenen der Arterien zu betrachten sind. Sie gestatten ungehinderten Blutabfluß nach allen Seiten.

Zur Beantwortung der Frage, wohin das Venenblut der Orbita abfließt, machte Verf. Untersuchungen mittels orbitaler Plethysmographie. Das eingehend beschriebene Verfahren ergab, daß das Blut der Orbita nach allen Seiten abfließen kann und daß die Haltung des Kopfes den Abfluß im Einzelfall bestimmt. An den Orbitalvenen kommen häufig Varicen vor, die stärker ausgebildet zum Bilde des intermittierenden Exophthalmus führen können. Ursache für dessen Auftreten sind Abfluß-Hindernisse des orbitalen Blutes.

---

15) Abgekürzte Übersetzungen und Referate über die Originalarbeiten in der amerikanischen Ausgabe des Archivs für Augenheilkunde.

Vol. 38. Nr. 4. 1909. Juli.

1. Rückkehrende Netzhaut- und Aderhautblutungen, gefolgt von Retinitis proliferans in beiden Augen bei einem jungen Mann mit Tuberkulose, von Dr. Kipp, New York.

Die Blutungen traten in einem Auge nach Verletzung auf, im zweiten spontan. Ob die Tuberkulose die Ursache ist, erscheint unsicher.

2. Eine fibröse Pseudolinse, die ihren Ursprung aus der Tunica vasculosa lentis nahm, von W. Czermak und O. Ulbrich. Prag.

Siehe Arch. f. Augenheilkunde Bd. 57, S. 79 bzw. Referat.

3. Über das Auftreten von Opsoninen im Kammerwasser, von Dr. A. Knapp, New York.

Das normale Kammerwasser zeigte Phagocytose, die bei immunisierten Tieren stieg. Erheblicher war sie im „zweiten Kammerwasser" normaler, am bedeutendsten im Blutserum immunisierter Tiere.

4. Conjunctivitis und eitrige Entzündung der Ausführungsgänge der Meibom'schen Drüsen, verursacht durch einen Gramm-negativen Kapsel-Diplobazillus, von Dr. Landmann, Toledo.

Der neue Bacillus ist deutlich von den Morax-Axenfeld'schen Formen und dem Friedländerschen Pneumobazillus zu trennen.

5. Chorioretinitis tumida, von Dr. Kipp, Newark.

Die Bezeichnung stammt von Hirschberg, der zwei Fälle von Chorioretinitis beschrieb, bei denen die Herde immer weit vorsprangen.

Einen solchen vorspringenden Herd beobachtete Verf., er nahm ein Exsudat als Ursache an. Im Verlaufe trat Rückbildung ein. Syphilis war nicht nachweisbar.

6. Bericht über einen Fall vorübergehender Akkommodations-Lähmung durch Glykosurie, von O. H. Robert, Passadena.

7. Wiederanheftung bei Iridodialyse; eine Methode, bei der die Iris nicht eingeklemmt wird, von O. Chalmers Jameson, Brooklyn.

Verf. glaubt durch eine Operation, bei der nur der abgetrennte Rand der Iris mit einem innerhalb der vorderen Kammer gelegenen Wundrand in Berührung gebracht wird, üble Folgen vermeiden zu können. Er sah in 4 Fällen Erfolge.

Vol. 38. Nr. 5. 1909. September.

1. Analyse der normalen und der Starlinse, von Dr. W. E. Burge, Baltimore.

Durch die Star-Bildung wird die Linsen-Substanz in der Weise verändert

daß ihr chemischer Bau sich von dem des lebenden Organs entfernt und dem der Blut- und Lymphflüssigkeit nähert.

2. Farbensinnstörungen bei Hirntumor, von O. Bordley und O. Cuching, Baltimore.

Farbensinn-Störungen in Verbindung mit konzentrischer Gesichtsfeldeinschränkung gelten als pathognomonische Zeichen der Hysterie. Verff. halten diese Veränderungen für ebenso wertvoll für die Diagnose des Hirntumor. Von 56 Fällen von Hirntumor zeigten nur 6 keine Farbensinn-Störung. Unter den 50 Fällen mit Farbensinn-Störung zeigten nur 4 Veränderungen des Gesichtsfeldes für Weiß, nur 4 keine Stauungs-Papille. Es scheint, daß die Farbensymptome eine Folge von Erhöhung des intrakraniellen Druckes sind.

3. Eine Form von Erkrankung der Netzhaut mit ausgedehnter Exsudation. Klinischer Bericht über zwei Fälle, von Dr. de Schweinitz Philadelphia.

Die Exsudate entwickelten sich aus Netzhautblutungen. Tuberkulose und Syphilis waren auszuschalten.

4. Neuroretinitis bei Chlorose. Bericht über einen Fall, von Dr. Posey, Philadelphia.

5. Metastatisches Carcinom der Orbita. Bericht über einen Fall, von Dr. Shumway, Philadelphia.

Vol. 38. Nr. 6. 1909. November.

1. Star-Extraktion in der Kapsel, von Capt. Lister.

In Jullundur und Meerut operierte Verf. 576 Fälle nach der Methode des Major Smith. Eiterung mit Verlust des Auges kam zweimal vor, ein dritter Fall entzog sich der Beobachtung, ein vierter heilte aus. Diese geringe Verlustziffer führt Verf. auf den Gebrauch einer 0,05 proz. Sublimat-Augendusche zurück, die unter Cocain nicht schmerzhaft ist. Leichte Reizungen waren häufiger. Glaskörper-Verlust fand 29 mal statt. Die Patienten verließen das Hospital am 6. bis 10. Tage. Stets wurde Iridectomie gemacht, ein eventueller Irisprolaps sofort nach dem Erkennen abgetragen.

2. I. Konkrementbildung im unteren Tränenröhrchen ohne charakteristische Zeichen.
II. Zwei Fälle von Konkrementbildung im oberen Tränenröhrchen, von Dr. Derby in Boston.

3. Angeborene Fistel des Tränenkanals von Dr. Maud Carvill, Sommerville.

4. Ein Fall vom subkonjunktivalen Cysticercus cellulosae, von Dr. Alling, New-Haven.

Der Tumor saß über der Insertion des linken Rectus internus und war leicht auszuschälen.

5. Hämorrhagische zentrale Chorioretinitis in nichtkurzsichtigen Augen; ein klinischer Beitrag, von Dr. Kipp, Newark.

Verf. beschreibt als häufig Blutungen in der Maculagegend bei Personen jeden Alters ohne besondere Ätiologie. Es handelt sich um eine primäre Erkrankung der Chorioidea. Die Krankheit war stets einseitig, blieb auf die Gegend der Macula beschränkt, das Sehvermögen litt stark. Mitteilung von sechs Krankengeschichten.

6. Die Unterscheidung des Diphtherie-Bacillus von morphologisch gleichen Organismen, von Dr. Fischer, Rochester.

Die animale Impfung ist die einzige zuverlässige Methode, den Diphtheriebacillus zu erkennen.

7. Apparate zur Lokalisation von Fremdkörpern im Augapfel durch Röntgenstrahlen, von Dr. Sweet, Philadelphia.

Nur an Hand der beigefügten Abbildungen verständlich.

8. Behandlung traumatischer Irisprolapse, von Dr. Gruening, New York.

Verf. empfiehlt die Exzision des vorgefallenen Iristeiles. Rückbringung eines Prolapses ist wegen der drohenden Infektion gefährlich. Bleibt die Linsenkapsel oder Iristeile trotz der Ausschneidung an der Wunde haften, so trennt Verf. nach fester Wundheilung die Anwachsungen mit dem Knapp'schen Messer.

Heft 3 und 4.

16) **Über die Bedeutung des Hornhautmucoids für die Entstehung der primären Ätztrübung,** von Oberstabsarzt Dr. Guellery, Köln.

Im Anschlusse an seine Untersuchungen über die chemische Wirkung von Ätzgiften auf das Hornhautmucoid prüfte Verf. das Verhalten seltener in Frage kommenden Säuren. Es bestätigte sich, daß die Wirkung der Säuren auf die Hornhaut dem chemischen Verhalten des Hornhautmucoids gegen das betreffende Ätzmittel entspricht. Ebenso kommen zur Aufhellung der Trübungen die chemischen Eigenschaften der entstandenen Mucoidverbindung in Betracht.

---

17) **Zur Akkommodation der Presbyopen,** von Dr. Ammann, Winterthur.

Bei unkorrigierten Presbyopen werden übermäßige Akkommodations-Anstrengungen gemacht, die zu Ermüdungs-Erscheinungen führen müssen.

---

18) **Über einen Fall von im Glaskörper flottierendem „Soemmering'schen Krystallwulst" nebst Bemerkungen über die Bildung von Ringlinsen nach Extraktion am neugeborenen Tier,** von Privatdozent Dr. Wessely (Univ.-Augenklinik Würzburg).

Der Rest der Linse haftete als Kristallwulst außen unten im Glaskörper. Sein Vorkommen an dieser Stelle ist durch traumatische Luxation der Linse in der Kapsel und Aufsaugung (nach Kapselberstung) bis auf den Wulst am ehesten zu erklären. Bei einem 10 Tage alten Kaninchen hatte Verf. die Linse gründlich entfernt. Zwei Monate später fand sich eine klare Ringlinse, die einen wirklichen Neugestaltungs-Prozeß der Linsenarchitektur durch Wachstum aus den Linsenresten darstellte.

---

19) **Vier Fälle der Entzündung des orbitalen Gewebes,** von Dr. J. Cuperus in Zwolle.

Die Erkrankung verlief unter dem Bilde einer akuten Infektions-Krankheit. Die Ursache war unbekannt, der Verlauf gut. In zwei Fällen blieb die Papille weiß infolge von Druckatrophie, doch war das Sehvermögen gut. Einschnitte waren zwecklos, die Behandlung erfolgte mit Schwitzen, Umschlägen, Bettruhe.

---

20) **Ein Beitrag zur Kasuistik der Meningitis-Ophthalmie,** von Dr. Dutoit in Burgdorf.

---

21) **Untersuchungen über den Einfluß der Pupillenweite, der Akkommodation und der Konvergenz auf die Tension glaukomatöser und normaler Augen,** von Privatdozent Dr. Grönholm, Helsingfors.

Während der Mydriasis steigt die Tension, während der Miosis fällt sie im glaukomatösen wie auch andeutungsweise im normalen Auge. Akkommodations-Anspannung verursacht Druckabnahme in den meisten Glaukom-Augen. Die Konvergenz verändert den Druck nicht nachweisbar. Die Druckveränderungen bei den Iris- und Ciliar-Muskelbewegungen sind wahrscheinlich dadurch bedingt, daß die Filtrationswege bei der Pupillen-Kontraktion und der Akkommodation geöffnet, bei der Pupillen-Erweiterung und der Akkommodations-Ruhe verengt werden; teilweise wohl auch dadurch, daß die Blutmenge und die Ausscheidung intraokularer Flüssigkeit während der Arbeitsleistung der inneren Augenmuskeln vermehrt, während der Ruhe der Muskeln wieder vermindert wird.

Weil die Dunkel-Mydriasis und die Akkommodations-Ruhe den Druck im Glaukom-Auge steigern, die Lichtmiosis und die Akkommodations-Anspannung den Druck herabsetzen können, muß das Glaukom-Auge gegen Dunkel und Ruhe geschützt werden. Es ist dem Glaukom-Patienten Aufenthalt im Licht und Lesen anzuraten, solange die Pupillen gut reagieren.

Nach Glaukom-Operationen muß in das nichtoperierte Auge ein Mioticum eingeträufelt werden. Geschieht dies nicht, so bestehen gegen binokularen Verband oder Aufenthalt im Dunkeln Bedenken. In verdächtigen Fällen können Dunkelversuche zur Diagnose verwendet werden, da sie unter Umständen Drucksteigerung hervorrufen.

---

22) **Die praktische Bedeutung der Wassermann-Neisser-Bruck'schen Reaktion für die Augenheilkunde,** von Dr. Elchlepp (Krankenhaus Hamburg).

Eine positive Reaktion beweist nur, daß Lues vorliegt; nicht, daß es sich um Lues des Auges handelt. Zu diesem Schlusse berechtigt der Ausschluß anderer ätiologischer Faktoren, besonders der Tuberkulose.

Die negative Reaktion hat für die Differential-Diagnose Wert.

Spiro.

Band LXVII. Heft 1.

1) **Zur Fett-Transplantation der Orbita,** von Dr. Bartels in Straßburg. Empfehlung des Verfahrens gegenüber den Auseinandersetzungen von Marx.

---

2) **Eine Modifikation der Kuhnt'schen Tarsus-Ausschälung,** von Dr. Lyritzas in Athen.

Die Kuhnt'sche völlige Knorpelausschälung kann wegen der Abschneidung der Levator'schen Ptosis bewirken, Verf. begnügt sich daher mit der Ausschneidung eines Längs-Mittelstückes.

---

3) **Überempfindlichkeits-Versuche vom Auge aus,** von Privatdozent Dr. Krusius in Marburg.

Es ist vom Auge aus eine Sensibilisierung des Gesamt-Organismus möglich. Dies wurde beim Meerschweinchen nachgewiesen für das Antigen

inaktivierten Rinderserums, der artfremden Schweinslinse, der arteigenen Meerschweinchenlinse und der individualeigenen Linse. Beim spezifisch sensibilisierten Meerschweinchen sind vom Auge aus Überempfindlichkeits-Symptome des Gesamt-Organismus auszulösen. Dies wurde nachgewiesen für das Antigen des Rinderserums, der Schweinelinse und der individualeigenen Linse.

Es ist möglich, Meerschweinchen von einem Auge aus spezifisch durch die eigene Linse zu sensibilisieren und vom anderen Auge durch Reïnjektion spezifisch toxisch zu beeinflussen.

Die Möglichkeit einer enteralen Sensibilisierung durch Linsen-Eiweiß ließ sich beim Meerschweinchen nicht nachweisen.

---

4) **Noch einmal die Sehprüfung,** von Dr. Landolt in Paris.

Verf. tritt für die Verwendung des Landolt'schen Ringes zur Sehprüfung ein und legt nochmals die Zweckmäßigkeit dieses vom internationalen Kongresse empfohlenen Einheitszeichens dar. In einer Polemik gegen Gebb und Löhlein spricht sich Landolt für die Beibehaltung des bisherigen Maßes für die normale Sehschärfe aus, welche die Durchschnittsleistung gesunder Augen richtig bezeichnet.

---

5) **Über die spezifische Energie des Sehnerven,** von Dr. H. Feilchenfeld in Berlin.

Die Durchschneidung des Sehnerven löste in F.'s Falle nicht Lichtempfindung, wohl aber Schmerz aus. Die Lichtempfindung setzt einen Erregungsprozeß der Retina voraus, der dort auch durch mechanischen Reiz hervorgerufen wird. Lichtblitze, die bei Durchschneidung des Sehnerven beobachtet sind, dürfen durch Zerrung am Augapfel und damit durch mechanische Reizung der Netzhaut bewirkt sein.

---

6) **Löst Sehnerven-Durchschneidung Lichtwahrnehmung aus?,** von Prof. C. Hess.

In einem Falle, der ohne Anwendung eines Anästhetikums nukleiert wurde, löste die Durchschneidung des gesunden Sehnerven Lichtwahrnehmung nicht aus. Es entspricht dies früheren Beobachtungen.

---

7) **Über Wesen und Technik der Wassermann-Neisser-Bruck'schen Luesreaktion nebst Bemerkungen über ihre praktische Bedeutung.** Für Nicht-Serologen dargestellt, von Dr. O. Stuelp in Mühlheim.

Die theoretischen Grundlagen und die Technik der Untersuchung werden eingehend und leicht verständlich beschrieben. Auf die praktische Bedeutung geht Verf. nur kurz ein. Negativer Blutbefund berechtigt fast stets zu der Annahme, daß ein Augenleiden nicht syphilitischer Natur ist, positiver Befund ist im allgemeinen auch für die syphilitische Ätiologie des Augenleidens ausschlaggebend. Differentialdiagnostische Schwierigkeiten entstehen, wenn bei demselben Patienten positiver Wassermann und positive Tuberkulinreaktion sich finden. Hier müssen andere Untersuchungsmethoden entscheiden.

---

8) **Bemerkungen zu der Replik von Schanz und Stockhausen: Schutzgläser gegen die Wirkung kurzwelliger Strahlen auf das Auge,** nebst Bemerkungen zu der Vogt'schen Arbeit in Bd. 64, S. 344, H. 4

dieses Arch. f. Augenh., Bd. 65, H. 4, S. 408, von Oberarzt Dr. Vogt in Aarau.

Vogt bezeichnet die Euphosgläser als Auffrischung eines „alten Ladenhüters". In ähnlich scharfer Weise erklärt er die Euphosgläser für wertlos und zweifelt die Zuverlässigkeit der Schanz-Stockhausen'schen Resultate an.

Heft 2 und 3.

---

9) **Bemerkungen zur Star-Extraktion,** von Prof. Dimmer in Graz.

Dimmer macht nach dem Schnitte eine kleine periphere Iridektomie mittelst einer besonderen Pinzette mit schräg angesetzten Zähnen. Sonst ist der Gang der Operation der gewohnte; zum Schlusse wird Eserin eingeträufelt. Unter 200 Extraktionen nach diesem Verfahren gab es nur 5 Irisprolapse, von denen einer durch Schuld des Patienten, nicht des Verfahrens entstand. Dimmer empfiehlt das Verfahren, das er beibehalten wird. Volle Iridektomie macht er bei schlechtem oder blindem anderen Auge, bei noch gequollener Linse, hohem Alter des Patienten, Husten, hinteren Synechien.

---

10) **Über den klinischen und anatomischen Irisbefund in einem Falle von Katarakt bei Heterochromie,** von Dr. Schlippe. (Univ.-Augenklinik Würzburg.)

Das ausgeschnittene Irisstück zeigte gleich den Befunden von Fuchs Fehlen des eigentlichen Irispigmentes und enorme Zunahme der Kerne im Irisstroma. Außerdem waren Mastzellen vorhanden.

Danach scheint die Erklärung von Fuchs wahrscheinlich, daß eine Iritis und Cyclitis aus unbekannter Ursache bei Heterochromie bestehen, die durch Veränderung der Augenflüssigkeiten Katarakt hervorrufen. Ein zweiter Fall zeigt dieselben Erscheinungen.

---

11) **Vergrößerung des blinden Fleckes, ein Frühsymptom für die Erkennung der Sehnerven-Erkrankung bei Erkrankung der hinteren Nebenhöhlen der Nase,** von Dr. J. van der Hoeve in Utrecht.

Es gibt ein peripapilläres Faserbündel, welches bei retrobulbärer Erkrankung des Sehnerven der erst erkrankte Teil sein kann. Dies äußert sich durch Vergrößerung des blinden Fleckes für Weiß oder Farben.

Vergrößerung des blinden Fleckes ist eine fast in jedem Falle von Erkrankung der hinteren Nasen-Nebenhöhlen auftretende Erscheinung.

Bei retrobulbärer Erkrankung des Sehnerven werden meistens die papillomakulären und peripapillären Fasern allein angegriffen oder lange vor den übrigen Teilen des Nerven.

Bei sympathischer Augenkrankheit können die papillo-makulären und peripapillären Bündel erkranken.

---

12) **Beitrag zur Kenntnis der Pseudogliome,** von Dr. A Hamma. (Univ.-Augenklinik Erlangen.)

Mitteilung zweier Fälle, in denen ein fast die ganze Augapfelhöhle ausfüllender Blutherd die Netzhaut abgerissen, hinter die Linse gepreßt und diese samt Iris an die Hornhaut-Hinterfläche verschoben hatte. Die Ursache der Blutungen war nicht zu ermitteln.

---

13) **Über das Vorkommen der Prowazek- und Halberstädter'schen Körperchen in der normalen Bindehaut des Menschen und Affen.**

Vorläufige Mitteilung von Dr. Addario jun. in Palermo.

Addario fand mit den genannten Körperchen völlig identische Formen in der normalen Bindehaut. Damit ist bekräftigt, daß diese Gebilde wie die Greef'schen Körperchen für Trachom nicht spezifisch sind.

---

14) **Über scheinbar anomale Lokalisation der Doppelbilder bei kongenitaler Abducenslähmung,** von Dr. H. Sattler. (Univ.-Augenklinik Königsberg.)

Die Distanz der Doppelbilder nahm bei Wanderung der Gesichtslinien aus der primären in die Linksstellung nicht analog dem Schielwinkel zu. Es war dies damit zu erklären, daß das rechte Bild gegenüber dem schwachen Bilde des sehschwachen linken Auges das Übergewicht behielt. Durch Abschwächung des dem rechten Auge gehörigen Bildes wurden objektiv richtige Doppelbild-Angaben erreicht.

---

15) **Makula-Veränderungen bei latentem Carcinoma ventriculi,** von Dr. C. Pascheff in Sofia.

Karzinome der inneren Organe sind nicht selten von retinalen Veränderungen begleitet, die aus Blutungen, Pigment-Epithelwucherungen und Degenerationen bestehen können. Sie haben nichts Charakteristisches und treten auch nicht proportional der Anämie auf.

---

16) **Die Form der Vergrößerung des stenopäischen Loches und die relativen Gesetze,** von Dr. Ovio in Modena.

Die beim Blick durch das stenopäische Loch eintretende Vergrößerung entspricht bei Stellung des Loches im vorderen Brennpunkte des Auges dem Verhältnisse zwischen der hinteren konjugierten Brennweite und der Achsenlänge des Auges. Aus dieser Formel schließt Verf. in längeren Ausführungen Gesetze über Vergrößerung bzw. Verkleinerung durch das stenopäische Loch.

---

17) **Zur Kasuistik ringförmiger Linsentrübungen bei Quetschung des Augapfels,** von Oberstabsarzt Dr. Nicolai.

Mitteilung eines Falles von vorübergehender ringförmiger Linsentrübung mit Erläuterung des Zustandekommens der Erscheinung.

---

18) **Über die Dauerresultate der Operationen bei angeborenem Star mit besonderer Berücksichtigung der Wachstumsverhältnisse des Auges vor und nach der Operation,** von August Grod, Medizinalpraktikus. (Univ.-Augenklinik Würzburg.)

Die Operationsmethode von Hess, einzeitige Lanzenextraktion, ergab bei Schichtstar bessere Resultate als die Diszissionsmethode. Eine wichtige Rolle spielt das Alter, in welchem die Operation ausgeführt wird. Es ist bei später Operation nicht nur der Erfolg für das Sehvermögen besser, es erscheint auch sicher, daß ein Zurückbleiben des operierten Auges im Wachstum eintritt, das um so erheblicher ist, je jünger der Operierte ist.

---

19) **Über den Gefäßverlauf im Bereiche einer umschriebenen Grubenbildung des Sehnerven-Kopfes,** von Privatdozent Dr. Gebb in Greifswald.

In dem beschriebenen Falle senkte sich weder ein Gefäß in die Tiefe der Grube noch trat es heraus. Dies spricht nicht für Wessely's Ansicht,

der in den Grubenbildungen eine atavistischen Rückschlag sah, bzw. seine Begründung.

Heft 4.

20) **Zur Gradeinteilung der Ophthalmometer und Perimeter.** Betrachtung zu den Beschlüssen des Neapeler Kongresses, von Dr. Emmert in Bern.

Emmert begründet seine Einwendungen gegen die Beschlüsse besonders mit Darlegungen der Vertreter der optischen Industrie.

21) **Über individuelle Verschiedenheiten des normalen Ciliarkörpers,** Ein Beitrag zur Glaukomfrage, von Prof. Hess.

Auch in normalen Augen finden sich in mittlerem und höherem Alter die Ciliarfortsätze oft erheblich verdickt, und knollige Auswüchse entwickelt. Dadurch kann die Iris so nach vorn gedrängt werden, daß auch bei normaler Zirkulation Änderung der Pupillenweite eine Verlegung des Kammerwinkels herbeiführen kann.

22) **Über die Beziehungen zwischen der Rosacea und äußeren Augenerkrankungen,** von Privatdozent Dr. Erdmann. (Univ.-Augenklinik Rostock.)

Bei üppig genährten Patienten vorgerückten Alters sah Verf. außer an der Gesichtshaut auch an der Kornea und der Konjunktiva Rosacea-Veränderungen auftreten, bei denen er einen Zusammenhang durch endogen wirkende Noxen annimmt. Die Gebilde am Auge entsprechen allerdings klinisch und anatomisch nicht denen an der Haut. Die Erscheinungen sind denen der ekzematösen (skrofulösen) Augenerkrankungen sehr ähnlich. Verf. geht auf die Unterschiede näher ein. Die Erkrankung ist sehr hartnäckig und ernst. Die Therapie hat in erster Reihe die Beseitigung der Schädlichkeiten, die zu Rosacea führen, anzustreben.

23) **Handgriffe und Instrumente, um das obere Augenlid nebst Fornix superior evertiert zu halten,** von Privatdozent Dr. Grönholm in Helsingfors.

24) **Einseitige plötzliche Erblindung infolge durch Hirnblutung entstandener Kompression des Sehnervs,** von Dr. A. Hönig in Budapest.

Bei einer einseitigen plötzlichen Erblindung ohne Veränderung des Augengrundes nahm Verf. als Ursache eine Hirnblutung in der Umgebung des Canalis opticus an und dadurch Schädigung des N. opticus im intrakraniellen Teile des Sehnerven zwischen Chiasma und Canalis opticus.

25) **Lymphom der Bindehaut,** von Dr. Cosmettatos in Athen.
Mitteilung eines Falles mit anatomischem Befunde.

26) **Zur Frage der orbitalen Plethysmographie,** von Privatdozent Dr. Levinsohn in Berlin.
Prioritätsansprüche gegenüber Krauss.

27) **Eine erfolgreiche Methode der Hornhaut-Transplantation,** von Privatdozent Dr. Löhlein. (Univ.-Augenklinik Greifswald.)

Verf. begrenzt mittelst eines Doppelmessers einen Hornhautlappen, ohne die Hornhaut zu durchbohren, und präpariert den Lappen mit einem Sklerastückchen am oberen und unteren Rande aus dem zu operierenden Auge. Ein gleicher Lappen gesunder Hornhaut wird einem anderen Auge entnommen und in das erste Auge gefügt. Die Fixierung des so auf schonende Weise hergestellten Lappens ist gut, die Ernährung günstig. Selbst wenn nicht alles trübe Gewebe entfernt ist oder sich einzelne Stellen des Lappens trüben, ist der Erfolg günstig, wenn auch durch Regenerationsvorgänge usw. auf ganz gutes Sehvermögen n iht zu rechnen ist.

Nach Kaninchenversuchen operierte L. in der beschriebenen Weise einen Menschen mit gutem Erfolge. Ein Jahr nach der Operation war der Lappen völlig transparent, nachdem das Auge $^3/_4$ Jahre schon völlig reizlos geblieben war.

Heft 1.

1) **Über ein neues Modell meines großen Augenmagneten und die Anwendungsweise solcher Instrumente,** von Prof. Haab in Zürich.

In einleitender Ausführung beklagt sich H. darüber, daß sein Magnet nicht richtig angewendet und nicht genügend gewürdigt wird. Anwendung des Sideroskops und der Röntgenstrahlen erklärt er bei seiner Methode für in der Regel überflüssig, so daß man nicht kostbare Zeit damit verlieren und das Auge zu gefährden brauche. Demgegenüber ist zu bemerken, daß der sehr geringfügige Zeitverlust durch die Sideroskop-Untersuchung wohl kaum ein Auge gefährden kann und in der Diagnostellung von oft größter Bedeutung ist. Sehr scharf wendet sich H. gegen die Splitterausziehung mittelst Skleralinzision und stützt sich u. a. auf das Ergebnis von 19 Fällen von Ausziehung mit dem kleinen Magneten aus seiner Klinik Demgegenüber sind die guten Ergebnisse maßgebend, die durch die große Statistik Hirschbergs bekannt sind. Im übrigen verwandte und verwendet Hirschberg seit der Einführung des großen Magneten diese Instrumente, vorurteilslos jeder Verbesserung sogleich folgend. Der kleine Magnet wird von Hirschberg in Fällen verwandt, in denen er allein geeignet ist, und selbst Haab hat ihn für gewisse Fälle (Einbohrung des Splitters in die Iris von hinten) in Reserve und benutzt ihn.

Es folgt die Beschreibung des neuen Magneten, der stärkere Kraft und günstigere Form erhalten hat.

---

2) **Histologischer Befund bei einem eingekapselten Glaskörper-Abscess nach Stichverletzung mit Kupferdraht,** von Dr. Fujita. (Univ.-Augenklinik Würzburg.)

Die auffallendste Veränderung war ein mächtiger Glaskörper-Abscess. Als Ursache der Eiterung nimmt Verf. eine chemisch-toxische Wirkung des sich auflösenden Kupfers an.

---

3) **Ein Beitrag zur Tuberkulin-Behandlung von Augen-Krankheiten,** von Dr. v. Herrenschwand. (Univ.-Augenklinik Innsbruck.)

Bericht über 40 mit Bazillen-Emulsion behandelte Fälle, von denen 6 an Choriditis dissemin, 12 an Keratitis parenchym., 13 an Keratitis phlyktaenulosa, 7 an Iritis, je einer an Mikulicz'scher Krankheit und Skleritis litten. Ohne daß

andere therapeutische Maßnahmen getroffen wurden, waren die Erfolge günstige. Eine diagnostische Probe-Injektion ging in zweifelhaften Fällen voraus. Auch die Ergebnisse des Verf.'s bestätigen, daß sich auf dem Boden alter Lues leicht Tuberkulose ansiedeln kann.

---

4) **Über erworbene Retraktionsbewegungen,** von Privatdozent Dr. Jahns in Prag.

Der mitgeteilte Fall zeigte erworbene Retraktions-Bewegungen als Begleit-Erscheinung einer zerebralen Erkrankung. Es handelte sich um eine Cysticercusblase am Aquaeductur Sylii. Da sämtliche Augen-Bewegungen gelähmt waren, floß der Willensimpuls zu einer Blickbewegung in sämtliche Augenmuskeln und bewirkte durch Überwiegen der Recti die Retraktion.

---

5) **Tonometrie,** von Dr. Schiötz in Christiania.

Neue Versuche des Verf.'s zeigten, daß die Größe der Druckerhöhung bei Injektion einer gewissen Flüssigkeitsmenge von dem im Auge herrschenden Druck abhängt.

Verf. warnt davor, Alkohol oder Äther zur Reinigung seines Instrumentes zu benutzen, da er durch 96% Alkohol eine schwere, wenn auch vorübergehende Hornhautätzung beobachtete.

---

6) **Klinisch-ophthalmologische Notizen,** von Dr. H. Wittmer.

1. Fall von indirekter Aderhaut-Ruptur (3 Risse) durch Bulbuskontusion infolge Steinwurfs.

2. Fall von anomaler Retinitis mit charakteristischem Pigmentgürtel, dem ein Ringskotom entsprach. Dabei war der sonstige Augenhintergrund normal, die zentrale Sehschärfe vollständig; Nachtblindheit angedeutet.

Spiro.

VI. Zeitschrift für Augenheilkunde. 1910. Bd. XXIII. Heft 1. Mai.

1) **Die schädigenden Wirkungen der kurzwelligen Lichtstrahlen auf das Auge,** von San.-Rat Dr. Schanz und Dr. Ing. Karl Stockhausen in Dresden.

Verff. führen aus, daß nicht nur die ultravioletten Strahlen, sondern auch die violetten und blauen sichtbaren Strahlen schädigend auf das Auge wirken. Als Schutzmittel empfehlen sie Euphosgläser, welche die kurzwelligen Strahlen intensiv absorbieren, die sichtbaren Strahlen möglichst wenig schwächen. Die bisher gebräuchlichen Schutzgläser schwächen in Nuancen, in denen sie ultraviolette Strahlen absorbieren, die sichtbaren Strahlen zu sehr.

---

2) **Über die Beziehungen zwischen dem Luftemphysem der Orbita und dem traumatischen Enophthalmus,** von Dr. Dutoit in Burgdorf.

Die Fuchs'sche Theorie von der mechanischen Ätiologie des Luftemphysems der Orbita besteht nach den Ausführungen des Verf. für einen kleinen Teil der Fälle zu Recht, während für die Mehrzahl die klassische Theorie des Contrecoups gilt.

---

3) **Über Enukleation mit Fett-Implantation,** von Priv.-Doz. Dr. Hans Lauber in Wien.

Die Transplantation von Fett in die Tenon'sche Kapsel nach der Enukleation ist in der Ausführung einfach und gibt gute kosmetische Resultate.

Heft 6.

1) **Die Mechanik der Lederhaut-, Netzhaut- und Aderhautüberdehnung bei der Achsenverlängerung des Auges im besonderen,** von Dr. J. Kuschel in Lüdenscheid.

2) **Varizenbildung auf der Papille,** von Prof. Dr. Ernst Fuchs.

Knapp konnte für einen Fall von venösen Schlingenbildung auf der Papille keine ausreichende Erklärung geben. Verf. sah dieselbe Erscheinung, die als Kollateralkreislauf nach Thrombose einer großen Netzhautvene sich bildete.

3) **Beitrag zur Kenntnis des metastischen Orbitalabszesses und der in seinem Verlaufe auftretenden Sehstörungen,** von Dr. Wirtles, Assist. der Univ.-Augenklin. Königsberg.

Bei einem 14jährigen Mädchen trat im Anschlusse an ein Fingerpanaritium ein metastischer Orbitalabszeß auf, bei dem das Auge keinerlei Reizerscheinung zeigte. Auf der Höhe der Erkrankung trat zu dem Exophthalmus ein zentrales Skotom und das ophthalmoskopische Bild einer fast völligen arteriellen Gefäßsperre hinzu. Letztere ist wohl durch Kompression der Zentralarterie bei ihrem Eintritt in den Sehnervenstamm zu erklären.

Nach Entleerung des Eiters stellte sich die Zirkulation wieder her, die Funktionsstörung ging völlig zurück.

4) **Herpes zoster ophthalmicus mit gleichseitiger isolierter Abducenslähmung,** von Stabsarzt Dr. Langenhan (Univ.-Augenklin. Berlin).

Die Beobachtung zeigte, daß eine Herpes-Eruption im Bereiche des Ramus naso-ciliaris nicht mit einer Alteration der Kornea einhergehen muß. Das fast gleichzeitige Auftreten der Abduzenslähmung mit dem Herpesnachschub in der Gegend des inneren Lidwinkels läßt sich am besten mit dem direkten Übergreifen einer neuritischen bzw. perineuritischen Erkrankung des Ramus naso-ciliaris auf den dicht benachbart liegenden Nervus abducens erklären.

Band XXIV. Heft 1.

1) **Ein reflexloser Handaugenspiegel,** von Priv.-Doz. Dr. Walter Thorner in Berlin.

Das neue Instrument ist erheblich kompendiöser als der stabile Augenspiegel des Verf. und ermöglicht Untersuchung im umgekehrten Bilde ohne Kenntnis der Technik des Augenspiegelns. Immerhin erscheint er noch unhandlich; er setzt Anwendung einer elektrischen Lichtquelle voraus.

2) **Über den Wilbrand'schen Prismenversuch bei der Hemianopsie,** von Priv.-Doz. Dr. H. Koellner in Berlin.

Die Versuche des Verf. sprechen nicht für die Verwertbarkeit des Prismenversuches.

3) **Über einige Verbesserungen der Bindehaut-Keratoplastik,** von Prof. Herm. Kuhnt in Bonn.

Warm Empfehlungen des Verfahrens mit Eingehen auf einige besondere Fälle.

4) **Ein Fall von seltener Schrotschußverletzung des Auges ohne Perforation der Bulbushüllen**, von Dr. C. Penner (Univ.-Augenklin. Königsberg).

Bei der Verletzung traf das Projektil nach Durchschlagen des Lides und der Bindehaut den Bulbus und setzte ausgedehnte Veränderungen des Augapfels hinter dem Äquator bulbi ohne Perforation im vorderen Abschnitte. Möglich ist es, daß die Verletzung eine direkte war und das Auge im Momente des Schusses scharf nach innen und oben blickte.

5) **Über subkonjunktivale Fibrolysin-Injektionen**, von Dr. Ollendorf in Eßlingen.

Verf. sah in einem Falle Aufhellung von dichten Glaskörpertrübungen nach subkutanen Fibrolysin-Injektionen. Er empfiehlt Versuche, macht auf erhebliche Schmerzen und äußere störende Erscheinungen aufmerksam.

Heft 2.

1) **Klinische Verwertung der Durchleuchtung des Augenhintergrundes vom Rachen her mit besonderer Berücksichtigung der diaphanoskopischen Diagnose intraokularer Tumoren des hinteren Bulbusabschnittes**, von Stabsarzt Dr. Langenhan (Univ.-Augenklin. Berlin).

Die Diaphanoskopie soll feststellen, ob ein Gebilde des Fundus durchleuchtbar ist und in welchem Maße. Das Verfahren ist geeignet, die Frühdiagnose intraokularer Tumoren des hinteren Bulbusabschnittes zu fördern, speziell die Differentialdiagnose gegenüber seröser Netzhautabhebung. Für den Nachweis retrobulbärer Tumoren hat das Verfahren keinen Wert. Durch orbitalen Bluterguß kann das Pupillarleuchten aufgehoben werden.

Durch eine Modifikation der Hertzell'schen Lampe verhindert Verf. das störende Zurückstrahlen von Licht aus der Mundhöhle aus.

Die Technik der Untersuchung ist im wesentlichen einfach, doch kann sie bei Kindern und empfindlichen Personen erschwert sein. Es ist dann Cocainisierung der Rachenschleimhaut erforderlich.

2) **Über die Ermüdung beim Lesen im Zusammenhang mit dem Einflusse der Lage der Blickebene auf den Gleichgewichtsstand der Augen**, von Dr. A. Verwey in Rotterdam.

Verf. schließt, daß beim Sehen in der Nähe eine latente Exophorie vorherrsche, in einigen Fällen bestehe aber latente Endophorie. Durch das Lenken des Blickes nach unten entsteht gewöhnlich eine nasalwärts gerichtete Bewegung des bedeckten Auges, doch kann ausnahmsweise dabei auch eine temporalwärts gerichtete Bewegung eintreten. Ist letzteres der Fall, so ist Ermüdung des Auges zu erwarten.

Die Behandlung der Asthenopia muscularis muß suchen, die Lage der Blickebene zweckmäßig zu beeinflussen.

3) **Beitrag zur Frage der Entstehung der atypischen Aderhautkolobome**, von Prof. Dr. Napp (Univ.-Augenklin. Berlin).

Verf. führt die Entstehung des Aderhautkoloboms in einem von ihm

mikroskopisch untersuchten atypischen Falle auf Aplasie der Aderhaut zurück, die dann in der Gegend der Ora serrata durch Zug des kräftig entwickelten Ciliarmuskels durchtrennt worden sei. Jedoch sei diese Deutung auf den speziellen Fall beschränkt, ohne allgemeine Gültigkeit zu beanspruchen.

---

4) **Über diffuse Papillomatose der Kornea,** von Prof. Dr. Reis in Bonn.

Verf. berichtet über einen Fall von diffuser Papillomatose der Kornea, bei dem die Diagnose erst im Verlauf der Erkrankung mit Hilfe des binokularen Hornhautmikroskopes gestellt werde. Pannusartig breitete sich die Geschwulst trotz mehrfach angewandter energischer Eingriffe über die ganze Kornea aus. Verf. empfiehlt die Anwendung des Hornhautmikroskopes, wodurch sich Frühdiagnosen erreichen lassen, die mit Wahrscheinlichkeit auch bessere therapeutische Erfolge in Aussicht stellen.

---

5) **Zwei Fälle von Primäraffekt der Bindehaut,** von Priv.-Doz. Dr. Wolfrum und Dr. Stimmel (Univ.-Augenklin. Leipzig).

Kasuistische Mitteilung mit einem mikroskopischen Befunde. Der Verlauf war günstig.

---

6) **Zur Beseitigung des Entropium organicum am unteren Lide,** von Prof. Kuhnt in Bonn.

Zur Beseitigung des trachomatösen Entropium empfiehlt Verf. als bewährtestes bei geringen Graden eine Spannung des Lides im Anschluß an Kanthoplastik mit kutanem Lappen, eventuell mit einer Tarsotomie. In schweren Fällen ist eine Ausschälung des Lidknorpels im ganzen erforderlich. Wenn die narbige Umwandlung der granulösen Bindehaut noch keine vollständige geworden ist, empfiehlt Verf. eine Modifikation der Tarsotomia longitudinalis nach v. Ammon.

Heft 3.

1) **Zur Kenntnis der Tuberkulose der Orbita und des Sehnerven, sowie der nach Resektion des Opticus am Bulbus eintretenden Veränderungen,** von Prof. Dr. Birch-Hirschfeld in Leipzig.

Bei der Erörterung eines Falles von Orbitaltuberkulose, der nach Untersuchung eines Probestückchens für Sarkom gehalten worden war, kommt der Verf. zu folgendem Resultat:

1. Die Tuberkulose der Orbita kann sich völlig unter dem klinischen Bilde eines malignen Orbitaltumors entwickeln. Selbst bei der anatomischen Untersuchung eines exzidierten Gewebestückes ist mehrfach die Diagnose auf einen echten Tumor gestellt worden, während es sich, wie der weitere Verlauf zeigte, um einen tuberkulösen Prozeß der Orbita handelte.

2. Die Orbitaltuberkulose kann mikroskopisch das Bild einer einfachen chronischen Entzündung mit diffuser Infiltration von Lymphozyten und Plasmazellen, follikelartigen Herden, starker Bindegewerbsneubildung und Gefäßwand-Veränderungen ohne Tuberkel oder Riesenzellen darbieten. In solchen Fällen kommt dem Nachweis von Bakterien im Schnittpräparat, der Tierinplantation und der probatorischen Tuberkulin-Anwendung zur Feststellung des ätiologischen Moments besondere Bedeutung zu.

3. Von der Orbita aus kann der Prozeß an umschriebener Stelle auf die Duralscheide und das Sehnervengewebe übergreifen, ohne daß in den ersten Stadien ophthalmoskopische Veränderungen oder eine Herabsetzung der

Sehschärfe vorhanden zu sein brauchen. Auch wenn der Sehnerv ergriffen ist, kann der Prozeß mit Hinterlassung einer partiellen peripheren Atrophie des Opticus zur Ausheilung kommen.

4. Auch die Orbitaltuberkulose kann bei nur partieller Reaktion des erkrankten Gewebes einen günstigen Verlauf nehmen.

5. Nebenbei gab der Fall Gelegenheit, die Veränderungen am menschlichen Auge zu untersuchen, die nach Resektion des Opticus im Verlaufe von 2 Monaten auftreten. Dabei fanden die von Wagenmann, Hertel und Schreiber am Kaninchen experimentell erhobenen Befunde eine Bestätigung mit dem einen Unterschiede, daß die Ganglienzellen der inneren Netzhautschicht des Menschen nach Durchschneidung des Opticus und seiner Gefäße eher zur völligen Degeneration kommen als diejenigen des Kaninchens, was in der verschiedenen Ausbildung des Netzhautgefäßsystems begründet sein kann.

Therapeutisch empfiehlt Verf. bei nicht allzu dringenden Fällen einen Versuch mit Tuberkulinbehandlung.

---

2) **Zwei geheilte Fälle von Acusticus-Tumor mit Persistieren der Stauungspapille des einen Falles 3 Monate nach der Operation,** von Dr. Tersch (Univ.-Augenklinik Wien).

Das Zurückbleiben der Stauungspapille trotz der Beseitigung des Druckes betrachtet Verf. als indurierendes Ödem des Sehnervenkopfes.

---

3) **Über Drusen der Chorioidea und senile Makulaveränderungen,** von Privatdozent Dr. Hesse (Univ.-Augenklinik Graz).

Verf. hat typische senile Veränderungen im Zusammenhang mit ebenso typischen Chorioidaldrusen zur Entwicklung gelangen sehen und einzelne Stadien dieser Entwicklung in photographischen Bildern des Augenhintergrundes festgehalten. Er hält es für möglich, daß beide Veränderungen nicht nebeneinander hergehen, sondern einen inneren Zusammenhang haben. Danach wären Drusen nicht von vornherein als harmlose Gebilde zu betrachten.

---

4) **Beitrag zur Pathologie des Opticuskoloboms,** von Dr. Koennecke (Univ.-Augenklinik Marburg).

Der Fall betraf ein sonst normal entwickeltes Kaninchen.

---

5) **Über einige arthritische Augenbefunde,** von A. Oliveres in Tortosa.

Die sogenannte Mouches volantes und die Migraine ophthalmique hält Verf. für zweifellose Gichtfolgen bzw. Intoxikationen, die durch Behandlung der Gicht geheilt werden können.

Heft 4.

1) **Das Krankheitsbild des traumatischen Enophthalmus und seine pathologische Anatomie,** von Dr. Pichler in Klagenfurt.

Mitteilung von 8 Fällen. Sie zeigen, daß sehr verschiedene Ursachen zum traumatischen Enophthalmus führen können. Zwei der Fälle ließen sich nur mit der v. Michel'schen Hypothese der Ischämie der Orbita erklären.

---

2) **Hypopyonkeratitis, hervorgerufen durch den Bacillus pyocyaneus,** von Stabsarzt Dr. Mauersberg in Posen.

Die Pyocyaneus-Infektion des Auges verläuft wie im vorliegenden Falle

sehr schwer. Trotz des häufigen Vorkommens des Bacillus ist Infektion durch ihn sehr selten.

3) **Durch hintere Ethmoidalzellen- und Keilbeinhöhlenempyem bedingte Chiasma-Affektion mit Möglichkeit, den Sitz der Läsion innerhalb des Chiasma zu bestimmen,** von Privatdozent Dr. Grönholm in Helsingfors.

Verf. zieht aus den Gesichtsfelduntersuchungen weitgehende Schlüsse, deren Zutreffen jedoch die Richtigkeit seiner Annahme voraussetzt.

4) **Ein Beitrag zur Gliomfrage,** von Dr. Bergmeister in Wien.

In dem Gliom-Auge eines 20 Monate alten Kindes fanden sich Befunde, die auf Persistenz von Zuständen im Fötalleben zu beruhen scheinen. So die abnorme Beschaffenheit der Pars plicata des Ciliarfortsatzes, welche auf die Hinterfläche der Iris vorgeschoben erscheint, ferner weisen die vom Tumor verschont gebliebenen Teile der Retina einen embryonalen Charakter auf, endlich sind Glaskörpergefäße mit embryonalem Charakter vorhanden.

5) **Zur Kenntnis der sogenannten präretinalen Blutungen,** von Privatdozent Dr. Hesse (Univ.-Augenklinik Graz).

Die Blutungen waren in beiden Fällen des Verf.'s von einer festen Membran begrenzt, heilten ohne Gewebsstörungen. Verf. schließt, daß der Sitz vor der Netzhaut war, indem er die vordere Begrenzungsmembran zum Glaskörper rechnet.

6) **Über einen Fall von Gliose der Netzhaut,** von Dr. W. Schneider (Univ.-Augenklinik Marburg).

Da Tumor der Chorioidea diagnostiziert wurde, wurde das Auge enukleiert. Mikroskopisch fand sich eine einfache Gliose mit starker Faserwucherung.

7) **Klinische und anatomische Beobachtung eines deletären Falles von sympathischer Ophthalmie,** von Dr. Asmus und Dr. Mellinghoff in Düsseldorf.

$4\,^3/_4$ Jahre nach der Verletzung trat sympathische Entzündung auf, die zur Vernichtung des unverletzten Auges führte, obwohl nun das verletzte Auge enukleiert wurde. $2\,^1/_2$ Jahre nach der Verletzung wurde ein operativer Eingriff am verletzten Auge noch nicht vertragen und führte zu voller Erblindung und chronischen Drucksteigerung.

Heft 5.

1) **Untersuchungen zur Ätiologie des Trachoms,** von Stabsarzt Dr. Junius in Köln.

Verf. glaubt im Trachomkorn einen Mikroorganismus gefunden zu haben, den er für den Urheber des Trachoms hält. Es handelt sich nicht um Bakterien, sondern höher organisierte Lebewesen. Entscheidende Schlußfolgerungen macht Verf. nicht, er will später wieder berichten.

2) **Weiterer Beitrag zur Tarsoplastik nach Büdinger** (Verwendung von Ohrknorpel zur Lidbildung), von Prof. Birch-Hirschfeld in Leipzig. Empfehlung des vom Verf. modifizierten Verfahrens.

3) **Instrumentelle Messung der Zurückdrängbarkeit des Augapfels in die Augenhöhle,** von Stabsarzt Dr. Langenhan (Univ.-Augenklinik in Berlin).
Siehe Referat dieses Centralbl. Nov. 1910, S. 331.

4) **Doppelseitige plastische Iritis bei Erythema nodosum,** von Dr. O. Lurie, Wien.
Die sehr schmerzhafte Iritis war die Ersterscheinung der Allgemeininfektion. Ausgang in Heilung.

Heft 6.

1) **Beiträge zur Kenntnis der Enophthalmus traumaticus,** von Privatdozent Dr. Grönholm in Helsingfors.
In zwei Fällen beobachtete Verf. Enophthalmus traumaticus durch Depressionsfraktur in der Orbita beim Ski-Laufen. Im Anschluß daran erörtert er die Fälle der neueren Literatur, um zu schließen, daß der traumatische Enophthalmus durch mehrere Faktoren verursacht sein kann, die meistens miteinander kombiniert sind. Die Therapie ist machtlos.

2) **Die Verziehungen des Sehnerveneintritts durch die Überdehnungen am hinteren Augenpole,** von Dr. Kuschel in Lüdenscheid.
Ausgedehnte theoretische Erörterungen, deren Richtigkeit Verf. aus den anatomischen Beschreibungen der Literatur zu erweisen sucht.

3) **Prüfung der Transparenz markhaltiger Nervenfasern der Netzhaut beim Lebenden mittels der Durchleuchtung des Augenhintergrundes,** von Stabsarzt Dr. Langenhan (Univ.-Augenklinik Berlin).
Bei der Durchleuchtung des Augengrundes vom Rachen her erwiesen sich die markhaltigen Nervenfasern erheblich weniger durchleuchtbar als die marklosen. Das Verfahren könnte in der Differentialdiagnose gegenüber retinitischen Plaques und bindegewebigen Herden Dienste leisten.

4) **Zur operativen Bekämpfung partieller Hornhauttrübungen,** von Prof. Kuhnt in Bonn.
Beschreibung einer schwierigen keratoplastischen Operation, die guten Erfolg hatte.

5) **Ein Fall von angeborener Fistel der Tränendrüse,** von Prof. Terlinck in Brüssel.
Beobachtung der seltenen Anomalie bei einem 4jährigen Knaben. Die Ausschneidung des Fistelkanals und einfache Vernähung der Haut hatte nur vorübergehenden Erfolg. Spiro.

VIII. La Clinique Ophtalmologique. 1910. 10. Juli.

1) **Behandlung der diffusen Glaskörper-Blutungen durch Fibrolysine,** von Dr. Thilliez.

Verf. hat durch die Injektionen gute Frfolge erzielt.

---

2) **Anzeichen, Diagnose und Behandlung einzelner Formen von Iritis und Iridochorioiditis bazillären Ursprungs,** von Dr. C. Lakals.

Veröffentlichung einzelner Krankengeschichten, in denen die Diagnose nicht klarzustellen war.

---

3) **Sehr einfaches Verfahren von vorderer Sklerektomie,** von Dr. Jacqueau.

---

4) **Einige Schwierigkeiten bei der Technik der Iridektomie,** von Dr. Cosmettatos.

1. Iridektomie im Falle von hinteren Synechien mit normaler Vorderkammer.

2. Iridektomie im Falle von hinteren Synechien mit mehr oder weniger vollständigem Fehlen der Vorderkammer.

---

10. August.

1) **Behandlung der Netzhautablösung durch Tuberkulin,** von Dr. Louis Dor.

In 5 Fällen neben Kochsalz-Injektionen guter Erfolg.

---

2) **Die einfache Sklerektomie bei der Netzhautablösung,** von Dr. Bettremieux.

Unter den neun mit einfacher Sklerektomie behandelten Fällen fand sich 1 Mißerfolg, 2 Besserungen und 6 geheilte oder sehr wesentlich gebesserte Fälle.

---

3) **Die intravenösen Injektionen,** von Dr. Houdart.

Ungefährliches und günstig wirkendes Verfahren. Fritz Mendel.

November.

1) **Optométrie: Un procédé simple pour la détermination rapide des vices de réfraction,** par Dr. Coronat in Lyon.

---

2) **A propos des amblyopies dites ex anopsia,** par Dr. Caillaud.

Verf. hat seine Untersuchungen an 80 Augen mit Anisometropie verschiedenen Grades, mit und ohne Amblyopie, mit und ohne Strabismus angestellt, um zu erfahren, welche Beziehung zwischen Existenz und dem Grade der Amblyopie einerseits und dem der Anisometropie andrerseits bestehe. Er glaubt, daß der Grad der Amblyopie im umgekehrten Verhältnis zu dem Grade der Anisometropie sich entwickle, und erklärt sich das dadurch, daß das Netzhautbild des zweiten Auges das scharfe Sehen mehr beeinträchtige, wenn es sich nur um mäßige anisometropische Distanzen handle, als wenn eine stärkere Ametropie bestehe, und deshalb eher vom Sehakt ausgeschlossen werde.

---

3) **Simplification des échelles d'acuité visuelle**, par Louis Dor.

Statt Sehproben mit Lesezeichen von 7,3 : 1,46 und deren Mehrfachen auf 5 m Entfernung lesen zu lassen, hält Verf. für einfacher, eine Entfernung von 7,30 m und Schriftzeichen mit einem Multiplum von 1 : 0,2 zu wählen, wobei man sich schnell aus gewöhnlichen Journalen und Plakaten jederzeit eine Sehprobe improvisieren könne. Die Entfernung von 7,30 m ist durch Spiegelanwendung sehr leicht zu konstruieren: die Buchstaben 3,30 m vor dem Spiegel, der Patient noch 70 cm dahinter.

---

4) **Nystagmus professionnel et névrose**, par Dr. L. Weekers.

Der Nystagmus der Bergarbeiter ist nach Verf. nicht als eine Neurose aufzufassen, wie viele Autoren es tun, sondern er ist das Primäre und die Neurose kann eine Komplikation desselben bilden, braucht es aber nicht. Es gibt eine Menge Bergleute, die gar kein Zeichen nervöser Erkrankung darbieten.

---

5) **Guthrie ou Saemisch.**

Nach dem „Ophthalmoscope" gebührt dem englischen Arzte Guthrie (1785—1876) die Priorität der sog. Saemisch'schen Operation. Denn dieser machte schon 1843 und 1844 in den Medical Times ganz ähnliche Vorschläge, (Saemisch's Operation [1869] ist freilich schon 1843 von Guthrie geübt worden. Aber erfunden hat sie unser G. Heuermann zu Kopenhagen, im Jahre 1765, und 5 mal ausgeführt. Vgl. H.'s. vermischte Bemerk. usw. I, 264, Leipzig und Kopenhagen 1765; Gordon Norrie, Centralbl. f. Augenh. 1890, S. 265; m. Gesch. der Augenheilk. § 429, 1908; Czermak-Elschnig, 1908, I, 67 und in der ersten Aufl. S. 598. H.)

Dezember.

1) **Conclusions sur notre enquête à propos de la sérothérapie dans les infections oculaires**, par Dr. A. Darier.

Verf. hält jedes Serum, auch das nicht spezifische, im allgemeinen für wirksam, insofern es die meisten Krankheits-Symptome der jeweiligen Infektion mehr oder weniger abschwächt, aber für ein allein ausreichendes Allheilmittel sieht er sie nicht an. Nur bei der diphtherischen Conjunctivitis kann man in wenigen Tagen die vollkommene Heilung vom Roux-Behring'schen Heilserum erwarten. Bei tiefer-greifenden Hornhaut-Zerstörungen freilich ist auch hier die Restitutio ad integrum nicht mehr möglich. In den Fällen der verschiedenen pseudomembranösen Bindehaut-Entzündungen (Weeks, Gonokokken, Pneumokokken, Staphylokokken, Streptokokken) dagegen ist die Serumtherapie (Roux, Deutschmann, Roemer, Marmorek usw.) noch völlig unsicher in ihrer Wirksamkeit und bedarf der Unterstützung durch lokale Behandlung, namentlich wo korneale Komplikationen bestehen. Immerhin hat Verf. von fünf Streptokokken-Infektionen der Kornea vier durch das Roux'sche Serum heilen sehen. Er hält jedenfalls eine frühzeitige und täglich wiederholte Injektion des Serum von Roux-Behring in jedem Falle von pseudomembranöser Conjunctivitis für dringend angezeigt, ohne deshalb auf eines der bekannten lokalen Mittel, wie Argentum, Dionin, Jodoform, Collargol usw. zu verzichten. Bei den infektiösen Geschwürsformen der Hornhaut hat das Serum unzweifelhaft eine wichtige Rolle zuerteilt erhalten, aber man kann nicht sagen, daß seine Wirkung eine spezifisch heilende ist, noch daß sie in jedem Falle zur Heilung ausreicht. Bei oberflächlichen

Geschwüren mit noch wenig scharf abgegrenztem Infiltrationsrand genügen im allgemeinen die örtlichen Applikationen. Wo bereits ein Hypopyon sich zeigt und die Infiltration sich auszubreiten beginnt, greift Verf. sofort zur Anwendung gleichviel welchen (?) Serums, was er gerade zur Hand hat, um nicht länger abzuwarten. Die Galvanokausis verwendet er mit Rücksicht auf die dichten Leukome, die sie zur Folge haben kann, nur im äußersten Notfalle. Schreitet die Geschwürsbildung trotzdem weiter fort, so punktiert Verf. nach Saemisch und injiziert gleichzeitig das Roux'sche Serum tief in die Orbita. Daneben müssen aber die lokalen Topika niemals vernachlässigt werden. Da das Roux'sche Serum auch per os gegeben werden kann, so seien irgendwelche Bedenken gegen seine Anwendung eigentlich nicht mehr möglich.

---

2) **Fréquence de l'intoxication par l'atropine chez les enfants ophtalmiques**, par Dr. A. Colin.

Verf. beobachtete bei 20 Kindern eine eigentümliche Intoxikation durch Atropin-Einträuflungen, die sich lediglich auf eine am Kopf beginnende und über Brust und Leib sich ausbreitende Kongestion der Haut beschränkte, ohne daß sonstige Erscheinungen von Atropinvergiftung sich geltend machten. Nach 1—3 Stunden zog die Hautröte wieder ab. Manche Kinder bekamen dieses Erythem mit mathematischer Sicherheit nach jeder neuen Instillation. Meist handelte es sich um phlyktänuläre Augen-Entzündungen bei schwächlichen, skrofulösen Kindern von 2—7 Jahren. Als Verf. statt der wäßrigen Lösungen ölige und Salben verwendete, und dafür sorgte, daß bei der Einträuflung wäßriger die Tränenpünktchen zugedrückt wurden, hörte das Phänomen so gut wie völlig auf.

---

3) **Le symblépharon cornéen consécutif au trachome**, par Dr. Sameh Bey.

Das Symblepharon zwischen der Kornea und der Tarsalbindehaut gehört zu den größten Seltenheiten, beim Trachom ist es bisher überhaupt nicht beschrieben worden. Verf. hat in seiner an Trachom reichen Privat-Klientel in Kairo in 19 Jahren nur 7 Fälle (unter 17515) erlebt; in der Poliklinik unter 338359 Kranken nur 25. Die Verwachsung greift stets nur bis zur Mitte der Pupille und überschreitet nur ausnahmsweise den oberen Hornhautlimbus.

---

4) **L'arrachement de l'iris dans le glaucome absolu**, par Dr. Sameh Bey.

Beim absoluten Glaukom wie beim foudroyanten und dem durch Leucoma adhaerens erzeugten Sekundärglaukom, ferner beim Staphylom mittleren Umfangs macht Verf. mit Glück bei sonst verzweifelter Situation die Totalentfernung der Iris. Er verfügt bereits über 171 solcher günstig verlaufenen Fälle.

Peltesohn.

VIII. Recueil d'Ophtalmologie. 1910. Oktober.

Procédés pour éviter les accidents postopératoires et abréger la durée de l'opération dans l'extraction simple de la cataracte, par Dr. S. Santos Fernandez (de la Havane).

Verf. befürwortet die systematische Bindehautlappen-Bildung bei der einfachen Star-Extraktion. Der Lappen schützt und befördert nicht allein

die Heilung der Hornhautwunde und wandelt sie sozusagen in einen einfachen Konjunktivalschnitt, er verhindert die Infektion und beugt in Fällen von Glaskörper-Austritt der Iridocyklitis vor. 18 einschlägige Krankengeschichten werden angeführt. Peltesohn.

November.

1) **Klinische und therapeutische Betrachtungen über Keratitis diffusa und Chorioiditis e lue congenita,** von Dr. J. Galezowski.

Die Keratitis diffusa, deren häufigste Ursache die angeborene und bisweilen auch die erworbene Syphilis darstellt, ist fast immer von Atrophie und Pigment-Veränderung der Aderhaut begleitet. Diese Veränderungen finden sich hauptsächlich in der Gegend der Ora serrata. Sehr sorgfältig muß immer der Augenhintergrund untersucht werden. Als Behandlung kommt Quecksilber und Jod in Betracht.

2) **Extraktion eines in die Vorderkammer luxierten Stars,** von G. Valois.

Die Operation lieferte ein befriedigendes Resultat, die Sehschärfe betrug mit + 11,0 Di. $^{2}/_{10}$. Fritz Mendel.

IX. Revue générale d'Ophtalmologie. 1910. Nr. 7.

Untersuchungen über die Ätiologie des Trachoms, von Meyerhof in Kairo.

Die Resultate der mitgeteilten Beobachtungen können noch nicht zu definitiven Schlüssen verwertet werden.

Nr. 8.

Betrachtungen über 2430 Star-Operationen, von Prof. Rollet.

Nr. 9.

Die Brillen mit doppeltem Fokus, von Dr. H. Dor.

Nr. 11.

Die phlyktänulären Augen-Erkrankungen in der Gegend von Nizza, von Dr. A. Colin.

Sie ist sehr häufig und findet sich hauptsächlich bei der italienischen Bevölkerung. Die wirkliche Ursache dafür ist die Unsauberkeit, die schlechte Hygiene und die ungenügende Ernährung dieser Familien und ihrer Kinder. Die Sonne und das Meeresklima verschlimmern den Zustand. Die erkrankten Kinder sind meist skrofulös oder anämisch. Wird die phlyktänuläre Augenerkrankung nicht von Anfang an energisch behandelt, so können schwere Folgeerscheinungen für die Augen auftreten. Fritz Mendel.

X. British Medical Journal. 1909. Dezember.

1) **Kongenitale Blennorrhoe des Tränensackes,** von J. Foster, Edinburgh.

2 Fälle von angeborener Tränensack-Eiterung, durch Behandlung mit der Expressionsmethode geheilt, der eine leichte Fall nach 5 Monaten, der andre nach 16 Monaten.

2) **Ein Fall von perforierender Wunde des Auges: Operation, Genesung,** von Charles Killick.

Patient kommt in Behandlung 2 Stunden nach Glassplitter-Verletzung des rechten Auges. Lange, perforierende Hornhautwunde, die sich in die Ciliargegend und darüber hinaus in den Bulbus fortsetzt, ohne den letzteren hier zu durchbohren. Irisvorfall in großer Ausdehnung, kein Glaskörpervorfall, keine Linsentrübung. Therapie: Abtragen des Irisvorfalls und Decken der verletzten Ciliargegend mit einem Bindehautlappen. Reaktionslose Heilung, nach 23 Tagen mit normaler Sehschärfe entlassen.

1910. Januar.

1) **Abreißen des Augapfels nach instrumenteller Entbindung,** von J. Donaldson.

Nach der Geburt, bei der die Zange appliziert wunde, lag dem Kind das linke Auge auf der Wange. Es wurde sofort reponiert. 14 Tage lang sah es aus wie ein Blutklumpen, wurde dann aber rasch ganz gut. Als das Kind im Alter von 3 Jahren wieder zur Beobachtung kam, schien das Auge ganz normal und gut sehend.

2) **Iridodialysis,** von T. H. Moleworth.

Fall von etwa 1 cm langer Iridodialyse durch Holzsplitter-Verletzung, die unter Behandlung mit Atropin und Kokaïn und Dunkelzimmer nach 10 Tagen völlig geheilt war.

3) **Blennorrhoe des Tränensackes,** von J. Reid.

Verf. heilt eine Tränensack-Eiterung, die bei einem 6 Monate alten Kind im Anschluß an Masern aufgetreten ist, durch Inzision und einmalige Sondierung.

Februar.

1) **Über die Wertlosigkeit der offiziellen Methoden zur Prüfung auf Farbenblindheit,** von T. Harrison Butler, M. D.

Verf. berichtet über 6 Fälle von teils angeborener, teils erworbener Farbenblindheit, bei denen die Prüfung mit den gewöhnlichen Wollproben, wie sie für die Seeleute und Bahn-Angestellten offiziell sind, ein negatives Resultat ergab, während erst die Prüfung mit der Edridge-Green-Lampe die Farbenblindheit aufdeckte.

---

2) **Ein interessanter Pall von angeborener Katarakt,** von Charles Killick, M. A., M. D.

Bei einem 36jährigen Mädchen, das wegen angeborener Katarakt als Kind auf beiden Augen operiert worden war, ist das linke Auge geschrumpft und erblindet, das rechte Auge sieht noch ziemlich gut aus. Es hat Lichtschein und sichere Projektion und erkennt grelle Farben. Die Hornhaut ist klar, die Vorderkammer normal tief, die Iris sieht gesund aus, ist jedoch ganz nach oben gezogen, so daß nicht mehr die Spur einer Pupille zu erkennen ist. Mit der de Weckers'schen Schere, die man von oben her durch den Hornhautschnitt einführt, wird in der Iris ein in senkrechter Richtung verlaufender $^3/_4$ cm langer und 2 mm breiter Spalt erzeugt. Die Heilung erfolgt reaktionslos. Einen Monat später sieht man noch ein kleines Blutklümpchen in der neuen Pupille und zarte Nachstar-Massen, von oben

bekommt man roten Reflex, Einzelheiten des Fundus jedoch sind nicht zu sehen. Die Sehkraft hat sich auf Fingerzählen gehoben und soll durch eine spätere Diszission noch gebessert werden. Diem.

März.

1) **Eine Abhandlung über die „Optic Neuritis", „Choked Disc" oder „Papilloedema".** (Behandlung, Wert für die Lokalisation und Pathologie), von Sir Victor Horsley.

Verf. kommt zu folgenden Schlüssen:

1. die verschiedene Ausbildung der Stauungspapille auf beiden Seiten, ferner die Feststellung der Seite, auf der sie zuerst entstanden, ist von größtem diagnostischen Wert für die Lokalisation des Krankheitsherdes, der zur intrakraniellen Drucksteigerung geführt hat; denn sie beginnt auf der Seite des letzteren und bleibt hier stärker, als auf der andren Seite.

2. Die durch gesteigerten Hirndruck hervorgerufene Stauungspapille beginnt am oberen Rande der Papille, um sich dann auf den unteren äußeren Quadranten auszubreiten.

3. Die oft beobachtete Sternfigur in der Netzhautmitte ist mechanisch durch Drucksteigerung bedingt in vorgezeichneten Bahnen, die sternförmig auf das Zentrum gerichtet sind. Die weißen Fleckchen lagern in der Hauptsache zwischen den inneren Schichten.

4. Außer den Wanderzellen kommen 3 Arten von Phagocyten in der Retina vor, Bindegewebskörperchen, Epitheloid-Körperchen der Nervenfaserschicht und Epitheloid-Körperchen der äußeren granulierten Schicht.

Eine Reihe von Tafeln mit Photographien der aufgeschnittenen Bulbi, die zeigen sollen, daß die stärkere Stauungspapille sich auf der Seite der Gehirngeschwulst findet, der Gehirnpräparate und mikroskopische Bilder von Stauungspapillen und Neuroretinitis albuminurica, ist der Arbeit beigegeben.

2) **Der Nystagmus der Grubenarbeiter,** von T. Harrison Butler, M. D. Oxon.

Verf. beobachtete einen 45jährigen Bergmann, der in klassischer Weise die Symptome des Nystagmus der Grubenarbeiter zeigte. Die ersten Erscheinungen, Auf- und Abtanzen der Lampen, waren 6 Monate zuvor aufgetreten. Vor 3 Monaten erlitt er einen Unfall dadurch, daß ihm bei nach oben gerichtetem Blick ein Stück Kohle ins Gesicht fiel. Durch diesen Unfall, der schon durch eine Sehstörung bedingt war, verschlimmerte sich der Zustand. Patient wurde nachtblind, sah alle Gegenstände in Bewegung und hatte Nebel vor den Augen. Beim Blick nach unten sah er etwas besser. Nach einer Schonung von einem Monat schienen die Augen normal, sobald er aber einen Gegenstand für einige Sekunden fixierte, begann er zu zwinkern und die Lider zuzukneifen, wie geblendet. Sobald er nach oben sah, begann wieder vertikaler Nystagmus. Der Patient war vollständig arbeitsunfähig.

Die Ätiologie ist noch unaufgeklärt, die Behandlung fordert dauerndes Fernbleiben aus der Grube. Die Prognose ist vorsichtig zu stellen. Viele Fälle heilen vollständig, andre jedoch verlieren nie ganz ihre Erscheinungen.

3) **Jugendliches Glaukom oder Buphthalmus,** von Wilfrid Allport, M. B., B. S. Lond., F. R. C. S. E.

Mitteilung eines Falles bei einem $4^1/_2$jährigen Mädchen, das Verf. mit

Erfolg auf beiden Augen mittelst einer modifizierten Sclerotomia anterior operierte. Er legte einen vollständigen bogenförmigen Lederhautschnitt an, ließ aber an dessen Scheitel eine Bindehautbrücke stehen, die zu einer cystoiden Vernarbung und dauernder Filtration führte.

---

4) **Avulsion des Augapfels bei instrumenteller Entbindung,** von G. Symers Mill, M. D., Edingburg.

Die Mutter war eine 20jährige Primipara mit engem Becken. Die Entbindung gestaltete sich sehr schwierig mit der Zange. Nach der Geburt hing das Auge des toten Kindes auf der Wange.

---

5) **Sehnerven-Entzündung und eitrige Ohren-Entzündung.** Untersuchung, betreffend die Häufigkeit und die Bedeutung der Sehnerven-Entzündung und andrer Gefäßveränderungen der Netzhaut bei Patienten mit eitriger Erkrankung des Mittelohres, von J. Stoddart Barr, M. B., Ch. B., Assistant Dispensary Surgeon For Diseases Of The Ear und Solm Rowan, M. B., F. R. F. P. S. G. Ophthalmic Surgeon, Glasgow Royal Infirmary.

Die Verff. kommen zu folgenden Schlüssen:

1. Sehnerven-Entzündung kann in Fällen von eitriger Mittelohr-Entzündung ohne ein Zeichen einer intrakraniellen Komplikation auftreten.

2. Außer Sehnerven-Entzündung sind Gefäßveränderungen geringeren Grades häufig.

3. Fälle von eitriger Mittelohr-Entzündung, bei denen Sehnerven-Entzündung oder Hyperämie des Augengrundes vorhanden ist, sind weniger der lokalen Behandlung zugänglich, als diejenigen, bei denen der Augengrund normal ist.

4. Es ist eine allgemein gültige Regel, daß eine Besserung im Zustande des Auges begleitet ist von einer Besserung des Ohrenleidens, während man bei Verschlimmerung der Veränderungen im Augengrunde oder ihrem Fortbestehen mit einer Unzulänglichkeit der Therapie und einer größeren Schwere des Ohrenleidens rechnen muß.

5. Die wahrscheinlichste Ursache der Gefäßfüllung des Augengrundes oder der Sehnerven-Entzündung ist seröse Meningitis.

6. Die auf diese Weise erzeugte Sehnerven-Entzündung führt gewöhnlich nicht zu Atrophie, und die Eröffnung der Dura mater ist, wenn nicht andre Erscheinungen sie erfordern, nicht notwendig.

Die praktischen Lehren, die sich hieraus ziehen lassen, sind:

a) Daß ein Fall, der diese Augengrunds-Veränderungen zeigt, genau überwacht werden muß, und ihr Bestehen als ein Grund mehr anzusehen ist, für eine frühzeitige radikale Mastoid-Operation;

b) wenn andrerseits die Augen-Erscheinungen sich bessern oder wenn der Augengrund von Anfang an normal ist und so bleibt, man Vertrauen zu einer konservativen Behandlung haben darf.

Schließlich wird eine systematische, allgemeine, ophthalmoskopische Untersuchung in Fällen von Mittelohr-Entzündung empfohlen.

---

6) **Kurze Mitteilung zur Skopolamin-Morphium-Narkose,** von R. Hillhouse Jamieson, M. B., F. R. C. S. Edinburg.

Versuche an Katzen zur Bestimmung des Blutdruckes und der Atmungsbewegungen.

April.

1) **Zur phlyktänulären Erkrankung des Auges,** von Sydney Stephenson, M. B. and J. A. Jamieson, M. B., London.

Verff. halten diese für tuberkulös. Zu dieser Annahme führt die positive Pirquet'sche Reaktion, das gleichzeitige Vorhandensein von andren tuberkulösen Zeichen in etwa 50% und einer positiven Familien-Anamnese in etwa 75% seiner Fälle.

---

2) **Eine Reihe von Fällen von angeborener Ophthalmoplegia externa (Kernlähmung) in derselben Familie,** von Henry Cooper, B. A., M. R. C. S., L. R. C. P.

Mitteilung des Stammbaumes. 7 Familienmitglieder sind behaftet, merkwürdigerweise nur männliche; immer war die Lähmung schon bei der Geburt vorhanden, nie hat sie sich erst später entwickelt. Bis auf einen Fall war die Ptosis vollständig.

---

3) **Nystagmus der Grubenarbeiter,** von J. Ritchie Rodger, M. D., F. R. C. S. Edinburg.

Mitteilung eines Falles von „Nystagmus gegen die Regel", der nur auftrat, wenn der Patient die Augen nach unten, statt nach oben wandte.

Mai.

Ein Fall von Gehirngeschwulst, behandelt mit entspannender Operation, von Robert Kennedy, M. A., D. Cc., M. D., Glasgow.

Der Patient, ein 26jähr. Fischer, war bereits beiderseits vollkommen erblindet, als er zur Operation kam. Die Trepanation geschah wegen heftiger Kopfschmerzen und Erbrechen, und zwar auf der rechten Seite zwischen Occipital- und Parietal-Lappen. Die Operation beseitigte die Beschwerden; der Patient ging nach Hause, kam aber $^1/_4$ Jahr später wieder mit einer großen cystischen Geschwulst auf dem Scheitel; letztere barst und der Pat. ging an Meningitis zugrunde.[1]

Die Sektion ergab das Vorhandensein einer $1 : 1^1/_2$ Zoll messendes Fibro-Gliom, das unter dem Tentorium cerebelli sitzend den Pons, die Medulla und den rechten Kleinhirnlappen komprimierte.

August.

Proben zur Untersuchung des Farbenerkennungs-Vermögens, von W. W. Pryn, R. N., Fleet surgeon.

Verf. empfiehlt zur Untersuchung des Farbensinnes der Seeleute die Prüfung mit Lampen. Für den besten hält er den Apparat von D. Edridge-Green. Derselbe besteht aus einer elektrischen Lampe mit einem veränderlichen Diaphragma, vor dem Scheiben mit verschieden gefärbten Gläsern rotieren. Die Holmgreen'sche Wollprobe ist zur Unterstützung mit heranzuziehen.

---

[1] Diese Folge der Operation trat auch in einem meiner Fälle ein. H.

September.

Über die Kontrolle der Eiterung der Neugeborenen durch die Behörde, von George Reid, M. D., D. P. H. County medical officer of Health, Staffordshire.

Verf. empfiehlt die Einführung des gesetzlichen Meldezwanges bei Eiterung der Neugeborenen durch die Hebamme und die sofortige Hinzuziehung eines damit betrauten städtischen Arztes, eine Einrichtung, die sich in North Staffordshire sehr bewährt hat. Fehr.

XI. Transactions of the ophthalmological society of the united Kingdom. Vol 29. 1909. Fasc. III.

1) **Ein Fall von Knotenlepra der Augen,** von E. Treacher Collins.

Bei einem 15jährigen Lepra-Kranken fanden sich am Rande beider Hornhäute gelbliche Knoten. Auch am Pupillarrand der entzündeten Regenbogenhaut lagen Knötchen.

---

2) **Ein weiterer klinischer Beitrag zum Studium des Aderhauttuberkels,** von G. Carpenter.

Nach den Erfahrungen des Verf.'s kommen Aderhaut-Tuberkel nicht bloß bei Miliartuberkulose, sondern bei jeder Form von Tuberkulose vor. Gewöhnlich liegt auf der Oberfläche frischer Tuberkel Netzhautpigment. Miliartuberkel liegen im allgemeinen in der Mitte des Augenhintergrundes und sind auf ein Auge beschränkt. Die chronische tuberkulöse Aderhautentzündung kann von der ähnlichen syphilitischen nicht durch die ophthalmoskopische Untersuchung allein unterschieden werden.

---

3) **Ein Fall von Frühjahrskatarrh, durch Radium-Behandlung geheilt,** von J. Mackenzie Davidson und A. Lawson.

Bei einem 12jährigen Knaben mit schwerem Frühjahrskatarrh an der Bindehaut der Lider wurde, nachdem die übliche medikamentöse Behandlung erfolglos gewesen, im Laufe eines Jahres die umgekehrten Lider 7 mal mit Radium bestrahlt. Es trat dauernde Heilung ein.

---

4) **Der Mißbrauch des Atropin bei Bestimmung des Brechzustandes,** von R. R. Cruise.

Für die Akkommodations-Lähmung leistet eine Mischung von 1% Homatropin und 2% Kokain dasselbe, wie Atropin.

---

5) **Ein Fall von beiderseitigem angeborenem Glaukom, mit Iridektomie nach Lagrange's Methode behandelt,** von A. Lawson.

---

6) **Ein Fall von Exsudat in der Netzhaut mit arteriovenöser Verbindung,** von A. Hill Griffith und A. W. Ormond.

---

7) **Ein wurmähnlicher Epithelfaden in der vorderen Kammer,** von G. Mackay.

Bei einem 7jährigen Mädchen lag in der unteren Hälfte der Vorderkammer ein fadenförmiger Fremdkörper, der schon bei dem 7 Monate alten Kinde beobachtet worden war. Der Faden wurde nach Anlegung eines

Lanzenschnittes mit der Pinzette entfernt; bei der mikroskopischen Untersuchung bestand er aus geschichtetem Epithel, das nach Ansicht des Verf.'s von der Iris stammte.

8) **Bericht der internationalen Kommission zur Bestimmung der Sehschärfe und der Gradbezeichnung bei Astigmatismus,** von W. H. Jessop.

9) **Neue Stammbäume über Katarakt und Mikrophthalmus,** von Bishop Harman.

Verf.'s Beobachtungen betreffen: 1. Cataracta polaris posterior bei drei Generationen (bei 10 männlichen und weiblichen Individuen). 2. Mikrophthalmus und Cataracta polaris anterior bei 4 Individuen zweier Generationen. 3. Cataracta zonularis bei Vater und Sohn.

10) **Vorläufige Mitteilung über die Radium-Behandlung von Augenkrankheiten,** von A. Lawson und Mackenzie Davidson.

In 14 Fällen von Hornhaut-Erkrankungen, zwei von entzündetem Pterygium und einem von rezidivierender Episkleritis, wurde in Glasröhren verschlossenes Radium auf die erkrankte Stelle gehalten. Die Erfolge ermutigten zu weiteren Versuchen.

11) **Über einige erbliche Augenkrankheiten** (Bowman-Lecture), von E. Nettleship.

Verf. berichtet über seine Vererbungsstudien und teilt ausführliche Stammbäume mit, welche die Vererbung veranschaulichen 1. bei erworbener, 2. bei angeborener Katarakt, 3. Retinitis pigmentosa, 4. angeborener Nachtblindheit, 5. Glaukom, 6. erblicher Sehnerven-Entzündung (Leber), 7. Nystagmus, 8. Albinismus, 9. Tagblindheit mit totaler Farbenblindheit, 10. zentraler seniler Aderhaut-Entzündung bei Geschwistern, 11. knötchen- und netzförmige Hornhaut-Trübungen, auch Keratokonus, 12. Buphthalmus bei Geschwistern.

G. Abelsdorff.

Vol. 30. 1910. Fasc. I.

1) **Ein Fall von marginaler Hornhaut-Ektasie,** von Herbert Fisher.

2) **Bemerkung über die Aufzeichnung von Stammbaumtafeln,** von Pristley Smith.

3) **Ein Stammbaum von angeborener scheibenförmiger Linsentrübung (Doyne's Katarakt),** von Pristley Smith.

Eine scheibenförmige, hinter dem Kern gelegene Linsentrübung fand sich bei einem Manne und 26 seiner 51 Abkömmlinge. Von diesen 26 waren 15 männlich und 11 weiblich. Mit einer Ausnahme übertrug jede affizierte Person die Anomalie auf die Nachkommenschaft, während, wenn die Anomalie bei beiden Eltern fehlte, auch die Kinder verschont blieben.

4) **Turmschädel,** von W. M. Beaumont.

Im Anschluß an die Vorstellung eines Falles von Turmschädel mit Enophthalmus und sonst normalem Augenbefund hebt Verf. hervor, daß das

Zusammentreffen von Blindheit und Turmschädel bereits von Mackenzie 1854 beschrieben worden ist. (Auch von Ammon hat diesen Zusammenhang gekannt und 1841 abgebildet. Vgl. Klin. Darst. III, S. 79 und Taf. XVII, 1, 2. H.)

5) **Die weitere Anwendung der Untersuchung mit dem Diaphragma,** von Bishop Harman.

6) **Myopische Entartung der Linse,** von R. W. Doyne.
Bei einigen Patienten fand Verf. subjektiv und objektiv zwischen den peripherischen und zentralen Teilen der Linse einen Brechungsunterschied von 11 D. Es handelt sich nicht um Lenticonus posterior; bei auffallendem Lichte wird im Zentrum der Linse durch die plötzliche Zunahme des Brechungsindex eine dichte Trübung vorgetäuscht.

7) **Bemerkung über familiäre Aderhaut-Entzündung,** von R. W. Doyne.
Bei 3 Familienmitgliedern fanden sich helle, zum Teil durch Pigment getrennte Flecke in der Makulagegend.

8) **Angeborenes Sarkom der Augenhöhle,** von M. S. Mayou.
Bei einem 12jährigen Knaben war die linke Augenhöhle von einer roten Geschwulstmasse erfüllt. Bei der Exenteration fand sich hinter dem Oberlid oberhalb der Geschwulst der normale Augapfel, der mit entfernt wurde. Nach $^1/_4$ Jahr Rezidiv und zweite Exenteration. Die Geschwulst war ein Spindelzellensarkom.

9) **Lymphosarkom der Tränendrüse,** von P. L. Wells und M. S. Mayou.
Der Tumor wurde bei einer 66jährigen Frau entfernt.

Fasc. III.

1) **Schwellung zweifelhafter Natur in der Umgebung der Papille,** von Arnold Lawson.
Aus einer kleinen Anschwellung ober- und unterhalb der Papille entwickelte sich schnell eine Geschwulst, die, wie die anatomische Untersuchung des enukleierten Augapfels zeigte, ein kleines Aderhaut-Leukosarkom in unmittelbarer Umgebung der Papille war; der Sehnerv war frei von Geschwulstzellen.

2) **Familiäre Aderhaut-Entsündung,** von G. T. Mould.
Bei der Mutter, zwei Töchtern und einem Sohne.

3) **Sehnerven-Atrophie und linksseitige temporale Hemianopsie bei einer Geschwulst der Hypophyse,** von L. V. Cargill.

4) **Heterochromie der Regenbogenhäute bei Sympathicuslähmung im frühen Lebensalter,** von M. S. Mayou.
Bei einem 6jährigen Mädchen und einem $3^1/_2$jährigen Knaben fand sich einseitige Ptosis, Miosis und Enophthalmus. Die Regenbogenhaut derselben Seite war blau, die der andren braun. Beide waren Zangengeburten.

5) **Glaukom bei einem 22jährigen Mann,** von J. H. Tomlinson.

6) **Der kleine Lappenschnitt bei Glaukom,** von H. Herbert.

Verf. hat folgende Glaukom-Operation erfolgreich erprobt: er bildet einen kleinen rechteckigen, subkonjunktivalen Lappen sklerokornealen Gewebes, die Basis des Lappens liegt am Limbus. Es bildet sich dann eine dauernde Filtration unter die Bindehaut, die an dieser Stelle ödematös aussieht.

---

7) **Angeborene Wortblindheit (Unfähigkeit lesen zu lernen),** von J. H. Fisher.

Die Fälle, in welchen Kinder trotz guten Sehvermögens nicht oder nur sehr schwer lesen lernen, lassen sich in zwei Gruppen sondern: 1. Es fehlt das visuelle Gedächtniszentrum für Worte, Heredität ist zuweilen nachweisbar. 2. Dasselbe Zentrum ist durch eine umschriebene Blutung während der Geburt verletzt worden.

---

8) **Die Behandlung eitriger Hornhaut-Entzündung mit Pyocyanase.**

In 6 Fällen wurde Pyocyanase mit gleichen Teilen Wassers verdünnt als stündliche Einträuflung erfolgreich angewandt.

---

9) **Ausgedehnte subkonjunktivale Zerreißung eines Auges mit Buphthalmus; Heilung,** von C. Blair.

---

10) **Ungewöhnliche gelbe Flecke in der Regenbogenhaut eines Auges mit Leucoma adhaerens,** von Treacher Collins.

In der Regenbogenhaut eines an Blennorrhoea neonatorum erblindeten Auges lagen scharf umgrenzte gelbe Flecke, auf deren Hintergrund die Blutgefäße gut zu sehen waren. Die anatomische Untersuchung ergab, daß an der Stelle der gelben Flecke große polygonale Zellen mit geschrumpftem Kern lagen. Die Zellen zeigten keine spezifische Farbreaktion und lagen in einem bindegewebigen Netzwerk, in welchem die Chromatophoren lagen, die ihr Pigment fast vollständig verloren hatten. Die großen, den Hauptbestandteil der gelben Flecke bildenden Zellen haben ihren Ursprungs wahrscheinlich im Endothel des Irisstroma und sind während der früheren Entzündung ödematös verändert worden.

---

11) **Thrombose der Arteria temporalis inferior der Netzhaut, die Folge eines Stoßes,** von A. Lawson.

Verf.'s Patienten war vor einem Jahr ein starkes Gummiband gegen das Auge gesprungen. Er hatte oben und außen ein absolutes Skotom, die innere Papillenhälfte war weiß, die Arteria temporalis inferior streckenweise fadenförmig verdünnt, in der unteren Hälfte war das Netzhautpigment entfärbt, so daß die Aderhautgefäße frei lagen.

---

12) **Metastatischer Skirrhus der Augenhöhle,** von A. Lawson.

Nach skirrhösem Krebs der Brustdrüse.

---

13) **Netzhaut-Angiom,** von G. H. Pooley.

Abbildung eines Falles bei einem 32jährigen Manne.

---

14) **Sehnerven-Atrophie nach dem Gebrauch von „Arylarsenaten", bei der Syphilisbehandlung,** von E. Clarke.

Als Ersatzpräparate des Atoxyls wurde in einem Falle Soamin, in einem andren Falle Orsudan eingespritzt. Im ersten Falle rechts Lichtschein, links Sehschärfe $^{6}/_{15}$ mit hochgradiger Einengung des Gesichtsfeldes; im zweiten Falle Fingerzählen in 1 m. Beide Fälle zeigten ophthalmoskopisch das Bild der einfachen Sehnervenatrophie.

15) **Zehn Stammbäume von angeborenem und kindlichem grauen Star,** von Bishop Harman.

Bemerkenswert ist die Häufigkeit andrer familiärer Defekte, wie Geistesstörungen, hochgradige Brechungsanomalien, ungewöhnlich hohe Kindersterblichkeit.

16) **Weitere Bemerkungen über familiäre Aderhaut-Entzündung,** von W. Doyne.

Die Erkrankung beginnt erst bei Erwachsenen und betrifft die Umgebung des Sehnerveneintritts oder gelben Flecks. Sie besteht aus kreisförmigen Exsudatherden, die im mittleren Lebensalter zunehmen und schließlich zu Pigmentveränderungen führen können. Die Sehschärfe ist nicht erheblich herabgesetzt. Im Greisenalter werden die Herde atrophisch und die Sehschärfe wird weiter vermindert.

17) **Ungewöhnliche Form von vorderem Rindenstar am linken Auge,** von A. Dorrell.

18) **Eine ungewöhnliche Art von Blutung in der Gegend des gelben Flecks mit Verbindung zwischen Netzhaut- und Aderhautvenen,** von A. Lawson.

Ein 32jähriger Mann zeigte außer mehreren Blutungen in der Gegend des gelben Flecks oben und außen in der Peripherie einen weißen Herd atrophischer Aderhaut. Zu diesem Herd zieht ein Zweig der V. temporalis inferior, der aber nach der Peripherie d. h. nach dem Herd zu an Breite zunimmt, um dort in die Tiefe zu tauchen. Verf. nimmt an, daß die Netzhautvene hier eine Verbindung mit den Aderhautvenen eingeht.

19) **Bemerkung über einen Fall von Endotheliom der Aderhaut, das am Sehnerveneintritt gelegen ist,** von G. Mackay.

Bei einem 60jährigen Manne fand sich auf der Oberfläche der Papille eine Erhebung, die durch eine graue Geschwulstmasse gebildet wurde. Da diese Erhebung langsam zunahm, wurde das Auge enukleiert. Die anatomische, von Treacher Collins ausgeführte Untersuchung ergab ein Endotheliom der Aderhaut, das längs der hinteren Ciliararterien sich ausgebreitet und außerhalb des Augapfels einige Knötchen gebildet hatte. Es war ferner auf eine kurze Strecke in die Sehnervenscheiden und den Sehnerven selbst gedrungen.

G. Abelsdorff.

XII. The Ophthalmoscope. 1910. Oktober.

1) **Die Beziehung der Licht- zur Farbenempfindung,** von F. W. Edrige Green.

Es gibt Menschen mit mangelhafter Licht- bei normaler Farbenempfindung. Die mangelhafte Lichtempfindung ist nur für bestimmte Wellenlängen

vorhanden, z. B. es besteht bei normaler Farbenempfindung ausschließlich eine Verkürzung des roten Endes des Spektrums. Auch bei wirklicher Farbenblindheit kann die Unempfindlichkeit für bestimmte Wellenlängen nicht für die Farbenblindheit, z. B. das dichromatische Sehen, verantwortlich gemacht werden.

2) **Ein Fall von Mikrophthalmus,** von G. Coats.

Der anatomisch untersuchte Augapfel entstammte einem Kinde mit beiderseitigem Mikrophthalmus, das 6 Tage gelebt hatte. Die Untersuchung ergab: 1. vordere Synechie der Pupillarmembran und Regenbogenhaut. 2. Eine mit der Pupillarmembran zusammenhängende Membran auf der Vorderfläche der Regenbogenhaut. 3. Unvollständige Entwicklung der Regenbogenhaut infolge Fortbestehens der fibrovaskulären Linsenhaut. 4. Rücklagerung der Ciliarfortsätze im Verhältnis zum Ciliarmuskel. 5. Kolobom des Ciliarkörpers und der Regenbogenhaut durch den Ansatz eines mesoblastischen Glaskörperstranges, der schläfenwärts nach unten und vorn verläuft. Die mit dem Strang verbundene Linse ist nach unten und außen verlagert. 6. Cystische Erweiterung der hinteren Kammer. 7. Ersatz des unpigmentierten Epithels des Ciliarkörpers durch Pigmentepithel und embryonale Netzhaut.

3) **Die Wirkung der Dimethylsulfatdämpfe auf das Auge,** von P. H. Adams und B. Cridland.

Ein 36jähriger Chemiker bekam nach der Arbeit mit Dimethylsulfat eine Entzündung der Bindehaut und Hornhaut, die in einigen Wochen heilte.

4) **Ein Fall von oberflächlicher „Keratitis punctata" durch übermäßigen Gebrauch von Augentropfen,** von E. A. d'Ombrain.

Es fehlt jegliche Angabe über die Beschaffenheit der Augentropfen, die von andren Augenärzten als dem Verf. verordnet waren.

November.

1) **Die Fortschritte der Augenheilkunde in den zwei letzten Jahrzehnten,** von Wendell Reber.

2) **Trepanation bei Glaukom,** von R. H. Elliot.

Die vom Verf. beschriebene Trepanation hat sich auch bei akutem Glaukom bewährt. In zwei Fällen konnte der Erfolg noch 1 Jahr später kontrolliert werden.

3) **Über Keratomalacie bei Kindern,** von Sydney Stephenson.

Auf Grund des Literaturstudiums und eigner Beobachtung von 31 Fällen kommt Verf. zu folgenden Schlüssen: Die Keratomalacie der kleinen Kinder kommt in allen Ländern vor und betrifft durchschnittlich Kinder vom 3. bis 20. Monat; hauptsächlich erkranken Kinder der ärmeren Klassen. In der Hälfte der Fälle werden beide Augen befallen. Die Hälfte der Fälle ist auch mit Xerose der Bindehaut verbunden. Keratomalacie kommt nur bei Kindern vor, deren Lebensfähigkeit stark durch sog. epidemischen Darmkatarrh, angeborene Syphilis, mangelhafte Ernährung oder Tuberkulose herabgesetzt ist. In London fällt die größte Häufigkeit nach den Jahreszeiten

mit der des epidemischen Darmkatarrhs zusammen, der in den Monaten Juni, Juli, August die meisten Opfer erfordert. Die Sterblichkeit bei Keratomalacie beträgt 50 %, die unmittelbare Todesursache ist gewöhnlich Bronchopneumonie oder Erschöpfung. Etwa die Hälfte der überlebenden Kinder ist blind. Obwohl in Abstrichpräparaten von der Hornhaut bei etwa der Hälfte der Fälle Pneumokokken gefunden werden, ist ein spezifischer Mikroorganismus nicht nachweisbar.

---

4) **Spasmus rotans?** von Archibald Stanley Percival.

Bei einem 4jährigen Knaben bestand Strabismus convergens concomitans des linken Auges und Nystagmus. Wenn das rechte Auge fixiert wurde, traten leicht drehende Bewegungen des Kopfes ein.

---

5) **Pulsierende Hornhaut,** von Park Lewis.

Beobachtung bei Keratokonus.

---

6) **Die Behandlung der Syphilis mit Ehrlich-Hata's Mittel,** von Lindsay Johnson. (Referat.)

---

7) **Ein Fall von Widmark'scher Bindehaut-Entzündung,** von Harrison Butler.

Das typische Zeichen ist ein in der geröteten Bindehaut gelegener ovaler Fleck der unteren Hälfte der Bindehaut des Augapfels, der sich mit Fluorescin färbt. Beobachtung bei einer 30jährigen Frau. Heilung mit 5 %iger gelber Salbe.

Dezember.

1) **Fortschreitender primärer (?) fast vollständiger Schwund der rechten Regenbogenhaut,** von Casey A. Wood.

Bei einem 44jährigen Mann trat auf dem rechten normalen Auge ein fortschreitender Schwund des Gewebes der Regenbogenhaut ein, nur die hintere Pigmentschicht blieb erhalten. Bis auf Drucksteigerung war das Auge im übrigen normal. Allmählich gesellten sich weitere Zeichen von Glaukom hinzu, das Auge erblindete und wurde wegen Schmerzen entfernt. Die anatomische Untersuchung ergab chronische Iridocyklitis mit Sekundärglaukom, ausgedehnten Schwund der ganzen Regenbogenhaut, Entartung der Arteria centralis retinae, deren Lumen an einer Stelle vollständig verschlossen war.

---

2) **Ein Fall von Teratom der Augenhöhle,** von H. Elliot und A. C. Ingram.

Operative Entfernung bei einem 6 Monate alten Kinde mit glücklichem Ausgang.

---

3) **Über „Tuberkulotoxämie" des Auges und über den Wert von Tuberkulin-Einspritzungen bei der Diagnose und Behandlung,** von Harrison Butler.

Bei einer Reihe äußerer und innerer Augen-Erkrankungen wurden mehrere diagnostische Tuberkulin-Injektionen subkutan gemacht. Wenn allgemeine und lokale Reaktion, wie Ciliar-Injektion, Vermehrung der Pigmentierung

um chorioidische Herde herum eintrat, so wurde Tuberkulinbehandlung eingeleitet, die sich oft als sehr wertvoll erwies.

---

4) **Einige ungewöhnliche Wirkungen von Augen-Anstrengung,** von Wendell Reber.

Kopfschmerzen, Neurasthenie usw. durch korrigierende Gläser beseitigt.

---

5) **Ein Fall von Albinismus der Augen bei einem dunkelhaarigen Individuum,** von E. Thomson.

Bei einem 11jährigen Mädchen mit Nystagmus und Kurzsichtigkeit von 5 D. waren beide Regenbogenhäute rot durchleuchtbar, der Augenhintergrund vollständig pigmentfrei. Die Kopfhaare waren dunkelbraun. G. Abelsdorff.

XIII. The Ophthalmic Review. 1910. Oktober.

Glaukomprobleme, von Priestley Smith.

Verf. lehnt auf Grund genauerer anatomischer Auseinandersetzungen chronisch erhöhten Blutdruck als Ursache des Glaukom ab. Denn 1. in jedem Auge, wo überhaupt eine Blutzirkulation stattfindet, ist der Blutdruck höher als der Druck im Augeninnern. Ferner findet man zu viele Fälle, wo Erhöhung oder Erniedrigung des allgemeinen Blutdrucks u. ev. Glaukom gänzlich unabhängig voneinander bestehen. 3. bleiben enukleierte Glaukomaugen lange nach der Operation hart. Plötzliche Blutdruck-Erhöhung allerdings kann während eines ohnehin vorhandenen krankhaften Prozesses verhängnisvoll werden.

Die zweite mögliche Ursache der Druck-Erhöhung ist Behinderung im Abfluß der Augenflüssigkeiten. Das sind: filtrationshindernde Beschaffenheit der Augenflüssigkeit selbst. Änderungen im Gewebe und Verschluß von Spalten, durch die die Flüssigkeit passieren muß. Pupillen-Verlegung. Verschluß des Filtrationswinkels.

Im ersten Fall findet man tiefe Vorderkammer und weit offenen Filtrationswinkel bei tiefer Exkavation. Erklärung: eine schwer filtrierende, d. i. meist eine hochalbuminöse Flüssigkeit kann auch schlecht wieder in den Glaskörper zurücktreten, bleibt deshalb vorn und treibt die Linse nach hinten.

Zu den andren Veränderungen bringt Verf. Abbildungen, u. a. eine Verlegung des Kammerwinkels durch Spontanluxation der Linse nach vorn bis zur Kornea. Schomburg.

November.

1) **The operative treatment of high myopia,** by A. Hugh Tompson.

Nach seinen Erfahrungen betrachtet Verf. die Myopiegrade von — 16 D. ab als operabel. Die postoperativ zu erwartende Refraktion berechnet er nach einer ebenfalls empirisch abgeleiteten (bekannten!) Formel $= \frac{My}{2} + 10{,}5$. Hiernach hätte bei einer Myopie von 21 D. Emmetropie einzutreten. Jenseits der 30 Jahre hält er nicht für ratsam zu operieren; ebenso bilden vorgeschrittene Chorioiditis oder zentrale Degeneration Kontra-Indikationen. An und für sich habe die Operation keinen Einfluß auf die Neigung des Bulbus zur Achsenverlängerung, ebenso verursache sie keine Aderhaut- oder Netzhautveränderung, wenn das Auge vorher davon verschont gewesen ist. Von den verschiedenen Methoden der Operation zieht er die ausgiebige Diszission mit

nachfolgender Entleerung der Linsenmassen durch Punktion der Vorderkammer vor. Die einfache Linear-Extraktion hat er nur in einem Falle von Dislokation der Linse gewählt, sonst scheut er hierbei die Glaskörperverluste. Die Resultate bei den 20 Operationen des Verf.'s waren stets, soweit das Fernsehen in Betracht kommt, gut, bis auf 3, die durch Cyklitis, Amotio retinae und Blutung im Zentrum vernichtet wurden. Das zweite Auge sollte, wenn überhaupt, erst nach Ablauf von 2 Jahren nach der ersten Operation, gewagt werden. Gefahren drohen von Infektion, Sekundärglaukom, Cyklitis, Blutungen und Chorioretinal-Erkrankungen. Die Netzhaut-Ablösung ist während des ersten Jahres nach der Operation eine stets drohende Gefahr; nach Ablauf desselben sei sie kaum (?) noch zu fürchten, soweit statistische Untersuchungen ein Urteil gestatten. Da die Ablösung hauptsächlich durch Glaskörperverlust bedingt sei, so solle eben deshalb die Linear-Extraktion vermieden werden.

---

2) **A case of hemianopia,** by R. R. James.

Rechtsseitige Hemianopsie bei einer 58jährigen Frau, die von einem Omnibusdeck heruntergestürzt war und vermutlich sich den Occipitallappen durch Schädelfraktur verletzt hatte.

---

3) **Miner's Nystagmus and formic acid,** by Dr. M. Ohlemann.

Verf. hat bei seinem Bochumer Material die von Dr. Percival gerühmte Anwendung von Ameisensäure bei dem Nystagmus der Bergleute nachgeprüft und in keinem einzigen Falle einen Erfolg damit erreicht. In allen Fällen, wo eine Besserung konstatiert werde, sei der Grund darin zu suchen, daß die Leute die Arbeit unter Tag aufgegeben hätten und sich ausruhen konnten. Kein Heilmittel könne helfen, auch das Strychnin habe versagt, wenn nicht die Arbeit ausgesetzt werde. Die Rückkehr zur unterirdischen Arbeit bringe meist wieder das Rezidiv.

Dezember.

Glaucoma problems, by Priestley Smith. (Fortsetzung.)

Das geringe Übergewichts des Glaskörperdrucks über den der Vorderkammer genügt, um die Filtration des Kammerwassers zu verzögern oder zu hemmen. Experimentell kann man den Kammerwinkel durch Vordrängen der Linse, der Ciliarfortsätze und der Iris gegen die Hornhaut verlegen. Ein solches Verhältnis liegt z. B. bei dem Sekundärglaukom der Aderhauttumoren vor. Hier liegt die mechanische Ursache nicht im Glaskörper, aber unter der Netzhaut; es ist nicht der Tumor selber, der sogar sehr klein sein kann, sondern das subretinale Exsudat. Die ersten akuten Anfälle treten ein, sobald die eingestülpte Netzhaut Linse und Ciliarkörper nach vorn drängt. Ganz ähnlich verhält sich das akute primäre Glaukom. Auch hier findet sich bei enger Vorderkammer ein Vordrängen des Linsensystems mit Ciliarfortsätzen und Iris. Die Ursache hiervon liegt aber tiefer. Die Ciliarfortsätze finden sich in einem kongestiven Zustande infolge von allgemeinen venösen Zirkulationsstörungen und Respirationsfehlern. Sie verursachen die Blockade des Kammerwinkels, und die Störung des Abflusses wiederum steigert die Kongestion — ein Circulus vitiosus. Auch die Linse ist an dem Anfall beteiligt, nicht bloß, daß sie nach vorn rückt; sie kann auch durch natürliche Volumensvergrößerung, wie sie zwischen 25—65 Jahren nachzuweisen ist, mechanisch wirken. Darum unterliegen auch Augen von subnormaler

Größe, mit kleiner Kornea, ganz besonders dem Glaukom. Arteriosklerose, erhöhter Blutdruck, Neigung zum Ödem und zu Hämorrhagien begünstigen das Glaukom, freilich nicht so sehr das typische akute wie das chronisch exacerbierende, welches mit Nebel- und Regenbogen-Farbensehen beginnt und durch eine frühzeitige Iridektomie dauernd gebannt werden kann.

Es folgen **Referate** und **Gesellschaftsberichte.** Peltesohn.

---

1) **Primary glaucoma in young patients,** by Hugh Thompson.

Fünf Fälle. Auffallend war die Tiefe der vorderen Kammer. Die Krankheit verlief chronisch mit akuten Exazerbationen. Im Laufe der Zeit höhlte sich der Sehnervenkopf aus. Der Erfolg der Iridektomie war gut.

---

2) **Obituary,** Simeon Snell.

---

3) **New Interpupillary Distance Gauge.** Kurt Steindorff.

XIV. Annali di Oftalmologia. 1910. Bd. XXXIX.

1) **Beitrag zur Lehre der Verpflanzung von Lippen-Schleimhaut zur Korrektion der Lidveränderungen nach Trachom** (mit 2 Tafeln), von Marongin und Marchi (Cagliari).

In 137 Fällen machten die Verff. diese Operation, mit gutem Erfolg. Die histologische Untersuchung ergab in den alten Fällen, daß in der verpflanzten Schleimhaut die Struktur sehr wenig verändert wird. Die Rezidive können noch mit weiteren Verpflanzungen behandelt werden. Die Operation wird manchmal mit der Streatfield-Snellen-Methode kombiniert werden.

---

2) **Über die von Fremdkörpern herrührenden Granulome der Bindehaut,** von Bornancini (Modena).

Beschreibung eines Falles, in dem Verf. ein Haar fand: die Geschwulst bestand aus Bindegewebe, in dem die Plasmazellen in großer Menge vorhanden waren; in der Nähe des Fremdkörpers Riesenzellen. Bei einem zweiten Kranken fand er ein rings um einen Zündhütchensplitter entwickeltes Granulom mit einem fast gleichen Befunde. Der Verf. beschäftigt sich mit der differentiellen Diagnose zwischen diesen traumatischen Granulomen und den Angiomen, Botriomykosen-Granulomen usw.

---

3) **Neuroma plexiforme des oberen Lides,** von Marchi (Cagliari).

Beschreibung eines solchen Falles, welcher mit Erfolg operiert wurde. Die histologische Untersuchung ergab, daß die Geschwulst in einer degenerativen Phase war, und daß sie aus einer angeborenen Proliferation der Nervenfasern bestand.

---

4) **Über die Trachomkörper im Epithel und im Bindegewebe der Bindehaut,** von Gallenga und Cecchetto (Parma).

Siehe Bericht des Internat. Mediz.-Kongresses zu Budapest 1909, Sept.

---

5) **Über die paraspezifische Behandlung einiger Augen-Infektionen mittels des antidiphtherischen Serums,** von Gallenga (Parma).

Gute Resultate in den pseudomembranösen Conjunctivitiden je nach den

verschiedenen Keimen (B. dipht., Koch-Weeks, Pneumokokken usw.). Bei den pseudomembranösen Gonoblennorrhöen der Kinder war die Behandlung positiv, bei denselben Entzündungen der Erwachsenen erfolglos: kein Erfolg in der sympathischen Ophthalmie. Bei den frischen Verletzungen des Auges ohne Fremdkörper sind die Einspritzungen des antidiphtherischen Serums nützlich gegen die ersten infektiösen Erscheinungen, in den schweren postoperativen Infektionsfällen nutzlos.

---

6) **Über die Spezifizität der sog. „Chlamydozoen" des Trachoms**, von Gallenga (Parma).

Verf. untersuchte die Halberstädter und Prowazeck'schen Chlamydozoen in 141 Fällen von Conjunctivitis, davon 6 Blennorrhöen der Neugeborenen ohne Gonococcus, 6 id. mit Gonococcus, 8 leichte Conjunctivitis catarrhalis bei Neugeborenen, 2 Gonoblennorrhöen des Erwachsenen, 13 Conjunctivitis catarrhalis simplex, 3 pseudomembranöse Entzündungen, 4 Frühjahrskatarrh, 48 frische Trachomfälle und 51 alte, wieder akut gewordene Trachomfälle. Verf. fand die Halberstädter und Prowazeck'schen Körperchen bei 36 frischen Fällen von Trachom (75%), in 15 alten Trachomfällen (29,4%), in 2 Fällen von Gonoblennorrhöe der Neugeborenen und in einem Fall von Gonoblennorrhöe der Erwachsenen; aber in diesen letzten drei Fällen nur in den späteren Perioden der Krankheit. Verf. glaubt, daß diese Körperchen für Trachom charakteristisch und spezifisch sind; er findet kleine Verschiedenheiten zwischen den Körperchen des Trachoms und jenen der Ophthalmoblennorrhöe und zwar die relative Seltenheit der Epitheleinschlüsse in den Fällen von Ophthalmoblennorrhoe und die kleineren Dimensionen der Granula der Chlamydozoen-Gruppen. — Endlich spricht für die Spezifizität der „Chlamydozoen" beim Trachom die histologische Untersuchung der frischen Conjunctivitis trachomotosa, in der die „Chlamydozoen" in den oberflächlichen Schichten des Epithels sich finden.

---

7) **Beitrag zur Extraktion der Eisensplitter aus dem Auge mittels des Volkmann'schen Magneten**, von Cecchetto (Parma).

Fünf Fälle, davon drei mit Heilung und Sehkraft von $^2/_5$ bis $^2/_3$; in zwei andren S = $^1/_\infty$.

---

8) **Die Wassermann'sche Reaktions-Probe in einem Fall von beiderseitiger „Chorioiditis macularis"**, von Pignatari (Florenz).

Bei einer 33jährigen Frau, wo jeder anamnestische Beweis der Syphilis fehlte, konnte Verfasser mit Hilfe der Wassermann'schen Probe die spezifische Natur des Leidens erkennen. Bedeutende Besserung mit Hg und KJ-Behandlung.

---

9) **Über die vom Micrococcus catarrhalis verursachte Bindehaut-Entzündung**, von Pignatari (Parma).

8 Fälle von dieser Krankheit (unter 105 Conjunctivitiden, ohne die Trachomfälle) mit den Resultaten der Tierexperimente und kulturellen Eigenschaften dieses Keimes. Positiver Erfolg mit Impfung der Kultur in die menschliche Konjunktiva.

---

10) **Über das Prinzip „Separieren ist Sehen"**, von Somma (Neapel).

Wichtige geometrische und physiologische Arbeit, in der Verf. die

Eigenschaften des Auges in Vergleichung mit dem Separations-Vermögen eines Objektivs des Fernrohres betrachtet, dessen Separations-Konstante in indirektem Verhältnisse des Durchmessers des Objektivs und in direktem Verhältnisse der Intensität des Lichts nach den Dawe'schen Messungen sich ändert. Die Arbeit ist mit vielen Figuren versehen, und findet ihre Stütze in den Untersuchungen des Verf. mit dem geometrischen Fernrohr und in den Verhältnissen der Sichtbarkeit der geodätischen Signale. Vom ophthalmologischen Standpunkte schließt der Verf., daß die Messung der Sehkraft durch die Anwendung der komplexen Figuren mit einer genügenden Genauigkeit erlangt werden kann; deswegen sind die mit den Alphabetbuchstaben versehenen Optometer meist brauchbar.

---

11) **Klinischer Beitrag zur Pathogenese der einseitigen Neuritis opt.,** von Cannas (Genua).

Ein Soldat, welcher vor 20 Tagen an Influenza gelitten hatte, zeigte Neuritis optica des linken Auges mit schweren orbitalen Schmerzen, wahrscheinlich wegen einer Sinusitis ethmoidalis. Diaphorese und KJ, Besserung.

---

12) **Über das Auswanderungs-Vermögen der Plasmazellen,** von Bornoncini (Modena).

Verf. fand diese Wanderung durch das Epithel der Lid- und Übergangsfalten-Bindehaut bei dem Trachom und Pannus cornealis, zusammen mit vielen mononukleären Leukozyten.

---

13) **Angeborene Keratosis des Epithels der Bindehhaut und Hornhaut,** von Bornoncini (Modena).

Bei einem ganz gesunden zweijährigen Kinde fand sich eine solche Veränderung am äußeren Teil der Conjunctiva bulbi und des Limbus.

---

14) **Eine seröse, epitheliale Cyste der Vorderkammer traumatischen Ursprungs,** von Zani (Mailand).

Die Cyste entwickelte sich binnen zwei Jahren infolge einer Verletzung des oberen Teiles der r. Hornhaut durch einen Eisensplitter mit Irisvorfall. Exstirpation der Cyste. Heilung ($S = {}^2/_3$). Die histologische Untersuchung ergab epitheliale Struktur der Wände der Cyste.

---

15) **Augenstörungen nach Oberkieferbrüchen,** von Perrod (Turin).

Zwei Fälle, von denen in dem ersten nach dem Bruch der unteren Wand der Orbita Lähmung des Obliquus inferior und Ophthalmoplegia interna entstanden. Diese Störungen hängen von einer Läsion des unteren Astes des 3. Paares vor der Verästelung der motorischen Wurzel des Ganglion ophthalmicum ab. Im zweiten Fall war ein schwerer Bruch des Oberkiefers die Ursache des Enophthalmos mit Verschiebung des Augapfels, Diplopie und Tränensackfistel.

---

16) **Über die Anwesenheit der Halberstaedter- und Prowazeck'schen Körperchen in der Bindehaut des Menschen und der Affen,** von G. Addario jun. (Palermo).

Verf. glaubt, daß diese Körperchen hier sich finden und leugnet jede pathologische Bedeutung dieser Körper.

---

17) **Die Verhältnisse der Perspektive zur Sehschärfe und der Lesefähigkeit,** von Ovio (Modena).

Eine flüssige, komplete, vornehme, mit vielen geometrischen Figuren und fünf Tafeln versehene Arbeit, welche auch in den Mitteilungen der Akademie in Modena publiziert worden ist. Der Verf. studiert die Perspektive als ein Element von Verwirrung der Sehschärfe: ein Element, welches eine große Rolle in der Lektüre spielt, und welches bisher nicht besonders die Beachtung gefunden hat. Verf. beweist, daß beim Lesen, welches auch die Stellung des Buches sei, die Buchstaben oder die Zeichen verkürzt auf der Netzhaut erscheinen, woraus Veränderungen der Größe und der Form entstehen. Alle diese Veränderungen werden mit einer einfachen und strengen Methode in Beziehung auf die Lektüre, von deren optischem Mechanismus der Verf. eine analytische komplexe Beschreibung macht, studiert. Die Tafeln sind mittelst geduldig berechneter Zeichnung erhalten: die Figuren zeigen nach Augenmaß diese Veränderungen der Form und Größe vor, so daß ihr Einfluß deutlich zum Vorschein kommt. Dieser Einfluß wird noch experimentell untersucht und nachgewiesen, daß infolge dieses Effektes der Perspektive beim Lesen die Sehschärfe auf $^1/_2$ und weniger fallen kann.

---

18) **Die Augenveränderungen bei der akuten und chronischen Leukämie,** von Verderame (Freiburg i. Br.).

Aus den Untersuchungen der Augen eines Falls von akuter und eines andren von chronischer Leukämie schließt Verf., daß es in der akuten Form nicht immer einen typischen ophthalmoskopischen Befund gibt. In der Netzhaut fand er die typischen Veränderungen mit Hämorrhagien und multiplen Herden von sklerosierten Nervenfasern. In den hämorrhagischen Herden zeigt der Befund eines dem Pneumococcus ähnlichen Diplococcus, daß scharfe Grenzen zwischen den leukämischen und den septischen Augenveränderungen nicht immer möglich sind. Verf. fand Glykogen in den Gefäßwänden, im Blut (meist in den roten Blutkörperchen) und in der Nervenfaserschicht.

---

19) **Ophthalmofundoskop,** von Baum (Roma).

Siehe klin. Monatsbl. f. Augenh. 1909. S. 161.

---

20) **Über einige toxonomische Charaktere des Morax-Axenfeld'schen Diplobacillus,** von Marongin (Cagliari).

Wegen der Anwesenheit von metachromatischen Körnern, der Tendenz zur Produktion von heteromorphen Bildungen und der Azidifizierung des Bacillus glaubt der Verf., daß der M-A.-Bacillus zur Coryne-Bakteriengruppe zu rechnen sei, und zwar zwischen C. mallei und C. pseudodiphter., von der, wie von C. diphtheriae dieser Diplobacillus durch gewisse Eigenschaften abweicht.

---

21) **Ein benigner Fall von Keratomykosis aspergillina,** von Jerughio (Siena).

Beschreibung eines solchen Falls nach Verletzung mit einem kleinen Holzstück. Die mikroskopische Untersuchung und die Kulturen ergaben, daß es sich um eine Infektion durch Asp. fumigatus handelte.

---

22) **Über die operative Behandlung der Iridodialysis,** von Cannas (Genua).

In einem traumatischen Falle von ausgedehnter Iridodialysis nach außen machte Verf. mit einem breiten Lanzenmesser einen linearen Schnitt an der temporalen Seite der Hornhaut; mit einer Pinzette faßte er den ziliaren Teil der Iris, welcher mit einer Sutur am peripheren Rande der Hornhautwunde unter der Konjunktiva des Limbus fixiert wurde. Heilung und völlige Erhaltung der Akkommodation und der Irisbewegungen.

---

23) **Die pathogenetische Bedeutung der Staphylococc. alb. non liquefac. in den post-operativen Infektionen,** von Bietti (Siena).

Im Beilageheftе der Klin. M. f. A. 1909 spricht Tscherkowsky über diese Frage, mit der schon Verf. (Ann. di Ott. 1906) sich beschäftigte. Nach neuen Studien kommt Verf. zu den folgenden Schlüssen: Die Einimpfung einer Kultur dieser Mikrokokken (St. alb. non. liq.) in die Vorderkammer bringt eine mehr oder weniger schwere Infektion hervor; aber die Eingießung einer starken Menge von derselben Kultur in den Konjunktivalsack verursacht keine Infektion. Es folgt daraus, daß die Anwesenheit dieser Keime (St. alb. non. liq.) im Konjunktivalsack keine Kontraindikation für die Augenoperation vorstellt.

---

24) **Drei Fälle von Glioma retinae,** von Casali (Florenz).

Beschreibung solcher mit der Mallory'schen Fixationsmethode studierten Fälle bei 2—3 Jahre alten Kindern. Die histologische Untersuchung ergab, daß es sich in diesen Fällen um eine Mischform (und zwar von einem ektodermischen und einem myodermischen glia-perithelialen Teile) handelte. Der Verf. glaubt, daß die reinen glialen oder neuroglialen Geschwülste seltener als die Mischformen sind, auch die letzteren bösartiger als die ersteren sich zeigen.

---

25) **Granulom durch Fremdkörper,** von Bacchi (Cremona).

Das Granulom wurde mittels einer Iridektomie exstirpiert, und die mikroskopische Untersuchung zeigte, daß die Geschwulst sich um einen kleinen Kupfersplitter entwickelt hatte.

---

26) **Keratohypopyon durch Bacillus pyocyaneus,** von Saloni (Florenz).

Diese Formen sind fast immer progressiv und schwer. Die Arbeit enthält interessante bibliographische Indikationen über die Krankheit.

---

27) **Embolie der Arteria centralis retinae,** von Bietti (Siena).

Heilung mit Paracentese der V.-K. — Plötzliche Erblindung des linken Auges eines 20jährigen Mannes. Die ophthalmoskopische Untersuchung zeigt eine typische Embolie der Art. cent.: keine Herzkrankheit, aber leichte Albuminurie mit Nephritis. Nach wiederholter Parazentese rasche Besserung und binnen 40 Tagen Heilung. S = 1 und Gesichtsfeld normal. Verf. glaubt, daß es sich in seinem Falle um eine Endokarditis mit lokalisierter Gerinnung des Blutes handelte, und daß ein kleines Stück Fibrin in die Zentralarterie eingedrungen sei. Später wurde infolge des vermehrten Blutzuflusses in das Auge nach der Paracentese die Auflösung des Embolus und die Wiederherstellung der Blutzirkulation in der Netzhaut herbeigeführt.

---

28) **Über primäres Hornhautsarkom,** von Palmieri (Padua).
Exstirpation mit Erhaltung der Hornhaut. Die mikroskopische Untersuchung bewies die sarkomatöse Natur der Geschwülste. Rasches Rezidiv.

29) **Mikrococcus catarrhalis und seine Wirkung auf die menschliche Bindehaut,** von Verderame (Freiburg i. Br.).
Polemische und kritische Studie, im Widerspruch gegen Dr. Ruata (siehe Archivio di ottalmologia 1910).

30) **Blepharoplastik mit einem inneren Frontallappen,** von Moretti (Mailand).
Beschreibung einer solchen Operation wegen Ektropion cicatriceum.

31) **Blepharokonjunktival-Plastik,** von Moretti (Mailand).
Kombination der Methoden von Dieffenbach und von Burow und Ersatz der untern Übergangsfalte durch einen Konjunktivallappen aus der Konjunktiva des oberen Lides.

32) **Die Verpflanzung und die Verkürzung der Sehnen in der Behandlung des Strabismus,** von Monzardo (Padua).
Verteidigung dieser Operationsmethoden in den Fällen von Str. paralyt. auf Grund seiner Erfahrungen bei Tieren (Pferd, Hund, Kaninchen). Die Arbeit enthält viele originelle Untersuchungen, die im Original nachzulesen sind.

33) **Ein Fall von Pemphigus der Konjunktiva,** von Bietti (Siena).
Bei einem 39 Jahre alten Manne erschienen die charakteristischen Bindehaut-Veränderungen mit der allgemeineren Erkrankung. Die Zustände der Konjunktiva wurden nach antiseptischen Regeln behandelt und gebessert. Die bakteriologische Untersuchung fiel negativ aus.

34) **Die Enukleationen des Auges an der Augenklinik Parma in den letzten zwanzig Jahren,** von Cecchetto (Parma).
122 Enukleationen unter 5466 Augenoperationen (7478 Kranke). Diese Enukleationen wurden in 45 Fällen von Verletzung, in 27 Fällen von Geschwülsten und in 50 Fällen andrer schwerer Augenerkrankungen (Iridocyklitis, Glaukoma absc., Ophthalmia sympathica, metastatica usw.) gemacht. Von 6 Fällen Tuberkulose des Uvealtraktus leben noch 4 Kranke; von 4 Fällen Gliom 1 Tod durch Diffusion und 3 gesund. Von 8 Fällen von Sarcoma choroideae sind 4 Kranke noch gesund nach mehreren Jahren. Von 4 Fällen von Epitheliom der Augenhäute leben noch 2 nach langer Zeit.
Bei den 122 Enukleationen des Augapfels kein besonderer Vorfall, nur einmal starke Blutung wegen Hämophilie.

35) **Conjunctivitis neonatorum und Chlamydozoen,** von Cecchetto (Parma).
Verf. fand zweimal diese Körperchen unter 11 Fällen von C. neon. gonococcica und einmal unter 22 Fällen von Conj. neon. non gonococcica.

36) **Pathogenese der Netzhautcysten,** von Perrod (Turin).
Enukleation eines Augapfels wegen Initialsymptomen von Ophthalmia

sympathica. Das Auge war 4 Monate vorher erblindet nach einer Wunde des Ciliarteiles des Bulbus. Bei der histologischen Untersuchung fand der Verf. Netzhaut-Ablösung mit Bildung cystischer Räume an dem vorderen Teile der abgelösten Netzhaut und mit Proliferation des Stützgewebes. Auch bestanden Verwachsungsstränge der äußeren Fläche der Netzhaut mit der Aderhaut. In diesen Fällen kann die mechanische Zerrung des gewucherten Gewebes die cystischen Räume hervorgebracht haben.

---

37) **Zwei unter Jequirity-Behandlung geheilte Fälle von Epithelioma cutis,** von Nobili (Pavia).

Beide Fälle, ein breites Epitheliom des Augenlidwinkels und ein Epitheliom des Nasenrückens, wurden mit Applikation von Plättchen des Jequiritin auf die Oberfläche und mit Einspritzungen von leichter Jequiritinlösung behandelt. Die Heilung dauert nach 10 Monaten fort.

---

38) **Ein seltener Fall von Iridodialysis partialis,** von Perrod (Turin).

Nach einem Stoß mit einem großen Eisenstücke am inneren Augenwinkel entstand bei einem 39jährigen Mechaniker Iridodialysis des r. A. mit Akkommodations-Paralysis. Die Iriszerreißung betraf nur die mesodermische Schicht, das retinale Blatt war intakt. Verf. machte viele interessante Betrachtungen betreffs der Unfallversicherung und glaubt, daß dieser Läsion der Akkommodation eine Entschädigung von 10—15% erheische.

---

39) **Die Formeln der durch das stenopäische Loch bewirkten Vergrößerung,** von Ovio (Modena).

Der Verf. berechnet auf elementarem Wege die Formeln und findet, daß diese Vergrößerung ungefähr gleich $1—1^1/_2$ ist. Die Arbeit berichtet über die betreffenden Gesetze dieser Vergrößerung und besonders über die folgenden: 1. Fokalen gleichen und entgegengesetzten Fehlern entsprechen Veränderungen der Größe der Bilder, welche nicht gleich sind; aber die Veränderungen der Vergrößerung sind stärker als die der Verkleinerung. 2. Die Vergrößerung, die bei sehr nahem Objekte erlangt wird, ist größer als jene, welche ohne das stenopäische Loch erzielt wird, wenn das Auge genau akkommodiert. 3. Die Veränderungen des Lichtes, welche das stenopäische Loch bewirkt, sind bei gewöhnlichem Tageslicht nicht so bedeutend, daß die Sehkraft unter die normale herabsteigt. Die Arbeit ist mit vielen Figuren ausgestattet und muß im Original nachgesehen werden.

---

40) **Das Scharlach-Rot in der Augenheilkunde,** von Gnoita (Florenz).

Die 3—8%ige Salbe nach Krajca wurde in mehreren Fällen mit gutem Erfolg angewendet. In 2 Fällen von Epitheliom der Lider und in einem von Epitheliom des Limbus ergab die 8%ige Salbe, nach der Exstirpation, in wenigen Tagen die Vernarbung. Die 3%ige Salbe erwies sich sehr nützlich bei den asthenischen Hornhaut-Geschwüren und in einem Falle von langsamer Wiederherstellung der vorderen Kammer nach der Star-Operation.

---

41) **Die Wirkung des Jequiritin bei den Hautepitheliomen,** von Grignolo (Genua).

Gute Erfolge in 2 Fällen. Die mikroskopische Untersuchung zeigt, daß

infolge der Anwendung des Jequiritin eine bedeutende kleinzellige Infiltration und eine deutliche Degeneration der Epitheliomzellen eintritt.

---

42) Die Wichtigkeit der sogenannten „Trachomkörperchen“, von Bietti und Betti (Siena).

Verff. fanden diese Körperchen nur in Fällen von Trachom und in einem Fall von Conjunctivitis neonatorum. Sie können nicht die Hypothesen von Herzog und Lindner annehmen und glauben, daß diese Körperchen charakteristisch für Trachom und Blenorrhoea neonat. sind, jedoch nicht die pathogenetischen Erreger derselben. Vielleicht sind sie nur die Folge eines pathologischen Znstandes der Epithelzellen in diesen Krankheiten. Vollständige Bibliographie des Gegenstandes.

---

43) Über den Übergang des in das Auge geimpften B. subtilis in den Blutkreislauf; Wichtigkeit desselben für die hämatogene Theorie der Ophthalmia sympathica, von Bietti (Siena).

Aus seinen Erfahrungen kommt Verf. zu den folgenden Schlüssen: 1. Die direkte Impfung von Sporen des B. subt. in ein Auge, auch samt einem Kupfersplitter, fiel negativ aus in betreff der Anwesenheit der Bazillen im Blut, in den inneren Organen und in dem Uvealtraktus des andren Auges; die Bazillen entwickeln sich nur im geimpften Auge. 2. Die Inokulation einer verdünnten Aufschwemmung von Sporen in den Glaskörper ergab positive Resultate der Kulturen aus der Leber zweimal unter 13 verwendeten Kaninchen. 3. Die Inokulation einer reichlichen Sporen-Aufschwemmung in den Glaskörper eines Auges ergab unter 11 Kaninchen 2 positive Resultate der Kulturen aus dem Uvealtraktus des andren Auges. 4. Nur einmal erreichte Verf. unter 35 Tieren die Entwicklung von Phänomenen der Iritis im zweiten Auge; aber er glaubt, daß es sich in diesem Falle eher um eine metastatische Ophthalmie, als um eine wirkliche sympathische Ophthalmie handelt.

---

44) Die Behandlung der Alkohol-Nikotin-Amblyopie mit Bromolein, von Motolese (Florenz).

Diese Substanz, welche Coronedi erhielt, ist ein sterilisiertes Bromadditionsprodukt der ungesättigten Fettsäuren des Mandelöls, das 20% Brom enthält; sie wurde innerlich und als Einspritzung unter die Haut angewendet, bei 6 amblyopischen Kranken, mit vollem Resultat.

---

45) Experimentelle Untersuchungen über die Augenveränderungen infolge der Durchschneidung der Ciliargefäße, von Bossalino (Pisa).

Bei mehreren Kaninchen machte Verf. die Durchschneidung der langen und kurzen Arterien nach Wagenmann, und untersuchte ophthalmoskopisch und anatomisch die betreffenden Augen. Er erhielt folgende Resultate: Die Durchschneidung einer langen Ciliararterie führt nur zu vorübergehenden Ernährungs-Veränderungen, welche völlig vom Collateral-Kreislauf ausgeglichen werden. Die Veränderungen der inneren Augenhäute sind stärker, wenn die Zahl der durchschnittenen Ciliar-Arterien größer ist. Die Veränderungen betreffen besonders den Aderhaut-Trakt, speziell die Aderhaut und den Strahlenkörper. Die Schädigungen der Netzhaut sind sekundär zu denen der Aderhaut und des Strahlenkörpers.

---

48) **Über den Mikrococcus catarrhalis**, von Verderame (Freiburg i. B.). Polemische Erwiderung gegen Dr. Ruata, um zu bestätigen, daß die Agglutinationsprobe wichtig zur Diagnose ist, und daß diese Conjunctivitisformen nicht so selten sind, wie Ruata meint. Gallenga.

XV. La Clinica Oculistica XI. 1910.

1) **Beitrag zur Lehre des Initialglioms der Netzhaut**, von Calderaro (Palermo).

Wichtige Arbeit auf Grund der Untersuchung von 4 Fällen kleiner Gliome. Zwei von diesen Geschwülsten gehörten zwei Brüdern einer Familie an (in der 5 Kinder an Gliom litten). So konnte der Verf. die Frage des Ursprungs der Netzhaut-Gliome untersuchen, auch beschäftigte er sich mit der Bedeutung der sogenannten „Rosetten" und mit der tubulären Anordnung des Glioms.

Nach Verf. hängt die allgemeine Struktur der Geschwulst ausschließlich von seinem Gefäßnetze ab. Diese Gefäße sind in dem noch intraokularen Gliom nicht reichlich, und sie entstammen aus der Verlängerung der retinalen Gefäßchen der inneren Körnerschicht, und später aus den Gefäßen einer dünnen bindegewebigen Schicht, welche die Oberfläche der Geschwulst vom Glaskörper trennt. Diese dünne bindegewebige Schicht steht mit den Gefäßen der inneren Fläche der Netzhaut und am Rand der Papille mit dem Bindegewebe der Zentralgefäße in Verbindung. Die Ernährung der Gliomelemente ist sehr schwach, und diese Kargheit der Ernährung wird bedeutsamer wegen des vermehrten Druckes durch die Wucherung der Elemente; daher veröden viele Kapillaren und verfallen viele Zellen in Nekrose. Überdies ist zu erwähnen, daß diese Kapillargefäße wenig anastomosiert sind. Der Verf. bringt viele Details über das ophthalmoskopische Bild der Initialgliome und über die ophthalmoskopischen Veränderungen in den folgenden Phasen der Entwicklung der Geschwulst. Die Arbeit beachtet ausführlich die Frage der Rosetten, welche Hirschberg, Flexner, Winterstein, van Duyse und viele andre beschrieben haben: Der Verf. gibt Figuren von Rekonstruktionsproben der spiralen Zellenstränge und beschreibt viele Bilder der Rosetten, um den Mechanismus der Bildung der letzteren zu erklären. Die Rosetten, welche fast immer nur in den intraokularen Phasen der Geschwulst sich finden, sind, nach Verf., nur akcidentelle Umänderungen der gliomatösen Zellen durch die Orientierung der Elemente längs der Bäumchen, welche in der Geschwulst infolge der teilweisen Entartung andrer Zellengruppen sich bilden. Durch diese Anordnung der noch lebenden Elemente in Reihen und durch die Veränderung der Form dieser Elemente tritt die Palissaden-Disposition und die Rosetten-Bildung in den mikroskopischen Schnitten auf. Endlich spricht der Verf. über die Verschiedenheit der sogenannten Rosetten des Glioms von den rosettenähnlichen Bildern des Mikrophthalmos und andrer pathologischen Zustände, welche ganz andren Ursprungs sind und andres Aussehen haben.

---

2) **Der heutige Stand der Kenntnisse über die Wirkung der Phototherapie in der Augenheilkunde**, von Steiner (Rom).

(Siehe Bericht des Intern. ophthalm. Kongresses. Neapel, April 1909.) Ein neuer Beitrag seiner Erfahrung in diesem Gebiete der Augentherapie mit Vergleichung der Wirkungen der Finsen-, Radium- und Röntgentherapie. Seine klinischen Beobachtungen auf Grund der experimentellen Untersuchungen von

Birch-Hirschfeld, Hertel und andre geben die Indikationen dieser Behandlungsmethoden.

---

3) **Eine noch nicht beschriebene Hornhautkomplikation des Trachoms,** von Calderaro (Palermo).

Schon 1906 und 1907 sprachen Cirincione und Verf. von diesem Zustande. In dieser Arbeit gibt Verf. eine genauere klinische und histologische Beschreibung des Leidens, welches progressiv erscheint und einige Ähnlichkeit mit der sogenannten „Kalkinkrustation" der Hornhaut hat. Die klinischen Details sind mit Hilfe der Czapski-Lupe zu beobachten. Die mikroskopische Untersuchung zeigt, daß es sich in solchen Fällen um einen Prozeß von Vaskularisation und perivaskulärer Infiltration des zentralen Teils der Kornea handelt: die perithelialen Zellen erfahren eine granuläre und später eine fettige Entartung; das Zusammenpressen der in den Hornhautlakunen enthaltenen Elemente zwischen den Korneal-Lamellen bringt die Obliteration der Gefäße: die weißen Flecke enthalten keine Spur von Kalkinfiltration, wie mehrere glauben und behaupten.

---

4) **Die Basedow'sche Krankheit,** von Sattler (Leipzig).

Ausführlicher Auszug des I. Bandes der klinischen Arbeit von H. Sattler.

---

5) **Durchscheinende Cyste der Plica semilunaris und ihr Ursprung,** von Contino (Palermo).

Aus der histologischen Untersuchung eines solchen Falles geht hervor, daß die Cyste aus einer bindegewebigen Wand und einem mehrschichtigen pflasterförmigen Überzuge besteht: aus seiner Untersuchung kommt Verf. zum Schluß, daß diese Cyste aus einem Rudiment der Harder'schen Drüse, welches manchmal in der Plica semil. sich findet, entstanden ist.

---

6) **Über die Dakryocystorrhinostomie,** von Toti (Florenz).

Diese Operation, welche in den letzten Jahren Schirmer, Elschnig, Holt, Erb und andre angenommen haben, besteht in der Resektion der Crista lacrymalis anterior und des hinteren Randes des Oberkieferbeinfortsatzes mit Entfernung des entsprechenden Teils der Nasenschleimhaut, und in der Resektion der ganzen hinteren Sackwand ohne Verletzung der vorderen und äußeren Wand desselben, wobei die Tränenkanälchen erhalten bleiben. Nach der Heilung findet der Tränenfluß dauernd durch die Nase statt.

---

7) **Bakteriologische Untersuchungen über Bindehaut-Tränensackentzündungen,** von Marongin (Cagliari). (Aus der Augenklinik zu Cagliari.)

Statistische Erwähnung der Bakterienformen, welche in diesen Krankheiten vom Verf. gefunden worden.

Einmal fand er bei chronischer Blennorrhöe des Sackes einen Mikrococcus, welcher durch mehrere Charaktere an den M. catarrhalis erinnerte.

---

8) **Über die Veränderungen der Ciliarfollikel infolge der Depilation,** von Contino (Palermo).

Verf. untersuchte solche Modifikationen nach 1—7, 14—17 Tagen. Die Arbeit kann nicht kurz resümiert werden. Die bedeutendsten Veränderungen erschienen in den Follikeln der Cilien mit hohlem Bulbus: aber die andren

erfahren auch beträchtliche Modifikationen. Die Depilation bringt außerdem eine Vermehrung der Absonderung der Ciliendrüsen, welche die Elimination des Detritus der Cilien bewirkt. Mehrere Figuren erklären diese Befunde.

---

9) **Untersuchungen über die anaërobischen Bakterien bei Augenleiden,** von Benedetti (Rom).

In 28 Fällen von Dacryocystitis, Conjunctivitis und Blepharitis untersuchte Verf. mit systematischen Kulturproben die aërobischen und anaërobischen Keime. Von dem letzteren fand er einmal den B. perfringens, B. fragilis und B. nevosus; außer einem noch nicht beschriebenen Bacillus, dreimal den Vibrio sept., viermal den B. ramosus und fünfmal den Staphyl. anaërobius.

---

10) **Klinischer und experimenteller Beitrag zur Anwendung der Kaninchengalle bei Ulcus corneae serpens durch Fränkel's Pneumococcus,** von Lupino (Trapani).

Die in den Bindehautsack eingeträufelte Galle wirkt nützlich bei diesen oberflächlichen, vom Pneumococcus verursachten Geschwüren, besonders wenn die Oberfläche des Geschwürs abgekratzt wird: aber ihre Anwendung ist nicht ungefährlich, weil sie kaustisch wirkt und Epithelnekrose nebst dauernder Hornhaut-Trübung zur Folge haben kann.

---

11) **Über die multiplen Ciliarfollikel und ihre Genese,** von Contino (Palermo).

Diese Art von Haarfollikeln findet sich nach Giovannini im Verhältnis von 20 % in der Haut des Rumpfes und der Extremitäten, aber sie ist sehr selten am Ciliarrande, wo Verf. sie mittelst der Rekonstruktionsmodelle erkennen konnte. Man findet manchmal zwei, manchmal drei von diesen zusammenstehenden Follikeln, von denen einer größer ist und die andren kleiner und akzessorisch erscheinen: bei diesen multipeln Follikeln fehlt die Zeiß'sche oder Moll'sche Drüse oder beide. Nach Verf. beweist ein solcher Zustand, daß die multipeln Follikel nicht aus der Fusion von Follikeln entstehen, weil in diesem Falle die Drüsenentwicklung bedeutender wäre, sondern daß die akzessorischen Follikel einer Abirrung der epithelialen Knospen entsprechen, welche aus der adenogenen Vergrößerung des Initialfollikels entspringen, um in den normalen Zuständen die Zeiß'schen und Moll'sche Drüse zu bilden.

---

12) **Polyneuritis der Hirnnerven nach Epitheliom der unteren Lippe,** von Carbone (Turin).

Die Polyneuritis erschien längs des 5. und 7. Paares: ungeachtet der Exstirpation der primären Geschwulst erfolgte wohl eine Ausbreitung längs dieser Nerven bis an die Schädelhöhle. Tod unter Erscheinungen von Hirngeschwulst.

---

13) **Augenstörungen durch Podophyllin-Vergiftung,** von Chiari (Mailand).

Bei einem Apotheker, welcher während langer Zeit diese Substanz ohne Schutz der Augen behandelt hatte, stellte sich starkes Tränenträufeln, heftige Augenschmerzen, Photophobie ein, mit Ödem der Lider und der Bindehaut, leichter oberflächlicher Hornhaut-Trübung, Miosis, Hyperämie der Iris und Herabsetzung der Sehkraft durch Dunkelfleck neben dem Zentrum. Behandlung: Atropin, warme Umschläge usw. Heilung in 15 Tagen. Zwei Männer,

welche mit ihm gearbeitet hatten, erkrankten in milderer Weise. Die Untersuchungen von Sureau und Roccaserra (Thèse de Paris 1902) auf diesem Gebiete sind sehr interessant.

---

14) **Adenom der Moll'schen Drüse**, von Contino (Palermo).
Klinische und onatomische Beschreibung eines solchen Falles, welcher vom Cystoadenoma papillare proliferum dieser Drüse zu unterscheiden ist.

---

15) **Über die Messung der vorderen Kammer**, von Contino (Palermo).
Beschreibung eines Augen-Mikroskops für diesen Zweck und Aufstellung einer Tafel über die relativen Verhältnisse zwischen dem Hornhaut-Krümmungsradius und den fokalen Distanzen F'. F'' der Hornhaut. Die Arbeit enthält viele Einzelheiten, welche nicht kurz wiedergegeben werden können.

---

16) **Beitrag zur Neuritis retrobulbaris**, von Carbone (Turin).
Bei einer 65jähr. Frau, welche oft an Peliosis rheumatica litt, stellten sich plötzlich zwei symmetrische Flecke der sogenannten Gangraena symmetrica an der Haut der Stirn und der Schläfengegend ein, überdies Erblindung des linken Auges unter Symptomen der Neuritis retrobulbaris, welcher in kurzer Zeit Atrophie der Papille n. opt. folgte. Gallenga.

XVI. Progresso oftalmologico. IV. Bd. 1909.

1) **Große seröse Cyste der unteren Übergangsfalte**, von Scalinci (Neapel).
Bei einem 13monatigen Kinde fand Verf. am rechten Auge eine solche Cyste, welche aus einer Krause'schen Drüse sich entwickelt hatte. Die Bindehaut war immer gesund. Exstirpation. Die histologische Untersuchung ergab, daß die Cyste aus einer bindegewebigen Wand mit einem zweischichtigen epithelialen Überzuge bestand. Die epithelialen Zellen sind infolge des Drucks des Inhalts der Cyste stark abgeplattet.

---

2) **Angeborener Anophthalmos links und Buphthalmos mit Leucoma totale rechts**, von Scalinci (Neapel).
Klinische Beschreibung eines so erblindeten Kindes, dessen Mutter während der Schwangerschaft an Malaria litt und dessen Vater luetisch war.

---

3) **Mikroorganismen und Parasiten der normalen und pathologischen Cilien**, von Jova (Palermo).
Diese Studie wurde in Paris bei Morax ausgeführt. Verf. untersuchte a) 11 normale, b) 13 pathologische Fälle und c) 6 normale Fälle vor und nach der flüssigen Desinfektion.

a) Verf. fand 6mal Demodex folliculorum, 9mal Staphylococcus aureus oder albus, 7mal B. subtilis, 1mal Streptococcus, B. perfrigens und B. ramosus;
b) 13mal Staph. pyogenes aureus oder albus, 1mal B. perfringens, Bac. ramosus und Aspergillus niger;
c) vor der Desinfektion 5mal Staph. pyog. albus, nach der Desinfektion fand er keine Keime mehr.

---

4) **Zur Bekämpfung des Trachoms,** von Leone (Syracus).

Verf. spricht von der Notwendigkeit prophylaktischer Maßregeln: besonderer Schulen für trachomkranke Kinder, Ambulatorien in den Städten und Dörfern. Verf. erhielt schon gute Resultate seiner Tätigkeit in der Provinz Syracus, so daß jetzt die militärdienst-unfähigen Rekruten in dieser Provinz bis auf 10% (anstatt der 30% des übrigen Siziliens) abgenommen haben.

---

5) **Physiopathologie der Akkommodation.** Vorlesung von Delmonte (Neapel).

---

6) **Ein Fall von beiderseitiger Tarsitis gummosa praecox,** von Spoto (Palermo).

Sieben Monate nach dem primären Syphilom erschienen die Symptome der Tarsitis mit der charakteristischen Anschwellung der präaurikulären Lymphdrüsen. Spezifische Behandlung; rasche Heilung.

---

7) **Über die Bedeutung der Prowazeck'schen Körperchen und über die Blastomyceten des Trachoms,** von C. Addario (Palermo).

Nach Verf. haben die Prowazeck'schen Körperchen keinen pathogenetischen Wert, da sie nach ihm auch bei andren Bindehaut-Entzündungen und in der normalen Konjunktiva vorkommen. Verf. fand in der trachomatösen Wucherung des Pannus cornealis (8 Fälle) gewisse hyaline Körperchen, welche wegen ihrer Gruppierung und ihrem histologischen Aussehen als Blastomyceten zu bezeichnen sind.

---

8) **Der kortikale Star und die sauren Dyskrasien,** von Scalinci (Neapel).

Die Änderung der chemischen Reaktion der endokulären Flüssigkeiten kann die Proteinkörper der Linsen präzipitieren; dadurch wird die Linse trübe. Die Stoffwechsel-Erkrankungen verringern die Alkalescenz des Blutes. Diese „organische Acidose" kann die Ernährung des Auges beeinflussen. Sind die Gefäße oder die Epithelien der Pars ciliaris retinae verändert, so verändert sich auch die chemische Zusammensetzung des Kammerwassers und des Glaskörpers. Infolge dieses Zustandes kann die Präzipitation der Linsenproteine leicht eintreten; in dieser Weise wird die kortikale Trübung der Linse erklärt.

V. Bd. 1909—1910.

1) **Einige neue Verhältnisse im normalen und astigmatischen Auge,** von M. La Rosa (Rom).

Die Anomalien des Gesichts bei astigmatischen Augen in Beziehung auf die Verschiedenheit des Erscheinens der vertikalen und horizontalen Meridiane sollen zum Teil Eigenschaften der Netzhaut zuzuschreiben sein. Unsre Kenntnisse sind in diesem Gebiete noch unvollkommen, und von mehreren Netzhaut-Schichten und Elementen ist die Funktion noch unbekannt. Im allgemeinen ist die Sehtätigkeit nur an die Stäbchen- und Zapfenschicht gebunden. Die Interpretation der Tatsache des besseren Gesichtes in der Richtung eines Hauptmeridians kann so gegeben werden, daß man annimmt, daß der normale Durchschnitt der Stäbchen und Zapfen in den astigmatischen Augen allmählich in einer Richtung vergrößert ist oder daß beim Sehakt eine

dicke Schicht der Netzhaut teilnimmt und nicht nur die Oberfläche der Stäbchen und Zapfen, deren Dicke bis 0,006 mm messen kann; vielleicht koexistieren beide Faktoren.

---

2) **Bindehaut-Entzündung durch aus der Vagina herrührenden Streptobacillus,** von C. Addario (Palermo).

Bei einem Kranken, welcher sich mit Vaginasekret die Bindehaut infiziert hatte, beobachtete Verf. eine katarrhalische langdauernde Conjunctivitis; im Sekret fand er einen gram-positiven Streptobacillus. Der Kulturversuch fiel negativ aus, aber die Untersuchung des vaginalen Sekrets der Frau, welche mit dem Kranken zusammenlebte, erwies die Anwesenheit des betreffenden Bacillus, und diese Kulturen ergaben positives Resultat. Mit dem Sekret der Vagina dieser Frau infizierte er einen erblindeten Kranken, wobei sich eine katarrhalische Bindehaut-Entzündung entwickelte; aus dem Sekret von diesem Auge erhielt Verf. Reinkulturen von Streptobacillus. Die so erhaltenen Kulturen verursachten keine Veränderung in der Konjunktiva des Kaninchens, aber die Injektion in die Abdominalhöhle erzeugte fibrinöse Peritonitis und die Injektion in die vordere Augenkammer eine schwere Keratoïritis mit Hypopyon.

---

3) **Epithelioma papillare der Conjunctiva bulbi und des Limbus,** von G. Addario (Palermo).

Klinische und histologische Beschreibung einer solchen Geschwulst bei einem 50jährigen Bauern, welche die Enukleation des Auges erforderte.

---

4) **Entzündliche Neubildung des Tränensackes nach Trauma,** von Spoto (Palermo).

In einem Fall von einer langdauernden Dakryocystitis mit starker Vorwölbung der Tränensack-Gegend bei einer jungen Frau drang während der Exstirpation des Sackes aus der Wunde eine polypöse Geschwulst hervor, welche mit dem Sack exstirpiert wurde. Die histologische Untersuchung wies ein Granulom nach, welches wahrscheinlich nach einer zuvor gemachten Strikturotomie sich entwickelt hatte.

---

5) **Über die Blepharoplastik,** von C. Addario (Palermo).

Verf. meint, daß die gestielten Lappen, welche mit dem Unterhautbindegewebe versehen sind, nützlicher sind als jene, welche ohne dieses präpariert werden. Klinische Vorstellung von 4 Fällen mit gutem Erfolge.

---

6) **Großer, seit einem Jahre in der Aderhaut liegender Fremdkörper mit voller Sehschärfe,** von G. Addario (Palermo).

Ein 43 Jahre alter Arbeiter zeigte ein kleines Granulom am inneren äquatorialen Teile des rechten Auges; innerhalb der Geschwulst sah man einen Fremdkörper, welcher nach Durchschneidung der Bindehaut und der Geschwulst mit einer Pinzette gefaßt wurde. Nach einigen Traktionsversuchen förderte Verf. einen 2,5 cm langen Stachel heraus, dessen Spitze im Aderhaut-Gewebe gelegen war. Am 6. Tage völlige Heilung. Spiegelbefund: eine lineare, breite Zone von Atrophie der Aderhaut an der dem Sitze des Fremdkörpers entsprechenden Stelle.

---

7) **Über die Star-Operation in einigen italienischen Augenkliniken,** von C. Addario (Palermo).

Beschreibung und Kritik der Operations-Methoden nach Gradenigo, Ovio, Bajardi, Angelucci und Pes.

---

8) **Die Prowazeck-Halberstädter'schen Körperchen in der normalen Bindehaut der Menschen und Affen,** von G. Addario (Palermo).

Verf. spricht von diesem Befunde in der normalen Bindehaut im Widerspruch mit vielen anderen bekannten und fähigen Untersuchern. (Siehe Lindner, Annales d'oculistique 1911.)

---

9) **Paresis des R. s. mit Deformation des Tränensackes.** Simulation von Schwachsichtigkeit, von C. Addario (Palermo).

Ein gerichtsärztlicher Bericht. Gallenga.

XVII. Rivista Italiana di Oftalmologia. VI. 1910.

1) **Die Lokal-Analgesie bei den Operationen der Lider und des Tränenapparats,** von Chevrier und Cantonnet (Paris).

Die Lösung von Novocain (1%) und einem Tropfen von 1 : 1000 Adrenalin soll 15 Minuten vor der Operation subkutan eingespritzt werden. Auf Grund der Kenntnisse der Verteilungs-Gebiete der Nervenäste in den verschiedenen Teilen der Lider und des Tränenapparats empfehlen die Verff. die folgenden Stellen für die Lokalisation der Einspritzungen: 1. Obere mediale Injektion des Lides für den inneren und äußeren Nervus frontalis und für den Nervus supratrochlearis. — 2. Laterale Injektion für die temporalen Teile der Lider und für den äußeren Augenwinkel. — 3. Suborbitale Injektion für das ganze untere Lid. Für die Tränensack-Operation genügt eine subtrochleare Injektion. Bei 21 Fällen komplete Analgesie und gute Resultate.

---

2) **Syphilitische Schleimpapel der Konjunktiva des Limbus cornae,** von Antonelli (Paris).

Ein 19jähr. Mädchen mit Schleimpapeln der Zunge und der Nasenschleimhaut zeigte 5 Monate nach den primären Erscheinungen eine solche Papel an der Augapfel-Bindehaut des linken Auges. Später entstand eine schwere Iritis. Die Spirochäten-Untersuchung am Auge fiel negativ aus. Die spezifische Behandlung brachte Heilung der Bindehaut-Veränderung. Verf. spricht von den konjunktivalen Erscheinungen der Syphilis mit ausführlichen literarischen Einzelheiten.

---

3) **Die Stauungspapille und ihre Genese,** von Parisotti (Rom).

Auf Grund von 145 Fällen von Geschwülsten der verschiedenen Teile des Gehirns, von denen 59 ohne Stauungs-Papille verliefen, kommt Verf. zu dem Schlusse, daß die wahre einfache Stauungs-Papille von einer mechanischen Ursache abhängt; diese ist besonders in den Fällen vorhanden, in welchen die Geschwulst längs der Ventrikel und der ventrikulären Kommunikations-Röhren liegt oder wenn der Tumor einen großen venösen Ast komprimiert. In anderen Fällen gibt es auch eine toxische oder entzündliche Ursache, und unter diesen Umständen ist die Stauungs-Papille mit einer wahren Neuritis optica kompliziert.

---

4) **Auge und Sehschärfe in Beziehung auf die Berufskrankheiten.** Bericht vom II. Kongreß über Berufs-Erkrankungen, Brüssel, 1910 Sept., von Gallenga (Parma).

Nach Erinnerung an die Arbeiten von Ramazzini (welcher am 21. Februar 1659 in Parma die Doktorwürde erhielt) im Bereich der Augenheilkunde, spricht Verf. von der Überanstrengung der Augen im Berufe und von der Notwendigkeit ärztlichen Rates vor der Lehrlingszeit, mit Beziehung auf Gesichtsdefekte, eventuell Ametropien und Fehler des Farbensinnes. In dieser Hinsicht haben eine bedeutende Wichtigkeit die Vorschläge von Rindfleisch (Arch. f. Ophth. B. 74) und die Berufstabellen von Silex, Würdemann u. a. Der zweite Teil der Arbeit betrifft die Einwirkung der Dämpfe, Gase und des Staubes auf das Auge; der Verf. bringt mehrere Details über die Wirkung des Berufes in diesem Gebiete, besonders bei den Bauern, z. B. in Beziehung auf Pterygium-Entwicklung (696 Fälle unter 37000 Patienten, davon 442 Männer und 254 Frauen; 81% bei Männern und 70,4% bei Frauen waren Landleute). Als eine professionelle Erkrankung soll das Ulcus serpens betrachtet werden. In der Augenklinik zu Parma betreffen 74% dieser Krankheit die Landarbeiter. Endlich resümiert der Verf. die heutigen Kenntnisse über die Wirkung der giftigen Dämpfe und Gase auf das Auge und auf die Sehschärfe. (Siehe Weyl's Handbuch der Arbeiter-Krankheiten unter Mitwirkung von Dr. Walther, Jena 1908.)

---

5) **Die Syphilis und Augen-Verletzungen,** von Antonelli (Paris). —

Die Arbeit betrifft besonders die traumatische Keratitis interstitialis bei Heredosyphilitischen. Diese Form kann nicht mehr verneint werden, aber nach dem Verf. sind auf Grund verschiedener Beobachtungen nur solche Fälle sicher hierher zu rechnen, in denen die Krankheit mit ihren prägnanten objektiven Symptomen einseitig bleibt, und zwar in dem verwundeten Auge. Nur solche sind von der Unfall-Versicherung zu entschädigen.

---

6) **Nekrolog** von Trousseau (Paris) und Dufour (Lausanne).

---

7) **Die Star Operation immer möglich,** von Perez Bufill.

Empfehlung der Operation auch bei den nicht reifen Staren mit Iridektomie und Massage nach Foerster und Diszission der sekundären Katarakten. Gallenga.

XVIII. Archivio di Oftalmologia. Bd. XVII 1910. Januar. bis Juni.

1) **Orbitales Fibrom bei Cyprianus auratus,** von Guglianetti (Neapel).

Kurzer Beitrag zur vergleichenden Pathologie mit Beschreibung des ersten Falles von solchem Fibrom bei den Fischen; die Geschwulst entstammte aus dem orbitalen Bindegewebe. Plehn beobachtete ein orbitales Myxosarkom bei Tinca vulgaris.

---

2) **Klinische Winke über das Schiötz'sche Tonometer,** von Alfieri (Saloniki).

Empfehlung der Anwendung dieses Instruments, welches sehr wichtig für die Diagnose des Gl. simplex erscheint.

3) **Die Verpflanzung des Fettgewebes in die am Orbitalrande adhärenten Narben,** von Verderame (Freiburg i. Br.).

Die Paraffin-Injektionen sind sehr gefährlich, besonders in der Nähe der Augengegend. Silex (1896) und Axenfeld (1899) behandelten diese Narbenfälle mit stiellosen Fettlappen der abdominalen Haut. V. veröffentlicht drei glückliche Fälle dieser Operation aus der Freiburger Klinik.

---

4) **Das Gesichtsfeld in der Schwangerschaft,** von Forti (Siena).

Tridondoni und Bellinzona (siehe den Jahresbericht f. 1903, S. 467) sprachen von einigen Eigenschaften des Gesichtsfelds in solchen Zuständen. Verf. wiederholte diese Untersuchungen und schließt, ein wenig abweichend von den obengenannten Beobachtern: Bei den schwangeren Frauen erinnert das Gesichtsfeld an jenes der Hysterie, besonders in der Untersuchung der Farben.

---

5) **Die Differenzierung des B. Diphthericus vom Xerose-Bacillus,** von Ruata (Palermo).

Der Xerose-Bacillus verursacht nicht konstant die Fermentation der glukosierten Nährböden, welche sich sehr schwierig präparieren und erhalten lassen: außerdem ist die Untersuchung mit dieser Methode noch knapp, nicht sicher und langsam (18—20 Tage).

---

6) **Beitrag zur Kenntnis der direkten Verletzung des N. opt.,** von Ruata (Palermo).

Klinische Beschreibung einer Zerreißung n. opt. bei einem Kinde durch eine Stricknadel.

---

6) **Über post-operative Entzündungen bei Autointoxikation,** von Angelucci (Neapel).

Die milden Fluoreszein-Einspritzungen bei den Tieren geben keine Filtrationserscheinungen im Auge, welche nur, wenn die Dosis stärker ist, eintreten: alsdann werden noch viele andre Gewebe infiltriert. Diese Verhältnisse können in den Fällen von allgemeinen Störungen oder von Erkrankung einzelner Organe sich ändern. Im Falle, daß die toxischen Substanzen in gleicher Weise, wie Fluoreszein, in Beziehung auf ihr Penetrationsvermögen in die Augenflüssigkeiten sich verhalten, folgt, daß das Auge bei normalen Zuständen einen gewissen Widerstand dem Durchgang von toxischen Substanzen entgegenstellt. Nach seinen Experimenten glaubt Verf., daß die Veränderungen und Reizungen des Sympathicus cervicalis, oder andrer Organe, die Funktionsstörungen z. B. nach der Exstirpation des Pankreas, nach der Ligatur des Ductus choledochus, die Leberkrankheiten usw., Veränderungen in der Intensität der Erscheinung der Fluoreszeinfärbung in der Vorderkammer erzeugen. Gleiche Erscheinungen stellen sich in dem Fall von Vermehrung der Wärme des Auges und von Verletzung desselben ein. Es folgt, daß die Störungen eines Organes anomale Zustände des Auges bringen und die Folgen einer operativen Verletzung verschlimmern: Verf. meint, daß auch leicht krankhafte Zustände des Organismus post-operative Augenentzündungen verursachen können, selbst wenn die Technik und die Antisepsie tadellos sind. Er konnte diese Tatsache bei Krankheiten des Stoffwechsels, des Verdauungsapparats, bei Influenza, Furunkulose usw. beobachten. Die

Serumtherapie und subkonjunktivale Sublimat-Einspritzungen geben im allgemeinen gute Erfolge.

---

8) **Über die behauptete Conjunctivitis durch Mikrococcus catarrhalis,** von Ruata (Palermo).

Er leugnet diese Conjunctivitis-Form (?).

---

9) **Angioma cavernosum der Augenhöhle mit einigen noch nicht beschriebenen histologischen Befunden,** von Guglianetti (Neapel).

Bei einem 15jährigen Mädchen Exstirpation einer solchen Geschwulst, in der Verf. bei histologischer Untersuchung die Anwesenheit von vielen Plasma-Zellen und bedeutende Veränderungen der Gefäße der interalveolären Septa fand: in der Adventitia der Gefäße hatten die bindegewebigen Fasern ein kollagenes Aussehen; es fanden sich reichlich entartete elastische Fasern. Außerdem fehlten nicht zahlreiche Herde von fibröser Umwandlung des Angioms, mit reichlicher Menge von glatten Muskelfasern und hämatischen Pigmentkörnchen.

---

10) **Ein neues Instrument zur Entdeckung der Simulation,** von Santamaria (Florenz). (Siehe Bericht des Int. Ophthalm. Kongresses Neapel, April 1909.)

Dieses Instrument besteht aus einer Schachtel, in der ein drehbares Prisma vor den Augen in zwei verschiedenen Stellungen gebraucht werden kann; nach verschiedener Drehung des Prismas kann das Doppelbild gesehen werden oder nicht.

---

11) **Trachom der Tränenkanälchen,** von Ruata (Palermo).

Histologische Beschreibung eines solchen Falles: in den Strichpräparaten der Schleimhaut fand er die Prowazeck- und Halberstädter'schen Trachomkörperchen.

---

12) **Über eine besondere Anordnung der elastischen Fasern in der Hornhaut der Hühner und andrer Vögel,** von De Lieto Vollara (Neapel).

Das elastische Netz dieser Tiere, welches nur eine eigenartige Technik mit Weigert's Lösung deutlich macht, ist sehr fein und besteht aus dünnen, regelmäßig ineinander geschlungenen Fäden. Das Geflecht ist am peripherischen Teil der Hornhaut enger, als an den zentralen: aber bei diesen Tierarten fehlen die elastischen Häutchen, welche Tartuferi beim Menschen beschrieben hat.

Juli bis Dezember.

1) **Die Änderungen des Oxydationsvermögens in den Netzhäuten ohne Sehpurpur,** von Savarino (Neapel).

Mittels der Paraphenylendiamin-Lösung nach Röhmann und Spitzer machte der Verf. Vergleichsproben bei Tieren, deren Netzhaut Sehpurpur besitzt, und bei jenen, deren Netzhaut der Sehpurpur fehlt, und kam zu folgenden Schlüssen: 1. Die des Sehpurpur ermangelnden Netzhäute (z. B. der Schildkröte) besitzen ein kleineres Oxydationsvermögen, als die Netzhäute der Tiere mit Sehpurpur. 2. Auch bei den erstern ist dieses Oxydationsvermögen im Licht größer, als im Dunkeln.

---

2) **Neue Untersuchungen mit der Methode der dosierten Impfungen über die Pathogenität des Xerose-Bacillus,** von Ruata (Palermo).

Dieser Bazillus besitzt keine pathogenen Eigenschaften auch in dem Falle seiner Isolierung aus der entzündeten Bindehaut. Nur im Falle von Impfung starker Dosen folgen leichte reaktive Zustände.

---

3) **Beitrag zum Studium der amyloiden Entartung der Bindehaut und der Lider,** von Delmonte (Neapel).

Ausführliche, mit vielen Photogrammen und Figuren versehene Arbeit, welche schon vorläufig auf dem letzten Internationalen Kongresse mitgeteilt wurde: Die Beschreibung betrifft vier Fälle von solcher Krankheit bei altem Trachom. Delmonte gibt das folgende Schema der amyloiden Entartung der Bindehaut, welches von Küble's Schema etwas verschieden ist. I. Initiale Phase: zelluläre Infiltration mit reichlichem Vorhandensein von Plasma-Zellen; primäre Veränderung der Gefäßwände mit Ödem, und Disgregation; reichliche und bedeutende Hämorrhagien in den Geweben. II. Praeamyloide Phase: granulöse Entartung des Zellenprotoplasmas; Deformation und Verfärbung der roten Blutkörperchen mit granulöser Disgregation und Fusion des Detritus in den Gefäßen und außerhalb derselben; Riesenzellenbildung. III. Amyloide Phase: Umwandlung des Zellprotoplasma der Blutkörperchen in amyloide Substanz. Sekundäre Veränderungen der Gefäßwände mit Bildung eines homogenen Mantels. IV. Verkalkungsphase, als Kombination mit der Amyloiden-Entartung.

Aus diesen Untersuchungen sind zwei Punkte als besonders wichtig hervorzuheben, 1. primäre Veränderung der Gefäßwände nebst hämorrhagischen Herden; 2. bedeutende (und manchmal überwiegende) Teilnahme des Blutkörperchen-Protoplasma zur Bildung der amyloiden Substanz.

---

4) **Vorläufige Mitteilung über die Morphologie der Pars ciliaris et iridica retinae und ihr Verhältnis zur Sekretion,** von Guglionetti (Neapel).

Mit Galeotti's Färbungsmethode fand Verf. bei albinotischen Kaninchen, daß in diesen epithelialen Überzügen fuchsinophile Körner und Stäbchen mit Vakuolen vorhanden sind: das beweist die Sekretions-Eigenschaften dieser Epithelien.

---

5) **Über die Insertion der Fasern der Zonula Zinnii auf der vorderen Linsenkapsel beim Menschen,** von Aguilar (Neapel).

Der Verf. beschreibt diese Insertion mit folgender Vergleichung: Legt man einen sehr schrägen Durchschnitt durch einen langhaarigen Pinsel und drückt darauf die schräge Schnittfläche auf die krumme Oberfläche einer bikonvexen, mit Gummilösung bestrichenen Linse, so daß die kürzesten Fäden am Rand der Linse und die längsten an der parazentralen vorderen Oberfläche sich anlegen; so erinnert diese Disposition an die Art der Insertion der Zonulafasern an die Linsenkapsel.

---

6) **Ein Fall von Argyrosis sacci lacrymalis,** von Ruata (Palermo).

Ein 68jähriger Kranker zeigte eine bedeutende Argyrosis der Bindehaut; wegen Dakryocystitis wurde ihm der Tränensack exstirpiert: bei der Operation fand sich eine grauliche Färbung der inneren Wand des Sacks durch Argyrosis. Verf. machte die mikroskopische Untersuchung und sah, daß die

Färbung von Silberkörnern in den elastischen Fasern der Wand, in der Tunica propria der Gefäße und dem subepithelialen Bindegewebe herrührte.

---

7) **Über die durch den Micrococcus catarrhalis bedingte Conjunctivitis,** Ruata (Palermo).

Polemik gegen Dr. Verderame.

8) **Chronische Lidbindehaut-Diphtherie durch den abgeschwächten Bacillus diphth.,** von Monteresi (Neapel).

In einem Falle von solcher einseitigen Bindehaut-Entzündung, welche mittels Einspritzungen von antidiphtherischem Serum geheilt wurde, erhielt Verf. positiven Befund der Kulturen: bei der histologischen Untersuchung eines Bindehautlappens fand er in dem zentralen Teile eine starke Anhäufung von Lymphozyten mit vielen Gefäßen und Plasmazellen und in den peripischen Teilen ein bindegewebiges Stroma mit zahlreichen Leukozyten und epithelialen Zapfen neben dem Proliferationsgewebe. Der unregelmäßige Überzug war ein unregelmäßiges Pflaster-Epithel.

---

9) **Totale Ablösung des Hornhaut-Epithels mit interepithelialer Hämorrhagie nach Kalkverbrennung,** von Ruata (Palermo).

Bei einem 42jährigen Manne, welcher eine solche Verletzung erlitten hatte, bemerkte der Verf. dieses ungewöhnliche Bild: bei der mikroskopischen Untersuchung fand er eine schwere Veränderung der Epithelzellen mit deutlicher vesikulöser Entartung.

---

10) **Über die Steatosis senilis des Auges in Beziehung auf senile arteriosklerotische Veränderung der Gefäße,** von De Lieto Vollaro (Neapel).

Fixierung der Stücke in 10prozentiger Formollösung; Präparation der Schnitte mit dem Gefriermikrotom, Färbung der Schnitte mit Lösungen von Sudan III, Scharlach R Michaelis, Alcanna und wäßriger Lösung von Nilblau sulfuricum. Nach diesen Methoden studiert der Verf. die Steatosis-Erscheinungen in Hornhaut, Lederhaut, Uvealtraktus, Linse, Glaskörper und Netzhaut, und fand, daß nach dem Alter von 30—35 Jahren, im Einklang mit den Gefäß-Veränderungen, die Steatosis der verschiedenen Gewebe anfängt. Die prägnantesten und bedeutendsten Veränderungen finden sich in den Ciliar-Fortsätzen und in dem Epithel der Pars ciliaris. Aus diesen Untersuchungen ergibt sich, daß die Steatosis der Augengewebe von einer langsamen und progressiven Fett-Infiltration abhängt. Die fettige Infiltration erscheint in den Interstitien der Gewebe längs der zentrifugalen Leitung des Blutkreislaufes; sie ist deutlicher in dem Gebiete der letzten Gefäß-Äste und wo eine gewisse Schwäche des Kreislaufes vorhanden ist.

---

11) **Über die Modifikation des Oxydationsvermögens der Netzhaut durch die Wirkung der monochromatischen spektralen Lichtsorten gleicher Intensität, durch die Wirkung der Wärme und des Cocain,** von Guglionetti (Neapel.)

Alle Strahlen des sichtbaren Spektrum verraten dieses Oxydationsvermögen: die Wirkung ist maximal bei der Linie G (blau-indigo) und nimmt gegen das rote und das violette Ende des Spektrum gab. Im Dunkeln besitzt die Frosch-Netzhaut ein größeres Oxydationsvermögen bei einer Temperatur von 35^0-40^0, als bei einer Temperatur von 5^0-10^0. Dieses Ver-

mögen wird durch Cocain vermindert und ist ganz unabhängig von der Bildung des Netzhautpurpurs.

12) **Beitrag zur Kenntnis der Cataracta nigra,** von Delmonte (Neapel). In seinen Fällen fand er kein hämatisches Pigment. Die Linsen-Substanz ist bedeutend sklerosiert und stark hygroskopisch.

13) **Die Beziehungen zwischen dem intraokulären Drucke und dem Blutdrucke,** von Ruata (Palermo). (Schluß folgt.) Gallanga.

Bibliographie.

1) Über die Projektion, von Giuseppe Ovio (Kgl. Augenklinik Modena). (Zeitschr. f. Sinnesphysiol. Bd. 45, Heft 1. 1910. S. 27.) Falsche Projektion entsteht, außer durch besondere Verhältnisse im äußeren Bewegungsapparat des Auges, auch durch eine bestimmte Akkommodations-Fähigkeit. Verf. faßt das Projektionsgesetz folgendermaßen: „Die Projektion der Bilder auf dem Sehfelde erfolgt nach einer geraden Linie, die vom getroffenen Netzhautpunkte längs der Stelle hinzieht, wo der Knotenpunkt liegt oder in der Regel liegen sollte".

2) Über die Genauigkeit der Wahrnehmung und Ausführung von Augenbewegungen, von Klara Grim (Physiolog. Institut Freiburg i. Br.). (Zeitschr. f. Sinnesphysiol. Bd. 45. Heft 1. 1910. S. 9.) Bewegungen in gekrümmter Bahn werden leichter wahrgenommen, als die geradlinigen, und zwar um so leichter, je stärker die Krümmung ist. Die Schwelle der Geschwindigkeit bei einem Durchmesser der Bahn, von 1,7 bis 7′ betrug bei stärkerem Lichte 3 bis 9′ pro Sekunde, im Dämmerungssehen 6,5 bis 13′. Die Genauigkeit der Ausführung von Augenbewegungen steigt mit der Größe der Bewegungen. Der Fehler bei Bewegungen von 9′ beträgt etwa $^1/_2$ des verlangten Ausmaßes, wird $^1/_4$ bis 17′ und $^1/_6$ bis 54′ des verlangten Ausmaßes.

3) Die Dunkeladaptation beim chronischen Glaukom, von Gustav Junnel. (Inaug.-Dissert. Berlin, 1910.) Die Herabsetzung der Dunkeladaptation bei beginnendem Glaukom ist ganz unbedeutend. Sie ist groß bei hochgradiger konzentrischer Einengung des Gesichtsfeldes, aber noch guter Sehschärfe; im umgekehrten Falle ist die Herabsetzung der Dunkeladaptation geringer. Vom intraokularen Druck ist sie unabhängig. Die Pupillenweite hat auf die Dunkeladaptation Einfluß, die Differenzen der Adaptationswerte bei verschiedener Pupillenweite sind nicht groß.

4) Über den Sehwinkel, von Giuseppe Ovio (Kgl. Augenklinik Modena). (Zeitschr. f. Sinnesphysiol. Bd. 45. Heft 1. 1910. S. 37.) Der Scheitelpunkt des Sehwinkels ist sowohl im akkommodierten, wie auch im ruhenden Auge der Hauptpunkt. Also ist der Sehwinkel dem sog. Hauptwinkel identisch, keinesfalls ist aber als Sehwinkel der Projektionswinkel anzunehmen.

5) Über die von der Farben-Empfindlichkeit unabhängige Änderung der Weiß-Empfindlichkeit, von Rudolf Dittler und Johannes Richter (Physiolog. Institut Leipzig). (Zeitschr. f. Sinnesphysiol. Bd. 45. Heft 1. 1910. S. 1.) Versuche mit Hering's Farbenmischapparat

ergaben, daß das geänderte Aussehen eines homogenen Lichtes bei Ermüdung für Weiß allein durch Zufügung weißen Mischlichtes erheblich ausgeglichen werden kann, aber nicht durch Erhöhung der Intensität des homogenen Lichtes. Bestimmte Angaben über die Menge des weißen Zusatzlichtes, deren Wirkung sich in dieser Beziehung als die günstigste zeigte, waren nicht möglich. Kurt Steindorff.

6) Le traitement actuel des angiomes, par Dr. Nobele. (Société de médecine de Gand. Annales et Bulletin Septbr.—Octobre.) Verf. bespricht die bisherige Behandlung der Angiome mittelst Elektrolyse in mehreren Sitzungen und im Vergleich dazu die moderne Anwendung der Hochfrequenzströme, die nach Art der Fulguration im kleinen wirkt, mit ihrer Schmerzhaftigkeit und nachfolgender Narbenbildung nicht gerade verlockend. Dasselbe läßt sich von der Radiotherapie sagen, die überdies eine große Erfahrung in der Art und Menge der Applikation voraussetzt. Die meiste Empfehlung verdient nach Verf. die Behandlung mit der Kromayer'schen Quecksilber-Lichtbestrahlung, die in relativ kurzer Zeit größere Flächen ohne Hinterlassung von Narben beseitigt. Zwei weitere Methoden sind die Refrigeration durch flüssigen Kohlensäure-Schnee und die Elektrokoagulation (Diathermie) durch Hochfrequenzströme. Peltesohn.

Übersicht über die Leistungen der Augenheilkunde im Jahre 1910.

Anatomie des Auges: Seefelder (A. f. O.) bespricht die Histogenese und Histologie der Netzhaut, des Pigment-Epithels und des Sehnerven. — Hepburne (Ophth. Hosp. Rep.) versucht, gestützt auf klinische Beobachtungen, nachzuweisen, daß die hinteren Schichten der Retina gänzlich von den hinteren Ciliar-Arterien ernährt werden. — Franz (Archiv f. vergl. Anat.) hat die Spiralstruktur der Stäbchen-Außenglieder bei Vögeln durch Photographien mit ultraviolettem Lichte dargestellt. — Burge (The americ. Journ. of Ophth.) liefert die chemische Analyse der Asche der normalen und der kataraktösen Linse. — Bribach (A. f. O.) hält an dem Vorhandensein eines Canalis hyaloideus im fertig entwickelten Auge fest. — Wolfrum (A. f. O.) spricht sich gegen ein konstantes Vorkommen desselben aus. — Hess (A. f. A.) überzeugte sich, daß im höheren Alter, mitunter aber auch schon in mittleren Jahren, die Ciliarfortsätze bis an den Linsenrand, und selbst über ihn hinaus, auf die vordere Linsenfläche reichen. — Schock (Arch. f. vergl. Anat.) bespricht die Endausbreitung des Sympathicus in der Iris bei verschiedenen Säugetieren. — Nach Hamburger (Z. M.) ist der Haupt-Abflußweg des Auges nicht der Schlemm'sche Kanal, sondern das ganze Irisgefäßgebiet; der Abfluß aus dem Auge ist ein einfacher, wenn auch langsamer, resorptiver Vorgang. Das physiologische Kammerwasser hat wenig mit der Tätigkeit des Ciliarkörpers zu tun; das regenerierte Kammerwasser stammt fast ganz vom Ciliarkörper. — Nach Thomson (The ophthalmoscope) ist der Filtrationswinkel des Auges eine Bucht in dem Raume zwischen Limbus und Irisanheftung, die vorn durch den Rand einer Konvexität der inneren Oberfläche der Hornhaut überdacht wird; bei Pupillen-Erweiterung zieht sich die verdickte Iris zurück, bei Pupillen-Verengerung bewegt der durch die Streckung der Iris entstehende Zug das Balkenwerk am Kammerwinkel nach innen und bringt so die Bucht zum Verschwinden. — Cilimbaris (Archiv f. mikrosk. Anatom.) beschreibt in der Substantia propria der Hornhaut des Schafes gelegene Pigmentzellen, welche sich den Ästen der beiden Nervenplexus (P. subepithelialis und basalis) in der ganzen Hornhautfläche anlegen. — Derselbe Autor (Arch. f. mikr. Anat.) faßt die Muskelspindel in den Augenmuskeln der Schafe als perzeptorische Apparate, die dem Muskelsinn dienen, auf. — Sakagucci (Nip. gank. z.) nahm Messungen des Ductus nasolacrymalis vor. — Aubaret und Bonnefon (Arch. d'opht.) besprechen die Beziehungen des Tränennasenkanals zu dem mittleren Gang und zum Infundibulum. — Ulbrich (A. f. A.) fand in der Kaninchenorbita große Venensinus, die wahrscheinlich für die Beweglichkeit des Auges Bedeutung haben; möglicherweise sind dieselben auch eine Kompensation für die nicht zu entsprechender Entwicklung gelangten Sinus der Dura mater. — Prokopenko (A. f. O.) beschreibt das Verhalten der inneren Augenhäute bei einigen Fixierungsmethoden.

Entwicklungsgeschichte, Mißbildungen und kongenitale Affektionen des Auges: Ask (Anat. Hefte) veröffentlicht Studien über die Entwicklung des Drüsenapparates der Bindehaut beim Menschen. — Knape (Stockholmer Augenklinik) bezeichnet den vorderen Glaskörper als Produkt der Linse und

des Hornblattes; der ganze Glaskörper ist ektodermalen Ursprunges. — Magitot (Ann. d'ocul.) unterscheidet 3 Perioden in der Entwicklung der Netzhaut des Embryo und Foetus: Zusammensetzung der Netzhaut aus Epithelzellen, Differenzierung der Zellen und Wachstum der Zellen. — Coover (Ophthalmosk.) beschreibt einen Kryptophthalmus; mangelhaft entwickelte Augäpfel, ohne Hornhaut; Vater durch Explosion erblindet. — Posey (The ophth. Rec.) einen mikrophthalmischen Albino; Kapselstar, atrophische Iris mit dem Star verwachsen. — Bornancini (Ann. di Ott.) eine kongenitale Keratose; perlmutterartig weißes konj. und korn. Epithel. — Harman (Ophthalmosk.) Fälle von blauer Lederhaut bei 31 Individuen von 5 Generationen. — Stephenson (Ophthalmosk.) bleigraue Sklera mit Embryotoxon und Konus nach unten, bei 21 Individuen einer Familie (4 Generationen). — Villard (Arch. d'opht.) eine kongenitale Zyste der Sklera, wahrscheinlich durch Einstülpung von Epithel der Conj. bulbi in das Skleralgewebe entstanden. — Terentien (Wjest. ophth.) 2 Fälle von linksseitigem Kolobom der Iris und Chorioidea in ein und derselben Familie. — Purtscher (Centralbl. f. Augenheilk.) ein angeborenes atypisches Iriskolobom nach oben, mit Tränensackfistel und einer zweiten Karunkelbildung. — Lutz (Deutsche med. Woch.) führt die Heterochromia iridum auf eine Entwicklungsstörung zurück; Vererbung elterlicher Augenfarben; Komplikationen: Sympathicusparesen und Cyclitis. — Galezowski (Rec. d'opht.) sucht die Ursache der Verfärbung der Regenbogenhaut in einer latenten chron. Uveïtis, die schon im intrauterinen Leben entstanden sein kann. — Paterson (Ophth. Rev.) sah eine angeborene Lähmung des 3. Nerven mit rhythmischen, wellenförmigen Irisbewegungen. — Klein (Wiener med. Blätter) eine Inversion der Iris bei beiderseitigem Mikrophthalmus. — Palomar (La clin. ophth.) eine doppelte unvollständige, symmetrische, kongenitale Aniridie. — Jamada (Nip. gas. z.) einen Fall von Polykorie; oberhalb der Pupille eine Lücke in der Größe der Pupillenöffnung. — Rau (Centralbl. f. Augenh.) beobachtete einen Fall angeborener Pupillenstarre. — Passera (Ophthalmologica) einen Fall kongenitaler, seröser Iriscyste, die er auf die Inklusion von Keimzellen des Retinalpigments der sekundären Augenblase im Irisstroma zurückführt. — Ungewöhnliche Fälle von angeborenem Star veröffentlichen Posey (The ophth. Rec.) und Zentmayer (The ophth. Rec.). — Szily jun. (Bericht d. ophth. Ges.) weist für bestimmte kongenitale Kataraktformen nach, daß sie auf versprengte Zellgruppen, auf eine atypische Anlage zurückzuführen seien. — Trubin (Wjest. ophth.) beschreibt einen Fall von Ektopia lentis congenita; Versuch einer Extraktion, später Diszission. — Wicherkiewicz (Post. ocul.) einen ungewöhnlichen Fall von angeborener Linsenluxation. — Botteri (Z. M.) 2 Fälle von Resten des Cloquet'schen Kanals, in einem Falle mit nasal gelegenem Aderhautkolobom; im 2. Falle mit Herden in der Netzhaut und Aderhaut. — de Gouvea (Ann. d'ocul.) 3 Fälle von hereditärem Netzhautgliom. — Römer (Z. M.) 2 Fälle hereditärer Opticus-Atrophie und zentralem Skotom mit Übergang in obere nasale Defekte. — Könnecke (Z. f. A.) ein einseitiges Opticuskolobom bei einem sonst normal entwickelten Kaninchen. — Hoeg (Hospitalst.) macht auf die Übergänge von der normalen Papille zu den vollentwickelten Kolobomen des Opticus aufmerksam. — Jules (The ophth. Rec.) sah bei drei aufeinander folgenden Kindern einer Familie mit 7 Kindern Schwachsichtigkeit, totale Farbenblindheit und intermittierenden Nystagmus. — Gebb und Voss (Berliner klin. Woch.) beobachteten angeborene Augenmuskel-Lähmungen bei einer Mutter und ihren beiden Töchtern.

— Sattler jun. (A. f. A.) berichtet über scheinbar anormale Lokalisation der Doppelbilder bei kongenitaler Abduzenslähmung. — Cooper (Brit. med. Journ.) über familiäre angeborene Ophthalmoplegia externa, die nur männliche Mitglieder betraf. — Marchi (Ann. di Ott.) über ein kongenitales, mit dem Tarsus adhärentes Rankenneurom des Oberlides. — Terlinck (Z. f. A.) über einen Fall von angeborener Fistel der Tränendrüse. — Jones (Ophthalmology) über einen Fall von kongenitaler Dislokation der Tränendrüse. — Kraupa (Z. M.) über einen Fall von Fehlen der Tränenpunkte und gleichzeitigem Mangel der Tränenröhrchen. — Carsill (A. f. A., amerik. Ausg., Arch. of O.) über eine angeborene Fistel an den oberen Tränenröhrchen. — Butler (Ophthalmoskopy) über 2 Fälle von angeborenem Enophthalmus, bei welchem Fehlen oder rudimentäre Entwicklung der Recti angenommen wurde.

Physiologie des Auges. Nach Lenz (Ber. d. ophth. Ges.) ist das Sehzentrum in das umgrenzte Gebiet des Calcarina-Typus zu lokalisieren. — Wallenberg (Neurol. Centralbl.) sah einen Fall, der die Ansicht, daß das Levator-Zentrum in den kaudalen Ebenen des Okulomotoriuskernes liegt, stützt. — Marina (Presse médic.) bezeichnet das Ganglion ciliare als Zentrum für den Lichtreflex der Pupille. — Nach Gleichen (A. f. A.) nimmt die Pupille nach Berechnung am schematischen Auge eine bezüglich der Vermeidung der Koma-Bildung besonders günstige Stellung ein. — Gudden (Münchener med. Woch.) hebt hervor, daß beim Neugeborenen eine geringere Schlaf-Miose und eine langsamere Erweiterung beim Erwachen besteht, als beim Erwachsenen. — Michailow (Arch. f. Phys.) weist nach, daß Pupillen- und andre Augenreflexe bei neugeborenen Säugern nicht bei der Geburt präexistieren, sondern erst in den ersten Tagen nach der Geburt zur Entwicklung kommen. — Gstettner (Arch. f. Phys.) bringt weitere Beiträge zur Kenntnis von der Entstehung der Irisfarben. — Hess (A. f. A.) studierte die akkommodativen Vorgänge am überlebenden normalen Menschenauge bei elektrischer Reizung und an $1^1/_2$ Stunden p. m. enukleïerten Augen, denen ante exitum Eserin (bzw. Atropin) eingeträufelt wurde. — Grönholm (A. f. A.) berichtet über Studien, den zeitlichen Verlauf der Akkommodation und der damit assoziierten Fusionsbewegungen an eigenen und fremden Augen betreffend. Die Akkommodations-Anspannung verläuft in der Regel langsamer, als die Akkommodations-Entspannung. — Gleichen (A. f. A.) bespricht die Theorie der Akkommodation; die Linse muß jedesmal 1,22 Diopt. an Brechkraft zunehmen, wenn das Auge seine Akkommodation um eine Dioptrie vermehrt. — Gertz (A. f. Phys.) weist nach, daß der hintere Linsenpol bei der Akkommodation keine merkliche axiale Verschiebung erfährt, und daß die Krümmung der hinteren Linsenfläche akkommodativ zunimmt. — Grönholm (A. f. A.) stellte Versuche über den Einfluß der Pupillenweite, der Akkommodation und der Konvergenz auf die Tension glaukomatöser und normaler Augen an. — Nach Pflug (Bericht d. ophth. Ges.) ist das Corpus epitheliale im Cephalopodenaugen der eigentliche Akkommodations-Apparat. — Abelsdorff (Arch. f. vergl. Anat.) weist nach, daß der Pekten der Vögel bei der Akkommodation keine Veränderung erkennen läßt — Hess (Arch. f. vergl. Ophth.) berichtet über den Akkommodations-Vorgang bei Tauchervögeln. — Wychgram (Z. M.) über denselben bei der Schildkröte. — Ovio (Zeitschr. f. Sinnesphys.) stellt fest, daß die Projektion des Bildes auf dem Sehfelde nach einer geraden Linie erfolgt, die sich vom getroffenen Netzhautpunkte längs der Stelle hinzieht, wo der Knotenpunkt liegt oder in der Regel

liegen sollte. — Pergens (Ann. d'ocul.) bespricht die Punkt- und Tüpfelprobe von Striedinger und von Burchardt. — Armaignac (Rec. d'opht.) ist der Ansicht, daß nur die regelmäßig und proportional aufsteigenden Leseproben genaue Angaben für die praktische und unparteiische Messung der Sehschärfe geben. — Nojschewsky (Wien. med. Journ.) weist nach, daß das Winkelmaß bei weitem nicht immer das zweckentsprechende Prinzip zur praktischen Prüfung der für verschiedene praktische Tätigkeit nötigen Sehschärfe ist. — Thorner (Z. M.) studierte den Einfluß der Beugungs-Erscheinungen auf die Sehschärfe mittels Fernrohr-Betrachtung. Am wenigsten werden durch Beugungs-Erscheinungen die Guilberg'schen Proben und die Hering'sche Probe beeinflußt. — Wolffberg (A. f. O.) bespricht das Prinzip der Typen seiner Sehprobe-Tafeln mit Bezug auf Landolt's Ringtafel. — Nach Ovio (A. f. O.) beeinträchtigt die Perspektive das Lesen in hervorragender Weise; daher große Buchstaben, kurze Zeilen, kleines Buchformat, geringe Neigung des Buches beim Lesen. — Edridge Green (Ophthalmoskope) bespricht seine Theorie der Farbenblindheit. — Derselbe Autor (Ophthalmoskope) beschreibt ein von ihm angegebenes Spektrometer. — Liesegang (Zeitschr. f. Sinnesphys.) findet in der Möglichkeit chemische Kombinationen herzustellen, welche sich nicht im Lichte, wohl aber im Dunkeln ändern und auch elektrogen werden, eine Stütze für die Hering'sche Auffassung des Schwarz als Empfindung. — Dittler und Richter (Zeitschr. f. Sinnesphys.) haben die Versuche Hering's und Brückner's über die von der Farben-Empfindlichkeit unabhängige Änderung der Weiß-Empfindlichkeit fortgesetzt. — Nach Köllner (Z. f. A.) ist die erworbene Rotgrün-Blindheit weder mit der Protanopsie noch mit der Deuteranopsie identisch. — Stilling (Zeitschr. f. Sinnesphys.) bespricht die Entstehung und das Wesen der Farbensinn-Anomalie. — Orbeli und Dittler (Arch. f. Phys.) berichten über das Verhalten des Hering'schen Dreibild-Phänomens bei Reizung des Sehorganes mittels zweier bewegter, verschieden gefärbter Lichtquellen. — Butler (Brit. med. Journ.) befürwortet den Apparat von Edridge Green zur Farbensinn-Prüfung. — Tigerstedt (A. f. Phys.) bestimmt die Farbenzerstreuung des Auges an einer Osramlampe, welche durch Kobaltglas beobachtet wird. — Nach Brückner (Ber. der ophth. Ges.) kann der blinde Fleck bei Betrachtung heller Flächen stets als dunkle Scheibe bei monokularer Beobachtung sichtbar werden, wenn das Auge einen gewissen Grad von Dunkeladaptation besitzt. — Behr (A. f. O.) betrachtet die Dunkeladaptation als Stäbchen- speziell als Sehpurpur-Funktion, und glaubt, daß die Stäbchen-Funktion bzw. die Regeneration des Sehpurpurs von einem höheren, wahrscheinlich zwischen Tractus opticus und der interzerebralen Leitungsbahn gelegenen Zentrum aus geleitet wird. — Wölflin (A. f. O.) prüfte mit einem modifizierten Nagel'schen Adaptometer die Lichtempfindlichkeit in verschiedenen Meridianen der stäbchenhaltigen Abschnitte der Netzhaut und die Dunkeladaptation der zapfenhaltigen zentralen Partien der Netzhaut. — Dittler und Orbeli (Arch. f. Phys.) beschäftigen sich mit der Frage über die Herstellung gleicher Helligkeit auf ungleich getrennten Sehfeldstellen; die Ergebnisse ihrer Versuche widersprechen dem Fechner-Helmholtz'schen Satze. — Nach Best (A. f. O.) besitzt Piper's Adaptionskurve den Fehler, daß nicht die im Beginne der Versuche beobachtete Empfindlichkeit = 1 gesetzt ist, sondern ein Mittelwert für alle als Einheit gewählt ist, und daß ferner nicht eine Empfindlichkeits-Zunahme um das Doppelte immer durch gleiche Strecken ausgedrückt wird. — Klein (Arch. f. Anat. u. Phys.) meint, daß die bei Druck auf das Auge entstehenden Bilder Bestandteilen

mehrerer Netzhautschichten entsprechen, und daß in diesen intermittierende Prozesse ausgelöst werden, welche die Sehzellen erregen. — Poppen und Klimowitsch (Wratsch) stellten Versuche über die Absorption der ultravioletten Strahlen an und fanden, daß die Linse die höchste Absorptionsfähigkeit besitzt; die andren Medien verstärken im ganzen Auge die Wirkung der Linse, wodurch das Spektrum der gesamten Augenmedien kürzer ist, als das der Linse allein. — Birch-Hirschfeld und Inouye (Arch. f. Phys.) prüften die Einwirkung ultravioletten Lichtes auf die Netzhaut des Taubenauges nach Entfernung der Hornhaut und Linse. — Hess (Arch. f. Phys.) berichtet über Adaptationsvermögen, Farbensinn usw. der Schildkröte. — Derselbe Autor (Arch. f. Phys.) über den Lichtsinn bei den wirbellosen Tieren. — Babak (Arch. f. Phys) konnte bei den Larven verschiedener Anuren eine ausgeprägte Beziehung zwischen den Netzhäuten und Hautchromatophoren nachweisen. — Feilchenfeld (A. f. A.) überzeugte sich, daß die Sehnervendurchschneidung Schmerz- aber keine Lichtempfindung auslöst. — Hess (A. f. A.) berichtet über eine gleiche Erfahrung. — Haberlandt (Zeitschr. f. Sinnesphys.) veröffentlicht Studien zur optischen Orientierung im Raume und zur Präzision der Erinnerung an Elemente derselben. — Filehne (Arch. f. Phys.) verteidigt seine Ansicht, daß das perspektivische Sehen mit einem Auge darauf beruht, daß die Fernstrecken. trotz des kleinen Gesichtswinkels „gedehnt werden". Die Erhebung der Blicklinie ist belanglos. — Nach Verwey (A. f. A.) wird die Genauigkeit der Tiefenwahrnehmung durch die monokulare Parallaxe von reellen Gegenständen bestimmt, durch den optischen Raumsinn, durch die Anlage und Übung des Beobachters. — Liebermann (Zeitschr. f. Sinnesph.) hat sich neuerdings mit der Frage, ob die einzelnen Netzhautpunkte ihnen unveränderlich zukommende Tiefenwerte haben, beschäftigt. — Nach Schouta (Ned. Tijd. v. G.) läßt sich die Tiefenschätzung nicht gerade aus der Sehschärfe berechnen; jene Funktion ist bedeutend feiner, als letztere; bei herabgesetzter S. ging die Tiefenschätzung mit der Sehschärfe gradatim herab. — Berger (Arch. f. Phys.) bespricht eine Erscheinung der Fusion von Netzhautbildern, welche beim Sehen durch ein Stereoskop auf nicht identische Netzhautstellen fallen. — Wiener (Arch. f. Phys.) die Möglichkeit einer stereoskopischen Projektion ohne Ablenkungsprismen mit weißen Teilbildern. — Hamburger (Münch. med. Woch.) hebt hervor, daß bei psychogenem Doppelsehen zwei vertikal vorgehaltene Gegenstände nebeneinander, bei wagerechter Haltung aber übereinander gesehen werden (Unterschied zwischen psychogener und organischer Diplopie). — Basler (Arch. f. Phys.) veröffentlicht Untersuchungen über die simultane Scheinbewegung. — Nach Inouye (A. f. O.) wächst die Dauer der positiven und negativen Konvergenzbewegung nach nahezu gleichem Gesetze mit der Größe des von den Blicklinien beschriebenen Winkels und zwar rasch bis zu einem Winkel von 16^0; von da aber nur mehr in eben merklicher Weise; die positiven verlaufen rascher, als die negativen gleicher Winkelgröße. — Grimm (Zeitschr. f. Sinnesphys.) machte Versuche über die Genauigkeit der Wahrnehmung und Ausführung von Augenbewegungen. — Kunn (Beiträge z. Augenh.) erläutert den Bewegungsmechanismus der Augen an der Augenmuskel-Lähmung ohne sog. sekundäre Kontraktur und an der Lähmung der Seitenwender bei erhaltener Konvergenz. — Lohmann (Z. M.) sah bei Beschattung des linken Auges eine Bewegung des rechten Auges nach innen und unten und leichte Rollung des vertikalen Durchmessers; in einem zweiten Falle stellte sich bei demselben Versuche das Auge tiefer und etwas nach

einwärts mit Rotation des vertikalen Durchmessers; das Auge war in beiden Fällen blind. — Nach Verwey (Z. f. A.) entsteht durch das Lenken des Blickes nach unten eine Bewegung des bedeckten Auges nasalwärts; ausnahmsweise eine temporal gerichtete Bewegung; in solchen Fällen kann Ermüdung beim Lesen eintreten. — Hofmann (Arch. f. Phys.) berichtet über den Einfluß schräger Konturen auf die optische Lokalisation bei seitlicher Kopfneigung. — Müller (Zeitschr. f. Sinnesphys.) findet, daß die scheinbare Aufhellung des Fernrohr-Gesichtsfeldes in der Dämmerung von einer gegenüber der Verteilung der objektiven Helligkeiten veränderten Verteilung der scheinbaren Helligkeiten herrührt. — Ovio (A. f. A.) gibt Formeln und Gesetze der Vergrößerung, die durch das stenopäische Loch erzielt werden, an. Vergrößerung tritt nur ein, wenn das Auge für eine größere Entfernung, als die des Objektes, eingestellt ist. — Helmbold (Med. Klinik) empfiehlt beim Augenspiegel die Verwendung des Spektral-Lichtes. — Prisley Smith (The ophth. Rev.) gibt ein neues, einfaches Ophthalmoskop an. — Isakowitz (Z. M.) beschreibt die von Gertz modifizierte Placido'sche Scheibe. — Wölflin (Z. M.) empfiehlt ein elektrisches Glühlämpchen für den Perimeter. — Emmert (A. f. A.) befürwortet für die Gradeinteilung der Ophthalmometer und Perimeter beiderseits rechts vom Untersucher mit 0 anzufangen und oben herum bis 180 nach links zu zählen. — Bjerke (A. f. O.) beschreibt eine Modifikation des Rémy'schen Diploskop. — Langenhahn (Z. f. A.) beschreibt ein Instrument zur Messung der Zurückdrängbarkeit des Bulbus in die Orbita.

Experimentelle Pathologie, pathologische Anatomie und Bakteriologie. Nach Schomburg (Z. M.) erfolgt der Wachstumstillstand, der beim wachsenden Tiere nach Iridektomie zu konstatieren ist, beim Menschen nicht. — Fritsch, Hofstätter und Lindner (A. f. O.) stellen fest, daß im Genitaltrakt der Menschen eine gonokokkenfreie Erkrankung vorkommt, die beim Geburtsakt auf den Neugeborenen übertragen werden kann; diese Erkrankung muß als dem Trachom zugehörig bezeichnet werden. — Wessely veröffentlicht einen Fall mit dem klinischen Bilde der Parinaud'schen Conjunctivitis, der auf tuberkulöser Infektion beruhte; die Erkrankung ließ sich nur auf die Bindehaut des Affen übertragen. — McIlroy (The ophthalmosc.) erhielt bei subkonjunktivalen Injektionen bei Kaninchen Iris- und Ciliarkörperhyperämie und gesteigerten Eiweißgehalt des Kammerwassers. — Nach Salzer (Bericht der ophth. Ges.) gibt es eine echte Regeneration der Kornea; am schwersten regeneriert sich die Descemet'sche Membran; das Epithel ist dabei das weitaus aktivste; Mitosen selten. — Die normale Regeneration der Kornea geht nach Juselius (A. f. O.) so vor, daß bei künstlichem Epitheldefekt im Zentrum der Kornea nach 4 Stunden eine mitotische Zellheilung, fern vom Defekt, an der Korneaskleralgrenze beginnt, nach 2 Stunden den Defekt erreicht und in der untersten Schichte verläuft. — Salzer (A. f. A.) berichtet über reaktionsloses Einheilen von konservierter Pferdehornhaut in die Kaninchenhornhaut. — Derselbe Autor (Bericht der ophth. Ges.) über Dauereinheilungen von Hornhautstückchen in die Kaninchenhornhaut; nach 7 Monaten haben die Lappen schon das Aussehen normaler Hornhaut. — Königstein und Holobut (A. f. A.) gelang der Nachweis des Eindringens von Pferdeserum in die Kornea auf dem Wege der Diffusion bei Einbringen der Lösung in den Bindehautsack und bei subkonjunktivalen Injektionen. — Dieselben Autoren (A. f. A.) konnten konstatieren, daß die Infektion mit Lyssa-Virus bei kornealer Skarifikation aufgehalten werden kann, wenn die Kornea innerhalb einer gewissen Zeit

zerstört wird; das Lyssavirus findet sich nach kurzer Zeit auch im Kammerwasser; die Infektion führt durch den Sehnerv. — Grüter (Bericht d. ophth. Ges.) weist nach, daß die Kornea des Kaninchens einen deutlich erkennbaren Anteil an der allgemeinen Vaccine-Immunität nimmt. — Guillery (A. f. A.) beschäftigt sich mit der Einwirkung der Ätzmittel auf das Mukoid der Hornhaut. — Carlini (A. f. O.) weist nach, daß die morphologischen Veränderungen in den Ciliarzellen nach Punktion der Vorderkammer nicht der Ausdruck einer vermehrten Zellentätigkeit, sondern einer Desorganisation des Protoplasma sind; der Humor aqueus ist ein Filtrierungsprodukt der Gefäße der Ciliarfortsätze und der Iris. — Zwieback (Woj. med. Journ.) weist experimentell die schlechten Erfolge von Lufteinblasung in die vordere Kammer bei Iristuberkulose nach. — Wessely (Ber. d. ophth. Ges.) berichtet über Massage-Katarakt bei neugeborenen Tieren; Bulbus und Orbita bleiben verkleinert. — Kuwabara (Z. M.) stellt experimentell sicher, daß die nächste Ursache von Staren nicht Kapselepithel-Schädigungen, sondern Linsenfasern-Schädigungen sind. — Wessely (A. f. A.) erzeugte bei Kaninchen durch Iridektomie in den ersten Lebenstagen typische Linsenkolobome, Wachstumsveränderungen. — Löhlein (A. f. A.) konnte bei mit Ferrocyankali gefütterten Kaninchen die Substanz in der Linse nicht nachweisen, wohl aber im Kammerwasser und Glaskörper. — Krusius (A. f. A.) lieferte den Beweis, daß vom Auge aus eine Sensibilisierung des Gesamtorganismus möglich ist; der Nachweis wurde erbracht für das Antigen des Rinderserums. der Schweinslinse und der individualeigenen Linse. — Nach Kümmel (A. f. O.) gelingt es durch subkutane Injektion von heterogenem Serum auch das Auge zu sensibilisieren, so daß dann lokal anaphylaktische Erscheinungen ausgelöst werden können; ebenso vom Auge allgemein den Körper, so daß allgemeine anaphylaktische Erscheinungen hervorgerufen werden. — Schiötz (A. f. A.) weist mit seinem Tonometer nach, daß die Größe der Druck-Erhöhung bei Injektion einer gewissen Flüssigkeitsmenge von dem im Auge vorher herrschenden Druck abhängt. — Elschnig (A. f. O.) hat bei seinen weiteren Studien zur sympathischen Ophthalmie experimentell nachgewiesen, daß Uvea und Pigmentepithel eine antigene Wirkung im Tierkörper besitzen; er denkt an die Möglichkeit, daß durch die antigene Resorption von lädiertem Uveagewebe eine Überempfindlichkeit im Organismus, und besonders im 2. Auge, erzeugt wird; die geringste Störung, wie sie durch Zerfall auch nur einer Uvea- oder Pigmentepithel-Zelle bewirkt werden kann, vermag dann eine schwere Entzündung zu erzeugen. — Gradle (Ber. d. ophth. Ges.) kommt nach seinen Untersuchungen zu dem Schlusse, daß die Lymphocytose in irgend einer Beziehung mit der Disposition zum Auftreten der sympathischen Entzündung steht. — Gilbert (A. f. O.) bringt bakterielle und pathologisch-anatomische Untersuchungen über schleichende, traumatische, intraokulare Entzündung, sowie über Pathogenese der sympathischen Ophthalmie. — Nach Kuschel (Z. f. A.) sind die Gesetzmäßigkeiten der Oberflächenspannung, welche mathematisch-physikalisch am hinteren Augenpole für die Überdehnung der Sklera zu fordern sind, auch in den anatomischen Befunden bestätigt. — Schieck (Bericht der ophth. Ges.) erhöhte bei Affen den Schädelinnendruck durch Einpressen von Kochsalzlösung und durch erstarrtes Paraffin; im 1. Falle kam Stauungspapille, im 2. Falle nicht. — Nach Levinsohn's experim. Versuchen (A. f. O.) nehmen die äußeren Augenmuskeln nur einen geringen Einfluß auf die Steigerung des intraokularen Druckes. — Bartels (A. f. O.) weist experimentell nach, daß die Bewegung der Endolymphe in den Bogengängen

eine Augenbewegung in derselben Richtung hervorruft; die Entstehung des Nystagmus ist nicht an das Vorhandensein von Bogengängen unbedingt verknüpft. Die Ohrenapparate bewirken einen starken Tonus der Augenmuskulatur, und zwar sind die Spannungsvorrichtungen, die von beiden Labyrinthen ausgeübt werden, entgegengesetzt. — Ulbrich (Ann. d'ocul.) beschreibt die Veränderungen an den Augen von Mäusen, denen er Trypanosomen-Injektionen in die V. vorticosa sup. nas. gemacht hatte. — Fava (Ann. d'ocul.) erzeugte experimentell bei Kaninchen durch subkonjunktivale Impfung und Impfung der Kornea und des Glaskörpers Sporotrichose. — Nach Cords (Z. M.) veranlaßt Scharlachrot eine beschleunigte Regeneration der Hornhaut-Grundsubstanz; antiseptisch wirkt das Präparat nicht. — Schreiber und Wengler (A. f. O.) erhielten nach Injektion von Scharlach-Öl in die Vorderkammer und Glaskörper Wucherung des Pigmentepithels und Lokomotions-Erscheinungen der Ganglienzellen der Netzhaut. — Wessely (Z. M.) bestätigt, daß beim Menschen eine zweifellose Wirkung der Scharlach-Öl-Einspritzungen auf das Epithel besteht. — Rollet und Aurand (Rev. gener. d'opht.) stellten Experimente mit dem neuen Tuberkulin Koch an. Das Tuberkulin B. E. wirkt bei Augentuberkulose nur langsam und kann eine Generalisation der Tuberkulose nicht verhindern. — Nach Zahn's Versuchen (Z. M.) hat Iontophorese, analog der Schädigung des Gewebes, auch eine direkte Schädigung der das Gewebe durchsetzenden Krankheits-Erreger zur Folge. — Igersheim und Ruben (A. f. O.) weisen nach, daß Naphthalderivate ins Auge übertreten können und degenerative Prozesse und exsudative Vorgänge an der Retina hervorrufen; in die Linse gehen die toxischen Substanzen nicht. — Birch-Hirschfeld und Köster (A. f. O.) haben sich experimentell von der Schädlichkeit des Atoxyls überzeugt. — Krusius (A. f. A.) lieferte Beiträge zur biologischen Stellung des Linsen-Eiweißes und der ektodermalen Horngebilde. — Filatow (Wjest. ophth.) berichtet über den Einfluß von Injektionen normalen Serums von Kaninchen, Meerschweinchen, Hunden und vom Huhn in die Augen von Hunden. — Nach Havashi (A. f. O.) sind die bakteriziden Eigenschaften des Blutserums bei Adrenalin-Diabetes der Kaninchen und bei Pankreas-Diabetes der Hunde erheblich schwächer, als die des normalen Serums. — Igersheimer (A. f. O.) bespricht, gestützt auf anatomische Untersuchungen, die ätiologische Bedeutung der Syphilis und Tuberkulose bei den verschiedensten Erkrankungen des Auges. — Nach Pascheff (Arch. d'opht.) ist das echte Trachom charakterisiert durch lymphoadenoides Gewebe ohne spezifische Struktur; es findet sich hauptsächlich an Stellen starker Vaskularisation und kann als Granulation und Follikel auftreten. — Küsel (Samml. zwangl. Abh.) hebt hervor, daß in der Disposition zu Trachom die Verschiedenheit der Pflaster- und Zylinder-Epithelien im Bindehautsack eine Rolle spielen; Pannus ist nicht als einfache Fortsetzung der Erkrankung per continuitatem von der Schleimhaut des oberen Lides auf die Kornea zu betrachten. — Almann (Wjest. ophth.) beschreibt ein Amyloid des unteren Lides bei einem Trachomatösen. — Wolfrum und Stimmel (Z. f. A.) veröffentlichen 2 Fälle von Primäraffekt der Konjunktiva (histologischer Befund, Spirochäten). — Adam (Z. f. A.) beschreibt den anatomischen Befund bei Pemphigus des Auges. — Gerlach und Kleijn (Nederl. T. G.) teilen den Befund bei einem Varix des unteren Teiles der Konjunktiva mit. — Cosmettatos (A. f. A.) beschreibt ein Lymphom der Bindehaut (allgemeine Lymphomatose.) — Wiener und Alt (The americ. Journ. of Ophth.) veröffentlichen den Befund eines kavernösen Lymphangiom der Bulbuskonjunktiva. — Lieto-Vollaro (Arch. di Ott.)

beschreibt einen flachen, unpigmentierten, zystischen Nävus des Limbus. — Nach Heilbrunn (A. f. O.) gehen vom Epithel des Limbus benigne, tumorähnliche Epithelhyperplasien, Übergangsformen zu den Papillomen und primäre Karzinome aus. — Wagenmann (A. f. O.) beschreibt ein Lipodermoid der Korneoskleralgrenze. — Carlini (A. f. O.) hält das Vorkommen von Epithelzysten der Konjunktiva auf traumatischer Grundlage für erwiesen (Verpflanzung von Ektodermal-Elementen in das subepitheliale Gewebe). — Steiner (Centralbl. f. Augenheilk.) untersuchte ein Talgdrüsen-Adenom und eine Retentionszyste der Karunkel. — Seefelder (Z. M.) ein Gerontoxon mit beginnender Furchenbildung (Fett-Degeneration der Hornhautlamellen). — Jochikawa (A. f. O.) bezeichnet den Pannus als eine vom ersten Beginne der Krankheit mit Wucherung vom Plasma und Bindegewebszellen einhergehende chronisch entzündliche Neubildung. — Fuchs (A. f. O.) beschreibt als Dystrophia epithelialis corneae eine Degeneration der Kornea älterer Personen; Beginn mit Abnahme der Empfindlichkeit der Kornea, später Trübung und Bläschenbildung, endlich neugebildetes Bindegewebe auf der Hornhaut zwischen Epithel und Bowman'scher Membran. — Erdmann (A. f. A.) bezeichnet als Rosacea-Keratitis (Rosacea-Conjunctivitis) Veränderungen der Augen, die durch endogen wirkende Noxen bei vorhandener Prädisposition an der Bindehaut und Hornhaut bei Rosacea auftreten, die aber nur zum Teil Äquivalente der Hautveränderung darstellen. — Eleonskaja (Wjest. Ophth.) gibt den anatomischen Befund einer Keratitis parenchymatosa (weder Lues noch Tuberkulose nachweisbar). — Cramer (Z. M.) den anatomischen Befund eines Ringabscesses nach oberflächlicher Hornhautverletzung (keine Mikroorganismen). — Tertsch (A. f. O.) bespricht ebenfalls einen Fall von Ringabsceß (primäre Nekrose der hintersten Hornhautlamellen mit sekundärem Einwanderungsring). — Rubert (A. f. A.) bezeichnet als den Ausgangspunkt der hyalinen Hornhaut-Degeneration die Gefäßwände. — Takigucci (Nip. gank. z.) fand in 3 Fällen knötchenförmiger Keratitis hyaline Degeneration der Bowman'schen Membran. — Sawada (Nip. gank. z.) liefert den histologischen Befund bei Keratomalacie. — Gerlach und Kleijn (Ned. Tijd. v. G.) besprechen den Befund eines Falles von Prolaps in einer Kornealnarbe, bestehend aus Iris, Linsenfasern, Linsenkapsel und Aderhaut. — Erdmann (A. f. O.) bespricht den Befund bei Keratokonus mit Defektbildung in der Bowman'schen Membran und Verdickung der Descemetis. — Coats (The Ophthalmoscope) kommt nach anatomischer Untersuchung eines angeborenen vorderen Staphyloms zu dem Schlusse, daß dasselbe auf ein perforiertes Geschwür zurückzuführen sei. — Reis (Z. f. A.) gibt den histolog. Befund eines Falles diffuser Papillomatose der Kornea in pannusartiger Form. — Napp (Z. f. A.) eines Lipodermoids der Kornea eines Neugeborenen. — Zani (Ann. di Ott.) einer traumatischen, serösen Epithelcyste in der Vorderkammer. — Rubert (Z. M.) einer intraokularen Cyste traumatischen Ursprungs bei einem Erwachsenen. — Reis (Z. f. A.) eines Falles von Ektropium uveae congenitum. — Cosmettatos (Arch. d'opht.) veröffentlicht Untersuchungen über die Entwicklung der Pupillarmembran. — Vossius (Centralbl. f. Augenh. und Ber. d. ophth. Ges.) bespricht die Pigmentverstreuungen auf der Iris, Hornhaut und Linse. — Anatomische Befunde von Iriscysten besprechen: Worth (Ophth. Hosp. Rep.), Bergmann (A. f. A.), Webster und Patmann (Arch. of Ophth.) und Gilbert (Z. M.). — Waldstein (Z. M.) veröffentlicht den Befund eines Iristumors. — Fälle von Sarkom des Ciliarkörpers bringen Bergmeister (A. f. O.) und Puscarin (Arch. d'opht.). — Einen Fall von Pseudomelano-

sarkom des Ciliarkörpers beschreibt Pagenstecher (A. f. O.). — Napp (Z. f. A.) hat ein atypisches Aderhautkolobom nach außen anatomisch untersucht und führt dasselbe auf eine primäre Störung in den Akömmlingen des Kopfmesoderm zurück. — Rosenberg (Wratsch) liefert den Befund eines von der Choriocapillaris ausgehenden Endothelioma perivascul. — Alt (Americ. Journ. of Ophth.) den Befund eines Peritheliom der Aderhaut. — Natanson (Z. M.) beschreibt den histolog. Befund zweier Fälle von solitärer Tuberkulose des hinteren Augenabschnittes. — Ginsburg (A. f. O.) den einer herdförmigen disseminierten Aderhaut-Tuberkulose. — Befunde von Aderhautsarkomen liefern: Botteri (Z. M.), Fuchs (A. f. O.), Goldberg (Ann. of Ophth.), Iwumi (Z. M.), Teillais (Ann. d'ocul.) und Weeckers und Mouchet (Arch. d'opht.). — Napp (Berliner klin. Woch.) stellt fest, daß die Chorioidalgeschwülste mit der Netzhaut verwachsen und sie dann emporheben können, ohne daß es zur Ablösung der Netzhaut kommt. — Weigelin's Untersuchungen von Augen mit sympathischer Ophthalmie (A. f. O.) bestätigen die Ansichten Fuchs' über diese Erkrankung. — Watenabe (Z. M.) hat 4 Augen mit traumatischer Iridocyclitis anatomisch untersucht; einen prinzipiellen Unterschied zwischen den Fällen, die eine sympathische Erkrankung veranlaßt hatten und jenen, bei denen dies nicht der Fall war, konnte er nicht konstatieren. — Wagenmann (A. f. O.) liefert den anatomischen Befund einer sympathischen Ophthalmie im frühen Stadium. — Oliver (Ann. of Ophth.) den histologischen Befund eines Falles von Ophthalmia migratoria im Anschlusse an Einlegung einer goldnen Kugel in die Skleralhöhle. — Meller (A. f. O.) den Befund eines Auges mit Aderhautsarkom, das typische Zeichen einer sympathisierenden Entzündung zeigte. — Asmus und Mellinghoff (Z. f. A.) den Befund eines deletären Falles von sympathischer Ophthalmie, 4 Jahre nach der Verletzung aufgetreten. — Frenkel (Ann. d'ocul.) nimmt an, daß die den Altersstar hervorrufenden Veränderungen auf krankhafte Prozesse im Ciliarkörper zurückzuführen sind. — Schlippe (A. f. A.) liefert den anatomischen Befund eines Falles von Cataracta bei Heterochromia, der die Annahme Fuchs' bestätigt. — Anatomische Befunde bei Cataracta nach elektrischem Schlag und Blitzschlag geben Komoto (Z. M.) und Freysz (Beitr. z. Augenh.). — Mohr (Z. M.) berichtet über den anatomischen Befund eines Lenticonus anterior. — Wessely (A. f. A.) über einen im Glaskörper flottierenden Soemering'schen Kristallwulst eines hochgradig Myopischen. — Fujita (A. f. A.) über einen eingekapselten Glaskörperabsceß nach Stichverletzung. — Landolt (Arch. d'opht.) über Dehiszenzen der Descemet'schen Membran bei Hydrophthalmus. — Anatomische Untersuchungen glaukomatöser Augen liefern: Kümmel (A. f. O.), Ischreyt (A. f. O.), Inouye (The Royal ophth. Hosp. Rep.), Markbreiter (A. f. A.), Goldberg (Ophthalmology) und Gilberts (Z. M.). — Rachlis (Z. M.) veröffentlicht den anatomischen Befund von Netzhaut-Pigmentierungen bei Nephritis. — Stephenson (The Ophthalmoscope) einen anatomisch untersuchten Fall von Thrombose der Zentralvene der Retina mit akutem Glaukom bei Arteriosklerose. — Rönne (A. f. O.) einen Fall von Netzhaut-Ablösung, bei welchem eine bindegewebige Organisierung des subretinalen Exsudates stattgefunden hat. — Stöwer (Z. M.) bespricht den anatomischen Befund bei Netzhautblutungen, Netzhautödem nach Thoraxkompression. — Kitamura (Deutsche med. Woch.) untersuchte anatomisch Augen von Individuen, die an Skorbut litten (Ödem der Netzhaut, Blutungen, zirkumskripte ganglionäre Hypertrophie der Nervenfasern). — Anatomische Untersuchung des Glioms veröffentlichen: Bergmeister

(Z. f. A.), Calderaro (La clin. ophth.), Curtis (Rev. gén. d'opht.), Foucher (The ophth. Rec.), Hamma (A. f. A.), Kleijn und Gerlach (Ned. Tijd. G.), Löhlein (A. f. O.), Peschel (Deutsche med. Woch.), Schneider (Z. f. A.), Seefelder (A. f. O.), Stieren (The ophth. Rec.) und Pascheff (Arch. d'opht.). — Cobbladik (The Ophthalmoscope) beschreibt den anatomischen Befund eines Falles von Neuritis mit Myelitis bei Lues. — Reye (Münchener med. Woch.) den eines Falles von Opticus-Tuberkulose mit völliger Zerstörung des größten Teils des Chiasma und des intrakraniellen Teiles des linken Opticus. — Verhoeff (Z. M.) den eines Falles von Syphilom des Opticus und der Papille mit Spirochätenbefund in den Nerven. — Ogawa (Nip. gank. z.) beschreibt eine kavernöse Sehnerven-Degeneration bei einem Auge, welches von einem Sarkom umwachsen war. — Murray (Ophthalmology) ein Kleinspindelzellen-Sarkom des Opticus, das sich ophthalmoskopisch als kreisrunde Cyste präsentiert hatte. — Klauber (Z. M.) eine Lostrennung der Netzhaut samt Sehnervenkopf von Sehnerven infolge Eindringens eines Eisensplitters. — Hegner (Z. M.) hatte Gelegenheit, Sehnerven bei Intoxikation durch Spirarsyl, Alkohol und durch Sublimat histologisch zu untersuchen. — Dutoit (A. f. A.) bespricht ausführlich den Befund eines Falles von metastatischer Ophthalmie bei Meningitis. — Cantonnet (Arch. d'opht.) veröffentlicht den anatomischen Befund bei Hemianopsie infolge eines Erweichungsherdes am Tractus opt., im Verlaufe einer syphilitischen Basalmeningitis. — Komoto (Nip. gask. z.) den eines Falles von bitemporaler Hemianopsie bei einem Hypophysis-Tumor mit Zerstörung der Keilbeinhöhle. — Bei der anatomischen Untersuchung der Sehbahn von 38 Alkoholisten hat Rönne (A. f. O.) in 11 Fällen das papillomakulare Bündel degeneriert gefunden; in der Retina Degeneration der Ganglienschichten, entsprechend dem zentralen Farbenskotom. — Tersien und Bourdier (Arch. d'opht.) fanden, bei Läsionen der Tractus optici infolge von epidemischer Meningitis cerebrospinalis, diffuse Perineuritis des Opticus. — Salus (A. f. A.) sah einen Fall von erworbener echter Retraktionsbewegungen der Augen, als Begleit-Erscheinungen einer zerebralen Erkrankung; die Sektion ergab eine Cysticercusblase im IV. Ventrikel. — Vassiliades (The ophth. Rec.) beschreibt einen phthisischen Bulbus, in dem sich die verknöcherte Membrana hyaloidea befand. — Rohner (Arch. d'opht.) veröffentlicht einen Fall von Blicklähmung nach links ohne weitere Komplikation; die Sektion ergab einen Tuberkel am Boden des IV. Ventrikels. — Marno (Z. M.) sah ein Rundzellensarkom des Rectus sup. nach Kontusion. — Gabrielides (Arch. d'opht.) beschreibt den histologischen Befund von 3 Adenomen der Meibom'schen Drüsen des Oberlides. — Ebenso Hesse (Z. M.). — Petit und Cotoni (Arch. d'opht.) veröffentlichen den histologischen Befund eines Chalazions fibrös-bindegewebigen Charakters. — Wernke (Wjest. ophth.) beschreibt eine Elephantiasis der Lider mit erysipetatöser Entzündung und den histologischen Befund eines ausgeschnittenen Stückes. — Meyerhof (The ophth. Rec.) veröffentlicht den anatomischen Befund eines großen Angiofibroms des Lides mit zahlreichen venösen Bluträumen. — Terrien (Arch. d'opht.) den eines enorm großen encephaloiden Sarkoms des Oberlides. — Alt (The americ. Journ. of Ophth.) den eines cystischen Adenokarzinoms des Lides, von einer Talgdrüse ausgehend. — Schnaudigel (A. f. O.) den eines chalazionähnlichen Rhabdomyoms des Orbicularis mit zum Teil amyloider Entartung der Muskelfasern. — Continuo (A. f. O.) fand, daß nach Epilation der Cilien in den Follikeln eine progressive Involution eintritt, ähnlich der beim normalen Altern der Cilien. — Mendey (Z. M.)

beschreibt den histologischen Befund eines haselnußgroßen Gumma der Tränendrüse. — Kratz (A. f. O.) den zweier Mischtumoren aus der Tränendrüsengegend. — Einen ähnlichen Fall van Duyse (Arch. d'opht.) — Den anatomischen Befund bei Orbitalphlegmone unter dem Bilde einer Thrombophlebitis, mit multipler Absceßbildung verlaufend, bespricht Birch-Hirschfeld (A. f. O.). — Derselbe Autor (Ber. der ophth. Ges.) berichtet über den anatomischen Befund an den Sehnerven bei Orbitalphlegmone nach Empyem der Ethmoidalhöhle, Thrombophlebitis nach Trauma und bei zwei orbitalen Karzinomen. — Weiter bringt dieser Autor (Z. f. A.) den anatomischen Befund eines Falles von Tuberkulose der Orbita (einwandsfreie Tuberkelbazillen im oberen Teile des vorderen Sehnervenabschnittes). — Pichler (Z. f. A.) veröffentlicht 8 Fälle von traumatischem Enophthalmus mit 2 Obduktionsbefunden. — Beiträge zur Anatomie der orbitalen Neubildungen liefern: Mendez (Z. M.), Orbitalcyste, Suganuma (Z. M.), Chlorom, Mizno (A. f. A.) und Coulter und Coats (Ophth. Hosp. Rep), Ring (The ophth. Rec.), Orbitalfibrom, Haden (The Ophth. Rec.), Melanosarkom der Orbita, Schumway (A. f. A., amerik. Ausg.), metastatisches Karzinom des Orbitalgewebes, und Hansell (The ophth. Rec.) gestieltes Osteom. — Douling (Ophthalmology) veröffentlicht 2 Fälle von Suparorbitalneuralgie; in einem Falle infolge einer Knochengeschwulst im Foramen opt., im 2. Falle infolge geheilter Knochenspaltung des Foramen supraorbitale mit Kallusbildung. — Nach Elschnig (A. f. O.) ist die antigene Wirkung von ins Auge eingebrachten Antigenen auf das Blutserum eine geringe, und zwar geringer als bei subkutaner Einverleibung; die antigene Wirkung ist größer, wenn das injizierte Tier schon für die eingebrachte Substanz immunisiert ist. — Nach Miyashita (Z. M.) ist das Gesetz der Cytotoxin-Retention durch den sekretorischen Apparat des Auges insofern bestätigt, als eine Komponente des Cytotoxin, das hämolytische Komplement, im ersten normalen Kammerwasser nicht nachweisbar ist; die andere Komponente, der hämolytische Ambozeptor, ist dagegen konstant im unbeeinflußten Kammerwasser bei den aktiv genügend hoch immunisierten Kaninchen nachweisbar. Der hämolytische Ambozeptor verhält sich somit ungefähr gleich wie das Agglutinin, Rezeptor zweiter Ordnung. — Nach Salus (A. f. O.) können im ersten Kammerwasser Komplemente nicht nachgewiesen werden. Die Antikörper gehen nicht in gleicher Weise in das normale Kammerwasser über. Nach der Punktion ist das Kammerwasser reich an Antikörpern, wenn auch nicht so reich wie das Serum. Der normale Ciliarkörper ist für Eiweißpräzipitine vollständig undurchgängig. Nach der Punktion erscheinen aber Präzipitine rasch im Kammerwasser. Für die absolute Retention der Präzipitine muß ein gewisses Scheidevermögen des transsudierenden Organs bestehend angenommen werden. — Morax (Ann. d'ocul.) bezeichnet als Eingangspforte bei Staphylokokken-Infektion die äußere Haut; der okulare Herd ist oft das erste Symptom. — Nach Schneider (Ber. ophth. Ges.) tritt die Phagozytose virulenter Pneumokokken nur unter dem Einflusse selbständig opsonierend wirkender, thermostabiler Substanzen, der sogenannten Bakteriotropine ein. — Nach Filatow's (Wjest. ophth.) Versuchen sind die pathogenen Eigenschaften verschiedener Arten des Bact. subt. auch verschieden. — Stargardt (Ber. der ophth. Ges.) weist nach, daß eine Zahl von chronischen Entzündungen nach Verletzungen und Operationen durch den früher für harmlos gehaltenen Xerosebazillus hervorgerufen werden kann. — Dagegen bestätigt Ruata (Arch. di Ott.) das Fehlen einer Pathogenität für den Xerosebazillus. — Nach Angelucci (Arch. di Ott.) können

Augen, die einer Operation unterworfen sind, infolge von Alterationen des Allgemeinzustandes in Entzündung geraten, wobei auch die durch jenen Zustand produzierten Toxine die Virulenz der lokalen Infektionskeime steigern können. — Lafon (Ann. d'ocul.) berichtet über zytologische und mikrochemische Untersuchungen des Bindehautsekretes. — Vasquez Barrière (Z. M.) über bakteriologische Untersuchungen von Konjunktival-Infektionen in Uruguay. — Miyashita (Z. M.) fand bei Diplobazillen-Conjunctivitis eines an Erysipel Gestorbenen Staphylokokken neben Diplobazillen papilläre Wucherung mit Zelleninfiltrat und Hyperämie des adenoiden Gewebes und Verschleimung der Epithelien. — Reis (Z. M.) beschreibt auf Grund experimenteller Untersuchungen die Symptome des Diplobazillenkatarrhs. Die Wirkung der beim Diplobazillenkatarrh angewandten Heilmittel beruht auf einer Gefäßverengerung und Verdichtung des Gewebes. — Landmann (A. f. A., amerik. Ausgabe) beschreibt einen neuen Erreger der Conjunctivitis (Gruppe der Diplobazillen). — Nach Rosenhauch's (A. f. O.) Versuchen wird die phlyktänuläre Entzündung durch Zusammenwirken innerer (Tuberkelbazillentoxine) und äußerer Ursachen (Gifte anderer Mikroben) hervorgerufen. — Mit dem Trachomerreger, Trachomkörperchen, Prowazek'schen Körperchen usw. beschäftigen sich: Addario (A. f. A.), Dreyer und Meyerhof (Z. M.), Flemming (A. f. A.), Gallenga (Ann. di Ott.), Halberstädter (Berl. klin. W.), Halberstädter und Prowazek (Berl. klin. W.), Hegner (Ber. der ophth. Ges.), Herzog (Ber. der ophth. Ges.), Heymann (Berl. klin. W.), Junius (A. f. O.), Kutscherenko (Wratsch), Lindner (Deutsche med. Woch. und A. f. O.), McKee (The ophthalmosc.), Mutermilch (A. f. O.), zur Nedden (A. f. A.), Ochi (Nip. gank. z.), Stanculeanu (The ophthalmosc.), Stargardt (Med. Klin.), Tschirkowsky (Wjest. ophth.), Wolfrum (Z. M.), Zade (A. f. O.). — Scholtz (Z. M.) beschreibt einen Fall von Gangrän der Bindehaut nach einem 10 Jahre früher stattgefundenen Eindringen eines Fremdkörpers (Bacillus fusiformis und Spirochaeta dentium). — Wladutschessky (Wjest. ophth.) einen subkonjunktivalen Absceß (Staphylococcus pyogenes aureus und rosa Hefepilze). — Addario (A. f. O.) einen Fall von konjunktivaler Infektion mit Scheidensekret einer Gesunden (Streptobazillen). — Stephenson (The ophthalmosc.) einen Fall von Membranen an der Konjunktiva und Kornea, die Diphtheriebazillen und Streptokokken enthielten. — Nach Gebb (Ber. der ophth. Ges.) wird eine bakterielle Hornhaut-Infektion durch das spezifische Serum beeinflußt; bei passiver Immunisierung mit heterologem Serum gibt die intravenöse Injektion des Serums in großer Menge die besten Resultate. — Miyashita (Ber. d. ophth. Ges.) bezeichnet die Anteilnahme der Kornea an der Pneumokokkenimmunität als sehr gering. — Igersheimer (Deutsche med. W.) erklärt die Keratitis parenchymotosa auf Grund des Nachweises der Spirochaeta pallida in einem exzidierten Stück für eine echt luetische Erkrankung. — Fälle von Keratomykosis veröffentlichen: Feruglio (Ann. di Ott.), Hajano (Nip. gank. z.), Morax (Ann. d'ocul.), Rosenhauch (Z. M.). — Mauersberg (Z. M.) beschreibt eine Hypopyonkeratitis (Bacillus pyocyaneus). — Löwenstein (Z. M.) veröffentlicht bakteriologische Untersuchungen von Hornhaut-Geschwüren. — Derselbe Autor (Fortschr. der Medizin) berichtet über Untersuchungen von Diplobazillen-Geschwüren. — Kodama (Z. M.) über einen Ringabsceß der Hornhaut nach Verletzung (Subtilis-Infektion). — Purtscher (A. f. O.) über einen Fall von perforierender Hornhautnarbe, Glaskörperabsceß, Netzhautablösung; Vorkommen drusiger Gebilde im Glaskörperabsceß, die als Zerfallsprodukte von Bakterien oder von

höheren Pilzen aufgefaßt werden. — Wirtz (Z. f. A.) über Vereiterung der Hornhaut nach Schiel-Operation (Streptococcus longus). — Philippow (Wjest. ophth.) über eine glasartige Bildung in der Vorderkammer des Kaninchenauges nach chronischer eitriger Entzündung (Staphylokokken). — Dupuy-Dutemps und Lemarchal (Ann. d'ocul.) fanden metastatische Skleritis als erstes Symptom einer allgemeinen Streptokokken-Infektion nach Panaritium. — Bakker (Ned. Tijd. v. G.) fand in der aspirierten Flüssigkeit einer venösen Iricyste Kokken. — James (The ophth. Rev.) beschreibt einen Fall von traumatischer Panophthalmitis (B. aërogenes capsulatus in der Netzhaut). — Lutz (Z. M.) einen Fall von ektogener Panophthalmitis (Pneumococcus subtilis und Anaëroben). — Über Sporotrichose berichten: Morax und Cruchandeau (Ann. d'ocul.), Jeanselme und Poulard (Ann. d'ocul.), Gifford (The ophthalmoscope), Velter (Ann. d'ocul.), Morax (Ann. d'ocul.). — Lindahl (A. f. A.) berichtet über den Schutz des Auges gegen Infektion in der vorderen Kammer und über infektionsfördernde Wirkungen der Linsensubstanz. — Demaria (Arch. de oftalm.) erhielt bei seinen Versuchen mit Toxinen an der Linse ausgedehnte Degeneration des Kapselepithels und subkapsulares Transsudat. — Gradle (Z. M.) hält bei der bakteriologischen Untersuchung des Bindehautsackes vor der Star-Operation die kulturelle Methode für unentbehrlich. — Nach Bietti (Ann. di Ott.) gibt die Gegenwart des Staphylococcus albus non liquefaciens im Bindehautsacke keine Kontraindikation für die Star-Operation. — Hancock (Ophth. Hosp. Rep.) teilt 3 Fälle von postoperativer Infektion nach Katerakt-Extraktion mit; in 2 Fällen Staphylococcus albus, in einem Xerosebazillen in der Vorderkammer. — Stephenson (The Americ. Journ. of Ophth.) hatte unter 50 Fällen von Blepharitis ulcerosa $^4/_5$ Reinkulturen von Staphylokokken. — Nach Zade (A. f. O.) enthält die Tränenflüssigkeit weder baktericide Substanzen, noch Opsonine; ebenso das normale Kammerwasser; wohl aber das 2. Ersatzkammerwasser. Auch bei Reizzuständen des Auges sind solche nachweisbar, aber quantitativ viel geringer als im Blutserum. — Nach Schneider (A. f. O.) enthält das normale Sekret der Tränendrüse und Konjunktiva keine baktericiden hämolytischen und opsonierenden Substanzen. — Herrenschwand (Z. M.) beschreibt einen Fall von Bacillus mesentericus ruber neben Streptotrix im oberen Tränenröhrchen. — Tjumanzew (Wjest. ophth.) eine Aktinomykose des Tränensackes. — Zahn (Z. M.) eine Aktinomykose der Orbita. — Wirths (Z. f. A.) einen metastatischen Orbitalabszeß im Anschlusse an Panaritium (Staphylococcus pyogenes aureus). — Pascheff (Ann. d'ocul.) einen Orbitalabsceß bei Malaria (Streptokokken). — Oreste (Ann. d'ocul.) eine Infektion mit Bacillus perfringens nach Verletzung.

Therapie der Augenkrankheiten: Hess (Med. Klinik) und Butler (The ophthalmoscope) halten die Calmette'sche Reaktion für gefährlich. — Wiegmann (Woch. f. Th. u. H.) sah ein Kind wenige Tage nach Pirquet'scher Kutan-Reaktion an Meningitis sterben. — Oliver (Ophthalmology) empfiehlt die Konjunktival-Reaktion zur Sicherung der Diagnose primärer Augentuberkulose. — Harrington und Bollantyne (The ophthalmoscope) bezeichnet die Ophthalmoreaktion als unzuverläßlich. — Motelese (Ann. di Ott.) und Marzorati (La clin.) empfehlen Pikrinsäure bei äußeren Augenkrankheiten. — Grabunow (Wratsch) empfiehlt Pyocyanase bei Conjunctivitis, Blennorrhöe, Trachom usw. — Hesse (Woch. f. Th. u. H.) Augenbäder mit künstlichem Emser Salz und Borax bei Katarrhen. — Ascher (Woch. f. Th. u. H.) Sol. Corticini mit Adrenal. und Kokain bei spezifischer Conjunctivitis. — Ammon

(Münch. med. Woch.) Quecksilberjodid bzw. -jodür, bei skrofulösen Augenleiden. — Vogt (Z. M.) Naphthalansalben bei Hornhaut- und Bindehautekzem. — Für die Trachombehandlung empfehlen: Collins (The Royal Lond. ophth. Hosp. Rep.) Expression und Cuprum sulf. — Hegner und Baumm (Berl. klin. W.) Quarzbestrahlung. — Lundsgaard und Grönholm (Bibliothek f. Laeger) Lichtbehandlung. — Arlt (Ärztl. Fortb.) Cusol (lösliches Salz von Cupr. citric.). — Farmarier (La clin. opht.) empfiehlt Akoin-Öl als Analgetikum nach der Kauterisation des Trachoms. — Nach Kubli (Wjest. ophth.) hat das Acidum jodicum bei der Trachombehandlung keinen Vorzug vor Argentum und Cuprum. — Jocqs (La clin. opht.) unterscheidet 3 Perioden der Trachombehandlung: medikamentöse Behandlung bei frischem Trachom, chirurgische Behandlung bei altem Trachom und Behandlung der Folgezustände. — Für die Prophylaxis der Blennorrhoea neon. empfiehlt Willim (Z. M.) 5 %iges Sophol. — Nach Walter (Woch. f. Th. u. Hyg.) ist Lenicet allein für sich bei Blennorrhöe nicht wirksam. — Bayer (Münch. med. W.) warnt vor demselben. — Walker (The ophthalmoscope) behandelt die Augen-Eiterung Neugeborener mit warmen Umschlägen, Natr. bicarb.-Ausspülungen und Einträufelungen von 1 %igem Nitr. arg. mit 20 %igem Glyzerin. — Scipiades (Pester med. chir. Presse) zieht das essigsaure Silber dem Sophol bei der Behandlung der Augeneiterung Neugeborener vor. — Cassimatis (La clin. optht.) befürwortet Argentum nitricum in steigender Konzentration. — Darier (La clin. opht.) organische Silbersalze. — Darenberger (Woch. f. Th. u. H.) Collargol. — van Lint (La clin. opht.) Argyrol. — Cawoll (The Americ. Journ. of Ophth.) sieht den Grund der häufigen Erblindungen durch Augen-Eiterung der Neugeborenen in mangelhafter Behandlung und unzureichender Credé'scher Prophylaxe. — Eisenstein (Petersb. med. chir. Presse) wendet bei lymphatisch-skrofulösen Augenkrankheiten, anstatt Kalomel, Borsäure in Substanz an. — Fromaget (Ann. d'ocul.) bezeichnet Quecksilberkuren bei Kerat. e lue cong. als nutzlos. — Wictz (Z. M.) empfiehlt bei infektiösen Hornhautgeschwüren Zink und Kupfer-Iontophoresen. — Greven (Therap. Rundsch.) Äthylmorphinjodid bei entzündlichen und traumatischen Hornhautentzündungen. — Dor (La clin. opht.) Instillationen von Elektrokuprol gegen neuralgische Schmerzen bei traumatischer Keratitis. — Brown (The Americ. Journ. of. Ophth.) Dionin gegen Kornealtrübungen. — Ohm (Z. M.) subkonjunktivale Jodkalium-Einspritzungen bei bandförmiger Hornhauttrübung. — Moset (Arch. d'opht.) Zerstäubung schwefelhaltiger Mineralwässer bei alten Leukomen. — Oppenheimer (Deutsche med. W.) läßt bei Iritis Erwachsener alle 10 Minuten Kokain-Atropin einträufeln, bis alle Synechien gelöst sind. — Catapano (Berl. klin. Woch.) bespricht die mydriatische Wirkung von Organ-Extrakten und -Flüssigkeiten. — Emerson (The ophth. Rev.) tritt für den Gebrauch des Homatropin an Stelle des Atropins ein. — Liebermann (Szemszet) bezeichnet als bestes Ersatzmittel für Kokain das Novokain. — Couvin (La clin. opht.) berichtet über Idiosynkrasien gegen Kokain und Atropin (Lidödem). — Zirm (Woch. f. Th. u. H.) hat ausgezeichnete Erfolge mit Dionin. — Selenkowsky (Wjest. ophth.) erklärt das Dionin als kontraindiziert bei entzündlichen Verletzungen des Auges; Adam (Münchner med. W.) warnt vor Überschätzung des Dionins. — Friebis (The ophth. Rev.) und Gifford (The Ophthalmoscope u. Z. M.) wenden bei sympathischer Ophthalmie Quecksilber und Natr. salic. an. — Semple (The Americ. Journ. of ophth.) bespricht die gute Wirkung der Herabsetzung des allgemeinen Blutdruckes auf gewisse Augenkrankheiten. — Nach Thomas

und Fischer (Ann. of Ophth.) setzen subkonjunktive Injektionen von Natrium citric. den Druck glaukomatöser Augen rasch herab, können aber nicht als Heilmittel angesehen werden. — Katz (Klin. therap. Wochenschr.) erklärt den Einfluß von Jodtropfen auf den Verlauf des Altersstars für unzweifelhaft. — Whinnie (The ophth. Rev.) sah eine beginnende Katarakta bei einem Luetiker nach Quecksilberkur rückgängig werden. — Windless (Arch. of Ophth.) wendet bei Linsen-Verletzungen und -Operationen an der Linse abwechselnd Atropin und Eserin an. — Thilliez (La clin. opht.) hat gute Erfolge von Fibrolysin bei Glaskörperblutungen. — Ollendorf (Z. f. A.) wendet dasselbe subkonjunktival an. — Feilchenfeld (Med. klin.) empfiehlt Adrenalin innerlich bei Retinitis haemorrhag. — Hertel (Z. M.) berichtet über die Erfolge von subkonjunktivalen Kochsalz-Injektionen. — Dianoux (La clin. opht.) sah nach innerlichem Gebrauch von Farnkraut-Extrakt einen Cysticercus schwinden. — Zur Desinfektion der Lider verwendet Lundsgaard (Dansk. Klinik) Jodspiritus. — Segelken (Z. M.) Jodtinktur. Bei entzündlichen Liderkrankungen befürwortet Ballaban (Wiener med. W.) die Bier-Klapp'schen Saug- und Stauungs-Therapie. — Nach Forster (The ophth. Rev.) genügten bei Tränensackeiterung der Neugeborenen Ausdrücken des Sackes und Zinksolutionen. — Lamm (Augenklinik zu Stockholm) sah nach Ausspülung eines eiternden Tränensackes mit Hyd. oxycyan. (1 : 2000) Thrombophlebitis orbitae et bulbi auftreten. — Elschnig (Beitr. z. klin. Chirurgie) empfiehlt bei Jochbeinfrakturen, sobald es der Bluterguß zuläßt, mechanisch zu reponieren. — Klinedinot (The ophth. Rev.) heilte einen Varix oder Angioma venosum der Orbita durch Alkoholinjektionen. — Radiumtherapie empfehlen: Darier (La clin. opht.) bei Orbitalneuralgien und Fazialislähmung. — Lawson und Mackenzie (Brit. med. Journ.) bei äußeren Augenerkrankungen. — Poulard (Arch. d'opht.) bei Epitheliom des Lides. — Prokopenko (Wjest. ophth.) bei körnigem Trachom. — Für Tuberkulinkuren enpfehlen: das Alttuberkulin Leber (A. f. O.), Hummelsheim (A. f. A.;) das Tuberkulin Beraneck's Junius (Ophthalmology); Bazillenemulsion Herrenschwand (A. f. A.). — Heilung mit Tuberkulin erzielten: Fromaget (L'opht. prov.) bei tuberkulöser Irido-chorioiditis. — Fejer (C. B.) bei einem solitären Aderhauttuberkel. — Busse (A. f. O.) berichtet ebenfalls über gute Erfolge von Tuberkulin-Injektionen. — Bywater (The ophthalmoscope) hatte in 12 Fällen phlyktänulärer Entzündung nach Moro'scher Tuberkulineinreibung positive Reaktion. — Kerry (Ophthalmology) empfiehlt subkutane Jodoforminjektionen bei Augentuberkulose. — Nach Axenfeld (The ophth. Rev.) ist jede Serumtherapie nur als Unterstützung anzuwenden, da sie allein nicht wirksam genug ist. — Alexendroff (La clin. opht.) hat gute Erfolge mit paraspezifischer Serotherapie. — Nach Lazarus (Wjest. ophth.) kürzt die Serumtherapie die Krankheitsdauer bei Ulcus serpens ab. — Marx (A. f. A.) hält dagegen von der Serumbehandlung bei ausgebildetem Ulcus serpens sehr wenig. — Axenfeld (A. f. O.) bezeichnet Deutschmann's Hefeserum als einen ungenügenden Ersatz der Kaustik. — Deschamps (La clin. opht.) sah gute Erfolge von Rosenthal'schem Serum bei rheumatischen Augenaffektionen. — Verrey (Arch. d'opht.) hat mit Marmorck's Tuberkulose-Serum günstige Resultate. — Cabannes (Ann. d'ocul.) heilte eine diphtheritische doppelseitige Abducenslähmung mit Seruminjektionen. — Yvert (Rec. d'opht.) hatte gute Erfolge mit dem antidiphtheritischen Serum bei Augenkrankheiten. — Mit der Wassermann'schen Reaktion beschäftigen sich: Cohen (Ann. of ophth.), Elchlepp (A. f. A.), Fleischer (Z. M.), Hessberg (Z. M.), Stuelp (A. f.

A.) und Wolff (Ned. Tij. v. G.) — Arbeiten über Ehrlich-Hata, Arsenbenzol Arsazetin, Salvarsan bringen: Cohn (Woch. f. Th. u. H.), Grosz (Deutsche med W.), Hammes (Deutsche med. W.), Hesse (Z. M.), Igersheimer (Berl. klin. W. u. Münch. med. W.), Kowalewski (Berl. klin. W.), de Lapersonne und Leri (Arch. d'opht.), Nacht (Woch. f. Th. u. H.), Schanz (Münch. med. W.), Stern (Deutsche med. W.), Wechselmann und Seeligsohn (Deutsche med. W.). — Nach Perlmann (Z. M.) wirkt strömender Dampf auf das Auge schmerzstillend und regt den Stoffwechsel an. — Sylba (Woch. f. Th. u. H.) empfiehlt Diaspirin als Schwitzmittel bei Augenkrankheiten. — Klein (Zeitsch. f. Balneologie) bespricht die Indikationen und Kontraindikationen der Schwefelthermen bei Augenkrankheiten. — Neue Augentropfgläser empfehlen Driver (Münch. med. Woch.) und Falta (Deutsche med. Woch.). — Best (Med. Klinik.) hält direkten Schutz der Augen vor ultraviolettem Licht nicht für notwendig; man hat sich nur gegen zu hohe Strahlungs-Intensität der sichtbaren Strahlen zu schützen. — Voege (Berlin) hält die Furcht vor ultravioletten Strahlen ebenfalls für nicht begründet. — Nach Schanz und Stockhausen (A. f. O.) soll eine gute Schutzbrille die Strahlen, die Fluorescenz in den Augenmedien hervorrufen, möglichst vollständig absorbieren, die sichtbaren aber nicht unnötig schwächen. — Dieselben Autoren (A. f. A.) empfehlen Euphosgläser. — Krotow (Wjest. ophth.) empfiehlt Hallauer's Schutzgläser. — Hertel und Henker (A. f. O.) befürworten Schott'sche Neutralgläser. — Terson (La clin. opht.) benutzt Augenverbände aus Filz. — Darenberger (Woch. f. Th. u. H.) Mastixverbände.

Augen-Operationen: Wright-Wootton (Ann. of Ophth.) empfiehlt bei Trachom eine Kombination von Heisrath'scher Exzision und Tarsalresektion nach Kuhnt. — Nach Falta (Z. M.) bewirkt die Trachom-Operation in der Überzahl der Fälle Hebung der Sehkraft; ein Pannus tritt nach der Operation nicht mehr auf; Beschreibung einer Preßrollzange, Kurette, und eines Lidextensors. — Grönholm (A. f. A.) gibt eine Pinzette an, mit der es gelingt, das obere Lid einschließlich des Fornix umgestülpt zu erhalten. — Ssurow (Woj. med. Journ.) hat gute Erfolge bei Pannus crassus durch Deckung der Hornhaut mit frischen Eihäutchen. — Koyle (Ophthalmology) berichtet über Konjunktivalplastik bei einem traumatischen Hornhautdefekt. — Kuhnt (Z. f. A.) gibt Verbesserungen seiner Bindehaut-Keratoplastik an. — Löhlein (A. f. A.) berichtet über eine erfolgreiche Methode der Hornhaut-Transplantation. — Derselbe Autor (Z. M.) macht technische Bemerkungen zum Verfahren der Hornhaut-Überpflanzung. — Kuhnt (Z. f. A.) veröffentlicht ein operatives Verfahren gegen partielle Hornhaut-Staphylome. — Ohm (Centralbl. f. Augenh.) beschreibt eine Modifikation des Tätowier-Instrumentes. — Cosmettatos (La clin. opht.) empfiehlt bei der Iridektomie wegen hinteren Synechien das Häkchen; bei enger Kammer ein gekrümmtes Messerchen zur Kammer-Eröffnung. — Gaupillat (La clin. ophth.) befürwortet das Synechotom zur Lösung eingeklemmter Iris. — Gruening (A. f. A., amerik. Ausg.) empfiehlt bei traumatischen Irisprolaps die von Leber angegebene Exzision des Iristeiles. — Jameson (A. f. A., amerik. Ausg.) gibt eine Methode an, die die üblen Folgeerscheinungen bei den Operationen der Iridodialysis verhindern soll. — Abadie (La clin. opht.) heilte einen Fall von Glaukom durch einfache Einschneidung der Iris. — Derselbe Autor (Arch. d'opht.) empfiehlt Schnitt durch die Ciliarzone oder Ciliartomie, besonders bei Glaucoma degenerativum. — Bettremieux (Ann. d'ocul.) bespricht die Vorzüge der einfachen Sklerektomie und berichtet (Rec. d'opht.) über 3 Fälle

von Chorioretinitis, die er in dieser Weise operiert hatte. — Beard (The americ. Journ. of Ophth.) empfiehlt als beste Methode der Operation des chronischen Glaukoms die vordere Sklerotomie mit Erzeugung einer Filtrationsnaht. — Terson (Ann. d'ocul.) macht die vordere Sklerotomie in Fällen, wo die Iridektomie gefährlich und ungenügend erscheint. — Lagrange (Arch. d'opht.) verbindet seine Sklerotomie eventuell mit einer peripheren oder gewöhnlichen Iridektomie. — Bentzen (A. f. O.) spricht sich für den Wert der Holth'schen Operation aus. — Denig (Ophthalmology) gibt ein Verfahren gegen Glaukom an, welches den Zweck hat, eine dauernde Filtration zu erreichen. — Elschnig (Z. M.) erklärt die Zyklodialyse für ein wirksames, einer Weiterprüfung würdiges Heilverfahren bei Glaukom. — Young (The ophth. Rev.) gibt ein Verfahren für die Trepanierung bei Glaukom an. — Elliot (The Ophthalmosc.) trepaniert bei Glaukom dicht am Limbusrande; fällt die Iris vor, so wird iridektomiert. — Nach Hoeve (Ned. Tij. v. G.) ist bei Glaucoma haemorrh. die Iridektomie indiziert, wenn lokale Netzhautsklerose vorhanden ist; nicht indiziert, wenn allgemeine Gefäßsklerose nachweisbar ist. — Derselbe Autor (Arch. d'opht.) berichtet über einen guten Erfolg der Iridektomie bei Glaucoma haemorrh. — Nach Salus (Z. M.) ist bei Sekundärglaukom durch Cataracta senilis intumescens die Anwendung von Mioticis und dann die primäre Extraktion angezeigt; bleibt die Vorderkammer sehr groß, die Tension hoch, so ist hintere Skleralpunktion mit nachfolgender Extraktion angezeigt. — Abadie (Arch. d'opht.) berichtet über einen Fall von Sekundärglaukom nach Cataracta traumatica; Extraktion, Fadenbildung zwischen Starresten und Hinterfläche der Hornhaut; Heilung durch Iridektomie. — Allport (Brit. med. Journ.) macht bei Buphthalmus Skleralschnitt wie bei der Extraktion mit Stehenlassen einer Bindehautbrücke. — Wittmer und Nagano (A. f. A.), Bericht über 600 Extraktionen von Altersstar mit peripherer Iridektomie; gute optische und kosmetische Erfolge. — Über Smiths Extraktion berichten: Birdwood (The ophth. Rev.), Clark (The ophth. Rev.), Fink (The Ophthalmosc.), Greene (The ophth. Rev.), Jamison (The ophth. Rev.), Lister (Arch. of Ophth. und A. f. A., amerik. Ausg.), M'Kechnie (The ophth. Rev.), Smith (The ophth. Rec.), Vail (The Ophthalmosc.). — Smith und Hari Chaud (The ophth. Rec.) bezeichnen Col. Malronez in Amritsar (1894) als den ersten, der die Linse in der Kapsel extrahierte, ohne mit einem Instrument in das Augeninnere einzugehen.[1] — Fage (Arch. d'opht.) befürwortet bei der Extraktion die Herausreißung eines Lappens der Vorderkapsel. — Dimmer (A. f. A.) sieht in der peripheren Iridektomie eine sehr wertvolle Verbesserung der Technik der Star-Extraktion mit Lappenschnitt. — Claiborne (Ophthalmology) bespricht einige Erfahrungen bei Star-Operationen. — Vernier (L'opht. prov.) hält die präparatorische Iridektomie bei der Star-Operation für wichtig, um sichere Resultate zu erzielen. — Harman (The ophth. Rev.) bespricht die technische Ausführung der Irrigation der vorderen Kammer. — Killen (The ophth. Rev.) berichtet über M'Keowns Vorderkammer-Ausspülung, die er für nicht ganz gefahrlos hält. — Kalt (Ann. d'ocul.) befürwortet bei der Extraktion unkomplizierter Stare die Naht. — Geis (Berl. klin. Woch.) Eserineinträuflungen unmittelbar nach der Extraktion ohne Iridektomie, um Irisprolaps zu verhüten. — Stanculeanu und Rasvan (Ber. d. ophth. Ges.)

[1] Zur Sache, die jenen Hrn. in Indien unbekannt, vgl. Centralbl. f. Augenheilk., Juni—Juli 1910. H.

haben Versuche mit Mydriaticis und Mioticis, insbesondere für die Operation des grauen Stars, angestellt. — Trousseau (Arch. d'opht.) macht auf unmerkliche Einrollung des Lappens als Ursache der Nichtwiederherstellung der Vorderkammer nach Star-Operation aufmerksam. — Widmark (Stockholm. Augenklinik) berichtet über die Folgen verspäteter Wiederherstellung der Vorderkammer nach Star-Operation. — Butler (The ophth. Rev.) beschreibt 2 Fälle von verzögerter Herstellung der Kammer nach Extraktion. — Grod (A. f. A.) berichtet über Dauerresultate der Operation bei angeborenem Star mit Berücksichtigung der Wachstumsverhältnisse des Auges vor und nach der Operation. — Salus (Deutsche med. W.) fand bei der Extraktion einer Cataracta diabetica ein grünschwarzes Kammerwasser, Sphinkterriß an der strukturlosen Iris; glatte Heilung; die diabetischen Veränderungen im Pigmentblatt der Iris bestanden in kollossaler Quellung der Pigmentschicht. — Le Roux (La clin. opht.) berichtet über einen Fall von Kollaps der Sklera bei einer Star-Operation. — Dupuy-Dutemps (Arch. d'opht.) nahm bei Iridochorioiditis und fistulierender Narbe nach Star-Operation eine Transplantation eines Bindehautlappens vor. — Gonzales (Ophthalmology) berichtet über Halluzinationen bei einer Patientin mit reifer Cataracta, die nach der Operation schwanden. — Burgeois (La clin. opht.) befürwortet die Operation des Verletzungs-Stares nach einigen Wochen. — Bonnefon (Arch. d'opht.) hat günstige Erfolge von Extraktion der Linse bei hochgradiger Myopie. — Thompson (Ophth. Rev.) hält die Myopie-Operation bei Myopie über 18 D für gerechtfertigt; über 30 Jahre alte Patienten sind nicht zu operieren. — Nach Goldzieher (Med. Klin.) kann die Myopie-Operation nur bei Kurzsichtigen höchsten Grades in Frage kommen; Netzhaut-Ablösung läßt sich vermeiden; gefährlicher sind feine Trübungen der vordersten Schichten des Glaskörpers, die gewöhnlich spät auftreten. — Neue Kapselpinzetten werden angegeben von Kalb (Ann. d'ocul.), Tooke (The ophth. Rev.), Stanculeanu (Ann. d'ocul.). — Deutschmann (A. f. O.) verlangt für jeden Fall von Netzhaut Ablösung operative Behandlung. — Terson (La clin. opht.) berichtet über vollständige Vorlagerung mit Resektion nach Durchschneidung des Antagonisten eines gelähmten Muskels nach Schädeltrauma. — Stroschein (Z. M.) gibt eine einfache Methode der Vorlagerung (Muskelverkürzung durch Faltenbildung) an. — Nach Rönne (Hospitalstidende) ist beim konvergierenden Schielen Refraktion, Alternieren und Periodizität des Schielens, einseitige Amblyopie, die Dauer des Leidens vor der Primär-Operation und das Alter bei der Primär-Operation ohne Einfluß auf das Entsteher der sekundären Divergenz; doppelte Tenotomie gibt genau doppelt so häufig Sekundärschielen wie Einzeltenotomien; Vorlagerung gibt die gleiche Anzahl sekundärer Divergenzen wie Tenotomie. — Hummelsheim (A. f. A.) beschreibt seine Methode der partiellen Sehnen-Überpflanzung am Auge. — Rollet (Rev. gen. d'opht.) gibt eine Methode zur Behandlung der Ptosis an (frontale Blepharopexie). — Elschnig (Med. Klin.) macht bei unvollständiger Ptosis Vorlagerung des Levators, bei vollständiger eine Modifikation des Hess'schen Verfahrens; bessere kosmetische und optische Erfolge schreibt er dem Verfahren von Motais zu. — Dor (La clin. opht.) bespricht die provisorische chirurgische Behandlung der paralytischen Ptosis — Meyer-Waldeck (Z. M.) trägt das Pterygium ab und deckt den Substanzverlust mit einem Bindehautlappen. — Neuhann (Med. Klin.) hält die Kenthoplastik bei Hornhaut-Ekzem nur dann indiziert, wenn gleichzeitig die Lidspalte verengt ist oder starker Lidkrampf besteht. — Marquez (Arch. d'opht.) gibt ein neues

Verfahren bei Distichiasis an. — Marongin und Marchi (Ann. di Ott.) machen bei Entropium und Trichiasis eine Plastik des Lidrandes, eventuell eine Wiederaufrichtung des Tarsus. — Lyritzas (A. f. A.) beschreibt eine Modifikation der Kuhnt'schen Tarsus-Ausschälung. — Kuhnt (Z. f. A.) befürwortet die Tarsus-Ausschälung bei Entropium organicum infolge von Narbentrachom; bei noch nicht vollständiger Narbendegeneration eine Modifikation der Tarsotomia longidutinalis von Ammon. — Kardo-Ssussow (Wjest. ophth.) eine Transplantation von Lippenschleimhaut ohne Naht. — Haitz (Z. M.) hat die May'sche Symblepharon-Operation modifiziert (Ersatz der Bindehaut aus der Innenseite des Oberarms). — Blascovics (Z. M.) beschreibt ein plastisches Verfahren bei Trichiasis, — Franke (Z. f. A.) plastische Operationen bei Fällen von sehr ausgedehnten Lidkarzinomen, Meißner (Z. M.) Deckung eines Liddefektes durch Hautknorpellappen aus dem Ohr, Birch-Hirschfeld (Z. f. A.) die Tarsoplastik von Büdinger (Verwendung von Ohrknorpel). — Toti (Z. f. A. und Ann. d'ocul.) gibt eine Beschreibung der Technik der Dakryocystorrhinostomie. — Fergus (The ophth. Rev.) sondiert bei Undurchgängigkeit des Tränenkanals mit feinsten Sonden nur so lange, bis eine Durchspülung möglich wird; versagt diese Behandlung, dann Exstirpation des Tränensackes. — Darier (La clin. opht.) spricht sich gegen die zu häufig vorgenommene Exstirpation des Tränensackes aus. — Rollet (Rev. gen. d'opht.) läßt, um das Tränen nach Tränensack-Exstirpation zu beseitigen, ein Venenstückchen (V. median. cubiti) an die Stelle des Tränensackes einheilen. — Frieberg (A. f. O.) empfiehlt ein neues Instrument zur Herbeiführung permanenter Drainage der Tränenabflußwege. — Nach Gutmann (Deutsche med. Woch.) muß bei Eiterungen der Stirnhöhle und Siebbein-Zellen, die in die Orbita durchgebrochen sind, durch operative Eingriffe von der Orbita aus bis zur Ursprungsstelle vorgedrungen werden. — Über Fett-Transplantationen nach Enukleation berichten: Alling (The ophth. Rev.), Bartels (A. f. A.), Ibershoff (The ophth. Rev.), Lauber (Z. f. A.), Tauber (Z. f. A.). — Schmidt (Z. f. A.) empfiehlt nach der Enukleation die Kugeleinheilung in 2 Zeiten. — Nach Löhlein (A. f. O.) ist die Resectio opticociliaris in Erwägung zu ziehen in Fällen, in denen die Schmerzhaftigkeit allen Mitteln trotzt und nur die Wahl zwischen Enukleation und Resektion bleibt; einer sympathischen Entzündung beugt sie nicht vor. — Golowin (Wjest. ophth.) bespricht die kombinierte Exenteration der Orbita und benachbarten Höhlen, — Calderaro (Z. M.) ein Operationsverfahren zur Ausräumung des Infundibulum orbitae mit Erhaltung des Bulbus. — Vollert (A. f. O.) beschreibt eine Enukleations-Schere. — Elschnig (Münch. med. W.) entfernte einen Eisensplitter aus der noch durchsichtigen Linse durch Eröffnung der Linsenkapsel und Anwendung des Riesenmagnets. — Paderstein (Z. M.) empfiehlt bei Eisensplittern in der Linse die sofortige Extraktion des Splitters auf dem Eingangswege; gelingt dies nicht, dann Entfernung in 2 Zeiten mit Hilfe einer artifiziellen Diszisionswunde. — Körber (Centralbl. f. Augenh.) extrahierte aus einem verletzten Auge ein 15 mm langes Fragment einer Niete mit dem Magnet. — Wharton (The Ophthalmoscope) berichtet über Entfernung von Metallsplittern aus dem Augeninnern (33 Augen gerettet, 17 verloren). — Neue Modelle von Augenmagneten beschreiben: Haab (A. f. A.), Rollet (Rev. gen. d'opht.), Hallauer (Z. f. A.). — Tomey (The ophth. Rev.) veröffentlicht eine neue Erfindung zum Aufhängen von Riesenmagneten. — Klingelfuß (Z. f. A.) stellt fest, daß die Zugkraft im Operationsgebiet eines Innenpol-Magneten über die ganze für die Operation

in Betracht kommende Gegend von gleicher Stärke ist; eine bevorzugte Kraftstelle innerhalb dieser Gegend gibt es nicht. — Kümmell (Z. M.) hatte unter 50 Skopolamin-Morphium-Narkosen 46% gute, 24% brauchbare und 30% schlechte Narkosen. — Stroschein (Ber. d. ophth. Ges.) gibt einen Apparat zur Sterilisation schneidender Instrumente in strömendem Dampf an. — Nach Mayou (The ophthalmosc.) sollte die bakteriologische Untersuchung mittels der Platinöse vor jeder intraokulären Operation gemacht werden.

Krankheiten der Bindehaut: Trousseau (Ann. d'ocul.) beschreibt eine neue Art von Conjunctivitis, die bei einer uratisch veranlagten Kranken vorkam und durch chalazion-ähnliche Knötchen in der unteren Übergangsfalte, die nach und nach spurlos verschwanden, bestand. — Leber und Prowazek (Berl. klin. Woch.) besprechen eine neue infektiöse Bindehauterkrankung (Epitheliosis desquamativa conjunctivae) mit Ausgang in Epithelatrophie. — Widmark (Stockholmer Augenklinik) beschreibt einen Fall ungewöhnlicher Conjunctivitis; stärkste Veränderungen an der Conjunctiva bulbi, diffus begrenzter Herd. — Shoemaker (The americ. Journ. of Ophth.) ist der Ansicht, daß gewisse Formen von Conjunctivitis durch Störungen allgemeiner Natur, wahrscheinlich durch Autointoxikation, verursacht werden. — Lafon (Arch. d'opht.) glaubt, daß bei phlyktänulärer Entzündung die gastro-intestinale Autointoxikation eine Hauptrolle spiele. — Weckers (The Americ. Journ. of Ophth.) sucht zu beweisen, daß die Phyktänen, analog den Tuberkuliden der Haut, tuberkulösen Ursprungs sind. — Schütz und Videky (Wiener klin. Woch.) unterscheiden Phlyktänen exsudativen Ursprungs und Phlyktänen, die auf tuberkulöser Grundlage entstehen. — Nach Trantas (Arch. d'opht.) kommt der Frühjahrskatarrh in der Türkei, vorwiegend in den besseren Kreisen des Volkes, häufig vor. — Widmark (Stockholmer Augenklinik) hält weder die leuchtenden noch die ultravioletten Strahlen für Ursachen der Conjunctivitis aestivalis; eher könnte an Schädigung durch Sonnenlicht gedacht werden. — Nach Post (The americ. Journ. of Ophth.) kommt in den Vereinigten Staaten $^1/_4$ aller Erblindungen auf Blennorrhoea neonator. — Fälle von Parinaud'scher Conjunctivitis veröffentlichen: Almann (Wjest. ophth.), Kraus und Boyle (Ann. of ophth.) und Suda (Nip. gank. z.) — E. und F. Landolt (Arch. d'ophth.) veröffentlichen einen Fall von Pemphigus; operative Beseitigung der Folgezustände. — Peretz (Rev. gen. d'ophth.) bespricht einen Fall von Kalkeinlagerungen der Bindehaut. — Galezowski (Rec. d'ophth.) bringt lymphatische Cysten der Bindehaut durch Anstechen zum Verschwinden.

Krankheiten der Hornhaut und Lederhaut: Mandonnet (Ann. d'ocul.) sah einen Fall von Keratitis superficialis bei erworbener Syphilis; erfolgreiche spezifische Behandlung. — Calderaro (La clin. opht.) beschreibt als Hornhautkomplikation bei Trachom zentrale und parazentrale fleckige, milchweiße Trübungen. — Komoto (Nip. gank. z.) einen Fall von Keratitis parenchymatosa mit Membranbildung an der Hornhauthinterfläche. — Gilbert (Z. M.) fand unter 60 Fällen von Keratitis parenchymatosa 14 Fälle von Keratitis annularis ohne charakteristische Merkmale, die eine Trennung der beiden Formen rechtfertigen würden. — Vossius (Z. M.) hält dagegen die Keratitis annularis für eine besondere Varietät der Keratitis parench. — Marlow (Arch. of Ophth.) beschreibt eine Ophthalmia nodosa mit Knötchen zwischen Hornhaut und innerem Winkel, — Rönne (Z. M.) einen Herpes corneae menstrualis unter dem Bilde einer Keratitis punctata superficial.,

Chauvin (Arch. d'opht.) einen neuralgischen Herpes der Kornea, Rubert (Wjest. ophth.) ein durch anfallsweises Fortschreiten charakterisiertes Ulcus rodens. — Pagenstecher jun. (A. f. O.) fand in 11 Fällen von Keratoconus scheinbare Mydriase, bedingt durch den kleineren Hornhautradius und die größere Kammertiefe. — Adamantiadis (Arch. d'opht.) beschreibt einen Fall von zirkumskripter Ektasie der Kornea. — Tarock (Arch. of Ophth.) glaubt, daß Tuberkulose die wichtigste, wahrscheinlich einzige Ursache der tiefen komplizierten Skleritis ist. — Oreste (Ann. d'ocul.) bespricht Ätiologie, Prognose und Behandlung der Sklero-Keratitis tuberculosa.

Krankheiten der Linse und des Glaskörpers: Becker (Woch. f. Th. u. H.) sah einen spontanen erheblichen Rückgang einer kataraktösen Linse. — Nach Schanz und Stockhausen (A. f. O.) sind die Eigentümlichkeiten des Glasbläser-Stars auf die Einwirkung der kurzwelligen Lichtstrahlen zurückzuführen. — Krusius (A. f. O.) beobachtete einen partiellen Lenticonus anterior und spinngewebige Cholestearin-Bildung im Pupillargebiet.

Krankheiten des Uvealtraktus: Lohmann (Z. M.) berichtet über einen Fall von Ectropium uveae in einem hochgradig entzündlich veränderten Auge. — Widmark (Stockholmer Augenklinik) über einen Fall von mehrere Jahre stationärem Iristumor. — Schirmer (A. f. O.) bezeichnet Hypotonie als ein wichtiges Zeichen der akuten und chronischen Kyklitis; die Druckverminderung liegt in dem veränderten Kammerwasser, welches spärlicher und eiweißreicher abgesondert wird. — Kipp (Arch. of Ophth.) beschreibt 6 Fälle von Aderhautentzündung in nicht myopischen Augen, die, in der Macula sich ausbreitend, auf die Netzhaut übergegriffen hatte. — Hesse (Z. f. A.) berichtet über einen Fall von typischen Chorioidaldrusen mit senilen macularen Veränderungen und Blutungen in der Netzhaut. — Komoto (Nip. gank. z.) über einen Solitärtuberkel der Aderhaut, in dem ein gelblicher Hof sichtbar war.

Sympathische Erkrankung: Troell (Stockholmer Augenklinik) sah 2 Fälle sympathischer Ophthalmie nach Spaltung eines Ulcus serpens und nach perforierender Keratitis, bei der eine blasenförmige Vortreibung mit dem Messer durchstochen worden war. — Rowan und Sutherland (The ophthalmosc.) berichtet über die spindelförmige Gestalt des blinden Fleckens in einem Falle von sympathischer Reizung des Auges. — Nach Dunbar Roy (Ophthalmology) hält bei sympathischer Entzündung die Enukleation des sympathisierenden Auges den entzündlichen Prozeß nicht auf; Versuch, die Sehkraft des ersterkrankten Auges zu erhalten, ist dann die Aufgabe. — Armaignac (Rec. d'opht.) berichtet über eine sympathische Keratitis parenchymatosa nach Verbrennung eines Auges.

Glaukom: Ischreyt (Z. M.) betrachtet das Vorkommen einer klinisch unsichtbaren chronischen Entzündung im Bereiche der vorderen Abflußwege, die zu einer peripheren Irissynechie und Verschiebung des Reticulum sklerocorneale führen kann, als Vorstufe des primären Glaukoms. — Derselbe (Petersburger med. Wochenschr.) fand bei einem wegen Lidkarzinom entfernten Auges als Vorstufe des primären Glaukoms eine chronische Entzündung der die Kammerbucht begrenzenden Gewebe. — Bürk (Z. M.) bezeichnet die Uraninprobe zur Erkennung eines chronischen Glaukoms als brauchbar; negativer Ausfall ist aber nicht entscheidend. — Nach Uribe y Troncoso (Arch. d'opht.) wird das Glaukom begünstigt durch eine ausgebreitete Hyperämie der Aderhaut mit konsekutiver Dilatation der vorderen Ciliarvenen und Lymphostasen im Schlemm'schen Kanal. — Brunetière und

Aubaret (Ann. d'ocul.) besprechen die Refraktionsveränderungen im Verlaufe eines Glaukoms. — Nach Cabannes (Arch. d'opht.) hat plötzliche Akkommodationslähmung die Bedeutung eines akuten Anfalls bei Glaukom. — Ischreyt (A. f. A.) hebt hervor, daß ein wirkliches Glaucoma myopicum bisher pathologisch-anatomisch noch nicht nachgewiesen wurde. — Risley (Ophthalmology) berichtet über 2 Fälle von Glaukom nach Katarakt-Extraktion. — Isupow (Wjest. ophth.) über Retinitis pigmentosa mit typischen akuten Anfällen von Glaukom. — Hoenig (Centralbl. f. Augenheil.) über schlingenförmige Erweiterung der Venen an der Papille in einem Fall von Glaucoma simplex. — Menacho (Arch. de oftalm.) hat häufig Papillitis als Initialsymptom des Glaukoms gesehen. — Nach Haab (Deutsche med. Woch.) gibt es keine außerhalb der glaukomatösen Ätiologie liegende Sehnervenatrophie mit Exkavation, welche der Excavatio glaucomatosa gleich ist. — Nach Hippel (A. f. O.) findet die kausale Druckexkavation durch Schnabels Theorie keine ausreichende Erklärung; daß die intraokuläre Drucksteigerung die wichtigste Ursache der Exkavation ist, bleibt überwiegend wahrscheinlich. — Axenfeld (Ber. der ophth. Ges.) bringt 15 Fälle von Rückbildung einer glaukomatösen Exkavation; er bezeichnet die Lage der Lamina cribr. bei glaukomatöser Exkavation als etwas nicht unbedingt Konstantes. — Kramer (A. f. O.) fand bei seinen Blutdruckmessungen Glaukomkranker keinen Konnex zwischen Blutdruck und intraokulärer Spannung. —. Langenhan (Z. f. A.) weist durch Messungen mittelst Schiötz's Tonometer nach, daß die Druckherabsetzung bei Glaukom durch Eserin und Pilokarpin sehr verschieden sei. — Marple (The ophth. Rev.) tritt für die Zuverläßlichkeit des Schiötz'schen Tonometers ein. — In gleicher Weise spricht sich Stock (Z. M.) aus.

Krankheiten der Netzhaut und des Sehnerven: Wittmer (A. f. A.) beschreibt eine anomale Form von Retinitis pigmentosa. — Mosso (Ophthalmologica) sah bei einem atypischen Fall von Retinitis pigmentosa radiär um die Papille angeordnete, grauschwarze Fäden und Stränge unterhalb der Netzhautgefäße. — Doyne (The Ophthalmosc.) führt als wenig bekannte Symptome bei Retin. pigm. an: lange Dauer der Nachbilder, Bevorzugung eines besonderen Grades künstlicher Beleuchtung, heller Lichtschein in der Gesichtsfeldperipherie, graue Infiltrate innerhalb der pigmentierten Zone und opaleszierende Glaskörpertrübungen dicht vor der Netzhaut. — Dor (La clin. opht.) sah familiäre Chorioretinitis pigmentosa bei 4 Kindern. — Fisher (Ophth. Hosp. Rep.) erklärt die Veränderungen bei Retinitis circin. als Folge von Blutungen in die äußere retikuläre Schichte. — Lauber (Z. M.) berichtet über Fälle von Retinitis punctata albescens einer Familie. — Kipp (Arch. of Ophth.) über Fälle von Chorioretinitis tumida; Syphilis nicht nachweisbar. — Komoto (Nip. gank. z.) über einen Fall von Retino-chorioïditis juxtapapillaris; Zentralskotom, Peripherie des Gesichtsfeldes frei. — Einen ähnlichen Fall, bei dem das ätiologische Moment nicht sichergestellt werden konnte, veröffentlicht Blessig (A. f. O.). — Hesse (Z. f. A.) bespricht 2 Fälle von sogenannten präretinalen Blutungen (vollständige Wiederherstellung). — Gonin (Ann. d'ocul.) 3 Fälle von Hämorrhagie hinter Netzhaut und Aderhaut, Ohnacker (Wiener klin. Rundschau) 17 Fälle von Gliom, davon 5 Fälle durch Operation geheilt. — Hilbert (Centralbl. f. Augenh.) 6 neue Fälle von Farbensehen mit Verschiedenheit in ihrer Erscheinungsweise und bezüglich ihrer Entstehungsursache. — Langenhahn (Z. f. A.) konnte diaphanoskopisch die stark lichthemmenden Eigenschaften markhaltiger Nervenfasern beim Lebenden nachweisen. — Levinsohn (A. f. O.) verteidigt seine Anschauung,

daß neben dem erhöhten intrakraniellen Druck entzündliche Veränderungen des Liquor cerebrospin. bei der Entstehung der Stauungspapille wirksam sind. — Cerqueira (Arch. d'opht.) sah einseitige, plötzliche Erblindung unter dem Bilde einer retrobulbären Neuritis (durch Erkältung); vollständige Heilung. — Knapp (Z. f. A.) berichtet über einen Fall von Venenschlingen auf der stark geröteten Papille; zentrales Farbenskotom, Einschränkung des Gesichtsfeldes. — Gebb (A. f. A.) über Grubenbildung des Sehnervenkopfes; keine Gefäße aus der Grube heraustretend. — Fuchs (Z. f. A.) über Varicenbildung an der Papille, die als Kollateralkreislauf nach Thrombose einer großen Netzhautvene aufgefaßt wird. — Hansell (Ophthalmology) über einen Fall von vorübergehender einseitiger Amblyopie, möglicherweise durch Embolie des Sehnerven bedingt. — Uhthoff (Berl. klin. Woch.) über 2 Fälle von plötzlicher doppelseitiger Erblindung in höherem Lebensalter; im ersten Falle basale Blutung, im 2. Falle Erkrankung der Opticusstämme vor dem Chiasma, angenommen. — Nach Behr (A. f. O.) kann die Herabsetzung der Stäbchenfunktion, das feinste, bis jetzt vorhandene und klinisch leicht nachweisbare Reagens, auf leichte Beeinträchtigung der optischen Leitung im Chiasma zu beziehen sein. Die Stäbchenfunktion wird von einem höheren, mutmaßlich zwischen Tractus optic. und der intercerebralen Leitungsbahn gelegenen Zentrum aus geleitet. — Blessig (Petersb. med. Woch.) berichtet über einen Fall von schwerer Flimmermigräne mit retinalen Angiospasmen, die zu dauernder homonymer Hemianopie führten. — Henning-Rönne (Z. M.) über 2 Fälle von partieller temporaler Hemianopsie, die auf ein destruktives Chiasmaleiden zurückgeführt wurde. — Nach Best (A. f. O.) geht die vertikale Trennungslinie bei Tractus-Hemianopsie ohne Maculaaussperrung direkt durch den Fixierpunkt; die Trennung im hemianopischen Gesichtsfelde erfolgt im Längsmittelschnitt der Netzhaut; es findet sich Halbseiten-Reaktion der Pupille; bei kortikaler nicht. — Köllner (Z. f. A.) stellt fest, daß bei einem positiven Ausfall der Wilbrand'schen Prismenversuche bei Hemianopsie es sich nur um eine gewohnheitsmäßige schnelle Einstellbewegung handelt, welche durch die Erfahrung bedingt ist, daß eben noch gesehene Gegenstände, wenn sie verschwunden sind, auf der Seite des Gesichtsfelddefektes zu gesucht werden müssen. — Behr (Z. M.) empfiehlt die ursprüngliche Wilbrand'sche Methodik des Prismenversuches unter bestimmten Vorsichtsmaßregeln wenigstens in allen Fällen von Hemianopsie mit überschüssigem Gesichtsfeld weiter zu prüfen. — Langenhan (Z. f. A.) bezeichnet die Diaphanoskopie des Augen-Hintergrundes für die Frühdiagnose intraokulärer Tumoren als sehr empfehlenswert. — Golowin (Wjest. ophth.) spricht sich in derselben Weise aus. — Über Chinin-Amaurosen berichten Kribli (Wjest. ophth.), Schweinitz (Ann. of Ophth) und Stasinski (Z. M.) — Birch-Hirschfeld (Fortschr. d. Medizin) beschreibt eine Atoxylamblyopie. — Schirmer (Ophthalmology) berichtet über Schädigungen des Sehnerven durch anorganische und organische Arsenpräparate. — Hegner (Z. M.) über 3 Fälle von Intoxikation durch Spirarsyl, Alkohol und Sublimat. — Gruening (Arch of Ophth.) über 10 Fälle von Methylalkohol-Amblyopie. — Grosz (Bericht der ophth. Ges.) über 10 Fälle von Erblindung wenige Stunden nach Genuß von mit Methylalkohol gefälschtem Rum. — Berger (Centralbl. f. Augenh.) hat Tafeln zur Bestimmung der zentralen Sehschärfe schwachsichtiger Augen, mit Hilfe des Stereoskops, angegeben.

Motilitätsstörungen: Aubineau (Ann. d'ocul.) bezeichnet als ätiologische Momente des Strabismus in erster Reihe Refraktions-Anomalien, dann Verletzungen, Heredität und nervöse Affektionen. — Cauers (A. f. O.) be-

schreibt einen Strabismus convergens nach Keratoïritis; Doppelsehen, Heilung durch Übungen mit dem Amblyoskop. — Krusius (A. f. A.) bespricht die Amblyoskop-Therapie bei Schielenden. — Langenhan (Z. f. A.) einen Fall von Herpes zoster mit gleichzeitiger isolierter Abduzenslähmung; Kornea intakt. — Heimann (Deutsche med. Woch.) erörtert die Konvergenzschwäche und ihre Behandlung durch Vorlagerung des Internus. — Tamamscheff (Z. M.) beschreibt einen Fall von paradoxen Bewegungen des Oberlides bei Okulomotorius-Lähmung. — Howe (Ophthalmology) gibt einen Taschenapparat mit Prismen an einer Rekoss'schen Scheibe zur Prüfung der dynamischen Verhältnisse der Augenmuskeln an. — Rau (Centralbl. f. Augenh.) beschreibt einen Fall von Akkommodations-Krampf, verursacht durch eine leichte, wahrscheinlich spezifische Cyclitis. — Weckers (La clin. opht.) glaubt, daß sich auf dem Boden eines Nystagmus der Bergleute eine Neurose entwickeln kann. — Thomas (Brit. med. Journ.) betrachtet als entscheidendes Moment bei der Entstehung des Nystagmus der Bergleute die schlechte Beleuchtung durch die Sicherheitslampen. — Nach Ohm (Z. M.) kommen bei Bergleuten, außer den Sehstörungen durch das Augenzittern, solche durch Akkommodations-Krampf bedingte in Betracht. — Jackson (The ophth. Rev.) gibt eine Methode zur Messung und genaueren Beobachtung des Nystagmus an. — Coppez (Arch. d'opht.) befürwortete den Nystagmograph von Buys.

Refraktions- und Akkommodations-Anomalien: Munro (The ophth. Rev.) beschreibt einen Fall von Entstehung einer Myopie von etwa 3 D. im 27. Lebensjahr. — Galezowski (Rec. d'opht.) 3 Fälle von Myopie mit Retinitis punctata albescens zwischen Ora serrata und Äquatorialgegend. — Nach Meyerhof (Centralbl. f. Augenh.) beruht die Häufigkeit von Sehstörungen unter den Ägyptern nicht allein auf den Folgen des Trachoms, sondern auch auf Myopie, die selbst bei Analphabeten, und zwar häufig mit Kornealtrübungen kombiniert, vorkommt. — Derselbe Autor (Z. M.) erklärt, daß die Rasse einen Einfluß auf die Entstehung der Myopie habe; die meisten Myopen kommen bei den Semiten vor. — Nach Markow (Wjest. ophth.) gibt es eine professionale oder Schulmyopie; ihre Entwicklung steht in direktem Verhältnis zur Quantität der Beschäftigung mit Lesen nnd Schreiben. — Lohmann (Z. M.) ist der Ansicht, daß eine über das Maß hinausgehende Wachstums-Steigerung ein wesentliches Moment für die Entstehung der Myopie ist. — Levinsohn (Med. Klinik) bezeichnet als das wichtigste schädigende Moment für die Entwicklung der Myopie Beugung des Kopfes und des Körpers. — Beauvois (Rec. d'opht.) befürwortet die Steilschrift; Schrägschrift ist eine der wichtigsten Ursachen der Kurzsichtigkeit. — Die Refraktion von Hunden hat Boden (Arch. f. vergl. Anat.) mit der Methode Schmidt-Rimpler bestimmt; angeborene, nicht progressive Myopie. — Halben (A. f. O.) veröffentlicht ein Merkblatt zur Verhütung der Kurzsichtigkeit in der Art der Merkblätter zur Verhütung von Infektions-Krankheiten. — Lundsgaard (Z. M.) beschreibt 2 Fälle von vorübergehender Hypermetropie bei Diabetes; die Abnahme der H. ist nicht an das Verschwinden des Zuckers geknüpft (Linsen-Veränderungen wahrscheinlich). — Nach Doyne (Brit. med. Journ.) ist Migräne häufig Folge von Refraktionsfehlern, und zwar häufiger von Anisometropie, als von Astigmatismus. — Caillard (La clin. opht.) konnte an einer größeren Zahl Anisometropen nachweisen, daß die Amblyopie des einen Auges um so stärker ist, je geringer der Unterschied in der Brechkraft der beiden Augen. — Rhoads (The ophth. Rev.) bespricht seine Methode zur Bestimmung des Astigmatismus und gibt

ein Brillengestelle mit eigener Astigmatismus-Skala an. — Polack und Chevallereau (Ann. d'ocul.) stellen fest, daß sehr häufig, selbst bei geringen Graden von Astigmatismus, relativ große Unterschiede in der Richtung der objektiv und subjektiv gefundenen Hauptmeridiane bestehen. — Juselius (Finsk. Läk. H.) hat bei 33% untersuchten Schulkindern kornealen oder totalen Astigmatismus nachweisen können. — Nach Oreste (Ann. d'ocul.) macht das astigmatische Auge, wenn der Kopf seitwärts geneigt wird, eine entgegengesetzte Rollung, zum Zwecke des teilweisen Ausgleichs der seitlichen Kopfneigung. — Koster (A. f. O.) wendet sich gegen die übliche Definition des Astigmatismus, wonach die astigmatische Linse in eine Reihe sphärischer Meridiane ungleicher Refraktion zerlegt werden kann. — Risley (The ophth. Rev.) berichtet über 4 Fälle von Heilung von Psychosen, nach Korrektion des Astigmatismus, und der Gleichgewichts-Störung der Augenmuskeln. — Phillips (Ophthalmology) bezeichnet den Astigmatismus als hauptsächlichste Ursache der einseitigen Amblyopie; frühzeitige Korrektion. — Pflüger (Z. M.) tritt für die internationale Skala des Astigmatismus am Ophthalmometer-Bogen ein. — Pfalz (Z. M.) gibt einen Stempel für die internationale Astigmatismus-Achsenbezeichnung. — Ammon (A. f. A.) fand bei Presbyopie einen Konvergenz-Überschuß, sobald der Nahepunkt überschritten ist; dieser Überschuß läßt sich bis zur Annäherung auf 10 cm nachweisen; beim Presbyopen sind daher vermehrte Akkommodations-Impulse vorhanden, d. h. die Impulse sind größer, als sie vor Eintritt der Presbyopie für dieselbe Strecke waren. — Nach Dor (Rev. gén. d'opht.) soll bei bifokalen Linsen der Linsenabschnitt für die Nähe den inneren-unteren Teil des Brillenglases einnehmen. — Oppenheimer (Deutsche med. Woch.) empfiehlt an Stelle eines Monokels eine Halbklemmerform. — Rohr (Ber. d. ophth. Ges.) berichtet über eine auf Anregung Gullstrand's hergestellte neue Form von Brillengläsern mit einer Rotationsfläche höherer Ordnung. — Derselbe Autor (A. f. O.) berichtet über die Theorie der Fernrohrbrille. — Wolffberg (Woch. f. Ther. u. Hyg.) hat eine Probier-Lorgnette angegeben. — Beckmann (Woj. med. Journ.) bespricht einen Apparat zur Überführung von Simulanten. — Vazques (Ann. d'opht) eine Methode zur Überführung von Simulanten einseitiger Blindheit.

Krankheiten der Lider: Clarke (The ophth. Rev.) beschreibt einen Fall von Herpes zoster ophthalm. des Ram. ophth. V mit Durchbohrung des befallenen Oberlids und Ulzeration der Hornhaut. — Oppenheimer (Woch. f. Th. u. H.) nennt Pseudotrichiasis die Einklemmung der normalen Wimpern am Canthus lateralis, die bei Kindern bekannt ist. — Terentiew (Wjest. ophth.) berichtet über partielles Ergrauen der Wimpern bei einem an Trachom Leidenden. — Protopopow (Wratsch) über syphilitische Affektion des Tarsalknorpels; Heilung nach Jod, Quecksilberkur. — Münz (Z. M) über Fetthernien der Oberlider bei einem Knaben (Entwicklungsstörung am Septum). — Goldzieher (Ärztl. Fortbildung) über Necrosis sicca des oberen Lides infolge von endarteriitischem Verschluß der Arteria palp. lat.

Krankheiten der Tränenorgane: Nach Surie (Z. M.) befinden sich im Tränensacke tubulöse Drüsen und Divertikel, aus denen Cysten entstehen können. — Derby (A. f. A., amerik. Ausg.) berichtet über 3 Fälle von Konkrementen in den Tränenröhrchen; 2 Fälle die oberen Tränenröhrchen betreffend. — Liebermann jun. (Z. M.) gibt eine Methode der Durchspülung des Tränennasenkanals zu diagnostischen Zwecken an, die eine genaue Orientierung über den Grad der Verengerung gestattet.

Krankheiten der Augenhöhlen: Birch-Hirschfeld (A. f. O.) berichtet über eine schwere Orbitalphlegmone mit multiplen Abscessen (Streptococcus pyogenes). — Lurie (Centralbl. f. Augenh.) über 2 Fälle von Tenonitis. — Nach Golovin (Ann. d'ocul.) ist die Sklerosis orbitae inflammatoria progressiva charakterisiert durch periodisches, schmerzhaftes, entzündliches Ödem der Orbita stationären Exophthalmus und progressive Beweglichkeitsstörung des Auges. — Weinkauff (A. f. O.) beschreibt einen doppelseitigen traumatischen Exophthalmus pulsans, der sich nach einigen Monaten wieder zurückbildete; Exitus infolge Herzschwäche. — Almann (Wjest. ophth.) einen Exophthalmus pulsans nach Masern. — Ohlemann (A. f. A.) schildert die Augensymptome bei Morbus Basedowii, die er an sich selbst beobachtete. — Poppen (Deutsche med. W.) sah bei einem Exophthalmus des Morbus Basedowii an der unteren Hälfte der Hornhaut Austrocknungserscheinungen und völligen Zerfall. Die chemotische Bindehaut schnürte den Bulbus nach Art einer Paraphimose ab. — Pritchard und Stephenson (The Ophthalmosc.) sahen Basedow bei einem 8jährigen Knaben. — Chesneau (Ann. d'ocul.) beschreibt eine einseitige akute Ophthalmomalacie und Exophthalmus (Horner'schen Symptomenkomplex) bei einem 10 Jahre bestehenden Morb. Basedowii. — Alt und Sauer (The americ. Journ. of Ophth.) einen Fall von Orbitalcyste mit Exophthalmus, Empyem der hinteren Siebbeinzellen und Kommunikation mit der Orbita. — Richelonne (Ann. d'ocul.) eine Varicocele der Orbita. — Richter (Münch. med. W.) eine intraorbitale Blutung infolge Platzens eines Varix bei Exophthalmus intermittens. — Kraus (A. f. A.) bringt Beiträge zur Anatomie, Physiologie und Pathologie des orbitalen Venensystems und berichtet über orbitale Plethysmographie. — Vossius (A. f. O.) beschreibt haselnußgroße subkonjunktivale Lipome bitaleral, symmetrisch im äußeren Abschnitte der oberen Übergangsfalte (Fetthernien des Orbitalgewebes). — Wagenmann (A. f. O.) Exostosen der inneren Orbitalwand (Röntgenaufnahme); Entfernung des Tumors. — Dujardin (Ann. d'ocul.) ein zahnförmiges subkonjunktivales Osteom. — Nach Rollet (Arch. d'opht.) geben eingekapselte Karzinome der Orbita eine günstigere Prognose, als nicht eingekapselte. — Truc und Lemoine (Rev. gen. opht.) beschreiben eine doppelseitige Mucocele des Sinus frontalis.

Augenkrankheiten in Beziehung zu Krankheiten der übrigen Organe: Albrand (A. f. A.) liefert einen Bericht seiner augenärztlichen Tätigkeit in der Irrenanstalt zu Sachsenberg. — Wintersteiner (Z. f. A.) berichtet über erworbene Veränderungen des Augenhintergrundes bei Geisteskranken, Bennett (The ophth. Rev.) über einen Fall von hysterischer totaler Ophthalmoplegie, durch Psychotherapie geheilt. — Nach Bordley und Cuching (A. f. A., amerik. Ausg.) sind Farbensinn-Störungen in Verbindung mit konzentrischen Gesichtsfeld-Einschränkungen nicht allein pathognomonische Symptome für Hysterie, sondern ebenso wertvoll für die Diagnose Hirntumor. — Heuss (A. f. A.) berichtet über einen Fall alternierender oberflächlicher Nekrose der Lidhaut beider Augen; Hysterie, trophoneurotische Störung im Gebiete des 1. und 2. Trigeminus-Astes, Kafka (Med. Klin.) über einen Fall von hysterischem Dämmerzustand in Form protrahierter Bewußtseinsveränderungen mit wahnhaften Einbildungen, bei dem eine Gesichtsfeld-Einschränkung von hemianopischem Typus wie bei der organischen Hemianopsie auftrat, Wölflin (A. f. A.) ein Ringskotom bei einer Hysterischen, das am Campimeter wesentlich andere Grenzen zeigte, als am Perimeter, Stephenson (The Ophthalmosc.) eine hysterische Halbblindheit und Schwach-

sichtigkeit bei einem Knaben. — Katz bespricht die Differentialdiagnose der eingebildeten autosuggerierten Amblyopie, der nervösen Asthenopie und der physiologischen Hypermetropie bei Kindern. — Rönne (Opthalmology) schließt aus einer Anzahl von Gesichtsfeldern, daß die Atrophie bei Tabes in erster Linie die Nervenfasern selbst befällt. — Fleischer (A. f. O.) sah eigenartige Trübung der Hornhaut beider Augen bei einem an multipler Sklerose Leidenden mit kongenital abnorm angelegten Augen, die als Ausdruck einer abnormen Struktur der Hornhaut aufgefaßt wird. — Meyer (Berl. klin. W.) sah in mehreren Fällen von Dementia praecox Pupillenstörungen mit Ovarie verbunden. — Bumke (Münch. med. W.) bezeichnet als für Dementia praecox pathognomonisch das Fehlen der Pupillenunruhe, der Psychoreflexe und der reflektorischen Erweiterung auf sensible Reize bei erhaltenem Lichtreflex. — Über kongenitale familiäre Opticus-Atrophie bei Mutter und 3 Kindern berichtet Clemesha (The americ. Journ. of Ophth.). — Fälle von familiärer amaurotischer Idiotie veröffentlichen Smith (The Ophthalmosc.) und Weber (The Ophthalmosc.). — Nach Krusius (A. f. A.) haben topisch-diagnostischen Wert zur Lokalisation die zerebrale Sehbahn treffender Schädigungen das Gesichtsfeld, die Hemikinesie, der ophthalmoskopische Befund und die Sehnerven-Atrophie. — Sänger (Neurol. Centralbl.) betont die Wichtigkeit des Reflex-Mangels der Hornhaut als Symptom einer Anzahl von Hirnaffektionen. — Nakaizumi (Z. M.) beschreibt einen Fall von Meningitis mit Abscessen am Sehnerven, Stauungspapille, Komplikation mit eitriger Chorioiditis, Schneidemann (Ophthalmology) eine Parese der äußeren Okulomotorius-Äste beider Augen; Tod unter dem Bilde einer Meningitis, Ask (Hospitalstidende) eine linksseitige Iris- und Gehirn-Tuberkulose (Solitärtuberkel im linken Frontallappen), Poulard und Baufle (Progr. med.) konjugierte Deviation des Kopfes und der Augen mit Nystagmus infolge Blutung im Kleinhirn, Hönig (A. f. A.) einseitige plötzliche Erblindung, Hirnblutung, Kompression des Sehnerven, de Lapersonne und Cantonnet (Arch. d'opht.) eine homonyme Hemianopsie bei Tumor der Hypophysis ohne Akromegalie. — Behr (Deutsche med. Woch.) bespricht die Symptome, die bei Hemianopsie für Traktus-Erkrankung und die, welche für einen Großhirnherd sprechen. — Terrien (Arch. d'opht.) bespricht einen Fall von Turmschädel mit Opticus-Atrophie. — Behr (Ber. d. ophth. Ges. und Neurol. Centralbl.) nimmt an, daß die Abschnürung des Sehnerven im Canalis opt. durch die Carotis die Veranlassung der Opticus-Veränderungen bei Turmschädel darstellt. — Nach Uhthoff (Ber. d. ophth. Ges.) spielt in der Pathogenese der Sehstörungen bei Schädeldeformitäten aller Wahrscheinlichkeit nach eine Meningitis serosa, bzw. Hydrocephalus internus eine Hauptrolle. — Waldstein (Z. M.) berichtet über einen Fall von echtem Erysipel der Hornhaut, das sich als Hornhautbläschen eines an Gesichts-Erysipel Erkrankten präsentierte. — Gilbert (Z. M.) macht auf die Abhängigkeit von Neuritis optica und Iritis von Vitiligo aufmerksam. — Heerfordt (A. f. O.) bespricht Fälle von endogener gonorrhoischer Hornhaut- und Hautaffektion, Hoeg (Hospitalstidende) Entfärbung der Cilien nach Sonnenerythem. — Dor (L'opht. prov.) bezeichnet als Ursache für verschiedene Augenaffektionen schadhafte Zähne. — Marx (A. f. O.) berichtet über 2 Fälle von Epiphora, durch Zahncyste hervorgerufen, die den Nasenboden hochwölbte, Becker (Ophthalmology) über Orbitalödem und Exophthalmus infolge von Autointoxikation, Darmausspülung, Heilung; Ebelt (The ophth. Rev.) über Retinitis proliferans mit Pigmentation nach Darmblutung, Fischer (Ber. d. ophth. Ges.) über Fälle von grünlicher Hornhautverfärbung als Teil-

erscheinung einer eigenartigen Pigmentierung der Haut infolge schwerer Stoffwechselstörungen. — Bartels (A. f. O.) stellt die Behauptung auf, daß es sich bei, nach Otitis beobachteten Fällen von Augenmuskel-Lähmungen um eine organisch bedingte direkte Nervenläsion handelt; anderseits wäre es denkbar, daß Läsionen des Ohrapparates im weitesten Sinne Strabismus concomitans hervorrufen. — Bar und Rowan (Brit. med. Journ.) heben hervor, daß 7% aller eitrigen Otitiden mit Neuritis ohne weitere intrakranielle Komplikation einhergehen (seröse Meningitis). — Tertsch (Z. f. A.) berichtet über 2 geheilte Fälle von Akustikus-Tumor mit Persistieren der Stauungspapille des einen Falles 3 Monate nach der Operation. — Chaillons (Ann. d'ocul.) bespricht 4 Fälle von Retinitis pigmentosa bei Taubstummen, in einem Falle Blutsverwandtschaft, Oertel (Berl. klin. W.) einen Fall von Augenmigräne bei Stirnhöhlen-Erkrankung, Krauss (The ophth. Rev.) einen Fall monokularer Hemianopsie infolge von Ethmoidal-Erkrankung. — Nach Kleijn (A. f. O.) können Affektionen des Sinus sphenoidalis und der hinteren Ethmoidalzellen Sehnerven-Erkrankungen, vor allem Neuritis axialis bedingen, deren erstes Symptom eine Vergrößerung des blinden Fleckes ist. — Hoeve (A. f. A.) bezeichnet Vergrößerung des blinden Fleckes als konstantes Symptom von Erkrankungen der hinteren Nasen-Nebenhöhlen. — Jung (A. f. O.) beschreibt 2 Fälle doppelseitiger Sehnerven-Entzündung und -Erkrankung der Nebenhöhlen, Hirsch (Fortschr. d. Med.) 2 Fälle von Augenaffektion bei Hydrops der Nebenhöhlen. — Nach Bernstein (Ann. of Ophth.) ist bisher kein Fall von Keratitis parenchymatosa bekannt geworden, der durch adenoide Wucherungen oder eitrige Prozesse in den Nebenhöhlen verursacht worden war. — Cannas (Ann. di Ott) beschreibt einen Fall einseitiger Neuritis optica nach Influenza (Sinusitis sphenoidalis), Grönholm (Z. f. A.) eine durch hinteres Ethmoidalzellen- und Keilbein-Empyem bedingte Chiasma-Affektion. — Marx (A. f. O.) 3 Fälle von Osteom der Nebenhöhlen; in einem Falle von dem Keilbein ausgehend unter dem Bilde einer Orbitalphlegmone verlaufend. — Christensen (Hospitalstidende) weist bei alten Leuten nach, daß mit dem zunehmenden Blutdruck der intraokuläre Druck vermehrt wird. — Fuchs (Z. f. A.) bespricht einen Fall von Venenthrombose mit Hämorrhagie; 3 korkzieherartig gewundene Venen an der Papille, von denen 2 mit der Zeit verschwanden, so daß nur eine dicke Vene, als Kommunikation zwischen oberem und unterem Ast der Vena centr. übrigbleibt (Arteriosklerose). — Kooy und Kleijn (A. f. O.) besprechen Fälle von Opticusleiden und inselförmiger Gestaltung des Gesichtsfeldes bei Arteriosklerose. — Nach Reber (Ann. of ophth.) steht Anomalie des Akkommodierens in enger Beziehung zur Angiosklerose; der ophthalmoskopische Befund ist ein Hilfsmittel zur Feststellung allgemeiner Arteriosklerose. — Rohmer (L'ophth. prov.) bespricht die Augen-Erkrankungen bei Arteriosklerose. — Stölting (Z. M.) bespricht einen Fall von Zirkulationsstörung in der Netzhaut bei Arteriosklerose (vorübergehende Verdunklung des Sehens). — Schaefer (Deutsche med. Woch.) einen Fall von Exophthalmus pulsans bei Degeneration der Gefäßwände, entstanden durch Unterbindung der Carotis; Heilung. — Pascheff (Arch. d'opht.) einen Fall isolierter einseitiger Lähmung des Oculomotorius bei Aneurysma. — Nagel (Ophthalmology) einen Fall von in den Netzhautvenen beider Augen sichtbaren Blutstrom bei Aneurysma aortae. — Krämer (Z. f. A.) fand bei Morbus coeruleus tiefschwarze erweiterte Venen, Arterien verbreitert, violett, Papille dunkelrot, keine Schwellung, keine Blutungen, kein Pigment, keine Entfärbungs- oder Exsudatreste. — Oliveres (Z. f A.) bezeichnet die

Myiodesopsie und die Migraine ophthalmique als arthritische Augenbefunde. — Nach Krückmann (Med. Klinik) kommen auch am Bulbus alle diejenigen Merkmale vor, welche den typischen Gichtanfall charakterisieren. — Cantonnet (Arch. d'ophth.) bespricht einen Fall von Retinitis bei Harnstoffverhaltung ohne Albuminurie. — Nach Schieck (Z. M.) stellt die Fettdegeneration der Maculafasern keine spezifische Dokumentation von Nierenleiden vor, sondern bedeutet an und für sich nur eine Reaktion der nervösen Substanz auf schädigende Einflüsse verschiedenster Art. — Jaworski (A. f. A.) beschreibt einen Lenticonus ant. mit Neuritis bei einem Albuminuriker; vorübergehender Hydrops der Epithelzellen der Linsenkapsel wurde angenommen. — Maynard (Ophthalmology) beobachtete bei epidemischer Wassersucht subakute glaukomatöse Erscheinungen. — Ronnano (Rec. d'ophth.) beschreibt 3 Fälle von Neuritis opt. menstruellen Ursprungs. — Forti (Arch. di Oft.) fand bei Schwangeren beiderseitige Einengung des Gesichtsfeldes; keine Zunahme bei Fortschreiten der Gravidität. — Schou (Hospitalst.) beobachtete die Entwicklung doppelseitiger Cataracta in der Gravidität. — Stephenson (The Ophthalmoscop.) beschreibt als puerperale Amaurose eine Affektion, die während der Gravidität, Geburt und im Wochenbett vorkommt und mit Urämie nichts zu tun hat, Post (The Americ. Journ. of Ophth.) 2 Fälle von Keratitis neuroparalytica, der eine mit trophischer Vaginitis, der andere mit Uterusmyom, Kichle (Ophthalmology) Augenstörungen im Climacterium, die er als eine funktionelle, von der umgestalteten Zirkulation und von sympathischen Nerveneinflüssen abhängig, bezeichnet. — Posey (A. f. A., amerik. Ausg.) intensive Neuritis optic mit Beteiligung der Retina bei Chlorose. — Lutz (Z. M.) einen Abceß der Sklera im Anschlusse an einen Furunkel; spontaner Durchbruch. (Mikroc. pyogones aureus.) — Augstein (Z. M.) metastatische Ophthalmie bei Furunkel des Nackens. — Stephenson (The Ophthalmoscope) Pupillenstarre auf Konvergenz und Akkommodation bei prompter Lichtreaktion infolge diphtheritischer Akkommodations- und Gaumenlähmung. — Wiegmann (Z. M.) Akkommodations-Lähmung nach Diphtherie; auf einem Auge rasch zurückgehend, auf dem anderen 4 Jahre bestehend. — Roche (Ann. d'ocul.) bespricht die Hornhaut-Komplikationen durch Sekundär-Infektion bei Variola. — Pawlow (Wjest. ophth.) Vaccine Pusteln am Lide durch die Hand des vaccinierten Kindes übertragen. — Bednarski (La clin. opht.) einen Fall von Impf-Infektion der Lider. — Nacht (Z. M.) einen Fall von Stauungspapille infolge venöser Stauung mit Transsudationen, durch Keuchhustenanfälle bedingt; Trepanation, Heilung. — Nach Davids (Med. Klin.) hat gonokokkenfreie Conjunctivitis bei Gonorrhoikern diagnostischen Wert beim Eintritt von Gelenkerkrankungen, die dann als metastatisch aufgefaßt werden können. — Suda (Nip. gank. z.) beschreibt eine Initial-Sklerose im unteren Fornix, durch Zungenspitze bei Entfernung eines Fremdkörpers hervorgerufen. — Villemont de la Clergerie (Arch. d'ophth.) einen Schanker der Conj. bulb., von einem Kinde mit Plaques muqueuses übertragen. — Ginzburg (Centralbl. f. Augenh.) eine Initial-Sklerose des Lidrandes und der Lidbindehaut mit syphilitischen Schleimpapeln auf der Bindehaut des Auges. — Lagrange (Arch. d'opht.) einen geheilten Fall einer doppelseitigen Neuritis syphilitischen Ursprunges. — Puscarin (Z. M.) eine Thrombose des oberen Astes der Zentralvene syphilitischer Natur mit typischem Befund. — Pike (Brit. med. Journ.) beiderseitige Opticus-Atrophie bei Rhinorrhoea cerebrospinalis eines hereditär-luetischen Individuums. — Nach Beauvieux (Arch. d'opht.) sind 83% der Fälle von Keratitis interstitialis hereditär-luetischen Ursprunges.

— Cauvin (Arch. d'opht.) bespricht die Differential-Diagnose zwischen syphilitischer und tuberkulöser Tarsitis. — Nach Igersheimer (Z. M.) sind die Träger phlyktänulärer Erkrankungen zum größten Teil tuberkulös infiziert; Kinder mit exsudativer Diathese neigen besonders stark zu Infektionen und skrofulöse und speziell phlyktänenkranke Kinder zeigen zumeist im früheren Lebensalter Erscheinungen der exsudativen Diathese. — Fainitzky (Wjest. ophth.) berichtet über einen Fall von Tuberkulose der Bindehaut; Tuberkulin ohne wesentlichen Nutzen; Brewerton (The ophth. Rev.) über 2 Fälle chron. tuberkulöser Iridocyclitis mit Verlust beider Augen; frühzeitiger Versuch mit Tuberkulin in allen solchen Fällen angezeigt; Butler (The ophthalmosc.) über 7 Fälle, Kinder betreffend, die in und nahe der Macula einen atrophischen Aderhautherd (vernarbten Tuberkel) zeigten; Tuberkulin gab Allgemeinreaktion; Koller (The ophthalmosc.) über 3 Fälle von rezidivierender tuberkulöser Aderhautentzündung bei jugendlichen Individuen; Randolph (Ophthalmology) über einen Fall bei dem die Diagnose zwischen tuberkulöser oder einfacher pigmentöser Chorioiditis und Leukosarkom schwankte; Kipp (A. f. A, amerik. Ausg.) über wiederholte Blutungen in die Netzhaut und in den Glaskörper mit nachfolgender Retinitis proliferans bei einem Tuberkulösen. — Fage (Arch. d'ophth.) unterscheidet 3 Formen von Tuberkulose des Tränensackes, je nachdem die Affektion sich in der Umgebung, an der Schleimhaut oder in der knöchernen Umhüllung des Sackes entwickelt. — Fodor (Wiener med. Woch.) bezeichnet ungleiche Reaktion der Pupillen gegen Licht als Frühsymptom der Lungentuberkulose. — Nach Fleischer (Z. M.) stellt die Mikulicz'sche Erkrankung in vielen Fällen eine meist gut verlaufende Form der Tuberkulose dar. — Dagegen behaupten Igersheimer und Pöllot (A. f. O.), daß es Fälle dieser Krankheit gibt, die den Verdacht auf Tuberkulose erwecken, die aber meist nichts mit derselben zu tun haben; in einigen seltenen Fällen kann aber der Tuberkelbazillus das typische Bild der Krankheit hervorrufen. — Wiegmann (Z. M.) sah einen Fall von Netzhaut-Blutungen bei chronischer Influenza.; Velhagen (Centralbl. f. Augenh.) einen Fall von Embolie des Rand-Schlingennetzes der Hornhaut bei chronischer Sepsis; Bourland (Ann. d'ocul.) eine doppelseitige Neuritis bei Pyämie; rasche Heilung, toxische nicht bakterielle Einflüsse. — Cantonnet (Arch. d'ophth.) berichtet über einen Fall von Katarakta bei Myxödem und Tetanie. — Frank (A. f. O.) fand bei 36 an Schichtstar Leidenden 16mal Krämpfe zum großen Teil tonischen Charakters angegeben; Tetanie war nur in einem Falle verzeichnet, in 24 Fällen war Rhachitis vorhanden. — Nach Pascheff (A. f. A.) sind Karzinome innerer Organe nicht selten von retinalen Veränderungen begleitet (wahrscheinlich toxische Wirkungen). — Reber (The ophth. Rev.) berichtet über einen Fall retrobulbärer Neuritis bei einer jungen an Diabetes leidenden Frau. — Roberts (A. f. A., amerik. Ausg.) über Zunahme der manifesten Hypermetropie und Akkommodations-Beschränkung bei Diabetes nach Reduktion des Zuckergehaltes. — Groenouw (Ber. der ophth. Ges.) bespricht seine Versuche mit Einträuflungen von Eserin in das eine und Atropin in das andere Auge 3—4 Stunden nach dem Tode; Eserin zeigte mitunter noch deutliche Wirkung, während eine solche von Atropin nicht mehr nachweisbar war.

Verletzungen des Auges und Entozoen: Kanzel (Petersb. med. W.) hatte unter den Verletzungen, die in einem Zeitraum von 4 Jahren vorkamen, 22,6% Männer und nur 2,4% Weiber; 80% aller Verletzungen erfolgten bei der Arbeit; Verlust des Auges in 15%; gute Sehkraft blieb

in 39%. — Seidemann (Centralbl. f. Augenh.) führt 3 Kategorien absichtlicher Verletzungen Militärpflichtiger in Rußland an: Trübungen der Hornhaut im Pupillargebiete, traumatische Cataracta, Vernichtung des ganzen Auges durch Ansetzen von Blutegeln an die Hornhaut. — Pichler (Z. f. A.) berichtet über 3 Fälle von Verletzung des Auges durch Ammoniak; die deletäre Wirkung beruht zunächst auf der intensiven Wasser-Entziehung durch Ammoniak aus den Geweben; die Tiefenwirkung ist eine chemische Reizung und beruht auf der eiweißlösenden Kraft des Ammoniak. — Zade (A. f. O.) beschreibt einen Fall von Kalkverätzung mit reaktiver Entzündung, Drucksteigerung, Verschluß des Kammerwinkels und Glaukom. — Guillery (Z. M.) bezeichnet das an Ätzkalk reiche Thomasmehl (Düngemittel) als sehr gefährlich für das Auge. — Cohen (Berliner klin. Woch.) berichtet über eine schwere artifizielle Conjunctivitis, hervorgerufen durch in das Auge gelangtes Rasillit (ein beim Rasieren gebräuchliches Pulver). — Hilbert (Woch. f. Ther. u. Hyg.) über Blepharitis und Conjunctivitis nach Einwirkung von frischem Origanum Majorana. — Snell (Ophthalmology) über einen Fall von umschriebener Nekrose der Bindehaut durch ein Stückchen Anilinstift. — Trantes (La clin. opht.) über 7 Fälle von Keratitis superficialis, hervorgerufen durch Ausströmen von Schwefelwasserstoffgasen aus einem gestrandeten Schiff während dem Versuche dasselbe flott zu machen. — Mohr (Z. M.) über 2 Fälle von typischer Keratitis parenchymatosa bei Erwachsenen, im Anschlusse an Traumen. — Vossius (Samml. zwangl. Hefte) ist der Ansicht, daß eine typische parenchymatöse Keratitis diffusa bei konstitutionell belasteten Personen nach Verletzungen auftreten kann. — Antonelli (Arch. d'opht.) bespricht 3 Fälle von parenchymöser Keratitis hereditär belasteter Individuen nach Hornhaut-Verletzung. — Le Conedie (La clin. opht.) beschreibt ein infektiöses, serpiginöses Hornhautgeschwür im Anschlusse an Verletzung der Hornhaut bei einer hereditär Syphilitischen. — Jensen (A. f. O.) zieht zur Erklärung der Entstehung und Form des Ulcus serpens als Zwischenglied zwischen Verletzung und Infektion eine rezidivierende Keratitis bullosa heran. — Bistis ((Arch. d'opht.) beschreibt eine traumatische Keratitis zirkulärer Form mit Durchsichtigbleiben der peripheren Hornhautzone. — Chalupecky (Wiener klin. Rundschau) führt eine Reihe seltener traumatischer Erkrankungen der Hornhaut an. — Bennet (Ophthalmology) berichtet über doppelte Durchbohrung der Hornhaut mit einer Hutnadel. — Paderstein (Centralbl. f. Augenh.) über einen Fall von Vorkommen von 2 Cilien in der Vorderkammer; es gelang nur eine derselben zu entfernen. — Hoeg (Hospitalstid.) über einen Fall von Skleralruptur durch Kuhhornstoß; relativ gutes Endresultat. — Keiper (The ophth. Rev.) über eine Ruptur der Sklera nach Verletzung mit einem Getreide-Stengel; Dislokation der Linse. — Tockel (Berliner klin. W.) über eine schwere infizierte Bulbusverletzung mit Heilung und Erhaltung der Sehkraft. — Goldberg (Ann. of Ophth.) über einen Fall von Verletzung durch stumpfe Gewalt; Degeneration des Irisstroma ohne vorangegangene Entzündung. — Gradle (Z. M.) sah bei Iridocyclitis nach Augenverletzung am Ciliarkörper und der Iris vereinzelte Spirillen, die sich einige Minuten lebhaft bewegten. — Icihara (Nip. gank. z.) einen linearen Riß an der Iris zwischen Pupillar- und Ciliarrand nach Kontusion. — Duboys de Lavigerie (La clin. opht.) einen Riß der Aderhaut mit Mydriasis nach Kontusion des Auges. — Wittmer (A. f. A.) eine indirekte Aderhautruptur durch Bulbus-Kontusion. — Lagrange (Arch. d'opht.) eine Aderhautruptur, die für die Erklärung Arlt's über das Zustande-

kommen von Aderhautrissen spricht. — Nicolai (A. f. A.) berichtet über einen Fall von ringförmiger Linsentrübung bei Quetschung des Augapfels, die noch nach 3 Tagen ein die halbe Kammer füllendes Hyphäma im Gefolge hatte. — Hescheler (Z. M.) über eine ringförmige Trübung an der Linsenvorderfläche nach einfacher Kontusion ohne Eröffnung des Bulbus. — Hudson (Ophth. Hosp. Rep.) beschreibt die bei der traumatischen Trübung der hinteren Linsenfläche auftretenden Erscheinungen. — Schmidt einen Fall von Linsentrübung im Anschlusse an Verätzung der Hornhaut durch Salzsäure. — Gifford (The ophth. Rev.) glaubt, daß es sich bei der Ringtrübung der Linse entweder um eine plötzliche Druck-Erhöhung des Kammerwassers oder um eine Ernährungs-Störung handelt. — Klein (Centralbl. f. Augenh.) berichtet über Linsen- und Linsenkapsel-Verletzung infolge operativer Eingriffe; er glaubt, daß trotz der größten Übung eine Kapselverletzung bei Iridektomie nicht absolut vermieden werden kann. — Früchte (Z. M.) berichtet über Aufsaugung eines traumatischen Stars; zwei kleine Iristumoren bildeten sich zurück. — Saint-Martin (Ann. d'ocul.) beschreibt einen Fall vollständiger Resorption eines Wundstars nach Linsenfremdkörper; nach der Resorption fand sich der Fremdkörper am Pupillarrand der Iris. — Richelonne (Ann. d'ocul.) einen Fall von einseitiger Cataracta durch elektrischen Schlag. — Robinson (The ophth. Rev.) drei derartige Fälle; sehr starke Spannung der einwirkenden Ströme. — Komoto (Nip. gank. z.) einen Fall traumatischer Myopie nach einem Schlag gegen das Auge; Linse dicht der Hornhaut-Hinterfläche anliegend; Tonus normal. — Tacke (Ann. d'ocul.) berichtet über den Verlust eines Auges durch starkes Nasenschnauben; Bild einer Embolie der Zentralarterie, geringe Blutung in der Sehnervenpapille. — Majewski (Rev. gen. d'opht.) über ein Zentralskotom beider Augen durch Beobachtung einer Sonnenfinsternis; später Abblassung der Papille. — Feilchenfeld (Deutsche med W.) über einen Fall von Blendung durch konzentriertes blaues Sonnenlicht während zahnärztlicher Behandlung. — Karris (The ophth. Rev.) über einen Fall von Stauungspapille nach Schädelverletzung; Holzsplitter in einem Absceß des Frontallappens, Heilung nach Entfernung des Fremdkörpers; $1^1/_2$ Jahre später Krämpfe ohne Stauungspapille; Heilung durch Brom. — Boulai (La clin. opht.) über 3 Fälle traumatischer Neuritis. — Fejér (Centralbl. f. Augenh.) über einen geheilten Fall von retrobulbärer Neuritis infolge eines Fremdkörpers. — Zahn (Z. M.) über Sehnervenatrophie nach Paraffin-Injektionen in die Nase. — Kunst (Centralbl. f. Augenh.) über Sehnervenatrophie nach Bulbuskontusion bei einem sonst durchaus gesunden Manne. — Rönne (Z. M.) über Netzhaut-Blutungen und Sehnerven-Atrophie mit Exkavationsbildung nach Thoraxkompression. — Ruata (Arch. di Ott.) über direkte Verletzung des Opticus durch Eindringen einer Stricknadel in die Orbita; Amaurose. — Dalen (Stockholmer Augenklinik) über einen Fall von Evulsio nerv. opt. — Pichler (Z. M.) über unvollständige Sehnerven-Ausreißung durch Hufschlag, 35 Jahre nach stattgefundener Verletzung beobachtet. — Stoewer (Z. M.) über 2 Fälle von Herausreißen des Sehnerven durch Stoß mit einem Schirm (bzw. Stocke). — Terrien (Arch. d'opht.) über traumatische Paralyse des Okulomotorius. — Koerber (Centralbl. f. Augenh.) über Lymphorrhagie im Fundus bei Schädelbruch. — Zimmer (Deutsche med. W.) über Schädelbasisfraktur mit doppelseitiger Abducens-Lähmung; meningitische Erscheinungen; Heilung durch Lumbalpunktion. — Tapia (Arch. de oft. hisp. americ.) über Verletzung der rechten Augenbrauengegend; Monate später Absceß, Fistelbildung; nach Entfernung des Narbengewebes und der Fistel

fand sich im exzidierten Gewebe ein Gerstenkorn. — Oloff (Z. M.) über einen Fall von traumatischer Luxation der Tränendrüse bei einem Erwachsenen. — Komoto (Nip. gank. z.) über einen Fall typischen, traumatischen Enophthalmus nach Schlag gegen das Auge. — Nach Grönholm (Z. f. A.) kann der traumatische Enophthalmus verursacht und begünstigt werden durch Depressionsfraktur, narbige Schrumpfung des retrobulbären Gewebes, trophische Störungen; Zerreißungen des Fascien-Apparates, der zur Befestigung des Bulbus dient, Läsionen der glatten Muskelbündel in der Orbita. — Dutoit (Z. f. A.) bespricht auf Grund von 4 Fällen die Beziehungen zwischen dem Luftemphysem der Orbita und dem traumatischen Enophthalmus; in 3 Fällen Läsion der Lamina papyracea, im 4. Falle Läsion des Orbitaldaches bzw. des Bodens oder der hinteren Wand des Sinus frontalis, die sich bis zur Lamina papyr. erstreckte. — Jameson Evans (The Ophthalmoscope) beschreibt eine Anzahl orbitaler Komplikationen bei Kopfverletzungen. — Hepburn (Ophth. Hosp. Rep.) einen Fall von Ruptur der Lamina cribrosa durch Eindringen eines Astes in die Orbita. — Hirsch (Deutsche med. W.) einen Fall von Schädeltrauma, Commotio cerebri und passagerer Rindenblindheit. — Coulter (The Ophthalmoscope) einen Fall von Hirnabsceß nach Verletzung der Augenhöhlen (Eindringen eines Stockes), Trepanation, Heilung. — Über Schußverletzungen der Augen berichten: Coutela und Veltes (Arch. d'opht.), Cords (A. f. O.), Hirschberg (Centralbl. f. Augenh.), Penner (Z. f. A.) und Steiner (Z. M.). — Erb (Z. f. A.) berichtet über 2 Fälle von Eisensplitter-Verletzung des Auges; Entfernung mit Hirschberg's Magnet; gute Wirkung von Fibrosylin auf das Glaskörper-Infiltrat. — Asmus (Z. M.) über Lokalisation eines wahrscheinlich durch Eisen verunreinigten Messingspans im Bulbus mittels des Sideroskops. — Oselin (Centralbl. f. Augenh.) über eine haardünne, biegsame Eisennadel in der Vorderkammer mittels Kaustik freigelegt und entfernt. — Rübel (Z. M.) bespricht die Diagnose der doppelten Durchbohrung des Bulbus durch Eisensplitter. — Kanzel (Z. M.) hält es für unbedingt notwendig, jede verdächtige Eisensplitter-Verletzung mit dem Sideroskop zu untersuchen; Eisen- und Stahlsplitter müssen frühzeitig extrahiert werden; bei der Extraktion hat man sich nicht ausschließlich eines Magnet-Typus zu bedienen. — Sweet (A. f. A., amerik. Ausg.) gibt einen verbesserten Apparat zur Lokalisation von Fremdkörpern im Auge mit Hilfe von Röntgenstrahlen an. — Einen Fall von subkonjunktivalem Cysticercus über der Insertion des linken Rectus internus veröffentlicht Alling (A. f. A., amerik. Ausg.), einen Fall von subretinalem Cysticercus, Dupuy-Dutemps (Ann. d'ocul.). — Markow (Wjest. ophth.) berichtet über eine erfolgreiche Operation nach Knapp, eines Echinococcus der Orbita. — Guzmann (Z. M.) über einen Fall von Ophthalmomyiasis (Larven von einer Muscide im Bindehautsack). Schenkl.

35

CENTRALBLATT

FÜR PRAKTISCHE

AUGENHEILKUNDE.

HERAUSGEGEBEN

VON

DR. J. HIRSCHBERG,
O. HON.-PROFESSOR AN DER UNIVERSITÄT BERLIN,
GEH. MED.-RAT.

FÜNFUNDDREISSIGSTER JAHRGANG.

MIT ZAHLREICHEN ABBILDUNGEN IM TEXT.

RICHTER BROS.
228 Third Street
MILWAUKEE, WIS.

LEIPZIG
VERLAG VON VEIT & COMP.
1911

Druck von Metzger & Wittig in Leipzig.

Inhalt.

I. Original-Aufsätze.

		Seite
1.	Ein Fall von nützlicher Nervendurchschneidung. Von J. Hirschberg	1
2.	Die angebliche Augenheilkunde des Tâbit ibn Qurra. Von Dr. phil. C. Prüfer und Dr. med. M. Meyerhof in Kairo	4. 38
3.	Die sichtbare Blutströmung in den Aderhautgefäßen. Von Dr. Ernst Kraupa	33
4.	Zur Kenntnis der sekundären Impf-Verletzungen des Auges. Von Sanitäts-Rat Dr. R. Hilbert	65
5.	Linsentrübung nach Salzsäure-Verätzung. Von Dr. Fehr	97
6.	Nekrolog über Hermann Knapp	129
7.	Ein Fall von vererbtem Netzhaut-Gliom. Von Dr. L. Caspar	161
8.	Über Fieber bei Augen-Entzündungen. Von J. Hirschberg	193
9.	Nekrolog über S. N. Logetschnikoff. Von Dr. A. Natanson in Moskau	225
10.	Nekrolog über Carlo Reymond	257
11.	Nekrolog über Dr. Paul Chibret	259
12.	Über Fieber bei Augen-Entzündungen. Von Prof. Dr. G. Abelsdorff	261
13.	Weitere Ergebnisse von Wägungen der in geschlossener Kapsel entfernten menschlichen Linse. Von Dr. Th. Clausnizer	262
14.	Nachruf auf Julius von Michel. Von J. Hirschberg	290
15.	Über wiederholte Ansteckung mit Trachom. Von Dr. M. Meyerhof .	295
16.	Erosio corneae durch einen Wespenstachel im Lide. Von Dr. Ernst Kraupa	321
17.	Tetanus nach perforierender Augapfel-Verletzung mit Zurückbleiben eines Fremdkörpers. Von Dr. Willi Pincus	353
18.	Orbitale Querschuß-Verletzung. Von Dr. Jarnatowski	357

II. Klinische Beobachtungen.

Seite

1. Die Vibrationsmassage bei Sekundärglaukom infolge von Linsenquellung. Von Dr. Joh. Ohm in Bottrop i. W. 8
2. Ein Fall von Leontiasis faciei und Exophthalmus. Von Dr. Dreisch in Ansbach 136
3. Ein ungewöhnlicher Fall spontan geheilter Netzhaut-Ablösung. Von J. Hirschberg 299
4. Verbrühung der Kornea und Konjunktiva. Kasuistische Mitteilung von Dr. Maximilian Rosenfeld in Budapest 301
5. Star-Extraktion an einem mit Aniridia congenita behafteten Auge. Von Dr. Julius Fejér 324
6. Erosio corneae durch einen Bienenstachel im Lide. Von Dr. O. Purtscher in Klagenfurt 360

Sachregister.

* Originalartikel.

Aalblut-Konjunktivitis 197. 245.
Abduzenslähmung nach Diphtherie s. d. — chirurgische Behandlung einer — nach Schädelverletzung 116. — nach Otitis media und letale Meningitis 170. — bei Neuritis optica 315.
Abfluß, über den — aus dem Auge 391. — s. a. Flüssigkeit.
Ablösung der Chorioidea, Retina s. d.
Abramis brama, Netzhautreaktion bei — durch elektrische Reizung 246.
Abszeß des Glaskörpers, der Kornea, des Optikus, der Orbita, Sklera s. d. — im Frontallappen s. Gehirn. — Ring- — 275.
Abweichungen, der Augen u. prismatische Wirkung der Brillengläser 86. 186. 382.
Achsenfinder für Zylindergläser 285.
Adaption, Untersuchung der Dunkel- — des einen Auges mit Hilfe des helladaptierten andren 341. — Reflexcharakter der — -Vorgänge, insbesondere der Dunkel- — u. deren Beziehungen zur topischen Diagnose u. zur Hemeralopie 16. — Dunkel- — der Netzhaut 76. — Dunkel- — von fovealen u. parafovealen Netzhautpartien 144.
Adenokarzinom der Hypophysis, des Lides s. d.
Adenom der Meibom'schen Drüsen 80. — der Moll'schen Drüsen 187.
Aderfigur, Purkinje'sche 106.
Aderhaut s. Chorioidea.
Adrenalin, innerlich, bei primärem, hämorrhagischem Glaukom 64. — -Mydriasis u. ihre diagnostische Bedeutung 286. — zur — -Mydriasis 401.
Ägypten, Myopie u. Rasse in — 82. — Ophthalmia purulenta in — u. deren Bakteriologie 204. — Augenkrankheiten in —, mohammedanische Poliklinik 252. — epidemische gonorrhoische Augen-Entzündung in — und Trachom 270. 314. — Ursache und Häufigkeit der Blindheit bei den Kindern in — 316.
Ägypter, Augenheilkunde der alten — s. Geschichte.
Ärztliche Annonce s. Geschichte.
Affe(n), sympathische Ophthalmie auf den — übertragen 213. — Bindehaut-Trachom, experimentell 274. 317.
Agfa s. Amidoazotoluol.
Akkommodation(s)-Literatur 445. 472. — -Mechanismus 397. — Stilling's — -Theorie u. Zentralkanal des Glaskörpers 404. — Lähmung bei Glaukom 24. 166. — Lähmung bei Vergiftung mit Hyoszyamus niger 126. — toxische — -Lähmung 380. — -Krampf der Bergleute 21. — der Zephalopoden u. Fische 230. — des Schildkrötenauges 414.
Akne rosazea, Augenerkrankungen, bei — 352. 415.
Akoin-Öl als Analgetikum bei Trachombehandlung 89.
Aktinomykotische tödliche Meningitis 310.
Albini, Nachruf 436.
Albuminurische(s) Auge 115. — Amaurose in der Schwangerschaft 115. — Netzhautablösung s. Retina.
Alkohol-Intoxikation, Sektionsbefund 82. — Amblyopie 51. 172. 426. — Neuritis retrobulbaris durch — 437. — Verband am Auge 183. — Methyl- — s. d.
Allgemeinerkrankungen u. Auge s. Augenerkrankungen.
Alter(s), intraokularer Druck in verschiedenem Lebens- — 410. — Ursache plötzlicher doppelseitiger Erblindung im vorgerücktem — 119. — s. a. Greisen- —. — Weitsichtigkeit s. Presbyopie. — senile Veränderungen des menschlichen Auges 397.

Altersstar s. Katarakta senilis u. K.-Operation.
Amaurose durch Chinin s. d. — albuminurische u. urämische — 115. — bei Hysterie s. d. — transitorische — bei Meningoenzephalitis s. d. — s. a. Erblindung, Blindheit.
Amblyopie, pathologische Anatomie der alkoholischen Intoxikations- — 51. 172. — Alkohol- —, Atoxyl- —, Nikotin- — s. d. — Methylalkohol- — 185. 232. 270. 368. 415. — sonderbare Ursache der — bei bei einem Knaben 154. — vermeintliche (eingebildete, autosuggerierte) — im Schul-Alter 80. 247 (Planglas). — Argamblyopie, Behandlung, Astigmatismus als Ursache 150. — die Schiel- — s. d. — ex Anopia 86. 150. 168. 313. 383. — monokulare —, Diagnose aus der Ablenkung des Auges beim Nahsehen 211. — Intoxikations- — mit Leuchtgas 430. — s. a. Intoxikation.
Amblyoskop mit Wechselbelichtung u. Bilder für Schielende zum Gebrauch des — 105. 138.
Amerika, häufigste Blindheitsursache in den Vereinigten Staaten von — 119.
Amidoazotoluol, „Agfa" in der Augenheilkunde 426.
Ammonium-Salze bei Katarakt 416. 422.
Anaerobionten s. Bazillen.
Anästhesie, lokale — bei der Enukleation 343.
Analphabeten, Sehproben für — s. d.
Anaphylaxie, zelluläre — 220. — zur — -Frage 394.
Anatomie, Jahresbericht 443. — Augen- — des Humain b. Ishâq s. Geschichte. — des Glaskörpers s. d. — Verhalten der inneren Augenhäute bei einigen Fixierungsmethoden 54. — Markscheidenfärbung 396. — eines Falles von Glaukoma simplex mit Schnabelschen Kavernen 393. — des Glaukoma hämorrhagikum 410. — des Ektropium uveae congenitum 178. — der „von Hippel'schen sehr seltenen Netzhauterkrankung", Angiomatose 379. — der Streifenbildung nach Netzhaut-Abhebung 17. 51. 274. — der Keilbeinhöhle u. Orbita 189. — von Randektasie der Hornhaut 251. — Histologie der experimentellen Einschluß-Konjunktivitis s. Trachom. — dünne mikroskopische Linsenschnitte 430.
pathologische: der Diplobazillen-Konjunktivitis 20. 178. 349. — des Frühjahrskatarrhes 397. — des Bindehaut-Karzinoms 397. — der Intoxikationsamblyopie 51. 172 (Alkohol). — des Mikrophthalmus kongenitus mit seröser Lidzyste 187. — eines Skleritis-Knötchens 51. — der Hornhaut- u. Bindehaut-Epithelien 395. — des Hornhaut-Endothels, Experimente 396. — der chronischen persistierenden Hornhautektasie 440. — der Sympathischen Ophthalmie 52. — der Retinitis proliferans 275 — extrahierter Starkapseln 274. — der Stauungspapille 398. — des endokularen Zystizerkus 433.
Anatomisch(er) Befund bei angeborener Ektopie der Pupille mit Linsenluxation 402.
Aneurysma, Okulomotoriuslähmung bei — der Karotis interna 84. — der Aorta mit Netzhautblutungen 222. 319.
Angeborene Veränderungen u. Mißbildungen, Jahresübersicht 444. — Demonstration 68. 395. — des Gesichts, der Iris, Deszemitis, Kornea, Linse, Makula, des Optikus, der Pupille, des Tränennasenganges, Tränenröhrchen s. d. — experimentelle Erzeugung von — u. angeborenem Star 384. 387. — entwicklungsgeschichtliche Grundlagen der — 387. — seltene — des Augenhintergrundes 78. — ausgedehnte, besondere — 107. 224. — Dislokation der Tränendrüse 152. — abnorme Lidbewegung 180. — Farbensinnstörung s. d. — Augenbewegungsstörung s. d. — Augenmuskellähmung s. d. — bislang unbekannte Mißbildung (Kiemenspalte) 273. — Pigmentierung der Hornhaut 281. 380. — spaltförmiger Mangel des retinalen Irispigmentes 341. — Haarlosigkeit s. d. — Fibrom u. Erweiterung der Orbita 316. — Hornhauttrübung 112. 344 (familiäre). — Blickfelderweiterung 391. — s. a. Aniridie, Anophthalmus, Aplasie, Cloquet'scher Kanal, Dermoid, Ektopie, Ektropium, Hydrophthalmus, Katarakta kongenita u. zonularis, Kolobom, Kryptophthalmus, Lidzyste, Linsenluxation, Membrana persistens, Mikrophthalmus, Optikusatrophie, Pupillenverlagerung, Rüsselbildung, Zyklopie, Zysten.
Angiofibroma plexiforme der Lider 204.
Angiom der Chorioidea, Orbita s. d. — Lymph- — s. d.
Angiomatose der Netzhaut (v. Hippel) 378. 421.
Anilinstift, Verletzung durch —, Enukleation 117. 412.
Aniridie, doppelte, unvollständige, symmetrische 89. — fast vollständige — mit getrübten Linsen 329. — totale — mit anderweitigen angeborenen Veränderungen 107. — beiderseitige, angeborene — 219. — traumatische — 198. 436 (partielle). — angeborene —,

Katarakt-Operation bei — 324*. — Katarakt bei angeborener — 436.
Anisokorie s. Pupille.
Annoncen, ärztliche s. Geschichte.
Anophthalmus, Plastik einer unteren Übergangsfalte bei — 178. — beiderseitiger, angeborener — 212.
Antigene bei Sympathischer Ophthalmie s. S.
Antikörper, tuberkulöse — in der Vorderkammer 391. — der Linse beim Kaninchen durch Fütterung mit Rinder-Linse 411. — in der Tränenflüssigkeit bei Syphilis 430.
Aorta, Aneurysma der — s. d.
Aphakie, Gullstrand's Brillen bei — 270. — Zeiss'sches Prismenfernrohr u. Fernrohrlupe bei — 342.
Aplasie des Optikus s. d.
Apparate s. Instrumente.
Apulien, Trachom in — 432.
Aqua Zeozoni gegen Augenblendung 218.
Arabische Augenärzte s. Geschichte.
Arbeit(er) s. Beruf. — während der — eingedrungene Fremdkörper der Kornea 314.
Argamblyopie s. Amblyopie.
Argentinien, Verteilung der Bindehautkatarrhe, Granulose, Blennorrhoea neonatorum in — 210.
Argentum nitricum, Hornhautätzung mit 30%iger — -Lösung, völlige Heilung 205. — bei Bindehauteiterung 116. 183 (neonatorum). — u. organische Silberverbindungen in der Augenheilkunde 204.
Argyll Robertson'sches Pupillenphänomen s. Pupillenstarre.
Argyrol in der Augentherapie 116.
Arsen, Optikuserkrankungen nach Vergiftung mit organischen u. anorganischen — -Präparaten 416. — s. a. Atoxyl.
Arsenobenzol = Salvarsan s. Syphilis.
Arsenophenylglyzin-Intoxikation 82.
Artemia s. Krebs.
Arteria hyaloidea 428.
Arteria zentralis s. Zentralarterie.
Arterieller Überdruck s. Blut-Druck.
Arterien u. **Arteriosklerose** s. Gefäße u. -Erkrankungen.
Arthritische Panophthalmie 319.
Asche der Linse s. d.
Aspergillus s. Mykose.
Asphyxie, Optikusatrophie nach traumatischer — 419.
Aspirin bei Sympathischer Ophthalmie 21.
Assoziierte Augenbewegungen, Blicklähmung s. d.
Asthenopie, nervöse — im Schul-Alter 80. 247 (Planglas). — durch Stoffwechselstörungen u. Auto-Intoxikation 58. 312. — Venenpuls u. — 330.
Astigmatismus, Kriegsdienst-Tauglichkeit bei — 320. — Geschichte 12. — Bezeichnung, internationale, Ophthalmometerbogen 23. — als Ursache einseitiger Amblyopie 150. — subjektiver — u. Mangel an Parallelismus der Hauptmeridiane der Hornhaut 86. 168. — Schema für die Achsen der — -Gläser 29. — Drehbewegungen der Augen u. — 153. — gemischter unregelmäßiger — nach Verletzung 380.
Asurol, bakterizide Wirkung des — am Kaninchenauge 278.
Atlas s. Lehrbücher.
Atoxyl-Wirkung aufs Auge 224. — -Amblyopie, Klinik u. Pathologie 23. — die Schädigung des Auges durch — 143. 416. 425. (Experimente.) 433. — -Blindheit 433. 434.
Atrophie des Optikus s. d.
Atropin u. seine Verwendung bei Heterophorie 28. — Idiosynkrasie des Auges gegen — 88. — -Vergiftung bei Augenkranken Kindern 184. — Stärke der — -Lösung bei Iritis 210. — Wirkung aufs Leichenauge 232. — u. Eserin, abwechselnd bei Linsenverletzung 412.
Augapfel s. Bulbus.
Auge(n), Abweichungen der — s. d. — Funktionsprüfung des — 102. — Größenmessung des menschlichen — 417. — künstliches — s. d. — u. Ohr 28. Saftströmungen des — 79. — -Syphilis s. d. — -Tuberkulose s. d. — -Veränderung während der Embryonalzeit s. E.
Augenärzte, Stellung der — in den Blinden-Instituten 127. 192. 319. — arabische — s. Geschichte.
Augenärztliche Quacksalber 217.
Augenbefund bei allgemeiner Haarlosigkeit s. d.
Augenbewegungen, Anomalien der — 390. — u. Ohrapparat s. d. — assoziierte Lähmung der seitlichen — 167. — assoziierte — 426. — graphische Darstellung der — 419. — Seitenbewegungen, Experimente 438. — kortikale Zentren der — 435. — Mechanismus, erläutert an der Augenmuskellähmung ohne Sekundärkontraktur u. der Lähmung der Seitenwender bei erhaltener Konvergenz 72. — angeborener Mangel der Auswärtsbewegung mit Zurückziehung des Augapfels 281. — das Studium der Augendrehungen 311. — s. a. Zyklophorie.
Augenbinden aus Filz 116.
Augendefekte, Vererbungsmöglichkeit erworbener — 178.

Augendrehung s. Augenbewegung.
Augen-Druck s. d.
Augeneiterung der Neugeborenen s. Blennorrhoe.
Augenerkrankungen, Allgemein-Leiden u. Organ-Erkrankungen, Beziehung zu — 328; Literatur 474. — Atlas der äußerlich sichtbaren — 14. — Kasuistik 283. — Fieber bei — s. d. — Kopfschmerz u. — s. d. — tropische — 13. — Färbung der Augen bei — durch innerlichen Uranin-Gebrauch 222. 367. — ätiologische Bedeutung der Syphilis u. Tuberkulose bei — 108. 340 (chronische). — gewisse —, Entstehung durch allgemeinen Blutdruck 57. — Blutuntersuchungen bei — 187. — bei Staphylokokken-Allgemeininfektion 27. — durch septische Erkrankung im Mund 190. — Wichtigkeit genauer Diagnosenstellung bei — 92. — therapeutische Technik u. Pflege bei — 327. — Skott's Emulsion bei — 406. — bei Akne rosazea, Autointoxikation, Barlow'scher Krankheit, Basedow'scher Krankheit, Darmstörungen, Dementia, Diabetes mellitus, Eklampsie, Erysipel, Erythem, Gastroënteritis, Geisteskrankheiten, Gicht, Hautkrankheiten, Hysterie, Influenza, Keuchhusten, Leukämie, Erkrankungen der oberen Luftwege, Malaria, Meningitis, Milzbrand, Muskelatrophie, Nasen- und -nebenhöhlenerkrankungen, Nierenleiden, Ohrerkrankungen, Paralyse, Pest, Pocken, Polyenzephalitis, Polyzythämie, Psychosen, Pyämie, Rheumatismus, Rückfallfieber, Sinuserkrankungen, Sklerose, Skorbut, Skrofulose, Sympathikusstörungen, Syringomyelie, Tabes, Tetanus, Tuberkulose, Variola. Vitiligo, Zahnleiden, Zerebrospinal-Meningitis, Zyanosis s. d. — in Zusammenhang mit den Geschlechtsorganen u. deren Funktionen s. G.
Augenflüssigkeiten, Viskosität der — 419.
Augenhäute, Verhalten der inneren — bei einigen Fixierungsmethoden 54.
Augenheilanstalt, Niederländische — in Utrecht 13. — des Deutschen Hospitals in New York 184. 269. — Kinder- — in Berlin 94. — neue — in Gent 255. — in Laibach 127. — des Sultan Kaluan in Kairo 205. — Prinzregent Luitpold-Genesungsheim für arme augenkranke Kinder in Bad Tölz 123. — der städtischen Krankenanstalten Essen-Ruhr 408.
Augenheilkunde, Literaturübersicht 458. — therapeutische Technik und Pflege in der — 327. — Jahresbericht der — s. d. — Lehrbücher der — 11. 267 (neue systematische Einteilung). 327. — Handbuch der —, Gräfe-Saemisch 13. — Wörterbuch der — 11. — Repetitorium des — 326. — im 18. Jahrhundert s. Geschichte. — in den letzten 40 Jahren 240. — militärische — 13. — Beziehungen der — zur allgemeinen Medizin u. Chirurgie 93. — der alten Ägypter s. Geschichte. — der alten Hebräer s. Geschichte. — des Tabit ibn Qurra s. Geschichte. — abgeschriebenes Lehrbuch der — 151. — einheitliche Notierung u. Abkürzung in der — 168. — optische Probleme in der — 189. 309. 348. — Vererbungslehre in der — s. Heredität. — aus der vergleichenden 196. — Augentherapie 241. 327. — Chemie des Metabolismus in der — 283. — Fremdwörter in der — 270. — die Verstellung im Gebiete der — 434.
Augenhintergrund(s), Erkrankungen, diagnostische Bedeutung der Verschmelzungsfrequenz 342. — seltene angeborene — -Befunde 78. — aufrechtes Bild des — durch indirekte Ophthalmoskopie 118. — u. periphere Sehstörungen 219. — bei Zyanosis u. Polyzythämie 283. — Photographien des — 237. 320.
Augenhöhle s. Orbita.
Augenklappe mit Druckknopf 220.
Augenklinik s. Augenheilanstalt.
Augenkrankheiten s. Augenerkrankungen.
Augenlähme s. Augenmuskellähmung.
Augenlider s. Lid.
Augenmuskel(n)-Störungen, Ausgleich 12. — Störungen bei progressiver Muskelatrophie 407. — -Störungen bei Tetanus 180. — Spannungszustand einzelner — durch Ohr-Reflexe 244. — nervöse Bahnen zwischen Ohrapparat u. — 232. — Einfluß der äußeren — auf den intraokularen Druck 76. — einseitige, nicht-assoziierte Innervation der — 125. — s. a. Augenstellung.
Augenmuskellähmung(en), Literatur 471. — angeborene Augenlähme 312. — nach Salvarsan 64. — ohne Sekundärkontraktur, Bewegungsmechanismus des Auges 72. — besondere, bei Sinuserkrankung 235. — graphische Darstellung der — 419. — Nachweis von — bei Neugeborenen 419. — traumatische 415. — s. a. die einzelnen Muskeln u. Nerven; Augenbewegungen; Blicklähmung.
Augennerven s. Nerven u. die einzelnen Nerven.
Augenoperationen, Literaturübersicht 461. — Jodtinktur-Desinfektion der Haut

425. — Katarakt während der — entstanden 52.
Greise, psychonervöses Syndrom bei Hyperopie der — 88. 169. — -Alter s. a. d.
Größenmessung des menschlichen Auges 417.
Große Männer, Helmholtz u. a. 137.
Guajacol, — -Öl bei bazillärer Iritis 169.
Gürtel-Rose s. Herpes zoster.
Gullstrand, Nobelpreis für Medizin 318.
Gumma s. Syphilis.

Haarlosigkeit, Augenbefund bei allgemeiner angeborener — 310.
Hackensplitter-Verletzung, Panophthalmie durch Subtilis-Infektion nach — 22.
Hämatopoetische Funktion der Bindehaut 395.
Hämophilie, heftige Blutung bei — s. d. — die — in der Augenheilkunde 218.
Hämorrhagie s. Blutung.
Hakenwurm-Krankheit, Katarakt durch — 480.
Halbblindheit s. Hemianopie.
Hals-Sympathikus s. d.
Handbücher, s. Lehrbücher. — der Augenheilkunde, medizinischen Anwendung der Elektrizität s. d.
Harnstoff, Retinitis bei — -Verhaltung ohne Albuminurie 26.
Hauptmeridian bei Astigmatismus s. d.
Haut-Augenkomplikationen bei akuten — -Ausschlägen 284. — endogene gonorrhoische — -Erkrankung 50. 175. — Desinfektion mit Jodtinktur 80. 120. — s. a. Akne, Skorbut, Vitiligo, Xeroderma.
Hebräer s. Geschichte.
Heilmittel s. Medikamente.
Hemeralopie, Adaption u. — s. d.
Hemi-chorea, -ataxia, -paresis u. Mydriasis bei Veränderung nahe dem Nucleus ruber 283.
Hemianopie, topische Diagnose der — 32. — das blinde Gesichtsfeld bei der — 186. — bitemporalis, bei Hypophysis-Geschwülsten 210. 282. — wagrechte gekreuzte — bei Sehnervenschwund 286. — Wilbrand's Prismenversuch bei — 346. — bei Hysterie s. d.
Hemianopische(s) Gesichtsfeld s. d. — Pupillenreaktion, Apparat zur Prüfung 201.
Hemiplegie oculaire 167.
Hereditäre(s) Gliom, Blindheit, Optikusatrophie, Syphilis s. d.
Heredität erworbener Augendefekte 178. — Bedeutung der Vererbungslehre für die Augenheilkunde 256. — u. Schichtstar s. Katarakta zonularis.
Herpes, neuralgischer — der Cornea 25. —zoster ophthalmikus mit Hornhautbeteiligung u. Okulomotoriuslähmung 28. — Zoster des Auges, N. supraorbitalis u. supratrochlearis mit Okulomotoriuslähmung 380. — corneae menstrualis 51. 423.
Herpetische Augenerkrankungen 78.
Hertzel'sche Lampe zur Durchleuchtung 285. 331. 367.
Heterochromie, über — 87. 169. 210 (Kind). 426.
Heterophorie 428. — Atropin bei — 28.
Heteroplastik, orbitale — 13. 185.
Heufieber-Konjunktivitis, Behandlung 56.
Hibbard, Nachruf 158.
Himmelsblau, Theorie über das — 41.
Hinterhaupt s. Okzipital-Lappen.
Hippel'sche Krankheit s. Angiomatose.
Hirn s. Gehirn.
Hirnschenkel, Zystizerkus in der — -Gegend 84.
Histologie s. Anatomie.
Hochfrequenzströme s. Elektrizität.
Höllenstein s. Argentum nitricum.
Holz-Stück in der Orbita 346. — -Pulver, Konjunktivitis durch — 465.
Homatropin-Anwendung 118.
Hornhaut s. Kornea. — -Entzündung s. Keratitis. — -Geschwür s. Ulkus. — -Schmelzung s. Keratomalazie.
Hubbel, Nachruf 350.
Hühner, Farbensinn der — 352.
Hufschlag-Verletzung des Auges 83.
Humain b. Ishâq s. Geschichte.
Humor aqueus, nichtentzündliches Exsudat im — 154.
Hundebiß, schwere Augenverletzung durch — 247.
Hydrophthalmus, Dehiszenzen der Descemet'schen Membran bei — 85. — angeborener —, Frühstadium 273. — Erfolge der Therapie bei — 440.
Hydrops der Nebenhöhlen s. Sinus.
Hydrozephalus, idiopathischer — mit Erblindung, Trepanation, Heilung 192.
Hygiene des Auges u. der Schulen 138. — des Auges 254.
Hyoszyamus niger, Massenvergiftung durch — 126.
Hyperopie(a), vorübergehende —, bei Diabetes mellitus 50. 79. — die erworbene — bei Glaukom 349. — permagna 17 D. 71. — physiologische — im Schulalter 80. — psychonervöses Syndrom bei hochgradiger — der Greise 88. 169.
Hyperphorie 285.
Hyphäma, 9 Monate lang bestehend 42.
Hypophorie 285.
Hypophysis, Adenokarzinom der — 117.

412. — u. Läsionen des Chiasma 140. 329. — -Geschwülste, Scheuklappen-Krankheit 210. — -Geschwulst, Schläfenhalbblindheit, 19jährige Beobachtung 282. — -Geschwulst u. Infantilismus 316.
Hypopyon-Keratitis s. d.
Hysterie, hyst. Amblyopie vom Zahn ausgehend 212. — einseitige Amaurose durch — 186. — traumatische — 190. — Gesichtsfeld bei hyst. Dämmerzustand s. G. — Amaurose des einen u. Hemianopie des anderen Auges durch — 433.

Jackson, Nachruf 350.
Jahresbericht, Nagel's über die Fortschritte der Ophthalmologie 10. — über die Leistungen der Augenheilkunde im Jahre 1911, auf dem Gebiete der Anatomie 443. — Entwicklungsgeschichte u. angeborene Mißbildungen 444. — Physiologie 445. — experimentelle Pathologie, pathologische Anatomie u. Bakteriologie 448. — Therapie der Augenkrankheiten 458. — Augenoperationen 461. — Krankheiten der Bindehaut 464; Hornhaut u. Lederhaut 465; der Linse u. des Glaskörpers 466; des Uvealtraktus 467. — Sympathische Erkrankung 467. — Glaukom 468. — Netzhaut u. Sehnervenerkrankungen 469. — Motilitätsstörungen 471. Refraktions- u. Akkommodations-Anomalien 472. — Krankheiten der Lider 473, der Tränenorgane 474, der Augenhöhle 474. — Augenkrankheiten in Beziehung zu Krankheiten der übrigen Organe 474. — Verletzungen des Auges u. Entozoen 478.
Japan(er), Trachom in — 285. — Geschichte der Medizin in — 328. — Gesichtsfeld der — 447.
Java, ophthalmologischer Bericht aus — 123.
Jequirity gegen Lid-Epitheliom 424. 425. 426.
Immun-Serum s. d.
Immunisierung mit Rinder-Linsen 411. — Anteilnahme der Kornea an aktiver — 413.
Immunität, Beteiligung der Kornea an der Pneumokokken- — 229. — an der allgemeinen Vakzine- — 230. — Vakzine- — des Auges 393. 421.
Impf-Verletzungen, sekundäre, des Auges 65*. — Infektion der Lider 116. — Geschwür der Lider 427.
Indarsol-Wirkung auf Sehnerv u. Netzhaut 339.
Indol am Kaninchenauge 273.
Infanterie-Sehschärfe u. Refraktion bei der — 405.
Infantilismus, Hypophysistumor u. — 316.
Infektiöse Augenerkrankungen, Serumtherapie s. S.
Infektion, endogene Kokken- — des Auges 22. — des Glaskörpers s. d. — nach Katarakt-Operation s. d. — mit Bazillus Klebs-Löffler s. B. — der Kornea s. d.
Influenza, Augenkomplikationen bei — 437. — Tenonitis nach — 474.
Infundibulum u. Tränennasenkanal s. d.
Injektionen, subkonjunktivale, intravenöse s. d.
Innervation der Augenmuskeln s. d.
Insekten-Augen, vergleichende Anatomie 28; Sehleistung 409. — Fluoreszenz an den — -Augen 125.
Instrumente u. **Apparate**, a) chirurgische: Übersicht 461. — neuer Augenoperationstisch 315. — neues Augentropfglas 32. 362. — aseptische Augentropfflasche 113. — Augenbinden aus Filz 116. — Augenklappe mit Druckknopf 220. — Hohlsonde zur permanenten Tränenkanaldrainage 175. — Hornhaut-Trepan 188. — Irisstanzer 416. — neuer Riesenmagnet 90. 272. — Nadelhalter 30. — Punktionsnadel 329. — Modifikation der Desmarre'schen Pinzette 426. — Sideroskop, modifiziertes 117. 381. — Doppelschere zur Sklerektomie 42. 251. 252. — Instrument für einzügigen Starschnitt 398. — zur Katarakt-Operation von W. A. Fisher 311. — Messer u. Pinzette zur Star-Ausziehung 312. — Linsenkapselpinzette 312. — neue Kapselpinzette 26. — Starnadeln, alte 69. — Sterilisation der — im strömenden Dampf 272.
b) physikalisch-optische: Jahresübersicht 447. — Theorien der modernen optischen — 102. 138. 269. — Konstruktion neuer ophthalmologischer — 387. — einfache Erklärung der optischen — 13. — Amblyoskop mit Wechselbelichtung 105. — Bilder für Schielende zum Gebrauch des Amblyoskopes 105. 138. — bifokale Brillen 88. — bifokale Probierbrillenkästchen 113. — Achsenfinder für Zylindergläser 285. — bifokale Linsen 30. — Prismenprobierbrille 189. — Diaphragmaapparat für binokulares Sehen 30. — Diploskop-Deviometer 209. — Diploskop 30. 274. — Taschendiploskop 41. — Hertzel's Ophthalmodiaphanoskop 285. 331. 367. — Taschen-Durchleuchtungslampe 179. — billige Durch-

leuchtungslampe 380. — Fernrohrbrille 55. 273. 387. — Prismenfernrohr u. Fernrohrlupe 342. — Gullstrand's Starbrillen 270. — Gullstrand's Ophthalmoskop 387. — pseudo-isochromatische Tafeln 270. — Tafeln zur Prüfung des Farbensinns 101. — Spektralapparat zur Farbensinnprüfung 183. — Hering's neuer Apparat für Verwechslungsfarben bei Farbenblindheit 397. — Farbengleichungsapparat 198. — Polarisations- — zur Farbenuntersuchung 42. 251. — Doppellupe 212. — Gertz'sches Keratoskop 114. — Buchanan's Hornhautmikroskop 188. — Keratometer 417. — internationale Tafel zum Refraktionsspiegel 211. — Nernstspaltlampe 396. — Nystagmograph 85. — Ophthalmo-Fundoskop 86. — binokularer Augenspiegel 273. — optometrische Skala zur Messung der Sehschärfe 95. — Prismenapparat, handlicher 152. — Projektions-Polariskop 42. 251. — zum Nachweis hemianopischer Pupillarreaktion 201. — Kasten-Sehprobe, nicht „auswendigzulernen" 153. — Sehproben, besondere 207. — Sehproben für Kinder u. Analphabeten, Bilderbuch 209. — internationale Normal-Sehproben 247. — Punkt-Sehproben für Analphabeten 412. — Sehproben mit Farbobjekt 418. — Scheibendeviometer 105. — Schemata für das Gesichtsfeld-Zentrum 138. — Gesichtsfeldschemata 270. 328. 396. — Gesichtsfeldschema mit Farbengrenzen 273. — Zur Augenuntersuchung mit Spektrallicht 96. — Retinoskop, Skioskop mit Irisdiaphragma 214. — Schiötz-Tonometer 119. 125. 199. 376. 410. — Tonometer 69. 348. — Sphygmomonometer 432. — zur Prüfung des Effektes während der Schieloperation 344. — Schreibapparat, ohne die Augen zu gebrauchen 152. — Stereoskopbilder für Schielende 325. — Stereoskop, modifiziert 397. 430. — Stereoskop zur Schielbehandlung 168. — Stereoskop mit veränderlichen Prismen 274.

Intoxikation(s), Amblyopie s. d. — 3 Fälle von — mit Spirarsyl, Alkohol u. Sublimat, Sektionsbefund 82. — Massen- — mit Hyoszyamus niger 126.

Intraokulare Geschwulst s. d. — Infektion mit Bazillus Klebs-Löffler s. B. — der — Flüssigkeits-Wechsel s. d.

Intravenöse Injektionen 169.

Jod-Desinfektion der Haut bei Augenoperationen 50. 120. — Behandlung bei Star 211. 395. — Kalium, subkonjunktival gegen bandförmige Hornhauttrübung 83. — Behandlung bei Basedow'scher Krankheit 158.

Jodoform-Tampon bei operierter Dakryozystitis 187.

Jodogenol bei bazillärer Iritis 169.

Jodtinktur, Haut-Desinfektion mit — 80. — bei Lederhaut-Entzündung und Flügelfell 380.

Iontophorese, Kupfer- u. Zink- — 80. 127. — gegen eitrige Hornhautentzündung 241.

Iridauxesis bei Glaukom s. d.

Iridektomie, über periphere 416. — bei Kataraktoperation, Glaukom, Keratitis s. d.

Iridencleisis gegen Glaukom s. d.

Irideremie s. Aniridie.

Irido-Chorioiditis bei fistulierender Narbe nach Kataraktoperation 25. — serosa bei langjährigem Verweilen eines Eisensplitters 276. — tuberkulöse — durch Tuberkulin T. B. K. geheilt 88. — nach Gastroenteritis kleiner Kinder 381. — tardiva nach Katarakt-Operation s. d. — bazilläre, Diagnose u. Behandlung 169. — Sklerektomie bei — 342.

Iridokapsulektomie 312.

Iridotasis bei Glaukom s. d.

Iridozyklitis, Lymphozytose bei — traumatika 271. 416. — anterior adhaesiva Knies 81. — das Dezemet'sche Endothel bei traumatischer — 382. — traumatische, anatom. Untersuchung 83. — metastatische gonorrhoische Kerato- — 319. — chronische — tuberculosa 179. — nach Entfernung der Ovarien 211. — Antistaphylokokkenvakzine bei — 287.

Iridozyklochoriodialyse 274.

Iris, Literatur 467. — -Bewegung, kortikales Zentrum 435. — besondere Formen der — -Atrophie, besonders die hyaline Degeneration des Pupillarsaumes u. die pupillare Pigment-Atrophie des — -Hinterblattes 393. — -Epithel nach Vorderkammer-Punktion 173. — die elastischen Fasern der — 403. — Traubenkörner u. Besonderheiten in der — bei Equus Zebra 440. — Geschwulst 42. 252. — bisher unbeschriebene Veränderung der — 421. — Kolobom 431. — Kolobom, rudimendärste Form 15. 341. — atypisches Kolobom 42. 251. — superfizielles Kolobom 413. — primäres Melanosarkom 227. 349. — Spindelzellen-Sarkom der — 313. — Rundzellen-Sarkom der — 329. — Sarkom-rezidiv, Radiumwirkung 389. — Leiomyon 85. — Mangel der — s. Aniridie. — Eversion des Pigmentblattes der —

durch Verletzung 410. — -Pigment, angeborener spaltförmiger Mangel 51. 341. — Pigmentzerstreuung auf der — 272. — traumatischer Sphinkter-Riß 429. — eigenartiger Schwund der — 281. — Sporotrichose der — 27. — ungewöhnliches Aussehen der — bei angeborener Syphilis 329. — Verschiedenartigkeit der — bei Katzen 348. — die Verfärbung (Heterochromie) der — 87. 169. 210 (Kind). 426 (u. Star). — Heterochromie, Star u. Sympathikusstörungen 211; Zyklitis 348. — Tuberkulose 48. 128 (? durch Erkältung). 202. 330. 343. 362. — experimentelle — -Tuberkulose beim Kaninchen 219. — -Wurzel-Einschneidung bei Katarakt-Operation s. d. — Zyste 411. — Zysten, angeborene 315.

Iritis, bazilläre, Diagnose u. Behandlung 169. — gichtische — 386. — hämorrhagica, blennorrhagica, metastatica 426. — Kataplasma-Lelievre bei — 367. — Stärke der Atropinlösung bei — 210. — die Ursachen der — 287. — s. a. Irido-.

Isochromatisch s. Farbensinn.

Juvenile Glaskörperblutung, Katarakt, Tabes s. d. — Netzhautgefäßerkrankungen s. Retina.

Kalkverätzung des Auges 320.

Kalomel-Injektionen gegen Keratitis e lue congenita 315.

Kammer s. Vorderkammer.

Kaninchen, experimentelle Sporotrichose des — -Auges 27. — Pfropfung eines — -Auges in die Orbita nach Enukleation 185. — sympathische Ophthalmie auf das — übertragen 213. — experimentelle Syphilis beim — 396. — experimentelle Iris- u. Chorioideal-Tuberkulose beim — 219. — -Kornea, Vakzine-Immunität 230. — bakterizide Wirkung des Asurol am — -Auge 278. — Immunisierung durch Fütterung mit Rinder-Linse 411. — -Kornea, Regeneration 271. 417. 420.

Kankroid s. Karzinom.

Kapsel s. Linsenkapsel. — -Pinzette s. Instrumente a). — seniler Katarakt s. d. — -Sack-Ausspülung nach Katarakt-Operation s. K.-O.

Karunkel, unpigmentierter Naevus der — 203. — Papillom der — 283.

Karzinom, metastatisches — der Chorioidea 363. — der Konjunktiva 168. 397 (beginnend). der Kornea 237. — Prognose des primären — der Orbita 24. 166. — des Lides s. d. — Adeno- — s. d.

Kataplasma-Lelievre bei Hornhautgeschwür u. Iritis 367.

Katarakt, Pathologie u. Therapie 138. — Asche der Linse bei — 58. — physiologisch-chemische Forschung, Ammonium Salze 417. — u. Heterochromie beim Kind 210. — u. Heterochromie s. Iris. — doppelseitige —, während der Gravidität entstanden 52. — bei hochgradiger Myopie 91. — Morgagni s. Katarakta senilis. — medikamentöse Abortiv-Behandlung des beginnenden — 211. — Jodbehandlung 395. — Brillen, Gullstrand's 270. — bei Diabetes s. d. — bei Aniridie s. d. — bei Hakenwurm-Krankheit 480.

Katarakta juvenilis, operative Behandlung 308.

Katarakta kongenita, experimentelle Erzeugung 384. 387. — über — 308. — mit Irisatrophie durch Sekundärglaukom 28. — totalis, Pathogenese 387. — polaris et kortikalis mit Aniridie u. Glaskörperverflüssigung 107. — entwicklungsgeschichtliche Grundlagen für die Erklärung der — 230. — pyramidalis 435. 439.

Katarakta sekundaria, klinisch-anatomischer Beitrag 182. — komplizierte — 183. — -Operation s. Katarakt-Operation.

Katarakta senilis, künstliche Reifung 184. 270. — intumescens, Sekundärglaukom 81. — Morphologie, brunescens sive nigra 149. — Morgagni, ohne Spur eines Kernes 308. — klinische Einteilung der — 308. — organotherapeutische Versuche bei — 232. — Jodbehandlung 395. — traumatische, subkonjunktivale Luxation 154. — pathologisch-anatomische Befunde an extrahierter vorderer Kapsel von — 274.

Katarakta traumatika, über — 429. — totale Spontanresorption einer durch Fremdkörper bedingten — 86. — nach Salzsäure-Verätzung 97*. — durch elektrischen Schlag s. El. — Mydriatika u. Miotika abwechselnd bei — 412.

Katarakta zonularis, Natur der Krämpfe bei — 174. — Entwicklung des — 309. — Behandlung der angeborenen — 407. — Heredität u. — 382. — Studien über —, Strahlenverlauf 430.

Katarakt-Operation in Indien 12. — nach Henry Smith, in der Kapsel, in Indien 43. 335. 411. — in der ersten Hälfte des 19. Jahrhunderts 85 (Reklination). — in der Kapsel 89. 91 (bei hochgradiger Myopie). — über Smith's — in der Kapsel u. Gegenanzeigen 308. — Folgen des Glaskörperverlustes bei — in

der Kapsel 411. — von W. A. Fisher bei der — gebrauchten Instrumente 311. — Messer u. Pinzette zur — 312. — Linsenkapselpinzette 26. 312. — bei Aniridia kongenita 324*. — zur Frage der Reklination 69. 158. — bakteriologische Untersuchung des Konjunktivalsekretes vor der — 389. 415. — Vernichtung pathogener Bindehaut-Bakterien vor der — 407. — Erfahrungen u. Erlebnisse bei — 150. — der unreifen — 184. — künstliche Reifung 184. 270. — Statistik u. Technik 115. 127. 184. 222 (moderne). — u. die Vorbereitungen des Arztes 418. — der einzügige Starschnitt, Instrument hierfür 398. 404. — zweizügiger Starschnitt 404. — Mydriatika u. Miotika bei — 272. — Iris-Wurzel-Einschneidung bei — 417. 420. — präparatorische Iridektomie bei — 117. 187. — Methode zur Verhütung des Anschneidens der Iris bei der — 316. — mit Verschiebung der Bindehaut 343. — Ausreißung eines Vorderkapsellappens bei — 25. 165. — Kystéktomie bei — 26. — Naht bei — 26. 165. — Ausspülung des Kapselsackes nach — — 408. — Ausspülung der Vorderkammer nach — 154. — Kollaps der Sklera bei — 116. 185 (Diabetes). — Kompikationen nach — durch Nichtwiederherstellen der Vorderkammer, Verhütung 342. — Infektion nach — geheilt durch Vakzine 345. — Infektion nach — mit Bazillus Klebs-Löffler 349. — Irido-Chorioiditis bei fistulierender Narbe nach — 25. 165. — Gullstrand's Brillen nach — 270. — Korrektion nach — mit Zeiß'schem Prismenfernrohr u. Fernrohrlupe 342. — Glaukom nach — 150. — über Nachstar-Operationen 163. 183 (schwierige) 184. —. subkonjunktivale Diszision 416. — alte Starnadeln 69.

Katzen, Verschiedenartigkeit der Regenbogenhäute bei — 348.

Kaustikum, mildes 93.

Keilbeinhöhle s. Sinus sphenoidalis.

Keratitis, Bakteriologie u. Bazillen bei — s. d. — dendritica: Behandlung mit Glühschlinge 149; Elektrolyse 277; Fluoreszin-Methylenblaufärbung 277; — Hypopyon- —, Pyozyanase 247. — interstitialis s. u. parenchymatosa. — gittrige — 425. — gummöse 435. — noch nicht beschriebene dystrophische — 425. — neuroparalytika 92. 400. — parenchymatosa: zentralis annularis 23; u. Verletzung 63. 84. 382; sympathica 84. 115. 169. 418; u. Syphilis der Kinder 84; syphilitica 418; Salvarsan 330; wiederholte Vorderkammerpunktion bei — 180; durch Tuberkulose 340; Behandlung 212. — e lue congenita, Quecksilberbehandlung 86. 168. 315 (Kalomel); Salvarsanbehandlung 367. — pustulosa, Ätiologie u. Pathogenese 439. — Rosazea- — 415. — superfizialis, durch Schwefelwasserstoff 89. — punktata superfizialis 421. — Sklero- — tuberkulosa 85. — tuberkulöse — geheilt durch Marmorekksches Serum 212. — tuberkulosa, Ursprung 415. — traumatische, zirkulärer Form 25. — Iridektomie bei gewissen Formen von — mit scherzhaftem Iriskrampf 165.

Keratoglobus 214.

Kerato-Iridozyklitis s. d.

Keratokonus, akuter — auf klinisch experimenteller Basis 332.

Keratomalacie 282.

Keratometer 417.

Keratomykose s. Mykose.

Keratoplastik, Untersuchungen über — 50. 272. 382. — Fall von — 70. — Technische Bemerkungen 113.

Keratoskop, Gertz'sches — 114.

Keratozele, vordere — 343.

Keuchhusten, Stauungspapille, Erblindung nach —, Trepanation, Heilung 22.

Kind(er), — -Augenheilanstalt s. d. — Genesungsheim für augenkranke — s. Augenheilanstalt. — Erblindungsursachen blinde — 315. 316 (Ägypten). — Refraktion bei Schul- — 248. 256. — Refraktions-Anomalien u. Gesichtszuckungen beim — 117. — Sehkraft der — u. Schwierigkeiten bei Brillenwahl 344. — Atropinvergiftung bei augenkranken — 184. — Skorbut der — s. d. — Syphilis u. Keratitis interstitialis der — 84. — Salvarsan bei Lues im — -Alter s. Syphilis — Bilderbuch zur Sehprüfung von — 209. — Star u. Heterochromie beim — 210. — akute Pneumokokken-Dakryozystitis bei 7jährigem — 311. — Embolie der Zentralarterie bei 11jährigem — 311.

Kipp, Ch. J., Nachruf 122.

Kleinhirn-Blutung, konjugierte Deviation des Kopfes u. der Augen, Nystagmus 9 . — Zyste im Winkel zwischen — u. Brücke 381.

Klimakterium s. Menopause.

Klinik s. Augenheilanstalt.

Knapp, Hermann, Nachruf 129*. 285. 383.

Knochen-Brüchigkeit u. blaue Lederhaut 288.

Koenigshöfer, Nachruf 122.

Kohlensäureschnee bei Lidpapillom u. Ulcus rodena 241.

Kokain-Idiosynkrasie 32. 88. — -Nachteile 221.
Kokken s. Bazillen.
Kollodium, elastisches 188.
Kolloide Auswüchse der Bruch'schen Membran 42. 251.
Kolobom, entwicklungsgeschichtliche Grundlagen 387. — des Augapfels u. Rüsselbildung s. R. — der Chorioidea, Iris, Lider, Linse, Macula lutea, des Optikus, der Papille, Retina s. d.
Kompression des Bulbus, Thorax s. d.
Kongenital s. Angeboren.
Konjugierte Deviation des Kopfes u. der Augen bei Kleinhirn-Blutung 96. — Deviation 200.
Konjunktiva, Literaturübersicht 464. — hämatopoetische Funktion der — 395. — gram-negative Sarkine der menschlichen — 426. 433. — Bazillen der — s. d. — bakteriologische Untersuchung der — vor Kataraktoperation s. K. — Ulkus der — durch besonderen Bazillus s. B. — neue infektiöse Erkrankung der —, Epitheliosis desquamativa 94. — Dermoidzyste der — 331. — Diphtherie-Primäraffekt auf der — s. Konjunctivitis diphth. — Erosio, durch Zilie im oberen Tränenröhrchen 183. — Zellpathologie der Epithelien der — 395. — Epitheliom der Lid- — 170. — Flecken der — 420. — Kankroid der — 168. — beginnendes Karzinom der — 397. — Melanosarkom 42 (rezidivierend). 203. — kavernöses Lymphangiom der Bulbus- — 58. — Lymphom 170. — teratoides Osteom der — 296. — Papillom der — 283. 285. — Pemphigus der — bei maligner Lues 102. Pemphigus 343. — Pigmentflecke in der — bulbi bei Narbentrachom 423. — Plasmozytom 404. — Einschluß-Erkrankungen der 271; s. a. Chlamydozoen, Blennorrhoe, Trachom. — seltener Befund an der — bulbi bei Entropium des Unterlides 420 — Sporotrichose der — 27. 186. 274. — Ulcera der — mit Drüsenschwellung, Sporotrichose vortäuschend 85. — lymphatische Zysten der —, Behandlung durch Aufstechen 87. — Tuberkulose der —, Übertragungsversuche 231. — Tuberkulose der Lid- — 315. — Tuberkulose der — Pathogenese 425. — Zyste der — bulbi 421. — Zyste der — palpebrae 435. — Zyste der — mit ungewöhnlichem Inhalt 439. — Lichtbehandlung von Leiden der — 50. — Verbrühung der — 301*. 350 (geschichtliche Bemerkung).
Konjunktival(es)-Sekret, bakteriologische Untersuchung vor Staroperation 389. 407. — sub- — Osteom 86. — sub- — Injektionen s. S.
Konjunktivitis, Literaturübersicht 465. — Aalblut- — 197. 245. — blennorrhoica s. Blenn. — Bazillen bei — s. d. — Blepharo- — s. d. — Diplobazillen- —; pathologische Anatomie 20. 178. 349; Kopfschmerzen bei — 190; Epidemie 383. — eitrige — s. Blennorrhoe. — gewisse Formen von —, durch Autointoxikation, Ätiologie, Behandlung 58. — Ätiologie, Stoffwechselstörungen u. Autointoxikation 312. — primäre diphtheritische 214. — pseudomembranazea, Antidiphtherieserum, subkonjunktival 213. — mit hartnäckiger Membranbildung 215. — kruposa 404. — in Form von Bindehautflecken 420. — endogene gonorrhoische — 50. — granulosa s. Trachom. — Frühjahrskatarrh in Konstantinopel u. der Türkei 84. — Frühjahrskatarrh, Präparate 397. 435. — atypischer Frühjahrskatarrh 409. — Heufieber- —, Behandlung 56. 220. — anaphylactica 220. — durch Holzpulver 465. — Leukine bei infektiöser — 92. — durch Pneumokokken s. Bazillen. — durch saprophytisches Bakterium 413. — Einschluß- — s. Trachom. — Prowazek-Halberstädter'sche Körperchen bei — s. Trachom. — papillärem Trachom ähnliche — bei Gärtnern 201. — „versteinernde" — 90. 204. — tuberkulosa 363. 417. — Parinaud's — 363. 379. 417. — Lichtbehandlung 50. — Resorzin bei chronischer — 149. — Syrgol bei — 383.
Konstantinopel, Frühjahrskatarrh in — 84.
Konstitutionalismus bei Nervenkrankheiten s. d.
Kontusion des Augapfels, Mydriasis, Chorioidealruptur 88. — Vossius' Linsenring nach — 246. — intraokularer Flüssigkeitsstrom nach — 403.
Konvergenz, Geschwindigkeit der positiven u. negativen — -Bewegungen 208. — Argyll Robertson'sches Symptom u. spastische Miosis nach — 315.
Kopfschmerz bei Diplobazillen-Konjunktivitis 190. — Höhenschielen u. Stirn- — 256. — halbseitiger — u. Refraktionsfehler 288. — bei Augenkrankheiten u. Refraktionsfehlern 436.
Kornea, Literaturübersicht 465. — Instrument zur Messung der Breite der — 417. — Ringabszeß der — 22. 331. — angeborene Pigmentierung der — 281. 380. — traumatische Blutfärbung der — 150. — Durchblutung der — 218. — Dellen in der — 244. — eigentümliche oberflächliche Erkrankung der — 233.

— Epitheliom 431. — elastische Fasern, Färbemethode 272. — Epithel der — Regeneration unter normalen Verhältnissen u. therapeutischen Maßnahmen 18. — Zellpathologie der Epithelien der — 395. — Epithelveränderungen der — bei oberflächlicher Erkrankung der — 94. — Dystrophia epithelialis 145. 277. — Erosio, rezidivierend, Abkratzen, Chlorwasser 466. — Erosio der; durch Wespenstich im Lid 321*. — durch Bienenstachel im Lid 360*. — Erysipel 112. — ampullenartige Ektasie der — bei Blennorrhoea neonatorum 343. — Ausbuchtung infolge von Degeneration 42. 250. — marginale u. zentrale Klerektasie 42. 250. 251. — Randektasie, Anatomie 440. — Randdegeneration der — 85. 283. 439. — Membran der — persistierende, adhärierende 414. — familiäre Entartung der — 102. 349. — grünliche Verfärbung der — bei eigenartiger Allgemeinerkrankung 232. — endogene gonorrhoische Affektionen der — 50. 175. — Fistel der —, Elektrolyse 154. — Fremdkörper der —, während der Arbeit eingedrungen 314. — -Geschwür s. Ulkus. — -Entzündung s. Keratitis. — Herpes der — s. d. — angeborener Defekt der Deszemetis 395. 414. — das deszemetische Endothel bei traumatischer Iridozyklitis 382. — zur Pathologie des Endothels der — 396. — -Dehiszenzen der Deszemet'schen Membran bei Hydrophthalmus 85. — Deszemetozele, Bindehautlappen-Deckung 151. — Infektion der — durch Bacillus pyocyaneus 340. — Infektion der —, Phakozytose 389. — Limbus s. d. — Mykose der — s. d. — Pneumokokken-Immunität, Beteiligung der — an der 229. — Anteilnahme der — an der aktiven u. passiven Immunisierung 229. — Anteilnahme der Kaninchen- — an der allgemeinen Vakzine-Immunität 270. — Wirkung großer Serummengen bei Infektion der — u. Anteilnahme der — an der aktiven Immunisierung 413. — Mangel an Parallelismus der Hauptmeridiane der — u. subjektiven Astigmatismus 86. 168. — Buchanan's Mikroskop der — 188. — Karzinom der — 237. — Papillom der — 411. — Komplikation bei Trachom s. d. — Regeneration der — 271. 417. u. 420. (Kaninchen). — Dauerheilung konservierter — in der Kaninchen- — 273. — Überleben durchsichtiger — außerhalb des Organismus 186. 382. — Transplantation u. Überpflanzung s. Keratoplastik. — Trepan 188. — Trübung: bandförmige, bei 9jährigem Mädchen, subkonjunktivale Jodkalium-Einspritzungen 83. — eigenartige, bisher unbekannte, Hinweis auf die normale Hornhautstruktur 174; Dionin zur Aufhellung 93; durch Blei, mit Schwefelwasserstoff behandelt 312; angeborene 112. 344 (familiäre) 414; als Ursache für Myopie 398. — Tätowierung, Pigmentzerstreuung nach — 280. — Tuberkulose, doppelseitige, als Folge doppelseitiger tuberkulöser Chorioiditis disseminata, günstige Tuberkulinwirkung 343. — Ulkus der — s. d. — mildes Kaustikum bei Erkrankungen der —, alkoholische Lösung von Resorzin u. Salizylsäure 93. — Verätzung durch 30%iges Argentum nitricum, völlige Wiederherstellung 205. — Verbrühung der — 301*. 350 (geschichtliche Bemerkung). — Blutegelbiß 380. — perikornealer syphilitischer Wulst 315. — Zerreißung der — durch Augenquetschung 436.

Korpus ziliare s. Ziliarkörper. — vitreum s. Glaskörper.

Krämpfe bei Schichtstar s. Katarakta zonularis.

Krämer, Adolf, Nachruf 122.

Kraftsegen, mittelalterlicher, gegen Augenleiden 350.

Krebs, Fluoreszenz an — -Augen 125. — Licht- u. Farbensinn beim Süßwasser- — Artemia 352.

Kriegsdienst-Tauglichkeit der Astigmatiker 320. — s. a. Militär.

Kryptophthalmia 379.

Krystall-Linse s. d. — -Bildung in der Linse s. d. — -Wulst, Sömmering'scher s. Linse.

Künstliches Auge, Verbesserung des — u. Heteroplastik 13. 185.

Kuhnt'sche Blepharitis-Ektropium-Operation s. E.

Kupfer, Iontophorese, bakterizide Kraft 80.

Kurzsichtigkeit s. Myopie.

Kystektomie bei Kataraktoperation s. d.

Läuse s. Phthiriasis.

Lagrange'sche Operation s. Glaukom.

Laibach, Augenheilanstalt in — s. d.

Landström'scher Muskel s. Basedow.

Leben(s)-Alter s. d.

Leber-Büste 61. — -'sche Erkrankung 93.

Lederhaut s. Sklera u. Skleritis.

Lehrbücher, Handbücher, Atlanten, Enzyklopädien, Jahresberichte, Wörterbücher u. dgl. 10. 101. 137. 267. 325. — Atlas der äußerlich sichtbaren Augen-

erkrankungen 14. — Taschenatlas der Augenheilkunde 268. — abgeschriebenes — der Augenheilkunde 151. — der Augenheilkunde, Chirurgie, Elektrizität, Pharmakologie, Psychologie s. d.
Leichenauge, Wirkung von Atropin u. Eserin aufs — 232.
Leiomyom der Iris 85.
Lentikonus anterior, Pathogenese 81.
Leontiasis faciei u. Exophthalmus 136*.
Leseproben s. Sehproben.
Leuchtgas, Intoxikationsamblyopie mit — — 430.
Leukämie, Exophthalmus u. akute — 185.
Leukine bei infektiöser Bindehautentzündung 92.
Leukosarkom des Ziliarkörpers 26. — subretinales? 151. — durch Iridektomie beseitigt 283.
Lezithin gegen Nikotin-Amblyopie 315..
Licht-Behandlung bei Konjunktivalleiden 50. — Erregbarkeit der Netzhaut durch — -Strahlen 392. — die Natur des — 189. — vergleichender Wert der modernen Beleuchtungsarten 164. — Schädlichkeit und Brauchbarkeit unserer modernen — -Quellen 19. 78. — Schädigung des Auges durch — 63. — Einfluß moderner Beleuchtungsquellen 64. — Schädigung des Auges durch ultraviolette u. — -Strahlen 83. — -Sinn bei wirbellosen Tieren 124. — Spektral- — zur Augenuntersuchung s. S. — -biologische Fragen 406.
Lid(er), Literatur 473. — zystisches Adenokarzinom des — 119. — Angiofibroma plexiforme 204. — -Bindehaut s. Konjunktiva. — angeborene abnorme Mitbewegung des Ober- 180. — Kolobom mit weiteren Mißbildungen 224. — Ektropium u. Entropium s. d. — Fetthernien der oberen — 113. — Elephantiasis der — 284. — Epitheliom, Jequirity therapie 424. 425. 426. — Ganglioneurom 274. — Impfinfektion der — s. d. — Milzbrandkarbunkel 394. — infektiöse Erkrankungen der — 219. — Neurofibrom 381. — Karzinom, Röntgentherapie 183. — Papillom, behandelt mit Kohlensäureschnee 241. — Paradoxe — -Bewegung bei Okulomotoriuslähmung 115. — Retraktion des Ober- —, einseitig 42. 251. — Phthiriasis der — 382. — Plastik s. Blepharoplastik. — umschriebene Abtragung der — -Ränder, Vermeidung von Entstellung 400. — Primäraffekt, Schanker, Syphilom der — s. Syphilis. — Sporotrichose 27. — Wespenstachel im — 321.* — Bienenstachel im — 360.* 381. — seröse — -Zyste bei Mikrophthalmus 187.
Limbus corneae, Neubildungen am — 209. — Melanosarkom 251. — Papillom 283. 411.
Linkshänder(n), Augensymptom bei — 64.
Linse(n), (Kristall-), Literatur 466. — dünne mikroskopische Schnitte der — 430. — zur Pathologie der — 414. — Pathologie u. Therapie des — -Systems 138. 221. — Pathologie der wachsenden — 273. — -Mißbildungen u. experimentelle Pathologie 395. — experimentell erzeugte — -Faser-Erkrankung 395. — Persistenz der — -Kapsel-Membran 395. — Asche der normalen — und kataraktösen — 58. — -Messungen 244. — Wägungen der in geschlossener Kapsel entfernten menschlichen — 262*. — Luxation des Sömmering'schen Kristallwustes in die Vorderkammer 67. — Luxation u. Subluxation s. Linsenluxation. — Kristallbildung in der —, Cholestearin 69. — Ektopie, behandelt mit Hornhauttätowierung u. Iridektomie 202. — angeborene Ektopie u. Subluxation der — 107. — atypisches Kolobom 251. 451. — Kolobom der — 395. — Quellungswärme der — -Substanz 395. — Eisen in der —, Behandlung 80. 148. — Überempfindlichkeits-Studien zur biologischen Wirkungsmöglichkeit des — -Eiweißes nach Star-Operation 231. — zur Biologie der —, Immunisierung mit Rinder- — beim Kaninchen, Antikörperbildung 411. — Sekundärglaukom infolge von — -Quellung s. Glaukom. — Aufquellen der —, akutes Glaukom s. G. —Vossius' — -Ring nach Kontusion 346. — -Trübung: nach Salzsäure-Verätzung 97*.; nach elektrischem Schlag s. Elektr. — Verletzungen der — s. Katarakta traumatika.
Linsen (Glas-), bifokale 30.
Linsenkapsel bei Kataraktoperation s. d. — Persistenz der — -Membran 395.
Linsenluxation, anatomischer Befund bei angeborener — mit Ektopie der Pupille 402. — hintere — bei Iris- u. Chorioidealkolobom 431. — angeborene, mit Pupillenverlagerung, familiäre 329. — angeborene 107. — spontane — der durchsichtigen Linsen in die Vorderkammer 342. — spontane Subluxation beiderseits 426. — traumatische, subkonjunktivale 154. 436. — traumatische Myopie durch — 343. — Ektopie s. a. Linse.
Lipaemia retinalis 197.
Literatur, ophthalmologische 102.
Loch-Bildung in der Fovea, Makula s. d.
Logetschnikoff, Nachruf 225*.

Luftwege, Augenkrankheiten und Erkrankungen der oberen — 247.
Lungen-Tuberkulose s. d.
Luxation der Tränendrüse s. d. — der Linse s. Linsenlux.
Lues s. Syphilis.
Luftwege, Erkrankung der oberen — u. Aug> 63.
Lupe, Doppel- — zur Vergrößerung und seitlichen Beleuchtung 212.
Lymph-Bahnen im Optikus 392.
Lymphangio-Endotheliom des Tränensackes 425.
Lymphangiom, kavernöses — der Bulbusbindehaut 58. — des Sehnerven 329.
Lymphatisch(e), skrofulöse Augenkrankheiten, Behandlung 64. — Zysten der Konjunktiva s. K.
Lymphom der Konjunktiva 170.
Lymphozytose bei Iridozyklitis traumatika 271. 416.

Madagaskar, ophthalmologische Beobachtungen, Trachom auf — 73.
Magnet, neuer Riesen- —, Rollet 90. — diagnostischer Wert des Haab'schen — 169. — neuer Haab'scher — 272.
Magnet-Operation, besonderer Fall 62. — 184. — die — 138. 386. — kritische Bemerkungen 414. — mit Haab'schem M. 169. 386. — Statistik aus der Böhmischen Augenklinik in Prag 333. — mit kleinem Magneten aus dem Glaskörper 416.
Makula lutea, Kolobom der — 63. 414 (mit sichtbaren Ziliararterien). — Embolie in der — s. d. — hellgrün gefärbte Lochbildung in der — bei Myopie 405. — Fuchs'sche Erkrankung der — bei Myopie 398. — Loch in der — 28. — bei Retinitis albuminurica s. d. — s. a. Fovea.
Malaria, Lähmung des Obliquus superior nach — 117.
Manolescu, Nachruf 86.
Manz, Nachruf auf — 120. 383.
Markscheidenfärbung 398.
Marmorek'sches Serum s. Tuberkulose.
Massage, Vibrations- — bei Linsenquellung 8*. 213.
Mastix-Verband am Auge 56.
Medikamente u. Heilmittel, Literaturübersicht 458. — s. a. Pharmakologie. — s. a. Adrenalin, Agfa, Akoin, Amidoazotoluol, Argentum nitricum, Argyrol, Arsenobenzol, Arsenophenylglyzin, Aspirin, Asurol, Atoxyl, Atropin, Aqua Zeozoni, Chinin, Chloroform, Cyanquecksilber, Dampf, Datura Arborea, Dionin, Diphtherieserum, Ehrlich-Hata, Elektrargol, Elektrizität, Elektrolyse, Ephedrin, Eserin, Essigsäure, Fibrolysin, Fluoreszein, Gelatine, Guajacol, Homatropin, Jequirity, Indarsol, Intravenös, Jod, Jodkalium, Jodoform, Jodogenol, Jodtinktur, Iontophorese, Kalomel, Kataplasma, Kohlensäureschnee, Kokain, Kupfer, Leukine, Lezithin, Licht, Massage, Mastix, Miotika, Mydriatika, Naphthalan, Novojodin, Organextrakte, Paraffin, Protargol, Pyoktanin, Pyozyanase, Quecksilber, Radium, Resorzin, Salizylsäure, Salvarsan, Saugtherapie, Scharlachrot, Schwefel, Schwefelwasserstoff, Serum, Silbersalze, Skott's Emulsion, Spirarsyl, Stauung, Steresol, Subkonjunktival, Syrgol, Terpentinöl, Tuberkulin, Marmorek'sches Tuberkulose-Serum, Unguentum Abaga, Vakzine, Vibrationsmassage, Wärme, Wasserstoffsuperoxyd, Ziliarkörperextrakt, Zink, Zitronsaures Natron.
Medizin, Geschichte der — s. d. — Klassiker der — 327.
Meibom'sche Drüsen s. d.
Melancholie s. Geisteskrankheiten.
Melanosarkom der Chorioidea, Iris, Konjunktiva, des Limbus, der Papille s. d. — intraokuläre Mischgeschwulst von diffusem — u. Peritheliom 316.
Melanotisches Pigment s. d.
Membrana pupillaris s. Pupillarmembran. — Descemetis s. Kornea. — hyaloidea, Verknöcherung der — 118. — kapsularis lentis s. Linsenkapsel. — corneae persistens adhaerens 414.
Meningitis, aktinomykotische — durch Keilbein-Eiterung 310. — bei Phlebitis der Orbita 418. — Sehnervenabszeß u. Stauungspapille infolge von — 78. — nach Otitis media, Syndrom von Gradenigo 170. — zerebrospinalis luetika 93. — Augenstörungen bei epidemischer Zerebrospinal- — 419.
Meningokokkus s. Bazillen.
Meningoenzephalitis, totale transitorische Amaurose bei — ex otitide 221.
Menopause, Augenstörungen während der — 153.
Menstruation, Neuritis optika im Gefolge der — s. d. — Herpes bei — s. d.
Meridian, Haupt- — bei Astigmatismus s. A.
Mesothorium, Wirkung auf experimentelle Augentuberkulose 388.
Messer, Taschenmesserstück als Ursache eines Abszesses am Orbitaldach 221. — s. a. Instrumente a).
Metabolismus, Chemie des — u. Augenkrankheit 283.
Metallarbeiter, Kasuistik der Augenverletzungen bei — 169.

Metall-Splitter s. Eisen. Magnet. — -Kugel Einpflanzung s. Enuklation.
Metastatische(s), gnorrhoische Keratoiridozyklitis 319. — Augenentzündungen, namentlich bei Gonorrhoe 418. — Ophthalmie nach Furunkel im Nacken 22. — Ophthalmie, Netzhautgliom vortäuschend 95. — Skleralabszeß 134*. 189 (Episkl). — Panophthalmie durch gramnegative Kokken 182. — Karzinom s. d. — Sarkom in der Orbita s. O.
Methylalkohol-Amblyopie 185. 270. 368. 415. — Optikusatrophie durch — -Vergiftung 232.
Methylenblau, Fluoreszin-Färbung 277.
Michel, v., Nachruf 290*.
Migraine ophthalmique, durch Herabsetzung des Blutdruckes geheilt 57. — Flimmer- — s. d.
Mikrophthalmus u. Chloroformtod 187. — congenitus mit Lidzyste 187.
Mikroskopisch(er) s. Anatomie. — Differenz zwischen beiden Augen beim Betrachten — Präparate 437.
Mikulicz'sche Krankheit 188. 213.
Militär, Sehschärfe u. Refraktion beim — 405. — -ische Augenheilkunde s. d. — s. auch Kriegsdienst.
Milzbrand-Karbunkel des Oberlides mit folgender Sehnervenatrophie 394.
Miosis, spastische — nach Konvergenz 315.
Miotika bei Staroperation 272. — bei Katarakta traumatika s. d.
Mischgeschwulst s. G.
Mißbildung s. Angeboren.
Mitbewegung des Lides s. d.
Moll'sche Drüsen s. d.
Mongolische, Imbezillen, Augen bei — 32.
Monokulare(s), perspektivisches Sehen, Erfahrungsmotive 125. — Amblyopie. Doppeltsehen s. d.
Morax-Axenfeld'sche Bazillen s. d.
Morbus, Basedowi s. d.
Morgagnischer Star s. Katarakta senilis.
Motilitätsstörungen, Literatur 471. — s. a. Augenbewegungen, Augenmuskeln, Schielen.
Mouches volantes, physiologische — u. entoptische Erscheinungen 87.
Mouvage-Technik 115. 170.
Mukozele des Sinus frontalis s. d.
Mund, Augenentzündung durch septische Erkrankung im — 190.
Muskelatrophie, Augenmuskelstörungen bei progressiver — 407.
Muskel(n) s. Augenmuskeln. — der Orbita s. d. — Landström'scher — s. Basedow.
Mydriasis, zur Adrenalin- — 401. — die Adrenalin- — u. ihre diagnostische Bedeutung 286. — springende — bei gesundem 7jährigem Mädchen 178. —, über springende — 222. — nach Kontusion 88. — bei Veränderung nahe dem Nucleus ruber 283. — durch Datura arborea 411.
Mydriatika bei Staroperation 272. — Organ-Extrakte u. Flüssigkeiten als — 94. 223. — bei Katarakta traumatika s. d. — s. a. Atropin, Ephedrin, Homatropin.
Mykose der Hornhaut durch Vertizillium Graphii 86. — glaucum 274. — der Hornhaut durch Aspergillus 181.
Myom, Leio- s. d.
Myopie u. Rasse in Ägypten 82. — u. Glaukom 339. — Gläserkombination, Fernrohrbrille bei hochgradiger — 55. 273. — späte Entwicklung der — 184. — Hornhauttrübungen als Ursache für — 398. — zur — -Frage, statistische Untersuchungen 402. — Volksschul- — in Christiania 418. — Häufigkeit der spontanen Netzhautablösung bei — 164. — Fuchs'sche Makula-Erkrankung bei — 398. — hellgrüngefärbte Lochbildung in der Makula bei — 405. — die chirurgische Behandlung der hochgradigen — 24. 184. — hochgradige — u. Katarakt, Extraktion in der Kapsel 91. — Operation, Erfolge 384. 402. — neue Operation der hochgradigen — 394. — zur Voll-Korrektion der — 216. — traumatische — durch Linsenvorlagerung 343.

Nachruf auf Albini 436. Albert R. Baker 158. Otto Bruns 216. G. J. Bull 31. Ch. St. Bull 216. 285. Calhoun 155. Chibret 252. 257*. Cienfuegos 61. Connor 157. Dufour 86. Emmert 317. Gradle 157. Hibbard 158. Hubbel 350. Jackson 350. Ch. J. Kipp 122. Hermann Knapp 129*. 285. 383. Königshöfer 122. Adolf Krämer 122. Logetschnikoff 225*. Manolescu 86. Manz 120. 383. v. Michel 290*. W. Nagel 31. Chas. Oliver 156. 285. Henry Power 58. Rava 317. Thomas Reid 155. Carlo Reymond 252. 259*. 427. 434. 437. J. T. Thompson 216. William Charles Wells 28.
Nachstar s. Cataracta secundaria. — Operation s. Katarakt-Operation.
Nachtblindheit, Theorie 179. — zur Kenntnis der — 415.
Nadelhalter 30.
Naevus, unpigmentierter — der Konjunktiva 203.
Nagel, W., Nachruf 31.
Naht bei Kataraktoperation s. d. — mit Kollodium 188.
Naphthalan bei äußeren Augenkrankheiten 83.

Naphthalin-Veränderungen am Auge 19. — Augen-Mißbildungen durch —-Fütterung 384. 387. — u. a-Naphthol-Wirkung aufs Auge 422.
Narbe, fistulierende, nach Kataraktoperation s. d.
Nase(n), Beeinflussung des Exophthalmus bei Basedow von der — her 63. — retrobulbäre Zyste von versprengter — -Schleimhaut ausgehend 376. — Nebenhöhlen s. Sinus.
Naturwissenschaften, die — in ihrer Entwicklung u. in ihrem Zusammenhang 328.
Natrium salicylicum s. Salizyl.
Nebenhöhlen der Nase s. Sinus.
Nebennieren-Sarkom mit Metastasen in der Orbita 189. — -Präparate s. Adrenalin.
Neger, Augen u. -krankheiten der — 152.
Nekrolog s. Nachruf.
Nephritis s. Nierenleiden.
Nernstspalt-Lampe 396.
Nerven. Entwicklung der Augen- — 302.
Nervendurchschneidung s. Neurotomie.
Nervenkrankheiten, ätiologische Bedeutung des Konstitutionalismus bei einigen — 126.
Nervus, Abduzens, Okulomotorius, Optikus, Trochlearis s. d.
Netzhaut s. Retina u. Retinitis.
Neugeborenen, Ophthalmie u. Augeneiterung s. Blennorrhoea neonatorum. — Augenmuskellähmung bei — s. d.
Neuralgie, Radium gegen — 88. — besondere Supraorbital- — 150. — Ziliar-, idiopathische 213.
Neuritis optica, Literatur 469. — mit Abduzensparese 315. — axialis bei Erkrankungen der hinteren Nebenhöhlen der Nase 54. — Natur der —, Papillocedema 140. — beiderseitige, bei Pyämie 86. — menstruellen Ursprungs 88. — rheumatische 222. — traumatica 89. — nach Salvarsanbehandlung 207. — Salvarsanbehandlung u. — 143; s. a. Syphilis, Salvarsan.
Neuritis optica retrobulbaris, Papillom der Karunkel u. Bindehaut mit — 283. — chronische — u. Arteriosklerose 313. — durch Blutvergiftung vom Darm aus 379. — durch Zahnerkrankung 410. — durch Alkohol u. Nikotin s. d.
Neurofibrom der Lider 381.
Neurologie oculaire 13.
Neurom, Ganglio- — s. d.
Neuroparalytische Keratitis s. d.
Neuropathologie des Auges bei Psychosen 31. 64.
Neurotomia optiko-ziliaris, nützliche, bei Glaukom 1*. — zur Bewertung der — optiko-ziliaris 17. — optiko-ziliaris gegen sympathische Ophthalmie 213.
New York s. Augenheilanstalt.
Niedersächsische Rasse, Augenuntersuchungen innerhalb der — 224.
Nierenleiden, Augenkomplikationen bei Nephritis, urämische Amaurose u. Retinitis 115. — Netzhautpigmentierung bei Nephritis 112. — das albuminurische Auge 115. — die albuminurische Amaurose in der Schwangerschaft 115. — s. a. Retinitis albuminurica; Retina, Ablösung, albuminurische.
Nikotin-Amblyopie, behandelt mit Lezithin 315. — -Amblyopie 426. 437. — Neuritis retrobulbaris durch — 437.
Nizza, Trachom in der Gegend von — 87.
Nobelpreis für Medizin, Gullstrand 318.
Novojodin als Augenheilmittel 343.
Nucleus ruber s. Hemi-.
Nystagmus, über — 426. — bei Augenschluß 310. — horizontalis mit Besonderheit beim Lesen (senkrechte Zeilenanordnung) 283. — bei Kleinhirnblutung 96. — der Begleute 21. 287. 288. — Nystagmographie 85. 168. 214. — protractorius bei Gehirnblutungen 404. — vestibulärer u. optischer — u. assoziierte Blicklähmung 406.

Objektive Augenuntersuchung s. d.
Obliquus superior s. Trochlearis.
Ohr-Apparat, Regulierung der Augenstellung durch den — 74. 209 (Schielen). 244. — -Apparat u. Augenbewegung 380. — Meningenzephalitis durch — -Erkrankung s. M. — Auge u. — 28. — nervöse Bahnen zwischen — -Apparat u. Augenmuskulatur 232.
Okulare Asymmetrie der Wilden auf Formosa 152.
Okulomotorischer Typhus der Polioenzephalitis 189.
Okulomotoriuslähmung, traumatische 85. — einseitige, kompl te bei einem Säugling 223. — bei Herpes zoster ophthalmicus 28. 380. — paradoxe Lidbewegung bei — 115. — rezidivierende — 126.
Okzipital-Lappen, zirkumskripte Nutriticnsgebiete im — 245.
Oliver, Nachruf 156. 285.
Onkologie, zur — des Auges 424. — s. a. Geschwülste.
Operationen s. Augenoperationen.
Operative Mitteilungen 416.
Ophthalmia nodosa 117. 412.
Ophthalmie, metastatische, sympathische — s. d. — der Retter, durch Schwefelwasserstoff 89. — der Neugeborenen s. Blennorrhöe. — eitrige — s. Blennor-

rhöe. — in Form von Bindehautflecken 420. — mit falschen Membranen s. Konjunktivitis pseudomembranazea.
Ophthalmodiaphanoskop s. Durchleuchtung.
Ophthalmo-Fundoskop 86.
Ophthalmologie s. Augenheilkunde.
Ophthalmologische Praxis, Einheitlichkeit der Notierung u. Abkürzung 25. — Bagatellen 277. — Literatur 102. — Literatur in Dänemark 48. — Instrumente, neuere Konstruktionsbestrebungen 387.
Ophthalmomalacie, bei Basedowscher Krankheit s. d.
Ophthalmometer, Veränderung der roten u. grünen Glas-Streifen am — 281.
Ophthalmoplegie, interne, Ätiologie 389. — s. a. Augenmuskellähmung. Hemiplegie.
Ophthalmoskop s. Augenspiegel. Ophthalmo-Fundoskop.
Ophthalmoskopie im Spektrallicht s. d. — aufrechtes Bild des Fundus durch indirekte — 118. — indirekte Beleuchtung bei der — 423. — neue Methoden der reflexlosen — 231. 408.
Optiko-ziliare Gefäße 28. 214. — Neurotomie s. d.
Optikus, Atrophie des —. — Literatur 469. — angeborene — mit Glaskörpersträngen 68. — kongenitale, familiäre 93. — Leber'sche familiäre — 400. — bei Syringomyelie 28. — syphilitische, Prognose u. Behandlung 188. — bei juveniler Tabes 71. — über tabische — 191. — Saug-Therapie bei der tabischen — 405. — Gesichtsfeld bei hereditärer — 51. — Gesichtsfeldstudien über periphere Sehschärfe u. Farbensinn u. Prognose der — 177. — nach Thorax-Kompression 20. — nach traumatischer Asphyxie 419. — nach Stauungsblutungen 51. — infolge von Milzbrandkarbunkel des Lides 394. — durch Methylalkoholvergiftung s. d. — mit wagerechter gekreuzter Halbblindheit 286. — bei Turm-Schädel s. Sch.
Optikus. Literatur 469. — Abszeß des — infolge von Meningitis 78. — -Affektion bei multipler Sklerose 382. — Aplasie des — 378. — rudimentäres Kolobom des — 49. — Veränderungen bei Orbitalerkrankungen 229. — Veränderungen bei Turmschädel, Entstehung der — 95. — hochgradige Verbiegung u. lakunäre Faserdegeneration im — 18. — Exkavation s. d. — Gefäße, Anastomosen 214. — Geschwülste, Lymphangiom, Gliosarkom, Endotheliom 329. 330. — Erkrankungen bei Erkrankungen der hinteren Nebenhöhlen der Nase 54. — Einfluß der Sinusentzündung auf den — 331. — arteriosklerotische Nekrosen im — 246. — inselförmiges Gesichtsfeld bei — -Leiden 208. — Indarsolwirkung auf den — 339. — die Reizbarkeit des — 438. — Reizung nach intravenöser Salvarsaninjektion 222. — -Scheiden, Blutung in die — 120. — -Scheide, zystisches Fibrom 185. — -Scheide, Rundzellensarkom 285. 331. — Syphilom des — 112. — unvollständige Ausreißung des — durch Hufschlag 83. — Lymphbahnen u. Saftströmungen im — 392. — s. a. Papille.
Optische Instrumente s. d. b). — Instrumente, Theorien der modernen 102. 138. 269. — Probleme in der Augenheilkunde 189. 309. 348.
Optometrische(n), die verschiedenen — Stufen vom klinischen u. gerichtsärztlichen Standpunkt 87. — Skala zur Prüfung der Sehschärfe bei Unfällen 96.
Orbita, Anatomie der — u. Keilbeinhöhle 189. — Beziehungen zwischen —, Bulbis u. Siebbein bei hörnertragenden Wiederkäuern 406. — Abszeß s. u. Phlegmone. — kavernöses Angiom der — 438. — infektiöse Erkrankungen der — 219. — Ausräumung des Infundibulum der — mit Erhaltung des Augapfels 21. — Druckentlastung der — durch Entfernung der äußeren Wand bei hochgradigem Exophthalmus (Morbus Basedowii) u. Hornhauterkrankung 383. — Blutung in die — bei Exophthalmus intermittens 94. — myeloides Chlorom der — 365. — Endotheliom des — 393. — Epitheliom der —, Radium-Behandlung 241. — Erkrankungen, Sehnerven-Veränderungen bei — 229. — angeborenes Fibrom u. Erweiterung des — 316. — venöse Gefäßgeschwulst der — 345. — einige Geschwülste der —, Angiom, Peritheliom, Varikozele 166. — Holzstück in der — 346. — Karzinom, primäres der — 24. 166 (Prognose). — Komplikationen der — bei Nebenhöhlenerkrankungen 159. — die glatten Muskeln der menschlichen — 390. — Plastik, Wiederherstellung der — s. Orbitale. — zur Therapie der Entzündung der —, Bier'sche Stauung 352. — Ödem der — durch Autointoxikation 152. — Abszeß des Daches der — durch Taschenmesserstück 221. — Phlegmone: Pathologie u. Therapie 18; nach Siebbein-Eiterung 63. — Phlebitis der — 418 — Nebennierensarkom-Metastasen in der — 189. — Sarkom der — 424. — Rundzellen-Sarkom der

— 379. — Regenschirmverletzung der — 210. — Röntgenphotographie der — 347. — brauchbare Röntgenaufnahmen des unteren Abschnittes der — 362. — Tuberkulose der — 409. — Schußverletzungen, Mechanik u. Wirkung 108. 139. — Querschußverletzung 357*. — Schußverletzung der —, Tetanusbazillenfund ohne Tetanus 419. — Sporotrichose 27. 274. — Varikozele 27. 166. — Zyste, von versprengter Schleimhaut ausgehend 20. — Zyste, in Kommunikation mit den hinteren Ethmoidalzellen 91.

Orbitale(n) Entzündung s. Orbita. — Plastik nach Enukleation 236. — Heteroplastik 13. 185. — Wiederherstellung der verkleinerten Augenhöhle nach Enukleation mittelst Thiersch'scher Hautlappen 284. — Fissura — superior, Affektion der — 236. — die — Grenzhöhlen bei Bos taurus 196. 406. — Schußverletzung s. d.

Organ-Extrakte u. -Flüssigkeiten, mydriatische Wirkung 94. 223. — -therapeutische Versuche beim Altersstar 232. — -Spezifität des Uvea-Eiweißes 384.

Orient, berühmte Blinde im — 318.

Osteom, teratoides — der Konjunktiva 396. — subkonjunktivales — von Zahnform 86. — des Sinus frontalis 166.

Otitis s. Ohrerkrankungen.

Ovarien, Iridozyklitis nach Entfernung der — 211.

Ozaena u. Dakryozystitis, Paraffin 205.

Palpebra s. Lid.

Pannus, Abtragung 345. — Transplantation bei trachomatösem — 401.

Panophthalmie durch Subtilis-Infektion nach Hackensplitter-Verletzung 22. 79. — ektogene —, Infektionen mit Pneumokokkus, Subtilis u. Anaerobionten 79. — durch gaserzeugenden Bacillus aerogenes capsulatus nach durchbohrender Verletzung 118. — Metastatische — s. d. — arthritische — 319.

Papilla nervi optici, Exkavation der — s. d. — Gefäßanastomosen 214. — optiko-ziliare Gefäße 28. — Kolobom an der — 405. — schwarze — 363. — fibröse Neubildung auf der — nach Trauma 43. — seltene Erkrankung der —, primäre Geschwulst 397. — Melanosarkom der — 149. — Sarkom 151. — Syphilom der — 112. — Ödem s. Stauungspapille — Varizen der — 185. 402. — Diagnose u. Fehl-Diagnose von Gehirn-Erkrankungen aus der — 327.

Papillitis s. Stauungspapille.

Papillooedema s. Neuritis optica.

Papillom des Lides, Kohlensäureschnee gegen — 241. — am Limbus, der Karunkel u. Bindehaut mit Neuritis retrobulbaris 283. — des Limbus u. der Kornea 411. — der Bindehaut 285.

Paraffin-Verbände 115. 170. — bei Dakryozystitis u. Ozaena 205.

Paralyse, Erkrankungen des Auges bei progressiver — 389.

Parasiten, Literatur 480. — s. a. Filaria, Hakenwurm, Läuse, Mykose, Phthiriasis, Pilze, Sporotrichose, Zystizerkus.

Parazentese der Vorderkammer s. d.

Parinaud's Konjunktivitis s. d.

Pathologie, experimentelle, Jahresübersicht 448.

Pathologische Anatomie s. d. — Jahresübersicht 448.

Peitschenschnur, Tetanus nach — -Verletzung des Auges 353*.

Pemphigus der Konjunktiva s. d. — des Auges 214. 426. — geheilt 25.

Periphlebitis retinae s. d.

Peritheliom der Chorioidea 91. — der Orbita 166. — intraokulare Mischgeschwulst aus — u. Melanosarkom 316.

Perspektive, Größe u. Form der Bilder, Verminderung der Sehschärfe durch die — 429.

Pest, Augenerscheinungen bei Bubonen- — 400.

Pfeilschuß-Verletzung 479.

Phänomen, Bewegungs- — s. d. — an der Retina s. d.

Phakozytose, Bedeutung der — bei Hornhaut-Infektion 389.

Pharmakologie, Einführung in die — 12.

Phlebitis der Orbita s. d.

Phlyktäne, Pathogenese 25. 167. — u. Tuberkulose 92. 111. 128. 167. — Behandlung der — mit Exzision u. Auskratzung 380.

Photographie(n) des Augenhintergrundes 237. 320. — stereoskopische — des Vorderkammerwinkels 41. — in Farben 269. — farbige Diapositive (Autochrome) 274.

Phototrope Netzhautreaktion s. Retina.

Phthiriasis palpebrarum, Differentialdiagnose 382. — des Lides 438.

Physiologie, vergleichende — des Sehorgans 352. — Jahresübersicht 445.

Pigment -ierung der Retina s. d. — -Epithel in der Wirbelreihe, regionäre Verschiedenheiten 218. — -Epithel, Kontaktverbindung s. Retina. — -Blatt des Iris s. I. — Entstehung des melanotischen — im Auge der Wirbeltier-Embryonen u. in Chorioideal-Sarkomen

352. — Zerstreuung in tätowierter Kornea s. K. — u. -ierung der Iris, Konjunktiva, Kornea s. d.
Pigmantation, die gruppierte — des Augengrundes 49. 149.
Pilz(e), Konkrement im Tränenröhrchen 22. — s. a. Aktinomyzes, Aspergillus, Mykose, Sporotrichose.
Pinzette s. Instrumente a).
Planglas s. Glas.
Plasmozytom der Konjunktiva 404.
Plastik, Blepharo-, Hetero-, Kerato- s. d. — orbitale — s. d. — der unteren Übergangsfalte bei Anophthalmus 178.
Pneumokokkus s. Bazillen. — — -Serum s. d.
Pneumonie, Konjunktivitis bei — 178. — Pneumokokkus im Bindehautsack bei — 437.
Pocken s. Variola.
Polariskop, Projektions- — zur Farbensinnprüfung 42. 251.
Polioenzephalitis, okulomotorischer Typus 189.
Polyneuritis, toxische — 126.
Polyzythämie, Augenspiegelbild bei — 283.
Pons, Geschwülste des — 325. — Zyste zwischen — u. Kleinhirn 381.
Pott, Behandlung der Tränenkanalverstopfung nach — 30.
Power, Nachruf auf Henry — 31. 58.
Präparat 606 s. Syphilis, Salvarsan.
Presbyopie bei gewissen Arbeiter-Berufsklassen 310. — s. a. Greise.
Primäraffekt s. Syphilis. — von Diphtherie s. d.
Prismatische Wirkung der Brillengläser 86. 186. 382.
Prismen, handlicher — -Apparat zur Prüfung der Augenmuskeln 152. — -Versuch bei Hemianopsie s. d. — Methode, — zu verordnen 186. — -Fernrohr s. d.
Protargol bei Trachom 190.
Prothese s. Künstliches Auge.
Prowazek'sche Körperchen s. Trachom.
Pseudo-Gliom, -Pterygium, Graefe'sches Phänomen s. d.
Psychologie, Grundzüge der — 138. — der Raumwahrnehmung 138.
Psychonervöses Syndrom s. Hyperopie.
Psychosen, Neuropathologie des Auges bei — 31. 64.
Pterygium, Struktur, Pathogenese, Operation 186. — Operation 113. 284. — Pseudo- —, Operation 183. — Jod-Tinktur bei — 380.
Ptosis paralytica, provisorische chirurgische Behandlung 88. — Operation nach Hess, Tansley-Hunt 330. — zur Lehre von der —, Operation 383.
Pulsierender Exophthalmus s. d.
Punktionsnadel, eine 329.
Pupillarmembran, Entwicklung der — beim Menschen 26. — persistierende — 402.
Pupillarreflex, zur Prüfung des Licht- — 159. 384. — Apparat zur Prüfung des hemianopischen — 201.
Pupille(n), Anisokorie als Sympathikussymptom bei Migräne 475. — Erweiterung s. Mydriasis. — Weite, Messung 431. — vergleichende Messungen der Weite der direkt u. konsensuell reagierenden — 409. — Verlagerung, familiäre 329. — anatomischer Befund bei angeborener Ektopie der — mit Linsenluxation 402. — Sanduhrform der — 68. — Starre: im Rausch 31. 64; bei Zerebral- u. Spinal-Syphilis 159; bei multipler Sklerose 287; nach Konvergenz 315. — Störungen bei Dementia praecox 95. — die — -Störungen bei Geistes- u. Nervenkrankheiten 269. — Störungen, Entstehung u. Zeichen 281.
Purkinje'sche Aderfigur 106.
Pyämie, doppelseitige Neuritis optika bei — 86.
Pyoktanin 213.
Pyozyanase bei Hypopyon-Keratitis u. Ulcus corneae serpens 247.
Pyocyaneus, Bazillus — s. d.
Pyramidal-Star s. Katarakta kongenita.

Quacksalber, augenärztliche 217.
Quecksilber, Cyan- —, intravenös 169. — Nutzlosigkeit der — -Behandlung bei Keratitis e lue congenita 86. 168. — metallisches — 188. — s. a. Asurol.
Quellungswärme der Linsensubstanz 395.

Radium-Wirkung auf experimentelle Augentuberkulose 388. — gegen Bindehaut-Tuberkulose 426. — -Emanation bei rheumatischen Augenerkrankungen 386. — -Therapie bei Augenkrankheiten 241. 249. — Wirkung aufs Auge, Experimentalstudie 304. — Wirkung auf das Nervensystem, Neuralgie, Fazialislähmung 88. — gegen Epithelioma orbitae 241. — Anwendung in der Ophthalmologie 163. — gegen Xanthelasma 236. 398. — bei Sarkomrezidiv der Iris 389. — s. a. Uranpecherz.
Rasse(n), Myopie u. — in Ägypten 82. — Augenuntersuchungen innerhalb der niedersächsischen — u. — biologische Beziehungen 224.
Ratten-Sarkom, transplantiert in — -Augen 396.

Raum, Wahrnehmung, Psychologie 138. — -Erfüllung durch Brillengläser 387.
Rausch, vollkommene Pupillenstarre im — 31. 64.
Rava, Nachruf 317.
Reflexlose Ophthalmoskopie s. d.
Refraktion(s), Literatur 472. — Ausgleichung von — -Fehlern 12. — halbseitiger Kopfschmerz u. — -Fehler 288. — Veränderung bei Diabetes s. d. — Veränderung der — bei Glaukom 85. 168. — bei der Infanterie 405. — Anomalien beim Kind 117. — bei Schulkindern 248. 256 (Mittelschulen). — Kopfschmerz bei — -Fehlern 436. — internationale Tafel zur — -Prüfung im Spiegel 211. — der Süßwasser-Fische 254.
Regenbogenhaut s. Iris u. Iritis.
Regeneration der Kornea s. d.
Regenschirm-Verletzung der Orbita 210.
Reid, Thomas, Nachruf 155.
Reklination s. Katarakt-Operation.
Reptilien, Ziliarring bei — 352.
Resektio optiko-ziliaris s. Neurotomia.
Resorzin, alkoholische Lösung von — bei Hornhautaffektionen 93. — bei chronischer Konjunktivitis 149.
Retina, Ablösung der —, Literatur 469. — Anatomie der Streifenbildung nach — 17. 51. 274. — experimentelle Studien über — 184. — Faltenbildung der Netzhaut bei — 361. 383. — Häufigkeit der spontanen — bei Myopie 164. — partielle, nach Verletzung 331. — nicht-albuminurische u. albuminurische — u. Wiederanlegung bei Schwangeren 182. 425. — ungewöhnlicher Fall spontaner Heilung 299.* — Ätiologie und Behandlung 255. — experimentell-histologische Untersuchungen über — u. die Wirkung operativer Therapie 374. — subkonjunktivale Einspritzung von gelatinösem physiologischen Serum bei — 170. — Heilung einer — nach Sklerektomie 87. — Sklerektomie bei — 166. — Behandlung mit Tuberkulin 167. — Behandlung nach Deutschmann 220. — Behandlung mit Kauterisation 241. — neue Operationsmethode der — 394.
Retina, Literatur 469. — regionäre Verschiedenheiten der — in der Wirbeltierreihe 218. — Kolobom der — 378. — Anomalien der — in sonst normalen fötalen menschlichen Augen 379. — Blutungen u. Ödem nach Thorax-Kompression 20. — alte Blutung hinter den Gefäßen der —, weißgesprenkeltes Exsudat 329. — Blutungen hinter der — 26. — Blutungen bei Aortenaneurysma 222. 319. — periphere Blutungen der — bei Stauungspapille infolge von Hirngeschwülsten 210. — plötzliche Unterbrechung der Blutströmung in der — 281. — Kopulation der — mit der Aderhaut durch Kontaktverbindung zwischen Sinnesepithel u. Pigmentepithel 220. — das Pigmentepithel der — 442. — beginnende Arteriosklerose der — 28. — juvenile Gefäßerkrankungen der — 407. — Gefäßobstruktion in der — 28. — Anomalien der Zirkulation in der — 330. — Zirkulationsstörungen in der — bei Arteriosklerose 111. — Gefäßerkrankung der — u. des Gehirns 147. — Periphlebitis an der — bei Tuberkulose 148. — Gefäßspasmus der — 155. — anatomische Grundlage der „v. Hippel'schen sehr seltenen Erkrankung der —", Angiomatose 378. 421. — Blutfarbe in den Gefäßen der — bei subjektiver Betrachtung 188. — Gefäßabnormitäten der — 331. — Zentralvene u. Zentralarterie s. d. — Indarsolwirkung auf die — 339. — Adaption der — s. d. — Erregbarkeit der — durch Lichtstrahlen 392. — Ermüdung der einen — u. Licht- u. Farbensinn der anderen — 427. —Oxydationsvermögen in der — eines im Dunkeln gehaltenen Auges bei Belichtung des anderen 433. — funktionelle Duplizität der Zapfen u. Stäbchen in der — 427. — phototrope Reaktion der — bei Abramis brama durch elektrische Reizung 246. — Fusion von Netzhautbildern, welche beim Sehen durch ein Stereoskop auf nichtkorrespondierende Netzhautstellen fallen 255. — subjektive u. andere mit der — verknüpfte Phänomene 441. —Gliom s. d. — schwer zu deutende Neubildung der — 213. — Lipämie 197. — Rosetten in neugebildeter — des Frosches 411. — Pigmentierung der — bei Nephritis 112. — angioide Pigmentation der — 186. — Proliferationserkrankungen der — s. Retinitis proliferans. — direkte traumatische Zerreißung der — 436. — Zystenbildung in der — 408. 428. —-Zystizerkus subretinalis 86. — subretinale Masse, schwierige Diagnose 151. — sonderbare Wucherung in der —, absolutes Glaukom 330. — s. a. Fovea. Makula.
Retinitis, Literatur 469. — albescens bei allgemeiner angeborener Haarlosigkeit 310. — bei Harnstoff-Verhaltung ohne Albuminurie 26. — albuminurica 115; die Degenerationsherde der Makulargegend bei — 81. — ohne nachweisbare Nierenerkrankung 224. — albuminurica gravidarum 115. — exsudativa 407. — pigmentosa bei Taub-

stummen 27. 169. — Chorio. — pigmentosa s. d. — proliferans: bei Tuberkulose 148; pathologische Anatomie 275; als Folge juveniler Blutungen 407. — Chorio- s. d.
Retinoskop mit Irisdiaphragma 214.
Retraktion des Bulbus bei angeborenem Mangel der Auswärtsbewegung 281.
Retrobulbäre Neuritis s. d. — Zyste s. d.
Reymond, ophthalmologische Schriften von Carlo — 138. 215. 429. — Nachruf 252. 259*. 427. 434. 437.
Rheumatische Augenaffektionen, Serotherapie 89. — Neuritis optica 222. — Erkrankungen, Wärmewirkung, Radium-Emanation 386.
Ring-Abszeß s. Kornea. — -Sarkom s. d.
Röntgenstrahlen, Handbuch 138. — bei Lidkarzinom 183. — zur Lokalisation von intraokularen Fremdkörpern 347. 414 (besondere Methode). — Photographie der Augenhöhle 347. — brauchbare — -Aufnahme des unteren Abschnittes der Augenhöhle 362. — Versagen der — bei intraokularen Fremdkörpern 380.
Rosazea-Keratitis 415.
Rosetten in der neugebildeten Frosch-Netzhaut 411.
Rückfallfieber, Augensymptome beim afrikanischen — 315.
Rüsselbildung, die — bei Gesichts-Mißbildung 234. — Kolobom des Augapfels u. — 234.
Ruptur der Chorioidea, Kornea, Retina, Sklera s. d.

Säugetiere, experimentelle Erzeugung von angeborenen Staren u. Augenmißbildung bei — 387.
Säugling, einseitige komplete Okulomotoriuslähmung bei einem — 223.
Saftströmungen des Auges 79. — im Optikus 392.
Salben-Fleckverband 183.
Salizylsäure, alkoholische Lösung von — bei Hornhautaffektionen 93.
Salizylsaures Natrium gegen Sympathische Ophthalmie 21. — bei Zyklitis 190.
Salvarsan bei Syphilis s. d. — bei sympathischer Ophthalmie 181. 213. 317.
Salzsäure-Verätzung, Linsentrübung nach — 97*.
Sarkine, gram-negative — der menschlichen Konjunktiva 424; bei Trachom 433.
Sarkom, intraokulares — u. Trauma 303. — epibulbäres — 151. 427. — metastatisches — in der Orbita s. O. — Radium bei — 389. — u. sympathische Ophthalmie s. S. — Ratten- — s. d. — Operation eines — ohne Enukleation 416. — der Chorioidea, Iris, Konjunktiva, des Limbus, der Nebennieren, Optikusscheide, Orbita, Papille, des Ziliarkörpers s. d. — Ring- — des Ziliarkörpers s. Z. — s. a. Chondro-, Glio-, Leuko-, Melano- —.
Saug-Therapie bei tabischer Sehnervenatrophie 405.
Schädel, Turm- —, Sehnervenveränderungen bei — 95. 234. — die Sehstörungen bei — -Deformität 233. — -Bau der Wilden auf Formosa 152. — noch unbekannte Befunde bei — -Verletzung 272. — -Basis, Adenokarzinom des — 412.
Schanker s. Syphilis, Primäraffekt.
Scharlachrot in der Augenheilkunde 213. 366. 426.
Scheibendeviometer zur Schielwinkelmessung 105.
Schemata, Gesichtsfeld- — s. d.
Schere s. Instrumente a).
Scheuklappen-Krankheit s. Hemianopia bitemporalis.
Schichtstar s. Katarakta zonularis.
Schielen, Literatur 471. — das — 190. — u. Gesamt-Veranlagung 320. — Pathologie 86. — Höhen- — u. Stirnkopfschmerz 256. — Natur u. Behandlung des — 115. — u. Ohrapparat 209. — Ätiologie, Pathologie u. Behandlung des konkomitierenden Konvergenz- — 153. — Ätiologie u. Pathogenese des sekundären Divergenz- — 243. — chirurgische Behandlung des sekundären — 25. 167. — Stereoskopbilder für —de 325. — Stereoskop bei der Behandlung des — 168. — unblutige Behandlung, Amblyoskop mit Wechselbelichtung, Bilder für Schielende zum Gebrauch des Amblyoskopes 105. 138. 320. 328. 416. — ungewöhnliche Ursachen bei Mißerfolgen in der Behandlung des — 413. — Scheibendeviometer zur Schielwinkelmessung 105. — Amblyopie durch —, Ursache, Heilung durch Übung 313. 383. — latentes —, Bestimmung 185. — Sehrichtungs-Gemeinschaft beim Einwärts- — 337.
Schielhaken, der — bei Ausrottung des Tränensackes 286. 331.
Schieloperation, Methode zur Ersetzung der Tenotomie 316. — Indikation u. Zeitpunkt für die —, Pathogenese des sekundären Schielens 51. — bei sekundärem Schielen 25. 167. — partielle Sehnenzerschneidung 344.
Schildkröten-Auge, Akkommodation des — 414.
Schiötz-Tonometer 119. 199. 376. 410. — u. Riva-Roccis Sphygmomonometer

432. — Untersuchungen mit — an normalen u. glaukomatösen Augen 125. 427.
Schläfen-Halbblindheit s. Hemianopia bitemporalis.
Schneeballwurf, Aderhautriß durch — 331.
Schneeblindheit 187.
Schreibapparat, ohne die Augen zu gebrauchen 152.
Schrift, Steil- — oder schräge — 87.
Schrot-Schußverletzung s. d.
Schul(en), autosuggerierte Amblyopie, nervöse Asthenopie u. physiologische Hypermetropie im — -Alter 80. — -Hygiene der Augen 138. — Refraktion in — 117. 248. 256. — Myopie in Volks- — Christianias 418.
Schußverletzung(en), Mechanik u. Wirkung orbitaler — 108. 139. — Orbitale Quer- — 357*. 403. 421. — Schrot- —, besondere, Wanderung des Schrotkornes 177. — Schrot- — der Orbita, mit Tetanusbazillen-Infektion ohne Tetanus 419. — direkte isolierte Wunde des Sehnerven durch Bleikörner 343.
Schwangerschaft s. Gravidität.
Schwarz als Empfindung 224.
Schwefel-Thermen, lokales, direktes Einwirken der — aufs Auge 63.
Schwefelwasserstoff, Keratitis superficialis durch — 89. — -Lösung gegen Blei-Trübung der Hornhaut 312.
Sehen, Dämmerungs- — s. d. — der Menschen u. Vögel 41. — monokulares perspektivisches — 125. — binokulares, Diaphragmaprüfung 30. — Täuschung im räumlichen — 441. — das zentrale — bei angeborener totaler Farbenblindheit 420.
Sehkraft s. Sehschärfe.
Sehleistung(en) des Facettenauges 409. — notwendige — eines Automobilführers 220.
Sehnen-Zerschneidung s. Schieloperation.
Sehnerv(en) s. Optikus. — -Eintritt s. Papilla n. opt. — -Schwund s. Optikus, Atrophie des —. — -Entzündung s. Neuritis optika.
Sehorgan, die Funktionsteilung im — 179.
Sehproben, Größe u. Entfernung 28. — besondere, nicht „auswendig zu lernen" 153. — besondere 207. — internationale Normal- — 247. — für Kinder u. Analphabeten, Bilderbuch 209. — Punkt- — für Analphabeten 412. — mit kleinem Farbobjekt 418.
Sehprüfung, über — 190. 409. — analytische Studien an Buchstaben u. Zahlen zum Zweck ihrer Verwendung für — 207. — Tafeln für — s. Sehproben.
Sehrichtungs-Gemeinschaft, anomale bei Strabismus convergens 337.
Sehschärfe, die Grenze der — 21. 190. — Untersuchungen über — 27. — periphere — u. Farbensinn, Gesichtsfeld-studien 177. — die — unter bestimmten Bedingungen als Index für nötige sphärische Linsen 29. — das Messen der — 89. — die — u. die verschiedenen optometrischen Stufen 87. 96. — Schätzung der — nach dem Gesichtswinkel 214. — vergleichendes Studium einzelner — -Grade 116. — vergleichende — -Bestimmungen 404. — u. Erwerbsfähigkeit 311. — des Kindes u. Schwierigkeiten bei Brillenwahl 344. — bei der Infanterie 405. — Verminderung der — durch Perspektive 429.
Sehstörung(en) nach Blutverlust s. d. — Augenhintergrund u. periphere — 219. — bei Schädelformität s. d. — Simulation der — s. d.
Sehzentrum, die Lehre vom — 245. — Untersuchungen über das — 272. — kortikales 435.
Seitenbewegungen s. Augenbewegungen.
Seitenwender, Lähmung s. Augenbewegungen.
Sekundär-Glaukom, -Katarakt s. d.
Selachier, Ziliarring der — 352.
Senil s. Alter.
Serodiagnostik bei Syphilis s. d., Wassermann'sche Reaktion.
Serum, die — -Therapie in der Augenheilkunde 29. 116. 284. — Wirkung großer — -Mengen bei Hornhautinfektion 413. — Antidiphtherie- — in der Augenheilkunde 86 (Abduzenslähmung). 87. 171. 214 (Konjunktivitis pseudomembranazea). — Pneumokokken-Immun- —, Wirkungsweise 229. — s. a. Subkonjunktival. — Tuberkulose- — s. d. — -Therapie: bei rheumatischen Augenaffektionen 89; bei infektiösen Augenerkrankungen 168.
Sexualorgane s. Geschlechtsorgane.
Siderosis bulbi unter dem Bilde einer Iridochorioiditis serosa 276.
Sideroskop, modifiziertes 117. 381.
Siebbein s. Sinus ethmoidalis.
Silber, organische — -Salze bei eitriger Ophthalmie 116.
Simulation von Blindheit, neue Entschleierungsmethode 49. — funktioneller Erkrankungen 190. — der Sehstörung 345. — in der Augenheilkunde 434.
Sinus, Diagnose u. Therapie der zu okuloorbitalen Symptomen führenden — -Erkrankungen 384. — Augenaffek-

tionen bei Hydrops der — 23. — infektiöse — -Erkrankungen 219. — Optikuserkrankungen bei — -Erkrankungen 54. — orbitale Komplikationen bei — -Erkrankungen 159. — Einfluß der — -Entzündung auf den Optikus 331. — doppelseitige — -Entzündung 187. — ethmoidalis: Orbitalphlegmone bei Eiterung des — 63; Leiden des — bei Augenkrankheiten 345; u. ductus nasolacrymalis 171; die vom — ausgehenden pneumatischen Räume u. ihre Beziehungen zu Orbita u. Bulbus bei Bos taurus 196, bei Ovis aries 406. — frontalis: doppelseitige Mukozele 90; Osteom 166. — sphenoidalis: anatomisches Verhältnis zwischen — u. Orbita 189; aktinomykotische Meningitis durch Eiterung des — 310.

Sinus kavernosus, Thrombose 185. 270. — unter dem Bilde traumatischer — -Thrombose verlaufende Phlebitis orbitae mit Meningitis 418.

Skiaskop mit Irisblende 214.

Sklera, Literaturübersicht 465. — zur Heilung von Wunden der — 396. — Durchleuchtung s. d. — metastatischer Abszeß der — 134.* 189 (Epi-). — innere Ruptur der — durch Verletzungen 338. — Ruptur der — bei Buphthalmus 49. 399. — blaue — u. brüchige Knochen 288. — blaue — u. vererbte Syphilis 309. — bei Kataraktoperation s. d.

Skleral-Bindehaut, Trachom der — s. T.

Sklerektomie bei Glaukom s. d. — mit peripherer Iridektomie 381. — vordere — statt Iridektomie 27. — einfaches Verfahren 166. — Doppelschere für — 42. — bei Ablösung der Netzhaut s. Retina, Ablösung. — bei Chorio-Retinitis, Irido-Chorioiditis s. d.

Skleritis, metastatische — als Anfangssymptom allgemeiner Staphylokokken-Infektion 27. — Ätiologie u. Tuberkulinbehandlung 412. — ulzerative, Schnitte eines exzidierten — -Knötchens 51. — tuberkulosa, Pathogenese 415. — ulzeröse, perforierende 154. — Jodtinktur bei — 380.

Sklero-Chorioiditis, Augen-Druck bei — 431.

Sklero-Keratitis s. d.

Sklerose, Pupillenstarre bei multipler — 286. — Affektion des Sehnerven u. des Chiasma bei multipler — 382.

Skorbut der Kinder, Augenerscheinungen beim — 284.

Skotom, Flimmer- — s. d. — das Zentral- — 420.

Skotometer zur Frühdiagnose des Glaukom 41.

Skott's Emulsion zur Behandlung des Allgemeinzustandes bei Augenkranken 406.

Skrofulose, Behandlung der Augenkrankheiten durch — 64.

Sömmering'scher Krystallwulst s. Linse.

Sonnen-Erythem s. d. — -Strahlen-Wirkung auf experimentelle Augentuberkulose 388.

Spektral-Licht, Augenuntersuchung im — 96. 255. — -Apparat zur Farbensinnprüfung 183.

Sphinkter s. Iris.

Sphygmomonometer 432.

Spirarsyl-Intoxikation 82.

Spirochäten s. Syphilis.

Sporotrichosis des Auges 212. 274. 432. — der Iris, der Bindehaut, orbitale u. palpebrale, experimetelle des Kaninchenauges 27. — der Konjunktiva vorgetäuscht 85. — der Bindehaut u. des Tränensackes 186.

Sport, die Augen beim — 249.

Stäbchen s. Retina.

Staphylokokken-Infektion, okulare oder periokulare Lokalisation, metastatische Skleritis 27. — Anti-— -Vakzine s. V.

Staphylom(a) postikum, vorgetäuscht durch ringförmiges Aderhautkolobom 348.

Star s. Katarakt u. — -Operation. — Nadeln, alte 69.

Stauung, Bier'sche — bei Orbital-Entzündung 352. — s. a. Saugtherapie.

Stauungsblutungen nach Thorax-Kompression s. d. — Sehnervenatrophie nach — 51.

Stauungspapille, experimentelle Studien zur Genese der — 235. 393. — zur Genese der — 111. 241. — Histologie 398. — zur Genese der —, Turmschädel 95. — frühzeitige Erkennung 188. — Pathologie des Papillen-Ödems 329. — u. Erblindung nach Keuchhusten, Trepanation, Heilung 22. — infolge von Hirngeschwülsten, periphere Netzhautblutungen 210. — durch Gehirngeschwulst 425. — durch Abszeß im Frontallappen, Trepanation 118. — infolge von Meningitis, u. Sehnervenabszeß 78. — bei Zystizerkus an dem Hirnschenkel 84. — durch Zyste im Winkel zwischen Kleinhirn u. Brücke, Heilung 381. — die Palliativ-Trepanation bei — 149. — Trepanation bei — durch Hirndruck 185. — bei Hydrozephalus, Trepanation, Heilung 192. — Beseitigung des Hirndruckes u. Augenerscheinungen 284. — Endausgang eines Falles von — 312. — während zweier Jahre 418.

Steilschrift u. schräge Schrift s. Sch.

Stereoskop bei der Behandlung des Schielens s. d. — mit veränderlichen Prismen 274. — -Bilder für Schielende 325. — modifiziertes 397. 430.
Stereoskopische Photographien des Vorderkammerwinkels 41.
Steresol in der Augenheilkunde 342.
Sterilisation der Instrumente im strömenden Dampf 272.
Stirnhöhle s. Sinus.
Stirn-Kopfschmerz s. d.
Stoffwechsel-Störungen, Konjunktivitis durch — 312.
Strabismus u. **Strabotomie** s. Schielen u. Schieloperation.
Strahlende Energie, Wirkung von — auf experimentelle Augentuberkulose 388.
Strahlenverlauf durch zentral undurchsichtiges dioptrisches System 430.
Streptokokken s. Bazillen.
Subkonjunktivale Injektionen von Jodkalium 83. — von gelatinösem physiologischen Serum bei Glaskörperblutung u. Netzhautablösung 170. — von zitronensaurem Natron bei akutem Glaukom 281. — von Antidiphtherieserum bei Konjunktivitis pseudomembranazea 213.
Subkonjunktivales Osteom 86.
Sublimat-Intoxikation 82.
Subretinal s. Retina.
Subtilis s. Bazillen.
Süßwasser-Krebs s. d.
Supraorbital-Neuralgie s. d.
Symblepharon, Operation des totalen — nach Weeks 400. — Vervollkommnung der May'schen — -Operation bei vorhandenem Bulbus 21. — nach Trachom 204.
Sympathikus, Hals- —, Lähmung u. Augensymptome 405. — Augensymptome bei — -Erkrankungen 315. — Augen- — bei Lungentuberkulose 315. — Glaukom bei — -Lähmung 415. — -Störungen, Star u. Heterochromie s. Iris. — Anisokorie als — -Symptom bei Migräne 475.
Sympathische Ophthalmie, Literatur 467. — das Blut bei der — 288. — pathologisch-anatomische Diagnosenstellung der — 52. — u. traumatische Iridozyklitis, Anatomie 83. — zur Pathogenese des — 306. 307. — zur Statistik der — 377. — Fermentwirkung am Auge u. — 410. — Studien zur —, Wirkung von Antigenen vom Augeninnern 52. 146. 307. — sympathische Reizübertragung 177. — ? durch nichtperforierende Verletzung 347. — Keratitis parenchymatosa sympathica s. d. — auf den Affen u. das Kaninchen übertragen 213. — bei flächenhaftem Aderhautsarkom 275. — Sarkom im Auge u. — 285. — zur Frage der sympathisierenden Entzündung 422. — Natron salicylicum u. Aspirin gegen — 21. — Neurotomia optiko-ziliaris gegen — 213. — Heilung ohne Enukleation 42. — zur Behandlung, Tuberkulin 419. — Salvarsan bei — 181. 213. 317. — Ziliarkörperextrakt bei — 344.
Syphilis, experimentelle — 396. — Antikörper in den Tränen bei — 430. — ätiologische Bedeutung der — bei Augenerkrankungen 108. — moderne Diagnostik der — u. Ätiologie gewisser Augenerkrankungen 230. — Abortivbehandlung der — 116. — Salvarsanwirkung aufs Auge 14. 56. 57. 85. 141 (Sammelreferat). 143 (schwere Nebenwirkung). 149. 181. 211. 247. 330. 367. 378. 382. 387. 388. 409. 429. 434. 460. — Optikusreizung nach intravenöser Salvarsaninjektion 222. — Augenmuskellähmung nach Salvarsaneinspritzung 64. — bedenkliche Nebenerscheinungen nach Salvarsan 205 (Neuritis optica). 247. 388. — Todesfall nach Salvarsaneinspritzung bei spinaler Erkrankung 207. — Salvarsan bei — im Kindesalter 223. — Änderung des glaukomatösen Augendruckes bei — nach Arsenobenzolbehandlung 317. — u. Keratitis interstitialis der Kinder 84. — vererbte — u. blaue Lederhäute 309. — u. Trauma des Auges 84. 169. — hereditäre — u. Wassermann'sche Reaktion 32. — Wassermann'sche Reaktion bei Augenkranken 83. 117. 227. 412. 425. 427. — ungewöhnliches Aussehen der Regenbogenhaut bei angeborener — 329. — hereditäre — 86. u. 168 (Keratitis, Quecksilberbehandlung). 315 (Kalomel). 367. 407. — infektiöses Hornhautgeschwür bei hereditärer — 90. — Hirngumma, Blindheit, Heilung 285. — okulare Manifestationen der — des Zentralnervensystems 93. — Argyll Robertson'sches Phänomen bei Zerebral- u. Spinal- — 159. — gummöses Syphilid der Tränendrüse 20. — gummöse Umwandlung des Auges 274. 407. — gummöse Hornhautentzündung 435. — maligner Pemphigus conjunctivae bei — 102. — Primäraffekt am Lid 426. 473 (durch Biß). — Lid-Schanker mit Spirochaeta pallida 286. — Syphilom des Optikus u. der Papille mit Spirochätenbefund 112. — Syphilom der Lider 427. — Thrombose der oberen Vena nasalis infolge von — 79. — perikornealer syphilitischer Wulst 315. — Meningitis, Optikusatrophie, Tarsitis, syphilitische s. d.

Syrakus, Trachom in der Provinz — 438.
Syrgol bei Bindehautentzündung, insbesondere Gonorrhoe 383.
Syringomyelie, Optikusatrophie bei — 28.

Tabak-Amblyopie s. Nikotin.
Tabes dorsalis, juvenile — mit Sehnervenatrophie 71. — Optikusatrophie bei — s. d.
Tâbit s. Geschichte.
Tätowierung der Kornea s. d.
Täuschung im Sehen s. d.
Tarsitis syphilitica 331.
Taschen-Durchleuchtungslampe 179.
Taubstumme(n), Retinitis pigmentosa bei — 27. 169.
Technik, therapeutische — bei Augenerkrankungen s. d.
Teleskop-Brille 345.
Tenon'sche Kapsel, Kugeleinpflanzung in die — s. Enukleation. — Anatomie 443.
Tenonitis bei beginnendem Aderhautsarkom 179. — eitrige 474.
Tenotomie s. Schieloperation.
Tension s. Druck.
Teratoides Osteom s. d.
Teratom, Mischgeschwulst der Tränendrüse 20.
Terpentinöl gegen akute Sehstörung 250.
Tetanus, Augenmuskelstörungen bei — 180. — nach perforierender Augapfelverletzung mit Zurückbleiben eines Fremdkörpers (Peitschenschnur) 353*. — -Bazillen-Infektion ohne — nach Schrotschuß der Orbita 419.
Thalamus optikus, Physiopathologie des — 438.
Therapie s. Augenheilkunde.
Thermokauter, Drainage durch den — bei Glaukom s. Gl.
Thiersch'sche Hautlappen s. Orbitale Plastik. Ektropium.
Thompson, J. T., Nachruf 216.
Thorax, Sehnerven-Atrophie, Netzhautblutungen u. Ödem nach — -Kompression 20.
Thrombose retinaler Arterien 28. — der oberen Vena nasalis syphilitischen Ursprungs 79. — der Zentralvene der Netzhaut nach Geburt 155. — des Sinus kavernosus 185. 270.
Tiere, Lichtsinn wirbelloser — 124. — s. Abramis, Affe, Bos taurus, Equus zebra, Fische, Frosch, Hühner, Insekten, Kaninchen, Katze, Krebse, Ratten, Reptilien, Säugetiere, Schildkröte, Selachier, Vertebraten, Vögel, Wirbeltiere, Zephalopoden, Ziege.
Tonometer, Schiötz' — 119. 125. 199. 376. 410. 427. — neues — 348.
Tonometrie, zur — des Auges 69. 410.
Toxische Akkommodationslähmung s. d.
Trachom, heutiger Stand der — -Forschung (Chlamydozoen) 96. 271. 392. 456. — Chlamydozoen bei — 205. — Affenbindehaut mit experimentellem — 274. 317. — Prowazek-Halberstädtersche Körperchen 93. 146. 176. 181. 188. 204. 273. 348. 364. 392. 423. 431. 456. — -Körper u. Bindehaut-Erkrankungen 418. — die Granulationen bei — 205. — experimentelle Studien zur — -Frage 146. 182 (Einschluß-Konjunktivitis). 316. — -Körperchen ohne — 381. — Gonoblennorrhoe, Einschlußblennorrhoe u. — 278. 431. — Ätiologie 204. 271. 346. 392. 398. — Pathogenese 186. — der Skleralbindehaut 338. — Übertragung durch Fliegen 346. — parasitäre Formen des — u. Tier-Impf-Versuche 432. — -ähnliche Konjunktivitis bei Gärtnern 199. — Sarkine bei — s. d. — wiederholte Ansteckung mit — 295*. 317. — Pigmentflecke der Bindehaut bei Narben- — 423. — in Apulien 432. — in Japan 285. — epidemische gonorrhoische Augenentzündung Ägyptens u. ihre Beziehungen zum — 270. 314. — auf Madagaskar 73. — geographische Verteilung des — in Frankreich 317. — in Paris 187. — in der Gegend von Nizza 87. — im Königgrätzer Bezirk 365. — in der Provinz Syrakus 438. — -Prophylaxe in der Schweiz 125. — -Behandlung 89. 186. 346. — Einteilung u. Behandlung. 382. — Massage mit Kuprum sulfurikum 425. — nach Coover's Methode 153. — Anstechen mit in Essigsäure getauchter Nadel 348. — Protargol bei — 190. — chirurgische Behandlung, kombinierte Exzision nach Heisrath u. torsale Resektion nach Kuhnt 117. 412. — Akoin-Öl als Analgetikum bei — 89. — Lichtbehandlung 50. — Symblepharon nach — 204. — Pannus durch — s. d. — bisher nicht beschriebene Hornhaut-Komplikation bei — 413.
Tränen u. Dakryozystitis 89. — die verschiedenen Arten von — 214. — Antikörper in der — -Flüssigkeit bei Syphilis 430. — -Organe, infektiöse Erkrankungen der — 219. — -Störungen u. Behandlung 352.
Tränenapparat, über den — 150. — Literatur 474.
Tränendrüse, Dakryops 310. — Endotheliom der — 42. — gummöses Syphilid der — 20. — Exstirpation der Lid- — 180. — Luxation der — 114. — angeborene Dislokation 152. — Mischgeschwulst der — 20. 25 (epitheliale).

— Chondrosakom 158. — Peritheliom 166.
Tränennasenkanal, Beziehungen zum mittleren Gang u. zum Infundibulum 26. 171. — Verstopfung, Behandlung nach Pott 30. — Durchspülung zu diagnostischen Zwecken 112. — Dauer-Drainage des — nach Koster 175 (Hohlsande). 209. — als Leiter der Infektion bei Neugeborenen, Eiterung 312. — angeborener Verschluß des — u. schräge Gesichtsspalte 408.
Tränenpunkt, vierfacher 422.
Tränenröhrchen, Entwicklungsanomalie des — 399. — Pilz-Konkrement im — 22. — Konkrement im — 199. — Schlitzung des unteren — 281. — Zilie u. latente Zilien im — 183.
Tränensack-Dakryozystitis, Behandlung 89. 154. — akute Pneumokokken-Dakryozystitis beim Kind 311. — Durchspülung zu diagnostischen Zwecken 112. — Jodoformtampon bei operierter tuberkulöser — -Entzündung 187. — Lymphangio-Endotheliom des — 425. — Sporotrichose des — 186. — Tuberkulose 25. 167. — Ausrottung bei chronischer — -Entzündung 432. — neue Exstirpationsmethode des — 348. — Dakryozysto-Rhinostomie, Technik 26. 324. 419. — Paraffineinspritzung bei chronischer Dakryozystitis u. Ozaena 205. — metallisches Quecksilber bei — -Eiterung 188. — -Zyste, Entstehung 113. — Schielhaken bei Ausrottung des — 286. 331.
Tränenwege, Krankheiten der — 51. — Behandlung der — 211. — seltene Anomalie der oberen — 422. — Verlegung der —, Drainage mit Zwirndraht 313. — Tuberkulose der — 431.
Traktus optikus-Stichverletzung 127. — arteriosklerotische Nekrosen im — 246.
Transplantation der Hornhaut s. Keratoplastik. — nach Thiersch s. Orbitale Plastik. Ektropium. — bei Pannus s. d.
Trauma s. Verletzung.
Traumatische(s) Aniridie, Asphyxie, Augenmuskellähmung, Chorio-Retinitis, Emphysem, Exophthalmus, Glaukom, Hysterie, Iridozyklitis, Katarakt, Keratitis, Linsenluxation, Neuritis optika, Okulomotoriuslähmung. Sinus-kavernosus-Thrombose s. d.
Trepanation des Bulbus wegen Glaukom s. Gl. — bei Stauungspapille s. d.
Trichiasis-Operation 423.
Trochlearis-Lähmung nach Malaria 117. — rhythmisches Vortreten beider Augäpfel durch — -Wirkung bei Gehirnblutung 404.
Tropische Augenkrankheiten 13.
Trousseau, Nachruf 187.
Trübungen der Kornea, Linse s. d.
Tuberkel s. Tuberkulose.
Tuberkulin, Intradermo — Reaktion in der Augenheilkunde 427. — bei sympathischer Ophthalmie s. S. — bei Netzhautablösung 167. — günstiger Einfluß des — bei Tuberkulose der Iris, Kornea, Chorioidea 343. — T. B. K. bei tuberkulöser Iridochorioiditis, Heilung 88. — -Behandlung bei Iritis 412. — Beitrag zur Behandlung des Auges 179. — die — -Behandlung bei tuberkulösen Augenerkrankungen 128. 241. — s. a. Tuberkulose.
Tuberkulose, die Erkrankungen durch — am Auge 128. 344. — Diagnose u. Behandlung der Augen — 412. — ätiologische Bedeutung der — bei Augenerkrankungen 108. — moderne Diagnostik der — u. Ätiologie gewisser Augenerkrankungen 230. — experimentelle — des Auges 395. — merkwürdige Augen — 179. — u. phlyktänuläre Augenentzündungen 92. 111. 128. 167. — Augensympathikus bei Lungen — -315. — ätiologische Bedeutung der — bei intraokularen Hämorrhagien u. proliferierenden Netzhautveränderungen, Periphlebitis retinae bei — 148. — u. Keratitis diffusa 340. — Radium-Behandlung der Augen — 388. 426. — Solitärtuberkel der Chorioidea 42. — Einwirkung „strahlender Energie" auf die experimentelle Augen- — 388. — Ophthalmo-Reaktion (Calmette): Gefahren 128. — -Antikörper in der Vorderkammer 391. — Vakzine u. Serumtherapie bei Augen- 155. 287. — Augen - — u. Marmorek'sches Serum 85. 212. — Chorioiditis, Iridochorioiditis, Keratitis, Konjunktivitis, Skleritis, Zyklitis tuberk. s. d. — der Chorioidea, des Gehirns, der Iris, Konjunktiva, Kornea, Orbita, des Tränensackes, der Tränenwege s. d. — s. a. Tuberkulin.
Türkei, Frühjahrskatarrh in der — 84.
Turm-Schädel s. d.

Überempfindlichkeits-Studien s. Linse.
Übergangsfalte, Plastik zur Bildung einer unteren — bei Anophthalmus 178.
Übersichtigkeit s. Hyperopie.
Ulkus rodens, Kohlensäureschnee gegen — 241.
Ulkus der Kornea, Bakteriologie 82. — — eitriges, durch Diplobazillen 24. — durch Bacillus pyocyaneus 380. — infektiöses — bei hereditärer Syphilis 90. — ringförmiges — mit Ektasie des

Zentrums 93. — serpens: Ätiologie 50; Kasuistik 442; Behandlung, Überblick 184; große Serummengen gegen 413; Eserin 427; Pyozyanase 247; Wasserstoffsuperoxydbehandlung 412. — marginales — serpens 154. — Heilung des septischen — durch Zinkiontophorese 127. 241. — Erhitzung des infektiösen — 315. — Elektrolyse bei indolentem — 154. — Kataplasma-Lelievre bei — 367. — sphinkteralgique, Iridektomie 165.

Unfall, Chorio-Retinitis nach — 166. — Keratitis parenchymatosa sympathica nach — s. d. — Bestimmung der Sehschärfe bei — mit optometrischer Skala 87. 96. — Folgerungen aus dem französischen — -Gesetz für das Auge 211. — Sehschärfe u. Erwerbsfähigkeit 311. — Anleitung zur Begutachtung von — des Auges 328. — s. a. Berufskrankheiten. Einäugigkeit.

Unguentum Abaga 366.

Urämie s. Nierenleiden.

Uranin-Fluorescenz im Auge nach — 114. Färbung entzündeter Augen durch innerlichen Gebrauch von — 222. 367.

Uranpech-Erz, Joachimstaler, Aktivität des — 367.

Urotropin in der Vorderkammer 379.

Uruguay, bakteriologische Untersuchungen über Konjunktivitis in — 82.

Utrecht, Augenheilanstalt in — s. d.

Uvea-Eiweiß, Organ-Spezifität 384.

Uvealtraktus-Erkrankungen, Literatur 467.

Uveitis, Behandlung der chronischen — 253. — syphilitika, Salvarsan 330.

Vakzine-Therapie bei Augentuberkulose 155. 287. — -Behandlung bei Augenkrankheiten 284. — -Immunität allgemeine, Anteil der Kaninchen-Kornea 230. — -Immunität des Auges 393. 421. — Antistaphylokokken- — bei Iridozyklitis 287. — Infektion nach Starschnitt, geheilt durch — 345.

Varikozele der Orbita 27. 166.

Variola-Augenläsionen bei — 86. 428.

Varizen der Papille 185. 402. — am Unterlid bei traumatischem Enophthalmus 474.

Vasomotorisch s. Gefäße.

Venen-Puls u. Asthenopie 330. — Zentral- — s. d. — Thrombose s. d.

Venöse Gefäßgeschwulst der Orbita 345.

Verätzung, Verbrühung der Konjunktiva, Kornea s. d. — mit Kalk s. d.

Verband, Mastix- — s. d. — Salbenfleck- — s. d.

Vererbung s. Heredität u. Hereditär.

Vergiftung s. Intoxikation.

Vergleichende Physiologie s. d. — Anatomie s. a. Tiere.

Verknöcherung der Membrana hyaloidea 118.

Verletzung(en) und Wunden 328. — Literatur 478. — Syphilis u. — des Auges 84. 169. — Kasuistik, Lichtperzeption nach fast völliger Zerstörung des Auges 150. — in der Tübinger Augenklinik i. J. 1909: 442. — 348 Fälle 153. — Folgen von — 331. — Astigmatismus nach — 380. — Eversion des Iris-Pigmentblattes durch — 410. — Hackensplitter- — s. d. — Tetanus nach perforierender — s. d. — sympathische Ophthalmie durch nichtperforierende — ? 347. — Keratitis parenchymatosa u. — 63. 84. 382. — intraokulares Sarkom u. — 303. — der Linse, Orbita, Sklera, des Traktus optikus s. d. — des Ziliarkörpers s. d. — durch Anilinstift, Bienenstachel, Blitz, Fremdkörper, Holzstück, Hufschlag, Hundebiß, Messer, Pfeilschuß, Regenschirm, Schneeballenwurf, Wespenstachel s. d. — s. a. Elektrisch, Enophthalmuas, Evulsio, Kalkverätzung, Ruptur, Thorax-Kompression, Traumatisch, Unfall. — Schuß- —, Stich- — s. d.

Verschmelzungs-Frequemz u. Augenhintergrunds-Erkrankungen 342.

Verstellung im Gebiet der Augenheilkunde 434.

Vertebraten, Auge während der Embryonalzeit s. E. — Orbita u. Siebbein bei höchst pneumatisierten — 196. 406. — zusammengesetzte Farbe im Auge der — 382. — s. a. Wirbeltiere.

Vertizillium s. Mykose.

Vibration(s)-Massage s. d.

Vincentiis de, ophthalmologische Arbeiten von — 215.

Viskosität der Augenflüssigkeiten s. d.

Vitiligo u. Auge 78. 176. 177.

Vögel, Sehen der Menschen u. — 41. — Kommunikation zwischen vorderer u. hinterer Kammer bei Tag- — 352.

Vorderkammer nach Katarakt-Operation s. d. — Parazentese der —, Physiologie u. Therapie 440. — Punktion, Iris- u. Ziliarepithel nach — 173. — wiederholte Punktion der — bei Keratitis parenchymatosa 180. — Urotropin in der — 379. — Wärmeströmung in der — 180. — u. hintere Kammer bei Tagvögeln s. Vögel. — tuberkulöse Antikörper in der — 391. — s. a. Humor aqueus. — Linsenluxation in die — s. d.

Vorderkapsel s. a. Linsenkapsel. — bei Kataraktoperation s. d.

Vossius's Linsenring s. L.

Wachstum der Linse s. d.
Wärme-Wirkungen am vorderen Augen-Abschnitt 386. — Quellungs- — s. d.
Wärmeströmung in der Vorderkammer 180.
Wassermann'sche **Reaktion** u. Auge s. Syphilis. — bei hereditärer Syphilis s. S.
Wasserstoffsuperoxyd bei fortschreitendem Hornhautgeschwür 412.
Weitsichtigkeit, Alters- — s. Presbyopie.
Wells, William Charles, Nachruf 28.
Wespenstachel, Erosio corneae durch — im Lid 321*.
Wilbrand'scher Prismenversuch bei Hemianopie s. H.
Wirbeltier-Reihe, regionäre Verschiedenheiten der Netzhaut u. des Pigmentepithels in der — 218. — -Embryonen, Entstehung des melanotischen Pigmentes im Auge der — 352. — experimentelle Erzeugung von Augen-Mißbildungen u. angeborenem Star bei — 384. — s. a. Vertebraten.
Wörterbuch, klinisches — 10. — der Augenheilkunde, englisch 11.
Wortblindheit, intermittierende 189.

Xanthelasma, Radium gegen — 236. 398. — Elektrolyse gegen — 277.
Xeroderma pigmentosum 304.
Xerose, Bazillen s. d.

Zahlen für Sehprüfungen s. d.
Zahn-Krankheiten u. Augenkrankheiten 476. — hysterische Amblyopie vom — ausgehend 212. — der Augen- — 224. — Neuritis durch — -Erkrankung 410.
Zapfen s. Retina.
Zentralarterie, doppelseitige Embolie der — 191. — Embolie der — bei 11jähr. Kind 311.
Zentralkanal des Glaskörpers s. d.
Zentralnervensystem s. Nerven.
Zentralskotom, das — s. Skotom.
Zentralvene, Thrombose der — nach Geburt 155. — seltene Anomalie 151.
Zephalopoden, Akkommodation der — u. Fische 230.
Zerebellar(e) Kontrolle der Augen 28.
Zerebrospinal-Meningitis s. d.
Zerebrum s. Gehirn.
Ziege, Zyklopie bei einer — 451.
Ziliarfortsätze, experimentelle kompensatorische Hypertrophie der — 388.
Ziliarkörper, -Epithel nach Vorderkammerpunktion 173. — über Wunden des — 429. — Ringsarkom des — 53. — Rundzellensarkom des — 329. — -Extrakt bei Sympathischer Ophthalmie 344.
Ziliar-Neuralgie s. d.
Ziliarring bei Reptilien, Selachiern 352.
Ziliartomie bei Glaukom s. d.
Zilien, weiße, nach Sonnenerythem 49. — Alterationen u. Modifikationen der — -Bälge nach der Depilation 75. — multiple — -Follikel u. ihre Entstehung 76. — u. latente — im oberen Tränenröhrchen 183. — Elektrolyse zur — -Epilation 277.
Zink, Iontophorese, bakterizide Kraft 80. — zur Heilung des septischen Hornhautgeschwüres 127.
Zitronsaures Natron, subkonjunktival bei akutem Glaukom 281.
Zucker-Star s. Diabetes.
Zurückziehung s. Retraktion.
Zyanosis, Augenspiegelbild bei — 283.
Zyklitis, Salizylsaures Natrium bei — s. S. — bei Verschiedenfarbigkeit der Regenbogenhäute s. Iris, Heterochromie. Irido- — s. d. — tuberkulosa 330. 415.
Zyklodialyse s. Irido- —.
Zyklophorie 153.
Zyklopie bei einem menschlichen Embryo 366. — bei einer Ziege 451.
Zylinder-Glas s. d.
Zyste(n), Dermoid- — s. d. — seltene retrobulbäre —, versprengte Nasenschleimhaut 376. — im Winkel zwischen Kleinhirn u. Brücke, Heilung 381. — der Iris, Konjunktiva, des Lides, der Orbita, Retina, des Tränensackes s. d.
Zystisches Fibrom s. d.
Zystizerkus subretinalis, Extraktion 86. — in der Gegend der Hirnschenkel 84. — über Muskel- u. Haut-Finnen, Röntgen-Nachweis verkalkter —, Bandwurm- u. Finnen-Statistik 254. — pathologische Anatomie des endokularen — 433.

Autorenregister.

* Originalartikel.

Abadie 24. 90. 170. 343.
Abelsdorff 219. 362. 409.
d'Abundo 438.
Adair-Dighton 310.
Adam 67. 108. 139. 164. 363. 391. 401. 403.
Addario 431. 432.
Adonidis 222.
Albertotti 138. 429.
Albrand 224.
Alexander 118.
Alexander (Berlin) 138.
Alexandroff 116.
Alt 58. 91. 119. 313.
Amburger, H. 63.
Amsler 404.
Anargyros 419.
Antonelli 84. 169. 436.
Armaignac 87. 95. 115. 169. 212. 343. 344.
Ascher 56.
Asher 326.
Ask 48. 399.
Aswadurow 475.
Attius 397.
Aubaret 26. 85. 168. 171.
Aubineau 160.
Augstein 22.
Aurand 343.
Axenfeld 11. 29. 148. 182. 230. 393. 402.
Ayreux 167.

Baer-Weidler 379.
Bahn 151.
Bailoni 303.
Baquis 426.
Barret 313.
Barrière 82.
Bartels 74. 209. 232. 390. 419.
Baufle 96.
Baum 86.
Béal 187.
Beard 90.
Beaumont 287. 348.
Beauvieux 13. 84. 95. 315.
Becker, H. (Dresden) 388.
Becker, H. M. 152.
Becker (Düsseldorf) 184.
Bednarski 116. 315.
Beetz 442.
Behr, Carl 16. 95. 234. 392.
Bellencontre 170.
Belsky 473.
Bentzen 49.
Berche 211.
Bergemann 352.
Berger, Emil 255. 409.
Bergmeister 53. 202. 203. 319. 377. 398.
Bernheimer 419.
Berry 241.
Best 32. 76. 404. 409.
Betteri 78.
Betti 427.
Bettremieux 87. 115. 166. 342. 381. 383.
Bey 474.
Beykowsky 320.
Bichelonne 27.
Biehl 221.
Bielschowsky 125. 391. 397. 413.
Bjerke 209. 274.
Bietti 427.
Birch-Hirschfeld 18. 23. 143. 184. 229. 339. 352. 374.
Bistis 25. 382. 413. 421.
Bittorf 223.
Blaauw 150. 479.
Blair 12. 42. 251.
Blaizot 316.
Blessig 63.
Blum 143.
Bock 127.
Bodeewes 247.
Boettger 158.
Boggi 425.

Bókay, v. 223.
Bollack 316.
Bonino 422.
Bonnefon 13. 24. 26. 171. 185.
Bonsignorio 214.
Bonvicini 160.
Bordley 188.
Borthen, J. 408. 418.
Boruttau 138.
Bosch, van den 62. 479.
Boslini 429.
Botteri 19.
Bouchart 210. 343.
Boulai 89. 212.
Bourgeois 25. 168. 214. 314. 315.
Bourland 86.
Boxer 347.
Bradburne 153. 344. 348.
Braun (Libau) 63.
Braunstein 342.
Brav 155.
Bribach 77.
Brons 219.
Brown, J. E. 308.
Brown, S. H. 91. 93. 154. 281.
Brückner 272. 274. 407.
Brunetière 85. 168. 343.
Bruns 155.
Buchanan 349.
Bürgers 399.
Bull 168.
Bumke 95. 269.
Burge 58.
Burk 114.
Burnier 115. 316.
Burrows 288.
Butler 188. 347. 348. 405.
Buys 214.

Cabannes 24. 86. 166. 171. 210.
Caillaud 86. 116. 168. 255.
Calderaro 21. 413. 428. 438.
Calhoun 215. 379.
Calvert 28.
Campos 86. 186. 382.
Canoll 91.
Cantonnet 26. 185.
Carlini 173.
Carpenter 380.
Casali 425. 426. 427.
Caspar, L. 161*.
Cassimatis 116. 204.
Catapano 94.
Cavara 428.
Cavernae 138.
Cecchetto 431. 439.
Cella 436.
Cenhetto 426.
Chaillous 27. 169. 186.
Chalupecký 304. 320. 367.
Charles 93. 281. 312.
Charlet 253.
Chauce 28. 150. 154. 280.
Chauvin 25. 88.
Chesneau 167.
Chevalier 170.
Chevallereau 86. 166. 168.
Christensen 49.
Civel 166.
Claiborne 29. 150.
Clark 411.
Clarke 159.
Chausen 69. 70. 71. 102. 417.
Clausnitzer, Th. 262*.
Clemesha 93.
Coats 42. 214. 251. 309. 330.
Cobbledik 247.
Coburn 285. 380.
Cohen, Curt 159.
Cohen, Martin 117. 412. 418.
Cohn, Curt 190.
Cohn, Paul 57. 94. 141. 247.
Colin 87.
Collins 267. 329.
Collonel 382.
Colombo 429.
Comninos 185. 186.
Conédic 90. 212.
O'Connor 345.
Constantin 382.
Contino 75. 76. 411. 429. 430. 431.
Coppez 85. 168. 315. 381.
Cords 286. 401. 407.
Cornwall 154.
Cosmettatos 26. 316. 343. 409.
Costantino 433.
Coudray 317.
Cox 445.
Cramer, E. 178. 403.
Cramer, G. 22.
Crenn 73.
Crispoli 437.
Crosp 102.
Cruchandeau 27.
Cruise 43.
Cuénod 316.
Curtil 95.

Dannemann 328.
Darier 88. 89. 92. 116. 168. 211 213. 327.
Davidge 13.
Davidson 241. 249.
Daxenberger 56. 57.
Delitala 424.
Deloge 115.
Demaria 210.
Démétriadis 205.
Denig 150. 184. 270. 401.
Denis 316.
Derby 155. 412.
Deschamp 89.
Deutschmann, F. 306.

Deutschmann, R. 220. 307.
Dewey 284.
Deyl 302.
Dianoux 213.
Dickson 345.
Dimmer 202. 237. 320. 473.
Dollinger 383.
Domec 115. 170.
Dor 88. 89. 167. 211. 212.
Dornblüth 10.
Dorrel 248. 329.
Dowling 150. 345.
Doyne 248. 249.
Dransart 169.
Driver 32.
Duane 285.
Duboys de Lavigerie 88.
Ducles 316.
Duclos 187.
Dürr 138.
Dufour 85. 168. 383. 389.
Dujardin 86.
Dull 412.
Dum 412.
Dunn 117.
Dupuy-Dutemps 25. 27. 86. 165.
Dutoit 377. 400. 404. 406. 410. 414. 418.
Duyse, van 25. 85. 224. 225.

Eaton 346.
Ebbinghaus 138.
Eberhardt 379.
Eisenstein, J. 64.
Elliot 12. 188. 213. 308. 311. 312. 344. 347.
Eloni Pascha 213.
Elschnig 52. 102. 146. 148. 149. 182. 191. 247. 307. 386. 417. 440.
Elworthy 287.
Emerson 118. 153.
Emmert 125.
Enslin 64.
Eppenstein 403.
Erdmann, T. 176.
Erdridge-Green 14. 188. 328. 349. 441.
Erlanger, M. 184.
Eversbusch 474.
Ewing 93. 312.
Eyre 241.

Fage 25. 167. 210.
Falchi 420.
Falta 113.
Famechon 169.
Fara 432.
Farhat 187.
Farid 204.
Farnarier 89. 170. 316.
Fava 27.
Fehr 97*. 104. 138. 222.
Fejér 324*.
Feilchenfeld 64. 68. 222. 384.
Feingold 452.
Fergus 30.
Fernandez 411. 418.
Ficker 404.
Filatow 420.
Filehne 125. 441.
Finger 205.
Fink 308.
Fischer, Ferd. 414. 418.
Fischer, W. 141. 142.
Fischer, W. A. 308.
Fisher, J. H. 140. 329.
Fleischer, B. 83. 128. 174. 181. 233. 393. 421.
Flemming 14. 163. 388. 409.
Folinea 433.
Forbes 309.
Fourriere 317.
Fränkel, Fritz jun. 273.
Francis 189.
Frank, Eugen 174.
Franke, E. 94. 233.
Freitag 220. 396.
Frenkel 88. 188.
Frescoln 319. 330.
Freund, E. 288.
Freund, Jos. 222. 319.
Freytag 220. 396.
Fricker 180.
Fridenberg, P. 281. 308. 412.
Frieberg 175.
Friedenwald, Harry 312.
Fritsch 146.
Fromaget 86. 88. 168. 187. 212. 315. 343.
Fuchs, E. 124. 145. 235. 244. 337. 338.
Fujikowa 328.
Fujita 408. 411.

Gabriélidès 382.
Gahlen 352.
Galezowski 87. 169. 211.
Gallemaerts 381.
Gallenga 177. 430. 440.
Galli-Valerio 187.
Gallus 413.
Gariel 164.
Gebb 229. 394. 409. 413.
Geis 147.
Gertz 246. 420. 421.
Gibson 189.
Gifford 21. 346. 381.
Gilbert 78. 143. 184. 387. 396.
Ginsberg 106.
Glantz 227.
Gleichen, Alex. 102. 269.
Goebel 405.
Goldberg, H. G. 150. 921.

Goldseth 154.
Golesceano 88. 169. 344.
Golowin 447.
Gonin 26. 186. 316.
Gorton 326.
Goulden 190.
Gradle 271. 379. 415. 416.
Grandclément 188.
Greef 69. 205. 392. 421. 431.
Green Edrig de s. d. Edr.-Gr.
Greene 308.
Griffith 241. 329.
Grignolo 425.
Grilli 436.
Grimsdale 309. 329.
Grönholm 50.
Groenouw 232. 270. 273. 328.
Grósz, v. 141. 232.
Grow 153.
Gruening 185. 368. 415.
Grüter 230. 393. 408. 413. 421.
Grunert 389.
Guglianetti 432. 434.
Guillery 410. 422.
Gullstrand 231. 396. 408. 441.
Gunnussen 418.
Gutmann, A. 196. 363. 406.

Haab 14. 272. 386. 414.
Hack 410.
Hagner 182.
Haitz 20. 138.
Halben 107. 220.
Halberstädter 142.
Hall 153.
Hamburger, C. 79. 391.
Hamburger, J. 190.
Hansell 153. 285. 331. 380.
Harbridge 281. 331.
Harman 30. 42. 241. 251. 252.
Harms 275.
Harris 28.
Harry 349.
Hayashi 179.
Head 268.
Heckel 344.
Heed 330.
Heerfordt 50. 175. 305.
Heeg 325.
Hegner 82. 274. 383. 387.
Heilbron 209. 376. 389.
Heimann, E. A. 256.
Helbrun 64.
Heller, J. N. 281.
Heller, S. 398.
Helmbold 96. 255.
Henderson 250.
Henker 78.
Henschen 245. 246.
Herpin 224.
Herrenschwand, v. 22. 420.
Hertel 55. 78. 273. 392. 406.
Herzog 271.
Hess, C. 124. 125. 128. 138. 218. 352. 414. 415. 420.
Hess, W. 418.
Hesse, Robert 80. 402.
Hewkley 42.
Hey 384.
Heydas Bey 204.
Heymann 93. 181.
Hicks 380.
Higgens 240. 329.
Hilbert 65.* 179. 210. 352.
Hillitzer 331.
Hippel, E. v. 149. 378.
Hirsch, C. 23. 32.
Hirschberg, J. 1*. 134*. 138. 151. 193*. 259*. 261*. 283. 286. 290*. 299*. 328. 362. 370.
Höeg 49. 149. 399.
Hoeve, van der 19. 395. 420.
Hoffmann, R. 63.
Hofstätter 146.
Holloway 281. 330. 415.
Holmes 28. 140. 329.
Holth 311. 347. 394.
Horry 288.
Horstmann 255.
Hosford 329.
Houdart 169.
Howe 152.
Hubert 328.
Hynek 365.

Jackson 102.
Jacovidès 186. 205.
Jacqueau 166. 342.
Jänner 237.
James 118. 309.
Jansen 222.
Jarnatowski 357*.
Janquet 187.
Ichikawa 180. 338.
Jeanselme 27.
Jenkins 28.
Jensen 50.
Jes 415. 419.
Jessop 42. 251.
Igersheimer 108. 230. 387. 396.
Imre, v. 274.
Ingram 188. 213.
Inouye 208. 339. 341.
Insélins 18.
Inuma 447.
Jocqus 89. 211. 212.
Johnson Lindsay 217. 268. 269.
Jones 152. 288.
Isakowitz 114.
Ischreyt 81. 422.

Ishihara 178.
Juler 42. 252. 329.
Junius 392. 398.
Kadlický 364. 365. 366.
Kafka 31. 64.
Kalt 26. 165.
Karris 118.
Katz, R. 80. 183. 210. 212. 247.
Keil 451.
Keiper 155. 379.
Kerry 150.
Kiehle 153.
Klein, Fr. 442.
Klein, S. (Bäringer) 127. 160. 192. 219.
Klein (Wien-Baden) 63.
Kleijn, de 54. 208.
Klinedinst 345.
Knapp, A. 416.
Knapp, Paul 149. 277.
Knieper 277.
Kodama 22.
Köllner 107. 197. 228. 254. 362. 392.
Koelsch 221.
Königstein 411.
Köster 143.
Kohn, R. 191.
Koleta 332. 367.
Koller 151.
Komoto 177.
Koog 208.
Koster 117.
Kotelmann 171.
Kovanic 333.
Koyle 151.
Krämer, R. 199.
Kraupa 33.* 321.*
Kraus, Frederic 285.
Kraus, Karl 160.
Krauss, W. 274. 390. 397.
Kries, J. v. 179.
Krückmann 96. 386. 396.
Krüger 183.
Krusius 105. 138. 231. 320. 388. 395. 416. 417.
Kümmell 374. 384.
Kuffler 275. 393.
Kuhnt 400. 407. 408.
Kunn 72.
Kuschel 403.
Kuwabara 416.

Laas 177.
Lafon 25. 167. 210. 281. 314. 315.
Lagrange 24. 84. 117. 313. 381. 383.
Lakah 169. 342.
Lamb 189. 380.
Landolt, E. 25. 270.
Landolt, F. 25.
Landolt, M. 85. 185. 315.
Langenhan 15. 106. 341.
Langhorst 285.
Lapersonne, de 13. 85. 185.
Lattorff 198. 227. 362. 363.
Lauber 198.
Lawrie 311. 349.
Lawson 241. 249.
Lea 190. 348.
Lebenhart 409.
Leber, A. 94.
Leber, Th. 279.
Lemarchal 27.
Lemoine 90. 214.
Lengyel 407.
Lenz 272.
Leone 438.
Léri 85.
Leser 304. 333. 366.
Levinsohn 69. 76. 158. 163. 393.
Lewis 28.
Liebermann, L. v. 112. 407.
Liesegang 224.
de Lieto Vollaro 435.
Lindenmeyer 400.
Lindner 146. 273. 278. 316.
Lint, van 116. 343.
Lister, A. E. J. 43. 411.
Loeb Clarence 27. 28. 29.
Löhlein 17. 113. 254. 272. 409. 422.
Loewenstein 24. 82. 419.
Lohmann 20.
Longuet 214.
Lowell 380.
Lubbin 312.
Lubowski 127.
Lundsgaard 50. 51. 79.
Lurie 113. 474.
Lutz, Anton 22. 79. 180.

Mac Callan 382.
Maddox 188. 311.
Maduno 285.
Magennis 11.
Maggi 435.
Maggi 435. 439.
Maggiore 430.
Magitot 186. 315. 382. 383.
Majewski 422.
Mancione 434.
Mann 138.
Manolescu 394.
Manzutto 429. 430.
Marburg 200.
Marcell-Albert 211.
Margulies 126. 127.
Marina 438.
Markus 42. 250. 251.
Marlow 117. 412.
Marmoiton 213.
Marple 119.
Marquez 25.
Martin, H. H. 153.
Marx, G. 181.

Massé 205.
May 327.
Mayer, E. 211.
Mayerhof s. Meyerhoff.
Maynard, F. P. 154.
Mayou 267.
Mc Kechnie 418.
Mc Kee 188. 190. 348. 349. 380. 381.
Meissner, W. (Königsberg) 78. 378. 405.
Meller 237. 285.
Mendez 20.
Meyer-Waldeck 113.
Meyerhoff 4.* 38.* 82. 204. 220. 253. 270. 295.* 314. 319.
Micas, de 115.
Michaelis 32.
Michel, J. v. 10. 390.
Middleton 185. 270.
Mihail 274.
Miloslavich 222.
Mills 283.
Milton 284.
Minor 152.
Miyashita 20. 177. 179. 229.
Mohr, Th. 81. 112.
Moissonnier 314.
Moncorgé 213.
Mongour 212.
Monte, del 428. 433. 436.
Monterisi 435.
Moore 42. 252.
Morax 27. 85. 86. 165. 186. 274. 316. 317.
Moretti 426.
Morton 241.
Mosso 422. 426. 427.
Motais 117.
Moutinho 168.
Mügge 337. 400.
Mühle 126.
Müller, Gotthelf. 415.
Müller, L. 236.
Münch 351.
Münz, L. 113.
Mulzer 32.
Murray 28. 151. 381.

Nacht 22.
Nadal 315.
Nagano 396.
Nagashi 77.
Nakaizumi 78.
Nasr Farid 204.
Natanson, A. 226.*
Nedden, zur 328.
Nicati 187. 214.
Nicolle 316.
Nieden 328.
Nocetti 325.
Noguchitt 418.

Oblath-Danelon 438.
O'Connor 345.
d'Oench 184. 270.
Oguchi 270.
Ohlemann 158.
Ohm 8.* 21. 83.
Oinuma 341.
Okuse 178.
Oliver, Ch. A. 152. 310.
Oloff 114.
Onodi 384.
Opin 382.
Oppenheim 159.
Oppenheimer, E. H. 113. 220.
Orendorff 381.
Oreste 26. 85.
Orlandini 425. 426. 430.
Orloff 187. 382.
Ormond 32. 241.
Ostwald 137. 313.

Paderstein 80.
Pagenstecher, E. A. 416.
Pagenstecher, H. E. 182. 340. 384. 387.
Palomar 89.
Pap 192.
Pardo 429.
Parenteau 170.
Parisotti 436. 437.
Parker 283. 419.
Pascheff 84. 167. 395.
Passera 438. 439.
Paton 140. 241. 329.
Pearce 32.
Péchin 382.
Percival 12. 311. 349.
Peretz 90. 204. 316.
Pergens 27.
Perlmann 23.
Perrod 424. 426.
Peter, Luther C. 344.
Peters 221. 234. 256.
Petit 316.
Pflüger, E. 23.
Pflugk, v. 179. 230.
Philippi 126.
Philipps 150.
Phinizy 480.
Piccaluga 423. 424.
Piccillo 432.
Pich 367.
Pichler 83. 160. 254. 404. 408.
Pick, L. 398.
Pignatari 431. 437. 440.
Pincus 353.*
Pinczakowski 442.
Piper 409.
Pisani 425.
Platt 189.
Pöllot 245.

Polack 86. 168. 274.
Poli 424.
Pontius 335.
Porten, von der 256.
Posetti 427. 428.
Posey 28. 285. 331.
Possek 327.
Post, M. H. 92. 119.
Poulard 27. 96. 115.
Poulton 41.
Pritchard 189.
Profeta 431.
Prokopenko 54.
Prowazek, v. 94.
Prüfer 4.* 38.* 220.
Purtscher, Adolf (Wien) 174. 223.
Purtscher, O. (Klagenfurt) 272. 360.*
Puscarin 26. 79.
Pyle 267. 327.

Rachlis 112.
Rad, v. 286.
Rahlson 245.
Raia 284.
Randolph 151. 380.
Rankine 32.
Rasquine 187.
Rasvan 272.
Ravà 427.
Reber 28. 285.
Reding 125.
Redlich 159.
Re 433. 435.
Reeve 241.
Reinking 159.
Reis, V. (Lemberg) 114. 423.
Reis, W. (Bonn) 275. 395. 406.
Remy 41.
Reuß, v. 236. 277.
Rhoads 152. 214.
Richter, P. V. 94.
Ridder, de 187. 317.
Risley 150. 330. 331.
Roche 86. 211.
Römer, Paul 11. 232. 394. 396.
Rönne 17. 48. 51. 114. 154. 172. 177. 243.
Rohmer 88. 167. 381.
Rohr, v. 55. 138. 270. 387.
Roll 42.
Rolleston 309.
Rollet 24. 90. 166. 431.
Ronnano 88.
Rosenbauch 178.
Rosenfeld, Maximilian 301.*
Roux, le 116. 315.
Ruata 432. 433. 434.
Ruben 396.
Rubert 276.
Ruby 154.
Ruhemann 218.
Rund 404.
Ryerson 241.
Ryland 189. 309. 348.

Sabot 316.
Sachs 201.
Sachs-Müke 127.
Saenger, Alfred 346.
Saint-Martin 86.
Salani 424.
Salus 81. 180.
Salzer 270. 271. 273. 327. 417. 420.
Salzmann 199.
Sameh Bey 204. 205.
Sander 168.
Santa Maria 434.
Santo, di 432.
Santos Fernandez 411. 418.
Saska 365.
Sattler, Hubert 13. 327. 390.
Sauer, W. E. 91.
Sautter 282. 331. 381.
Sava-Goin 383.
Sbordone 435.
Scalinci 313. 437.
Schanz, F. 19. 141. 143.
Scherer 405.
Schieck 81. 219. 235. 241. 273. 391.
Schilling 447.
Schindler 236. 398.
Schirmer 416.
Schittenhelm 220.
Schmidt, Hch. 398.
Schnaudigl 409.
Schneider, Rudolf 92. 229.
Schou 52.
Schreiber, L. 278.
Schulin 28.
Schultz-Zehden 93. 320.
Schur 405.
Schweinitz, de 117. 284. 287. 330. 331. 412.
Scott 345.
Scrini 87.
Seefelder 234. 273. 379. 395. 402. 414.
Segelken 80. 120.
Seidel 378.
Semple 57.
Sennichi 465.
Seve 187.
Shannon 331.
Sharp 416.
Sherer 286.
Shoemaker 28. 58. 93. 117. 286. 312. 412.
Shumway 28. 286. 331.
Sicherer, v. 254.
Sidler-Huguenin 418.
Siebenlist 402.
Sír 333.
Slocum 283.
Smith, E. T. 154.

Smith, Eustace 250.
Smith, Pristley 41. 214.
Sorger 256.
Soulard 210.
Spengler 211.
Spiegel 12.
Stähli 410.
Stanculeanu 26. 86. 272. 274.
Stargardt 96. 271. 389.
Steiger 398.
Steindorff 197. 224. 399.
Steiner, Fritz 221.
Steiner, L. 183.
Steinkühler 319.
Stephenson, Sidney 90. 189. 282. 309. 311. 327. 348. 349.
Stern, Carl 64.
Stilling, J. P. 101. 171. 397.
Stirling 310.
Stock 148.
Stockhausen 19.
Stöwer 20.
Strohschein 272.
Stuelp 56. 181.
Stupel 219.
Sudhoff 327.
Suganuma 21.
Sweet 416.
Syndaeker 418.
Szily, A. v. jun. 230. 352. 387. 395.

Takamura 422.
Tamamscheff 115.
Taylor 330.
Teillais 26. 168.
Terrien 25. 85. 185. 328. 382.
Terson, A. 25. 27. 116. 167. 186. 315.
Terson, J. père 165.
Teulières 170.
Thilliez 170.
Thomas, F. G. 330.
Thomson, Artur 41. 311.
Thomson, E. 188. 189. 190. 310.
Thorington 29. 283.
Thorner 21. 190. 446.
Tillmanns 326.
Tischner 183.
Tobias 149. 178.
Toczyski 423.
Török 412. 419.
Tomlinson 42. 251.
Topolanski 201. 202.
Toti 26.
Trantas 84. 89. 210. 315.
Traquair 188. 241.
Treutler 411. 415. 418.
Tristaino 434.
Truc 90. 138. 169. 343.
Tschistjakow 443.
Türk 180.
Tully 285.
Tweedie 380.

Uhthoff 233.

Vacher 316.
Vail 43. 308.
Valk 311.
Valois 214.
Valude 186. 187.
Vasquez-Barrière 149.
Vassiliades 118.
Veasey 151. 283. 346.
Vederame 182.
Velter 27. 185. 382.
Verderame 424. 425. 435.
Verhoeff 112. 415. 421.
Vermes 223.
Vernier 117.
Verrey 85.
Viale 427.
Villard 381.
Vogel 440.
Vogt 83. 134.*
Vollert 183.
Vossius 23. 63. 218. 272. 274.

Waele, de 315.
Wätzold 362. 363.
Wagenmann 181. 328. 342.
Waldstein 112.
Wallace 380.
Wandless 412.
Watanabe 83.
Webster 411.
Weekers 92.
Wegner, Joh. 410.
Wehrli 342.
Weichardt 220. 384.
Weidler 284.
Weigelin 52. 224.
Weiß, Otto 397.
Welton 57.
Werncke 399.
Wessely 231. 273. 388. 395. 401. 414. 417.
Westhoff 247.
Westphal 207.
Weve 183.
Wicherkiewicz 343.
Wiener, M. 58.
Wilkinson 28.
Williams 29.
Willim, R. M. 113.
Willion 314.
Windbiel 344.
Wing 284.
Winship 285.
Wintersteiner 237.
Wirths 402. 406.

Wirtz 80. 209.
Wißmann 182.
Witasek 138.
Wölfflin 144. 410.
Wolff, L. K. 340.
Wollf (Tübingen) 440.
Wolffberg 183. 207. 209. 247.
Wolfrum 271. 397.
Wolters 255.
Woodward 93.
Wooton 117.
Worton 412.
Würdemann 155. 345.
Wyler 466.

Yarr 13.
Young 118.
Yvert 87.

Zade 176. 389.
Zani 425. 426.
Zavietowski 138.
Zeeman 178. 183. 244.
Zehntmayer 28. 282. 283. 284. 330.
Ziegler, S. L. 283. 285. 330. 344.
Zirm 183. 339. 416.

vor — 50. 80. 120. — pseudoplastische 13. — Vereinfachungen u. Abänderungen, Mitteilungen 416. — neuer Tisch für — 315. — Aderhautblutungen nach — 28. — selten starke Blutungen bei — 170. — bemerkenswerte Fälle 93.
Augenschutz in Glashütten 221.
Augenspiegel, binokularer — 273. — neuer — Gullstrand's 387. — s. a. Ophthalmoskopie; Ophthalmo-Fundoskop.
Augenstellung, Regulierung der — durch den Ohr-Apparat 74. 209. 244.
Augenstörungen bei mongolischen Imbezillen 32. — im Klimakterium 153. — vasomotorische — 153.
Augen-Sympathikus s. d.
Augensymptom bei Linkshändern 64. — bei Sympathikus-Erkrankungen s. S. — beim afrikanischen Rückfallfieber 315.
Augentherapie s. Augenheilkunde. — Literaturübersicht 458.
Augentropfflasche, aseptische 113.
Augentropfglas, neues 32. 362.
Augentuberkulose s. Tub.
Augenuntersuchung(en), wichtigste Methode der objektiven — 51. — mit Spektrallicht 96. 255. — innerhalb der niedersächsischen Rasse 224.
Augenverletzungen s. Verletzungen.
Augenzahn s. Zahn.
Augenzittern s. Nystagmus.
Ausdauer, mangelnde — s. Asthenopie.
Ausspülung nach Kataraktoperation s. d.
Auswärtsbewegung s. Augenbewegung.
Autointoxikation, Konjunktivitis durch — s. d. — Orbitalödem u. Exophthalmus durch — 152. — retrobulbäre Neuritis durch Blutvergiftung vom Darm aus 379.
Automobilführer, das Sehorgan des —, — die notwendigen Sehleistungen eines — 220.
Avulsio s. Evulsio.

Baker, Albert R., Nachruf 158.
Bakterien, Behandlung der Augentuberkulose u. Hornhautinfektionen mit — 287. — s. a. Bazillen.
Bakteriologie des Hornhautgeschwüres 24. 82. — der Blepharitis ulzerosa 90. — einer eitrigen Konjunktivitis 188. — der Ophthalmia purulenta in Ägypten 204. — Jahresübersicht 448.
Bakteriologische Untersuchungen über die verschiedenen Konjunktivitis-Infektionen in Uruguay 82. — Untersuchung des Konjunktivalsekretes vor Staroperation 389. 415. — Behandlung 241.
Bakterizide Kraft der Zink- u. Kupferiontophorese 80. — Wirkung des Asurol s. d.
Bandförmige Hornhauttrübung s. Kornea.
Bandwurm s. Zystizerkus.
Barlow'sche Krankheit, Augenerscheinungen bei — 399.
Basedow'sche Krankheit 13. — Augenleiden bei — 50. — Landström'scher Muskel u. der Exophthalmus bei — 390. — Exophthalmus bei — von der Nase aus beeinflußt 63. — Entfernung der äußeren Orbitalwand bei hochgradigem Exophthalmus durch — 383. — zur Klinik der — u. ihres Grenzgebietes, neue Symptome 160. — Jod-Behandlung 158. — Ophthalmomalazie u. Enophthalmus bei — 167.
Bazillen, Literaturübersicht 448. — aerobische u. anaerobische — -Flora der menschlichen Konjunktiva 434. — Anaerobionten-Infektion 79. — aerogenes capsulatus, Panophthalmie 118. — Diplo-Konjunktivitis, pathologische Anatomie 20. 178. 349. — Diplo- — bei Blepharokonjunktivitis 178. — Diplo-Konjunktivitis, Kopfschmerzen 190. — Diplo-Konjunktivitis, Epidemie 383. — Diplo— -Ulkus der Kornea 24. — Morax-Axenfeld'sche Diplo- —, Untersuchungen 114. — Vernichtung der Bindehaut- — vor Katarakt-Operation s. K. — Klebs-Löffler's Diphtherie-—, ungewöhnliche Infektion 188. 349. — Bindehautgeschwür durch — Ducrei 433. — endogene Kokken-Infektion des Auges 22. — zyaneus Infektion der Hornhaut 340. — gramnegative Kokken bei metastatischer Panophthalmie 182. — Meningokokkus intracellularis u. Pseudogliom 309. — mesentericus im Tränenröhrchen 22. — Pneumokokken-Immunserum u. -Immunität am Auge 229. — Pneumokokkus-Infektion 79. — Pneumokokken-Konjunktivitis, Ätiologie 421. — Pneumokokken-Konjunktivitis bei Pneumonie 178. — Pneumokokken-Dakryozystitis beim Kind 311. — Pneumokokkus im Bindehautsack bei Pneumonie 437. — Hornhautgeschwür durch Pyozyaneus— 380. 435. — Staphylokokken-Infektion 27. — Streptokokkus mukosus bei eitriger Konjunktivitis 188. — Subtilis-Infektion 22. 79. 275. 420. — saprophytische —, infektiöse Konjunktivitis durch — 413. — Tetanus- — ohne Tetanus nach Schrotschuß 419. — Xerose-—, Pathogenität 273.
Beleuchtung(s), indirekte — bei Ophthalmoskopie 423. — moderne — -Arten s. Licht.

Bergleute, Akkommodationskrampf u. Augenzittern der — 21. — Nystagmus der — s. d.
Berichte aus Augenheilanstalten s. d. — über Gesellschaften s. d.
Beruf(s), die Alter-Weitsichtigkeit bei gewissen Arbeiter- — -klassen 310.
Berufskrankheiten, s. a. Bergleute; Gärtner; Glashütten; Metallarbeiter; Unfall.
Bewegung(s), Phänomen, beachtenswertes, des Auges 20. — Mechanismus s. a. Augenbewegungen. — abnorme angeborene Lid- — s. d.
Bienenstachel im Lid. — Erosio korneae durch — 360*. — im Oberlid, Keratoiritis 381.
Bier'sche Stauung s. d.
Bifokale Linsen 30. — Gläser 311. — Probierbrillen-Kästchen 113.
Bilderbuch zur Sehprüfung für Kinder u. Analphabeten 209.
Bindehaut s. Konjunktiva u. Konjunktivitis.
Binokulares Sehen s. d.
Blei-Trübung der Hornhaut, mit Schwefelwasserstoff-Lösung behandelt 312.
Blendung, Beseitigung der — der Augen auf chemischem Wege 218.
Blennorrhöe, Syrgol bei — 383. — Ophthalmia purulenta in Ägypten 204. 270. — s. a. Gonorrhoisch.
Blennorrhoea neonatorum, populäre Aufklärungsschrift über — 270. — häufige Erblindungsursache bei — 91. 119 (Amerika). — Statistik der — in Böhmen 333. — Prophylaxe 113. 116. — Crédé'sche Prophylaxe an der Heidelberger Frauenklinik 256. — Chlamydozoen bei — 182. 205. 271. — Einschluß — 278. — experimentelle Untersuchungen über die nicht gonorrhoische — 316. — wichtiger Punkt in der Behandlung 183. — Behandlung mit organischen Silbersalzen 116. — der Tränenkanal als Leiter der Infektion bei — 312. — Hornhautektasie bei — 343.
Blepharitis ulzerosa, Bakteriologie 90. — -Ektropium-Operation s. E.
Blepharo-Konjunctivitis, pathologische Anatomie der — mit Diplobazillen 178.
Blepharoplastik, mit Hautknorpel-Lappen 78. — nach de Lapersonne 204. — neues Verfahren, Tarsus-Bindehaut-Schürze aus dem Oberlid 228. 362.
Blickfeld-Erweiterung, angeborene u. erworbene — 391.
Blickhlämung, subkortikale 200. — assoziierte — u. vestibulärer u. optischer Nystagmus 406.
Blinde a. Blindheit.
Blindenanstalten. Stellung des Augenarztes in den,— 127. 192. 319.
Blinder Fleck, Sichtbarkeit des — 272. — Größe des — u. Entfernung vom Fixierpunkt 420.
Blindheit(s), Verhütung 93. 119 (Amerika) — berühmte Blinde im Orient 318. — prophylaktische Maßnahmen für später Erblindete 398. — erbliche — u. Verhütung 27. 28. 29. — Ursachen bei Kindern 315. 316 (in Ägypten). — fehlende Wahrnehmung der eigenen — bei Hirnkrankheiten 159. — durch Atoxyl s. d. — s. a. Amaurose. Erblindung.
Blitzschlag-Verletzung des Auges 423.
Blut-Gefäße s. d. — -Untersuchungen bei Augenaffaktionen 187. — -Farbe in den Netzhautgefäßen 188. — sichtbare — -Strömung in den Aderhautgefäßen 33.* — -Druck bei Augenleiden 344. — -Druck u. Glaukom 374. — -Druck u. intraokularer Druck bei alten Leuten 49. — allgemeiner — -Druck u. Entstehung gewisser Augenkrankheiten 57. — das — bei sympathischer Ophthalmie s. Symp.
Blutegel-Biß der Hornhaut 380.
Blutungen, intraokulare — infolge von Tuberkulose 148. — selten starke — bei Augenoperationen 170. — heftige Blutung nach oberflächlicher Bindehautskarifikation bei Hämophilie 204. — der Chorioidea, des Gehirns, Glaskörpers, Kleinhirns, in die Optikusscheiden, der Orbita, Retina s. d.
Blutvergiftung, Augenstörungen durch — vom Darm aus s. Autointoxikation.
Blutverlust, schwere Beeinträchtigung des Sehvermögens u. Erblindung nach — 42. 252.
Bos taurus, die orbitalen Grenzhöhlen bei — 196. 406.
Brille(n), Geschichte 12. — u. Futteral im XVII. Jahrhundert 429. — Verordnung 12. — Gebrauch u. Mißbrauch von — bei Kopfweh, Migräne u. funktionellen Augenkrankheiten 248. — bei Asthenopie u. Amblyopie s. d. — Fernrohr- — bei hochgradiger Kurzsichtigkeit 55. 273. — Fernrohr- — nach Staroperation 342. — Teleskop- — 345. — Gullstrand's Star- — 270. — prismatische Wirkung der — -Gläser u. Abweichungen der Augen 86. 186. 382. — mit doppeltem Brennpunkt 88. — bifokale Probier- — Kästchen 113. — Prismenprobier- — 189. — Raumerfüllung durch — 387. — Schwierigkeiten der — Wahl bei Kindern 344. — s. a. Glas. Bifokal.
Bruch'sche Membran, kolloide Auswüchse der — 42. 251.

Brücke, s. Pons.
Bruns, Otto, Nachruf 216.
Bubonen-Pest s. d.
Buchstaben, für Sehprüfungen s. d.
Büchertisch, 10. 101. 137. 267. 325.
Bulbus, funktionelle Störungen und entoptische Erscheinungen bei Kompression des — 430. — Erhaltung des — bei Ausräumung des Infundibulum orbitae s. O. — rhythmisches Hervortreten des — s. Nystagmus protraktorius. — Beziehungen zwischen —, Orbita u. Siebbein bei hörnertragenden Wiederkäuern 196. 406. — Evulsio s. d. — Retraktion s. d. — -Bindehaut s. Konjunktiva.
Bull, Ch. J., Nachruf 216. 285.
Bull, G. J., Nachruf 31.
Buphthalmus 330. — Skleralruptur bei — 49. 399.

C s. a. K u. Z.
Cairo, Ursache und Häufigkeit der Blindheit bei den ägyptischen Kindern in — 316.
Calhoun, Nachruf 155.
Calmette'sche Reaktion s. Tuberkulose.
Chalazion, das Wesen des — 390.
Chemie des Metabolismus s. d.
Chiasma, Entstehung des — 302. — Faserverlauf im —, Gesichtsfelduntersuchungen 51. 114. — Hypophysis und Läsionen des — 140. 329. — Affektion bei multipler Sklerose 382. — arteriosklerotische Nekrosen im — 246.
Chibret, Nachruf 252. 257.*
Chinin-Blindheit 117. 412. 426.
Chirurgie, Lehrbuch der speziellen — 326.
Chlamydozoën bei Trachom u. Blennorrhöe s. d.
Chloroform-Tod bei Mikrophthalmus 187.
Chlorom, über das sogenannte — 21. — myeloides — der Orbita 365.
Cholestearin-Kristalle in der Linse 69. — -Kristalle in der Vorderkammer, Spontanresorption 236.
Chondro-Sarkom der Tränendrüse 158.
Choriodialyse s. Iridozyklo- —.
Chorioidea, Ablösung der —, postoperative u. spontane 237. — Angiom 202. 275. 377. 406. — Blutungen: hinter der — 26; bei Augenoperationen 28. — Kolobom der — u. sonstige Mißbildungen 378. 414. 431. — Kolobom, beiderseitig, ringförmig, Staphyloma posticum vortäuschend 348. — sichtbare Blutströmung in den Gefäßen der — 33.* — Kopulation der Netzhaut mit der — s. Retina. — direkte traumatische Zerreißung der — 436. — Ruptur, Pathogenese 24. 155. — Riß, durch Kontusion 88. — traumatische Rupturen, Schneeballwurf 331. — Peritheliom 91. — Pigmententstehung im Sarkom der — 352. — Melanosarkom 26. 168. 210 (Prognose). — metastatisches Karzinom der — 363. — Sarkom mit orbitaler Cellulitis 283. — Sarkom, pathologische Anatomie 19. — Tenonitis bei beginnendem Sarkom der — 179. — punktförmiges Sarkom 106. — flächenhaftes — mit sympathisierender Entzündung 275. — Solitärtuberkel 42. 251. — Tuberkulose unter dem Bilde eines Tumor 199. — experimentelle Tuberkulose der — beim Kaninchen 219. — miliarer Tuberkel der — an der Papille 274.
Chorioiditis, tuberkulosa, disseminata, doppelseitige mit Iris- u. Kornea-Tuberkulose als Folgezustand, durch Tuberkulin günstig beeinflußt 343. — tuberkulosa 330. 349. — tuberkulosa, recidiva 151. — Irido- —, Sklero- — s. d.
Chorio-Retinitis, traumatika 166. 382. — familiäre — pigmentosa 88. — Sklerektomie bei — 115. — tuberkulosa, besondere 213. — entoptischer Befund bei — 352.
Christiania, Volksschulmyopie in — 418.
Cloquet'scher Kanal, Rest 78.
Connor, Nachruf 157.
Crédé'sche Prophylaxe s. Blenn. neonat.
Cyanquecksilber, intravenös 169.

Dämmerung(s)-Sehen, individuelle Unterschiede 107.
Dänemark, ophthalmologische Literatur in — 48.
Dakryops s. Tränendrüse.
Dakryozystitis s. Tränensack.
Dakryozysto-Rhinostomie s. Tränensack.
Dampf, strömender, in der Augenheilkunde 23.
Darm, Augenstörungen vom — aus s. Autointoxikation, Gastroenteritis.
Datura Arborea, Mydriasis durch — 411.
Degeneration der Kornea s. d.
Dementia, Pupillenstörungen bei — praecox 95.
Dermoid des Auges 205. — epibulbäres — mit anderweitigen Mißbildungen 224. — Zyste der Bindehaut 331.
Descemetozele s. Kornea.
Descemet'sche Membran s. Kornea.
Desinfektion der Haut mit Jodtinktur 80.
Deviation, konjugierte — s. d.
Deviometer, Diploskop- — s. d.

Deutsches Hospital in New York s. Augenheilanstalt.
Diabetes mellitus, vorübergehende Hypermetropie bei — 50. 79. — Refraktions-Abnahme bei — 413. — Infektionsfähigkeit des Auges bei — und bakterizide Wirkung des diabetischen Blutserums auf Eiter-Erreger 77. — Prognose des Stares bei — 381.
Diagnose(n)-Stellung, genaue, bei Augenerkrankungen 92.
Diaphanoskopie s. Durchleuchtung.
Diaphragma, Prüfung des binokularen Sehens 30.
Diapositive s. Photographie.
Dionin bei Hornhauttrübung 93. — bei Glaukoma hämorrhagikum 183. — 213. — als Pulver 241.
Dioptrik, Einführung in die — des menschlichen Auges 441. — Fortschritte in der — des Auges 85. 168. — die Gleichungen der — 383.
Dioptrisches, Strahlenverlauf nach Refraktion durch ein zentral undurchsichtiges — System 430.
Diphtherie, doppelseitige Abduzenslähmung nach —, Seruminjektion, Heilung 86. 171. — Primäraffekt von — auf der Bindehaut s. Konjunktivitis diphther. — Anti — Serum s. S. — Bazillen s. d.
Diplobazillen u. **-kokken** s. Bazillen.
Diplopie s. Doppeltsehen.
Diploskop, das 30. 274. — Taschen- — 41. — -Deviometer 209.
Distichiasis, neues Verfahren 25.
Diszision s. Katarakt-Operation.
Doppeltsehen, Ursachen des monokulären — 410.
Drainage, bei Glaukom, des Tränennasenkanals s. d.
Drehbewegungen der Augen beim Lesen 153.
Druck, intraokularer — in verschiedenen Lebensaltern 410. — intraokularer — u. Blut- — bei alten Leuten 49. — intraokularer —, beeinflußt durch die äußeren Augenmuskeln 76. — glaukomatöser — s. Gl. — bei normalen u. glaukomatösen Augen 125. 427. — bei Sklerochorioiditis posterior 431. — allgemeiner Blut- — s. d.
Drüsen, Meibom'sche — u. Moll'sche —, Adenom s. A.
Dufour, Nachruf 86.
Dunkel-Adaption s. d.
Durchblutung der Kornea s. d.
Durchleuchtung, zur — des Auges, Taschenlampe 179. — Ergebnisse seitlicher Skleral- — des Auges mit starken Lichtquellen 15. 341. — Versuche mit d. Ophthalmodiaphanoskop, Hertzel'sche Lampe 285. 331. 367. — billige — -Lampe 380.
Dyschromatopsie beider Augen beim Mikroskopieren 437.
Dystrophia epithelialis corneae s. Kornea.

Ehrlich-Hata s. Syphilis.
Einäugig s. Monokular.
Einäugigkeit, Bewertung der — in forensischer Hinsicht, der Nieter 255.
Einschluß-Erkrankungen der Konjunktiva 271. 422. — Blennorrhöe s. d. — s. a. Chlamydozoen. Trachom-Blennorrhöe.
Eisen-Splitter in der Linse, ohne Starbildung, Behandlung 80. — -Splitter in der Linse, Behandlung 148. — 62 — -Splitterverletzungen 169. — Iridochorioiditis serosa bei langjährigem Verweilen eines — -Splitters 276. — s. a. Magnet u. -operation. Siderosis. Sideroskop.
Eiweiß, Uvea- — s. d.
Eklampsie, Augenveränderungen bei — 391.
Ektopie der Linse, Pupille s. d.
Ektropium uveae kongenitum, Anatomie 178. — Narben- —, mit Thiersch'schen Lappen überpflanzt 331. — Kuhnt'sche Blepharitis-Operation nach Enukleation 403. — Beseitigung des — des Oberlides 423. — spastisches —, Operationsmethode 424.
Elastische Fasern der Kornea s. K., der Iris s. I.
Elektrargol in der Augenheilkunde 57.
Elektrisch(e), Netzhautreaktion durch — Reizung s. Retina. — einseitige Katarakt durch —en Schlag 27. — Linsentrübung nach — Schlag 309. — Verletzung des Auges 381.
Elektrizität, medizinische Anwendung der —, Handbuch 138. — Hochfrequenzströme bei Glaukom 330.
Elektrolyse bei indolentem Ulkus u. bei Fistel der Hornhaut 154. — bei Keratitis dendritika, Xanthelasma, Zilienepilation 277.
Elephantiasis der Augenlider 284.
Embolie einer Makulararterie 28. — der Zentralarterie s. d.
Embryo, Pigment beim — des Wirbeltieres s. W. — Netzhautanomalien in sonst normalen fötalen menschlichen Augen 379. — Glaskörper beim — s. d. — Zyklopie bei einem menschlichen — 366.
Embryonalzeit, Veränderungen der Form des Auges während der — bei Vertebraten u. beim Menschen 333.
Emmert, Nachruf 317.

Emmetropisation 244.
Emphysem, traumatisches — der Kornea 177. 181.
Endogene Kokken-Infektionen des Auges 22. — Gonorrhoische Augenerkrankungen s. G.
Endothel der Descemetis und Kornea s. Kornea.
Endotheliom der Tränendrüse 42. 251. — des Optikus 330. — der Orbita 393. — Lymphangio- — s. d.
Enkephalokele fibro-gliomatöser Struktur 186.
Enophthalmus bei Basedow'scher Krankheit s. d. — traumatikus, Operation 184. — traumatikus mit Varix am Unterlid 474.
Entoptische(r) Erscheinungen u. physiologische Mouches volantes 87. — Erscheinungen bei Bulbus-Kompression 430. — Fovea-Reflex 106. — Befund bei Chorioretinitis 352.
Entozoën s. Parasiten.
Entropium des Lides, seltener Befund an der Konjunktiva bulbi bei — 420. — spastikum, Ursache 473. — — -Operation 423.
Entstellung bei Lid-Operationen s. d.
Entwicklung der Augennerven u. des Chiasma 302. — geschichtliche Grundlagen der angeborenen Defektbildungen 387. — -Geschichte, Jahresübersicht 444. — Demonstrationen aus dem Gebiet der — des Auges 395. — Anomalie des Tränenröhrchens 399. — s. a. Embryonalzeit.
Enukleation, Technik der lokalen Anästhesie bei — 343. — Auto- — bei Melancholie 186. — Einpflanzung einer Metallkugel nach — in die Tenon'sche Kapsel 416. — Propfung eines Kaninchenauges nach — 185. — Orbitale Plastik nach — 236. 284. — Kuhnt'sche Blepharitis-Ektropium-Operation nach — s. Ekt. — infolge von Verletzung mit Anilinstift 117. 412.
Ephedrin 213.
Epibulbäres Sarkom 151. 427. — Dermoid, angeboren 224.
Episklera s. Sklera.
Epithel-Einschlüsse am Auge s. Einschl. — Pigment- s. d. — Sinnes- s. Retina. — der Iris, Konjunktiva, Kornea, des Ziliarkörpers s. d.
Epitheliale Mischgeschwulst der Tränendrüse s. T.
Epitheliom der Konjunktiva, Kornea, Lider, Orbita s. d.
Epitheliosis der Konjunktiva s. d.
Equus zebra, Iris bei — 440.
Erblich s. Hereditär.
Erblindet s. Blindheit.
Erblindung im vorgerückten Alter 119. — s. a. Amaurose Blindheit.
Erfahrungsmotive beim einäugigen perspektivischen Sehen 125.
Erhitzung des infektiösen Ulkus corneae 315.
Ermüdung der Retina s. d.
Erosio der Konjunktiva, Kornea s. d.
Erwerbsfähigkeit s. Unfall.
Erysipel der Hornhaut 112.
Erythem, weiße Zilien nach Sonnen- — 49.
Eserin u. Atropin, abwechselnd bei Linsenverletzung 412. — Wirkung aufs Leichenauge 232. — bei Ulkus serpens 427. — Wirkung in besonderem Fall 313.
Essen, Augenheilanstalten in — s. d.
Essigsäure bei Trachom 348.
Ethmoidal s. Sinus.
Eversion des Pigmentblattes der Iris s. I.
Evulsio bulbi 29. — bulbi bei Geisteskranken 186.
Exenteratio orbitae s. d.
Exkavation(en), physiologische — 314. — pathologische 51. — abnorme 331. — glaukomatöse — s. Gl.
Exophthalmus be Basedow'scher Krankheit s. d. — u. akute Leukämie 185. — durch Autointoxikation 152. — bei Leontiasis faciei 136*. — intraorbitale Blutung bei — intermittens 94. — traumatischer, pulsierender —, Behandlung 382. — pulsierender — 312.
Exsudat hinter den Netzhautgefäßen s. Retina.

Facetten-Auge, Sehleistung des — 409.
Facialis s. Fazialis.
Falten bei Netzhautablösung s. Retina, Ablösung.
Familiäre Chorio-Retinitis, Linsenluxation, Optikusatrophie s. d. — Hornhaut-Entartung u. -Trübung s. Kornea.
Färbung entzündeter Augen durch Uranin, innerlich genommen 222.
Farbe(n) ein — -Gleichungsapparat 197. — physiologische u. pathologische — -Empfindungen 179. — über subjektive — -Empfindungen 210. — die — -Unterscheidung 349. — -Wahrnehmung 14. — -Photographie s. d. — -Sinn s. d. — zusammengesetzte — im Vertebraten-Auge 382. — Apparat für Verwechslungs- — 397.
Farbenblindheit, Monographie 14. — über — 328. — Fall von angeborener — 421. — zentrales Sehen bei angeborener totaler — 420. — Untersuchung auf

— mit Verwechslungsfarben-Apparat 397. — s. a. Farbensinn.
Farbenkontrast, simultaner — 409.
Farbensinn, über — 328. — Entstehung u. Wesen der — -Anomalien 171. — Grenzgebiet zwischen normalen — u. Farbenschwäche 392. — pseudo-isochromatische Tafeln zur Prüfung des — 101. 270. — eigentümliche angeborene — -Störung 198. — Gesichtsfeldstudien über periphere Sehschärfe u. — 177. — -Prüfung: mit Projektions-Polariskop 42; mit Spektralapparat 183. — bei Fischen 125. — -Störungen, diagnostische Bedeutung erworbener 254. — bei Hühnern, Krebsen s. d. — s. a. Farbenblindheit.
Farbige Gläser 255. — Diapositive s. Photographie.
Fazialis-Lähmung, mit Radium behandelt 88.
Ferment-Wirkung am Auge u. sympatische Ophthalmie 410.
Fernrohrbrille bei hochgradiger Kurzsichtigkeit 55.
Fetthernien der oberen Augenlider 113.
Fibrolysin bei Glaskörperblutung 170.
Fibrom, zystisches — der Optikusscheide 185. — Angio-, Neuro- s. d. — der Orbita s. d.
Fieber bei Augenentzündungen 193*. 286.
Filaria, subkonjunktivale 316.
Filtrationswinkel bei Glaukom s. d.
Filz, Augenbinden aus — 116.
Finne s. Zystizerkus.
Fische(n), Farbensinn bei — 125. — Akkommodation der — 230. — Refraktion der Süßwasser- — 254. —
Fissura orbitalis superior, Affektion der — 236.
Fistel-Narbe nach Katarakt-Operation s. K.-O.
Fixierungsmethoden, innere Augenhäute bei einigen — 54.
Flimmer-Migräne mit retinalen Angiospasmen 63. — -Skotom, Ursachen u. Behandlung 160. — Migraine ophthalmique s. d.
Flügelfell s. Pterygium.
Flüssigkeit(s), der intraokulare — -Wechsel 397. 399. 401. — Unterbrechung des intraokularen — -Stromes nach Kontusion 403. — s. a. Abfluß.
Fluoreszenz im Auge nach Alranin 114. — an Augen von Insekten u. Krebsen 125.
Fluoreszin 213. — u. Methylenblau-Doppelfärbung 277.
Foetal s. Embryo.
Formosa, okulare Asymmetrie der Wilden auf — 152.
Fovea, entoptischer Reflex der — 106. — Lochbildung in der — zentralis 337.
Frankreich, geographische Trachom-Verteilung in — 317.
Fremdkörper, besondere Methode zur Lokalisation von — mit Röntgenstrahlen 414. — Lokalisation von — mit Röntgenstrahlen u. Entfernung aus dem Glaskörper 347. — Versagen der Röntgenstrahlen bei intraokularen — 380. — Katarakta traumatica durch —, Spontanresorption 86. — eigentümlicher Art, Taschenmesserstück als Ursache eines Abszesses am Orbitaldach 221. — der Kornea, während der Arbeit eingedrungen3 14. — s. a. Eisen. Holz. Peitschenschnur.
Fremdwörter in der Augenheilkunde 270.
Frosch, Rosetten in neugebildeter Netzhaut beim — 411.
Frühjahrskatarrh s. Konjunktivitis.
Funktion(s), die — -Prüfung des Auges 102. — die — -Teilung im Sehorgan 179.
Furunkel, Metastatische Ophthalmie nach — s. M.
Fusion, über die — 185. — von Netzhautbildern s. Retina.

Gärtner, Konjunktivitis, papilärem Trachom ähnlich bei — 201.
Ganglioneurom des Lides 274.
Gastroenteritis, Irido-Chorioiditis nach — kleiner Kinder 381. — s. a. Autointoxikation.
Geburt, Thrombose der Zentralvene der Retina nach — 155.
Gefäß(e), sichtbare Blutströmung in den — s. d. — -Geschwulst der Orbita 345. — -Anastomosen auf der Papille 214. — optiko-ziliare — 28. — vasomotorische Augenstörungen 153. — der Retina s. d.; s. a. Embolie, Sinus kavernosus, Thrombose, Varizen, Zentralarterie u. -vene.
Gefäßerkrankungen, Arteriosklerose der Retina s. R. — Arteriosklerose u. chronische retrobulbäre Neuritis 313. — Arteriosklerose des Auges 88. — arteriosklerotische Nekrosen im Sehnerven, Chiasma u. Traktus 246. — Glaukom bei allgemeiner Arteriosklerose 57. — der Retina s. d. — s. a. Aneurysma, Embolie, Thrombose.
Gehirn, Gefäßerkrankung der Netzhaut u. des — 147. — fehlende Wahrnehmung der eigenen Blindheit bei — -Krankheiten 159. — - u. Iris-Tuberkulose 48. — Stauungspapille infolge von — -Geschwülsten s. St. — -Druck s. Stauungspapille. — Ab-

szeß im Frontallappen, Stauungspapille, Trepanation 118. — Stauungspapille durch — -Druck s. St. — Nystagmus protraktorius bei — -Blutung s. N. — Blutung an der — - Basis als Erblindungsursache im höheren Alter 120. — -Gumma, Blindheit, Heilung 285. — Diagnose u. Fehl-Diagnose von — -Erkrankungen aus der Papilla nervi optici 327. — -Lokalisation einiger Gesichtserscheinungen 389. — s. a. Hirnschenkel, Kleinhirn, Nukleus, Okzipital-Lappen, Pons, Sehzentrum, Thalamus, Traktus optikus, Zerebellar.

Geisteskrankheiten, Auto-Enukleation bei Melancholie 186.

Gelatine, subkonjunktival bei Glaskörperblutung u. Netzhautablösung 170.

Gent, neue Augenklinik in — 255.

Geographie der Augenkrankheiten. — tropische Augenerkrankungen 13. — des Trachoms s. d. — s. a. Ägypten, Amerika, Apulien, Argentinien, Cairo, Formosa, Frankreich, Japan, Java, Indien, Konstantinopel, Madagaskar, Neger, Niedersächsisch, Nizza, Orient, Syrakus, Türkei, Uruguay.

Geschichte, der Augenheilkunde: 328; bei den alten Ägyptern 28; im 18. Jahrhundert 138; bei den alten Hebräern 171; in der Neuzeit 370. — des Astigmatismus u. der Brillen 12. — der Brillen 429. — der Medizin 326; in Japan 328. — Klassiker der Medizin 327. — der Kataraktoperation s. d. — augenärztliche Quacksalber, William Read 217. — berühmte Blinde im Orient 318. — die Augen-Anatomie des des Humain b. Ishâq 220. — Augenheilkunde des Tâbit ibn Qurra 4*. 38*. — die ältesten Manuskripte der arabischen Okulisten 204. — ärztliche Annoncen in alter Zeit 281. 282. — mittelalterlicher Kraftsegen 350. — geschichtliche Bemerkung über Verbrühung des Auges 350.

Geschlechtsorgane s. a. Geburt, Graviditât, Menopause, Menstruation, Ovarien.

Geschwülste, Literaturübersicht 453. — intraokulare Misch- — 316. — Misch- — der Tränendrüse 20. 25. — epibulbäre — s. d. — Gefäß- — s. d. — der Chorioidea, Hypophysis, Iris, Karunkel, Konjunktiva, des Lides, Limbus, der Meibom'schen Drüsen, Nebennieren, Optikusscheide, Orbita, Papilla optika, des Pons, Sinus, der Tränendrüse, des Tränensackes, Ziliarkörpers s. d. — s. a. Adenokarzinom, Adenom, Angiofibrom, Angiom, Chalazion, Chlorom, Chondrosarkom, Dermoid, Endotheliom, Enkephalokele, Epitheliom, Fibrom, Ganglioneurom, Gliom, Gliosarkom, Gumma, Karzinom, Leiomyom, Leukosarkom, Lymphangiom, Lymphom, Melanosarkom, Mukozele, Naevus, Neurofibrom, Osteom, Papillom, Peritheliom, Sarkom, Teratom, Varikozele, Zyste.

Gesellschaft(en), ophthalmologische — in Heidelberg 1910: 229. 270. 37. Versammlung 1911: 123. 386 (Bericht). — Berliner ophthalmologische — 14. 67. 102. 139. 163. 196. 227. 362. — ophthalmologische — in Wien 198. 235. — Kongreß der böhmischen Augenärzte 302. 331. 364. — XVII. internationaler medizinischer Kongreß 122. — Transact. of the Americ. Ophth. Soc. 1910: 13 — Ophth. Soc. of the United Kingdom 42. 140. 250. 329. — Oxford Ophth. Congress 1910: 41. — Sekt. f. Ophth. der Brit. Med.-Ass. 1910: 240. — Sect. of Ophth. College of Physic. of Philadelphia 330. — Bull. et Mém. de la Soc. française d'Ophth. 1910: 13. 164. — Bull. de la Soc. d'Ophthalmie d'Egypte 204.

Gesicht(s), Rüsselbildung bei — -Mißbildung s. R. — schräge — -Spalte u. angeborener Verschluß des Tränennasenganges 408. — -Bau der Wilden auf Formosa 152. — Gehirnlokalisation einiger — Erscheinungen 389. — - Zuckungen beim Kind 117.

Gesichtsfeld bei hereditärer Optikusatrophie 51. — inselförmiges — bei Optikusleiden 208. — Studien über periphere Sehschärfe u. Farbensinn u. Bedeutung für Prognose der Sehnervenatrophie 177. — -Einengung, hemianopische, bei hysterischem Dämmerzustand 31. 64. — der Japaner 447. — -Untersuchungen über Faserverlauf im Chiasma s. Ch. — das blinde — bei Hemianopie 186. — Schemata 270. 273 (mit Farbengrenzen). 328. 396. — Schemata für das — -Zentrum 138.

Gesundheitspflege s. Hygiene.

Gicht, Augensymptome bei — 57. — okulare — -Anfälle 96. — ische Augenerkrankungen 319. — ische Iritis 386.

Glas-Auge s. Künstliches Auge. — Achsenfinder für Zylinder — 285. — gekreuztes Zylinder- — in zusammengesetzte Linsen umzuwandeln 285. — Bezeichnung sphärisch-zylindrischer Gläser 211. — korrigierendes — als optisches Instrument 383. — Plan- — bei vermeintlicher Amblyopie u. nervöser Asthenopie 247. — farbige Gläser 255. — s. a. Brille, Bifokal.

Glashütten, Augenschutz in — 221.
Glaskörper, Literatur 466. — Anatomie des axialen — bei menschlichen Embryonen u. Föten 428. — Genese 432. — Abszeß, merkwürdiger Befund, drusige Gebilde 174. — Infektion u. Ringabszeß, Bazillus subtilis 275. — traumatische Blutfärbung des — 150. Blutung, Fibrolysinbehandlung 170. — Blutung, subkonjunktivale Einspritzung von gelatinösem physiologischen Serum 170. — juvenile — -Blutung 314. 407. — Stränge, kongenitale, bei Optikusatrophie s. d. — Fremdkörperentfernung aus dem — 347. — -Ersatz 386. — Verlust bei Katarakt-Operation s. K. — Zentralkanal 77. 404.
Glaukom(a), Literatur 468. — Henderson's Werk über — 250. — Pathogenese 50. 305. 436 (Experimente). — u. Status glaucomatosus 434. — Probleme, Skotometer zur Frühdiagnose 41; Vorderkammer u. Linsenwachstum 214. — simplex, anatomisch untersucht, mit Schnabel'schen Kavernen 393. — lymphostatisches u. hämostatisches — 305. — der Filtrationswinkel bei — 311. — Beginn des — 344. — eine Vorstufe des primären — 81. — primäres, hämorrhagisches, Adrenalin innerlich 64. — hämorrhagikum, Dionin 183. — hämorrhagikum, Anatomie 410. — Akkommodationslähmung bei — 24. 166. — bei Sympathikuslähmung 415. — Veränderungen der Refraktion bei — 85. 168. — erworbene Übersichtigkeit bei — 349. — mit kolloiden Auswüchsen der Bruch'schen Membran 42. — über einen — -Anfall 212. — Eintritt entzündlicher Erscheinungen beim — simplex 422. — durch allgemeine Arteriosklerose 57. — Blutdruck u. — 374. — arterieller Überdruck bei — 344. — Augendruck, — u. Myopie 339. — Änderung des Druckes bei — bei Syphilis nach Arsenobenzolbehandlung 317. — Druckmessung bei — s. Druck; Tonometer. — Rückbildung der Exkavation bei — 230. — nach Katarakt-Extraktion 150. — traumatisches — 188. — besonderes, bei kleinen Bulbis 198. — Behandlung des chronischen —, Sklerekto-iridektomie u. Sklerektomie 13. 95. 205. — vergleichender Wert der perforierenden Sklerektomie 84. — Unentbehrlichkeit der Iridektomie bei —, Drainage durch den Thermokauter 187. — Sklerektomie statt Iridektomie 27. 343. — Sklerektomie mit peripherer Iridektomie 381. — Modifikation der Lagrange'schen Operation 381. — Sklerektomie, Technik 166. 381. 416. — Doppelschere zur Sklerektomie (v. Herbert'sche Operation) 42. 251. 252. — völlige Herausreißung der Iris bei absolutem — 205. — Iridencleisis Halth 49. — Ausschneidung der Iriswurzel bei — 344. 416. — Iridotasis bei — 408. — Iridauxesis bei — 418. — Operationsverfahren bei chronischem — 150. — geheilt durch einfache Iris-Einschneidung 90. — Behandlung des chronischen — ohne Iridektomie, vordere Sklerotomie 90. — Schnitt durch die Ziliarzone oder Ziliartomie bei — 24. 170. — Trepanation des Bulbus wegen — 118. 311. 344. 347. — submuskuläre Trepanation bei — 396. — Neurotomie bei — s. d. — akutes, behandelt mit zitronensaurem Natron, subkonjunktival 281. — grundlegende Arbeiten Albrecht v. Graefe's über die Iridektomie bei — 327. — Hochfrequenzströme bei — 330. — Sekundär- — durch Linsenquellung, Vibrationsmassage 8*. 213. — Sekundär- — durch Cataracta senilis intumescens 81. — akutes — bei Aufquellen der Linse 88. — nach Adhäsion der Linsenkapsel an die Hornhaut 416.
Gliom, zur Struktur des Netzhaut- — 279. — Statistisches, Klinisches u. Anatomisches über das Netzhaut- — 401. 426. 432. — vererbtes Netzhaut- — 161*. — Urformen des — u. — -Genese 342. — der Netzhaut, vorgetäuscht durch metastatische Ophthalmie 95. — Meningokokkus intrazellularis u. Pseudo — 309. — doppelseitiges — mit Enukleation des einen u. Atrophie des anderen Auges 277.
Glio-Sarkom des Optikus 330.
Gonoblennorrhöe s. Blenn.
Gonokokken, experimentelle Veränderungen des Auges durch — 439. — -Konjunktivitis s. Gonorrhoische.
Gonorrhöe s. Blennorrhöe.
Gonorrhoische, über — Augenerkrankungen 440. — endogene Hornhaut- u. Bindehautaffektionen 50. 175. — epidemische — Augenentzündung Ägyptens u. Trachom 270. 314. — metastatische Augenentzündungen 418. — metastatische — Keratoiridozyklitis 319. — s. a. Blennorrhöe.
Gradle, Nachruf 157.
Graefe, —'sches Symptom, einseitig 42. 251. — Pseudo- — 115. — Albrecht v. —'s grundlegende Arbeiten über die Iridektomie bei Glaukom 327.
Gravidität, albuminurische Amaurose in der — 115. — albuminurische u. nichtalbuminurische Netzhautablösung u. Wiederanlegung während der — 182.

Centralblatt

für praktische

AUGENHEILKUNDE.

Herausgegeben von

Prof. Dr. J. Hirschberg, Geh. Med.-Rat, in Berlin.

Unter ständiger Mitwirkung der Herren Prof. G. Abelsdorff in Berlin, Dr. Berger in Paris, Prof. Birnbacher in Graz, Dr. Brailey in London, Dr. Bruns in Steglitz, Prof. Cl. du Bois-Reymond in Schanghai, Dr. Crzellitzer in Berlin, Prof. E. Emmert in Bern, Prof. C. Gallenga in Parma, Dr. Gilberg in Berlin, Prof. Goldzieher in Budapest, Dr Gordon Norrie in Kopenhagen, Prof. Horstmann in Berlin, Dr. Isigonis in Smyrna, Prof. H. Knapp in New York, Lt. Col. F. P. Maynard, I. M. S. Calcutta, Dr. F. Mendel in Berlin, Dr. Moll in Berlin, Dr. W. Mühsam in Berlin, Dr. Neuburger in Nürnberg, Dr. Peltzohn in Hamburg, Dr. Perggens in Maeseyck, Prof. Peschel in Frankfurt a. M., Dr. Purtscher in Klagenfurt, Dr. M. Reich in Petersburg, Dr. H. Rönne in Kopenhagen, Med.-Rat Dr. Scheer in Oldenburg, Prof. Schenkl in Prag, Prof. Schwarz in Leipzig, Dr. Spiro in Berlin, Dr. Steindorff in Berlin, Dr. Stiel in Köln.

Monatlich ein Heft. Preis des Jahrganges 12 Mark. Zu beziehen durch alle Buchhandlungen des In- und Auslandes und die Postanstalten des Deutschen Reiches.

1911. Fünfunddreißigster Jahrgang. Januar.

Inhalt: **Original-Mitteilungen.** I. Ein Fall von nützlicher Nervendurchschneidung. Von **J. Hirschberg.** — II. Die angebliche Augenheilkunde des Ṯâbit ibn Qurra. Von Dr. phil. **C. Prüfer** und Dr. med. **M. Meyerhof** in Kairo.

Klinische Beobachtungen. Die Vibrationsmassage bei Sekundärglaukom infolge von Linsenquellung. Von Dr. Joh. Ohm in Bottrop i. W.

Neue Bücher.

Gesellschaftsberichte. Berliner Ophthalmologische Gesellschaft.

Journal-Übersicht. I. A. v. Graefe's Archiv f. Ophthalmologie. LXXV. 2. — II. Klinische Monatsblätter für Augenheilkunde. 1910. Mai bis Juni. — III. Fortschritte der Medizin. 1910. Nr. 30—34. — IV. Archives d'Ophtalmologie. 1910. Mai bis August. — V. Annales d'Oculistique. 1910. Juli bis August. — VI. Annals of Ophthalmologie. 1909. Januar. bis Juli. — VII. The Ophthalmic Review. 1909 Januar bis April.

Vermischtes. Nr. 1—4.

Bibliographie. Nr. 1—6.

I. Ein Fall von nützlicher Nervendurchschneidung.

von **J. Hirschberg.**

Wer macht noch im 20. Jahrhundert die sogenannte Neurotomia opticociliaris? Sie sollte 1878 „die Enukleation in jedem Falle mit Ausnahme der bösartigen Geschwülste ersetzen".[1] In Czermak's augenärztlichen Operationen[2] wird sie für gänzlich abgetan erklärt. Ich selber hatte sie von

[1] Sitzung der Berliner med. Gesellschaft vom 24. Januar 1878.

[2] Zweite Auflage, von Elschnig, I, 1908, S. 452.

vornherein für eine durchaus nur palliative Operation angesehen, aber hinzugefügt: natürlich wird sie einige dauernd befriedigende Erfolge liefern, gerade so wie die Reklination.[1] Einen derartigen Fall von nahezu 20jähriger Beobachtungsdauer möchte ich kurz mitteilen.

Am 22. Mai 1891 kam in meine Privatsprechstunde ein 40jähriger und machte die folgenden Angaben: 1. Geschwür an den Geschlechts-Teilen vor 15 Jahren, auch Sekundär-Erscheinungen, Behandlung mit Quecksilber. 2. Vor 8 Jahren links Regenbogenhaut-Entzündung. Nach einigen Monaten Iridektomie (ALFRED GRAEFE). Seitdem keine Entzündung mehr. 3. Vor 4 Jahren Rheumatismus; $^1/_4$ Jahr lang; war sehr krank; in Wiesbaden wurde es gut. 4. Vor 3 Jahren war er wieder in Wiesbaden. Im ersten Bade erlitt er einen Glaukom-Anfall auf dem rechten Auge und wurde sofort iridektomiert. Aber der Druck wollte nicht weichen. 4 Monate später machte ALFRED GRAEFE eine Sklerotomie, — erfolglos; und einen Monat später eine Iridektomie unmittelbar neben der ersten. 5. Seitdem blieb das rechte Auge ruhig bis Dezember 1890. Dann kam Hornhaut-Entzündung. Seitdem bilden sich Blasen auf der Hornhaut, alle 1—2 Tage, unter heftigen Schmerzen, die andauern, bis das Bläschen aufgeritzt wird. Die Sehkraft des rechten Auges ist aufgehoben. Die Schmerzen sind fürchterlich: er kann so nicht weiter leben; fürchtet, wahnsinnig zu werden. ALFRED GRAEFE, der es für glaukomatöse Entartung erklärte, riet ihm schriftlich: 1. Abrasio corneae. (Diese ist inzwischen schon gemacht worden, aber ohne Erfolg.) 2. Amputation des Augapfels.

Ich fand: Rechts nur Lichtschein, keine Projektion. Die Hornhaut ganz rauchig, mit zwei schwappenden Bläschen; nach oben Narbe der Doppel-Iridektomie. Spannung heute eher herabgesetzt!

Links Sn $1^1/_2$ in 10″, Sn XXX in 15′ mit — 1,5 Di. sph. Gesichtsfeld normal. Die Pupille großenteils durch ein Häutchen verschlossen, das bei seitlicher Beleuchtung bläulich schimmert, darüber (gegen das künstliche Kolobom hin) ein gefenstertes Pigment-Häutchen, und darüber ein freies Kolobom. Der Sehnerv ist hier bequem mit dem Augenspiegel zu erkennen.

Ich entschloß mich in diesem Fall, der Abkappung des Augapfels die Durchschneidung des Sehnerven vorzuziehen, da hier nichts Septisches im Innern des rechten Auges vorhanden war, und von dieser Operation eine dauernde Herabsetzung des Druckes erhofft werden konnte.

Am 23. Mai 1891 vollführte ich, unter Chloroform-Betäubung, die Operation regelrecht, von der Nasenseite her, mit Umdrehung des Augapfels. Am 25. Mai ist die Hornhaut unempfindlich, der Augapfel beweglich. 31. Mai 1891. Hornhaut unempfindlich, die heftigen Schmerzen sind vollkommen fortgeblieben.

[1] EULENBURG's Real-Encyklopädie. II. Auflage, XIV, 1888, S. 349.

5. Juni 1891: Fühlt sich wie neugeboren. Der Schmerz ist fort. Augapfel beweglich, noch rot. Spannung eher +. Die Hornhaut zeigt einen Epithel-Ausfall in der Mitte, ist unempfindlich, während die Bindehaut nur nahe zum Hornhaut-Rande, oben, unten, nasenwärts unempfindlich ist; aber mehr nach dem Äquator zu, und schläfenwärts überhaupt, Berührungs-Empfindlichkeit erkennen läßt. Das Kolobom ist schwach durchleuchtbar. 6. Juni 1891 Entlassung. 25. November 1891 kehrt Patient wieder. Er hat eine neuroparalytische Keratitis in seiner Heimat durchgemacht; aber nie wieder Schmerzen gehabt. Das Auge ist reizlos, Hornhaut unempfindlich.

Am 27. Oktober 1893, also nach $7^1/_2$ Jahren, kehrt er wieder. Blasen treten gelegentlich noch auf, aber nie mehr mit Schmerzen. Die Hornhaut besitzt jetzt wieder Empfindung. Links — 4,0 Di., S = $^5/_{25}$, Gesichtsfeld normal.

Er kehrt wieder 1899, 1902, 1906, 1907, 1910, weil er Regenbogen auf dem linken Auge sieht, und die Sehkraft desselben abnimmt (S = $^5/_{25}$, $^5/_{35}$, $^4/_{35}$, $^3/_{50}$, $^3/_{50}$, mit — 5 Di.; Gesichtsfeld normal).

Der rechte Augapfel ist reizlos, beweglich, Hornhaut auf Berührung empfindlich.

1902 erklärt er: Blasen treten auf, manchmal 8 Tage hintereinander, manchmal mit 8 wöchentlicher Pause; das Auge wird hart und dick, und dann kommen die Bläschen. Sie bestehen 1—2 Tage lang, aber ohne den heftigen Schmerz.

1906: Alle 3—4 Monate Bläschen.

1907: Seit $^1/_2$ Jahr keines.

1910: In Abständen von 2 Wochen bis 3 Monaten treten die Bläschen auf, die nach 1—2 Tagen schwinden und nicht sonderlich schmerzhaft sind. Der letzte Status, vom 2. Dezember 1910, lautet folgendermaßen: rechts T + ? Hornhaut großenteils narbig mit leicht unebener Oberfläche, Empfindlichkeit bei Berührung vorhanden, jedoch schwächer auf dem narbigen Teil.

Also hier ist ein Fall, wo ich die Neurotomia opticociliaris nicht zu bereuen hatte; wo der Operierte selber bis jetzt, d. i. fast zwanzig Jahre lang, davon befriedigt geblieben ist.

Die Abnahme der Sehkraft des linken Auges beruht auf Zunahme der Linsentrübung. Stärkere Druckzunahme, mit Rückwirkung auf den Sehnerven, ist bis jetzt nicht nachweisbar. Deshalb ist Operation des linken Auges noch nicht angezeigt.

II. Die angebliche Augenheilkunde des Ṯâbit ibn Qurra.

Von Dr. phil. C. Prüfer und Dr. med. M. Meyerhof in Kairo.

Vor einem Jahre konnten wir an dieser Stelle mitteilen,[1] daß wir unter acht augenärztlichen arabischen Handschriften aus der Bibliothek des Herrn Aḥmed Bey Taimûr auch eine solche des Ṯâbit b. Qurra aufgefunden hatten. Dieser Fund war um so interessanter, als erst Hirschberg, Lippert und Mittwoch[2] in Ṣalâḥ ad-Dîn's Buch „Licht der Augen" zum ersten Male von dem Vorhandensein einer Augenheilkunde des berühmten Mathematikers, Astronomen, Philosophen und Arztes Ṯâbit Notizen vorgefunden hatten. Dieses weder bei dem Geschichtsschreiber der arabischen Ärzte Ibn Abî Uṣaiʿbiʿa noch bei dem allumfassenden Râzî erwähnte Werk ist unter dem Titel „fi'l-bâṣir wa' l-baṣîra" (über den Seher und die Sehkraft) bei Ṣalâḥ ad-Dîn fünfmal zitiert, bei Ḫalîfa al-Ḥalabî („Vom Genügenden in der Augenheilkunde") zweimal als „iṣlâḥ al-bâṣir w'al-baṣîra" (Verbesserung des Sehens und der Sehkraft) und bei dem späten Sâḏilî („die augenärztliche Stütze") einmal unter dem gleichen Titel. Hirschberg[3] nahm jedoch mit dem ihn auszeichnenden Scharfblick sogleich Anstoß an dem fünften Zitat im Ṣalâḥ ad-Dîn, in welchem nach vorgängiger Beschreibung der von ʿAmmâr al-Mauṣilî erfundenen Aussaugung des Stars mit der Hohlnadel der Autor den Ṯâbit anführt: „er mißbilligte die Operation mit der Hohlnadel und sagte: diese Operation ist eine Täuschung ..... Übrigens ist der Star von einer Hülle bedeckt, durch welche er verhindert wird, beim Saugen in die Hohlnadel einzutreten." Hirschberg bemerkt dazu: „Das klingt wie eine Polemik des Ṯâbit b. Qurra gegen ʿAmmâr. Aber der erste lebte im 9. Jahrhundert unsrer Zeitrechnung, der zweite um die Wende des zehnten zum elften." Er knüpft daran die Vermutung, daß Ṣalâḥ ad-Dîn vielleicht eine späte Ausgabe des Ṯâbit benutzt habe, worauf auch der Zusatz von „iṣlâḥ" (Verbesserung) in den ebenerwähnten Zitaten des Ḫalîfa und Šâḏilî möglicherweise hindeute. Nun fehlt zwar in unserer Handschrift leider gerade das Kapitel von der Star-Operation, aber die beiden ersten Zitate aus Ṣalâḥ ad-Dîn, über den Ursprung des Hypopyon und ein Rezept gegen den Star-Anfang, fanden sich in unserem Manuskript wörtlich wieder, so daß wir hoffen durften, den von

[1] Einige neuere Funde von Handschriften arabischer Augenärzte. Centralbl. f. Augenheilk. 1909, November.

[2] Die arabischen Augenärzte, II, Leipzig, 1905.

[3] Die Geschichte der Augenheilkunde bei den Arabern. Graefe-Saemisch's Handbuch d. Gesch. d. Augenheilk. 2. Aufl. 1905.

Ṣalâḥ ad-Dîn benutzten Text vor uns zu haben und die Frage nach dem Alter dieses Lehrbuches lösen zu können.[1]

Schon während der Übersetzungsarbeit fiel uns die große Ähnlichkeit zwischen dem Lehrbuch des ʿAmmâr („die Auswahl in der Behandlung der Augenkrankheiten") und unsrem Text auf, die uns anfangs vermuten ließ, ʿAmmâr habe von Ṯâbit abgeschrieben. Aber die sorgliche Ordnung des Stoffes, die den Autoren des 9. Jahrhunderts noch nicht geläufig war, sowie ein Zitat aus Râzî, der ein weit jüngerer Zeitgenosse Ṯâbit's war, belehrten uns bald eines besseren. Es mußte sich entweder in der Tat nach Hirschberg's Vermutung um eine späte, verbesserte Ausgabe des Ṯâbit handeln, oder, wie Hirschberg uns brieflich mitzuteilen die Freundlichkeit hatte, um die Kompilation eines späten Arztes, welcher sie ungeniert mit dem Namen des großen Ṯâbit b. Qurra schmückte. Die letztere Vermutung ist für uns die wahrscheinlichere. Somit haben schon Ṣalâḥ ad-Dîn und Ḫalîfa diesen Pseudo-Ṯâbit benutzt, dessen Zeitalter wir nach unserer Handschrift ungefähr festlegen können. Dieselbe ist nämlich von 594 d. H. (1197 n. Chr.) datiert, also fast ein Jahrhundert vor der Entstehung der Werke der letztgenannten syrischen Augenärzte kopiert worden. Danach ist anzunehmen, daß der „baṣar w'al-baṣîra" Ende des 11. oder Anfang des 12. Jahrhunderts u. Z. kompiliert worden ist. Erstaunlich ist nur, daß weder dem Ṣalâḥ ad-Dîn noch dem Ḫalîfa die Gleichheit der Texte des ʿAmmâr und des Pseudo-Ṯâbit aufgefallen zu sein scheint, da sie beide Werke nebeneinander zitieren. Nebenbei bemerkt findet sich in unserem Handschriftenband unmittelbar hinter dem „baṣar" eine zwei Jahre früher von demselben Abschreiber kopierte Handschrift der „Auswahl" des ʿAmmâr, welche wir viel zur Textvergleichung benutzten.[2]

Was nun den Text des „baṣar wa'l-baṣîra" anbetrifft, so ist er nicht in Kapitel eingeteilt, sondern nach Krankheiten geordnet. Er beginnt mit einer Einleitung, aus welcher die Religion des Verfassers nicht mit Sicherheit zu erkennen ist, in folgender Weise: „Preis sei Gott, ihm, der die Dinge kennt, der die Massen berechnet, der das Verborgene der Zeiten versteht, für den die Sprachen nichts Zweifelhaftes haben, den die Mannigfaltigkeit der Stimmen nicht in Verwirrung setzt; denn er ist der Schöpfer

---

[1] Unsere Handschrift führt den Titel „fi'l-baṣar r'al-baṣira", also gleich den Zitaten in der Gothaer Handschrift des Ṣalâḥ ad-Dîn. Man kann dies mit „vom Sehen und der Wahrnehmung" oder auch „vom Auge und dem Sehen" übersetzen, da baṣar sowohl für den Vorgang wie für das Organ des Sehens gebraucht wird.

[2] In demselben Handschriftenband findet sich noch ein Manuskript von nur 4 Blättern „gawâmi' kitâb Gâlînûs" (Gesamtheit des Buches des Galen), ohne Autornamen. Diese Handschrift enthält als 13. Kapitel „über die im Auge vorkommenden Krankheiten" eine ganz kurze Aufzählung der Augenleiden in genau der gleichen Anordnung wie im „baṣar w'al-baṣira". Es ist offenbar nur ein Auszug daraus, vermutlich von demselben Verfasser.

und sie sind die Geschaffenen, er ist der Hervorbringende und sie sind die Hervorgebrachten, er ist der Herrscher und sie sind die Beherrschten, er, der den Menschen vor den übrigen Geschöpfen ausgezeichnet hat durch edle Organe und feine Sinne, der ihn geschaffen aus verächtlichem Wasser an festem Orte!" Es folgt dann ein kurzer Abriß der Anatomie des Auges, wobei der Autor für ausführlicheres Studium auf die 10 Bücher und die 207 Fragen des Ḥunain b. Isḥâq vom Auge verweist.

Sodann zählt er 91 Augenkrankheiten auf und beginnt mit der Besprechung der Lidkrankheiten. Hier ist der Text nun sogleich seitenlang mit demjenigen des ʿAmmâr identisch, während er auch an den abweichenden Stellen nichts mit dem des ʿAlî b. ʿÎsâ gemein hat. Im allgemeinen ist der Pseudo-Ṯâbit im therapeutischen Teil ausführlicher als ʿAmmâr, aber kürzer als ʿAlî b. ʿÎsâ. Die Operationsbeschreibungen sind dagegen stets von denjenigen des ʿAmmâr fast wörtlich abgeschrieben, und auch dessen persönliche Erfahrungen mit Weglassung der Ortsangaben übernommen. Von Lidkrankheiten nennt Pseudo-Ṯâbit 17, vier mehr als ʿAmmâr, nämlich Chemosis, Jucken, die Maulbeere und die Pustel. Er erwähnt eine breite Lanzette, „mîlḥân", die zum Abkratzen der Granulationen geeignet sei, und die sonst bei den arabischen Augenärzten nicht vorkommt; für das Skalpell „qamâdin" (bei Ḫalîfa No. 5) nennt er den Namen „kulwa". Die bei ʿAmmâr verpönte Dreckapotheke kommt bei unserem Autor bereits einigemal zu Ehren, z. B. in Gestalt der Anwendung von Fliegenköpfen gegen Gerstenkorn, von Taubenkot gegen den Blutfleck der Bindehaut. Die Krankheiten dieser letzteren sind von Pseudo-Ṯâbit gegenüber ʿAmmâr um zwei vermehrt (Tränen und Schorfgeschwür), sonst fast wörtlich von ihm abgeschrieben. Der Beginn des Ophthalmie-Kapitels weicht etwas ab und lautet: „Über die Ophthalmie haben die Ärzte zahlreiche Theorien aufgestellt und viele Heilmittel angegeben, so daß jede Gegend (Provinz) sie nach ihren landläufigen Gewohnheiten behandelt." In bezug auf das Schorfgeschwür oder schmutzige Geschwür (dubaila)[1], welches bei ʿAmmâr fehlt, drückt sich Pseudo-Ṯâbit ausführlicher aus, als ʿAlî b. ʿÎsâ. Er sagt: „Das Schorfgeschwür ist eine schlimme Krankheit. Sie gehört zu den schwersten Leiden des Auges. Es ist eine von den Arten der Phlyktänen (wadaqa), deren Beschreibung ich vorangeschickt habe, nur daß dieses (das Schorfgeschwür) schlimmer und größer ist; wenn es an einer Stelle der Bindehaut entsteht, so ergreift sie alle Teile des Auges und nimmt sie ein. Seine Farbe ist blaßrot, nach der Schwärze hinneigend; es entsteht auch an der Hornhaut. Beachte es wohl von Anbeginn seines Entstehens an, denn wenn es groß und dick wird, so zerreißt diese (die Hornhaut), und alle Feuchtigkeiten des Auges fließen aus." Über den Krebs (saratân) der Hornhaut drückt sich dagegen Pseudo-Ṯâbit ebenso unklar aus wie seine

[1] dubaila ist vermutlich das Diminutiv von dubl, die Pestbeule.

Vorgänger. Er gibt im übrigen die Hornhautkrankheiten etwas abweichend von ʿAmmâr. Die bei ʿAlî b. ʿÎsâ getrennten Krankheiten, die Grube (ḥafar) und das Hypopyon (kumnat al-madda), „die Verborgenheit des Eiters", nennt er identisch: „Die Grube entsteht infolge eines sich in die Tiefe senkenden Geschwürs, das sich in der obersten Hornhautschicht befindet. Zuweilen ist es auch in der zweiten und mitunter sogar in der dritten (Schicht). Das Geschwür verheilt, doch oft findet sich im Innern Eiter, und während die Wunde vernarbt, ist der Eiter verborgen zwischen den Schichten. Zuweilen durchlöchert er die vierte Schicht und erscheint wie der gipsähnliche Star." Die Krankheiten der Traubenhaut (Iris) sind bei Pseudo-Ṯâbit etwas abweichend von ʿAmmâr dargestellt. Vom Staphylom sagt er: „Es ist die Krankheit, über der sich die Lider nicht schließen und das Auge sich vorwölbt, so daß es zwischen den Lidern hervortritt und sein Anblick häßlich wird und seine Bewegungen schwierig werden. Sie gehört zu den schweren Krankheiten, für die es kein Heilmittel gibt außer Besserung des Aussehens allein. Ist aber darin noch etwas Sehkraft, so geht es nicht. Wenn du ihr (der staphylomatösen Vorwölbung) Aussehen verbessern willst, so daß sie von mäßig hoher Oberfläche wird und den Augen gleicht, in denen Sehkraft ist, so behandle sie wie das „mûsarag".[1] Du umschnürst sie nämlich mit der Nadel, wie du es bei dem „mûsarag" gemacht hast. Dann nimmst du den Faden in deine linke Hand und machst einen oberflächlichen Schnitt in seinen (des Staphyloms) Kopf; denn wenn du dabei zu tief gehst, so fällt es zusammen. Wenn du den oberflächlichen Schnitt gemacht hast, so tritt heraus, was darin war; darauf verwächst sein Kopf und rundet sich ab. Du umschnürst es also mit der Nadel an seinem äußeren Umfang, nachdem du die Lider gefaßt hast, und schneidest es mit der Schere ab. Es gibt auch einige Ärzte, die es mit dem Rasiermesser anschneiden. Wenn du es angeschnitten hast, so übe einen leichten Druck darauf aus, bis die Kristallfeuchtigkeit (die Linse) daraus hervorkommt; denn wenn über ihr Verwachsung eintritt, so bringt sie Eiter und heftige Kopfschmerzen hervor. Ein Zeichen für das Heraustreten der Kristallinse ist, daß du sie wie ein Hagelkorn siehst[2], nur daß sie bei der Berührung feucht ist. Hast du dies getan, so streue zerriebenen Spießglanz hinein, denn er ist eine Arzenei dagegen bis zum Schluß des Vorhandenseins des Vorfalls. Damit sind nämlich zwei Vorteile verbunden: daß er ihn trocknet und vernarbt und daß er ihn braun färbt; dann siehst

[1] Ist vermutlich mûrsarag zu lesen, ein Ausdruck, der auch im „Buch der Ursachen und Zeichen" des Naǧîb ad-Dîn as-Samarqandî († 1222) mehrfach vorkommt und vom persischen mûr, Ameise, und serek, Köpfchen abzuleiten ist; also Ameisenkopf, dem griechischen Fliegenkopf μυιοκέφαλον entsprechend (arabisch râ's an-namla)t

[2] Die arabischen Bezeichnungen für das griechische κρυσταλλοειδὲς ὑγρόν sind ar-ruṭûba al-baradîjn, die hagelkornähnliche Feuchtigkeit, oder ar-ruṭûba al-ǧalidîja, die eisähnliche Feuchtigkeit.

du es (das Auge), als wäre es im Zustande der Gesundheit. Verbinde es mit dicken Verbänden, bis es vernarbt und heilt, so Gott der Erhabene will!" Die nun folgende Diagnostik und Prognostik des Stars hat Pseudo-Ṯâbit wieder ganz von ʿAmmâr abgeschrieben. Die Beschreibung der Operationsmethoden fehlt leider in unserem Manuskript. Wir können aber wohl annehmen, daß sie ebenfalls mit derjenigen des ʿAmmâr identisch ist, mit Ausnahme der von letzterem erfundenen Aussaugungsmethode, mit welcher Pseudo-Ṯâbit nach dem eben angeführten Zitat bei Ṣalâḥ ad-Dîn nicht einverstanden war. In der Definition des Stars drückt sich Pseudo-Ṯâbit insoweit anders aus wie ʿAmmâr, als er sagt: „Der Star ist ein von einer Hülle umgebener Körper, die ihn umgibt, wie die Hülle, welche auf der Balggeschwulst ist und „bâlik" heißt."[1] ʿAmmâr dagegen sagt: „Der Star ist ein Körper, bedeckt mit einer Haut, wie die des Eies." Danach gibt unser Autor nur noch die wüste Scholastik der angeblichen Krankheiten der inneren Augenhäute und -feuchtigkeiten neben einigen guten Bemerkungen über die Pupillenbewegung, und zum Schluß eine Aufzählung und Beschreibung von 28 einfachen Augenheilmitteln, unter denen als sonst nicht vorkommend der Portulak (riǵla) genannt sei. Zitiert wird nur Ḥunain b. Isḥâq viermal und Râzî einmal, wie oben erwähnt.

(Schluß folgt.)

Klinische Beobachtungen.

Die Vibrationsmassage bei Sekundärglaukom infolge von Linsenquellung.

Von Dr. Joh. Ohm in Bottrop i. W.

In der Behandlung des primären Glaukoms hat die Massage, von vielen versucht, keine Bedeutung gewinnen können.

Handelt es sich aber um ein Sekundärglaukom, das im Gefolge von Linsenquellung, sei es nach Verletzungen oder nach Operationen, eintritt; so kann die Massage von heilsamem, operative Eingriffe ersetzenden Einfluß sein.

Als Beispiel soll folgender Fall angeführt werden.

36jähr. Mann mit typischem Schichtstar beider Augen. Seine immer mangelhafte Sehschärfe ist in letzter Zeit noch gesunken.

Sehschärfe am 1. Oktober 1910: rechts — 12 Di. sph., links — 9 Di. sph. Fingerzählen: 4 m.

Am 3. Oktober 1910 Diszission der rechten Linse mit der Nadel.

In den nächsten Tagen tritt nur geringe Quellung ein.

Am 10. Oktober liegen 2 kleine Flöckchen am Boden der Vorderkammer und ein etwas größeres quillt aus der Kapselwunde heraus. Trübung der Linsenperipherie ist aber noch nicht erfolgt; trotzdem stellt sich Druck-

[1] Über diesen Ausdruck haben wir keine Angaben gefunden.

steigerung ein. Die Hornhaut erscheint gestichelt. Es wird deshalb eine Lanzenextraktion am unteren Hornhautrande ausgeführt. Nach Einführung des Spatels kommt ein Teil der Linsenmasse heraus.

Der noch zurückbleibende Rest zerfällt in den nächsten Tagen vollständig und am 17. Oktober ist die ganze Vorderkammer bei weiter Pupille und normaler Spannung des Auges voll von Linsenbrei. Jetzt zweite Lanzenextraktion, die eine gute Entleerung der Linsenmasse zur Folge hat. Eserintropfen.

19. Oktober. Auge reizlos. Pupille eng. Atropin.

26. Oktober. Hornhaut gestichelt und die Spannung erhöht.

Eine nochmalige Extraktion hätte wahrscheinlich wenig gefördert, da der größte Teil der Linsenreste hinter der Iris in der Peripherie der hinteren Kammer sitzt, während die Pupille nur wenig enthält.

Es wird deshalb morgens zunächst ein Versuch mit Eserin und Vibrationsmassage mittels des von Dr. Piesbergen im Februarheft 1899 d. Centralbl. beschriebenen Instrumentes, das an den Pantostaten angeschlossen wird, gemacht.

Abends ist die Pupille eng, die Hornhaut klar, die Spannung normal.

27. Oktober. Morgens Pupille fast eng, Hornhaut gestichelt, T +. Massage.

28. Oktober. Morgens T. n. Versuchsweise 1 Tropfen Atropin. Abends Pupille übermittel, kein Glaukom.

29. Oktober. Leichte Hornhautstichelung. Eserin.

2. November. T. n. Hornhaut klar. Atropin.

15. November. Bis jetzt immer gut. Heute wieder Hornhautstichelung. Durch Eserin wird es nicht besser. Abends starke Drucksteigerung. 2 Minuten Vibrationsmassage. Dadurch wird die Hornhaut für einige Zeit ganz klar. Eserin.

16. November. Hornhaut sehr trübe. 2 mal Vibrationsmassage 3 Minuten lang.

18. November. Hornhaut klar, aber Spannung noch erhöht.

19. November. Sehschärfe rechts + 4,0 Di. sph. ⌒ cyl. + 3,5 ∡$_{25}$ = $^4/_6$ bis $^4/_5$.

24. November. Pupille fast eng, aber T. noch erhöht und Hornhaut unten gestichelt.

30. November. Immer noch täglich 2 mal massiert. Morgens ist der Druck am höchsten. Nach der Massage ist die Hornhaut ganz klar.

3. Dezember. Leichte Hornhauttrübung. Da Eserinkatarrh entstanden ist, wird Pilocarpin verwandt. Die in der Peripherie der Hinterkammer liegenden Reste verkleinern sich und erscheinen als lockere Flöckchen im Pupillengebiet.

8. Dezember. Pilocarpin macht die Pupille nicht so eng, wie Eserin. Da die Granulationen jetzt verschwunden sind, wird wieder Eserin verabreicht und zwar in Form von Salbe. So wird es später gut vertragen.

24. Dezember. Die Massage ist bis jetzt noch 1- bis 2mal täglich fortgesetzt. Seit einiger Zeit ist die Hornhaut klar geblieben und die Spannung normal. Die Pupille ist ganz klar. Sehnerv normal. Sehschärfe rechts + 4,0 sph. ⌒ cyl. + 2,75 ∡$_{25}$ = $^6/_6$. Gesichtsfeld normal.

Es handelt sich hier um ein sehr hartnäckiges Sekundärglaukom, das sich an die Diszission der Linse angeschlossen hat.

Die nach der zweiten Extraktion noch im Auge verbleibenden Reste waren so geringfügig, daß sie von einem jugendlichen Auge wohl leicht und ohne Komplikationen zu erzeugen, aufgesaugt worden wären. Das Auf-

treten von Glaukom wurde in diesem Falle sicher durch das für eine Schichtstar-Operation relativ hohe Alter begünstigt.

Der erste bald nach der zweiten Extraktion auftretende Anfall wurde durch Eserin und Massage in einigen Tagen beseitigt. Der 2. am 15. November beginnende Anfall war dagegen viel stärker und hartnäckiger. Weil Miotika allein nicht genügten, so stand ich vor der Frage, ob die Iridektomie gemacht werden solle. Da die Lidspalte des Patienten ganz auffällig hoch war, so hätte die Iridektomie das Endresultat in kosmetischer und optischer Beziehung sehr beeinträchtigt.

Es war mir deshalb die von Piesbergen empfohlene Vibrationsmassage sehr willkommen. Ihr Einfluß auf die Resorption der Linsenreste war mir von 2 früheren Fällen her bekannt.

Das Instrument wurde 2 mal täglich wochenlang 3 Minuten auf die geschlossenen Lider gesetzt und mittels des Pantostaten in leichte Vibration gebracht. Der Knopf macht ungefähr 2000 Schwingungen in der Minute. Öffnet man während der Massage die Lidspalte ein wenig, so sieht man deutlich, daß die Linsenteilchen in tanzende Bewegung geraten, wodurch natürlich die Zerklüftung und Auflockerung und damit die Resorption beschleunigt werden muß.

Der Einfluß auf die Drucksteigerung selbst kann aber durch die Beförderung der Aufsaugung der Linsenreste allein nicht erklärt werden, denn er tritt schon während der Massage ein. Die Hornhaut wird schon nach kurzer Einwirkung klar und der Druck sinkt. Es kommen hierbei ohne Zweifel noch Schwankungen in der Blutströmung im Auge in Betracht.

Die druckherabsetzende Wirkung der Massage ist eine vorübergehende, aber sie genügte bei zweimaliger täglicher Anwendung, um in Verbindung mit der resorptionsbeschleunigenden, ein gutes Endresultat herbeizuführen.

Unser Büchertisch.

Neue Bücher.

1. Jahresbericht über die Leistungen und Fortschritte im Gebiete der Ophthalmologie, herausgegeben von A. Nagel, red. von Dr. J. v. Michel, o. ö. Prof. der Augenheilk. an der Universität Berlin, 40. Jahrg. f. 1909. Tübingen, H. Laupp, 1910. (840 + 137 S.)

Wer sich mit geschichtlichen Forschungen beschäftigt, muß die Gründung dieses Jahresberichts als einen Markstein anerkennen. Die Zeit davor, — voll Schwierigkeit, wenn man genau und ausführlich sein will. Die Zeit danach, — bequem und mühelos.

2. Klinisches Wörterbuch. Die Kunstausdrücke der Medizin erläutert von Otto Dornblüth. Vierte, wesentlich vermehrte Auflage. Leipzig, Veit & Comp. 1911. (319 S.)

Die Medizin verwendet so viel Kunstausdrücke und Fremdwörter, benennt so viel Krankheiten und Symptome mit dem Eigennamen des Entdeckers, daß es auch dem Belesenen fast unmöglich wird, sie alle im Gedächtnis zu verwahren. Unser Fach der Augenheilkunde ist besonders gespickt mit Fremdwörtern. Mein Bestreben, die unnötigen herauszuwerfen, das ich in meinem Wörterbuch der Augenheilkunde (Leipzig, 1887) und auch sonst bewiesen, hat bisher nur teilweisen Erfolg gehabt. Das anspruch-

lose Büchlein von Dornblüth, das jeden Schein von Gelehrsamkeit vermeidet, wird manchen Liebhaber finden.

S. 18 (unter Bothrioceph.) lies Grübchen für Grübeln. S. 108 (Graefe'sches Symptom) lies 1828—1870. S. 282, Sylomer wäre zu erklären. S. 286, Taenia solium ist irrig: Herr A. Rose (N. Y.) verdient keinen Kredit, am wenigsten für seine Ableitung aus σόλος, Wurfscheibe. Es ist die barbarisch-lateinische Umschreibung des arabischen Wortes silsil, Kette = ταινία und eine ebenso geistreiche Zusammenstellung, wie unsre stenopäische Spalte.

3. Dictionary of ophthalmic terms with Supplement, by Edward Magennis, M. D., D. P. H., Ophthalmic Surgeon to the Michaels Hospital etc. Bristol, John Wright & Sons Ltd. London, Simpkin Marshall, Hamilton, Kent & Cie, Ltd, 1909. (16°, 53 S.)

Auch dies Büchlein ist anspruchlos. Es bringt die englische Übersetzung der gebräuchlichen Kunstausdrücke, z. B.: Keratitis. Inflammation of the cornea. Das Supplement gibt praktischen Ärzten praktische Winke über Sehprüfung und einige Augen-Rezepte.

Einigermaßen überrascht war ich, darin Hirschberg's Test und H.'s Vessels zu finden, wovon jedenfalls mein Landsmann Dornblüth nichts meldet.

4. Lehrbuch der Augenheilkunde in der Form klinischer Besprechungen von Dr. Paul Römer, o. ö. Prof. der Augenheilkunde, Direktor der Univ.-Augenklinik zu Greifswald. Berlin 1910, Urban u. Schwarzenberg. (Mit 186 Text-Illustrationen und 13 farbigen Tafeln; kl. Fol., 1028 S.)

„Kurze Zeit, nachdem ich in Greifswald die klinischen Vorlesungen über Augenheilkunde übernommen hatte, traten meine Studenten mit dem Wunsche an mich heran, das dauernd in einem Buche zu besitzen, was ich ihnen vorgetragen habe, aber in der Form, in der ich den Unterricht zu handhaben pflege ... Freilich bringt die vorliegende Form für den Leser die Gefahr einer gewissen Monotonie. Sie wird aber durch den direkten lebendigen Verkehr zwischen Buch und Leser hoffentlich etwas gemildert.... Man mag ein Lehrbuch schreiben, von welchem Gesichtspunkt man will, es muß nicht bloß wegen der erforderlichen Raumbeschränkung immer ein Stückwerk bleiben: Die Unvollkommenheit unsres Wissens bedrückt in mir den Forscher, das Unzulängliche unsres therapeutischen Könnens lastet schwer auf der Seele des Arztes, und nur die Freude, mit einer zukunftsreichen Jugend zusammen zu arbeiten und ihr zu dienen, ermutigt den Lehrer zur Herausgabe des Buches."

5. Lehrbuch der Augenheilkunde, bearbeitet von Prof. Axenfeld, Freiburg i. Br.; Prof. Bach, Marburg; Prof. Bielschowsky, Leipzig; Prof. Elschnig, Prag; Prof. Greeff, Berlin; Prof. Heine, Kiel; Prof. Hertel, Straßburg i. E.; Prof. v. Hippel, Halle a. S.; Prof. Krückmann, Königsberg i. Pr.; Prof. Oeller, Erlangen; Prof. Peters, Rostock; Prof. Stock, Jena. Herausgegeben von Dr. Theodor Axenfeld, Prof. der Augenheilkunde in Freiburg i. Br. Zweite Auflage. Mit 11 Farbentafeln und 455 zum großen Teil mehrfarbigen Abbildungen im Text. Jena, G. Fischer, 1910.

Die erste Auflage ist vergriffen. Die zweite hat dadurch gewonnen, daß Oeller, der Meister ophthalmoskopischer Malerei, einen trefflichen ophthalmoskopischen Atlas hinzugefügt, während die Elschnig'schen Tafeln jetzt im Text als Vierfarben-Druck Verwendung gefunden. Auf Grund gegenseitiger Kritik haben die Herren Verfasser die einzelnen Abteilungen nach

Form und Inhalt überarbeitet, so daß die Vielköpfigkeit der Bearbeiter nicht wesentlich die Einheitlichkeit des Buches zu stören vermöge.

6. Four common operations in India. Notes on Cataract Extraction, by Major R. H. Elliot, M. D., Sc. D., J. M. S., Superintendent Ophth. Hospital Madras. Madras, Higginbotham & Co. 1910. (S. 38—57.)

Verf. verwarnt den Anfänger, in einem neuen Distrikt von Indien nichts zu riskieren, vielmehr recht sorgsam in der Auswahl seiner ersten Operations-Fälle zu sein. Nachher mag er alle Fälle annehmen und das Beste für sie tun. Die schlechten Patienten kann man zum Teil vorher erkennen: sie blicken nicht nach unten, sie kneifen die Lider zu, statt sie zu öffnen. „Ein Zeichen von großem Wert ist ein besonderer Gesichts-Ausdruck, der uns stark erinnert an die Grimassen eines erschrockenen Affen. ... Der Chirurg, der seiner Handgeschicklichkeit nicht absolut sicher ist, tut gut, solche Fälle zurückzuweisen oder sie nur nach tüchtiger Morphium-Einspritzung zu operieren. Manche Kranke sind ganz unbändig, aber liegen ruhig nach einer tüchtigen Backpfeife. Verf. hat so manch' Auge gerettet und später die Dankbarkeit der Operierten gewonnen." Gründliche Berieselung der Bindehaut vor der Operation ist eingeführt: in 1300 aufeinanderfolgenden Star-Ausziehungen war nicht ein einziger Fall von Eiterung. Zuerst wird mit der Nadel die Kapsel gespalten, dann der Schnitt, Iridektomie und Linsen-Entbindung verrichtet.

Die Jullunder-Operation[1] ist weniger sicher.

7. The prescribing of spectacles, by Archibald Stanley Percival, M. A., M. B., B. C. Cantab., Senior Surgeon Northumberland and Durham Eye Infirmary, Author of „optics", „Notes of optics" and „Practical Integration". Bristol, John Wright & Sons Ltd., 1910. (159 S.)

Das Büchlein beschreibt die praktischen Verfahren, um Refraktions-Fehler und Muskel-Störungen auszugleichen, und gibt auch in einem optischen Abschnitt die mathematische Lösung der gewöhnlichen Aufgaben und 5 Tabellen, die häufig erfordert werden.

Daß Rogar Bacon Glas aus Belgien erhielt, um mit eigener Hand das erste Leseglas zu schleifen, ist 1908 widerlegt, in Gesch. d. Augenheilk., Graefe-Saemisch XIII, S. 275.

Auch daß Tho. Young bereits im Jahre 1793 den Astigmatismus entdeckt und in den Phil. Transact. beschrieben, ist irrtümlich.

8. Errors of refraction and their treatment. A clinical pocket-book for practitioners and students by Charles Blair, MD., FRCS., surgeon to the Western ophth. Hosp. London, O. S. to the R. Hosp., Richmond. Bristol, John Wright and Sons Ltd., 1910. (12°, 106 S.)

Das kleine Büchlein bezweckt, in gedrängter Form die praktischen Punkte der Refraktions-Fehler auseinanderzusetzen für diejenigen, welche diesem „verhältnismäßig uninteressanten Gegenstand nicht viel Zeit widmen können".

9. Einführung in die Pharmakologie. Für Studierende der Medizin und der Pharmakologie von Dr. phil. L. Spiegel, Univ.-Prof. in Berlin. München 1911, E. Reinhardt. (193 S.)

Das Buch ist eigenartig und lehrreich. Nach einer kurzen, aber wertvollen geschichtlichen Einleitung folgt die Wirkung anorganischer Substanzen (W. der Kationen, der Anionen, Phosphor, Arsen, Antimon, Ammoniak, anta-

[1] Vgl. Centralbl. f. Augenheilk. 1910, Juni- und Juli-Heft.

gonistische Ionen-Wirkungen, kolloidale Metall-Lösungen). Hierauf kommt die Wirkung organischer Verbindungen, Organ-Therapie, Serum-Therapie.

Es ist ein modernes, überaus brauchbares, dabei einfach geschriebenes Lehrbuch.

*10. Bulletins et Mémoires de la Société française d'Ophtalmologie ... Vingt-septième Année, 1910. Paris, G. Steinheil, 1910 (596 S.).

Auf den Inhalt dieser wichtigen Veröffentlichung werden wir bald zurückkommen. An der schön gebundenen Form könnten sich die Herausgeber des Berichts der Heidelberger Versammlung endlich ein Beispiel nehmen.

11. Manuel de Neurologie oculaire par F. de Lapersonne, A. Cantonnet. Paris, Masson & Co., 1910. (368 S.)

Auch wer die wunderbare Neurologie des Auges von Willbrand und Sänger, die in den Jahren von 1899 bis 1909 nunmehr bis zur ersten Abteilung des 4. Bandes vorgerückt ist, sein eigen nennt, wird mit Vergnügen und Nutzen dieses kürzere und fertige, auch mehr zum Lesen geeignete Werk in Gebrauch ziehen. Erwachsen ist dasselbe aus dem Unterricht in der Augenklinik im Hotel-Dieu, dessen Vorzüge ich aus eigenem Zuschauen und Anhören genügend kennen gelernt habe. Das Buch wendet sich nicht nur an Augen- und Nerven-Ärzte, sondern an jeden wissenschaftlichen Arzt.

*12. Transactions of the American Ophth. Society. Fortysixth Annual Meeting, Washington D. C. 1900. Vol. XII, Part. II, Philadelphia, Americ. Ophth. Society 1910. (S. 347—678.)

Auch diese Schrift wird bald genauer erörtert werden.[1]

13. Oogheelkunde Verslagen en bijbladen uitgeven mit het jaarverslag van het Nederlandsch Gasthuis voor ooglijders, N. 51, Utrecht 1910.

*14. Docteur I. Beauvieux.

Traitement du glaucome chronique (Sclerecto-iridectomie et Sclerectomie simple). Paris, C. Delavigne, 1910. (243 S.)

*15. De l'amélioration de la Prothèse oculaire par l'hétéroplastie orbitaire et sur les opérations pseudoplastiques par le Dr. George Bonnefon, Assistent du Dr. Lagrange de Bordeaux. Paris, E. Steinheil, 1909.

*16. Graefe-Saemisch.

197. bis 197. Lieferung. Basedow'sche Krankheit, H. Sattler, Prof. in Leipzig.

17. Optical instruments simply explained by H. T. Davidge, M. J. E. S. London, Percival Marshall & Co. (12°, 83 S.)

Handelt kurz und einfach vom Licht, den Linsen und dem Auge, Operngläsern, Teleskopen, photographischen Linsen u. a. m.

18. Manuel of military ophthalmology. For the use of medical officers of the home, India and colonial services, by M. T. Yarr, F. R. C. S. J., Lt Colonel Army Medical corps ... Second Edition, London, Cassel & Company Ltd., 1909.

Des bekannten Verf.'s gut geschriebenes Büchlein enthält ein interessantes Kapitel über tropische Augenkrankheiten.

Die deutsche Literatur hat ein ähnliches Werk, Roth, Kr. d. Seh-Organs in der Armee, Leipzig 1900.

[1] Ich bemerke, daß in meiner Bücher-Sammlung ein vollständiges Exemplar dieser Transactions vorhanden ist, wie ich es bei meinen amerikanischen Freunden nicht gefunden.

19. Colour-blindness and perception c. by F. W. Edrig de Green, M. D., F. K. C. S. Sec. Ed., London 1909 (322 S.).

Seit längerer Zeit ist kein größeres Werk über Farbenblindheit erschienen. Dieses Buch ist rein praktisch und stützt sich auf die eigene Untersuchung von 116 farbenblinden Personen. Es hat 20 Jahre gedauert, bis Verf. in seiner Heimat die Anerkennung der Tatsache erzwungen, daß gewisse Farbenblinde die Wollprobe bestehen können, und doch eine bestimmte Partie des Spektrums ihnen monochromatisch erscheint.

20. Atlas der äußerlich sichtbaren Erkrankungen des Auges, nebst Grundriß ihrer Pathologie und Therapie, von Prof. Dr. O. Haab in Zürich. Vierte vermehrte und verbesserte Auflage. Mit 86 farbigen Abbildungen auf 46 Tafeln, nach Aquarellen von Maler Johann Fink, und 21 schwarzen Abbildungen im Text. München 1910, J. F. Lehmann's Verlag. (200 S.)

Haab's Atlanten der Augenheilkunde haben sich so eingebürgert, daß wohl jeder Fachgenosse sie besitzt und zu seiner eigenen und anderer Belehrung benützt. So ist denn jede Auflage bald vergriffen, jede neue aber ergänzt und verbessert. Die älteren Werke dieser Art, z. B. von Ammon und von Sichel, aus der Mitte des 19. Jahrhunderts, konnten schon wegen ihres hohen Preises nur eine geringere Verbreitung gewinnen; und darum war der von ihnen gestiftete Nutzen weit geringer.

Gesellschaftsberichte.

1) Berliner Ophthalmologische Gesellschaft.

Vorsitzender: Herr Greeff. Schriftführer: Herr Wertheim.

Sitzung vom 15. Dezember 1910.

1) Herr Flemming: Wirkung des Präparates 606 auf das Auge.

Auf Grund von 165 Fällen von Lues, darunter 68 spezifische Augenerkrankungen, die in der Universitäts-Augenklinik der Charité seit Juli 1910 vor und nach der Injektion von Salvarsan genau untersucht und teilweise behandelt wurden, berichtet Vortr. über die Wirkung von „606" auf das Auge. In den meisten Fällen wurde die intramuskulöse alkalische Einverleibung des Mittels in dem Glutäus angewandt, die Vortr. für ebenso wirkungsvoll wie andre Methoden und am meisten für die allgemeine Praxis geeignet erklärt. Auch die Schmerzen blieben erträglich, in vielen Fällen sogar auffallend gering, wenn das Mittel zur Injektion gebracht wurde, noch ehe durch die Nebronlampe volle Lösung eintrat.

In keinem Falle wurde eine Schädigung des gesunden Auges oder eine Verschlechterung des erkrankten beobachtet, die auf die Injektion zurückgeführt werden konnte. Als eine Arsenwirkung ging mit einer allgemeinen Gewichtzzunahme eine geringe Erhöhung der Sehschärfe meistenteils einher, insofern als nach der Injektion eine Reihe kleinerer Sehproben noch gelesen wurde. In keinem Falle konnte aber andrerseits eine so eklatante Wirkung wie z. B. bei Erkrankung der Schleimhäute beobachtet werden. Meist trat wohl eine geringe Besserung, besonders der subjektiven Störungen, nach der Injektion ein, volle Heilung aber nur in den seltensten Fällen. Sehr gering waren die Resultate bei Keratitis profunda, gut bei Iritis sowohl in frischen, als auch in alten Fällen mit breiten Verwachsungen, auch bei Neuritis und

Stauungspapille wurde einige Male Heilung erzielt, dagegen fast keine Erfolge bei Endarteriitis retinae, Chorioiditis, Sehnerven-Atrophien, Augenmuskel-Lähmungen frischeren und älteren Datums, Pupillenstörungen.

In 7 Fällen von relativ frischer Lues (1 Monat bis 2 Jahre post inf.) trat erst nach der Injektion eine Pupillendifferenz ein, während sie in 3 Fällen auch schon vorher konstatiert wurde. Diese Störungen, sowie eine beobachtete Iritis (schon am 3. Tage post inject.) sowie die in der Literatur berichteten Fälle von Neuritis und Augenmuskel-Lähmungen sind nicht als Arsenwirkung, sondern im Sinne der Herxheimer'schen Reaktion aufzufassen. Rezidive, besonders Iritiden waren relativ häufig. Salvarsan ist somit für die Augensyphilis als ein spezifisches Heilmittel neben dem bewährten Quecksilber und Jod zu begrüßen, aber kein Allheilmittel.

2) Herr Langenhan: Ergebnisse seitlicher Skleraldurchleuchtung des Auges mit starker Lichtquelle. — Nachweis angeborenen spaltförmigen Pigmentmangels des retinalen Irispigmentes (rudimentärste Form des Iriskoloboms).

Vortr. berichtet an der Hand naturgetreuer farbiger Zeichnungen über die Ergebnisse seitlicher, diaskleraler Durchleuchtung normaler und pathologisch veränderter Augen mit starker Lichtquelle. Er bedient sich zu diesen Untersuchungen des von ihm modifizierten Hertzell'schen Ophthalmodiaphanoskopes (variierbare Lichtstärke bis zu 100 N.-K.), das ursprünglich zur Durchleuchtung des Augenhintergrundes vom Rachen her dient, mit zylindrischem Metallaufsatz und konischem Glaskegel versehen für seitliche Skleraldurchleuchtung geeignet ist. Der Durchleuchtungs-Befund der normalen Iris hängt im wesentlichen von 3 Faktoren ab: 1. Stärke der Pigmentierung (die Iris der Neger ist selbst bei Anwendung größter Lichtstärke undurchleuchtbar), 2. Lichtstärke, 3. Weite der Pupille. Bei nicht erweiterter Pupille ist in der Mehrzahl der Augen mit mittelstark pigmentierter Iris der Linsenrand als scharf umrissene schwarze Kreislinie zu erkennen, bei pigmentarmer Irisperipherie sieht man die äußersten Kuppen der Ziliarfortsätze als kleine schwarze Kolben dicht nebeneinander liegen.

Die Verwendung starker Lichtquellen ermöglicht eine genaue Beurteilung der Transparenz-Unterschiede der Bulbuswandung im Bereiche der Ora serrata und des Corpus ciliare Meist lassen sich vier verschiedene transparente, konzentrisch zum Limbus verlaufende, ringförmige Zonen unterscheiden: 1. der tiefschwarze, 1 bis $1^1/_2$ mm breite, etwa 7 mm vom Limbus entfernte Ora serrata-Ring, 2. die etwa 4 mm breite hellere Zone des Orbiculus ciliaris mit meridional gerichteter dunkler Streifung: Orbiculus-Ring, 3. der in Breite und Transparenz sehr variierende dunklere Corpus-Ring (M. cil., proc. cil.), 4. der helle Kammerring (Durchscheinen des hell erleuchteten Kammerwassers durch den der vorderen Kammer angehörenden Teil der Sklera). Bei sehr stark pigmentierten Individuen erscheinen Zone 1 bis 3 gleichmäßig dunkel. Je nach dem Brechungszustand ist der Abstand zwischen Limbus und Ora serrata-Ring verschieden.

Vortr. demonstrierte ferner verschiedene Durchleuchtungs-Befunde pathologisch veränderter Augen. Linsentrübungen und Nachstar leuchten in hellem Weiß (Widerlegung der Würdemann'schen Abbildungen). In differential-diagnostisch schwierigen Fällen von Iriscyste und Iristumor ist die seitliche Durchleuchtung mit Erfolg zu verwenden, desgleichen zur Beurteilung der Ausdehnung von Tumoren des Ciliarkörpers bei behindertem ophthalmoskopischem Einblick.

Schließlich berichtet Vortr. über einen interessanten diaphanoskopischen Befund, den er bei einem großen Prozentsatz völlig normaler, namentlich jugendlicher Augen bei seitlicher Durchleuchtung mit starker Lichtquelle erheben konnte: spaltförmige Defekte des retinalen Irispigmentes nach unten, in denen die Iris völlig transparent erscheint. Meist waren die Defekte auf die mehr peripheren, der unteren Medianlinie benachbarten Irispartien beschränkt, zum Teil aber durchsetzten sie die ganze Breite der Iris, von der Peripherie nach dem Sphinkterrand sich verjüngend. Diese Defekte sind durch das Persistieren eines fötalen Zustandes aus einer sehr frühen Entwicklungsperiode zu erklären (Zurückbleiben eines pigmentlosen Streifen an Stelle der fötalen Augenspalte und als rudimentärste Form des Iriskoloboms anzusprechen). Die Durchleuchtungs-Befunde lehren also, daß Kolobome der Iris auch das retinale Pigment allein betreffen können. Vortr. demonstriert an verschiedenen jugendlichen Individuen die besprochenen Durchleuchtungs-Befunde.

Journal-Übersicht.

I A. v. Graefe's Archiv f. Ophthalmologie. LXXV. 2.

1) **Der Reflexcharakter der Adaptations-Vorgänge, insbesondere der Dunkeladaptation und deren Beziehungen zur topischen Diagnose und zur Hemeralopie,** von Dr. Carl Behr, wissenschaftlicher Assistent der Univers.-Augenklinik in Kiel.

Wollen wir uns Klarheit verschaffen über die Störungen des Dämmerungssehen an sich und ihre theoretische Bedeutung, so dürfen wir nur solche pathologische Fälle verwerten, in denen die Funktionen des Zapfenapparates (Sehschärfe, Gesichtsfeld, Farbensinn) normal sind, oder in denen sich umgekehrt bei normalem Dämmerungssehen eine Störung dieser andern Funktionen vorfindet. Bei rein retinalen und chorioidealen Prozessen werden derartige Verhältnisse nur selten zu erwarten sein. Diese Gesichtspunkte sind bisher nicht zur Geltung gekommen. Man hat nicht beachtet, daß die Dunkeladaptation nicht nur von den Stäbchen, sondern in höherem Grade von dem Wiederersatz des Sehpurpurs abhängt, und daß diese sekretorische Tätigkeit, wie man vermuten darf, von einem nervösen Zentrum, sei es im Gehirn, Rückenmark oder Sympathicus geregelt wird.

Verf. glaubt durch seine Untersuchungen ein solches höheres nervöses Zentrum nachgewiesen zu haben. Bei seinen Schlußfolgerungen steht er auf dem Boden der Duplizitätstheorie. Wahrscheinlich ist die Tätigkeit des Stäbchen und der Zapfen zeitlich voneinander getrennt. Der Zapfen-Apparat vermittelt die Lichtempfindung im Zustande der Helladaptation, der Stäbchenapparat im Zustande einer vorgeschrittenen Dunkeladaptation. Hochgradige Funktions-Beeinträchtigung des einen Apparates kann ohne nachweisbare Funktionsstörung des andern bestehen. Die Annahme, daß ein isolierter Ausfall nicht bei retinalen, eher bei zentralen Erkrankungen vorkommt, wurde bei einer Reihe von Kranken bestätigt.

In normalen Augen haben zwei gleichweit exzentrisch gelegene Netzhautstellen annähernd denselben Schwellenwert und nach $^3/_4$stündiger Dunkeladaptation dieselbe Empfindlichkeits-Steigerung erfahren. Ganz anders gestalten sich die Verhältnisse, wenn das eine Auge dauernd belichtet wird.

Der steile Anstieg der Empfindlichkeit nach den ersten Minuten des Dunkelaufenthaltes fällt vollkommen aus und vollzieht sich statt dessen langsam und gleichmäßig. Der nach $^3/_4$stündigem Dunkelaufenthalt erreichte Endwert der Empfindlichkeit ist ungefähr um die Hälfte geringer, als der, welcher nach binokularer Dunkeladaptation monokular bestimmt wird. Eine Herabsetzung der Empfindlichkeit des Stäbchen-Apparates ist aber nur in den Bezirken vorhanden, welcher durch korrespondierende Punkte in Beziehung zu dem belichteten Auge stehen. In den nasalen peripheren Bezirken, wo eine derartige Beziehung fehlt, ist die Empfindlichkeits-Zunahme normal.

Diese Beobachtungen beweisen, daß die Stäbchenfunktion bzw. die Regeneration des Sehpurpurs kein reiner retinaler Prozeß sein kann, sondern von einem höheren Zentrum abhängt.

Die eingehende Untersuchung eines größeren Krankenmaterials ergab, daß bei Atroph. n. optici trotz normaler Sehschärfe und trotz eines normalen oder doch fast normalen Gesichtsfeldes die Stäbchenfunktion hochgradig gestört sein kann. Dasselbe gilt für Chiasma-Erkrankungen in den nicht affizierten Gesichtsfeldhälften. Nach den bisherigen Beobachtungen leidet die Stäbchen-Funktion besonders bei entzündlichen und entzündlich-degenerativen Prozessen, während durch einfache Kompression mehr die Zapfen (Sehschärfe, Farbensinn) geschädigt werden.

Bei intracerebral bedingten, unvollständigen, relativen Hemianopsien fehlt trotz Störungen des Farbensinns jede Beeinträchtigung der Dunkeladaptation. Dieses verschiedene Verhalten ist für die Differentialdiagnose verwertbar.

Das Zentrum für die Stäbchenfunktion (Regeneration des Sehpurpurs) liegt vermutlich zwischen Tractus opticus und intracerebraler Leitungsbahn.

Hemeralopie kann bei hochgradiger Herabsetzung der Stäbchen-Funktion fehlen und umgekehrt vorhanden sein, wenn nicht die geringste Störung der Dunkeladaptation besteht. Sie hängt vermutlich mit der Zapfenfunktion in irgend einer Weise zusammen.

Der Stäbchenapparat übt keinen Einfluß auf die Pupille. Bei Tractus-Hemianopsien sind Pupille und Lidspalte auf der mit der Hemianopsie gleichnamigen Seite erweitert. Bei intracerebral bedingten Hemianopsien fehlt dieses Symptom.

---

2) **Zur Anatomie der Streifenbildung nach Netzhaut-Ablösung**, von Henning Rönne in Kopenhagen.

Verf. fand in Übereinstimmung mit Müzlich und Uhthoff, daß es sich um subretinale Auflagerungen auf der Chorioidea handelt, die aber nicht, wie Müzlich annimmt, aus geronnenem organisiertem Fibrin, sondern nach dem Verhalten bei Gieson-Färbung aus Bindegewebe bestehen. Dabei ist nicht ausgeschlossen, daß das Bindegewebe sich aus einem ursprünglich fibrinähnlichem Exsudat entwickelt hat.

---

3) **Zur Bewertung der Resectio opticociliaris.** Klinische und anatomische Befunde, von Privatdozent Dr. Walther Löhlein, Assistent der Univ.-Augenklinik in Greifswald.

Meistens findet nach der Resektion eine Regeneration der hinteren Ziliarnerven statt, und dabei entwickelt sich in der Mehrzahl der Fälle eine unregelmäßige Wucherung markhaltiger Nervenfasern am hinteren Augenpol, die einzeln zur Bildung eines ausgedehnten Narbenneuroms führen. Trotzdem kann die Schmerzhaftigkeit vollständig beseitigt sein, wenn nicht etwa in

den betreffenden Augen entzündliche Prozesse oder glaukomatöse Zustände bestehen. Nach den bei einer großen Anzahl früher Operierter gewonnenen Erfahrungen ist das Indikationsgebiet für die Resektion sehr eng. Primäres Glaukom und alle Fälle, in denen die Möglichkeit einer sympathischen Ophthalmie in Frage kommt, sind ausgeschlossen. Bei Sekundärglaukom liegen die Verhältnisse günstiger, und gleiche Aussicht auf Erfolg bieten Fälle von Iridocyclitis chronic., Phthisis dolorosa, Keratitis vesiculosa. Dabei ist aber zu berücksichtigen, daß die kosmetischen Erfolge viel zu wünschen übrig lassen. Abgesehen von der sich nicht selten entwickelnden Phthisis bulbi ist die Schielstellung unvermeidlich. Einzelne Arbeiter mögen diese Nachteile in den Kauf nehmen, um die Unbequemlichkeiten einer Prothese zu vermeiden. Bei intraokularen Tumoren ist die Resektion geradezu verderblich, weil sie die Entwicklung von Metastasen befördert.

---

4) **Zur Pathologie und Therapie der Orbitalphlegmone. Hochgradige Verbiegung und lakunäre Faserdegeneration im Opticus,** von Prof. Dr. A. Birch-Hirschfeld, Assistent an der Univ.-Augenklinik in Leipzig.

„Bei einer Orbitalphlegmone, die anatomisch unter dem Bilde der Thrombophlebitis mit multipler Abszeßbildung und Infiltration der ganzen Orbita verlief, kam es durch scharfe seitliche Abbiegung des Opticus dicht hinter dem Bulbus zur Papillenschwellung und zur Zerreißung eines größeren Teiles von Nervenfasern, ohne daß sich eine Entzündung des Nervenstammes oder Thrombose der Zentralgefäße nachweisen ließ.

Da sich die mehrfache ausgiebige Inzision und Drainierung der Orbita als unzureichend erwies, wurde die Exenteratio orbitae ausgeführt, die, vielleicht unterstützt durch Kollargol-Behandlung nach Credé, einen günstigen Ausgang des Leidens herbeiführte."

---

5) **Experimentelle Untersuchungen über die Regeneration des Epithels der Kornea unter normalen Verhältnissen und unter therapeutischen Maßnahmen,** von Dr. Emil Insélins aus Wiborg. (Aus der Univ.-Augenklinik in Freiburg i. Br.)

Trepandefekte sind für die Untersuchung sehr geeignet. Wird ein zentraler Defekt gesetzt, so zeigen sich sogleich am Limbus, also weitab von der Wunde, karyokinetische Kernteilungs-Figuren in den tiefen Epithelschichten. Die Zellen rücken nach dem Defekte vor — „karyokinetische Welle" — und erreichen ihn in wenigen Stunden. Nach 8 bis 12 Stunden findet man an der Hornhautperipherie keine Mitosen mehr. Etwas vor dieser Zeit ist durch Zellteilung neugebildetes Epithel am Rande des Defektes keulenförmig in ihn hineingesunken. Zylindrische Zellen erstrecken sich bis zur Spitze der Keule. Das Epithel rückt nun vom Rande her vor bis der Defekt überhäutet ist. Beim Kaninchen beträgt die Wachstumsgeschwindigkeit etwa 1 mm in 12 Stunden. Es kann vorkommen, daß kleine vorspringende Teilchen des Parenchyms von Epithelzellen umwuchert werden und im Schnitt als Inseln erscheinen. Eine passive Gleitung des ursprünglichen Epithels vom Rande in den Defekt findet nicht statt.

Kokaïn wirkt auch in schwachen Lösungen hemmend auf die Regeneration, schon 4%ige Lösungen schädigen erheblich. Subkonjunktivale Injektionen von physiologischer Kochsalzlösung beschleunigen die Regeneration etwas, mehr noch 2%ige Lösungen, dagegen sind 4 bis 6%ige Lösungen schädlich. Sublimat verhält sich ähnlich wie Kochsalz, $^1/_{10000}$ etwas fördernd,

$^1/_{2000}$ schädlich. Dionin (10 %) wirkt etwas beschleunigend. Feuchte Wärme regt den Epithelersatz an, Kälte hemmt ihn.

---

6) **Bemerkung zur Arbeit der Herren Dr. J. Igersheimer und Dr. L. Ruben: Zur Morphologie und Pathogenese der Naphthalinveränderungen am Auge.** (Arch. f. Ophth. LXXIV. S. 484), von J. van der Hoeve.

Verf. macht darauf aufmerksam, daß die genannten Autoren ihn nicht richtig verstanden haben. Er erzielte auch mit α-Naphthol schwere Veränderungen in Netzhaut und Linse.

---

7) **Über die Schädlichkeit und Brauchbarkeit unsrer modernen Lichtquellen.** Erwiderung auf die unter gleichem Titel im Arch. f. Ophth. LXXIII erschienene Arbeit von Hertel und Henker, von Dr. F. Schanz und Dr. Ing. K. Stockhausen in Dresden.

Es ist zweifellos festgestellt, daß die kurzwelligen Lichtstrahlen aller Wellenlängen auf das Auge einwirken und bei intensiver Einwirkung nachweisbare Veränderungen erzeugen. Die unterste Grenze, bei der die Einwirkung beginnt, ist noch nicht erforscht. Wenn, wie Hertel schon früher angab, nur die Strahlen reizend wirken, welche von den Zellen absorbiert werden, so besitzen wir durch unsre Kenntnisse auf diesem Gebiete eine Handhabe, um die auf die einzelnen Gewebe verschieden wirkenden Spektralgebiete zu begrenzen. Wir haben zur Zeit keine künstliche Lichtquelle, bei der die Intensität in einzelnen Spektralgebieten des Ultraviolett die des Tageslichtes nicht übertrifft. Auch Hertel und Henker geben zu, daß keine der von ihnen untersuchten Lampen ohne Bedeckung für Beleuchtungszwecke empfehlenswert ist.

Das Wolkenlicht ist wenig konstant und kann daher nicht als Normallicht dienen. Diffuses Tageslicht führt der Linse ultraviolette Strahlen zu und ist wahrscheinlich nicht so unschädlich wie man annimmt.

Herter und Henker haben bei ihren vergleichenden Untersuchungen die Flächenhelle der zu vergleichenden Lichtquellen nicht bestimmt und die ihr entsprechenden Belichtungszeiten nicht berücksichtigt. Die Schlußfolgerungen sind daher nicht zutreffend.

Die ultravioletten Strahlen der künstlichen Lichtquellen sind für das Auge Verunreinigungen des Lichtes. Die Euphosgläser sind so abgepaßt, daß sie unter verschiedenen Bedingungen die Fluoreszenz der Augenmedien verhindern. Daß 4 bis 5 mm dicke Stargläser in 1 mm dicker Schicht noch ultraviolett durchlassen, beweist nichts gegen ihre Brauchbarkeit. Die dünneren Gläser sind anders gefärbt und in der Tat undurchlässig für Ultraviolett.

Scheer.

II. Klinische Monatsblätter für Augenheilkunde. 1910. Mai bis Juni.

1)) **Beitrag zur pathologischen Anatomie des Chorioidealsarkoms,** von A. Botteri.

Verf. gibt die mikroskopische Untersuchung eines gefäßreichen schalenartigen Spindelzellenchondrosarkom der Aderhaut, welches sekundär zu einer enormen Vorwölbung der stark verdünnten und ausgedehnten, jedoch nirgends perforierten Lederhaut geführt hat.

---

2) **Gummöse Syphilis der Tränendrüse,** von Enrique Mendez.

Es handelt sich um eine haselnußgroße Gummigeschwulst der Tränendrüse, die entfernt worden war.

---

3) **Orbitalcyste von versprengter Schleimhaut ausgehend,** von Enrique Mendez.

Verf. gibt die mikroskopische Untersuchung einer Orbitalcyste, die hinter der Trochlea saß und von da entfernt wurde. Eine Verbindung der Cyste mit einer Nebenhöhle bestand nicht. Dieselbe hatte sich in der Orbita von versprengter Schleimhaut entwickelt.

---

4) **Zur Kenntnis der Mischgeschwülste der Tränendrüse,** von Enrique Mendez.

Es handelt sich um einen von der rechten Tränendrüse ausgehenden Tumor, der von einer großen Anzahl von Mesodermalgeweben und Epidermis durchzogen war. Es war eine Mischgeschwulst und nicht ein echtes Teratom, weil ihm die Gewebe fehlen, welche aus dem Entoderm hervorgehen.

---

5) **Ein Beitrag zur pathologischen Anatomie der Diplobazillen-Conjunctivitis,** von S. Miyashita.

Es handelte sich um eine Exazerbation einer ganz chronisch verlaufenen und vernachlässigten Diplobazillen-Conjunctivitis mit Geschwürsbildung in ihrem Verlauf. Der Patient starb an Erysipel. Bei der mikroskopischen Untersuchung des Konjunktival-Sekretes ließen Staphylokokken neben Diplobazillen nachweisen. Es bestand eine papilläre Wucherung der Konjunktiva palpebrarum und zwar auf dem Tarsus. Die Papillenbildung war durch die starke Zell-Infiltration und Hyperämie des adenoiden Gewebes veranlaßt. Die Hauptmassen dieser Infiltration bildeten Plasmazellen. Die Epithelien zeigten eine ungewöhnlich starke Verschleimung.

---

6) **Über ein beachtenswertes Bewegungsphänomen des Auges,** von W. Lohmann.

In einem Falle trat bei Beschattung des linken Auges mit der Hand eine Bewegung des rechten Auges nach innen und etwas nach unten ein. Dabei erfolgte eine leichte Rollung des vertikalen Durchmessers. In einem zweiten Falle stellte sich bei Bedeckung des linken Auges das Auge tiefer und etwas nach einwärts; dabei erfolgt eine leichte Rotation des vertikalen Hornhaut-Durchmessers.

---

7) **Sehnerven-Atrophie, Netzhaut-Blutungen und Ödem infolge von Thorax-Kompression,** von P. Stöwer.

Nach einer Thorax-Kompression infolge eines Unfalles traten bei einem 26jährigen Bergmann beiderseits Netzhaut-Blutungen, Netzhaut-Ödem und Sehnerven-Atrophie auf.

---

8) **Beitrag zur Vervollkommnung der May'schen Symblepharon-Operation (bei vorhandenem Bulbus),** von Ernst Haitz.

Bei einem Maurer war infolge einer Kalk-Verbrennung ein Symblepharon des unteren Lides entstanden. Nach Vollendung der Narben-Schrumpfung operiert Verf. dies in folgender Art: Er durchschneidet die Narbenstränge möglichst an der Hinterfläche des Septum orbitale und unterminiert gerade

nach unten so weit, daß das Messer allseits den Knochen berührt. Alsdann transplantiert er einen etwa 6—7 cm langen und 6 cm breiten Hautlappen von der Innenfläche des Oberarms in die gebildete Tasche in der Art, daß der eine Rand des Lappens an dem Lidrand beginnt und der andre bis tief in den Fornix hinein reicht. Der Lappen wird darauf durch eine Celluloidplatte gegen die Innenfläche des untern Lides gedrückt durch Ligaturen, welche durch die Platte, den Hautlappen und das Lid geführt werden. Platte und Nähte werden nach 8 Tagen entfernt.

9) **Ein Operations-Verfahren zur Ausräumung des Infundibulum orbitae mit Erhaltung des Augapfels,** von Calderaro.

Das Verfahren des Verf.'s besteht in der Bildung eines großen Lappens, welcher die beiden Lider mit dem Bindehautsack und den von den Muskeln und dem Sehnerven abgetrennten Augapfel umfaßt. Beim Umschlagen eines solchen Lappens wird die Orbitalhöhle bloßgelegt, welche sich mit der größten Regelmäßigkeit ausräumen läßt, derart, daß man die unbedingte Sicherheit erlangt, daß in der Orbita kein Fetzchen des Tumors zurückgeblieben ist, das entfernt werden konnte.

10) **Über die Behandlung der sympathischen Ophthalmie mit großen Dosen von Natron salicylicum oder Aspirin,** von H. Gifford.

Verf. behandelt die sympathische Ophthalmie, sobald sie ausgebrochen ist, mit großen Dosen von Natron salicylicum, 10—13 g täglich. Statt dieses Mittels kann man auch Aspirin oder ein andres Salizyl-Ersatzmittel gebrauchen. Unter 16 so behandelten Augen waren 2 schlechte, 1 mittelmäßiger, 1 guter und 12 sehr gute Erfolge zu verzeichnen.

11) **Die Grenze der Sehschärfe,** von Walther Thorner.

Die Sehschärfe des Menschen hat bei den als vollkommensten gefundenen Augen ihren höchstmöglichen Grad schon erreicht. Die Sehschärfe kann nicht größer als 5fach sein, d. h. 2 Punkte auflösen, deren Netzhautbild mindestens um 0,8 μ voneinander entfernt ist. Diese Größe ist aber die Hälfte der von Fritsch als kleinste gefundenen Zapfenwerte, so daß, wenn ein Punkt sich auf der Mitte eines Zapfenelementes abbildet, der nächste schon auf ein Nachbar-Element fällt. Die Ausbildung der Zapfen braucht also nicht feiner zu sein, als sie es schon ist, für die Sehschärfe kann damit nichts gewonnen werden. Eine Vergrößerung des Auflösungsvermögen des Auges ist nur möglich durch eine Vergrößerung des Organes, wie man sie künstlich durch Fernrohre ausführt.

12) **Akkommodations-Krampf und Augenzittern der Bergleute,** von J. Ohm.

Für die Sehstörungen, an denen manche Bergleute leiden, ist außer den durch die Schwingungen des Auges hervorgerufenen Scheinbewegungen noch die durch Akkommodations-Krampf hervorgerufene Unklarheit der Gegenstände verantwortlich zu machen.

13) **Über das sogenannte Chlorom und dessen Histogenese,** von Sadao Suganuma.

Das sog. Chlorom ist eine sekundäre Erscheinung bei einer Erkrankung des lymphatischen und hämatopoetischen Apparates. Dasselbe ist in zwei

Formen zu teilen: in ein lymphoides und ein myeloides Chlorom. Das myeloide Chlorom ist immer myelogen, das lymphoide ist aber nicht immer lymphogen, sondern kann auch myelogen sein. Die Atiologie der Krankheit ist noch unbekannt. Tuberkulose der Lymphdrüse scheint kein veranlassendes Moment für ihre Entstehung zu sein. Die grüne Färbung der Neubildungen ist durch die interzellular sich befindlichen Pigmentkörnchen bedingt, welche alle Reaktion für Fett geben.

14) **Beitrag zu den Erfahrungen über Ring-Abszeß der Hornhaut,** von G. Cramer.

Nach einer Verletzung der Hornhaut trat nach 24 Stunden ein Ringabszeß der Hornhaut auf. Das Gewebe an der Korneo-Skleralgrenze war schon so zerstört, daß bei der Berührung Glaskörper austrat, worauf die Exenteratio bulbi ausgeführt wurde. Vom Epitheldefekt aus war eine direkte Infektion der Hornhaut mit schwerer Iritis eingetreten.

15) **Zur Panophthalmitis durch Subtilis-Infektion nach Hackensplitter-Verletzung,** von Kodama.

Im vorliegenden Falle handelte es sich um einen Ring-Abszeß der Hornhaut, der eine Panophthalmitis zur Folge hatte, infolge eines Trauma und die Enucleatio bulbi notwendig machte. Es handelte sich wahrscheinlich um eine Subtilis-Infektion.

16) **Metastatische Ophthalmie nach einem Furunkel im Nacken,** von K. Augstein.

Bei einem 24jährigen Manne, der seit 12 Tagen an einem Furunkel im Nacken litt, trat plötzlich mit Schüttelfrost eine metastatische Ophthalmie des rechten Auges auf, infolge deren dasselbe erblindete.

17) **Über einige Fälle von endogener Kokken-Infektion des Auges,** von Anton Lutz.

Im ersten Falle handelt es sich um einen an schwerem Diabetes leidenden Mann, der im Anschluß an Nacken-Furunkel an einer Iridochorioiditis suppurativa erkrankte, die sich zur Panophthalmie steigerte, mit spontaner Perforation. Im Eiter fand sich der Micrococcus pyog. aureus. Im zweiten Fall fand sich ein riesiger Abszeß in der Sklera, der spontan nach außen perforierte. Hier fand sich ebenfalls der Micrococcus pyogenes aureus. Der dritte Fall betraf einen an Meningitis cerebrospinalis epidemica erkrankten Mann, bei dem sich eine Iridochorioiditis suppurativa mit Ausgang in Panophthalmie entwickelt hatte. Durch Punktion der Vorderkammer ließ sich hier der Micrococcus meningitidis kulturell im Auge nachweisen.

18) **Ein Fall von Pils-Konkrement der Tränen-Röhrchen,** von F. von Herrenschwand.

Im oberen Tränen-Röhrchen des linken Auges einer Schweinemagd fand sich der Bacillus mesentericus, den eine eitrige Sekretion veranlaßt hatte.

19) **Ein Fall von Stauungspapille und Erblindung nach Keuchhusten, geheilt durch Trepanation,** von Albrecht Nacht.

Bei einem 7jährigen Mädchen trat bei Keuchhusten ziemlich plötzlich Erblindung beider Augen auf. Bei der ophthalmoskopischen Untersuchung

fand sich das Bild der Stauungspapille. Dieselbe war zurückzuführen auf eine durch die häufigen Keuchhusten-Anfälle hervorgerufene venöse Stauung mit Transsudationen, vorzüglich in die Gehirnbinnenräume, ohne jede entzündliche oder Toxin-Wirkung. Die Trepanation wurde ausgeführt. Danach stellte sich allmählich das Sehvermögen wieder her und der ophthalmoskopische Befund wurde ein normaler.

---

20) **Zur Frage der Keratitis parenchymatosa centralis annularis,** von A. Vossius.

Verf. hält die Keratitis parenchymatosa annularis Gilbert gegenüber für eine besondere Varietät der Keratitis parenchymatosa.

---

21) **Über die Anwendung strömenden Dampfes in der Augenheilkunde,** von Alfred Perlmann.

Nach Verf. besteht die Wirkung strömenden Dampfes auf äußere Haut, Lider, Bindehaut und Hornhaut in Schmerzstillung und Anästhesierung, Anregung des Stoffwechsels, des Blut- und Lymphstromes und Erhöhung der Temperatur. Sie empfiehlt sich bei Neuralgien und rheumatischen Leiden, bei Entzündungen der Haut, der Lidränder und der Tränenwege zur Beschleunigung der Abszedierung, zur Hautpflege durch Anregung der Drüsentätigkeit, vorteilhaft mit Haut-Massage verbunden und bei gewissen Formen chronischer Bindehaut-Katarrh, zur Vorbereitung der Konjunktiva für die Aufnahme des Ätzmittels. Macht man durch hornhauterweichende Mittel (Holokain) das Augeninnere der Einwirkung des Dampfes zugänglich, so fördert es erheblich die Reifung und Aufsaugung des Stars.

---

22) **Zur Einführung der internationalen Astigmatismus-Bezeichnung,** von E. Pflüger.

Veränderung der Skala am Ophthalmometer-Bogen, der internationalen Astigmatismus-Bezeichnung entsprechend. Horstmann.

III. Fortschritte der Medizin. 1910. Nr. 30.

Zur Klinik und Pathologie der Atoxyl-Amblyopie, von Prof. Dr. A. Birch-Hirschfeld.

Verf. veröffentlicht die Krankengeschichten von 2 Fällen und sieht das Verhängnisvolle im Krankheitsbilde dieser Vergiftung in unsrer Unkenntnis über die Höhe der toxischen Dosis, in der Unbestimmtheit der ersten Symptome und in dem schnellen, völligen Verfall des Sehvermögens trotz Aussetzen des Giftes beim ersten Anzeichen einer Vergiftung, die jeder Therapie spottet.

Nr. 32.

Augenaffektionen bei Hydrops der Nebenhöhlen der Nase, von Privatdozent Dr. C. Hirsch.

1. Vorstellung einer Kranken von 58 Jahren mit Hydrops des Antrum Highmori, Sinus frontalis und des Sinus ethmoidales der linken Seite und des Sinus frontalis der rechten Seite. Beiderseitige Sehnervenatrophie.

2. Demonstration des Röntgenbildes einer 46jährigen Frau mit Hydrops der linken Stirnhöhle. Die subjektiven Augenbeschwerden, die zur Aufdeckung des Leidens führten, waren ganz unbedeutend. Hingegen bestand seit

20 Jahren Migräne, die jeder Behandlung trotzte. Links leichter Exophthalmus und Verlagerung des Augapfels nach außen unten.

Nr 34.

Über das eitrige Hornhautgeschwür, von Dr. A. Loewenstein.

In den vom Verf. beobachteten 21 Diplobazillen-Geschwüren handelte es um ein gleichmäßig grau belegtes Ulcus, das nirgends die benachbarte Hornhaut unterminiert; der Verlauf und die Behandlung der beiden Geschwürsarten sind grundverschieden. Während beim Pneumokokken-Ulcus selbst eine eingreifende Therapie, wie sie die Verschorfung darstellt, noch nicht in allen Fällen den Erfolg verbürgt, genügt in den Fällen von Diplobazillen-Geschwür gründliche Zink-Einträufluug oder nach Elschnig ausgiebige Anwendung von Oxycyanbädern. Fritz Mendel.

IV. Archives d'Ophtalmologie. 1910. Mai bis August.

1) **Prognose der primären Karzinome der Orbita,** von Rollet.

Die meist mit einer Kapsel versehenen Neubildungen des Sehnerven geben eine relativ gute Prognose. Als Operationsverfahren kommen zwei Methoden in Betracht: die radikale und die Krönlein'sche Operation. Eine ältere Arbeit ergibt als Resultat der ersteren 6%, der zweiten Operation 14% Rezidive unter im ganzen 170 Fällen.

Sehr viel schlechter ist die Prognose der nicht eingekapselten, von den weichen intraorbitalen Teilen ausgehenden Tumoren.

2) **Schnitt durch die Ziliarzone oder Ziliartomie,** von Abadie.

Die neue Operation ist bestimmt, gewisse Formen von Glaukom zu bekämpfen, welche der Iridektomie widerstehen. Nach Ablösung der Konjunktiva durch einen am Limbus beginnenden Meridionalschnitt und Unterminierung werden Fäden durch die beiden so entstehenden Lappen gelegt. Darauf wird mittels des dreieckigen Richter'schen Messers, dessen Spitze gegen das Zentrum des Bulbus zielt, durch den nervösen Ziliarplexus ein etwa 7 bis 8 mm langer Meridionalschnitt gelegt und die Konjunktiva darüber geknotet. Sowohl bei absolutem Glaukom, als auch in Fällen von rezidivierendem Glaukom nach Iridektomie hat der Eingriff dem Verf. gute Resultate gegeben.

3) **Beitrag zur Pathogenese der Aderhautruptur,** von Lagrange.

4) **Akkommodations-Lähmung bei Glaukom,** von Cabannes.

Bezüglich der Prognose ist es wichtig zu wissen, daß plötzliche Akkommodations-Lähmung die Bedeutung eines akuten Anfalles hat und ein erschwerendes Symptom darstellt. Namentlich ist es wichtig, in späterem Lebensalter, wo die Akkommodation physiologisch abnimmt, auf derartige Zustände zu achten. Nach Verf. ist dieses Symptom eine Mahnung, sofort zu operieren.

5) **Klinische Bedeutung der chirurgischen Behandlung der hochgradigen Myopie,** von Bonnefon.

Verf. empfiehlt auf Grund seiner Resultate die Diszission der klaren Linse unter den bekannten Indikationen und Kontra-Indikationen.

6) **Turmschädel und Opticusatrophie,** von Terrien.
Mitteilung eines Falles.

7) **Traumatische Keratitis zirkulärer Form,** von Bistis.

8) **Ein Fall von geheiltem Pemphigus,** von E. und F. Landolt.
Die Heilung gelang durch Transplantation gesunder gestielter Hautlappen an die Stelle der exstirpierten kranken Bindehaut. Das zweite Auge hatte bereits totales Symblepharon und nur noch Lichtschein.

9) **Herausreißung eines Lappens der Vorderkapsel bei der Star-Operation,** von Terson.
Verf. ist prinzipiell dafür, um Nachstar zu vermeiden. Auch bei verdickter Kapsel ist sein Vorgehen gefahrlos.

10) **Tuberkulose des Tränensackes,** von Fage.
Sie kommt in 3 Varietäten vor: Die erste entwickelt sich in der Umgebung, aber außerhalb des Sackes. Die zweite befällt die Schleimhaut selbst und die dritte sitzt in der knöchernen Umhüllung des Sackes.

11) **Neues Verfahren bei Distichiasis,** von Marquez.
Das Verfahren ist eine Kombination der Operationen von Jäsche-Arlt und Santa-Cuir. In kurzem Referat ohne Abbildung nicht gut zu beschreiben.

12) **Neuralgischer Herpes der Hornhaut,** von Chauvin.
Bringt nichts Neues.

13) **Epithelialer Mischtumor der Gegend der Tränendrüse,** von van Duyse.
Nach den den Tumor zusammensetzenden Elementen handelt es sich um ekto-mesodermatischen Ursprung. Diese Tumoren nähern sich den Dermoiden und Teratomen.

14) **Chirurgische Behandlung des sekundären Strabismus,** von Terson.

15) **Irido-Chorioiditis bei fistulierender Narbe nach Star-Operation,** von Dupuy-Dutemps.
Die Behandlung besteht im allgemeinen in Kauterisation der Narbe mit oder ohne Eröffnung der Vorderkammer und Herüberziehen eines mobilisierten Bindehautlappens über den oberen Teil der Hornhaut, so daß die Narbe bedeckt ist. Der Lappen wird mit 2 Nähten am Limbus befestigt.

16) **Pathogenese der phlyktänulären Entzündung,** von Lafon.
Unter den verschiedenen Ursachen des Leidens spielt die gastro-intestinale Autointoxikation die Hauptrolle. Eine diätetische Behandlung führt daher sehr oft zum Ziele.

17) **Einheitlichkeit der Notierung und Abkürzungen in der ophthalmologischen Praxis,** von Bourgeois.
Enthält recht beherzigenswerte Vorschläge.

18) **Beziehungen des Tränen-Nasenkanals zu dem mittleren Gange und zum Infundibulum,** von Aubaret und Bonnefon.

19) **Untersuchungen über die Entwicklung der Pupillarmembran beim Menschen,** von Cosmettatos.

20) **Retinitis bei Harnstoff-Verhaltung ohne Albuminurie,** von Cantonnet.

Das Bild der sog. Retinitis albuminurica findet sich öfter als man glaubt in Fällen, in denen man keine Albuminurie entdecken kann. Eine Stoffwechsel-Untersuchung würde dann oft ergeben, daß die Stickstoff-Ausscheidung eine verringerte ist. Es erscheint nicht ausgeschlossen, daß dieses Symptom häufig der erste Anlaß zum Auftreten der Retinitis ist. Es ist klar, daß die Prognose also wechselt, je nachdem es sich zunächst nur um eine toxische Retinitis handelt, oder, wenn bereits eine Nephritis besteht, mit Albuminurie einhergeht.

21) **Leukosarkom, ausgehend vom Ziliarkörper,** von Puscariu. Moll.

V. Annales d'Oculistique. 1910. Juni bis August.

1) **Systematische Technik der Dacryocysto-Rhinostomie,** von Toti.

Die Operation ist erdacht für schwere Fälle von chronischer Dacryocystitis mit Fistelbildung, um den Tränen wieder einen dauernden Abfluß nach der Nase zu erlassen. Der Eingriff erscheint etwas kompliziert und jedenfalls subtiler als die Exstirpation des Tränensackes.

2) **Naht bei Star-Operation,** von Kalt.

Empfehlung des Verfahrens bei allen unkomplizierten Staren unter Ausführung der einfachen Extraktion ohne Iridektomie.

3) **Die Kystektomie bei der Star-Operation,** von Stanculeanu.

Empfehlung einer neuen Kapselpinzette, deren äußerste Enden eine größere Rundung aufweisen und so die Iris vermeiden lassen.

4) **Hämorrhagien hinter Netz- und Aderhaut,** von Gonin.

Mitteilung von drei Beobachtungen, aus denen hervorgeht, daß die hinter der Aderhaut liegenden Blutungen viel dunkler und unbegrenzter erscheinen. Die Resorption tritt schneller ein, und es bleiben weniger ophthalmoskopisch sichtbare Reste zurück. Die Prognose ist eine bessere bezüglich des Sehens.

5) **Richtung der Hauptmeridiane des astigmatischen Auges zur Seitenneigung des Kopfes,** von Oreste.

Neigt ein astigmatisches Individuum den Kopf seitwärts, so macht das Auge in den meisten Fällen eine entgegengesetzte Rollung und zwar im Mittel um 4—5°.

6) **Melanosarkom der Aderhaut,** von Teillais

Die Entwicklung des Tumors scheint 8—10 Jahre gedauert zu haben.

7) **Vordere Sklerektomie in Fällen, wo Iridektomie gefährlich oder ungenügend erscheint,** von Terson.

8) **Okulare oder periokulare Lokalisationen bei Staphylokokken-Infektion,** von Morax.

Bei allgemeiner Staphylokokken-Infektion ist das Auftreten eines okularen Herdes oft das erste Symptom. Intraokular kommt die metastatische Chorioretinitis in Betracht, während sich die Infektion periokular als Skleritis, Tenonitis. Orbitalabszeß und Periostitis äußert. Der Verlauf ist im Gegensatz zur Streptokokken-Ophthalmie ein viel langsamerer.

9) **Metastatische Skleritis als Anfangssymptom einer Allgemein-Infektion mit Staphylokokken,** von Dupuy-Dutemps und Lamarchal.

Vgl. die vorherige Arbeit.

10) **Untersuchungen über Sehschärfe,** von Pergens.

11) **Sporotrichose der Iris,** von Jeanselme und Poulard.

Neben der akuten Iritis bestanden multiple subkutane Knoten, deren kulturelle und bakteriologische Untersuchung Sporothrix erkennen ließ. Die Wassermann'sche Reaktion war negativ. Die Iritis heilte mit Pupillarverschluß. Als Eingangspforte der Infektion kommt ein Unterschenkelgeschwür in Betracht. Unter Jodbehandlung ging sowohl die Iritis wie die Knotenbildung in der Haut zurück.

12) **Primäre Sporotrichose der Bindehaut,** von Morax und Cruchandeau.

13) **Ein Fall von primär orbitaler und palpebraler Sporotrichose,** von Velter.

14) **Experimentelle Sporotrichose des Kaninchenauges,** von Fava.

Subkonjunktivale Impfung macht nach 12—18 Tagen gelbliche Knötchen, ohne Störung des Allgemeinbefindens. Ähnlich ist der Verlauf nach Impfung der Hornhaut. Nur kommt es hier nach Perforation der Hornhaut zu Iritis mit Reinkultur im Kammerwasser. Nach Impfung des Glaskörpers kommt es zu schweren Zerstörungen der Augenhäute.

15) **Retinitis pigmentosa bei Taubstummen,** von Chaillous.

Unter 4 Fällen bestand einmal Blutsverwandtschaft.

16) **Ein Fall von Varicocele der Orbita,** von Bichelonne.

17) **Einseitige Katarakt durch elektrischen Schlag,** von Bichelonne.

Nur wenn der Kontakt nahe dem Auge liegt, kann es zu Starbildung kommen. Die Spannung des Stromes hat keinen nennenswerten Einfluß. Die Starbildung tritt erst im weiteren Gefolge des Unfalles auf und ist auf eine trophische Störung zurückzuführen. Moll.

VI. Annals of Ophthalmology. 1909. Januar.

1) **Hereditary blindness and its prevention,** by Clarence Loeb.

2) **Some comparisons between the eyes of insects and of men,** by Calvert.
Referierenden Inhalts.

3) **The ophthalmic origin of optic disturbances with the cerebellar control of the eyes,** by Park Lewis.

4) **Beginnig signs of retinal angiosclerosis,** by Wendell Reber.
Das Verhalten der Pupille steht in enger Beziehung zur Angiosklerose des Auges (Anomalien des Akkommodierens). Der ophthalmoskopische Befund ist ein wichtiges Hilfsmittel zur Feststellung allgemeiner Arteriosklerose.

5) **Gross obstructive vascular disease in the retina,** by Harris.

6) **Embolism of a macular artery and thrombosis of superior and inferior retinal arteries in a case of embolic softening of the brain,** by William T. Shoemaker.

7) **Pathological examination,** by Chas. M. Holmes.
Kasuistik.

April.

1) **Influence of the eye on the ear under normal and pathological conditions,** by Park Lewis.

2) **Size versus distance in text types,** by Schulin.

3) **Herpes zoster ophthalmicus with involvement of the cornea and with oculomotor paresis,** by Burton Chance.

4) **Atropin its use and limitations in the correction of heterophoria,** by Hilbert D. Murray

5) **Optico-ciliary vessels; report of a case,** by William T. Shoemaker.

6) **Hereditary blindness and its prevention,** by Clarence Loeb.
Fortsetzung aus dem Januarheft.

Juli.

1) **Ocular therapy of the ancient Egyptians,** by Wilkinson.

2) **William Charles Wells, American pioneer in ophthalmology,** by N. B. Jenkins.

3) **Chorioidal hemorrhage following operations upon the globe,** by Campbell Posey.

4) **Optic atrophy in syringomyelia; congenital cataract with sinisual atrophy of the iris from secondary glaucoma,** by E. A. Shumway.

5) **Hole at the macula, — report of 2 cases,** by Zentmayer.

6) **The visual acuity under definite conditions is an index of the strength of the necessary spheric lens (+ or —) which will give a vision of $^6/_6$ or more,** by Thorington.

7) **A chart for the axis of astigmatic glasses,** by Claiborne.

8) **A case of avulsio bulbi,** by Williams.

9) **Hereditary blindness and its prevention,** by Clarence Loeb.
Fortsetzung aus den beiden vorhergehenden Heften. Kurt Steindorff.

VII. The Ophthalmic Review. 1909. Januar.

1) **Serumtherapie in der Augenheilkunde,** von Prof. Axenfeld in Freiburg.

Jede Serumtherapie muß für das Auge besonders erprobt werden, da zwar Lider, Konjunktiven und Uvea sich verhalten, wie alle andern vaskularisierten Häute; die brechenden Medien aber an einer allgemeinen Immunität nur beschränkt, — Kornea und Humor aqueus, — oder gar nicht teilnehmen, — Glaskörper. — Daher ist auch jede Serumtherapie nur als Unterstützung anzuwenden, da sie allein nicht wirksam genug ist.

Unter den antitoxischen Sera ist der Wert des Diphtherie-Serum bei der akuten Erkrankung unbestritten; inwiefern die Entstehung von Lähmungen oder diese selbst beeinflußt werden, hält Verf. für eine offene Frage. Bei Tetanus nach Augenverletzungen verspricht er sich prophylaktisch und therapeutisch mehr Erfolg von Anwendung größerer Dosen als bisher. Die prophylaktische Injektion hält er wegen der Schwere der drohenden Erkrankung für indiziert. — Die beiden gegen Heufieber im Handel befindlichen Präparate Pollantin und Graminol haben ihm in einzelnen Fällen gute, wenn auch keine Dauer-Resultate ergeben. — Den Erfolg des Jequiritol-Serums hält Verf. beim Menschen für unklar; abgesehen von prophylaktischen Injektionen in den Tränensack, ist er sonst mehr für möglichste Einschränkung des Jequiritolgebrauchs.

Von den baktericiden Sera kommt das Pneumokokken-Serum gegen Ulcus serpens und das Streptokokken-Serum gegen Streptokokken-Diphtherie, wenn überhaupt, nur als Unterstützung andrer Maßnahmen in Frage. Über Staphylokokken-Serum hat man wenig Erfahrung. Am ehesten empfiehlt sich noch prophylaktische Immunisierung vor Operationen auf suspektem Terrain. Doch sollen die Sera am besten aus Stämmen hergestellt werden, die vom Auge des Patienten selbst gezüchtet sind.

Ein gleiches Serum hat Erfolge gegeben bei gonorrhoischen Augenerkrankungen, die als Metastasen von Gelenk-Erkrankungen auftraten.

Injektion von hämolytischem Serum in das Corpus vitreum nach Glaskörper-Blutungen verwirft Verf. als gefährlich.

Die Tuberkulin-Behandlung, am besten nach Hippel, ist bei sehr chronischen Fällen gelegentlich erfolgreich, doch nur, wenn man die Technik jener beherrscht.

Das Milz und Knochenmark gegen Bakterien, die nur für das Auge pathogen sind, Antikörper bilden sollten, ist von vornherein nicht anzunehmen. So hat sich auch jede Serumbehandlung der sympathischen Ophthalmie als nutzlos erwiesen. Gegen Diplobazillen und Trachom ist sie nicht versucht

worden, weil wir gute andre Mittel haben, und weil Trachomkörner speziell kaum in genügenden Mengen erhältlich wären.

Einige Autoren glauben, daß die Wirkung aller Sera auf ihren stimulierenden Eigenschaften beruhe, und daß der Effekt nicht-spezifischer Sera größer sei als der vieler spezifischer, z. B. gegenüber Pneumokokken, Gonorrhoe und Orbital-Infektion. Verf. betont, daß nur die klinische Beobachtung diese Fragen endgültig lösen kann. Doch hält er Tier-Experimente, weil sie uns in so viel größerer Anzahl zur Verfügung stehen, für eine wertvolle Unterstützung. Seine Kaninchen-Versuche mit Roux-, Behring- und Deutschmann-Serum fielen negativ aus. Es wäre zwar bequem, wenn man die Natur der Infektion nicht mehr zu bestimmen brauchte, doch muß man es tun, vorläufig noch aus praktischem Interesse, und wird es immer tun müssen aus wissenschaftlichem Interesse.

Februar.

1) **The Diploscope etc.**, by Bishop Harman.

Dr. Remy-Dijon hat einen Apparat konstruiert, der auf dem Prinzip des Diploskop beruht. Er meint, damit ein Instrument gefunden zu haben, mit dem man 1. binokularen Sehakt, 2. Simulation, 3. Bestehen, Art und Größe eines latenten oder manifesten Schielens sicher nachweisen kann, und mit dem man 4. Schiel-Amblyopien zu bessern oder zu heilen vermag.

Der Verf. kann sich diesen Behauptungen nicht anschließen. Die beiden ersten hält er für irrtümlich. Für Punkt 3 und 4 haben wir bessere Instrumente.

---

2) **Bifocal Lenses.**

Der Verf. beschreibt die sechs im Handel befindlichen Arten, ohne einer den Vorzug zu geben. Er gibt nur den Rat, das Zentrum der Nah-Linse etwas nach innen zu rücken.

März.

The Bardsley Needle Holder.

Beschreibung eines Nadelhalters für kleine gebogene Nadeln, der dem Zerbrechen der Nadeln vorbeugen, außerdem handlich und leicht zu sterilisieren sein soll.

April.

1) **The diaphragm test for binocular vision**, by Bishop Harman.

Eine Umkehrung des Javal'schen. Der Apparat soll bei einfacher und handlicher Form 1. Gleichheit der Sehschärfe beider Augen feststellen, 2. über den Zustand des binokularen Sehakts Aufschluß geben, 3. die Sehschärfe schielender Augen üben, 4. Simulation einäugiger Blindheit entlarven, 5. physiologische Vorgänge beim Perzipieren oder Unterdrücken von Bildern demonstrieren.

---

2) **Mr. Percival Pott and the treatment of lachrymal obstruction**, by A. Freeland Fergus.

Pott (1758) kannte an Behandlungsmethoden: das Durchspritzen, eine Operation ähnlich der heutigen Toti-Methode, die Exstirpatio sacci lacrimalis, die er verwirft, und das Sondieren, das er auch verwirft, ebenso wie Verf. Vom Schlitzen spricht er nicht. Nach Verf. darf man nur bei Ektropium

schlitzen. Die beste Therapie ist nach Verf. mit feinsten Sonden nur so lange zu sondieren, bis man durchspülen kann. Denn die Verengerung beruht zunächst nicht auf einer Stenose, sondern auf der Gegenwart einer pyogenen Membran, und gegen die geht man am besten mit Kochsalzspülungen vor. Wird damit nichts erreicht, so ist Verf. für Exstirpation des Tränensacks. Eiterungen nach dieser Operation erlebt man, wenn der Sack unvollkommen entfernt wurde, oder wenn der ganze Krankheitsprozeß tuberkulös ist. Abszediert ein kranker Tränensack, so soll man den Fall chirurgisch behandeln. Dabei wird der Tränensack zerstört, doch ist das für den Patienten das kleinere Übel. Verf. erlebte nur einmal Epiphora, heilte sie durch Total-Exstirpation der Tränendrüse. L. Schomburg.

Vermischtes.

1) Leipzig, 9. Januar 1911.

Mehrfachen Anregungen zufolge soll an der Leipziger Augenklinik in diesem Jahre ein Fortbildungskurs für Augenärzte abgehalten werden.

In Aussicht genommen ist entweder die erste März- oder Oktoberhälfte. Interessenten werden ersucht, wegen der Einzelheiten bei mir anzufragen und anzugeben, welcher Monat ihnen besser passen würde. Dr. H. Sattler.

2) Dr. George J. Bull aus Amerika, der in Paris praktizierte, ist daselbst im Alter von 62 Jahren am 1. Januar d. J. verstorben.

3) Dr. W. Nagel, Prof. der Physiologie zu Rostock, ist in blühendem Lebensalter einer tückischen Krankheit erlegen, ehe er die Vollendung der von ihm herausgegebenen 3. Auflage des Handbuchs der physiologischen Optik v. Helmholtz erlebt hat. Seine Arbeiten und Verdienste auf dem Gebiet der physiologischen Optik (in dem von ihm herausgegebenen Handbuch der Physiologie hat er [1905] die Lehre von den spezifischen Sinnes-Energien und die Wirkungen des Lichtes auf die Netzhaut bearbeitet) und sein liebenswürdiger Charakter sichern ihm ein bleibendes Andenken.

4) Henry Power, einer der Senioren unter den englischen Augenärzten, ist im 82. Lebensjahre am 18. Januar d. J. verstorben. Eine Würdigung seiner großen Verdienste werden wir im nächsten Heft d. Centralbl. veröffentlichen.

Bibliographie.

1) Zur Neuropathologie des Auges bei Psychosen, von Dr. Viktor Kafke, Assistent der deutschen psychiatrischen Klinik in Prag. (Medizin. Klinik. 1910. Nr. 31.) Verf. berichtet über einen Fall von hysterischem Dämmerzustand in Form einer protrahierten Bewußtseins-Veränderung mit wahnhaften Einbildungen und Halluzinationen, bei dem eine Gesichtsfeldeinschränkung vom hemianopischen Typus, wie bei der organischen Hemianopsie, auftrat, die sich zwar durch Suggestion verändern ließ, bald aber wieder zu ihrem Typus zurückkehrte. Allmählich wurde durch langsamen Zuwachs der hemianopischen Gesichtsfeldhälften das Feld zu einem normalen, beziehungsweise allgemein konzentrisch eingeengten. Suggestion war ausgeschlossen. In einem zweiten Falle handelte es sich um einen imbezillen Menschen, der auf Alkoholgenuß in pathologischer Weise reagierte; die Pupillen waren während des Rausches sehr weit und reagierten weder auf Licht noch auf Konvergenz und Akkommodation.

2) Über Idiosynkrasie für Kokaïn, von Doz. Dr Camill Hirsch in Prag. (Ärztliche Standeszeitung. 1910. Nr. 9.) Verf. beobachtete einen Fall von Idiosynkrasie für Kokaïn, ein anämisches, nervöses Mädchen betreffend, bei dem nach einmaliger Einträufelung eines Tropfwassers, welches $^1/_4$ % Cocaïn muriat. enthielt, sofort eine ausgesprochene Giftwirkung von ganztägiger Dauer auftrat. Schenkl.

3) Notes on 28 cases of mongolian imbeciles: with special reference to their ocular condition, by Pearce, Rankine and Ormond. (Brit. med. Journ., 23. August 1910.) Das durchschnittliche Alter betrug 14 Jahre, fast 100 % der Kranken starben an Tuberkulose. Auffallend häufig sind die krankhaften Veränderungen der Sehorgane: Schielen, Nystagmus, Ektropium, Schwachsichtigkeit und besonders Linsentrübungen. Diese bestanden bei 19 Kranken und waren meist von typischer Form und Lage. Meist liegen sie in der vorderen Rindenschicht und bestehen aus einer vorderen und einer hinteren getrübten Schale, die einen durchsichtigen Kern einschließt. Bisweilen findet sich daneben Cataracta polaris posterior. Bei jungen Kranken fehlen die Linsentrübungen, sie bilden sich erst im späteren Alter aus. Offenbar handelt es sich um partielle, aber fortschreitende Starformen.
Kurt Steindorff.

4) Zur topischen Diagnose der Hemianopsie, von Prof. Best in Dresden. (Münchener med. Wochenschr. 1910. Nr. 34.) Bei Rindenhemianopsie findet sich keine grade Linie durch den Fixierpunkt als Gesichtsfeldgrenze, sondern meist eine Makula-Aussparung; keine Pupillen-Störungen; positiver Ausfall der Augeneinstellung beim Wilbrand'schen Prismenversuch. Dagegen bei Traktus-Hemianopsie inkl. Läsion des Corp. genicul. extern. gradlinige vertikale Gesichtsfeldgrenze durch den Fixierpunkt; weitere Pupille auf dem der Hemianopsie gleichnamigen Auge; hemianopische Pupillenreaktion und endlich keine Augeneinstellung beim Prismenversuch. Verf. veröffentlicht einen Fall einer unkomplizierten Traktus-Hemianopsie.

5) Ein neues Augentropfglas, von Dr. Driver. (Münchner med. Wochenschr. 1910. Nr. 33.) Das ganze Augentropfglas besteht aus Glas und ist zusammengesetzt aus einem kolbigen Fläschchen und aus einem gebogenen schnabelförmigen Tropfaufsatz. Infolge der Handwärme entleert sich das Glas Tropfen um Tropfen in gleichmäßigem Intervall.

6) Hereditäre Lues und Wassermann'sche Reaktion, von Dr. Paul Mulzer und Dr. Walter Michaelis. (Berliner klin. Wochenschr. 1910. Nr. 30.) Säuglinge mit manifester Lues reagieren in demselben Verhältnis wie Luetiker im sekundären Stadium. Die positive Reaktion erscheint erst mit dem Auftreten manifester luetischer Symptome. Bei älteren Kindern besteht dasselbe Verhältnis wie bei Säuglingen. Latent syphilitische Kinder verhalten sich bezüglich der positiven Seroreaktion wie Erwachsene in der Frühlatenz. Die Umwandlung der Wassermann'schen Reaktion durch spezifische Kuren scheint bei Kindern schwerer erreichbar zu sein, als bei Erwachsenen. Die Mütter syphilitischer Kinder reagieren in überwiegender Mehrzahl positiv. Bei mehreren Kindern syphilitischer Eltern reagieren in der Regel das letzte oder die letzten symptomlosen Kinder negativ.
Fritz Mendel.

Um Einsendung von Separat-Abzügen wird gebeten (Berlin NW. 26 Schiffbauerdamm).

Verlag von Veit & Comp. in Leipzig. — Druck von Metzger & Wittig in Leipzig.

Dr. O. Landman,
230 Michigan Street,
Toledo, Ohio.

Centralblatt

für praktische

AUGENHEILKUNDE.

Herausgegeben von

Prof. Dr. J. Hirschberg, Geh. Med.-Rat, in Berlin.

Unter ständiger Mitwirkung der Herren Prof. G. Abelsdorff in Berlin, Dr. Berger in Paris, Prof. Birnbacher in Graz, Dr. Brailey in London, Dr. Bruns in Steglitz, Prof. Cl. du Bois-Reymond in Schanghai, Dr. Czellitzer in Berlin, Prof. E. Emmert in Bern, Prof. C. Gallenga in Parma, Dr. Gisberg in Berlin, Prof. Goldzieher in Budapest, Dr Gordon Norrie in Kopenhagen, Prof. Horstmann in Berlin, Dr. Issigonis in Smyrna, Prof. H. Knapp in New York, Lt. Col. F. P. Maynard, I. M. S. Calcutta, Dr. F. Mendel in Berlin, Dr. Moll in Berlin, Dr. W. Mühsam in Berlin, Dr. Neuburger in Nürnberg, Dr. Peltesohn in Hamburg, Dr. Pergens in Maeseyck, Prof. Peschel in Frankfurt a. M., Dr. Pustchen in Klagenfurt, Dr. M. Reich in Petersburg, Dr. H. Rönne in Kopenhagen, Med.-Rat Dr. Scheer in Oldenburg, Prof. Schenkel in Prag, Prof. Schwarz in Leipzig, Dr. Spiro in Berlin, Dr. Steindorff in Berlin, Dr. Stiel in Köln.

Monatlich ein Heft. Preis des Jahrganges 12 Mark. Zu beziehen durch alle Buchhandlungen des In- und Auslandes und die Postanstalten des Deutschen Reiches.

1911. Fünfunddreißigster Jahrgang. Februar.

Inhalt: **Original-Mitteilungen.** I. Die sichtbare Blutströmung in den Aderhautgefäßen. Von **Ernst Kraupa**, Sekundärarzt. — II. Die angebliche Augenheilkunde des Tâbit ibn Qurra. Von Dr. phil. **C. Prüfer** und Dr. med. **M. Meyerhof** in Kairo. (Schluß.)

Gesellschaftsberichte. 1) Oxford Ophthalmological Congress 1910. — 2) Ophthalmological Society of the United Kingdom.

Referate, Übersetzungen, Auszüge. 1) The treatment of cataract by Lt. Col. Henry Smith, B. A., M. D., M. Ch, Indian Medical Service, von J. Hirschberg. — 2) Die im Jahre 1910 in Dänemark erschienene ophthalmologische Literatur, zusammengestellt von Privat-Dozent Dr. Henning Rönne in Kopenhagen.

Journal-Übersicht. I. A. v. Graefe's Archiv f. Ophthalmologie. LXXV. 3. — II. Wochenschrift für Therapie und Hygiene des Auges. XIII. Jahrg. Nr. 40 bis 48 und XIV. Jahrg. Nr. 1. — III. The American Journal of Ophthalmology. 1910. Januar.

Vermischtes. Nr. 1—5.

Bibliographie. Nr. 1—12.

[Aus der k. k. deutschen Universitäts-Augenklinik zu Prag. (Vorstand Prof. Dr. A. Elschnig.)]

I. Die sichtbare Blutströmung in den Aderhautgefäßen.

Von Dr. **Ernst Kraupa**, Sekundärarzt.

In den Gefäßen der Bindehaut und Episklera kennt man seit Coccius (1) und Donders (2) ein Zirkulationsphänomen, das man mit dem Namen „Körnige Strömung“ bezeichnet hat.

Die roten Blutkörperchen konglobieren infolge ihrer Neigung zur

„Geldrollenbildung“ zu kleinen Klümpchen, so daß man bei geeigneter Vergrößerung mittels der HARTNACK'schen oder gar der CZAPSKI'schen Lupe den roten Blutfaden im Gefäße nicht als solchen ununterbrochen wahrnimmt, sondern eine deutliche Zirkulation zur Anschauung bekommt, die man nach v. JÄGER's (3) Beispiel am besten mit jenem Vorgange vergleichen kann, den man erzielt, wenn man Sand mit großer Geschwindigkeit durch ein Glasrohr treibt.

Später hat FRIEDENWALD (4) den sichtbaren Blutstrom in neugebildeten Hornhautgefäßen beschrieben. Ohne auch nur den leisesten Druck auf den Bulbus auszuüben, wie dies REIMAR (5) für nötig hält, kann man fast überall, wo solche Gefäße vorhanden sind, die „körnige Strömung“ sehen. Ein geübter Untersucher sieht die Strömung auch beim Durchleuchten mit dem Lupenplanspiegel (30,0 D. sph. konvex vorgeschaltet).

Aber auch in den Gefäßen der Netzhaut hat man wiederholt gleiches gesehen.

v. JÄGER (6) und v. GRAEFE (7) beobachteten das Phänomen bei Embolie der Zentralarterie als natürliche Folge der Strombehinderung. Die körnige Strömung ermöglicht es dann auch, die Richtung des Blutstromes in solchen Fällen zu ermitteln, und so konnten HIRSCHBERG (8) und ELSCHNIG (9) sogar in Arterien zentripetale Strömung beobachten.

Aber auch in Fällen, wo von Embolie der Zentralarterie keine Rede sein kann, sah v. JÄGER (3) das Bild der körnigen Strömung. „In Fällen, wo die venösen Blutsäulen einen $2^1/_2$fachen, die arteriellen mehr als den 3fachen Querdurchmesser wie im normalen Zustande auswiesen“ (Hyperämie mit überwiegend stärkerer Ausdehnung der Arterien, Blutstockung) beobachtete er das von ihm in Netzhautgefäßen zuerst geschaute Phänomen und beschrieb es in der oben erwähnten klassischen Weise.

LIEBREICH (10) sah körnige Strömung in Netzhautgefäßen bei Aderhaut-Ablösung.

Doch auch im gesunden normalen Auge kann man durch geeigneten Druck körnige Strömung in den Netzhautgefäßen hervorrufen.

CUIGNET (11) ist dies beim Versuche, Pulsation der Zentralarterie zu erzielen, zuerst gelungen.

SCHNABEL (12) weist auf gleiche Beobachtungen hin, die er unabhängig von CUIGNET gemacht hat. „Durch Druck auf die Oberfläche eines gesunden Augapfels wird ein Strömungshindernis für die gesamte Gefäßausbreitung der Netzhaut eingeführt. Sämtliche Netzhaut-Blutsäulen, arterielle und venöse, werden schmäler und platter. Die Gefäßreflexe verschwinden oder werden undeutlich, die sonst sichtbaren der Gefäßwände werden breiter, gewöhnlich unsichtbare wahrnehmbar. Die Papille erblaßt. Die Stromgeschwindigkeit des Netzhautblutes wird durch die künstliche Steigerung des Augendruckes beträchtlich vermindert; denn der Inhalt der

Venen zerfällt in rote Körner und die Bewegung der Blutkörner innerhalb des Gefäßrohres wird deutlich sichtbar."

Daß beim Glaukom nichts Ähnliches zu sehen sei, beruhe darin, daß die „pathologische Drucksteigerung nicht jene Höhe erreiche, welche wir ohne bleibenden Nachteil für das gesunde Auge an diesem durch Fingerdruck erzeugen können".

Interessant ist ELSCHNIG's (13) Beobachtung, daß die Zeitdauer, welche nötig ist, um durch die Verminderung der Zirkulation die körnige Strömung hervorzurufen, bei einzelnen Fällen eine außerordentlich verschiedene ist. ELSCHNIG erklärt dies durch die verschiedene Agglutinationsfähigkeit der Erythrozyten, war aber nicht weiter in der Lage ausgedehntere Untersuchungen darüber anzustellen.

Daß Veränderung der Blutbeschaffenheit und des Blutdruckes zu körniger Strömung führt, hat v. GRAEFE (14) bei der Cholera im asphyktischen Stadium, GRUNERT (15) bei der Leukämie nachgewiesen. Die hochgradige Eindickung des Blutes und der niedrige Blutdruck im ersteren Falle, der Leukozytenreichtum im letzteren rufen die Erscheinung spontan hervor. In jenen Fällen von Leukämie, wo sie nicht spontan sichtbar ist, genügt ein nur leichter Druck, um sie hervorzurufen (ELSCHNIG).

Hierher gehört auch der angebliche Befund, den wir an zahlreichen Untersuchungen nicht bestätigen konnten, daß bei Otitis media an der betroffenen Seite die körnige Strömung durch geringsten Druck auf das Auge auftrete. Über die sichtbare Blutströmung in Aderhautgefäßen hingegen ist bis heute am Menschen keine Beobachtung gemacht worden.

Nur am Kaninchen mit albinotischem Fundus sah LIEBREICH (16), wie er in seinen „histologisch-ophthalmoskopischen Notizen" berichtet, die Zirkulation des Blutes in den Chorioideal-Venen, „ein Phänomen, das fast zu dem Schönsten gehört, was man mit dem Augenspiegel erblicken kann". Plötzlich wird es in einem Gefäße, das man schon lange mit der vollkommensten Schärfe zu sehen glaubte, lebendig; mit reißender Schnelligkeit sieht man das Blut hindurchströmen. Auch Pulsationsphänomene in den Aderhautgefäßen hat LIEBREICH am Kaninchen zuerst beobachtet und beschrieben.

Beim Menschen haben spontane Pulsation in Aderhautgefäßen Hochmyopischer zuerst THORNER (17) und später SACHS (18) nachgewiesen, ohne jedoch ein Strömen der zerfallenen Blutsäule wahrzunehmen.

Ich möchte mir nun gestatten, in folgendem über zwei Fälle zu berichten, in welchen Zirkulation in den Aderhautgefäßen des Menschen in Form körniger Strömung einwandfrei beobachtet wurde.

Fall I. Sch. K., 37jähr. ♂, kam am 9. Oktober 1910 unter der Diagnose „Tabes dorsalis" zur Ambulanz unsrer Klinik.

Pat. hatte vor 14 Jahren Syphilis durchgemacht, war mit zahlreichen

Inunktionskuren und Sublimat-Injektionen behandelt worden. Seit 4 Jahren bemerkt der Pat., daß er gegen Abend schlechter sehe; bei Tag sei das Sehvermögen recht gut.

Sehschärfe: rechtes Auge 0,5 o. C.; linkes Auge 0,5, mit $-0{,}5$ D. sph. 0,7. Gesichtsfeld: Grenzen bei Tageslicht für weiß normal, für sämtliche Farben fast bis an den Fixierpunkt eingeengt; bei herabgesetzter Beleuchtung hochgradige Einschränkung für weiß.

Äußerlich normal, bis auf die Pupillen, die geringe Anisokorie (R Spur > L) und Argyll Robertson zeigen. Feinste staubförmige Glaskörper-Trübungen. Der ophthalmoskopische Befund erinnert völlig an den bei v. JÄGER (19) gezeichneten (Handatlas, Tafel XXIV, 107).[1]

Bei emmetropischer Refraktion waren die sonst normalen Papillen von ausgedehnten Zonen umgeben, in denen die Aderhaut atrophisch war. Nach der Peripherie grenzten sich diese unregelmäßig buchtig ab und sandten Ausläufer aus, die dann wieder stellenweise miteinander konfluierten, die Makulargegend aber frei ließen. Die Chorioidealatrophie-Zonen hatten lachsgelbe Farbe und boten förmlich das Bild des albinotischen Fundus dar, wenn nicht stellenweise stärkere Schlängelung und weißliche Wandverdickung der allenthalben frei sichtbaren Aderhautgefäße, sowie teils in größeren Herden der Aderhaut angehörende, teils kleinfleckige die Retinalgefäße deckende, jedoch nur spärliche Pigmentationen auf entzündliche Genese hingedeutet hätten.

Bei der genaueren ophthalmoskopischen Untersuchung dieses Falles bemerkte ich plötzlich bei scharfer Einstellung auf eines der nahe der Papille gelegenen Aderhautgefäße in diesem deutlich die körnige Strömung der Blutsäule in gleicher Weise wie sonst in Binde-, Horn- und Netzhautgefäßen.

Unaufhörlich (ohne daß ein Druck auf das Auge ausgeübt wurde) rannen die feinen Körnchen durch das Gefäßmaschenwerk, soweit man schauen konnte in zentripetaler Richtung den deutlich sichtbaren Wirbelvenen zu. An den Teilungsstellen der Gefäße zeigte sich das von v. JÄGER (3) beschriebene diskontinuierliche Einströmen der körnigen Massen. Bei stärkerem Druck auf den Bulbus, der die Papillengefäße zum versiegen brachte, stockte auch die Zirkulation in den Aderhautgefäßen. Pulsationsphänomene waren nicht zu bemerken. Die beobachteten Gefäße stellten durchwegs Venen dar.

So groß die Überraschung über diese Wahrnehmung war, konnte man sich nicht verhehlen, daß das Phänomen gewiß häufiger zu finden sei, wenn man nur darauf achtete.

Und in der Tat fanden wir bald darauf in einem II. Falle bei hochmyopischer Refraktion des einen Auges (etwa 10,0 D.) mit ausgedehnten,

[1] Auch v. JÄGER's Patient hatte eine syphilitische Infektion durchgemacht.

herdförmigen chorioiditischen Veränderungen im ganzen Fundusbereiche, bei relativ geringer Pigment-Überwucherung in diesen Herden die gleichen, wenn auch weniger deutlich hervortretenden Erscheinungen. Allerdings war die Richtung der Strömung hier nicht nachweisbar, weil die Herde doch nicht die Ausdehnung wie im I. Falle erreichten und die Stellen frei sichtbarer Aderhautgefäße nur ein kurzes Gefäßstück zur Anschauung brachten.

Was die Ursache dieses Phänomens betrifft, so liegt sie in der Strombehinderung, welche in den entzündlichen Chorioideal-Veränderungen und partiellen Gefäßobliterationen ihren Ursprung hat.

Bei der Häufigkeit solcher Befunde ist darum bestimmt anzunehmen, daß man in geeigneten Fällen dasselbe wahrnehmen wird. Selbstverständlich muß man dann auch Hochmyopische im aufrechten Bilde spiegeln, wie wir das ja stets zu üben gewohnt sind, wobei man noch den Vorteil der starken ophthalmoskopischen Vergrößerung hat.

Allerdings muß man da Liebreich (10) beipflichten, der in der Besprechung des Falles von Aderhautablösung folgendes sagt:

„Ich bin überzeugt, daß Fälle, in denen man sie (die körnige Strömung) sehen könnte, gar nicht so überaus selten sind. Es ist nur schwer, sie zu beobachten, und sie wird dem Auge des Geübtesten leicht entgehen, wenn er nicht seine Aufmerksamkeit ganz besonders scharf auf das betreffende Gefäß richtet und sich ganz genau für seinen Inhalt akkommodiert. So wäre auch z. B. in Prof. v. Graefe's Fall die Zirkulation vielleicht unbemerkt geblieben, hätte man nicht zufällig, um eine Abbildung anzufertigen, die einzelnen Teile der Netzhautgefäße besonders scharf fixieren müssen."

Zum Schlusse gestatte ich mir, meinem hochverehrten Lehrer, Herrn Professor Elschnig, für seine rege Anteilnahme bei der Abfassung dieser Arbeit aufrichtigen Dank zu sagen.

Literatur.

1) Cocchius, Die Ernährung der Hornhaut usw., S. 165—166, 1852. Zitiert nach Leber, „Die Zirkulations- und Ernährungs-Verhältnisse des Auges". Graefe-Saemisch, Handbuch der ges. Augenheilk., II. Bd., 2. Abt. (S. 464. s. auch 115—118 und 188 bis 190.)

2) Donders, Über die am Augapfel äußerlich sichtbaren Blutgefäße, Sitzungsbericht d. ophth. Gesellsch. II, S. 128—131. Zitiert nach Leber, 1864.

3) v. Jäger, E., Ergebnisse der Untersuchung mit dem Augenspiegel, mit besonderer Berücksichtigung ihres Wertes für die Pathologie. Vortrag, geh. in d. math.-naturw. Klasse der Wiener Akad. 18. November 1875. S. 100.

4) Friedenwald, Der sichtbare Blutstrom in neugebildeten Hornhautgefäßen. Centralbl. f. Augenheilk. 1888, S. 33.

5) Reimar, Die sogenannte Embolie der Arteria centralis retinae und ihrer Äste. Archiv f. Augenheilk., 38. Bd., S. 291, 1899.

6) v. Jäger, E., a) Über die sichtbare Blutbewegung im menschlichen Auge. Wiener med. Wochenschr. 1854, Nr. 3—5.

b) Über Star und Star-Operationen. Wien, 1854, S. 105.

7) v. Graefe, Über Embolie der Art. centr. retinae als Ursache plötzlicher Erblindung. Arch. f. Ophth. V, 1, S. 136. 1859.

8) Hirschberg, Über Embolie der Netzhautarterie. Centralbl. f. Augenheilk. 1884, S. 70.

9) Elschnig, Über die Embolie der Art. centr. retinae. Archiv f. Augenheilk. 24. Bd., S. 60.

10) Liebreich, Ophthalmoskopische Notizen (Chorioideal-Ablösung). Archiv f. Ophth. V, 2, S. 259. 1859.

11) Cuignet, Percept. opht. de la circulation dans l'oeil humain. Journ. d. Opht. I, p. 602—606. 1872. Zitiert nach Nagel, Jahresbericht über die Leistungen und Fortschritte im Gebiete d. Ophth. III, S. 147. 1874.

12) Schnabel, J., Beiträge zur Lehre vom Glaukom. Archiv f. Augenheilk. 15. Bd., S. 372. 1885.

13) Elschnig, Augenspiegelbefunde bei Anämie. Wiener med. Wochenschrift 1903, Nr. 3 und 4.

14) v. Graefe, Verhalten der Netzhautzirkulation bei Cholera. Archiv f. Ophth. XII, 2, S. 207—211.

15) Grunert, Sichtbare Blutströmung in den Netzhautvenen bei Leukämie. Centralbl. f. Augenheilk. 1901, S. 225.

16) Liebreich, Histologisch-ophthalmoskopische Notizen. Arch. f. Ophth. IV, 2, S. 294. 1858.

17) Thorner, Ein Fall von pulsierender Chorioidealvene. Arch. f. Augenheilk. 45. Bd., S. 36. 1902.

18) Sachs, Spontane Pulsation einer atypischen, nahe der Makula gelegenen Wirbelvene. Zeitschr. f. Augenheilk. XV. Bd., S. 537. 1906.

19) v. Jäger, Ophthalmoskop. Handatlas. Wien 1869.

II. Die angebliche Augenheilkunde des Ṯâbit ibn Qurra.

Von Dr. phil. **C. Prüfer** und Dr. med. **M. Meyerhof** in Kairo.

(Schluß)

Wenn wir nun unser Urteil über den „baṣar w'al-baṣîra“ zusammenfassen, so kann es nur dahin lauten, daß dieses angebliche Werk des Ṯâbit b. Qurra das schamlose Plagiat eines späten Kompilators ist, der es mit unwesentlichen Änderungen und Zusätzen der „Auswahl“ des ägyptischen Augenarztes ʿAmmâr entnahm und mit dem Namen des großen mesopotamischen Mathematikers und Arztes versah. Vielleicht war das ägyptische Lehrbuch in Syrien und Mesopotamien, wo das berühmtere des ʿAlî b. ʾÎsâ entstanden war, wenig bekannt geworden; so daß schon ein Jahrhundert nach ʿAmmârs Tode ein Fälscher wagen durfte, dieses originelle Werk unter anderem Namen wieder auf den Markt zu bringen. Übrigens haben die Araber das Begehen von Plagiaten nie als etwas Verwerfliches betrachtet; es war in allen Zweigen der Literatur gang und gäbe.

Daß auch in der europäischen augenärztlichen Literatur Ähnliches vorkam, sogar bis in neuere Zeitalter hinein, das wird durch Hirschbergs Aufsatz in Nr. 1, 1910 dieser Zeitschrift „Über ein abgeschriebenes Lehrbuch der Augenheilkunde“ bewiesen.

Hat denn nun aber Ṯâbit nichts über Augenheilkunde geschrieben? Die Enzyklopädisten al-Qiftî[1] und an-Nadîm[2] (13. bzw 10. Jahrhundert u. Z.), der Medikohistoriker Ibn Abî Uṣaibi'a und der syrische Bischof Gregorius Barhebraeus (13. Jahrhundert u. Z.) haben ziemlich zahlreiche biographische und literarische Notizen über Ṯâbit gesammelt, die Chwolson[3] noch vor einem halben Jahrhundert zusammengefaßt hat. Danach hat Abu 'l Ḥasan Ṯâbit b. Qurra b. Zahrûn aus Ḥarrân in Mesopotamien von 836 bis 901 n. Chr. gelebt, zuerst das Gewerbe eines Geldwechslers betrieben und sich sodann den Wissenschaften zugewandt. Wegen seiner philosophischen Anschauungen — er war Neuplatoniker, — geriet er mit seinen Glaubensgenossen, den heidnischen Sabiern, in Streit, wanderte von Harran nach Kafr Tutha aus und wurde dann mit dem berühmten Astronomen Abîn Ga'far Muḥammad b. Mûsâ bekannt, der gerade von einer Reise nach Griechenland zurückkehrte. Dieser erstaunte über das Wissen des noch jungen Ṯâbit und nahm ihn mit sich nach Bagdad, wo er ihn unterrichtete und dem Chalifen al-Mu'ṭaḍid vorstellte, der ihn unter die Gelehrten seines Hofes aufnahm. Ṯâbit war des Arabischen, Griechischen, Syrischen, vielleicht auch des Persischen mächtig, und begann alsbald neben Ḥunain b. Isḥâq und Ḥubaiš eine fruchtbare Übersetzertätigkeit. Er soll im ganzen 150 Werke in arabischer und 16 in syrischer Sprache geschrieben haben. Dieselben umfassen in erster Linie die Mathematik und Physik, sodann die Astronomie, Philosophie und Medizin, in welch letzterer er auch praktisch tätig war. Wir kennen die Titel einer langen Reihe von Übersetzungen medizinischer Werke, aber auch von eignen ärztlichen Werken des Ṯâbit, von denen einige wenige Handschriften noch in europäischen Bibliotheken existieren. Wir erwähnen von solchen Titeln „Über die Gicht“, „Über die Nieren- und Blasenkrankheiten“, „Vom Puls“, „Von der Diastole der Arterien“, „Von den Fragen, welche der Arzt an den Kranken richten soll“ usw. Kein einziges augenärztliches Buch des Ṯâbit wird von den Chronisten erwähnt, was ja aber nicht ausschließt, daß er dennoch ein solches verfaßt haben könnte.

Dagegen konnten wir gelegentlich zwei auf die Augenheilkunde bezügliche Zitate des Ṯâbit in einem medizinischen Werk des 10. Jahrhunderts u. Z. auffinden, Stellen, die natürlich im „baṣar w'al-baṣîra“ des Pseudo-Ṯâbit nicht vorkommen. Es handelt sich um das „kitâb aš-

[1] Tarîḫ al-ḥuhamâ (Geschichte der Gelehrten).

[2] Fihrist al-'ulûm (Katalog der Wissenschaften), Edit. Flügel 1871.

[3] Die Ssabier und der Ssabismus. St. Petersburg 1856.

šamsîja al manṣûrîja“ (das Buch des Šams ad-Dîn Abû Manṣûr) von Abû Manṣûr al-Ḥasan b. Nûḥ al-Qumrî, einem persischen Arzt des 10. Jahrhunderts, welchen Ibn Abî Uṣaibi'a den besten Arzt seiner Zeit und Lehrer des Ibn Sînâ (Avicenna) nennt; er hat ein Werk „kitâb ġunâ wamunâ“ (Buch von Auskömmlichkeiten und Wünschen) verfaßt. Unser oben genanntes Werk ist eine Handschrift der hiesigen Vizeköniglichen Bibliothek (Katal. Bd. VI. Nr. 476) neueren Datums. Der Direktor Herr Prof. Moritz hat sie uns zur Einsicht freundlichst zur Verfügung gestellt, wie wir ihm auch sonst mancherlei Förderung verdanken. Die Handschrift des al-Qumrî enthält einen ziemlich ungeordneten Abriß der gesamten Medizin, aus Zitaten der älteren Autoren zusammengestoppelt. Der Abschnitt über Augenheilkunde bespricht 23 Augenkrankheiten und ihre Behandlung mit Heilmitteln in regelloser Folge; dann eine kurze Hygiene des Auges. Zitiert werden in diesem Abschnitt „die Gelehrten,“ „einige der Alten“, „die Gesamtheit der Augenärzte“ (ǵamâ'a al-kaḥḥâlîn), ferner von den Griechen Hippokrates, Galen, Antyllos, Alexander (von Tralles), Aristoteles und ein uns unbekannter Protolaos; ferner der Presbyter Ahron (im 6. Jahrhundert zu Alexandria); von Arabern Ibn Masaweih, Ḥunain, al-Kindî, 'Alî b. Zein (aṭ-Ṭabarî), alle aus dem 9. Jahrhundert, Maḥammad b. Zakarîja (ar-Râzî) und „der Jude“ Isḥâq b. Suleimân al-Isrâ'îlî), sowie Qusta (b. Lûqa), alle aus dem Anfang des 10. Jahrhunderts, sodann zwei unbekannte Ärzte Sama'ûn (Simeon) und Muḥammad b. 'Alî al-Martawandî, endlich Ṯâbit.[1] Das erste Zitat findet sich im Kapitel „Ophthalmia“ (ramad) und lautet folgendermaßen: „Ṯâbit hat gesagt: die Ophthalmie entsteht dürch Unterlassung des Bades; dann verstopfen sich die Poren. Ihre Behandlung, so wie er sie erwähnt, und die dabei zu befolgende Heilmethode beruht auf dem Dampf von Süßwasser. Er hat ferner gesagt: die Ophthalmie entsteht auch aus Erkältung des Magens, indem daraus kalter Dampf aufsteigt; dabei tritt schlechte Verdauung und Säure der Eingeweide auf. Ihre Behandlung besteht im Trinken des reinen Weins, Besuch des heißen Bades und Anwendung milder Arzneimittel. Ferner hat er gesagt: sie entsteht bei den Frauen auch aus der Erkältung der Gebärmutter. Diese Art heilen nur die scharfen Klystiere von Dill, Ammei, Foenum graecum und indischem Nardenöl. Der Einlauf werde in die Scheide gemacht.“ Das andere Zitat findet sich in dem Kapitel vom Pannus oder Hornhautfell (sabal) und lautet: „Ṯâbit hat gesagt: der an Hornhautfell (Pannus) und Krätze (Trachom) Erkrankte muß an der Vena cephalica zur Ader gelassen werden, jeden Monat einmal. Dabei soll er den Verlust des Blutes gering sein lassen und mit einem Dekokt von Flachsseide (Cuscuta epithymus) zweimal im Monat abführen und sich der

[1] In dem allgemeinen Teil sind noch Ruphos, Paulos (von Ägina), Ibn Serapion und ein unbekannter as-Sâḥir zitiert.

Anfüllung enthalten und Staub, Rauch, Geschrei und vieles Reden vermeiden, ebenso die Hitze des Feuers und das Licht der Lampe, die Wärme des Kissens und langes Liegen, überhaupt alles, was die Adern des Gesichts und des Auges füllt. Er hat gesagt: diese Arznei ist nützlich dafür: Myrobalanen aus Kabul, zu Staub zerkleinert, gesiebt und geknetet mit weißem gereinigtem Wachs, das mit Rosenöl geschmolzen ist; dann wird es in einen Mörser getan, während es heiß ist und ein wenig gereinigter Saft unreifer Trauben daraufgegossen; sodann läßt man es gar werden und wendet es an.“ Das ist die ganze, recht magere Ausbeute an Zitaten des Ṯâbit[1] aus dem Gebiete der Augenheilkunde. Aus welchem seiner Werke sie stammen, ist nicht festzustellen. Die wahrscheinlichste Annahme ist wohl, daß sich Ṯâbit gelegentlich, wie auch die anderen großen Übersetzer, seine Zeitgenossen, mit der Ophthalmologie als Bestandteil des allgemein-medizinischen Wissens beschäftigt hat. Besondere Leistungen scheint jedoch der große Astronom und Mathematiker auf dem Gebiete der Augenheilkunde nicht gezeitigt zu haben.

Gesellschaftsberichte.

1) **Oxford Ophthalmological Congress 1910.** (Ophth. Review, Nov. 1910).

Nach einer einleitenden Ansprache von Prof. Osler demonstrierte Prof. Arthur Thomson stereoskopische Photographien hauptsächlich vom Vorderkammerwinkel, der sich im Gegensatz zu der alten Anschauung nicht als einfach spitzer Winkel repräsentiert, vielmehr gerade vor der Iriswurzel einen kleinen Recessus zeige, in welchen sich die Iris bei der Dilatation der Pupille wie eine zurückgezogene Gardine mit ihren Falten hineinlegt, dabei aber immer noch einen schmalen Kanal für Filtrationszwecke übrig lassend.

Priestley Smith widerspricht dieser Ansicht trotz der vorzüglichen Präparate, die er für postmortal verändert erklärt. Intra vitam und bei Gefrierpräparaten, die unmitttelbar nach der Enukleation untersucht wurden, seien diese Kunstprodukte nicht zu treffen.

Prof. Poulton sprach über die allgemeine Ähnlichkeit zwischen dem Sehen der Menschen und Vögel.

Priestley Smith hielt einen umfassenden Vortrag über Glaukomprobleme, wobei er den Gebrauch des Skotometers für die Frühdiagnose namentlich bei älteren Leuten befürwortete.

Prof. Remy zeigte ein kleines Taschen-Diploskop und illustrierte damit seine Theorie über das Himmelsblau, das er von der Netzhautüberflutung

---

[1] Dieselben müssen von Ṯâbit b. Qurra stammen, denn die beiden andren Ärzte des Namens Ṯâbit waren jüngere Zeitgenossen des ul Qumri und haben keine ärztlichen Werke hinterlassen. Der eine, Abû 'l-Ḥusan Ṯâbit b. Sinân b. Ṯâbit b. Qurra, war, wie sein Name sagt, der Enkel des großen Gelehrten, der andre, Abû 'l-Ḥasan Ṯâbit b. Ibrahîm b. Zahrûn gehörte einer andren Linie der Sabier an und starb im Jahre 975 n. Chr.

durch das übermäßige diffuse Licht ableitet. Von einem Brunnen aus scheine der Himmel weiß; über den Wolken, von einem Ballon oder einer hohen Bergspitze aus gesehen, fast schwarz. Peltesohn.

---

2) **Ophthalmological Society of the United Kingdom.** (Ophth. Review, December 1910.)

Sitzung vom 20. Oktober 1910.

Markus zeigt einen Fall von peripherer und zentraler Ausbuchtung der Cornea infolge von zentralwärts fortschreitender Degeneration. Ebenso einen Fall von einseitiger Retraktion des Oberlids und Graefe'schem Symptom.

C. Blair hat ein Endotheliom der Tränendrüse exstirpiert und in 4 Monaten kein Rezidiv gesehen.

George Coats demonstriert die pathologischen Veränderungen bei einer früher vorgestellten marginalen Kerektasie, im wesentlichen Schwund der oberflächlichen Lamellen in der Peripherie und deren Ersatz durch lockeres Granulationsgewebe, Hypertrophie der Descemetis mit zahlreichen Spalten, in denen sich neues Hyalinmaterial häufte.

Fisher, der den Fall klinisch behandelt hatte, sieht in der Verdickung der Descemet'schen Membran einen Kompensationsprozeß. Er hatte übrigens die ausgebuchtete Stelle aus der Hornhaut ausgeschnitten und, wenn auch langsam, schließlich die Vorderkammer sich wieder schließen sehen.

George Coats demonstriert einen ungewöhnlichen Fall von kolloiden Auswüchsen der Bruch'schen Membran bei einem 58jährigen Patient mit Achondroplasie und doppelseitigem Glaukom.

Klinische Sitzung vom 10. November 1910.

G. Winfield Roll stellt einen 14jähr. Knaben mit sympathischer Ophthalmie auf traumatischer Grundlage vor. Heilung ohne Enukleation.

Coats demonstriert einen Fall von atypischem Iriskolobom. Entsprechend dem nach außen und unten gerichteten Kolobom fand sich am Linsenäquator eine Kerbe und nach ihr hinstrebend ein dreieckiger Fleck fibrösen Gewebes, das vom Ciliarkörper entsprang. Die Zonula ist hinter dem Kolobom zwar vorhanden, aber ihre Fasern von ihrer normalen Richtung abgedrängt und fächerförmig von dem fibrösen Fleck sich entfaltend. Die Aderhaut zeigte ebenfalls ein Kolobom. Vortr. sieht in diesem Fall eine Stütze der Hess'schen Theorie, wonach die Iris- und Linsenkolobome durch die übermäßige Entwicklung und Persistenz eines Stranges der fibrovaskulären Kapsel entstehen, der das Wachstum des Irisgewebes verhindere.

Jessop zeigt ein rezidivierendes Melanosarkom der Konjunktiva und einen in Heilung übergegangenen Fall von Solitärtuberkel der Chorioidea.

Tomlinson demonstriert ein einfaches Projektions-Polariskop zur Farbensinnprüfung, Bishop Harman eine Doppelschere zur Erleichterung der Sklerektomie nach Herbert in der Art der Kupierzangen der Schaffner.

R. Foster Moore stellt drei Fälle von schwerer Beeinträchtigung des Sehvermögens nach Blutverlust.

Juler demonstriert eine Irisgeschwulst bei einer 39jährigen Frau.

Frank Hewkley sah nach einem Trauma ein Hyphaema 9 Monate lang bestehen.

Cruise demonstriert einen (traumatischen) Fall von Neubildung einer fibrösen Masse auf der Papille mit Erweiterung der Cilioretinalgefäße, vermutlich durch Organisation einer subhyaloiden Blutung entstanden.

Peltesohn.

Referate, Übersetzungen, Auszüge.

1) **The treatment of cataract by Lt. Col. Henry Smith, B. A., M. D., M. Ch., Indian Medical Service.** With appendix by Captain A. E. J. Lister, M. B., B. S., F. R. C. S., I. M. S. Illustrations by Dr. Derrick T. Vail, Prof. of Ophth., Univ. of Cincinnati. Calcutta 1910. (121 S.)[1]

Das Buch ist auf Wunsch vieler Kollegen geschrieben, in kärglichen Muße-Stunden, also vielleicht nicht genügend abgerundet, aber begründet auf 24000 eignen Star-Ausziehungen. Verf. bemerkt „mit Vergnügen die wachsende Gunst, mit der die Ausziehung des Stars in der Kapsel von der weitherzigen Berufs-Genossenschaft in Amerika und in Indien angenommen wird."

Für die Wahl der Operation unterscheidet H. S. 12 Arten des Stars: 1. den unreifen, 2. den schwellenden, 3. den reifen, 4. den überreifen, 5. den harten, 6. den schwarzen, 7. den durch Verletzung, 8. den am vorderen und hinteren Pol, 9. den umschriebenen, angeborenen, ständigen, 10. den Schicht-Star, 11. den komplizierten, 12. den weichen, im Kind- und Jugend-Alter.

1. Der Opium-Esser in Indien leidet mehr dadurch, da seine Pupille eng ist. Wird Operation nötig, so ist die Extraktion in der Kapsel angezeigt. 2. Kann mit oder ohne Kapselzerschneidung ausgezogen werden. Ebenso 3. Bei 4 ist die Zonula nicht schwächer, sondern fester. Daß der überreife Star öfters spontan sich verschoben hat, ist ein Irrtum der Beobachter; die Verschiebung geschieht erst bei der Kapsel-Zerschneidung. (?) 7. a) Verschiebung der Linse durch Stoß: der Operateur hat ein wenig zu warten, bis die begleitende Netzhaut-Ablösung geheilt oder stationär geworden (?). b) mit Durchbohrung der Kapsel: Irrigation, Ätzung der Hornhaut-Wunde, Sklerokorneal-Schnitt, breite Iridektomie und Entleerung der Linse. „Der Operateur, der so vorgeht, wird das beste für seinen Kranken tun." Bei 8 und 9 nötigenfalls Iridektomie. Bei 10 Iridektomie, oder Diszision oder Extraktion. 11. Katarakt durch Glaucoma verursacht, ist selten geeignet (?) zur Operation. Wenn hingegen das Glaukom durch den Star verursacht war (und zwar durch Schwellung), so ist es am besten (?), die Linse in der Kapsel zu extrahieren, bei gleichzeitiger breiter Iridektomie.

Das Niederdrücken des Stars wird im Punjab von der Kaste der Rawals geübt.[2] „Der unmittelbare Erfolg ist für den Kranken geradezu

[1] Vgl. Juni- und Juliheft 1910 des Centralbl. f. Augenheilk. — Die Besprechungen dieses Buches, die ich gelesen, sind wenig brauchbar, da sie keine Einsicht in das komplizierte Verfahren des Verf.'s geben. Ich habe seine Schilderung wörtlich übersetzt. Wenn sie manchmal ungelenk erscheint, so liegt die Schuld hauptsächlich an dem Verf., der wohl eine leichte Hand für die Star-Operation, aber nicht für das Schreiben besitzt.

[2] Verf. gibt keine Statistik. Maynard fand, in der Mofussil-Praxis in Indien, 29 Fälle (von 63), das sind 46%, guter Sehkraft nach einem durchschnittlichen Zeitraum von 5 Jahren. (The Ophth. Review, April 1903, Centralbl. f. Augenheilk. 1903, S. 245). Elliot in Madras fand, in 125 Fällen, 29 oder 23,2% Erfolge, 10 oder 8,0% teilweise Erfolge und 68,8% Miß-Erfolge. (The Ophthalmoscope 1907, S. 193.) Er sagt „Hirschberg was handicapped by his ignorance of the natives of India, and

zauberhaft: er kann sehen, hat keinen Schmerz, bekommt keinen Verband und braucht nicht zu Bett zu liegen. Wenn alles gut geht, kann der Erfolg, vom ästhetischen Standpunkt durch kein modernes Verfahren erreicht werden." Aber ein großer Prozentsatz der Fälle verfällt der Sepsis; andre, durch Bersten der Linsenkapsel, der Iridocyclitis und Schrumpfung; letztere erfolgt auch bei uneröffneter Kapsel durch Fremdkörper-Wirkung der Linse; endlich kann auch der Star wieder aufsteigen, indem der unzertrennte Teil des Aufhängebandes als Scharnier (hinge) wirkt. Die aufgestiegenen Stare sind in ihrer Kapsel, lassen sich leicht ausziehen, Glaskörper-Ausfluß ist selten.

Extraktion wird heute außerhalb Indiens geübt und in großer Ausdehnung auch auf dem Boden Indiens. „Ich nenne sie Daviel's Operation (mit Kapsel-Zerschneidung). . . ." Verschiedene Änderungen sind von 1753 bis heute vorgenommen, aber sie sind unbedeutend.[1]

S. hält nichts von psychischer Vorbereitung der Kranken. (Das mag auch für seine Hindus ganz gut sein.) „Der ideale Operateur ist der Mann, der keine Nerven hat, der keine Reizbarkeit besitzt, dem Kranken gegenüber, der seine Ruhe nicht verliert gegenüber den Assistenten bei der Operation". „Ich habe manchen Mann mit Ambidextrie gesehen, aber niemanden, dessen beide Hände gleich gut waren."

S. liebt es, zu sitzen. Er fordert den Kranken nicht auf, sein Auge zu drehen; sondern zieht es, mit der Pinzette, ohne zu drücken. Der Schnitt sei eher ein wenig zu groß, als zu klein. Erfahrung lehrt die ökonomische Schnittgröße, die den Kern der gegebenen Linse bequem austreten läßt; bis dahin ist es sicherer, den Normal-Schnitt (standard incision) von $^2/_5$ des Hornhaut-Umfangs zu machen. (Bei der genauen Beschreibung der Einzelheiten ist viel Subjektives, Persönliches.)[2] S. stützt beide Hände. (So war es in den klassischen Beschreibungen, so steht es in hundert alten Büchern und Abhandlungen. Aber, wenn er hinzufügt „the hands resting in the air can never be steady"; so kann ich ihm versichern, daß es Augenärzte genug gegeben hat und gibt, die ihre Hand geübt haben, absolut ohne Stütze den Schnitt klassisch zu vollenden.)

Jenes Stützen soll bei „unsren indischen Patienten" auch den Kopf festhalten. Dazu haben wir allerdings in Europa andre Hilfskräfte.

Die Hinzufügung der Iridektomie scheint ihm sicherer. Eine der Komplikationen der mit Kapsel-Zerschneidung verbundenen Operation ist Einklemmung von Kapsel-Teilen in die Wunde. Vorzuziehen ist Zerreißung der Kapsel rechtwinklig zur Schnittwunde. (Ich stehe nicht an, die T oder Π-Form mehr zu empfehlen.)

Zur Entbindung der Linse nach der Kapsel-Trennung drückt er den Daviel'schen Löffel leicht auf die sklerale Lefze, mittelst der linken, und die Konvexität des Schielhakens (bei oberem Schnitt) auf die untere Partie der Hornhaut, mittelst der rechten, um, wenn der Kern auszutreten beginnt, ihm durch ein Gleit-Manöver des Hakens nach oben folgen. So tritt auch die Rinde gleich mit heraus. Verf. ist gegen Mc' Keown's Dusche und für

---

of their ways and customs". Aber ich habe nur beschrieben (Centralbl. f. Augenheik. Februar 1894), was ich mit meinen Augen in Indien gesehen; und diese ließen sich durch die Eingeborenen nicht täuschen. Auch habe ich niemals die Niederlegung des Stars empfohlen.

[1] Vgl. meine Gesch. d. Augenheilk., im Graefe Saemisch, XIII, S. 546, Nr. 120.

[2] Gleich dem alten 'Ammär nennt H. S. keinen Namen; er zitiert, außer Daviel, keinen Vorgänger.

leichten Verband beider Augen. „Unreifer Star wird allgemein als unpassend für Daviel's Operation angesehen". (Aber da scheinen A. Graefe, Schweigger, Hirschberg[1] u. a. für den Verf. vergeblich gearbeitet zu haben. „Hart ist jeder Star, jenseits des 40. Jahres. Wird ein geräumiger Schnitt in der Hornhaut angelegt und die Linsenkapsel ordentlich gespalten; so tritt bei sanftem Druck auf den Augapfel der Star aus, gleichgültig, ob er halbreif, ganz reif oder überreif ist. Man schließt das Auge für eine Minute und entfernt durch sanftes Reiben die Reste. Dieselben treten aus, ob sie getrübt oder noch klar sind. Die Sehkraft der unreif operierten Stare ist i. A. ganz ebensogut, wie die der reifen, die Operations-Erfolge natürlich die nämlichen; die Zahl der Nach-Operationen dieselbe".)[2]

Die Ausziehung des Stars in der Kapsel. „Frühzeitig ist es bei meiner Erfahrung mit Daviel's Ausziehung mir passiert, daß ein unruhiger Kranker bei Vollendung des Star-Schnitts die Linse in ihrer Kapsel und eine Quantität Glaskörper auspreßte. Getränkt mit der Schul-Lehre, betrachtete ich diese Zufälle als ernst und überwachte den Erfolg sorgsam und erwartete schlimme Ausgänge, alsbald und später. Ich war angenehm überrascht zu finden, daß die unmittelbaren Erfolge schön waren, die Sehkraft ideal. Indem ich einige wenige durch etliche Jahre verfolgte, fand ich, daß keine Verschlimmerung folgte, kein Schwund, keine Ablösung der Netzhaut, daß die Augen ruhig waren und die Sehkraft, wie man sie nur wünschen konnte.

Ich begann zu zweifeln an der Existenz von Tatsachen, auf denen jene heilige Scheu vor dem Glaskörper-Austritt beruht, welche von der Schule gelehrt wird. . . . Ich ging dazu über, mein eignes Urteil zu gebrauchen, als ob die Schulen nicht existierten. . . . Die Augenärzte mögen die Operation der intrakapsulären Extraktion verdammen für ihre Person. Für diese Operation braucht der Operateur Nerven, gutes Auge, ein gutes Paar von Händen. Ausziehung der Linse in der Kapsel erfordert die höchste Technik in der ganzen Chirurgie. Ich kann ebensowenig verstehen, daß ein Mann fähig sein kann zu operieren, wie es sein soll, nach einer geschriebenen Beschreibung dieser Operation, als ich verstehen kann, daß ein Mann erfolgreich Violine[3] spielen kann nach einer geschriebenen Beschreibung der Kunst, ohne Praxis und ohne Lehrer. Die Kunst muß gelernt werden durch Demonstration und durch tatsächliche Praxis von einem kompetenten Operateur." (Aber wer Violine spielen und Noten lesen kann, wird doch ein neues Musik-Stück auszuführen imstande sein. Herr S. schreibt doch für Augenärzte. Studenten, die bei ihm Belehrung suchen, möge der Himmel behüten. Unsre Studenten lernen den Star-Schnitt doch nicht bloß durch mündliche und schriftliche Belehrung, nicht bloß vom Anschauen der Operation, was auch nur bis zu einer gewissen Stufe fördert; sondern von der Einübung der eigenen Hand am toten und besonders am lebenden Tier-Auge! Ich habe Schüler gehabt, die ein Jahr lang täglich am lebenden

[1] A. f. O. XXX, 4, S. 225 fgd., 1884, Verhandl. d. Berliner med. Gesellsch. 1890, Sitzung vom 2. Juni, Centralbl. f. Augenh. 1890, S. 206–212. Vgl. auch Eulenburg's Real-Encykl. II. Aufl., Bd. XIV, S. 707, 1888.

[2] Hirschberg, Centralbl. f. Augenheilk., 1890, S. 211. — Unsre Kranken haben nicht dieselbe Abscheu, wie die Hindu-Bauern, vor dem Nachstar-Stich. — S. überschätzt die Häufigkeit des letzteren.

[3] Arnold Knapp, der nach Jullundur gepilgert ist, hat sich durch das Gleichnis des Propheten bezaubern lassen. (Archives of Ophth., Januar 1911, S. 142.) Natürlich, wer wirklich Smith's Operation für besser hält, mag nach Jullundur gehen. Wer Zeit und Geld anwenden will, kann nebenbei in Indien noch viel Schönes sehen.

Auge des ätherisierten Kaninchen-Auges die Star-Operation und Iridektomie [illegible] und allerdings eine ausgezeichnete Technik erlangten. Im Jahre des Heiles 1159 hat allerdings Alkoati seine Beschreibung der Star-Operation geschlossen mit den Worten „non potest bene ostendi per librum". Damals gab es in Europa wenige Operateure, wenige Lehranstalten, schwieriges Reisen.)

Nach dem Hornhautschnitt, in dessen Beschreibung ich nichts Neues zu entdecken vermag, bzw. nach der Iridektomie, wenn eine solche gemacht wird, soll der federnde Lidhalter entfernt werden. „Der Assistent soll das untere Lid herabziehen mit dem Daumen seiner linken Hand und das obere Lid emporziehen mit einem stumpfen Haken, den er zwischen Daumen, Zeige- und Mittel-Finger der rechten hält, während er den Ring- und kleinen Finger derselben gebraucht, um Augenbraue und Schließmuskel zurückzuziehen.

Er soll das Oberlid auf dem stumpfen Haken gerade nach vorn heben, als ob er den Inhalt der Orbita aus der Höhle emporheben wollte. Durch dies Verfahren wird er den Schließ-Muskel vollständig in seiner Gewalt haben und dem Operateur den Bezirk vollständig freilegen. Wenn der Assistent das Oberlid gegen die Braue erhebt, kann der Kranke Druck auf den Augapfel ausüben; wenn gerade nach vorn, ist das unmöglich."

„Der Operateur nimmt Daviel's Löffel wie eine Schreibfeder in die Linke und setzt das Ende senkrecht auf die Hornhaut, über das untere Drittel der Linse, auf einer Seite der Hornhaut. In die Rechte nimmt er den stumpfen Schielhaken wie eine Schreibfeder und setzt seinen Knopf auf die andre Seite der Hornhaut über dem unteren Drittel der Hornhaut. Beide Instrumente werden mit gleichem Druck angewendet, gerade nach hinten, gegen die Gegend des Sehnerven, — bei dem unreifen Star, dem überreifen und dem gewöhnlichen harten, um ihn zur Wunde zu dislozieren. Der Spatel bleibt unbewegt, der Haken wird seitlich bewegt, indem er so, über die Hornhaut gezogen, Druck ausübt. Der Schaft des Hakens soll dabei so wagerecht wie möglich bleiben. Indem man einen gewissen Druck mit dem Löffel ausübt, braucht man mit dem Haken weniger zu drücken. Der Löffel hilft dabei den Augapfel zu fixieren, gegen Rollung. Bis zu dem Augenblick[1], wo der Rand der Linse, verschoben, an der Wunde erscheint, werden beide Instrumente zum Druck nach hinten verwendet. Sowie aber die Linse zur Wunde verschoben ist, wird der Löffel in der Linken benutzt, um der Linse durch die Hornhaut nach oben zu folgen; soll aber keinen merklichen Druck mehr ausüben, da der Haken in der Rechten genügt. Der Haken soll fortfahren Druck auszuüben, aber gradweise mehr und mehr gegen die Wunde selber hin, mit denselben queren Gleit-Bewegungen. Zuerst soll nicht seine Stellung auf der Hornhaut, wohl aber die Richtung seines Druckes verändert werden, erst schwach, allmählich mehr und mehr, bis er endlich die Hornhaut unterhalb der Linse faltet; in dieser Periode ist die Linse vollständig oder nahezu entbunden.

Das Manöver mit dem stumpfen Haken nach dem ersten Erscheinen der Linsen-Verschiebung erfordert eine gradweise Drehung desselben, bis das Ende schließlich gegen die Wunde gerichtet ist. Wird die Linse nicht ganz entbunden, so muß der Löffel, der bisher benutzt wurde, der Linse nach oben zu folgen, nun mehr benutzt werden, um solchen Druck durch die

[1] Up to the point, at which.

Hornhaut anzuwenden, daß er sie an Ort und Stelle hält und hindert, in den Augapfel zurückzuschlüpfen, bis[1] die Linse in der Krümmung des Hakens gefaßt und herausgekippt ist.

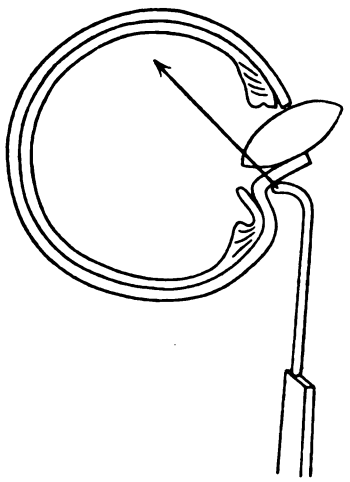

Bei dem letztgenannten Akt muß darauf geachtet werden, daß der Star in der Krümmung gefaßt, und daß seine Kapsel nicht mit dem Ende des stumpfen Hakens zerrissen wird; der Haken soll flach auf die sklerokorneale Wunde gelegt, und sogar ein kleiner Druck auf die Sklerokornea angewendet werden, um die Linse unterhalb ihrer Achse[2] zu fassen. In keinem Fall soll der stumpfe Haken so angelegt werden, daß er der Linse heraushilft, bevor nicht ihre Achse deutlich entbunden ist; sonst kann der Wundarzt leicht die Kapsel zerreißen, die dann, nach dem Austritt ihres Inhalts, sich wieder zurückzieht. Tritt dennoch dies ein (nämlich Kapsel-Zerreißung), so soll der Wundarzt den Druck mit dem Löffel aufrecht erhalten, und die anatomische Pinzette bei dem ersten Beginn der Kapsel-Zerreißung erheben und die Linse nebst Kapsel fest ergreifen, so nahe wie möglich am Hornhaut-Rand. Durch dieses Manöver wird die weiche Masse und der Kern herausgedrückt aus der Pinzetten-Zähnelung (grip), und diese wird die Kapsel fest packen, so daß sie ausgezogen werden kann.

Nach der Entbindung der Linse wird man den Glaskörper in der normalen Lage und unverletzt sehen, die Hornhaut zurückgefallen und den Raum leer, der vorher von Linse und Kammerwasser eingenommen ward.

Die Iris, wenn sie in dieser Periode vorgefallen war, soll mit der Spitze des stumpfen Hakens zurückgebracht werden, das ist das beste (?) Instrument zu diesem Zweck.

„Bei der Ausziehung in der Kapsel verhalten sich der unreife und der harte Star vorzüglich. Der überreife Star ist, — abgesehen von den Kinder- und Jugend-Staren, — der schwierigste von allen, obwohl wir finden, daß es allgemein von „Leuten mit offenbar geringer Erfahrung“ in dieser Operation angenommen wird, daß dies die einzige für die Ausziehung in der Kapsel passende Art sei. Wenn der überreife Star in die Wunde eintritt, muß der Wundarzt bereit sein, den Löffel in den klaren Punkt (point) von Glaskörper hinter dem Star zu schieben, in dem Augenblick, wo es deutlich wird, daß weiterer Druck auf die Hornhaut Glaskörperaustritt veranlassen muß. Man muß den Löffel gerade dahinter schieben, darauf achten, daß man die Kapsel nicht zerreißt mit dem Ende des Löffels und diesen nur gebrauchen, um die Linse zu stützen, wenn man dazu schreitet, sie durch die Hornhaut mit dem stumpfen Haken zu behandeln, wie in den gewöhnlichen Fällen.“

„Der schwellende und der reife Star ist mehr der Kapsel-Berstung

[1] while.
[2] Soll wohl Querdurchmesser bedeuten.

ausgesetzt, als alle andren Arten. Um dies zu vermeiden, muß man die Linse, die in diesen Fällen bildsam (mouldable) ist, einen Purzelbaum schießen lassen, wobei der von der Wunde fernste Teil der Kapsel zuerst dislociert wird; das gestattet, die Linse kopfüber zu kippen mittels des Scharniers des Aufhängebands an der Wunde. Aber auch bei diesem Verfahren ist die Kapsel so zart, daß sie gelegentlich berstet, wenn die Linse fast heraus ist. Zu diesem Verfahren muß der Wundarzt das rechts- wie das linkshändige Instrument gerade auf die Linsen-Peripherie und gerade diesseits des Ciliar-Randes aufsetzen."

Tritt Glaskörper aus während der Operation, so muß er abgeschnitten werden. Nach der Ausziehung in der Kapsel braucht man „kein Ausschwemmen oder Scheuern des Bindehautsacks".

Wird gleich das 2. Auge operiert, so bedeckt man das erste mit einer Kompresse aus Wolle, die mit irgend einer sterilen Lösung gesättigt ist.

Die Behandlung der Jugend-Stare und die Nachbehandlung der Star-Operation muß und kann ich übergehen.

„Der beispiellose Fortschritt der ophthalmologischen Abteilung des Jullundur-Krankenhauses, in der jetzt zwischen 2500 und 3000 Stare jährlich operiert werden, hängt hauptsächlich ab von dem Fehlen des Nachstars nebst einem Verlust von unter 1%; und der stationäre Zustand der zahlreichen Hospitäler in Indien (einem Land, in dem jährlich über 25000 Stare operiert werden,) hängt ab von dem Nachstar, der unbedingt auf die Kapsulotomie-Operation folgt. Taken all over the Indian Empire, the capsulotomy operation in followed by total failure [„discharged otherwise"] in about 14 p. c. of the cases.[1]) Die Starstecher-Operation liefert mehr Verluste, aber, gegenüber der mittelmäßigen Sehkraft der Kapsulotomie-Operation, ein ideales Sehen für einige Zeit; die unvermeidliche fortschreitende Atrophie der Netzhaut, welche später auf die Niederdrückung der Linse folgt, wird vom indischen Bauer nicht der Operation in die Schuhe geschoben."

Die Operierten mit Glaskörpervorfall wurden bestellt, 95 kamen, 98 Augen konnten geprüft werden, Netzhaut-Ablösung war in keinem Fall vorhanden, Augengrundveränderung in 8; die durchschnittliche Zeit seit der Operation war 3,70e Jahre.

„If results in the intracapsular operation are better, the difficulty of that operation is a substantial reason why operators should learn the art from practical instruction on the living subject by a master of that art and not from mere written descriptions. J. Hirschberg.

---

2) Die im Jahre 1910 in Dänemark erschienene ophthalmologische Literatur, zusammengestellt von Privat-Dozent Dr. Henning Rönne in Kopenhagen.

Fritz Ask: Ein Fall von Iris- und Gehirn-Tuberkulose. Hospitalstidende p. 649, 1910. Ein Fall linksseitiger Iristuberkulose mit Gehirnsymptomen und Stauungspapille an dem rechten Auge. Während der Tuberkulin-Behandlung besserte sich der Zustand. Die Stauungspapille schwand während

---

[1] Die Verantwortung für diesen ganzen Satz und diese ungeheuerliche Verlust-Ziffer muß ich Herrn S., ihre Bestreitung den andren Operateuren in Indien überlassen. — Daß solche Verlust-Ziffern für Europa nicht zutreffen, weiß jeder Leser dieses Centralblattes.

sich gleichzeitig mit der Besserung des allgemeinen Befindens linksseitiger Exophthalmus einstellte. $^1/_2$ Jahr später wiederum Verschlimmerung und schneller Exitus letalis. Bei der Sektion fand sich ein Solitärtuberkel im linken Frontallappen. Dieses hatte den Orbitalboden usuriert. Die Besserung des Zustandes während des Verlaufes muß man der vom Leiden selbst vorgenommenen Trepanation nach der Orbita zuschreiben.

C. F. Bentzen: Om Iridencleisis antiglaucomatosa Halth. Dansk Klinik Nr. 21, 1910. (Siehe Über Iridencleisis antiglaucomatosa Halth. Arch. f. Ophth. Bd. 74, 1910.)

H. B. Christensen: Undersögelser over det intraoculäre Tryk og Blodtryk hos gamle Folk. (Untersuchungen über den intraokulären Druck und Blutdruck bei alten Leuten.) Hospitalstidende Nr. 50, 1910.

Bei 152 Individuen, alle über 60 Jahre alt, wurde gleichzeitig der intraokuläre Druck mit Schiötz's Tonometer und der Blutdruck mit Riva-Rocci's Apparat untersucht. Es zeigte sich, daß der intraokulare Druck mit dem zunehmenden Blutdruck vermehrt wurde.

Niels Höeg: En ny Methode lil Afslöring af Simulation af Blindhed. (Eine neue Methode zur Entschleierung der Simulation von Blindheit.) Hospitalstidende p. 456, 1910.

Bei Simulation von Blindheit wird der Simulant aufgefordert nach oben zu sehen, nach unten, zur rechten usw., indem die entsprechende Bewegung mit der Hand des Untersuchers gemacht wird. Abwechselnd wird die Hand plötzlich in eine andre Richtung geführt als das Kommando angibt. Der Simulant folgt dann der Hand und nicht dem Kommando, wodurch konstatiert wird, daß der Untersuchte zum wenigsten die Bewegungen der Hand unterscheidet.

Niels Höeg: Et Tilfälde af hvide Cilier. (Ein Fall weißer Cilien.) Hospitalstidende p. 456, 1910.

Ein 8jähriges Mädchen bekam nach einem Sonnenerythem an der Stirn und linken Schläfe ausgedehnte entfärbte Flecke in der Haut. Augenbraue und Augenlid waren frei, aber im inneren Drittel des linken Augenlides sind die Zilien sukzessive weiß geworden.

Niels Höeg: Pigmentnävi im Augengrunde. Hospitalstidende p. 222, 1910. (Siehe Die gruppierte Pigmentation des Augengrundes, Klin. Monatsblätter f. Augenheilk. Januar, 1911.)

Niels Höeg: Ein Fall von Skleralruptur an einem buphthalmischen Auge. Hospitalstidende Nr. 28, 1910.

Skleralruptur durch Kuhhornstoß, wo das Endresultat trotz der vorhandenen Buphthalmie relativ gut war ($^5/_{60}$ gegen $^5/_{36}$ vor der Läsion).

Niels Höeg: Om rudimentäre Former af Coloboma nervi optici. (Über rudimentäre Formen des Coloboma nervi optici.) Hospitalstidende p. 624, 1910.

Durch eine Reihe von Abbildungen von Papillen zeigt Verf., daß alle Übergänge zwischen der normalen Papille und dem voll entwickelten Koloboma bestehen durch:

1. abwärts gerichtete Exkavation und Gefäßursprung; 2. Conus inferior papillae; 3. Conus inferior mit Retinaduplikatur (3 mal ophthalmoskopisch wahrgenommen); 4. exkavierter Conus inferior; 5. runde, tiefe, steilwändige Exkavationen, wo man einen schwach angedeuteten Papillenrest am oberen Rande des Koloboms sieht; 6. die Kolobomen, wo man die Papille am Boden einer sehr tiefen Exkavation sieht.

Diese Reihe von Übergangsformen, mit überwiegender Häufigkeit der Glieder in der Reihe, die am wenigsten von der Norm abweichen, sprechen nach Verf. ehestens dafür, daß das Coloboma nicht von eigentlichen pathologischen Prozessen herrührt (z. B. Entzündung), sondern eher von mangelhafter Regulierung der normalen Entwicklung.

C. F. Heerfordt: Erwägungen und Untersuchungen betr. der Pathogenese des Glaukoms. Über lymfostates und hämostates Glaukom. Hospitalstidende, 1910.

C. F. Heerfordt: Om endogene gonorrhoiske Hornhinde og Hudaffectioner. (Über endogene gonorrhoische Hornhaut- und Haut-Affektionen.) Hospitalstidende, 1910. (Siehe Arch. f. Ophthalm. Bd. 77, Heft 1, 1910.)

C. F. Heerfordt: Øjentilfælde som Udslag af Mb. Basedowii. (Augenleiden durch Morbus Basedowii.) Ugeskrift for Læger Nr. 4, 1910.

Referierender Übersichtsartikel.

C. F. Heerfordt: Untersuchungen über Keratoplastik. (Ugeskrift for Læger Nr. 17, 1910.)

Das Kaninchenauge wird mit Hilfe von Saugen mit einer Wasserpumpe zu einer Schneideplatte fixiert, so daß die Mitte der Kornea durch ein Loch in diese hineinragt. Man schneidet dann eine Scheibe Kornea ab entweder mit Trepan oder Mikrotom-Messer, das man parallel mit der Schneideplatte führt. Das überführte Korneastück wird entweder durch konjunktivales Übernähen mit Tabaksbeutelsutur nach Kuhnt oder durch eine Druckplatte aus Hartgummi fixiert.

Edmund Jensen: Om Aetiologien or Pathogenesen af Ulcus cornea serpens. Hospitalstidende Nr. 7, 1910. (Siehe: Zur Ätiologie des Ulcus corneae serpens. Arch. f. Ophthalm. Bd. 73, Heft 3.)

K. K. K. Lundsgaard und V. Grönholm: Lysbehandling af Konjunctivallidelser. (Lichtbehandlung von Konjunktivalleiden.) Bibliothek f. Læger Heft 2, Jahrg. 102, 1910.

Nach einer Erwähnung der Technik für Lichtbehandlung der Konjunktiva werden die Resultate der Lichtbehandlung von 109 trachomleidenden Augen mitgeteilt. Die primären Resultate waren: 79 Augen nach einer durchschnittlichen Behandlung von etwa $1^1/_2$ Monaten geheilt, 19 Augen nach durchschnittlicher Behandlung von 2 Monaten nicht geheilt. 11 mal mußte die Behandlung unterbrochen werden. 2 bis 6 Monate nach Aufhören der Behandlung fanden sich unter 48 Augen 43 gesunde und 5 nicht geheilte. Durch exzidierte Schleimhautstückchen zeigt es sich, wie die Lichtbehandlung eine gewaltige und lange dauernde Schleimhaut-Hyperämie ergibt, das Gewebe wird ödematös und die Zahl der Zellen nimmt ab. Nach Abschluß der Behandlung sieht man das adenoide Gewebe geschwunden, die Schleimhaut besteht aus Bindegewebe mit wenigen Zellen; Plattenepithel anstatt normalem Zylinderepithel.

K. K. K. Lundsgaard: Transitorisk Hypermetropi ved Diabetes mellitus. Dansk Klinik Nr. 6, 1910. (Siehe Klinische Monatsbl. für Augenheilk. Juli, 1910.)

K. K. K. Lundsgaard: Jod-Desinfektion bei Augen-Operationen. Dansk Klinik p. 977, 1910.

Verf. hat in 75 Fällen ohne Beschwerden Desinfektion des Augenlidrandes und Augenlid mit Umgebungen mit einer 5 %igen Lösung von Jodspiritus auf trockener Haut ohne vorausgegangenen Waschens benutzt. In keinem Falle kam Infektion, auch keine postoperative Conjunctivitis.

K. K. K. Lundsgaard: Sygdomme i Taarevejene. (Krankheiten der Tränenwege.) Eine klinische Vorlesung. Dansk Klinik Nr. 44—46, 1910.

K. K. K. Lundsgaard: De vigtigste Methoder til objectiv Undersögelse af Øjet. (Die wichtigste Methode für objektive Augen-Untersuchung.) Dansk Klinik Nr. 24—25.

Henning Rönne: Anatomiske pathologiske og kliniske Untersögelser over alkoholisk Intoxicationsamblyopi. Kopenhagen 1910. (Siehe Pathologisch-anatom. Untersuchungen über Intoxikationsamblyopie. Arch. f. Ophthalm. Bd. 72, 1910.)

Henning Rönne: Om Traadlejringen i Chiasma og i den occipitale Symbane belyst ved et Par Synsfeltsundersögelser. Dansk Klinik Nr. 41, 1910. (Siehe: Über den Faserverlauf im Chiasma, beleuchtet durch einige Gesichtsfeld-Untersuchungen. Klin. Monatsbl. f. Augenheilk. Oktober, 1910.)

Henning Rönne: Herpes corneae menstrualis. Hospitalstidende p. 897, 1910. (Siehe Klin. Monatsbl. f. Augenheilk. März, 1910.)

Henning Rönne: Mikroskopisk Undersögelse af et Tilfälde af Nethindestränge efter Amotio retinæ. Hospitalstidende p. 626, 1910. (Siehe: Zur Anatomie der Streifenbildung nach Netzhaut-Abhebung. Arch. f. Ophth. Bd. 75, S. 284.)

Henning Rönne: Om Synsfeltet ved hereditær Synsnerveatrofi. (Über das Gesichtsfeld bei hereditärer Opticusatrophie.) Hospitalstidende p. 626, 1910. (Siehe Klin. Monatsbl. f. Augenheilk. März, 1910.)

Henning Rönne: Om Genesen af de pathologiske Excavationer. Hospitalstidende p. 223, 1910. (Siehe Sehnervenatrophie nach Stauungsblutungen, Beiträge zur Genese der pathologischen Exkavationen. Klinische Monatsbl. f. Augenheilk. Januar, 1910.)

Henning Rönne: Demonstration von Schnitten eines exzidierten Skleritisknötchens. Verhandlungen der ophthalm. Gesellschaft. Hospitalstidende p. 456, 1910.

Die Präparate stammen von einem Fall ulzerativer Skleritis mit tiefen kraterförmigen, aber schnell heilenden Ulzerationen. Bei Probe-Exzision eines nicht ulzerierten Knötchens fand sich bei der Mikroskopie im Zentrum dieses eine unregelmäßige Gewebsnekrose von einer Zone mit reaktiver Entzündung umgeben, aber ohne Zeichen von Tuberkulose. Die selten vorkommende Neigung zu Ulzeration bei Skleritis beruht also wahrscheinlich auf Bildung einer Nekrose, die sich nicht resorbieren läßt, sondern entfernt werden muß durch Ulzerationsbildung.

Henning Rönne: Über die Indikationen und den Zeitpunkt für die Schiel-Operation durch Untersuchungen über die Pathogenese des sekundären Schielens beleuchtet. Hospitalstidende Nr. 44—45, 1910.

Bearbeitung eines Materials von 3865 Operationen für konvergentes, 673 für divergentes Schielen, worauf bzw. 211 und 11 Fälle sekundärer Divergenz und Konvergenz fallen. Von den Operationen bei konvergentem Schielen waren 69% einfache, 26% doppelte Tenotomie, 3% kombinierte Vorlagerung. Als Resultat ergibt sich, daß bei konvergentem Schielen Refraktion, Alternation und Periodizität des Schielens, einseitige Amblyopie, die Dauer des Leidens vor der Primär-Operation und ebenfalls das Alter bei der Primär-Operation ohne Einfluß auf das Entstehen der sekundären Divergenz sind. Dagegen ergibt doppelte Tenotomie genau doppelt so häufig Sekundärschielen wie Einzeltenotomie. Vorlagerung ergibt ungefähr

die gleiche Anzahl sekundärer Divergenzen wie Tenotomie. (Die Zahlen sind hier klein.)

S. Schou: Et Tilfälde af dobbeltsidig Katarakt opstaaet under Graviditeteni. (Ein Fall von doppelseitigem Katarakt, während der Gravidität entstanden. Hospitalstidende p. 222, 1910.

Bei einer 33jährigen Frau begann die Entwicklung von Katarakt auf beiden Augen bzw. im 1. und 5. Monat der Gravidität; beim Schluß der Gravidität war der Star reif geworden.

Journal-Übersicht.

I. A. v. Graefe's Archiv f. Ophthalmologie. LXXV. 3.

1). **Zur Frage der pathologisch-anatomischen Diagnosenstellung der sympathischen Ophthalmie,** von Dr. S. Weigelin, Augenarzt in Stuttgart, früher Assistent der Univ.-Augenklinik in Tübingen.

Die Untersuchung von im ganzen 41 Augen bestätigte in vollem Maße die bekannten Fuchs'schen Angaben über die anatomisch scharf charakterisierte sympathisierende und sympathische Entzündung. Bei den 41 Augen bestand nach der Krankengeschichte

17 mal zweifellos sympathisierende Entzündung,
8 mal fragliche sympathisierende Entzündung,
4 mal sympathische Reizung des anderen Auges,
2 mal sympathische Entzündung,
10 mal traumatische Iridocyclitis.

Nach dem anatomischen Befunde waren von den 8 Fällen fraglicher sympathisierender Entzündung 4 den sympathisierenden Augen und 4 den Augen mit traumatischer Iridocyclitis zuzurechnen.

In allen Fällen von wirklicher sympathischer Ophthalmie wurde auch in dem ersterkrankten Auge der typische Befund festgestellt. Ganz anders verhielten sich die Fälle von gewöhnlicher traumatischer Iridocyclitis mit oder ohne sympathische Reizung. Höchstens fand sich hin und wieder eine entfernte Ähnlichkeit mit dem von Fuchs entworfenen Bilde.

Abgesehen von einem Falle, in welchem die Gewebe mangelhaft erhalten waren, konnte in zweifelhaften Fällen aus dem anatomischen Befunde die Diagnose gestellt werden. Die zwei sympathisierten Augen zeigten dasselbe anatomische Verhalten wie die sympathisierenden. In einem Falle bestand die seltene Uveitis sympathica serosa. Bemerkenswert ist, daß auch einmal bei spontaner chronischer Iridocyclitis beider Augen in dem ersterkrankten Auge das charakteristische Bild der sympathisierenden Entzündung festgestellt wurde.

---

2) **Studien zur sympathischen Ophthalmie.** I. Wirkung von Antigenen vom Augeninnern aus, von Prof. Elschnig in Prag.

Auffallend ist, daß die von Fuchs geschilderten anatomischen Veränderungen einzeln auch bei nicht traumatischer Iridocyclitis vorkommen, und ebenso auffallend ist, daß ein Infektionserreger bisher nicht nachgewiesen werden konnte. Verf. suchte die Frage zu beantworten, ob und eventuell in welcher Weise im Auge vorhandene Antigene in den Organismus übergehen und auf denselben reaktiv einwirken können. Es war zu studieren, ob ins

Auge eingebrachte Substanzen eine antigene Wirkung im Blutserum erkennen lassen.

Fremde Blutarten sowie Cholerabazillenextrakt und -Emulsion wurden benutzt. Dabei ergab sich, daß eine Wirkung von ins Auge eingebrachten Antigenen auf das Blutserum stattfindet, daß die Wirkung aber viel geringer ist, als bei intraperitonealer oder intravenöser Injektion. Die antigene Wirkung steigt, wenn das Versuchstier für die eingebrachte Substanz immunisiert ist. Schwere Entzündung des Bulbus schwächt die antigene Wirkung, hebt sie aber nicht auf. Bei Injektionen in den Glaskörper scheint die Wirkung von der Vorderkammer aus zu erfolgen, denn sie bleibt fast vollständig aus, wenn durch Seclusio pupillae die Verbindung zwischen Glaskörper und vorderer Kammer aufgehoben ist.

---

3) **Das Ringsarkom des Ciliarkörpers**, von Dr. Rudolf Bergmeister in Wien.

Eingehende Beschreibung eines dieser sehr seltenen Fälle. Bei dem 61 jährigen Patienten war die klinische Diagnose erst nach längerer Beobachtung möglich, und das Ringsarkom wurde erst bei der anatomischen Untersuchung festgestellt. Das Auge war unmittelbar vor der Enukleation blaß, normal gespannt, M. 2,0 S = $^6/_{60}$. Oben-außen befand sich eine Iridodialyse, die bei seitlicher Beleuchtung dunkelbraun erschien. Die Linse war im Zentrum rauchig getrübt und enthielt besonders in der unteren Hälfte der Corticalis Stippchen und Speichen. Beim Durchleuchten sah man in der oberen Hälfte der Pupille einen unmittelbar hinter der Linse gelegenen dunklen vorspringenden Tumor.

Anatomisch fand sich, daß hier der Epithelüberzug durchbrochen und die Geschwulst gegen Linse und Glaskörper vorgewachsen war: an der Stelle der Iridodialyse hatte sie sich zwischen Iriswurzel und Ligamentum pectinatum eingeschoben, ohne die Kammerbucht zu verschließen. Die Linse zeigte eine muldenförmige Vertiefung. In den übrigen Abschnitten des Ciliarkörpers waren die Veränderungen weniger hochgradig, doch ließ sich überall die sarkomatöse Infiltration nachweisen. Abgesehen von dem Bezirke der vorspringenden Geschwulst war die Pars plana normal, und vielfach fanden sich in der Pars plicata Geschwulstmassen nur an der Iriswurzel, so daß der Ring nur hier in der Gegend der Kammerbucht am Ansatze des Ciliarkörpers geschlossen war. Die sarkomatöse Infiltration hatte an mehreren Stellen auf die Iris übergegriffen. Herde befanden sich in der vorderen Grenzschicht und unten selbst im Sphinkter. Die Einwanderung der Sarkomzellen schien vom Kammerwasser aus an verschiedenen Stellen der Oberfläche stattgefunden zu haben. Chorioidea, Retina, Optikus waren normal, vor allem bestand keine Netzhautablösung.

Spindelförmige, nicht selten unpigmentierte Zellen bildeten den Haupttypus an der Iriswurzel. Die stärkste Pigmentierung bestand an der Peripherie des vorspringenden Tumors außen-oben. Dieser Teil der Geschwulst war reich an Zellen mit epitheloiden Kernen und reich an Gefäßen.

Man darf annehmen, daß die Ursprungsstelle in dem Bindegewebe, bzw. in den Chromatophoren der Pars plicata und der Iriswurzel zu suchen ist. Das Maschenwerk der glatten Muskulatur des Ciliarkörpers bietet dem Wachstum der Geschwulst ein bedeutendes Hindernis, während nach der Iris und der Vorderkammer hin der Widerstand gering ist. Wenn das Sarkom in der Nähe der Iriswurzel entsteht, so ist die Verschleppung von Zellen auf

dem Wege des Circulus arteriosus Iridis major nicht unwahrscheinlich. In den Präparaten des Verf.'s war der Circ. art. Iridis major abgesehen von einigen durch Sarkomzellen komprimierten Seitenästen nicht nachweisbar.

---

4) **Über das Verhalten der inneren Augenhäute bei einigen Fixierungsmethoden,** von Alexander P. Prokopenko aus Charkow. (Aus der Univ.-Augenklinik in München.)

Aus den Resultaten der Untersuchung sei hier nur einiges hervorgehoben.

Der sagittale Durchmesser der Linse mißt nach Formolfixierung 6,1 mm, nach H. Müller 9,1 mm, äquatorial in 100 %igem Alkohol 9,0 mm, in Sublimatwasser und Sublimatalkohol 11,5 mm. Die Lederhaut verhält sich den verschiedenen Methoden gegenüber ziemlich indifferent, dagegen ist die Cornea sehr empfindlich. Ihre Dicke beträgt in H. Müller 1,5 mm, in 100 %igem Alkohol 0,14, bei schonender Gefriermethode 1,0—1,2 mm. Das Epithel, etwa 40 μ dick, schrumpft in Formol und absolutem Alkohol auf 20 μ. Die M. Bowman konserviert sich nur gut in Zenker, Sublimatwasser und 3 g-Sublimatalkohol. Die M. Descemeti leidet in 6 g-Sublimatalkohol und in $1^1/_2$ %iger Rohrzuckerlösung, ihr Endothel läßt sich in 100 %igem Alkohol und beim Gefrieren nicht darstellen.

Die Aderhaut mißt etwa 50 μ. Die meisten gebräuchlichen Lösungen geben gute Strukturbilder, die besten H. Müller, Zenker, H. Stoelzner ($4^1/_2$ Rohrzucker-Sublimat). Bei Inouye ($1^1/_2$ Rohrzucker-Sublimat) fallen die Präparate schlecht aus, desgleichen bei 70 %igem Alkohol, der ungünstiger wirkt, als der wasserfreie 100 %ige Alkohol.

Die Netzhaut quillt und zerfällt in frisch gefrorenen und dann aufgetauten Augen. Alle üblichen Flüssigkeiten geben gute Resultate, die besten H. Stoelzner, Zenker (Stock), Sublimatwasser.

Präparate, welche nicht viel länger als 6 Wochen in Müller gelegen haben, sind hervorragend gut färbbar, bei längerer Einwirkung nimmt die Färbbarkeit erheblich ab. Sublimatwasser gibt sehr gute Resultate, am brauchbarsten ist aber die H. Stoelzner'sche Flüssigkeit, welche die Gestalt der Formelemente am wenigsten verändert und die feinsten Färbungen gestattet.

---

5) **Beitrag zur Kenntnis der Sehnervenerkrankungen bei Erkrankung der hinteren Nebenhöhlen der Nase,** von A. de Kleijn, Assistent der Univ.-Klinik für Oto-Rhino-Laryngologie, früherem Assistenten der Univ.-Augenklinik in Utrecht.

Daß Erkrankungen des Sinus sphenoidalis und der hinteren Ethmoidalzellen den Sehnerven schädigen können, ist bekannt. Am häufigsten findet sich Neuritis axialis, auf die schon Birch-Hirschfeld hingewiesen hat. Van der Hoeve machte darauf aufmerksam, daß das zentrale Skotom schon ein vorgeschritteneres Stadium der Erkrankung anzeigt, und daß ihm die Vergrößerung des blinden Flecks, zunächst für Farben, dann für Weiß vorangeht. Verf. konnte in 19 von 22 einschlägigen Fällen die Vergrößerung des blinden Flecks nachweisen. In den 3 Fällen, in denen das Symptom fehlte, bestand auch eine Erkrankung des Sinus sphenoidalis und der hinteren Ethmoidalzellen. Von den 22 Kranken waren 16 auf beiden Seiten erkrankt. In 13 Fällen wurde die Diagnose durch die Operation bestätigt und 9 mal war die Diagnose rhinoskopisch sicher zu stellen. Unter diesen 9 Fällen befinden sich 2 einseitige Sehnervenerkrankungen.

Die Vergrößerung des blinden Flecks ist um so bedeutungsvoller, als

sie bei voller Sehschärfe bestehen kann, so daß subjektive Beschwerden des Kranken nicht zu einer Untersuchung Veranlassung geben. Man soll überall da untersuchen, wo nur der leiseste Verdacht auf eine Sehnervenerkrankung geweckt wird. In 2 Fällen, bei denen die Rhinoskopie nichts Krankhaftes nachwies, wurde auf Grund des van der Hoeven'schen Symptoms zur Operation geschritten und eine Erkrankung des hinteren Sinus gefunden. In 2 anderen Fällen war aus der rhinoskopischen Untersuchung nicht mit Sicherheit zu schließen, ob nur die vorderen oder auch die hinteren Nebenhöhlen erkrankt waren. Da die Vergrößerung des blinden Flecks fehlte, wurde die Diagnose auf Erkrankung der vorderen Zellen gestellt und durch die Operation bestätigt. Affektionen der vorderen Zellen führen nur selten zu Neuritis axialis.

Zirkulatorische und toxische Momente dürften bei der Erkrankung des Sehnerven eine Rolle spielen. Je besser die Sekrete Abfluß haben, um so günstiger ist der Verlauf.

Auch bei Neuritis optica, Atrophia papillae, Stauungspapille, Thrombosis venae centralis retinae und bei Netzhautablösung aus unbekannter Ursache empfiehlt es sich selbst dann, wenn subjektive und objektive Erscheinungen der Nase fehlen, auf eine Erkrankung der hinteren Zellen zu fahnden. Bei Ozaena sollte die genaue Untersuchung des Sehnerven nie unterbleiben.

Daß einseitige Papillitis für eine Sinusaffektion spricht, beiderseitige Papillitis auf eine konstitutionelle Ursache schließen läßt, ist nicht zutreffend. Eine hintere Ethmoidalzelle kann mit beiden Canal. optic. in Verbindung stehen und häufig sind die Nebenhöhlen an beiden Seiten erkrankt.

---

6) **Zur Theorie der Fernrohrbrille**, von Dr. M. v. Rohr in Jena.

Im wesentlichen Berechnungen, welche sich unvollständig nicht verständlich wiedergeben lassen.

---

7) **Über Ersatz der operativen Korrektion hochgradiger Myopie durch eine Gläserkombination (Fernrohrbrille)**, von Prof. Dr. E. Hertel.

Die mit der Vollkorrektion hochgradiger Kurzsichtigkeit verbundenen Unbequemlichkeiten und Nachteile sind bekannt. Die Entfernung der Linse schafft günstigere optische Verhältnisse, aber die bei der Operation gemachten Erfahrungen haben dahin geführt, daß heute die meisten Augenärzte das Indikationsgebiet für die sogenannte Myopie-Operation sehr eng stecken. Ein sehr brauchbares Hilfsmittel für hochgradig Kurzsichtige ist auf Anregung des Verf.'s in den Jenaer optischen Werkstätten von C. Zeiss konstruiert worden. Es besteht aus einem holländischen Fernrohr mit konvexem Objektiv und konkavem Okular in so zierlicher Form, daß es an einem Gestell befestigt als Brille getragen werden kann, ohne durch seine Schwere zu belästigen. Eine Brille mit doppelseitigen Gläsern wiegt nur 36 g. Daß der Apparat etwas auffällt, kann gegenüber dem Nutzen, den er seinen Trägern bringt, nicht ins Gewicht fallen.

Durch Rechnung läßt sich die im gegebenen Falle durch eine bestimmte Gläserkombination zu erzielende Vergrößerung der Bilder feststellen. Die Sehleistung der korrigierten Augen steigt annähernd gleichmäßig mit der bildvergrößernden Wirkung der Brille. Mit zunehmender Vergrößerung nimmt aber die Ausdehnung des von dem bewegten Auge übersehbaren Feldes ab. Durch die Konstruktion der Systeme ist der Astigmatismus schiefer Bündel ausgeschaltet, die Bilder sind bis zum Rande scharf. Wenn daher auch beim

Gebrauche von Konkavgläsern das Blickfeld größer ist, als bei der Fernrohrbrille; so wirken doch bei stärkeren Konkavgläsern die verzerrten Randpartien der Bilder so störend, daß ihr Fortfall eher einen Vorteil als einen Nachteil bedeutet. Außerdem fehlt bei der Fernrohrbrille die bei allen stärkeren Konkavgläsern unvermeidliche Verzeichnung auch der mittleren Teile der Bilder.

Eine 1,27 fache Vergrößerung war im ganzen am angenehmsten. Sie genügt und vermeidet die mit stärkeren Vergrößerungen verbundene Einengung des Blickfeldes. Unter Umständen, wie bei Amblyopie durch Fundusveränderungen, wird erst bei stärkeren Vergrößerungen eine für bestimmte Arbeiten ausreichende Sehschärfe erreicht werden, und der Patient wird dieses Vorteils wegen auf das weitere Blickfeld verzichten müssen.

Für die gewöhnliche Nahearbeit sind Sammellinsen vorzusetzen, die für jede gewünschte Entfernung eingerichtet werden können. Man kann aber auch eigene Arbeitsbrillen anfertigen lassen. Unter Verzicht auf ein größeres Gesichtsfeld läßt sich die Vergrößerung soweit steigern, wie sie der Myop bei starker Annäherung ohne Glas erhält. Bei einzelnen Berufsarten, wie Graveuren u. a. kann das von Bedeutung sein. Die Fernrohrbrille erfordert keine starke Annäherung des Objekts.

Sorgsame Anpassung ist nötig. Bei der möglichst genau auszuführenden Myopiebestimmung sind die Gläser in 12 mm Abstand vom Hornhautscheitel zu halten. Ferner muß angegeben werden, ob die Prüfung mit bikonkaven, plankonkaven oder periskopischen Gläsern ausgeführt wurde. Endlich ist mitzuteilen, für welche Entfernung und für welche Beschäftigung die Brille dienen soll, dazu Pupillenstand und Form des Nasenrückens. Scheer.

II. Wochenschrift für Therapie und Hygiene des Auges. XIII. Jahrgang. Nr. 40.

Mastixverband am Auge, von Dr. F. Darenberger.

Nach entsprechender Einträufung und event. Salben- und Öl-Applikation auf die Lider wird auf das Auge ein ovales, steriles, geschichtetes Mull- oder Mullwatte-Läppchen gelegt, darüber ein etwas größeres Stück Mull ausgebreitet, die Ränder, ringsherum etwas eingekerbt, werden nun an der gesunden, trockenen Haut der Stirn, Wange, Nase, Schläfe mit Mastixlösung gut bestrichen. Hiernach wartet man einige Minuten, bis die Flüssigkeit verdunstet ist. Der Verband sitzt unverrückbar fest ohne zu belästigen.

Nr. 45 und 46.

Die bisherigen Erfahrungen über das Ehrlich-Hata'sche Syphilismittel (606) mit besonderer Berücksichtigung der Augenheilkunde, von Dr. O. Stuelp.

Eine genauere Beurteilung der Heilwirkung des Hata ist bei der geringen Zahl von 23 Fällen von syphilitischen Augenleiden und namentlich mangels eingehender und genauer ophthalmologischer Befunde in den betreffenden Fällen nicht möglich.

Nr. 47.

Zur Behandlung der Heufieber-Conjunctivitis und des Heufiebers, von Dr. Jul. Ascher in Frankfurt a. M.

Verf. verordnet etwa 3 Wochen vor Beginn der Heufieberzeit:

Sol. Corticini 0,8:30,0
Sol. Adrenal hydrochlor. (1‰) 0,15
Coc. mur. 0,15.

Von dieser Lösung werden anfangs dreimal, später vier- bis sechsmal täglich je 4—6 Tropfen in beide Augen geträufelt. Ferner werden von dieser Lösung 10—20 Tropfen in eine Tasse lauwarmen Wassers gegossen und diese Lösung mittelst Pinsels oder eines mit Watte umwickelten Glasstäbchens auf die Nasenschleimhaut gebracht. Kurz vor dem kritischen Termine werden die Tropfen verstärkt.

Nr. 48.

Das Elektrargol in der Augenheilkunde, von Dr. F. Darenberger.

Das Indikationsgebiet ist dasselbe wie bei Kollargol: Infektiöse Konjunktivitiden, besonders gonorrhoische, Keratitis parenchymatosa und Ulcus, namentlich Ulcus cornea serpens.

XIV. Jahrgang. Nr. 1.

Ehrlich-Hata 606 und Auge, von Dr. Paul Cohn in Berlin.

Im Juli 1910 wegen Haut-Ausschlag Injektion von Ehrlich-Hata. Im September schwere Iritis, also wenige Wochen nach der Injektion schweres Recidiv. Fritz Mendel.

III. The American Journal of Ophthalmology. 1910. Januar.

1) **Der Zusammenhang zwischen dem allgemeinen Blutdruck und der Entstehung gewisser Augenkrankheiten,** von N. M. Semple in St. Louis.

1. Chronisch entzündliches, sehr schmerzhaftes Glaukom und Netzhaut-Blutungen bei einem Patienten mit Arteriosklerose. S = 0. T + 2. Miotica können nicht angewandt werden, weil sie große Schmerzen verursachen. Unter Behandlung der Arteriosklerose hingegen bessert sich der Augenbefund wesentlich. Miotica werden jetzt vertragen und schon seit einem Monat ist Patient schmerzfrei. Bei einem chronisch inflammatorischen Glaukom, wo eine Iridektomie kontraindiziert und Miotica erfolglos sind, kann also die Herabsetzung des allgemeinen Blutdruckes von großem Wert sein.

2. Bei der 70jährigen Patientin wird Arteriosklerose der Netzhautgefäße festgestellt. Sie verweigert die Behandlung durch den internen Arzt. 4 Monate später, als sie sich zum zweitenmal vorstellt und über starke Sehstörung klagt, zeigen sich Netzhaut-Blutungen zwischen Makula und Papille und große präretinale Blutungen unterhalb der Makula. Unter Behandlung der Arteriosklerose wird die Sehkraft von $^2/_{160}$ auf $^{20}/_{75}$ gebessert. Der Verf. glaubt, daß hier durch eine frühzeitige Behandlung der Arteriosklerose die großen Blutungen hätten vermieden werden können.

3. Migraine ophtalmique mit Anfällen von Flockensehen und Kopfschmerzen und Herabsetzung des zentralen Sehens, wird durch Herabsetzung des Blutdruckes geheilt.

---

2) **Augensymptome bei Gicht.** Vorläufiger Bericht über die Augenuntersuchung von 55 Patienten, von Carroll B. Welton.

---

3) **Ein Fall von kavernösem Lymphangiom der Bulbusbindehaut,** von M. Wiener und A. Alt in St. Louis.

Beide Lider des linken Auges sind verdickt, die Conjunctiva bulbi ödematös, besonders unten. Im inneren Winkel, unmittelbar nach außen von der Karunkel, sitzt eine konisch zugespitzte Geschwulst, deren Basis 11 zu 6 mm, und deren Höhe 7—8 mm mißt. Der Tumor bei dem 30jährigen, sonst gesunden Mann ist angeboren, hat in den letzten 7 Jahren an Umfang zugenommen; seine Größe wechselt. Die Geschwulst wird unter Lokalanästhesie entfernt; einige Zeit nach der Operation tritt heftige Blutung ein, die durch Eisumschläge gestillt wird. Bei der histologischen Untersuchung erwies sich der Tumor als kavernöses Lymphangiom.

4) **Analyse der Asche der normalen und derjenigen der kataraktösen Linse,** von Dr. Burge.

	kataraktöse Menschenlinse	normale Schweinelinse
Kalium . . .	9,8%	38,8%
Calcium . . .	12,5%	Spuren
Magnesium . .	8,0%	1,2%
Natrium . . .	25,0%	6,67%.

5) **Ätiologie und Behandlung gewisser Formen von Conjunctivitis,** von Shoemaker in St. Louis.

Verf. macht die Ansicht geltend, daß gewisse Formen von Conjunctivitis durch Störungen allgemeiner Natur, wahrscheinlich durch Autointoxikation verursacht werden können, analog den chronischen Nephritiden, der Arteriosklerose und gewisser Hautkrankheiten, die durch Darmstörungen hervorgerufen werden können. Er berichtet besonders von einem Fall, wo Conjunctivitis nie vorhanden war bei guter Verdauung und normaler Darmtätigkeit, aber bei jeder merklichen Störung im Intestinaltraktus regelmäßig auftrat und sofort auch ohne Lokal-Behandlung wieder verschwand, sobald die Verdauung wieder in Ordnung war. Die Conjunctivitis, die durch Autointoxikation verursacht wird, unterscheidet sich äußerlich nicht von katarrhalischen Conjunctivitiden. In der Regel handelt es sich um trockene Formen. Die Diagnose muß gestellt werden aus den Symptomen der Verdauungsstörungen oder Obstipation oder aus andren Symptomen der Autointoxikation. Die Behandlung solcher Conjunctivitiden ist im wesentlichen eine kausale. Diem.

Vermischtes.

Henry Power,
geb. am 8. September 1829 zu Nantes,
gest. am 18. Januar 1910 zu Whitby, Yorkshire.

Henry Power stammt aus einer Familie tapferer irischer Soldaten, sein Vater war Lieut. Col. an der deutschen Legion. Seine Erziehung erhielt er in Cheltenham College, studierte dann an St. Bartholemews Hosp. zu London, wurde 1851 Me., 1854 F. R. C. S. E., ferner Lehrer der Anatomie und Physiologie, war 10 Jahre lang Wundarzt an einem allgemeinen Kranken-

hause und dann Augenarzt und Lehrer der Augenheilkunde am St. Barthol. Hospital sowie Augenarzt am Roy. Westminster Ophth. Hosp. Seine Fachgenossen ehrten ihn durch Wahl zum Präsidenten der augenärztlichen Gesellschaft des Vereinigten Königreichs und zum Vize-Präsidenten des Kollegs der Wundärzte.



Henry Power hat eine großartige Tätigkeit als Arzt, Lehrer und Schriftsteller entfaltet; und, als die Jahre, sowie eine zunehmende Schwerhörigkeit ihn zwangen, der Praxis und dem Unterricht zu entsagen, ist er der Wissenschaft doch treu geblieben bis in sein höchstes Alter. Noch im Dezember 1910 hat der 81jährige die gründlichste Besprechung eines wissenschaftlichen Werkes geliefert, obwohl er damals schon über Vergrößerung des Herzens und beginnendem Star des linken Augen zu klagen hatte.

Als ich im Jahre 1877 Herrn Henry Power zu London kennen lernte, fand ich einen stattlichen Mann mit hoher, offner Stirn, voll Geist und von liebenswürdigstem Charakter; einen ausgezeichneten Chirurgen, dem seine 10 Jahre des Dienstes als Wundarzt an einem allgemeinen Krankenhause eine vortreffliche Grundlage für sein Handeln und große Entschlossenheit gewährten, einen Arzt von ausgedehnten Kenntnissen auf allen Gebieten, besonders auch auf dem der Anatomie und Physiologie, die er mit großem Erfolg gelehrt hatte, einen Mann von seltener Allgemein-Bildung, der auch ganz gut deutsch verstand, und von festen gesunden Grundsätzen auf allen

Gebieten des menschlichen Lebens. Vorbildlich war seine Kollegialität. Dies hat Herr Vernon, der als jüngerer Kollege 24 Jahre lang mit Henry Power am St. Barthol.-Hospital zusammengewirkt, in seinem Nekrolog rühmend hervorgehoben. Als ich 1894 auf dem Kongreß zu Rom Herrn Power als erstem das Wort erteilte (vgl. unten Nr. 36), war leider seine Schwerhörigkeit schon recht bemerkbar.

In den wissenschaftlichen Arbeiten von H. Power finden wir, neben den zur Augenheilkunde gehörigen, noch andre, die verschiedene Gebiete der Medizin betreffen.

I. 1. Von Carpenter's Principles of human physiology hat er die 6. bis 9. Auflage herausgegeben. (1864—1876).

2. Mayne's Expository Lexikon (ein Wörterbuch der ärztlichen Kunstausdrücke) hat er, mit Sedgewick, neu bearbeitet.

3. und 4. Für die New Sydenham Society übersetzte er Stricker's Handbuch der Histologie und Erb's Nervenkrankheiten.

II. H. Power's Beiträge zur Augenheilkunde sind zahlreich und wichtig; sie erstrecken sich auf alle Gebiete unsres Faches, umfassen einen Zeitraum von 42 Jahren und enthalten eine Fülle von praktischer Belehrung aus dem Born seiner reichen Erfahrung.

1864. 1. Über die Durchschneidung des Ziliarmuskels, Medical Mirror I, 79. Annal. d'Ocul. Bd. 52, S. 250 „Wenn das Unglück wollte, daß ich von Glaukom heimgesucht würde, so möchte ich mich selber der Operation von Hancock anvertrauen". Diesen Ausspruch hat er auch später, in meiner Gegenwart, wiederholt. Preisen wir sein Geschick, daß er nicht nötig hatte, sein Wort einzulösen.

1869. 2. Illustrations of the principal diseases of the eye.

1870. 3. Traumatic cellulitis of the orbit, resulting in orbital abscess; recovery. Lancet I, 230.

1871. 4. Report of the cases treated in the ophth. department, from Dec. 1868 to July 1870, St. George Hosp. Rep. V.

5. Case of complete but temporary loss of vision in an attack of scarlet fever. The Practitioner, May 257—265.

1872. 6. The treatment of cases of strumous ophthalmia. Ebendaselbst Nr. 52.

7. On wounds of the eye, Lancet II, 745.

8. On injuries of the eye. St. Barth. H. Rep., 172.

9. A case of optic neuritis in which Wecker's operation was performed. Ebendas., 571.

1873. 10. Sympath. ophth., recovery. Ophth. Hosp. R. VII, S. 443.

11. 4 cases of double opt. neurit. St. Barth. Hosp. R., 182.

12. La transplantation de la cornée. Compte rendu du Congrès de Londres, S. 189.

1875. 13. Cycloplegia after a blow on the head. O. H. R. VIII. 178.

14. Cases of glaucoma. Lancet 345, 419.

15. Cases of cataract. Lancet 438, 472, 610.

16. Pterygium, opacification of the cornea, ankyloblepharon. St. Barth. Hosp. Rep. X, 166.

17. Foreign bodies, injury of the eye. Ebendas. 155, 181.

1876. 18. Hemiopia and partial paralysis. Med. Times and G., Bd. 53, S. 255.

1878. 19. Hornhaut-Verpflanzung. Klin. Monatsbl., S. 31.

1880. 20. Eye diseases in pregnancy. Lancet I, 829.

1881. 21. Congenital luxat. of lens. Lancet 155.

22. After treatment of cataract. St. Barth. Hosp. Rep. XVI, 211.

23. Ptosis due to irritation from decayed teeth. Lancet I, 575, 578.

1883. 24. Tumor of lacr. gland. Tr. Ophth. Soc. U. K. II, 253.

25. Lectures on the affect. of the eye in relation to medicine and surg. Lancet I, 853, 895, 939, 1079, 1117. II, S. 445, 489.

26. Lect. on the protective and lacr. app. of the eye. Med. Times a. G. II, S. 335, 363, 419, 508, 540.

1874. 27. Relations entre les lésions dentaires et les malad. de yeux. Recueil d'opht., S. 415.

1885. 28. Black cataract. Opht. Review, S. 217.

29. On Progress of ophth. Brit. med. Journ. II, 206.

1886. 30. Enlargement of lacr. gland. Ophth. Review, S. 333.

31. Opt. Neuritis. Tr. Opht. S. VI, S. 361.

32. Lect. on dis. of lacr. app. Lancet II, 197.

1887. 33. Bowman lecture on the relation of ophth. diseases to normal and path. conditions of the sexual organs. Ophth. Rev., S. 365.

34. H. Power, Field and Brislowe, The management of the eye, ear and throat.

35. Introductory address, Ophth. Soc. of U. K. Ophth. Rev., 340.

1894. 36. Case of gun-shot wound of the left orbit, repeated hemorrhage, aneurysma, ligature of left carotide, recovery. Atti de XI. Congresso Med. Internat., Roma, VI, S. 12.

1901. 27. A plea for the occasional performance of depression of cataract. Ophth. Record, S. 601 und Amer. Journ. of Ophth. S. 329.

1906. 38. Needling for aftercataract and its attendant dangers. The Ophthalmoscope, S. 118.

Das Bild der freundlichen Gesichtszüge von Henry Power verdanke ich der besonderen Güte des Herrn Dr. Sydney Stephenson, des Herausgebers von The Ophthalmoscope. H.

2) Dr. Maximo Cienfuégos, Prof. der Augenheilkunde an der Universität von Santiago in Chile ist kürzlich verstorben.

Sehr betrübend ist es, seine Schüler zu begraben. Vor 31 Jahren, im Jahre 1880, hat M. C., ein fleißiger und sehr begabter Hörer meiner Vorlesungen, auf meinen Vorschlag und unter meiner Obhut, seine Dissertation über die senilen Veränderungen des menschlichen Auges verfaßt.

In seiner Heimat gelangte er bald zu hohen Würden und hat dreißig Jahre lang in Lehre und Praxis der Augenheilkunde zu Santiago die hervorragendste Stellung eingenommen und außerdem um den medizinischen Unterricht und die Hygiene seines Vaterlandes sich große Verdienste erworben.

Vor einem Jahre hatte er noch mit Frau und Tochter die Stätte seiner Studien wieder besucht und fröhlich mit mir alte Erinnerungen ausgetauscht. H.

3) Heidelberg, im Januar 1911.

. . . . . .

Unser Aufruf vom September 1909, Theodor Leber an seinem 70. Geburtstag durch Stiftung seiner Büste eine besondere Ehrung zu bereiten, fand freudigsten Widerhall. Aus allen Ländern gingen Beiträge ein, 319 Herren haben sich beteiligt.

Mit der Schaffung des Werkes wurde der hoch angesehene Bildhauer, Herr Geheimer Hofrat Prof. Dr. Carl Seffner, in Leipzig betraut. Der Künstler konnte die Büste nicht bis zum Tage des 70. Geburtstages fertigstellen. Deshalb wurde dem Jubilar an seinem Ehrentage eine Mappe, in der die Namen sämtlicher an dem Ehrengeschenk beteiligten Herren eingetragen waren, überreicht. Die Büste ist erst am 25. Oktober fertiggestellt, nachdem der Künstler noch in Heidelberg die letzte Feilung vorgenommen hat. Seinem Vorschlag entsprechend ist die Büste in einer mit Mosaik umkleideten Wandnische in der Augenklinik zu Heidelberg aufgestellt. Von einer besonderen Enthüllungsfeier wurde auf Wunsch des Jubilars Abstand genommen. Die Aufstellung der Büste erfolgte am Tage der Antritts-Vorlesung des Nachfolgers von Geheimrat Leber. Die Büste in gelblich getöntem Marmor ist als vorzüglich gelungenes Kunstwerk zu betrachten, das den Kopf und die Züge von Theodor Leber in überraschender Ähnlichkeit wiedergibt.

Da nach Abzug der sämtlichen Unkosten noch ein Betrag zur Verfügung stand, haben wir beschlossen, jedem, der sich an der Ehrengabe beteiligt hat, einen photographischen Abzug des Kunstwerkes zu überreichen. Der Rest wurde dem Direktor der Heidelberger Augenklinik für arme Augenkranke überwiesen. . . . .

Der Arbeitsausschuß:

v. Hippel in Halle. Schreiber in Heidelberg. Wagenmann in Heidelberg.

4) Düren (Rhld.), 31. Januar 1911.

Bei einem durch einen kleinen Eisensplitter verletzten Auge fand ich zwei Stunden nach dem Unfalle eine schon wieder geschlossene Wunde der Hornhaut und dieser entsprechend ein kleines rundes Loch in der Iris, hinter der Iris eine kleine scharf umgrenzte Linsentrübung; weder durch das Loch der Iris, noch durch die Pupille war bei fokaler Beleuchtung ein Fremdkörper zu sehen.

Nachdem der Verletzte vor den Haab'schen Riesenmagneten gesetzt war (110 Volt Spannung), flog bei der zweiten Annäherung der Hornhautwunde an den Magneten der Eisensplitter durch das Loch in der Iris, durch die vordere Kammer und durch das Einschlagsloch in der Kornea direkt an die Spitze des Magneten.

Der Splitter war 2,6 mm lang, 1,55 mm breit, 0,55 mm dick.

Ich finde eine Eisensplitter-Extraktion, wie die beschriebene, soweit ich die Literatur durchsehen konnte, nirgends veröffentlicht. Dr. van den Bosch.

5) Düren, 4. Februar 1911.

In Beantwortung Ihrer freundlichen Anfrage . . . . 1. Der Augenspiegelbefund war bei der $^1/_2$ Stunde nach dem Unfalle vorgenommenen Untersuchung im Fundus vollkommen normal, das Auge klar durchsichtig, nur an der Stelle der Verletzung war die Linse in geringer Ausdehnung getrübt. Im übrigen bestand keine Blutung im Innern. Das Auge war ziemlich lichtempfindlich, weshalb von einer Prüfung der Sehschärfe Abstand genommen werden mußte. 2. Der ausgezogene Splitter wiegt $6^1/_2$ mg. 3. An dem operierten Auge trat am zweiten Tage Panophthalmitis auf und das Auge mußte nach einigen Tagen wegen Weichheit und Schmerzen enukleiert werden. — — Dr. van den Bosch.

Bibliographie.

1) Ein Fall von schwerer Flimmer-Migräne mit retinalen Angiospasmen. — Eine ophthalmo-neurologische Studie, von E. Blessig und H. Amburger. (Festnummer der St. Petersburger med. Wochenschr. 6. November 1910). Der von den Verff. seit ca. 2 Jahren gemeinsam beobachtete Fall betrifft einen Arzt, bei dem es sich um eine Kombination typischer, von Flimmerskotom begleiteter Migränen mit retinalen, zu bleibenden Gesichtsfeld-Defekten führenden Angiospasmen handelte. Schließlich kam es zu dauernder homonymer Hemianopie, mit lebhaften subjektiven Wahrnehmungen in den blinden Gesichtsfeld-Hälften. Der Fall scheint dafür zu sprechen, daß eine unzweifelhaft zerebrale Migräne auch mit vasomotorischen Vorgängen an der Peripherie, im optischen Endorgan, d. h. in der Retina einhergehen kann. Der jeder Migräne zugrunde liegende Vorgang besteht in funktionellen Gefäßalterationen, im wesentlichen spastischer Natur.

2) Die Schädigung des Auges durch Licht und ihre Verhütung, von Dr. Braun in Libau. (St. Petersburger med. Wochenschr. 1910. Nr. 35). Die vorliegende Arbeit faßt die Resultate der bisherigen Untersuchungen zusammen.

3) Über das lokale direkte Einwirken der Schwefelthermen auf das Auge, von Prof. Dr Klein in Wien-Baden. (Zeitschrift für Balneologie. III. Jahrgang. Nr. 16). Leichte chronische Augenkatarrhe können durch die Schwefelatmosphäre, auch durch Waschen mit Schwefelthermalwasser gebessert werden. Sind sie intensiver, so erweist sich die Schwefeltherme als Augenmittel als zu schwach. Bei akuten Entzündungen im vorderen Augapfelschnitte ist die absolute, bei chronischen die fakultative Kontraindikation des Schwefelbades die Hauptsache. Bei tiefliegenden Erkrankungen des Auges, ebenso bei Augenmuskel-Erkrankungen ist die lokale Wirkung des Schwefelbades mit Beziehung auf das Augenleiden ganz gleichgültig.

4) Über Beeinflussung des Basedow-Exophthalmus von der Nase aus, von Dr. R. Hoffmann. (Münchener med. Wochenschr. 1910. Nr. 44). Verf. schildert 3 Fälle, in denen durch Nasenschleimhaut-Kaustik Basedow-Symptome zum Rückgang gebracht wurden.

5) Klinische und pathologische Beiträge zu den Erkrankungen der oberen Luftwege, von Dr. Richard Hoffmann. (Zeitschrift für Laryngologie, Rhinologie 1910). Verf. berichtet über einen Orbitalabszeß nach Siebbein-Eiterung. Da die orbitalen Erscheinungen auf konservativem Wege nicht vollständig zurückgingen, wurde die Operation von außen vorgenommen, die denn auch einen vollen Erfolg in bezug auf die Beseitigung des orbitalen Prozesses und der Nebenhöhleneiterungen hatte.

6) Besteht ein ätiologischer Zusammenhang zwischen parenchymatöser Keratitis und Verletzung?, von A. Vossius. (Samml. zwangl. Abhandl. a. d. Gebiete der Augenheilk. VIII. Band. Heft 4). Die Beobachtungen des Verf. sprechen im Verein mit der Literatur dafür, daß eine typische parenchymatöse Keratitis diffusa bei konstitutionell belasteten Personen nach einer Verletzung auftreten kann. Auch die Erkrankung des zweiten Auges kann, seitdem die Spirochaeta pallida in der durchsichtigen und kranken Hornhaut Syphilitischer gefunden ist, unschwer auf die Verletzung bezogen und durch eine Art sympathischer Reizung des gesunden

Auges durch das kranke erklärt werden. Die traumatische parenchymatöse Keratitis kann einen schweren und einen leichteren, gutartigen Verlauf zeigen; die Verletzung kann dabei nur geringfügiger Art sein. Das Sehvermögen kann wieder zur Norm zurück kehren. Fritz Mendel.

7) Ein weiterer Fall von Augenmuskel-Lähmung nach Salvarsan, von Dr. Carl Stern, Direktor der Klinik für Hautkrankheiten in Düsseldorf. (Deut. med. Wochenschr. 1911. Nr. 1.) Ein Patient, der sich im Januar 1909 infiziert und mehrfache Quecksilber-Kuren durchgemacht hatte, erhielt am 10. Oktober 1910 auf seinen besonderen Wunsch eine Einspritzung von 0,5 g Salvarsan, obgleich er keinerlei nachweisbare Erscheinungen von Lues aufwies, und die Wassermann'sche Reaktion negativ ausgefallen war. Am 17. Dezember klagte er über Diplopie bei gewissen Blickrichtungen. Die von Dr. Dübbers vorgenommene Augen-Untersuchung ergab eine linkseitige Parese des M. obliquus superior und ganz leichte Schwäche des Abducens. Bei guter zentraler Sehschärfe und normalem ophthalmoskopischem Befunde wies das Gesichtsfeld des rechten Auges eine Einschränkung für rot und grün, das des linken eine solche für grün allein auf. Verf., der schon früher 2 Fälle von Augenmuskel-Lähmung nach der Anwendung von Salvarsan beobachtet hat, zweifelt nicht daran, daß es sich hier um eine Wirkung des Mittels handele. Dafür spricht der zeitliche Zusammenhang und der Umstand, daß noch 6 Wochen nach der Injektion Arsen im Urin nachgewiesen werden konnte. Andrerseits spricht gegen die Annahme einer syphilitischen Basis der Augenmuskel-Lähmungen der Ausfall der Wassermann'schen Reaktion, die sowohl vor wie nach der Einspritzung negativ war. W. Mühsam.

8) Kurze Mitteilung über ein Augensymptom bei Linkshändern, von Dr. Enslin in Berlin. (Münchener med. Wochenschr. 1910. Nr. 42.)

9) Zur Behandlung der lymphatisch-skrofulösen Augenkrankheiten, von Dr. J. Eisenstein. (Pester med.-chirurg. Presse. 1910. Nr. 28.) Verf. benutzt seit mehr als 10 Jahren nur Borsäure in Substanz anstatt des sonst angewandten Kalomels. Nach Umstülpen der Lider wird mit dem Pinsel eine nicht zu dünne Schicht der feinpulverisierten Borsäure auf ihre Hinterfläche gestreut und dann das Pulver mit dem auf das Oberlid gelegten Daumen verrieben.

10) Der Einfluß der modernen Beleuchtungs-Quellen auf das Auge, von Prof. Dr. Helbron. (Berliner klin. Wochenschr. 1910. Nr. 28.) Zusammenfassendes Referat über die schädigende Wirkung der verschiedenen Lichtquellen.

11) Zur Neuropathologie des Auges bei Psychosen, von Dr. Viktor Kafka. (Mediz. Klinik. 1910. Nr. 31.) 1. Zur Frage der Gesichtsfeld-Einschränkung von hemianopischem Typus auf funktioneller Grundlage. 2. Vollkommene Pupillenstarre im Rausche.

12) Primäres hämorrhagisches Glaukom, von Dr. Wilhelm Feilchenfeld. (Medizin. Klinik. 1910. Nr. 29.) Verf. hat bei Retinitis haemorrhagica in einer Reihe von Fällen gute Erfolge von dem innerlichen Gebrauch einer Adrenalinlösung (1 : 10000) gesehen. Fritz Mendel.

Um Einsendung von Separat-Abzügen wird gebeten (Berlin NW. 26 Schiffbauerdamm).

Verlag von Veit & Comp. in Leipzig. — Druck von Metzger & Wittig in Leipzig.

Dr. O. Landman,
239 Michigan Street
Toledo, Ohio.

Centralblatt

für praktische

AUGENHEILKUNDE.

Herausgegeben von

Prof. Dr. J. Hirschberg, Geh. Med.-Rat, in Berlin.

Unter ständiger Mitwirkung der Herren Prof. G. Abelsdorff in Berlin, Dr. Berger in Paris, Prof. Birnbacher in Graz, Dr. Brailey in London, Dr. Bruns in Steglitz, Prof. Cl. du Bois-Reymond in Schanghai, Dr. Czellitzer in Berlin, Prof. E. Emmert in Bern, Prof. C. Gallenga in Parma, Dr. Ginsberg in Berlin, Prof. Goldzieher in Budapest, Dr Gordon Norrie in Kopenhagen, Prof. Horstmann in Berlin, Dr. Issigonis in Smyrna, Prof. H. Knapp in New York, Lt. Col. F. P. Maynard, I. M. S. Calcutta, Dr. F. Mendel in Berlin, Dr. Moll in Berlin, Dr. W. Mühsam in Berlin, Dr. Neuburger in Nürnberg, Dr. Peltesohn in Hamburg, Dr. Pergens in Maeseyck, Prof. Peschel in Frankfurt a. M., Dr. Purtscher in Klagenfurt, Dr. M. Reich in Petersburg, Dr. H. Rönne in Kopenhagen, Med.-Rat Dr. Scheer in Oldenburg, Prof. Schenkl in Prag, Prof. Schwarz in Leipzig, Dr. Spiro in Berlin, Dr. Steindorff in Berlin, Dr. Stiel in Köln.

Monatlich ein Heft. Preis des Jahrganges 12 Mark. Zu beziehen durch alle Buchhandlungen des In- und Auslandes und die Postanstalten des Deutschen Reiches.

1911. Fünfunddreißigster Jahrgang. März.

Inhalt: **Original-Mitteilung.** Zur Kenntnis der sekundären Impf-Verletzungen des Auges. Von San.-Rat Dr. **R. Hilbert** in Sensburg.

Gesellschaftsbericht. Berliner Ophthalmologische Gesellschaft.

Referate, Übersetzungen, Auszüge. 1) Der Bewegungsmechanismus des Auges, erläutert an der Augenmuskellähmung ohne Sekundärkontraktur und der Lähmung der Seitenwender bei erhaltener Konvergenz, von Carl Kunn. — 2) Notes d'ophtalmologie sur Madagascar, par le Dr. Louis Crenn.

Journal-Übersicht. I. A. v. Graefe's Archiv f. Ophthalmologie. LXXVI. 1. — II. Klinische Monatsblätter für Augenheilkunde, 1910, Juli bis August. — III. Archives d'Ophtalmologie, 1910, September bis November. — IV. Annales d'Oculistique, 1910, September bis Dezember. — V. Recueil d'ophtalmologie, 1910, Nr. 1—6. — VI. l'Ophtalmologie provinciale, 1910, Nr. 5—6. — VII. La Clinique Ophtalmologique, 1910, Februar bis Juni. — VIII. Revue générale d'Ophtalmologie, 1910, Nr. 5—6 — IX. The American Journal of Ophthalmology, 1910, Februar bis Mai. — X. The Post-Graduate, Vol. XXV, 1910, Februar.

Bibliographie. Nr. 1—14.

Zur Kenntnis der sekundären Impf-Verletzungen des Auges.

Von San.-Rat Dr. **R. Hilbert** in Sensburg.

Grönouw (1) äußert sich zu der Lehre von der zufälligen oder sekundären Vakzination des Auges folgendermaßen: „Unter etwa 50 veröffentlichten Fällen von Impf-Erkrankung des Auges finden sich nur 8 von Selbstinfektion. In der Regel werden Erwachsene, meist Frauen, welche sich mit

der Pflege der geimpften Kinder beschäftigen; befallen, nur ausnahmsweise auch ungeimpfte Kinder. In 3 der mitgeteilten Fälle hatten sich Ärzte gelegentlich der Impfung selbst infiziert, in 2 weiteren war von ihnen der Impfstoff, wahrscheinlich vermittelst der Hände, auf den Kranken übertragen worden."

Im verflossenen Sommer (1910) hatte ich Gelegenheit einen Fall von Selbst-Infektion der Lidränder mit Vakzine bei einem 12jährigen Mädchen zu beobachten, einen Fall, der manches abweichende von den sonst beschriebenen Fällen derartiger Erkrankungen bot, insbesondere auch dadurch interessant war, daß trotz fast abgeheilter Impfpusteln am Oberarm, noch eine erneute Impfung an den Lidrändern stattfand.

Emma G. aus Langendorf, Kr. Sensburg, ein wohlgebildetes, ihrem Alter entsprechend entwickeltes, kräftiges Mädchen wurde am 13. Juni 1910 im öffentlichen Impftermin geimpft. Die 4 auf dem linken Oberarm angelegten Impfschnitte waren sämtlich angegangen und hatten sich zu normalen Pusteln entwickelt. Am 27. Juni begann der zu beschreibende Krankheitsprozeß am rechten Auge, am 30. Juni wurde mir das Kind zur Untersuchung und Behandlung vorgeführt.

Der Befund an diesem Tage war folgender: Beide Lider des rechten Auges sind intensiv gerötet und so stark geschwollen, daß die Augen nicht spontan geöffnet werden können. Diese Rötung und Schwellung erstreckt sich auch noch bis in die Wangen- und Schläfengegend rechterseits. Es besteht erhebliche Lichtscheu. Die präaurikularen Lymphdrüsen sind angeschwollen und druckempfindlich. Beim Auseinanderziehen der Lider stürzen heiße Tränen hervor. Die Bindehäute sind blaurot verfärbt und samtartig aufgelockert; die Hornhaut ist intakt. Auf der äußeren Hälfte des rechten oberen Lidrandes bemerkt man drei rundliche, je 2 mm im Durchmesser haltende Pusteln, die normalen Impfpusteln in jeder Weise gleichen, auch je eine Delle in ihrem Zentrum besitzen. Diese Delle liegt in allen 3 Pusteln gerade im intermarginalen Teil des Lidrandes. Die Pustelränder greifen nach vorn in die Lidhaut, nach hinten in die Bindehaut über. Eine Pustel von gleicher Beschaffenheit, wie die soeben beschriebenen, befindet sich auch auf der Mitte des rechten unteren Lidrandes. Diese Pusteln unterscheiden sich nur durch geringere Größe von kunstgerecht angelegten Impfpusteln. — Auch am linken Auge besteht Bindehautkatarrh und Lidrand-Entzündung.

Die Impfpocken auf dem linken Oberarm des Mädchens befinden sich im Stadium der Schorfbildung.

Der Vorgang der Infektion hat sich wahrscheinlich in der Weise abgespielt, daß das Kind den, laut eigener Angabe, stark juckenden Oberarm gekratzt und dann den Impfstoff mit den Fingernägeln an das ebenfalls juckende Auge gebracht hat, wo infolge der bestehenden Lidrandentzündung der Boden für das leichte Haften der Infektion vorbereitet war.

Der hier beschriebene Fall gehört nach dem zitierten Ausspruch Grönouw's als Fall von Selbst-Infektion zu den seltenen Ereignissen. Außerdem unterscheidet er sich auch durch sein Aussehen wesentlich von den bisher beschriebenen Fällen. Die infizierten Stellen hatten nämlich nicht, wie es sonst angegeben wird, das Aussehen von diphtherischen oder krupösen Geschwüren, sondern es waren typische Vakzine-Pocken entstanden, die sich nur durch ihre Kleinheit von richtig eingeimpften Pocken unterschieden.

Die Behandlung bestand in Bestreichen der Lidränder mit Borsalbe. Unter dieser Therapie erfolgte in etwa einem Monat Heilung unter Schorfbildung in gewohnter Weise.

Jetzt, nach Ablauf eines halben Jahres erscheint das linke Auge völlig normal, insbesondere sind die Lidkanten scharf. Auf dem äußeren Abschnitt des rechten oberen Lidrandes aber sieht man, 5 mm vom äußeren Lidspaltenwinkel entfernt, eine 3 mm breite und 2 mm hohe weiße und glatte Narbe, durch die die äußere Lidkante abgerundet wird, auch fehlen im Gebiete dieser Narbe, die genau das Aussehen einer gewöhnlichen Impfnarbe aufweist, die Wimpern. — Im übrigen sind die Adnexe auch dieses Auges völlig normal und gesund.

Eine völlige restitutio ad integrum ist mithin nicht zustande gekommen; doch dürfte die Schädigung des Auges durch die beschriebene Narbe nur gering zu veranschlagen sein. Infolge des Ausfallens der Wimpern am Ort der Narbe ist aber ohne Frage ein kleiner Schönheitsfehler zurückgeblieben; dessen Korrektur wohl kaum möglich sein dürfte.

1 Grönouw, Beziehungen der Allgemein-Leiden und Organ-Erkrankungen zu Veränderungen und Erkrankungen des Sehorgans. Handbuch der Augenheilk. von Graefe-Saemisch, II. Aufl., Bd. XI, Abt. I, S. 562. — Siehe hier auch die gesamte Literatur über diesen Gegenstand.

Gesellschaftsberichte.

Berliner Ophthalmologische Gesellschaft.

Vorsitzender: Herr J. Hirschberg. Schriftführer: Herr Wertheim.

Sitzung vom 26. Januar 1911.

1) Herr Adam spricht im Anschluß an einen Fall über die Luxation des „Sömmering'schen Krystallwulstes" in die Vorderkammer.

Bei der üblichen Extraktionsmethode der kataraktösen Linse werden außer dem Kapsel-Inhalt nur die mittleren Teile der vorderen Kapselfläche aus dem Auge entfernt, während die hinteren und peripheren Teile derselben mit den anhaftenden Rindenteilen im Auge verbleiben. Zuweilen kommt es vor, daß die restierenden peripheren Teile von der Kapsel so vollkommen bedeckt werden, daß sie dem Einfluß des Kammerwassers und damit der Resorption entzogen werden. Durch Wucherung der Kapsel kann es dann

zu einem vollkommenen Wulst oder einer Ringlinse kommen, die hinter der Iris gelegen, dem Anblick des Beobachters entzogen ist. In seltenen Fällen kann es zur Luxation dieses Wulstes in den Glaskörper (Wessely) oder in die Vorderkammer kommen. Der vorgestellte Patient ist vor 14 Jahren im Alter von 48 Jahren, in einer Zeit, in der die Rinde noch relativ weich ist, extrahiert worden. Das Sehvermögen war lange Zeit vorzüglich, bis es im Dezember 1909 (dem Zeitpunkt der Luxation) plötzlich auf Zählen von Fingern in 2 m sank. Nach 8 Tagen trat der Wulst wieder zurück und das Sehvermögen hob sich wieder. Dieses hielt sich so bis zum Dezember 1910, als durch eine erneute Luxation die Behinderung des Sehens mit gleichzeitiger Drucksteigerung wiederum eintrat. Vortr. erinnert daran, daß die nicht zu selten beobachtete Akkommodation der Aphakischen, die man auf andere Weise vergeblich zu erklären versucht hat, sehr wohl dadurch ermöglicht wird, daß die restierende Linse, der Kristallwulst, durch aktive oder passive Bewegung (wie Neigung des Kopfes) in das Pupillargebiet gelangt und so die Erhöhung der Refraktion herbeiführt.

2) Herr H. Feilchenfeld demonstriert kongenitale Anomalien: zwei Knaben, den einen mit doppelseitigem Kolobom der Macula lutea, den andren mit doppelseitiger Opticusatrophie und zahlreichen Glaskörpersträngen, die von der rechten Papille temporalwärts ziehen. Beide Fälle haben das Gemeinsame, daß neben dem kongenital gedeuteten auch Veränderungen nachweisbar sind, die auf postembryonalen Entzündungen zu beruhen scheinen. Nachdem aber das Kolobom der Macula lutea nicht mehr als Hemmungsmißbildung, sondern als embryonales Entzündungsprodukt aufgefaßt wird, liegt hierin kein Widerspruch. Bei dem Kolobom weist auf eine fehlerhafte Anlage das Vorhandensein andrer kongenitaler Anomalien am Auge hin (neben sonstigen: abstehende Ohren) nämlich ein hochgrades Astigmatismus (6 D) sowie ein sehr merkwürdiger Gefäßverlauf. Das Auge mit dem großen Kolobom hat eine Sehschärfe von $^1/_{20}$ bei absolutem, das mit dem kleinen eine korrigierte Sehschärfe von $^3/_4$ bei relativem zentralen Skotom. Bei dem Knaben mit den Glaskörpersträngen ist man noch mehr geneigt, an später entstandene Veränderungen zu denken und zwar an solche auf Grund einer kongenitalen Lues. Zumal er auf dem linke Auge eine Trübung hat, die von einer Keratitis parenchymatosa herzurühren scheint. Durch eine sehr genaue Anamnese habe ich aber festgestellt, daß diese Trübung sich bereits im ersten Lebensjahre entwickelt hat. Auch im übrigen macht die Familien-Anamnese eine Lues unwahrscheinlich. Wassermann war negativ. Was aber hier wiederum, wie im vorigen Falle, die Diagnose einer kongenitalen Anomalie stützt, ist das Vorhandensein andrer kongenitaler Anomalien am Auge: ein sehr ausgesprochener Epicanthus, Nystagmus rotatorius und Pigmentdepots auf der Vorderkapsel (auf der nicht parenchymatösen Seite) von typisch kongenitalem Charakter.

Der dritte Patient, den ich Ihnen zeige, hat eine Anomalie, die ich als Sanduhrform der Pupille bezeichnen möchte. Genau an derselben Stelle trägt im rechten wie im linken Auge die Pupille außen und innen eine Vorbuchtung, welche dieselbe in eine obere und eine untere Hälfte teilt. Bei genauerer Beobachtung bemerkt man jedoch, daß die Vorbuchtung nicht vom Pupillarsaum ausgeht, sondern vom kleinen Kreis der Iris und eine Falte darstellt, die sich, von jenem ausgehend, in das Pupillargebiet hineinerstreckt. Der kleine Kreis bildet ja auch den Ausgangspunkt der Membrana pupillaris perseverans, und als ein Ansatz hierzu ist wohl auch unsere Anomalie auf-

zufassen, die man als Membrana pup. pers. sine Membr. pup. bezeichnen könnte. Auch hier haben wir als fernere Anomalien: höchstgradigen Nystagmus horizontalis, schrägachsigen Astigmatismus, Amblyopie (korrigierte Sehschärfe = $^1/_6$) und Conus unten, der nach Wollenberg als Symptom psychischer Belastung verwertbar ist. Unser Patient ist Neurastheniker.

3) Herr Claussen: Zur Frage der Krystallbildung in der menschlichen Linse. (Mit Demonstration).

Vortr. bespricht zunächst das Auftreten von Krystallen in der Linse im allgemeinen und erörtert dann im besonderen das Vorkommen von Cholestearin-Krystallen in derselben. Nach einem historischen Rückblick über die erste Beobachtung von Cholestearin-Krystallen im Auge, die ersten Deutungsversuche, sowie die späteren genaueren anatomischen und chemischen Untersuchungen kommt er auf die chemische Stellung des Cholestearins im pflanzlichen und tierischen Organismus, sowie auf die krankhafte Ausscheidung in Form von Krystallen zu sprechen.

Der Cholestearingehalt der menschlichen Linse nimmt mit dem Alter zu, ganz besonders vermehrt er sich in kataraktösen Linsen. Zur Ausscheidung von Krystallen kommmt es aber gewöhnlich erst während der regressiven Metamorphose kataraktöser Linsen als Produkt des Eiweiß-Abbaues, also im hypermaturen Stadium oder bei komplizierten Katarakten.

In einer nicht völlig getrübten Linse gehört das Auftreten von Cholestearin-Krystallen zu den größten Seltenheiten.

Vortr. stellt eine 79jährige Patientin vor, bei der auf dem rechten Auge eine Extraktion eines vollständig maturen Katarakts, ausgeführt worden ist. In dieser Linse konnten Cholestearin-Krystalle nicht nachgewiesen werden.

Dagegen fand sich auf dem linken Auge in der nur wenige kataraktöse Speichen aufweisenden Linse (links war die Sehschärfe mit — 1,75 D noch S = $^5/_{12}$ fast) eine reichliche Ablagerung von Cholesterin-Krystallen im Pupillargebiet in der supranukleären Linsenschicht. Die Krystalle waren in solcher Menge vorhanden, daß man sie schon bei Betrachtung mit bloßem Auge erkennen konnte. Vortr. erklärt dieses reichliche Auftreten von Cholestearin-Krystallen in einer wenig getrübten Linse einmal durch das hohe Alter der Patientin, bei dem ja an sich der Cholestearingehalt der Linse ein vermehrter ist, ferner durch zeitweilige ungünstigere Ernährungs- und Diffusionsverhältnisse in der Linse.

4) Herr Levinsohn: Beitrag zur Tonometrie des Auges.

Trotz des sehr großen Fortschritts, welchen die Tonometrie des Auges durch das Schiötz'sche Instrument erfahren hat, haften diesem nach Meinung des Vortr. mehrere Mißstände an, welche seinen Gebrauch erschweren und zu Fehlerquellen Anlaß geben. Zu diesem gehören vor allem der Umstand, daß das Instrument mit der Hand gehalten wird, ferner die Unmöglichkeit, den Druck des Auges in unbelastetem Zustand zu messen, und schließlich die sehr unbequeme Art der Zapfenbelastung. Vortr. demonstriert nun ein Instrument, bei dem diese Mißstände vermieden werden, bei dem andrerseits der Eindruck eines auf dem Auge ruhenden Zapfens, sowie die in Frage kommende Belastung ohne weiteres in exakter Weise ersichtlich sind. Mit diesem Instrument ist es Vortr. gelungen, die wechselnden Eindrücke in das Auge bei verschiedener Belastung vermittelst des Kymographions zu fixieren.

5) Herr Greeff: Demonstration alter Starnadeln.

6) Herr Levinsohn: Zur Frage der Reklination des grauen Stars.

Vortr. kritisiert die bisherigen Anschauungen über die Indikations-

stellung für die Reklination und spricht seine eigene Meinung dahin aus, daß diese Operation bei der großen Verlustziffer, welche sie nach den vorliegenden Statistiken aufweist, nur im äußersten Notfalle eine rite auszuführende Star-Operation ersetzen darf. Als solche Anzeigen sieht er einmal den Zustand ausgesprochener Hämophilie an und zweitens das Zusammentreffen mehrerer Umstände, welche einzeln den Verlust des Auges durch eine Staroperation befürchten lassen, so z. B. hohes Alter und Psychose mit Erregungszuständen. Er berichtet dann über 2 Reklinationen, die er bei 2 sehr alten, dementen und stark anfgeregten Frauen mit gutem Erfolge ausgeführt hat. Als Operationsmethode bediente er sich des Scarpa-Himly'schen Verfahrens, das ihm hierfür am geeignetsten erscheint.

Nachtrag aus der Sitzung vom 24. Februar 1910.

Herr Clausen: Demonstration eines Falles von Hornhaut-Transplantation.

Vortr. demonstriert einen 21jährigen Patienten, der seit 4 Jahren wegen einer beiderseitigen Keratitis interstitialis in der Behandlung der Augenpoliklinik der Charité stand. Trotz energischer antisyphilitischer Behandlung (es lag schwere hereditäre Lues vor) sowie langdauernder Aufhellungsversuche mit allen nur möglichen Mitteln, war eine wesentliche Aufhellung beider Hornhäute nicht zustande gekommen, so daß Patient $2^3/_4$ Jahre nach Ausbruch der Erkrankung nur eine Sehschärfe von rechte $S = {}^1/_{50}$ bis ${}^1/_{35}$ fast, linke $S = {}^1/_{15}$ fast erreichte. (In Mydriasis ebenso). Da eine weitere Aufhellung nicht zu erwarten war, wurde Patient die Keratoplastik vorgeschlagen und am 2. Juli 1908 auf dem rechten Auge ausgeführt. In Narkose wurde mit dem v. Hippel'schen Trepan (Nr. 2) in der Mitte der Hornhaut bis zur Descemet'schen Membran trepaniert und dann das umschlagene Stück mit Lanze und Pinzette sorgfältig herauspräpariert. In die so entstandene Lücke wurde ein gleichgroßes Stück Cornea in voller Dicke sorgfältig eingelegt. Die überpflanzte Hornhaut stammte von dem Auge eines $2^1/_2$jährigen Kindes mit beginnendem Glioma retinae und wurde unmittelbar nach der Enukleation mit dem Trepan herausgeschlagen. Der Patient erhielt sodann einen Borsalben-Schlußverband für beide Augen, nach dem zuvor rechts die Lider durch Heftpflasterstreifen fest verschlossen worden waren.

Nach 3 Tagen erster Verbandwechsel. Transplantierte Hornhaut klar mit glatter spiegelnder Oberfläche. Unter dem transplantierten Stück stärkere Trübung sichtbar. Dagegen die trübe Hornhautperipherie deutlich aufgehellt. 7 Tage nach der Operation trat eine starke grauweiße Trübung des überpflanzten Stückes auf, die jedoch nach 14 Tagen einer völligen Aufhellung wich. Die Peripherie der Cornea namentlich am oberen Limbus wesentlich aufgehellt.

Zurzeit ist die transplantierte Cornea noch vollständig klar und durchsichtig und setzt sich gegen die ursprüngliche Hornhaut durch eine scharfe, grauweiße Kreislinie ab. In jüngster Zeit ist es zur Ablagerung von zwei kleinen Kalkpartikelchen zwischen transplantierter Cornea und zurückgelassener Descemet'scher Membran gekommen.

Die Sehkraft ist auf dem rechten Auge von ${}^1/_{50}$ vor der Operation jetzt auf ${}^1/_{20}$ fast ($1^1/_2$ Jahre nach der Operation) gestiegen, eine verhältnismäßig geringe Besserung, die dadurch erklärt wird, daß es auch in dem vorliegenden Fall nicht gelungen war, die letzten der Descemet'schen Membran fest anhaftende trüben Hornhautlamellen abzupräparieren, falls man

nicht eine Eröffnung der vorderen Kammer wagen wollte. Immerhin ist die Transplantation als solche völlig gelungen und fordert zu weiteren Versuchen in dieser Frage heraus, zumal bei genügender Beobachtung der nötigen Kautelen dem Patienten kaum geschadet werden kann. Vortr. geht noch näher auf die Literatur sowie die verschiedenen Tatsachen der Keratoplastik ein.

Aus der Sitzung vom 24. November 1910.

Herr Clausen demonstrierte zunächst einen 13jährigen Knaben, M. R., mit juveniler Tabes und beiderseitiger Sehnerven-Atrophie. Der Knabe kam vor 4 Jahren zuerst in Behandlung wegen beiderseitiger Abduzensparese und ausgesprochener Konvergenzschwäche. Das Sehvermögen war damals noch völlig normal, S = $^5/_4$, doch bestand eine Pupillendifferenz (l > r) sowie absolute Pupillenstarre. Da anamnestisch hereditäre Lues sehr wahrscheinlich war, auch der Patient einen leicht hereditär-syphilitschen Eindruck machte (Andeutung von Hutchinson'schen Zähnen, Stirnhöcker und geringer Prognathie sowie feinen Striche und linienförmigen Narben um die etwas eingezogenen Mundwinkel), so wurde Patient damals aufgenommen und mit Schmierkur behandelt. Nach Vollendung derselben hatte sich die Augenmuskelstörung vollständig zurückgebildet, nur die Pupillenstörung blieb bestehen.

Nach 3 Jahren wurde der Patient wieder in die Poliklinik gebracht, weil das Sehvermögen rechts schlechter geworden war. Damals wurde beiderseits eine beginnende genuine Sehnervenatrophie sowie ein Fehlen der Patellarreflexe und Schwächerwerden des Achillessehnen-Phänomens festgestellt. Patient wurde zur Behandlung der Nervenklinik überwiesen. Das Sehvermögen betrug rechts S = $^1/_{50}$, links S = $^5/_5$.

Jetzt bringt man den Knaben, weil rechts vollständige Erblindung eingetreten sein soll. Rechts ist die Sehschärfe bis auf Lichtschein erloschen, links wird eine S = $^5/_{35}$ erreicht. Das Gesichtsfeld ist links für Farben vollständig erloschen, für weiß höchstgradig eingeengt bis auf 5 bis 10°.

Beiderseits ausgesprochene genuine Sehnervenatrophie, R > L. Pupillen beiderseits weit und absolut starr.

Die Wassermann'sche Reaktion ist sowohl bei der Mutter wie bei dem Patienten stark positiv.

Auf näheres Nachfragen ergibt sich aus der Anamnese noch, daß der Patient schon seit frühester Kindheit an Kleidernässen leidet, doch hat sich diese Incontinentia urinae besonders im 11. Lebensjahr verschlimmert, so daß bei Hustenstößen und beim Lachen es zu unfreiwilligem Urinabgang kam. Auch hat der Patient häufig an Herzklopfen und Kopfschmerzen gelitten. Insofern stimmt also auch dieser Fall mit den sonst in der Literatur beschriebenen Fällen von juveniler Tabes überein, als hierbei in $^1/_3$ der Fälle als Frühsymptom sich Incontinentia urinae sowie Kopfschmerzen, sehr frühzeitig eine Sehnervenatrophie einstellte.

Was den Verlauf betrifft, so sind die Fälle im allgemeinen verhältnismäßig gutartig.

Vortr. will in diesem Fall eine Injektion mit Ehrlich-Hata 606 versuchen.

Clausen demonstriert sodann einen Fall von Hypermetropia permagna bei einem Knaben von 10 Jahren. Der Knabe wurde vor 4 Jahren wegen schlechten Sehens in die Poliklinik gebracht. Damals wurde rechts eine

Hypermetropia von 18,0 D und links eine solche von 17,0 D festgestellt und zunächst eine Brille von + 10,0 D verordnet, womit eine Sehschärfe von $S = {}^{5}/_{35}$ erreicht wurde. Nach Jahresfrist nahm der Knabe schon beiderseits + 15,0 D an, womit er nunmehr eine Sehschärfe von $S = {}^{5}/_{15}$ erreicht. Höhere Gläser als + 15,0 D lehnt der Patient auch jetzt ab. Skiaskopisch sowie im aufrechten Bild wird noch derselbe Refraktionszustand wie vor 4 Jahren gefunden. Es handelt sich um einen reinen Fall von Achsen-Hypermetropie, da der Krümmungsradius der Hornhaut nur 6,8 mm beträgt, also kleiner als normal ist, wie das auch bei den bisher in der Literatur niedergelegten Fällen fast durchweg beobachtet wurde. Hornhaut-Astigmatismus besteht nicht. Der Hornhautdurchmesser beträgt 10,4 mm. Die Papille weist nicht den sonst bei höherer Hypermetropie, namentlich wenn sie mit Astigmatismus kontinuiert ist, häufigen Befund der Pseudoneuritis auf. Das Auge fällt durch seine außerordentliche Kleinheit auf, um so mehr als die Orbita von normaler Größe ist, so daß man mit dem Finger weit zwischen Auge und Orbita dringen kann. Heredität lag in diesem Fall nicht vor, doch konnte Vortr. in zwei Familien die Rolle der Vererbung bei höherem Grade von Hypermetropie beobachten. In der einen Familie sah er bei zwei Brüdern eine Hypermetropie von 9,0 D und 10,0 D und bei einer anderen Familie fand er bei drei Schwestern eine Hypermetropie von 9,0, 10,0 und 11,0 D.

Referate, Übersetzungen, Auszüge.

1) **Der Bewegungsmechanismus des Auges, erläutert an der Augenmuskellähmung ohne Sekundärkontraktur und der Lähmung der Seitenwender bei erhaltener Konvergenz,** von Carl Kunn. (Beiträge z. Augenheilk. Heft 76. Hamburg u. Leipzig, Leopold Voß.)

Verf. hat eine große Zahl von Augenmuskellähmungen beobachtet, bei welchen trotz teilweiser oder völliger Lähmung eines Seitenwenders keine Abweichung des Auges nach der Seite des Antagonisten beim Blick geradeaus erfolgt war, das lahme Auge vielmehr mit seinem Hornhautscheitel in der Lidspaltenmitte symmetrisch zu seinem Partner stand. Diese merkwürdige Erscheinung, von der er früher geglaubt hatte, daß sie nur bei angeborenen Beweglichkeitsdefekten des Auges vorkommen könne, und die, wie sich jetzt zeigt, gar nicht so selten bei erworbenen Lähmungen anzutreffen ist, dient zur Erklärung des ganzen Bewegungsmechanismus der Augen. Man muß sich nach Verf. vorstellen, daß bei Lähmung eines Seitenwenders der Bulbus trachtet, seine primäre Ruhelage einzunehmen, gerade so wie bei der Skelettmuskulatur die Lähmung eines Muskels zur Folge hat, daß das von ihm versorgte Gelenk eine Mittelstellung einnimmt, um die möglichste Entspannung sämtlicher Muskeln, welche die Bewegungen des betr. Gelenkes beherrschen, herbeizuführen. Aus analogen Gründen wird das Auge jene Stellung einzunehmen trachten, bei welcher alle Muskeln möglichst entspannt sind. Diese Stellung fällt aber nicht immer mit jener zusammen, bei welcher der Hornhautscheitel in der Lidspaltenmitte steht. Der Punkt, in welchen sich der Hornhautscheitel bei völliger Entspannung aller Muskeln stellt, heißt der Indifferenzpunkt. Fällt er seitlich von der Lidspaltenmitte, dann haben wir bei Lähmung eines Seitenwenders das Bild der sog. Sekundärkontraktur vor

uns, die also in Wahrheit überhaupt nicht existiert. Fällt er aber zufällig mit der Lidspaltenmitte zusammen, dann entsteht die sog. Lähmung ohne Sekundärkontraktur. Diese Erklärung genügt auch, um die Seitenwenderlähmung bei erhaltener Konvergenz ohne Zuhilfenahme der Erkrankung eigener Zentren zu erklären. Liegt der Indifferenzpunkt beiderseits in der Lidspaltenmitte, und erfolgt eine beiderseitige Lähmung des Rectus lateralis, dann werden die Augen symmetrisch orientiert mit ihren Hornhautscheiteln in den Lidspaltenmitten stehen bleiben, die Beweglichkeit nach rechts und links wird aufgehoben, die Konvergenz aber völlig normal sein können. Das gleiche, was für den Mechanismus der Seitenwender gilt, gilt aber auch für die Hebung und Senkung. Damit ist bewiesen, daß die Theorie Schnabels, welche behauptet, daß jeder Seitenwender das Auge aus einem Lidwinkel in den andren führe und daß die Stellung in Lidspaltenmitte das Resultat der zweckmäßigen Kontraktion sämtlicher exterioren Muskeln sein müsse, unhaltbar ist. Es gilt vielmehr die Annahme von Zuckerkandl und Erben, die nach Analogie mit den übrigen Skelettmuskeln behauptet haben, daß jeder Seitenwender das Auge nach seiner Seite und wieder zurück in die Lidspaltenmitte führe, mit der Einschränkung, daß eben wie Fälle des Vortr. neuerdings beweisen, die Ruhestellung nicht immer mit der Lidspaltenmitte zusammenfällt. Jeder Seitenwender ist autonom und führt das Auge aus der primären Ruhelage, bei welcher der Hornhautscheitel im Indifferenzpunkt steht, in äußerste Rechts- bzw. Linkswendung. Die Mittelstellung des Auges ist nur dann das Produkt einer Muskelaktion, wenn der Indifferenzpunkt nicht in der Lidspaltenmitte liegt. Sonst sind bei Mittelstellung sämtliche Muskeln ad maximum entspannt und bei Lähmung eines Seitenwenders in einem solchen Falle keine Abweichung des Auges im Sinne des Antagonisten konstatierbar. Somit ist durch rein klinische Beobachtung und die daraus gezogenen Schlüsse die Lösung des physiologischen Problems, welches der Bewegungsmechanismus der Augen darstellt und das bisher völlig kontrovers war, möglich. Ungefähr 30 interessante Krankengeschichten mit eingehenden Epikrisen illustrieren die Ansichten des Autors auf das wirksamste. Bezüglich der vielfachen wichtigen Bemerkungen, welche Details und benachbarte Gebiete betreffen, sei auf das Orginal verwiesen.

2) **Notes d'ophtalmologie sur Madagascar**, par le Dr. Louis Crenn, Médecin-major de 2e classe de troupes coloniales. (Paris, A. Maloine 1910.)

Der Verf. hat während eines Aufenthalts von 10 Jahren in 18 verschiedenen Orten der Insel Madagaskar Gelegenheit gehabt, Tausende von Eingeborenen sowohl der schwarzen Rassen wie auch besonders der helleren (malaiischen) Hova- und Betsileo-Rasse augenärztlich zu untersuchen und zu behandeln. Er gibt die Resultate seiner Beobachtungen in einer sorgfältigen und für die Geographie der Augenkrankheiten interessanten Studie.

Trotz der enormen Verbreitung der Malaria auf der Insel hat Verf. als Folgen an den Augen nur 17 mal eine Erkrankung des Sehnerven oder der Netzhaut (13 mal Neuritis, 2 mal Retinitis, 2 mal Netzhautblutungen) konstatieren können, und nicht ein einziges Mal einen okularen Folgezustand von Chininvergiftung, obwohl dieses Mittel auf der Tafel keines Europäers fehlt, und in Einzeldosen von 1,5 bis 2,0 g massenhaft genommen wird. Leichte Bindehautkatarrhe und Phlyktänen sah der Autor sehr häufig, dagegen nur 6 Fälle von gonorrhoischer Augenentzündung Erwachsener und 32 Frühjahrs-

katarrhe. Bei öfterem Vorkommen harmloser follikulärer Entzündung fehlt das Trachom auf Madagaskar vollständig. Verf. hat nie einen trachomkranken Eingeborenen, sondern nur einen solchen Inder und drei Europäer gesehen. Er meint jedoch, daß die Infektion der Insel von Südafrika, Somali-Land, Indien, Ägypten und Algerien her bei dem gesteigerten Verkehr unvermeidlich sein werde. Das Flügelfell ist (wie auch in andern warmen Ländern. Ref.) sehr verbreitet. Eitrige Hornhautgeschwüre und besonders heredosyphilitische Hornhautentzündung sind außerordentlich häufig, die Pocken-Erblindungen schon ziemlich selten, infolge der Impfung. Iritis, besonders syphilitische, ist nicht ungewöhnlich, der Star tritt bei den Malagassen häufiger und in früherem Alter auf, als in Europa. Das Glaukom scheint auf Madagaskar sehr selten zu sein, ebenso die Netzhautablösung, welche Verf. nie beobachtete. Tränensackeiterungen sind häufig. Unter 1450 Eingeborenen von über 20 Jahren fand Verf. nur 14 mal Kurzsichtigkeit, stets von unter 4 Dioptrieen, alle diese Fälle bei „Augenarbeitern". Dagegen waren 536 übersichtig und nur 6 astigmatisch. Unter 630 Schulkindern waren 38 kurzsichtig, 209 übersichtig und 8 astigmatisch. Die Sehschärfe der Eingeborenen war im Freien, nicht aber im Zimmer, derjenigen der Europäer überlegen. Verf. hat vergebens nach Augenleiden geforscht, welche als durch die tropische Sonne hervorgerufen hätten betrachtet werden können. Unter 115 Blinden waren die Erblindungs-Ursachen ähnlich verteilt wie in Europa. 9 mal war Augeneiterung der Neugeborenen, 14 mal Variola an der Erblindung schuld. In seinen Schlußfolgerungen weist der Autor auf die relative Gutartigkeit der syphilitischen Augenleiden hin, welche er bei der großen Verbreitung der Syphilis dem Fehlen von Alkohol- und Tabakmißbrauch bei den Eingeborenen von Madagaskar zuschreibt.

M. Meyerhof in Kairo.

Journal-Übersicht.

I. A. v. Graefe's Archiv für Ophthalmologie. LXXVI. 1.

1) **Über Regulierung der Augenstellung durch den Ohr-Apparat,** von Dr. Martin Bartels in Straßburg i. E.

Verf. gibt eine Darstellung und kritische Besprechung des bisher in der Literatur vorliegenden Materials und schließt daran die Resultate seiner eignen Untersuchungen. Da viele Beobachtungen nicht einwandfrei, und die aus ihnen gezogenen Schlußfolgerungen unsicher und streitig sind; so ist die Möglichkeit einer kurzen Zusammenfassung ausgeschlossen. Es sei nur einiges hervorgehoben.

Beim Menschen werden von einem Labyrinth aus nicht stets auf beiden Augen gleich starke Bewegungen ausgelöst, sondern das Auge wird stärker bewegt, welches mit der, sei es durch thermische Reize oder Luftdruckänderungen gereizten Seite gleichnamig ist. Bei Säuglingen ist der durch Drehbewegungen hervorzurufende reflektorische Nystagmus im wachen Zustande deutlich ausgebildet, dagegen zeigen Frühgeburten keinen Drehnystagmus, sondern nur langsame Gegenwendungen beider Bulbi bei allen Kopfdrehungen.

Um mit Sicherheit ein Labyrinth auszuschalten, machte Verf. bei Kaninchen die einseitige Durchschneidung des acusticus.

Darnach beobachtete er, daß die Augenkompensations-Bewegungen einschließlich des Nystagmus beim Drehen nach der operierten Seite hin dauernd gestört werden. Der Nystagmus nach der Seite der Durchschneidung fehlt ganz oder besteht nur in wenigen Zuckungen. Die Bulbi stehen nur dann relativ richtig zur Lidspalte orientiert, wenn der Kopf nach der operierten Seite hin schief gehalten wird.

„Die Ohrapparate bewirken ständig einen starken Tonus der Augenmuskulatur und zwar sind die Spannungsrichtungen, die von beiden Labyrinthen ausgeübt werden, entgegengesetzt. Jedes Labyrinth zieht durch den auf die Augenmuskulatur ausgeübten Tonus beide Bulbi nach der Gegenseite, außerdem wird der Bulbus derselben Seite nach oben, der der Gegenseite nach unten gezogen. Die Wirkung auf den gleichnamigen Bulbus ist am stärksten. Welche Teile des Labyrinths den Tonus ausüben, wissen wir nicht."

Zweck der kompensatorischen Augenbewegungen ist, eine Verschiebung der Netzhautbilder zu erzielen. Unbewußte Bulbusbewegungen, die durch den Ohrapparat hervorgerufen sind ohne gleichzeitige Kopfbewegungen, werden auf die Objekte übertragen. (Scheinbewegungen, Verzerrungen.)

Wahrscheinlich hat jedes Tier mit beweglichen Augen einen Ohrapparat, welcher die Augenbewegungen reguliert. Bogengänge sind nicht erforderlich, wie Beobachtungen an Tieren ohne Bogengänge zeigen. Bei Menschen, welche wach sind, arbeitet dieser Apparat ohne unser Wissen fast ununterbrochen. Daß er nicht unentbehrlich ist, beweist die Tatsache, daß bei Menschen ohne Labyrinth Deviationen der Augen ausbleiben können. Möglicherweise spielt Schädigung des Ohrapparates in sehr frühem Alter eine Rolle bei der Entstehung des Schielens.

Bei Säuglingen und menschlichen Foeten ist ebenso, wie bei niederen Säugern, der Ohrapparat der einzige Regulator der Augenbewegungen.

---

2) Über die Alterationen und Modifikationen der Cilienbälge nach der Depilation, von Dr. A. Contino, Privatdozent in Rom.

Verf. depilierte einem Patienten, bei dem die Exenteratio orbitae in Aussicht stand, nach und nach 2 mm lange und durch Tätowierpunkte bezeichnete Abschnitte eines Lidrandes. So wurde ein Präparat gewonnen, an dem die Folgezustände der Depilation in acht verschiedenen Stadien, 1 bis 18 Tage nach dem Eingriff, studiert werden konnten.

Die jungen Cilien mit Hohlzwiebel haften viel fester, als die älteren mit vollem Bulbus. Bei den Hohlzwiebel-Cilien löst sich die Wurzel infolge des heftigen Zuges am Schafte in der Höhe des Bulbus etwas oberhalb der Papille ab, welche stets von einigen Elementschichten der Matrix der Cilie bekleidet bleibt. Die Abtrennung erfolgt hier, weil an der Stelle die Elemente noch nicht verhornt sind und daher wenig zusammenhängen.

An den Cilien mit vollem Bulbus haftet nach dem Ausziehen nicht selten ein Teil der inneren Epithelmembran. Ist diese Membran mit der äußeren Epithelscheide verwachsen, so kann es zu kleinen Blutungen kommen, die erst nach und nach mit der inneren Epithelmembran ausgeschieden werden, während die Substanzverluste der äußeren Epithelmembran in wenigen Tagen heilen. Ist nach der Entfernung der Haarwurzel die innere Epithelmembran schon verhornt, so pflegt der Follikel eine Abplattung in sagittalem Sinne zu erleiden; ist dagegen die innere Epithelmembran noch nicht verhornt, so schrumpft sie unter Faltenbildung konzentrisch zusammen. Am 5. Tage nach

der Depilation löst sich die verhornte innere Epithelmembran ab und steigt in Form eines etwas geschlängelten zylindrischen Stranges empor, an dessem unteren Ende am 7. Tage noch kernhaltige Zellen sichtbar sind. Am 11. Tage ist das Ende verhornt, hyalin, am 18. Tage geschrumpft. Die Bildung der neuen Cilie erfolgt durch Proliferation der Elemente der Matrix.

Der günstige Einfluß der Depilation bei Blepharitiden beruht auf der mechanischen Entfernung der längs des Ausführungsganges des Follikels abgelagerten Keime. Wenn bei Trichiasis nach 10—15 Tagen eine Depilation wiederholt werden muß, so sind die jetzt störenden Cilien nicht der Ersatz der jüngst entfernten, sondern im natürlichen Austausch begriffene Haare, welche zur Zeit der letzten Depilation noch nicht nach außen vortraten.

3) **Über multiple Cilienfollikel und ihre Entstehung,** von Dr. A. Contino, Privatdozent in Rom.

Die Cilienbälge stehen im allgemeinen isoliert, es kommt aber einzeln vor, daß mehrere Bälge einen gemeinschaftlichen Ausführungsgang besitzen. Verf. fand in einem Lidrande auf 100 Cilienbälge 13 doppelte und einen dreifachen Follikel. Die Befunde werden in plastischer Rekonstruktion wiedergegeben. Bei den doppelten Follikeln fehlten Moll'sche, bei dem dreifachen Follikel Zeiss'sche und Moll'sche Drüsen. Wahrscheinlich sind die kleinen Sprossen, welche sich in der letzten Woche des embryonalen Lebens am Follikel bilden und in der Regel Moll'sche Drüsen werden, ausnahmsweise zu Follikeln umgestaltet. Vereinzelt erleidet die Anlage der Zeiss'schen Drüsen dieselbe Umwandlung.

4) **Über den Einfluß der äußeren Augenmuskeln auf den intraokularen Druck,** von Dr. Georg Levinsohn, Privatdozent in Berlin.

Bei 7 Katzen und einem Kaninchen wurden die Muskelkegel freigelegt und sowohl die Muskeln als auch die zugehörigen Nerven elektrisch gereizt. Um einen etwaigen Einfluß des Blutdruckes auszuschalten, machte Verf. bei einer Reihe von Tieren die Durchschneidung des Rückenmarks unterhalb der Medulla oblongata. Daran schlossen sich Versuche an Menschen mit dem Schiötz'schen Tonometer bei forcierter Konvergenz und andren Blickrichtungen. Bei allen diesen Versuchen wurde niemals eine Drucksteigerung nachgewiesen. Nahearbeit macht keine Drucksteigerung, und die Achsenverlängerung bei Myopie muß auf andren Ursachen beruhen.

5) **Über Dunkeladaptation der Netzhaut,** von Prof. Dr. F. Best in Dresden.

Die Piper'sche Adaptationsregel, nach welcher erst nach 10 Minuten eine nennenswerte Anpassung der Netzhaut erfolgt, entspricht nicht der praktischen Erfahrung, welche wir beim Übergange vom Hellen zum Dunkeln machen; die Gewöhnung an die veränderten Verhältnisse tritt viel rascher ein. Die Untersuchungsmethode Piper's ist einwandfrei und seine Resultate sind vielfach bestätigt worden. Wo liegt der Fehler? Nach Ansicht des Verf.'s darin, daß die Art der Eintragung der Untersuchungsresultate in das Koordinatensystem ein falsches Bild gibt.

Wir wollen die Empfindlichkeit der Netzhaut bestimmen. Sie ist umgekehrt proportional der eben wahrgenommenen Licht-Intensität. Die Beträge der Lichtstärken schwanken im arithmetischen, die Größen der Empfindlichkeit dagegen im geometrischen Sinne. Eine Abnahme der Schwellenwerte von 100

auf 50 MK. und von 1,0 auf 0,5 MK. bedeutet in gleicher Weise eine Verdoppelung der Empfindlichkeit. In der Adaptations-Kurve muß zum Ausdruck kommen, daß Zunahme der Empfindlichkeit um gleiche geometrische Beträge gleichen Strecken entsprechen. Außerdem bringt die Piper'sche Kurve die Variationen der Empfindlichkeit im Anfange gar nicht zur Anschauung. Setzt man für jede Person den zu Beginn des Versuches gefundenen Wert gleich 1, und trägt man so ein, daß Empfindlichkeits-Steigerungen und das Doppelte jeweils gleiche Strecken bezeichnen, so erhält man ein ganz andres Bild. Die Netzhaut-Empfindlichkeit nach vorangegangener Hell-Adaptation steigt bei Dunkel-Aufenthalt bis etwa zur 12. Minute schnell und gleichmäßig, von da an langsamer und allmählich immer weniger. Die Empfindlichkeit verdoppelt sich anfangs in 2 Minuten, dann in 3 Minuten und so fort in immer längeren Zeiträumen.

Der plötzliche Anstieg nach 10 Minuten existiert nicht, die Hypothese, daß in den ersten 10 Minuten der Hell-Apparat funktioniert und dann mit einer plötzlichen Empfindlichkeits-Steigerung der Dunkel-Apparat einsetzt, entbehrt daher der Grundlage. Der gleichmäßige Anstieg der Empfindlichkeit besonders in den ersten Minuten spricht dafür, daß wir in der Untersuchung perizentraler und peripherer Netzhautbezirke kein Mittel haben, Stäbchen- und Zapfen-Adaptation voneinander zu trennen.

---

6) **Experimentelle Untersuchungen über die Infektionsfähigkeit des Auges bei Diabetes und die baktericide Wirkung des diabetischen Blutserums auf Eiter-Erreger,** von Dr. M. Nagashi aus Tokio, Volontär-Assistent der Universitäts-Augenklinik zu Breslau.

Bei gleichzeitiger Injektion von Eiterkokken und Zuckerlösung (0,3 bis 0,5%) wird die Virulenz der Kokken gesteigert.

Neben Pankreas-Exstirpation und subkutaner Injektion von Amylnitrit wurde besonders die subkutane Injektion von Adrenalin benutzt, um künstlich Glykosurie zu erzeugen. So lange der Zuckergehalt andauerte, konnte mit Sicherheit eine erhöhte Disposition der Augengewebe für die Ansiedelung und Vermehrung von Staphylokokken nachgewiesen werden.

Die baktericide Wirkung des Kaninchenserums bei Adrenalindiabetes ist im Vergleich mit dem normalen Serum auffallend gering. Man darf daher annehmen, daß im diabetischen Gewebe die Eiterkokken eine größere pathogene Wirkung entfalten können.

Bei der Operation des diabetischen Stars ist daher eine Infektionsgefahr eher zu erwarten, als bei gesunden Patienten. Die Praxis lehrt aber, daß, wenn auch vor der Operation eine Herabsetzung des Zuckergehaltes wünschenswert ist, doch eine vollständige Entzuckerung des Patienten nicht gefordert zu werden braucht, ja unter Umständen durch ungünstige Beeinflussung des Allgemeinbefindens schädlich ist. Besonders sorgsame Sauberkeit beim Operieren ist geboten.

7) **Über den Zentralkanal des Glaskörpers,** von Dr. E. Bribach aus St. Louis (z. Z. Augenklinik Straßburg).

Angabe eines schonsamen Verfahrens, die Hinterfläche des Glaskörpers freizulegen. Aufgeträufelte Hämatoxylinlösung dringt sofort in Gestalt eines feinen Stranges bis zur nasalen Seite der hinteren Linsenkapsel vor, und fließt beim Umdrehen des Präparates wieder aus. Über 250 Schweine-, Rinder- und Schafaugen wurden untersucht. Wo irgend welche Reste der Arter. hyaloid. vorhanden sind, ist ein Kanal nicht nachzuweisen. Auch die

Versuche an Menschenaugen sprechen für das regelmäßige Vorkommen eines Zentralkanals. Der Arbeit sind sehr schöne stereoskopische Bilder beigefügt.

8) **Über die Schädlichkeit und Brauchbarkeit unserer modernen Lichtquellen.** Zur Erwiderung von F. Schanz und K. Stockhausen auf die Arbeit der Verfasser, von Prof. E. Hertel und Dr. O. Henker.

Für die einzelnen Spektralbezirke sind auf thermo-elektrischem Wege die Intensitäten zu messen, welche schädlich wirken. So lange diese Messungen nicht gemacht sind, fehlt es an einer sicheren Grundlage für die Beurteilung unsrer modernen Lichtquellen.

Durch die Mattierung wird die spezifische Intensität der Strahlen durch unregelmäßige Zerstreuung des Lichtes und Verteilung der Strahlung des Glühkörpers auf eine größere Fläche herabgesetzt. Das gilt auch für ultraviolette Strahlen. Sie brauchen nicht ganz vom Auge ferngehalten zu werden, dürfen nur nicht intensiver sein, als das sicher unschädliche Tageslicht. Das wird durch Mattgläser erreicht, und es bedarf keiner speziellen Schutzgläser gegen ultraviolette Strahlen. Scheer.

II. Klinische Monatsblätter für Augenheilkunde. 1910. Juli.

1) **Zur Lidplastik mit Hautknorpel-Lappen,** von Wilhelm Meissner.

Einer 72jährigen Frau wurde ein Hautkarzinom vom rechten Unterlid entfernt. Der Defekt wurde durch einen Hautknorpellappen aus dem Ohr der Patientin nach Büdinger gedeckt, wobei als Ersatz für den entfernten Tarsus ein kongruentes Stück Ohrknorpel eingefügt wurde.

2) **Beitrag zu den seltenen angeborenen Augenhintergrunds-Befunden,** von A. Botteri.

Im ersten Falle fand sich am schielenden Auge eines an einer Neuritis retrobulbaris leidenden Patienten ein einseitig nasal gerichtetes Coloboma chorioideae, über dessen Mitte ein großer Rest des Cloquet'schen Kanales verlief. Im zweiten Fall bestand am amblyopischen Auge einer sonst normal entwickelten Frau ein von der atypisch geformten Papille fast bis zur Linse reichender großer Rest eines Cloquet'schen Kanals. Außerdem waren in der Peripherie der Netzhaut viele kleine und größere Pigment-Ansammlungen sichtbar, während um die Papille herum einzelne von Pigment umgebene subretinal liegende weißliche Stellen sich vorfanden. Außerdem werden noch zwei Fälle von ausgeprägter Membrana epipapillaris mitgeteilt.

3) **Sehnerven-Abscess und Stauungspapille infolge von Meningitis,** von J. Nakaizumi.

Bei einem infolge eines Trauma an Meningitis erkrankten 20jährigen Menschen trat Stauungspapille am rechten Auge auf. Bei der Obduktion fand sich neben der Meningitis eine Absceßbildung im Sehnervenstamm.

4) **Vitiligo und Auge, ein Beitrag zur Kenntnis der herpetischen Augen-Erkrankungen,** von W. Gilbert.

Verf. beobachtete bei einem an Vitiligo leidenden Patienten das Auftreten von Neuritis optica und Iritis. Nach den Ausführungen des Verf.'s können bei Vitiligo Entzündungsprozesse des Uvealtractus und des Sehnerven vorkommen, die, abgesehen von zeitweiligen akuten Exacerbationen sowie Herpes

erruptionen, an der Iris einer sehr chronischen Verlauf haben können. Es ist deshalb, wenn sich für derartige Erkrankungen keine sonstigen ätiologischen Anhaltspunkte ergeben, eine genaue Besichtigung der Hautdecke vorzunehmen. So wird es vielleicht gelingen, noch öfter und noch andre Beziehungen von Haut-Erkrankungen zu den ätiologisch so häufig unaufgeklärt bleibenden Entzündungen des Sehnerven und besonders des Uvealtractus aufzudecken.

5) **Über einige Fälle von ektogener Panophthalmie (Infektionen mit Pneumococcus, Subtilis und Anaërobionten)**, von Dr. Anton Lutz.

Unter 13 Fällen von ektogener Panophthalmie waren 7 durch den Streptococcus lanceolatus (Pneumococcus) veranlaßt, 4 von diesen Panophthalmien waren nach operativen Eingriffen, 3 nach äußeren Verletzungen entstanden. Die durch Hackensplitter-Verletzungen bedingten Fälle zeigten 2mal keine Infektion; in den übrigen fand sich der Bacillus subtilis, der in 4 Fällen in Reinkulturen, in zwei andern mit einem Anaëroben zusammen nachzuweisen war. Im ganzen ließ sich in 3 Fällen anaërober Bazillenbefund nachweisen.

---

6) **Transitorische Hypermetropie beim Diabetes mellitus**, von K. K. Lundsgaard.

Verf. berichtet über 2 Fälle von vorübergehender Hypermetropie bei Diabetes mellitus. Die Abnahme der Hypermetropie war nicht, wie gewöhnlich angenommen wurde, an das Zurückgehen oder Verschwinden des Zuckers geknüpft. Das Entstehen der Hypermetropie ist auf das Verhalten der Linse zurückzuführen.

---

7) **Ein Fall von Thrombose der oberen Vena nasalis syphilitischer Natur**, von Helene Puscarin.

Beschreibung eines Falles, der einen 28jährigen Menschen betraf, welcher sich 3 Jahre vorher eine syphilitische Infektion zugezogen hatte.

---

8) **Über die Saftströmungen des Auges**, von C. Hamburger.

Nach der Darstellung des Verf.'s ist die Bemerkung Leber's, vom Ciliarkörper ergieße sich das physiologische Kammerwasser durch die Pupille in die Vorderkammer in deutlicher Strömung und in meßbarer Menge, durch nichts bewiesen. Es besteht eine Saftströmung aus der Vorderwand der Iris, die in der Norm höchstwahrscheinlich unmeßbar langsam ist. Die Annahme Leber's von der freien Durchgängigkeit der Pupille ist verfehlt und muß ersetzt werden durch die Annahme eines physiologischen, ventilartigen Pupillenabschlusses. Der Hauptabflußweg des Auges ist nicht der Schlemm'sche Kanal, sondern das ganze Gefäßgebiet der Iris. Der Abfluß aus dem Auge ist nicht ein physiologischer Filtrationsprozeß von mathematischer Konstanz in jeder Zeiteinheit, sondern ein einfacher, wenn auch überaus langsamer resorptiver Vorgang. Das physiologische Kammerwasser ist höchstwahrscheinlich ganz andrer Herkunft, als das regenerierte, und hat wenig oder nichts zu tun mit der Tätigkeit des Ciliarkörpers. Das regenerierte Kammerwasser stammt fast ganz vom Ciliarkörper. Nach dieser Kraftleistung aber stellt der Ciliarkörper alsbald wieder seine Tätigkeit ein oder beschränkt sie doch auf ein mit unsern bisherigen Methoden nicht nachweisbares Minimum. Hin-

gegen sezerniert die Iris, wenn auch in ungleich bescheidenerem Umfang, klar und deutlich weiter.

9) **Vermeintliche (eingebildete, autosuggerierte) Amblyopie, nervöse Asthenopie und physiologische Hypermetropie im Schul-Alter,** von R. Katz.

Verf. berichtet bei nervösen Kindern ohne sichtbare Veränderungen im Sehnerven-Apparat und den brechenden Medien über das Auftreten einer vermeintlichen Amblyopie, die hauptsächlich der Anaesthesia retinae ähnelt, sowie einer nervösen Asthenopie, die sich durch Kopfschmerzen äußert, welche täglich während der letzten Schulstunde entstehen, und außerdem einer physiologischen Hypermetropie.

10) **Untersuchungen über die bakterioide Kraft der Zink- und Kupferiontophorese,** von Robert Wirtz.

In einem frischen infektiösen Hornhautgeschwür werden durch die Zinkiontophorese mit 2 M-A, 2 Minuten anhältig, bei Benutzung der Hornhautelektrode Nr. IV die Krankheitskeime entweder völlig abgetötet, oder in ihrer Zahl so vermindert und in ihrer Virulenz so geschwächt, daß das von ihnen befallene Gewebe Herr über sie wird und sie nicht mehr imstande sind, gesundes Gewebe erfolgreich anzugreifen.

11) **Eisensplitter in der Linse ohne Star-Bildung und ihre Behandlung,** von R. Paderstein.

Aseptisch in die Linse eingedrungene Eisensplitter führen in der Regel zur Star-Bildung. Ausnahmsweise heilen solche Splitter in der Linse ein ohne Star-Bildung herbeizuführen. Auch gelingt es zuweilen, solche Splitter aus der klaren Linse zu extrahieren, ohne daß sich letztere trübt. Ein Verfahren, um bei der Extraktion mit Sicherheit oder Wahrscheinlichkeit die Star-Bildung zu vermeiden, gibt es nicht. Trotzdem ist, bei normalem andern Auge, der Versuch der sofortigen Extraktion auf dem Eingangsweg angezeigt, da das Auge sonst durch allmählige, schmerzlose Erblindung der rechtzeitigen Entfernung des Splitters entzogen zu werden droht. Gelingt die Entfernung auf dem Eingangsweg nicht, so ist der Versuch der von Elschnig angegebenen Methode der Entfernung in zwei Zeiten mit Hilfe einer artifiziellen peripheren Diszisionswunde gerechtfertigt. Sitzt der Splitter reizlos in der klaren Linse des besseren Auges bei funktionsschwächerem andern Auge, so ist es gefahrlos und berechtigt zu warten.

12) **Zur Desinfektion der Haut mit Jodtinktur vor Augen-Operationen,** von H. Segelken.

In 75 operierten Fällen desinfizierte Verf. die Lidhaut mit Jodtinktur, ebenso in 5 frischen penetrierenden Hornhaut-Lederhaut-Verletzungen. Niemals trat danach eine Wundstörung oder sonstige schädigende Komplikation ein. Es steht uns in der Jodtinktur ein Mittel zur Verfügung, welches, auch bei Augen-Operationen indiziert, die Desinfektion ungemein vereinfacht und augenscheinlich vervollkommnet.

August.

1) **Über das Adenom der Meibom'schen Drüsen,** von Robert Hesse.

Verf. beobachtete am rechten Oberlid einer 64jährigen Frau das Auf-

treten eines Tumors von 38 mm Länge, 25 mm Höhe und 12—15 mm Dicke, der das Lid in seiner ganzen Längs-Ausdehnung einnahm. Die Haut darüber war stark gespannt, aber verschiebbar. Der Tumor wurde entfernt und erwies sich als eine Neubildung von adenomatösem Bau, die sicher ihren Ausgang von den Meibom'schen Drüsen genommen hatte.

2) **Die Bedeutung der für Retinitis albuminurica typischen Degenerations-Herde der Makulagegend,** von Franz Schieck.

Verf. berichtet über 12 Fälle von Makula-Veränderungen, die gemeinhin als charakteristisch für das Bestehen eines Nierenleidens betrachtet werden, ohne daß sich Anzeichen für das Bestehen einer Nephritis vorfanden. Bei der Retinitis albuminurica spielen ähnliche Momente eine Rolle mit, wie bei der Stauungspapille, wodurch die Annahme in rein klinischer Beziehung an Wahrscheinlichkeit gewinnt, daß die Fettdegeneration der Makula-Fasern keine spezifische Dokumentation von Nierenleiden darstellt, sondern an und für sich nur eine Reaktion der nervösen Substanz auf schädigende Einflüsse verschiedenster Art bedeutet. Der große Unterschied zwischen der bislang geltenden Erklärung der Genese der Retinitis albuminurica und der hier angeregten liegt darin, daß die Netzhaut-Schädigung nicht als direkte Folge des Allgemeinleidens, sondern als ein Ergebnis mehr lokaler Störung auf Grund des Allgemeinleidens aufzufassen wäre.

3) **Ein Beitrag zur Pathogenese des Lenticonus anterior,** von Theodor Mohr.

Bei einem 3 Wochen alten Kinde wurde der rechte erblindete Bulbus, der vergrößert und dessen Tension erhöht war, wegen weiterer Volumzunahme enukleïert. Bei der anatomischen Untersuchung fand sich, daß die vordere Linsenfläche in Form eines steilen Kegels sich gegen die Hornhaut erhob. Die Iris war mit der hinteren Hornhautfläche verklebt. Verf. führt das Zustandekommen des Prozesses auf einen Entzündungsvorgang zurück.

4) **Über das Sekundärglaukom durch Cataracta senilis intumescens und seine Behandlung,** von Robert Salus.

Verf. empfiehlt bei Sekundärglaukom, veranlaßt durch Cataracta senilis intumescens, die Anwendung der Miotica, sobald dadurch die Tension normal und die Kammer tief genug ist. Darauf ist die primäre Extraktion angezeigt und zwar die einfache oder die kombinierte, erstere nur bei kurzer Dauer des Glaukoms. Bleibt die vordere Kammer sehr groß, die Tension hoch, so ist die hintere Skleralpunktion mit nachfolgender Extraktion allen andern Operations-Verfahren unbedingt vorzuziehen.

5) **Über eine Vorstufe des „primären" Glaukoms. (Iridocyclitis anterior adhaesiva Knies),** von G. Ischreyt.

Nach Verf. gibt es eine klinisch unsichtbare, chronische Entzündung im Bereiche der vorderen Abflußwege, die zu einer peripheren Iris-Synechie und Verschiebung des Reticulum sclerocorneale führen kann. Die Synechie beginnt mit einer Anlagerung der Iriswurzel an den vorderen Rand des Ciliarkörpers und schreitet von hier nach dem Hornhaut-Rande fort. Man darf indessen annehmen, daß die Kammer im Bereiche des vorderen Abschnittes des Reticulum sclerocorneale noch längere Zeit erhalten bleibt und eine Anlagerung der Iris an die Hornhaut zunächst nur an der Stelle des Iris-Randwulstes

vor sich geht. Die räumliche Anordnung der Entzündung macht es wahrscheinlich, daß sie durch reizende Stoffe verursacht wird, die das Auge auf den normalen Abflußwegen verlassen. Eine größere räumliche Ausdehnung der betrachteten Vorgänge muß, gemäß unsrer Kenntnis vom Flüssigkeitswechsel des Auges, zu einer Druck-Erhöhung führen und aus diesem Grunde darf man in ihnen die Anfänge von Glaukom sehen. Die Hypothese von Knies erhält hierdurch eine neue Stütze.

6) **Zur Bakteriologie des Hornhautgeschwüres,** von Arnold Löwenstein.

Unter 131 bakteriologisch untersuchten Fällen von Hornhautgeschwür fanden sich 70 mal Pneumokokken, 3 mal mit Diplobazillen gemischt, 21 mal Diplobazillen, 1 mal Streptokokken, 1 mal Bacillus fluorescens, 1 mal Bacillus pyocyaneus und 1 mal Aktinomyzes. In den übrigen 36 Fällen wurden zum größeren Teile keine Mikroorganismen gefunden, öfters reichlich Staphylokokken und Xerosebazillen, nirgends aber in der Zahl, in der die Erreger einer Hornhaut-Affektion aufzutreten pflegen.

7) **Bakteriologische Untersuchungen über das Vorkommen der verschiedenen Conjunctivitis-Infektionen in Uruguay,** von A. Vasquez Barrière.

Verf. untersuchte 250 Fälle von Konjunktival-Infektionen bakteriologisch und hatte in 157 Fällen ein positives, in 93 ein negatives Resultat. 82 mal fand sich der Diplobacillus Morax-Axenfeld, 30 mal der Pneumococcus, 29 mal der Gonococcus, 4 mal der Koch-Weeks'sche Bacillus, 6 mal der Influenzabacillus, 2 mal der Löffler'sche Bacillus und 4 mal der Streptococcus.

8) **Über drei Fälle von Intoxikation durch Spirarsyl, Alkohol und Sublimat mit Sektionsbefund,** von C. A. Hegner.

Einem 18jährigen, an Lues erkrankten Mädchen wurden 3 Spirarsyl-[1] Injektionen (0,3 pro Dosi) gemacht. Bald darauf stellten sich Erscheinungen einer allgemeinen schweren Intoxikation, Kopfschmerzen, Erbrechen, Ikterus, Ödem des Gesichtes ein. Auch die Lider waren ödematös. die Pupillarreaktion prompt, die Papillen erschienen gerötet mit unscharfer, verwaschener Begrenzung, die Gefäße waren abnorm gefüllt. Der Exitus letalis erfolgte. Bei der mikroskopischen Untersuchung des Opticus fand sich geringgradige ödematöse Stauung der Papille, im vorderen Opticus-Abschnitt starke Kernvermehrung; im Septenwerk, namentlich in der Lamina cribrosa, und speziell um die Gefäßscheiden, eine massenhafte Ansammlung einkerniger Lymphocyten. Es fand sich also das Bild einer interstitiellen Neuritis. — Ein 32jähriger Trinker, der an typischer Alkohol-Amblyopie mit zentralem Skotom und temporaler Abblassung des Opticus litt, machte seinem Leben durch Erhängen ein Ende. Bei der mikroskopischen Untersuchung des Sehnerven fand sich ein neuritischer Prozeß, der sich im Verlauf des papillomakularen Bündels abspielte. Die Intensität des Prozesses war am hinteren Opticus-Abschnitt am größten und nahm gegen den peripheren Teil deutlich ab. — In einem Falle von Sublimat-Vergiftung fand sich trotz allerschwerster Vergiftungs-Erscheinungen keinerlei Mitbeteiligung am Sehnerven.

9) **Über Myopie und Rasse in Ägypten,** von M. Meyerhof.

Nach den Ausführungen des Verf.'s hat die Rasse einen Einfluß auf

[1] Arsenophenylglyzin, verwandt dem Atoxyl. H.

die Entstehung der Myopie. Am meisten kommt dieselbe bei den semitischen Rassen Ägyptens vor, den Arabern, Kopten, Juden.

10) **Über Resultate der Wassermann'schen Reaktion bei Augenkranken,** von B. Fleischer.

Im ganzen wurden 273 Fälle mit der Wassermann'schen Reaktion untersucht. Positives Resultat ergab sich in 88 Fällen, negativ waren 181. Unter 46 Fällen von Keratitis parenchymatosa waren 40 positiv, 4 negativ und 2 zweifelhaft. 6 Fälle von akuter, seröser Iritis waren sämtlich negativ, von 17 Fällen plastischer exsudativer Iritis reagierten 4 positiv, 3 mal wurde Tuberkulose und 3 mal rheumatische Grundlage diagnostiziert und 7 mal blieb die ätiologische Diagnose offen. Unter 33 chronischen Iritiden waren 9 Fälle positiv, von 30 Fällen chronischer Iridozyklitis 6. Die Wassermann'sche Reaktion stellt für die Augenheilkunde ein sehr wichtiges neues diagnostisches Hilfsmittel dar; unsre Erfahrungen vom Wert einzelner Symptome sind dadurch erheblich gefördert worden; und im einzelnen Fall ist die Reaktion ein geradzu unentbehrliches Hilfsmittel für die ätiologische Diagnose.

11) **Erwiderung auf die Arbeit von Prof. Dr. F. Best in Dresden: „Über die Schädigung des Auges durch ultraviolette und Lichtstrahlen“,** von A. Vogt.

12) **Verwendung von Naftalan bei äußeren Augenkrankheiten,** von A. Vogt.

Verf. empfiehlt die Anwendung einer Naftalansalbe (0,3 : 10) bei ekzematösen Horn- und Bindehaut-Affektionen.

13) **Bandförmige Hornhauttrübung bei einem 9jährigen Mädchen und ihre Behandlung mit subkonjunktivalen Jodkalium-Einspritzungen,** von Joh. Ohm.

Bei einem 9jährigen Mädchen mit bandförmiger Hornhauttrübung auf beiden Augen wandt Verf. subkutane $1\,^0/_0$ige Jodkalium-Einspritzungen an. Nach 10 derartigen Injektionen hellten sich die Trübungen im Zentrum der Hornhaut fast ganz auf.

14) **Ein Fall von unvollständiger Sehnervenausreißung durch Hufschlag,** von Alexius Pichler.

Ein 53jähriger Mann hatte vor 35 Jahren einen Hufschlag gegen das linke Auge erlitten. Jetzt bestand Tiefstand des Augapfels und leichter Enophthalmus, beruhend auf einer Zertrümmerung des unteren und inneren Augenhöhlenrandes. Die Sehnervenpapille war schräg gestellt, von einem weißen Hofe umgeben und gegenüber dem übrigen Augenhintergrunde etwas vertieft. Dieser weiße Hof war von Pigment und Bindegewebsfasern überbrückt. Am oberen Rande des Sehnerven waren noch zwei Papillengefäße erhalten geblieben, was gegen eine vollständige Ausreißung des Sehnerven spricht.

15) **Anatomische Untersuchung von 4 Augen mit traumatischer Iridocyklitis,** von B. Watanabe.

Verf. berichtet über die pathologisch-anatomische Untersuchung von 4 Augen mit traumatischer Iridocyklitis, von denen 3 Augen keine sympathische

Entzündung, das vierte aber eine solche veranlaßt hatte. Die ersten Augen boten histologisch keine prinzipiellen Unterschiede von dem vierten, dem sympathisierenden. Wesentliche anatomisch-histologische Unterschiede im Sinne von Fuchs ließen sich im letzteren nicht feststellen. Auch die vorderen Partien der Iris waren kleinzellig infiltriert, ebenso die vorderen Teile der Chorioidea, was bei der sympathisierenden Entzündung nach Fuchs nicht der Fall sein soll. Somit läßt sich in einer Reihe von Fällen eine sichere Unterscheidung zwischen sympathisierenden und nicht-sympathisierenden Entzündungen durch die histologische Untersuchung nicht feststellen.

Horstmann.

III. Archives d'Ophtalmologie. 1910. September bis November.

1) **Anzeigen und vergleichender Wert der perforierenden Sklerektomie,** von Lagrange.

Verf. verbindet seine Sklerektomie eventuell mit einer peripherischen oder gewöhnlichen Iridektomie. Für letztere ist im allgemeinen das Verhalten der Iris maßgebend (Vorfall). Die mitgeteilten Erfolge verteilen sich folgendermaßen:

Die gewöhnliche Sklerektomie hatte unter 16 Fällen 15 mal Erfolg, einmal Mißerfolg. Die Sklerektomie mit peripherischer Iridektomie wirkte 3 mal günstig, einmal ungünstig. Die Kombination mit gewöhnlicher Iridektomie zeitigte unter 47 Fällen 43 Erfolge.

---

2) **Syphilis und Trauma des Auges,** von Antonelli.

Mitteilung von 8 eigenen Fällen von parenchymatöser Keratitis bei hereditär belasteten Individuen nach Hornhautverletzungen. Zum Schluß wird das Krankheitsbild der sog. sympathischen Keratitis parenchymatosa erörtert.

---

3) **Doppelseitige Stauungspapille bei Cysticercus in der Gegend der Hirnschenkel,** von Paschéff.

---

4) **Frühjahrs-Katarrh,** von Trantas.

Diese in Konstantinopel und der Türkei überhaupt sehr häufig vorkommende Krankheit befällt im Gegensatz zum Trachom mehr die besseren, als die unteren Kreise des Volkes. Wenigstens kommen viel mehr Angehörige der oberen Schichten deshalb zum Arzt als der unteren. Vielleicht hängt das mit den relativ geringen subjektiven Beschwerden zusammen.

---

5) **Syphilis und Keratitis interstitialis der Kinder,** von Beauvieux.

Verf. kommt zu dem Schluß, daß 83 % der Fälle auf hereditärer Lues beruhen und die Behandlung stets eine zugleich spezifische und tonisierende sein soll.

---

6) **Isolierte einseitige Lähmung des Oculomotorius bei Aneurysma,** von Paschéff.

Verf.s Fällen aus der Literatur wird ein eigener hinzugefügt. Das Aneurysma sitzt stets an der Carotis interna zwischen Arteria communicans anterior und posterior. Die Lähmung war in 3 Wochen ausgebildet. Von subjektiven Symptomen sind nur Kopfschmerzen zu erwähnen.

---

7) **Randdegeneration der Hornhaut**, von Van Duyse.

8) **Dehiszenzen der Descemet'schen Membran bei Hydrophthalmus**, von M. Landolt.

9) **Bemerkungen über die Staroperation in der ersten Hälfte des 19. Jahrhunderts**, von Terson.

Die Arbeit schließt sich an ein Bild an, das eine Reklination durch Dupuytren vor Kart X im Hôtel Dieu im Jahre 1825 darstellt.

10) **Nystagmographie**, von Coppez.

Durch den Nystagmograph von Buys ist man in der Lage, die verschiedenen charakteristischen Bewegungen der Augen bei den verschiedenen Arten von Nystagmus zu fixieren und zu studieren, was bei bloßer Ansicht des Auges nicht leicht ist.

Januar 1911.

1) **Ehrlich 606 und Augenerkrankungen**, von de Lapersonne und Léri.

In einfachen Fällen von Iritis und Keratitis interstinalis hatte das Mittel Erfolg. In anderen Fällen, namentlich Retinitis, Opticusleiden und Lähmungen nützte es wenig oder konnte schnelle Rezidive nicht verhindern.

2) **Malignes Leiomyom der Iris**, von van Duyse.

3) **Augentuberkulose und Marmorek'sches Tuberkulose-Serum**, von Verrey.

Verf. hat in einzelnen Fällen gute Erfahrungen gemacht.

4) **Traumatische Paralyse des Oculomotorius**, von Terrien. Moll.

IV. Annales d'Oculistique. 1910. September bis Dezember.

1) **Neue Fortschritte in der Dioptrik des Auges**, von Dufour.

2) **Die Veränderungen der Refraktion bei Glaukom**, von Brunetière und Aubaret.

Die Refraktion ändert sich bekanntlich oft im Verlauf eines Glaukom und zwar sowohl in Fällen, die sich selbst überlassen bleiben, wie in solchen, die behandelt werden. Bezüglich der Prognose ist über diese Veränderung nichts auszusagen. Nichtsdestoweniger ist es erwünscht, die Messungen regelmäßig in kurzen Intervallen vorzunehmen, um bei Annäherung eines neuen Anfalles eine vielleicht aktivere Therapie eintreten zu lassen.

3) **Bindehautgeschwüre mit Drüsenschwellung, Sporotrichose vortäuschend**, von Morax.

4) **Sclero-Keratitis tuberculosa**, von Oreste.

Verf. verbreitet sich über Ätiologie, Anatomie, Behandlung und Prognose der Erkrankung.

5) **Diphtherische doppelseitige Abduzenslähmung,** von Cabannes.
Nach Seruminjektion trat rasche Heilung ein.

6) **Nachruf auf Dufour,** von Morax.

7) **Nachruf auf Manolesco,** von Stanculeano.

8) **Augenläsionen bei Variola,** nach Roche.
Hauptsächlich kommen Hornhaut-Komplikationen in Betracht und zwar durch Sekundär-Infektion. Letztere sollte stets durch rechtzeitige Behandlung zu vermeiden sein.

9) **Nutzlosigkeit der Quecksilber-Behandlung bei Keratitis e lue congenita,** von Fromaget.
Verf. hat mit der Quecksilber-Behandlung als völlig nutzlos(?) gebrochen und erzielt mit Jod und Arsen gute Resultate.

10) **Beziehungen zwischen den Abweichungen der Augen und der prismatischen Wirkung der Brillengläser,** von Campos.

11) **Subretinaler Cysticercus,** von Dupuy-Dutemps.
Der zweite Extraktionsversuch gelang. Die Sehschärfe war endgiltig $^1/_{80}$ exzentrisch. Es handelte sich um einen Cysticercus cellulosae.

12) **Mykose der Hornhaut durch Verticillium Graphii,** von Morax.

13) **Ein Fall von totaler Spontan-Resorption einer durch Fremdkörper bedingten traumatischen Katarakt,** von Saint-Martin.

14) **Doppelseitige Neuritis optica bei Pyämie,** von Bourland.
Da schnelle Heilung eintrat, glaubt Verf., daß es sich um toxische und nicht direkt bakterielle Einflüsse gehandelt hat.

15) **Das Ophthalmo-Fundoskop,** von Baum.
Das in Querschnitten genau beschriebene Instrument gibt sehr starke Vergrößerungen ohne störende Reflexe.

16) **Beitrag zur Pathogenese der „Amblyopsia ex Anopia" und des Strabismus,** von Caillaud.
Bringt nichts Neues.

17) **Mangel an Parallelismus der Hauptmeridiane der Hornhaut und subjektivem Astigmatismus,** von Polack und Chevallereau.
Durch Massen-Untersuchungen haben die Verff. die gelegentlich konstatierte Tatsache festgestellt, daß sehr häufig selbst bei geringen Graden von Astigmatismus relativ große Unterschiede in der Richtung der objektiv und subjektiv gefundenen Hauptmeridiane bestehen.

18) **Subkonjunktivales Osteom von Zahnform,** von Dujardin.
Das bewegliche an der äußeren Kommissur sitzende Osteom wurde leicht entfernt und hatte die genaue Form eines Augenzahnes von 1 cm Länge.

19) **Das Trachom in der Gegend von Nizza,** von Colin.
Es befällt fast nur die ärmeren Klassen und selten Kinder.

20) **Heilung einer Netshautablösung nach Sklerektomie,** von Bettremieux.
Post hoc oder propter hoc? Moll.

V. Recueil d'ophtalmologie. 1910. Nr. 1.

Steilschrift und schräge Schrift, von Dr. A. Beauvois.
Die schräge Schrift führt bei Kindern zu Verkrümmungen der Wirbelsäule. Sie erleichtert die Annäherung des Kopfes an das Heft und ist so eine der wichtigsten Ursachen der Kurzsichtigkeit.
Die Steilschrift muß infolgedessen der schrägen Schrift vorgezogen werden und in den Schulen Verbreitung finden.

Nr. 2.

Physiologische Mouches volantes und entoptische Erscheinungen, von Dr. Scrini.
Ausführliche Besprechung im Anschluß an 4 Krankengeschichten.

Nr. 3.

Behandlung der lymphatischen Cysten der Bindehaut durch Aufstechen, von Dr. Galezowski.
Nach Einträufluug von Kokaïn wird die Bindehaut zwischen Daumen und Zeigefinger gespannt und die Cyste aufgestochen, die dann sofort verschwindet.

Nr. 4.

Die Sehkraft und die verschiedenen optometrischen Stufen vom klinischen und gerichtsärztlichen Standpunkte aus, von Dr. H. Armaignac.
Nur die regelmäßig und proportional aufsteigenden Leseproben werden genaue Angaben für die praktische und unparteiische Messung der Sehschärfe geben, und in gerichtlichen Fällen den Richtern bei ihrem Urteil ratgebend zur Seite stehen.

Nr. 5.

Die paraspezifische Anwendung des antidiphtherischen Serums in der Augenheilkunde, von Dr. A. Yvert.
Verf. hat gute Erfolge mit dem Serum erzielt. Wenn eine zweite Injektion nötig ist, dürfen zwischen der ersten und zweiten nicht mehr als 2—3 Tage liegen. Am besten ist, gleich bei der ersten Injektion eine genügende Menge zu verwenden.

Nr. 6.

1) **Die Verfärbung der Regenbogenhaut,** von Dr. Galezowski.
Die Verfärbung der Regenbogenhaut wird zurückgeführt auf eine latente chronische Uveïtis, die schon im intrauterinen Leben entstanden sein kann. Diese Uveïtis beginnt mit Beschlägen auf der Descemet'schen Membran und ist fast immer mit Star kompliziert.

2) **Ein psychonervöses Syndrom bei hochgradiger Hypermetropie der Greise.** Klinische Beobachtungen, von C. Golesceano.

3) **Die Neuritis optica menstruellen Ursprungs,** von Dr. L. Ronnano. Beobachtung von 3 Fällen. Die Neuritis ist in den meisten Fällen doppelseitig, jedes Auge verschieden stark ergreifend. Die Prognose ist günstig. Fritz Mendel.

VI. l'Ophtalmologie provinciale. 1910. Nr. 5.

1) **Brillen mit doppeltem Brennpunkt,** von Dr. Dor.

2) **Bericht über die Arteriosklerose des Auges,** von Rohmer. Die Arbeit berichtet über die verschiedenen Erkrankungen des Auges, die durch Arteriosklerose verursacht werden.

3) **Akutes Glaukom bei Aufquellen der Linse,** von Dr. Frenkel.

Nr. 6.

Tuberkulöse Irido-Chorioiditis durch Tuberkulin T. B. K. geheilt, von Dr. Camille Fromaget. Fritz Mendel.

VII. La clinique ophtalmologique. 1910. Februar.

1) **Wirkung des Radium auf das Nervensystem,** von Dr. A. Darier. Bei Orbital-Neuralgien kann das Radium als schmerzstillendes Mittel ausgezeichnete Dienste leisten, außerdem war es in mehreren Fällen von Facialis-Lähmung wirksam.

2) **Seltener Fall von Idiosynkrasie des Auges gegen Kokaïn und Atropin,** von Dr. Ch. Cauvin. Verf. beschreibt 2 Fälle, bei denen der eine nach Einträuflung von Kokaïn, der andre nach Atropin jedesmal ein starkes Ödem der Lider bekam, das nach 4—5 Tagen wieder verschwand.

3) **Familiäre Chorio-Retinitis pigmentosa,** von Dr. L. Dor. Beobachtung in einer Familie, in der 4 Kinder von 8 im Alter von 30 Jahren an einer Chorio-Retinitis erkrankten. Im Alter von 50 Jahren trat Katarakt und völlige Erblindung hinzu. Weder Quecksilber noch Salicyl hatten Erfolg.

4) **Kontusion des Augapfels, Mydriasis, Riß der Chorioidea,** von Dr. Duboys de Lavigerie.

März.

1) **Provisorische chirurgische Behandlung der paralytischen Ptosis,** von Dr. L. Dor. Beschreibung der schmerzlos ausgeführten Operation bei einem 60jähr. Patienten.

2) **Noch eine Bemerkung über das Messen der Sehschärfe**, von Dr. Deschamps.

3) **Die Behandlung des Trachoms**, von R. Jocqs.

1. Erste Periode, in der die Granulationen noch frisch sind. Medikamentöse Behandlung.

2. Zweite Periode, in der die Granulationen schon alt sind. Die medikamentöse Behandlung hat keinen Erfolg gehabt, und man muß zur chirurgischen schreiten.

3. Periode der Folgezustände des Trachoms. Die Behandlung gilt nicht mehr der granulösen Bindehaut, sondern den Erkrankungen der Lider und der Hornhaut, den Folgezuständen des Trachoms.

April.

1) **Die Extraktion in der Kapsel**, von Dr. Louis Dor.

2) **Das Akoïn-Öl als Analgetikum bei der Behandlung des Trachom**, von Dr. Farnarier.

Die beste Art das Akoïn-Öl anzuwenden, besteht in der Einträuflung desselben unmittelbar nach der Kauterisation, nicht vor derselben, und diese Einträuflung einige Augenblicke später zu wiederholen. Das Akoïn hat keinen Einfluß auf die Pupille und die Akkommodation, und wirkt nicht schädigend auf das Hornhaut-Epithel.

3) **Keratitis superficialis, hervorgerufen durch Schwefelwasserstoff oder Ophthalmie der Retter**, von Dr. Trantas.

Verf. beobachtete die Erkrankung bei 7 Personen, welche damit beschäftigt waren, ein gestrandetes Schiff wieder flott zu machen. Die Gase, welche das Schiff ausströmte, hatten die Hornhaut-Entzündung hervorgerufen. Verf. rät prophylaktisch das Tragen von eng anschließenden Brillen und den Aufenthalt auf dem gestrandeten Schiffe so viel als möglich abzukürzen.

4) **Ein Fall von doppelter unvollständiger, symmetrischer, kongenitaler Aniridie**, von Dr. Palomar.

5) **Drei Fälle von traumatischer Neuritis**, von Dr. Boulai.

Genau wie die Erkrankungen, die durch Hypertension Sehnerven-Entzündungen hervorrufen, kann ein einfacher traumatischer Stoß zu derselben Entzündung führen.

Mai.

1) **Tränen und Dacryocystitis**, von Dr. A. Darier.

Übersicht über die bisher übliche medikamentöse Behandlung. Verf. spricht sich gegen die zu häufig vorgenommene Exstirpation des Tränensacks aus.

2) **Versuch von Serotherapie der rheumatischen Affektionen des Auges**, von Dr. Deschamps.

Neben der üblichen Behandlung hat das Rosenthal'sche Serum in einzelnen Fällen dem Verf. gute Dienste geleistet.

Juni.

1) **Glaukom geheilt durch eine einfache Einschneidung der Iris,** von Dr. Ch. Abadie.

---

2) **Ein infektiöses Hornhaut-Geschwür bei einer hereditär Syphilitischen,** von Dr. Le Conédic.

Bei der 10jährigen Patientin zeigte sich ein infektiöses serpiginöses Hornhaut-Geschwür, das im Anschluß an eine Verletzung des Hornhautepithels entstanden zu sein schien. Da hereditäre Lues nachgewiesen werden konnte, wurde eine energische Schmierkur mit gutem Erfolge eingeleitet.

Fritz Mendel.

VIII. Revue générale d'Ophtalmologie. 1910. Nr. 4.

Ein Fall von „versteinernder" Conjunctivitis, von Peretz.

Es handelte sich um Kalk-Einlagerungen in die Bindehaut. Diese Affektion entwickelt sich unabhängig von jeder andern lokalen oder Allgemein-Affektion.

Nr. 5.

Doppelseitige Mucocele des Sinus frontalis, von Truc und Lemoine.

Beobachtung bei einer 64jährigen Patientin.

Nr. 6.

Ein neuer Riesenmagnet zur Entfernung von Eisensplittern aus dem Auge, von Prof. Rollet.

Da der Haab'sche Riesenmagnet den Verf. dreimal in einem Jahre bei der Entfernung von Fremdkörpern in Stich gelassen, hat Verf. noch einen größeren Magneten konstruiert, der leicht und praktisch zu handhaben ist.

Fritz Mendel.

IX. The American Journal of Ophthalmology. Vol. XXVII. 1910. Februar.

1) **Die operative Behandlung des chronischen Glaukoms ohne Iridektomie,** von Charles F. Beard, M. D. in Chicago.

Es wird ein geschichtlicher Überblick gegeben über die operativen Behandlungsmethoden des chronischen Glaukoms unter Anknüpfung an die verschiedenen Glaukomtheorien, die jeweils den einzelnen Methoden zugrunde gelegt sind. Zum Schluß empfiehlt Verf. als beste Methode die vordere Sklerotomie und betont, daß es wichtig sei, eine Filtrationsnaht zu erzeugen, was am besten geschehe durch einen Schnitt ganz in der Peripherie der Korneoskleralgrenze, besonders wenn im Anschluß daran Druckmassage der Hornhaut ausgeführt werde. Diese Operationsmethode habe den Vorteil, daß sie nie ernste Komplikationen im Gefolge habe, wie das so oft der Fall sei bei der Iridektomie.

---

2) **Bakteriologie der Blepharitis ulcerosa,** von Sydney Stephenson.

Verf. findet unter 50 Fällen von Blepharitis ulcerosa bei etwa $^4/_5$ Reinkulturen von Staphylokokken im Gegensatz zu Angus McNob, der festgestellt hat, daß der einzig konstante Mikroorganismus in allen diesen Fällen der Diplococcus Morax-Axenfeld sei, und führt die Differenz der Befunde auf die Verschiedenheit der angewendeten Nährböden zurück.

3) **Ein Fall von Orbitalcyste,** von Adolf Alt, M. D. und W. E. Sauer, M. D. in St. Louis (Mo.).

Bei dem 20jähr. Patienten, der schon vor 7 Jahren am innern obern Orbitalrand links eine Schwellung bemerkt hatte und jetzt linksseitigen Exophthalmus zeigte, konnte man hinter der Tränensackgegend einen nach hinten gegen das obere Orbitaldach und nach unten sich erstreckenden, nicht kompressiblen Tumor fühlen, der in lockerer Verbindung schien mit dem inneren oberen Orbitaldach, deutliche Fluktuation zeigte und seine Gestalt beim Pressen oder Bücken nicht veränderte. Der Fundus war, abgesehen von geringer ödematöser Schwellung der Papille und dünnen Netzhautgefäßen, normal, Sehschärfe = $^{20}/_{20}$. Zur Entfernung des cystischen Tumors wurde nasal eine große Incision durch das Oberlid gemacht. Da aber dann der Sack des Tumors, der eine große Menge zähschleimiger Masse enthielt, sofort barst, konnte er nicht entfernt werden. Als der Patient 6 Monate später mit Exophthalmus und Abszeßbildung mit hohem Fieber wiederkam, wurde nach Entfernung des Eiters durch genauere rhinoskopische Untersuchung Eiter in der Nase gefunden, der mit den hinteren Ethmoidalzellen kommunizierte. Nach Entfernung der Orbitalplatte des Ethmoids und eines Teiles der mittleren Muschel war der Patient auch von seinem Augenleiden geheilt und blieb zeither, seit etwa 1 Jahr, ohne Rückfall.

---

4) **Weshalb führt die Ophthalmie der Neugeborenen immer noch so oft zu Erblindung?** von J. J. Canoll.

Verf. schreibt diesen Umstand einerseits der mangelhaften Behandlung der Blennorrhoe durch die Ärzte, andrerseits der Tatsache zu, daß zur profylaktischen Einträuflung das Argentum nitricum nicht $2\,^0/_0$ig, wie Credé es vorschreibt, sondern nur $1\,^0/_0$ig angewendet wird.

März.

1) **Ein Fall von Peritheliom der Chorioidea,** von Adolf Alt, M. D. in St. Louis.

Aus der Krankengeschichte ist hervorzuheben, daß die 62jähr. Patientin 2 Jahre, bevor sie sich mit einem äußerst schmerzhaften, glaukomatösen und blinden Auge, aus dem man keinen roten Reflex mehr bekommen konnte, vorstellte, eine Schneeball-Verletzung auf diesem Auge erlitten hätte, der eine schwere Entzündung, die bald unter teilweisem Verlust des Sehvermögens in Heilung übergegangen, gefolgt war, und daß sie vor 2 Monaten plötzlich den Rest der Sehkraft vollständig verloren hatte. Ein Schnitt durch den enukleierten Bulbus zeigte neben kompleter Netzhaut-Ablösung einen Tumor, temporal von der Papille ausgehend, der mit breiter Basis auf der Aderhaut saß, eine Strecke weit dünner wurde und sich dann wieder in eine rundliche Partie ausdehnte. Es erwies sich, daß der hintere ältere Teil vom vorderen jüngeren durch die Choriocapillaris und die Lamina vitrea getrennt war. Aus der ausführlichen mikroskopischen Beschreibung läßt der Verf. hervorgehen, daß es sich um ein Peritheliom handelt, welches aus den größeren Gefäßen der Aderhaut seinen Ursprung nimmt.

---

2) **Hochgradige Myopie mit Katarakt,** von Samuel Horton Brown, M. D. in Philadelphia.

Ein Fall, bei dem es nötig war wegen Erblindung des andern Auges die Linse innerhalb der Kapsel zu extrahieren. Auf die Extraktion der un-

reifen Katarakt in der Kapsel folgte glatte Heilung, und die Sehschärfe, die erzielt wurde, betrug $^5/_{60}$ für die Ferne und 0,50 in 35 cm für die Nähe mit den entsprechenden Gläsern.

---

3) **Experimentelle Forschungen bezüglich des Wertes der Leukine bei der Heilung der infektiösen Entzündungen der Bindehaut,** von Dr. Rudolf Schneider. (Aus A. v. Graefe's Arch. LXXXIII.)

Verf. entnahm Sekret aus der normalen Konjunktiva und stellte fest, daß die normale Tränenflüssigkeit keine aktive desinfizierende Wirkung auf den Bindehautsack habe. Er träufelte in den Konjunktivalsack von Kaninchem Argentum nitricum, Protargol und Zink und beobachtete, daß diese 3 Mittel eine Auswanderung von Leukocyten in den Bindehautsack und Bildung von Leukinen zur Folge haben, wobei das Zink das schwächste Agens sei. Das Arg. nitr. habe schon in schwächeren Lösungen als solchen, die einen Schorf bilden, also in geringerer Konzentration als $^1/_2$ und 1% zur Bildung von Leukinen Anlaß gegeben. Der Verf. ist der Ansicht, daß das Wirksame bei den Adstringentien nicht die oberflächliche Schorfbildung sei, sondern die Anlockung der Leukocyten und die Anregung derselben zur Bildung von Leukinen.

---

4) **Die Wichtigkeit einer genauen Diagnosenstellung bei Augenerkrankungen,** von N. E. Darier.

---

5) **Neue Pathogenese der Phlyktänen des Auges,** von D. L. Weekers in Lüttich. (Belg. Akad. d. Med, XXIII.)

Der Verf. sucht durch die ausgedehnte Untersuchung von 156 Kindern und 58 Erwachsenen mit Phlyktänen zu beweisen, daß die Phlyktänen, analog den Tuberkuliden der Haut, tuberkulösen Ursprungs sind. Bei 56% seiner Fälle fand er hereditäre Tuberkulose. In 36% der Kinder konnte er aktive Tuberkulose feststellen. Die von Pirquet'sche Reaktion war bei 156 Kindern in 91% positiv, während sie bei einer Reihe von Kindern, die wegen andrer Augenkrankheiten in Behandlung standen, nur bei 11% positiv ausfiel. Bei den 58 Erwachsenen war in 48% hereditäre Tuberkulose bei dem Verfahren vorhanden, bei 27% war Tuberkulose klinisch festgestellt und in 55% fiel die v. Pirquet'sche Reaktion positiv aus. — In den 10 Fällen, in denen er subkutane Injektion von Tuberkulin machte, zeigten 8 positive Lokalreaktion. In einigen Fällen entstanden nach einer positiven Allgemein-Reaktion neue Phlyktänen, die sich in ihrer Beschaffenheit von den spontan entstandenen nicht unterscheiden ließen.

April.

Bericht über einige Fälle von Keratitis neuroparalytica, von M. H. Post, M. D. in St. Louis.

Der erste näher beschriebene Fall bei einer 33jährigen Frau, bei der zugleich eine trophische Vaginitis bestand, zeichnete sich aus durch Anfälle von Epithelverlust im Zentrum der Hornhaut, denen zuweilen heftigste Schmerzen auf der Nasenseite des Bulbus, aber keine Blasenbildung vorausgegangen waren; die Krankheit erstreckte sich über 8 Jahre hinaus und ging schließlich, nachdem sie zu tiefer Geschwürsbildung geführt hatte, in Dauerheilung über. Therapeutisch war Kokain, Holokain, heiße und Eiskompressen angewandt worden.

Beim zweiten Fall, der eine 42jährige Frau betraf, kam es im Gegensatz zum ersten zu Blasenbildung. Als ursächliches Moment erschien hier ein Unterleibsleiden, da nach Entfernung des Uterus, der durch Myombildung und Hämorrhagien zu schwerer Chlorose geführt hatte, auch die Keratitis, die vorher $^1/_2$ Jahr lang jeder Therapie unzugänglich gewesen war, zur Ausheilung kam. Diem.

Mai.

1) **A further report upon „a useful mild caustic"; its employment in causer and affections of the cornea,** by Ewing.
Alkoholische Lösung von Resorzin und Salizylsäure.

2) **Ring-ulcer of the cornea followed by an apparent incipient ectasis of the central portion,** by Charles.

3) **An example of Lebers disease,** by Clemesha.
Kongenitale familiäre Opticus-Atrophie bei der Mutter und 3 Kindern.

4) **The prevention of blindness.** Referat.

5) **On the real position of the Prowasek bodies,** by Bruno Heymann.
Vgl. Berliner klin. Wochenschr. 11. April 1910.

Juni.

1) **Ocular manifestations of syphilis of the central nervous system,** by Shoemaker.
Meningitis cerebro-spinalis luetica.

2) **Dionin in corneal opacities,** by Brown.
Erhebliche Besserung des Sehvermögens.

3) **Remarkable operative cases,** by Schultz-Zehden.
Vgl. Berliner klin. Wochenschr. 25. April 1910. Kurt Steindorff.

X. The Post-Graduate. Vol. XXV. 1910. Februar.

Die Beziehungen der Augenheilkunde zur allgemeinen Medizin und Chirurgie. Eine klinische Vorlesung von J. H. Woodward, B. S., M. D.

Einleitend hebt der Vortr. den organischen Zusammenhang des Auges mit dem Zentral-Nervensystem und dem sympathischen Nervensystem einerseits und dem Gefäß-Apparat andrerseits hervor, spricht dann über die große Bedeutung der funktionellen Störungen am Auge für die Diagnose von Allgemein-Erkrankungen, geht über zu den Beziehungen zwischen den pathologischen Veränderungen am Auge und den Erkrankungen des übrigen Organismus und erwähnt zum Schluß eine Abhandlung über die ätiologische Bedeutung, welche der Überanstrengung der Augen für gewisse funktionelle Störungen seitens der verschiedensten Organe zukommt. Diem.

Bibliographie.

1) Über intraorbitale Blutung bei Exophthalmus intermittens, von Dr. P. V. Richter (Münchener med. Wochenschr. 1910. Nr. 52). Bei der 20jährigen Patientin handelte es sich um eine starke Blutung in das Orbitalgewebe von einem geplatzten Varix. Die starke Beeinflussung der Herztätigkeit ist nur auf dem Wege: Sympathicus-Vagus zu erklären.

2) Über Veränderungen des Epithels der Hornhaut bei oberflächlichen Hornhaut-Erkrankungen, von Dr. E. Franke in Hamburg (Unna-Festschrift. Bd. II). In zwei Fällen einer oberflächlichen Hornhaut-Affektion, welche klinisch dem Bilde der rezidivierenden Erosion gleichen, fanden sich neben völlig normalem Verhalten des Epithels bezüglich seiner Kerne wie seines Protoplasmas an einzelnen Stellen leichte degenerative Veränderungen des Kernes, also nekrobiotische Vorgänge an ein und derselben Haut. In dem ersteren dieser Fälle zeigte sich klinisch bei der Wiederherstellung des Epithels nach der Abschabung Fädchenbildung, für welche letztere der mikroskopische Befund keine Unterlage geboten hatte.

3) Über eine neue infektiöse Bindehaut-Erkrankung (Epitheliosis desquamativa conjunctivae), von Privatdozent Dr. A. Leber in Berlin und Dr. S. v. Prowazek in Hamburg (Berliner klin. Wochenschr. 1911. Nr. 5). Die Erkrankung ist zuerst vor 30 Jahren auf den Samoainseln aufgetreten. Die allerersten Erscheinungen spielen sich im Epithel der Conjunctiva palpebralis ab. In den allermeisten Frühstadien erscheint dieselbe diffus verdickt. Besonders charakteristisch sind im Beginn eine livide Verfärbung des Ober- und Unterlids, und eine dünnflüssige, leicht milchiggetrübte Sekretion. Am Ende des zweiten Stadiums ist die Hornhaut häufig Komplikationen ausgesetzt. Das dritte Stadium ist dasjenige der fortgeschrittenen Atrophie des Konjunktival-Epithels. In der Mehrzahl der Fälle wurde ein positiver mikroskopischer Befund festgestellt.

4) Mydriatische Wirkung von Organ-Extrakten und Flüssigkeiten, von Edoardo Catapano. (Berliner klin. Wochenschr. 1911. Nr. 5). Aus den Nebennieren und der Hypophyse erhält man wäßrige und alkoholische Extrakte, die eine deutliche und intensive mydriatische Wirkung besitzen. Extrakte mit analoger aber weniger energischer Eigenschaft erhält man aus Thymusdrüse, Niere, Pankreas, Leber, Eierstock, Hoden, Muskelgewebe. Dahingegen erweist sich der wäßrige Extrakt der Schilddrüse, der wäßrige und alkoholische Extrakt des Gehirns, der wäßrige Extrakt der Milz unwirksam auf der Pupille. Die Temperatur verändert nicht die mydriatische Wirkung der Substanzen. Die Substanz oder die Substanzen, von welchen die mydriatische Wirkung des Extraktes abhängig ist, werden von den einzelnen Geweben erzeugt, sie finden sich nicht im Blutserum vor.

5) Erster Jahresbericht der „Kinder-Augenheilanstalt", von Dr. Paul Cohn in Berlin (Wochenschr. f. Therapie u. Hygiene des Auges. XIV. Jahrg.). In den ersten 5 Vierteljahren wurden in dieser so wohltätigen und mustergültig eingerichteten Anstalt 189 Kinder im Alter von $1^1/_2$ bis 15 Jahren behandelt, wovon fast zwei Drittel skrofulöse Augenerkrankungen zeigten. An 59 Kindern, darunter 29 Schulkinder, wurden 105 verschiedene Operationen ausgeführt. Ref. hat sich bei einzelnen von ihm der Klinik

überwiesenen Patienten selbst von den guten Erfolgen der klinischen Behandlung überzeugen können.

6) Die Entstehung der Sehnerven-Veränderungen beim Turmschädel. Ein Beitrag zur Stauungspapille, von Privatdozent Dr. Behr (Neurolog. Centralbl. 1911. Nr. 2). Aus dem vom Verf. veröffentlichten Sektionsmaterial geht hervor, daß als Ursache der Sehnerven-Veränderungen beim Turmschädel eine Einklemmung des Nerven im Foramen opticum anzuschuldigen ist, die ihrerseits wieder durch einen abnormen vorzeitigen Eintritt der Carotis in dasselbe bedingt sein kann. Eine Palliativ-Trepanation dürfte nur in den sehr seltenen Fällen von Turmschädel mit frischer hochgradiger Stauungspapille in Frage kommen, in denen gleichzeitig andere, auf eine allgemeine Hirndrucksteigerung hinweisende Symptome vorhanden sind. In allen andren Fällen, in denen die Optikus-Veränderungen schon regressiv sind, hielt Verf. sie für kontraindiziert. Verf. stellt sich die Entstehung der Stauungspapille so vor, daß durch einen den Sehnerven umklammernden Druck die zentripetal gerichtete Lymphströmung im Nerven behindert wird. Durch die Lymphstauung wächst der Innendruck im Nerven und behindert so einerseits auch den venösen Rückfluß aus der Zentralvene. Mit wachsender Stauung drängt sich die aufquellende Papille in den Glaskörper vor. Auf diese Weise entsteht die Papillenschwellung und die venöse Stase. Ist die Lymphabsonderung eine wesentlich geringere geworden, so bildet sich die Stauungspapille zurück und macht schließlich einer Atrophie ohne jede Prominenz trotz Bestehenbleibens einer intrakraniellen Drucksteigerung Platz.

7) Über die Pupillenstörungen bei der Dementia praecox, von Prof. Dr. Bumke. (Münchener med. Wochenschr. 1910. Nr. 51.) Die Pupillen sind durchschnittlich weiter als in der Norm und wechseln in ihrer Weite ungewöhnlich rasch und oft. Vorübergehend wird in seltenen Fällen von katatonischem Stupor eine katatonische Pupillenstarre beobachtet, die mit Mydriasis oder Miosis verbunden ist. Die für die Dementia praecox pathognomonische Pupillen-Anomalie ist das Fehlen der Pupillenunruhe, der Psychoreflexe und der reflektorischen Erweiterung auf sensible Reize bei erhaltenem Lichtreflex.

8) Zwei Fälle von metastatischer Ophthalmie, die ein Gliom der Netzhaut vortäuschen, von Dr. A. Curtil. (Revue générale d'Ophtalmologie. 1910. Nr. 12). Es handelte sich um Pseudogliom infolge von metastatischer Iridochorioditis.

9) Die Wichtigkeit der Wahl einer rationellen optometrischen Skala vom klinischen und gerichtsärztlichen Standpunkt aus, hauptsächlich bei Unfällen, von Dr. H. Armaignac. Nach dem Beispiel von Küchler, Snellen und Wecker hat Verf. eine regelmäßig und proportional fortschreitende Skala konstruiert, die genaue Angaben für die praktische und unparteiische Messung der Sehschärfe liefert.

10) Behandlung des chronischen Glaukoms (Sklerekto-iridektomie und einfache Sklerektomie), von Dr. J. Beauvieux (Paris, Steinheil, Rue Casimir-Delavigue 2). Am Schluß des umfangreichen Werkes, dem 47 Beobachtungen angegliedert sind und das sich durch eine Reihe vorzüglicher Abbildungen auszeichnet, kommt Verf. zu folgenden Resultaten: Das chronische Glaukom muß sowohl medikamentös als chirurgisch behandelt werden. Die medikamentöse Therapie soll so schnell wie möglich die intraokulären Absonderungen vermindern; zu ihr gehören vor allem die Miotica und die korrigierenden Gläser der Hypermetropie und des Astigmatismus.

Die Iridektomie in zu stark gespannten Augäpfeln gibt gute Resultate, weil die hervorgebrachte Narbe weich und ein wenig ektatisch ist. Die beste Kommunikation zwischen der Vorderkammer und dem subkonjunktivalen Raum gibt eine makroskopisch oder nur mikroskopisch sichtbare Fistel, die durch Einklemmung eines Irisstückchens hervorgerufen werden kann, allerdings ein gefahrvolles Mittel. Die Sklerektomie wird nur bei ganz geringer Drucksteigerung vorgenommen, bei hohem Druck fügt man eine Iridektomie hinzu, um die Einklemmung der Regenbogenhaut zu vermeiden. Verf. hat, wie die veröffentlichte Statistik zeigt, auf Grund seiner Glaukombehandlung äußerst günstige Resultate erzielt. Fritz Mendel.

11) Über okulare Gicht-Anfälle, von Prof. Dr. E. Krückmann in Königsberg. (Mediz. Klinik. 1910. Nr. 38.) An einer Reihe von Fällen weist Verf. nach, daß auch am Bulbus alle diejenigen klinischen Merkmale gefunden werden können, welche den typischen Gicht-Anfall charakterisieren, und daß dieser Anfall gelegentlich als erstes klinisches Zeichen der Gicht angetroffen werden kann. Allen Fällen gemeinschaftlich war das plötzliche Auftreten von Schmerzen in der Nacht und die Abnahme während des Tages (Gichtparoxysmus), die starke Schwellung der Lider und der Bindehaut und die enorme Schmerzhaftigkeit schon bei der geringsten Berührung. Trotz starker Anfälle und stürmischer Erscheinungen ist in solchen Fällen völlige Heilung möglich, so daß Funktionsstörungen nur sehr selten weiter bestehen.

12) Über den heutigen Stand der Trachom-Forschung, von Doz. Dr. K. Stargardt in Kiel. (Mediz. Klinik. 1910. Nr. 37.) Trotz der umfangreichen Literatur über die Chlamydozoen ist es heute noch nicht möglich zu sagen, daß der Trachom-Erreger wirklich nachgewiesen ist; trotz vieler Wahrscheinlichkeit, die die Prowacek und Halberstädter'sche Ansicht hat, fehlt in der Kette der Beweise doch noch manches Glied. Einen zweifellosen Vorteil aber haben die bisherigen Untersuchungen schon gebracht. Mag es sich bei den Zell-Einschlüssen handeln, um was es will, der positive Befund von Einschlüssen ist schon heute in Zweifelfällen für die Diagnose Trachom zu verwerten.

13) Die Verwendung von Spektral-Licht zur Augen-Untersuchung, von Dr. Helmbold in Danzig. (Mediz. Klinik. 1910. Nr. 42.) Verf. empfiehlt wieder beim Augenspiegeln Versuche mit Verwendung des Spektral-Lichtes zu machen. Er hat eine Anzahl Fälle auf diese Weise untersucht und es ist auch ihm aufgefallen, daß z. B. bei Anwendung von grünem Lichte die allerfeinsten Blutgefäßchen als sehr dünne schwarze Linien sichtbar wurden, die er mit der üblichen Untersuchungsmethode nicht erkennen konnte. Ebenso heben sich die geringsten Blutungen deutlich von ihrer Umgebung ab, und waren chorioiditische Herde schon in ihrem frühesten Stadium erkennbar. Ähnliche Erscheinungen zeigten sich bei direkter Beleuchtung. Er benutzt eine von Zeiss hergestellte optische Bank mit Nernstlicht und Schwefelkohlenstoff-Prisma. Schenkl.

14) Konjugierte Deviation des Kopfes und der Augen und Nystagmus infolge Blutung im Kleinhirn, von Poulard und Baufle. (Progrès médical. 1910. Nr. 29.) Der Fall betrifft eine 75jährige Patientin, die zum Exitus kam. Fritz Mendel.

Um Einsendung von Separat-Abzügen wird gebeten (Berlin NW. 26 Schiffbauerdamm).

Verlag von Veit & Comp. in Leipzig. — Druck von Metzger & Wittig in Leipzig.

Centralblatt

für praktische

AUGENHEILKUNDE.

Herausgegeben von

Prof. Dr. J. Hirschberg, Geh. Med.-Rat, in Berlin.

Unter ständiger Mitwirkung der Herren Prof. G. Abelsdorff in Berlin, Dr. Berger in Paris, Prof. Birnbacher in Graz, Dr. Brailey in London, Dr. Bruns in Steglitz, Prof. Cl. du Bois-Reymond in Schanghai, Dr. Czellitzer in Berlin, Prof. E. Emmert in Bern, Prof. C. Gallenga in Parma, Dr. Ginsberg in Berlin, Prof. Goldzieher in Budapest, Dr. Gordon Norrie in Kopenhagen, Prof. Horstmann in Berlin, Dr. Isaigonis in Smyrna, Prof. H. Knapp in New York, Lt. Col. F. P. Maynard, I. M. S. Calcutta, Dr. F. Mendel in Berlin, Dr. Moll in Berlin, Dr. W. Mühsam in Berlin, Dr. Neuburger in Nürnberg, Dr. Peltesohn in Hamburg, Dr. Pergens in Maeseyck, Prof. Peschel in Frankfurt a. M., Dr. Purtscher in Klagenfurt, Dr. M. Reich in Petersburg, Dr. H. Rönne in Kopenhagen, Med.-Rat Dr. Scheer in Oldenburg, Prof. Schenkl in Prag, Prof. Schwarz in Leipzig, Dr. Spiro in Berlin, Dr. Steindorff in Berlin, Dr. Stiel in Köln.

Monatlich ein Heft. Preis des Jahrganges 12 Mark. Zu beziehen durch alle Buchhandlungen des In- und Auslandes und die Postanstalten des Deutschen Reiches.

1911. Fünfunddreißigster Jahrgang. April.

Inhalt: **Original-Mitteilung.** Linsentrübung nach Salzsäure-Verätzung. Von Dr. **Fehr**, dirig. Arzt.

Neue Bücher.

Gesellschaftsbericht. Berliner Ophthalmologische Gesellschaft.

Journal-Übersicht. I. A. v. Graefe's Archiv f. Ophthalmologie. LXXVI. 2. — II. Klinische Monatsblätter für Augenheilkunde, 1910, September. — III. Le Progrès Médical, 1910, Nr. 33—41. — IV. Recueil d'Ophtalmologie, 1910, Nr. 7—9. — V. La Clinique Ophtalmologique, 1910, September bis Oktober. — VI. l'Ophtalmologie provinciale, 1910, Nr. 7. — VII. Annals of Ophthalmology 1910, März. — VIII. The ophthalmic Review, 1910, Juni. — IX. The ophthalmic Record, 1910, September. — X. The American Journal of Ophthalmology, 1910, September.

Vermischtes. Nr. 1—8.

Bibliographie. Nr. 1—15.

[Aus der Abteilung für Augenkranke des R. Virchow-Krankenhauses.]

Linsentrübung nach Salzsäure-Verätzung.

Von Dr. **Fehr**, dirig. Arzt.

Guillery[1] machte bei seinen Studien über Hornhaut-Verätzung am Kaninchen-Auge die Entdeckung, daß, wenn man anorganische Säuren, besonders Salzsäure, Schwefelsäure oder Salpetersäure, nicht zu sehr verdünnt oder gar rein, auf die Hornhaut bringt, eine Linsentrübung entsteht. Mit

[1] Die Hornhaut-Verätzung durch Säuren und ihre Behandlung von Dr. Guillery, Archiv f. Augenheilk, 1909, Bd. 63, S. 258 ff.

Essigsäure konnte er sie nicht erzielen, ebensowenig durch Ätzung mit Kalk oder Laugen. Guillery nimmt an, daß diese Linsentrübung eine den erwähnten Mineralsäuren eigentümliche Wirkung ist; sie kann schon wenige Stunden nach der Ätzung vollständig entwickelt sein. Die Schädigung der Linse betrifft sowohl die Kapsel wie die Substanz; am Kapselepithel wurden Veränderungen nachgewiesen, wie sie auch bei andren Einwirkungen auf die Linse z. B. durch ultraviolettes Licht, und auch beim typischen Altersstar, sich finden; der Epithelbelag fehlt stellenweise, die Zellen sind wie zusammengebacken, die Kerne gebläht und blaß oder im Zustande der Schrumpfung, vielfach Vakuolen in Kern und Protoplasma. Diese Veränderungen sind hauptsächlich in einem der Pupille entsprechenden Bezirk zu sehen, der von einer schmalen, wallartigen, intensiv gefärbten Epithelverdickung umgeben ist. Die Linsensubstanz ist in der vorderen Rinde am stärksten ergriffen. Man findet Bilder von feinen Vakuolen innerhalb der Fasern bis zum vollständigen Zerfall in eine weiße, breiige Masse, die mikroskopisch aus Kugeln und Tropfen besteht und von der normalen Linsenstruktur nichts mehr erkennen läßt. Die Seitenteile der Linse sind dank dem Schutze der Iris wenig verändert, doch können die Veränderungen sich um den Äquator nach hinten in die hintere Rinde fortsetzen. Der Äquator wird sogar fast niemals normal befunden.

Daß beim Menschen so gut wie nie Linsentrübungen bei den relativ häufigen Säure-Verätzungen beobachtet sind, erklärt Guillery einmal damit, daß unmittelbar nach der Ätzung die Aufmerksamkeit sich vorwiegend den verätzten Teilen zuwendet, ferner, daß meist die Hornhaut-Trübung die Untersuchung der Linse hindert. In der Literatur fand ich nur 2 Fälle, in denen eine Linsentrübung nach Säure-Verätzung gesehen ist. Der erste Fall, den auch Guillery erwähnt, ist von Tertsch[1] 1908 in der Wiener ophthalmologischen Gesellschaft vorgestellt; es ist ein 35jähriger Patient, der mit Schwefelsäure übergossen war und 8 Tage später in die Klinik aufgenommen wurde. Neben Ätzwunden auf der Nase, den Wangen und den Lidern fand sich die Bindehaut der unteren Lider beider Augen weiß und nekrotisch, teilweise ebenso der oberen; rechts war die Augapfel-Bindehaut ganz nekrotisch und die Hornhaut matt und leicht diffus getrübt. Iritis und Hypopyon. Nach Erweiterung der Pupille wurde eine gleichmäßig graue Katarakt sichtbar. Sehschärfe = Lichtschein bei guter Projektion. Links war die Augapfel-Bindehaut nur stellenweise verschorft, in der äußeren Hornhauthälfte bestand eine matte, diffuse, oberflächliche Trübung. Wie rechts Iritis mit Hypopyon; ein Pupillen-Exsudat ließ nicht erkennen, ob auch hier eine Katarakt bestand. Es entstand rechts ein totales, links ein partielles Symblepharon. Während links die Erscheinungen sich allmählich zurückbildeten, und die Hornhaut vernarbte; entstand rechts am unteren Horn-

[1] Wiener ophth. Gesellsch., 18. Mai 1908. Ref. in diesem Centralbl. 1908, S. 332.

hautrande ein Substanzverlust, der schnell perforierte und zu vollkommener Nekrose der Corneae mit Iris und Linsenprolaps führte. Was die Erklärung der Katarakt anbetrifft, so will TERTSCH nicht entscheiden, ob sie eine Folge der Iritis oder durch die chemische Wirkung der Schwefelsäure entstanden ist. Die erste Annahme hält er für die wahrscheinliche.

Die Veröffentlichung des 2. Falles, von SCHMIDT,[1] geschah auf Anregung der GUILLERY'schen Arbeit. Einem Kupferschmied war beim Reinigen von Pfannen nicht mehr konzentrierte Salzsäure ins linke Auge gespritzt. Das Auge wurde sofort gründlich am nächsten Wasserhahn ausgewaschen. Schon eine Viertelstunde später war der Verletzte in augenärztlicher Behandlung, die in Kokainisierung und nochmaliger gründlicher Ausspülung des Bindehautsackes bestand. Der schmerzhafte Reiz-Zustand ging schnell zurück und die Hornhaut blieb frei nach Abheilen einer Erosion; als einziges äußerlich sichtbares Residuum entwickelte sich auf der Bindehaut des linken Oberlids eine kleine dreistrahlige Narbe. Bei der Entlassung, 8 Tage nach der Verätzung, entdeckte man „in der Corticalis sehr zahlreiche kleine bis kleinste grauweiße runde Trübungen, deren größte etwa einen Durchmesser von 0,5 mm haben mochten; sie zeigten in ihrer Verteilung keine bestimmte Anordnung, sondern waren ziemlich gleichmäßig über die ganze Rinde zerstreut; am Äquator schienen sie, wie sich in Mydriasis zeigte, zum Teil zusammen zu fließen, so daß sie dann eine mehr längliche Gestalt annahmen; in der Mehrzahl lagen sie in den äußeren Corticalisschichten." Die Sehkraft war anfangs noch = 0,7; später schienen die Trübungen an Größe etwas zugenommen zu haben und die Sehkraft sank auf 0,5. Das rechte Auge zeigte durchaus normale Verhältnisse. Der Verf. ist der Ansicht, daß hier mit höchster Wahrscheinlichkeit ein kausaler Zusammenhang zwischen der Säureverätzung und der Linsentrübung besteht. Neben dem von GUILLERY geführten Nachweis der Möglichkeit eines solchen Zusammenhanges spricht dafür der Umstand, daß die Linsentrübung nur auf dem verletzten Auge vorhanden ist, das in früheren Jahren bei Untersuchungen aus andrem Anlaß immer frei von derartigen Trübungen gefunden wurde.

Ganz einwandsfrei ist der ätiologische Zusammenhang zwischen Linsentrübung und Salzsäureverätzung in einem Falle, der im letzten Jahre in der Augenklinik des Rud. Virchow-Krankenhauses behandelt worden ist. Der Verletzte, ein 47jähr. Sattlermeister ist das Opfer eines Verbrechens, die Täterin seine geschiedene Ehefrau. Aus Rache, da er sein Versprechen sie wiederheiraten zu wollen, nicht halten wollte, goß die rabiate Frau dem nichts ahnenden, im Bette liegenden Mann rohe Salzsäure aus einem Milchtopf, in den sie diese, um besser treffen zu können, umgefüllt hatte, ins

[1] Ein Fall von Linsentrübung im Anschluß an Hornhaut-Verätzung durch Salzsäure von Dr. H. SCHMIDT. Zeitschr. f. Augenheilk., 1910, Bd. XXIII, S. 241.

Gesicht und beide Augen. Fast wahnsinnig vor Angst und Schmerzen lief der Geblendete im Zimmer und Hause umher, und es vergingen mehrere Stunden, bis Nachbarn sich seiner annahmen und ihn ins nächste Krankenhaus brachten. Dort wurden sofort die Augen gründlichst ausgewaschen und am folgenden Mittag des 4. April 1910 der Verletzte unsrer Klinik überwiesen. Wir sahen ihn 20 Stunden nach der Verätzung.

Das ganze Gesicht zeigt Verätzungen 1. bis 3. Grades. Die ödematösen Lider werden krampfhaft geschlossen gehalten und können nur mit Mühe auseinandergezogen werden. Die Lidränder sind weißgrau; in eine derbe grauweiße Membran ist die Bindehaut der Ober- wie Unterlider verwandelt, nekrotische Fetzen lagern ihr auf. Die Bindehaut der Lider ist chemotisch, erweicht und gequollen und mit punktförmigen Blutungen durchsetzt, ihre Färbung mehr gelblichweiß. Die Hornhaut ist im Verhältnis zur Bindehaut weniger stark ergriffen. Sie zeigt beiderseits eine diffuse Trübung der Substanz, links mehr als rechts, sowie Verschorfung des defekten Epithelüberzuges, die Durchsichtigkeit ist aber noch so weit erhalten, daß man die Iris und die Pupille gut zu erkennen vermag. Die Pupillenreaktion ist lebhaft. Die Linse ist beiderseits dicht getrübt. Hornhaut und Bindehaut sind vollkommen anästhetisch; die Beweglichkeit der Bulbi ist intakt.

Das rechte Auge erkennt noch Finger in 20 cm, das linke in 10 cm.

Die Behandlung bestand in nochmaligen ausgiebigen Auswaschungen, Einstreichen von Atropin und Kokainsalbe in den Bindehautsack und Salbenverbänden auf das Gesicht.

In den folgenden Tagen stieß sich die Bindehaut sowohl der Lider, als des Augapfels in immer größeren Fetzen ab, ganze Membranen mußten schließlich mit Pinzette und Schere abgetrennt werden. Dabei konnte festgestellt werden, daß die Hornhaut sich in überraschendem Grade aufhellte und zwar nicht nur durch Abstoßung des verschorften Epithels, sondern auch durch Klärung der Substanz. Die absolut schlechte Prognose, die anfänglich gestellt war, schien sich nicht zu bestätigen und wir schöpften leise Hoffnung, die Augen zu erhalten; leider nur für kurze Zeit! Denn bereits am 11. April, also genau 8 Tage nach der Verätzung, traten ganz plötzlich beiderseits die ersten ominösen Anzeichen der Ernährungsstörung und Nekrotisierung des Augapfels auf; die Augen wurden weich, am Hornhautrande bildete sich beiderseits eine tiefe, diffuse, gelbliche Infiltration, die sich schnell über die ganze Hornhaut ausbreitete. Links kam es bald zur Perforation, zur Entleerung von Linse und Glaskörper und Vereiterung des Augapfels; rechts verdünnte sich die Hornhaut mehr und mehr, bis die Iris frei zu liegen schien, und der Augapfel faltete sich wie an der Leiche. Am 25. April schon bestand beiderseits totale Schrumpfung des Augapfels. Hand in Hand mit der Schrumpfung der Augen ging die Verödung des Bindehautsackes und die flächenhafte Verwachsung der Lider

mit dem Augapfelstumpf und miteinander. Mitte Mai bestand beiderseits totales Symblepharon und totales Ankyloblepharon und der Patient mußte ins Siechenhaus verlegt werden.

Unser Fall hat große Ähnlichkeit mit dem von TERTSCH. Beide wiederholen infolge der energischen Ätzwirkung viel mehr als der SCHMIDT'sche Fall die Versuche GUILLERY's; der unsrige ist aber, was die Ätiologie der Katarakt anbetrifft, besser zu verwerten, da diese schon wenige Stunden nach der Verätzung nachzuweisen war, also keinen Zweifel aufkommen lassen kann, daß die Schädigung der Linse eine direkte Säurewirkung ist. Sicherlich ist der Fall von TERTSCH, wie es auch von GUILLERY geschieht, ebenso aufzufassen; mit Rücksicht auf unsren Fall würde wohl jetzt auch sein Autor nicht mehr daran zweifeln. Unser Fall stützt auch die ätiologische Auffassung von SCHMIDT in seinem Falle, der an und für sich wegen der Geringfügigkeit der Linsentrübung nicht so überzeugend ist, daß ohne weiteres jeder Zweifel an ein zufälliges Zusammentreffen ausgeschlossen wäre. Es ist mit unsrem Fall der Beweis erbracht, daß die Versuche GUILLERY's am Kaninchn, wie zu erwarten war, auch für den Menschen zutreffen. Bemerkenswert ist, daß, wie in den Versuchen GUILLERY's, in unsrem Falle die Linse durch die Säure viel schwerer geschädigt ist, als die Hornhaut, obwohl doch jene in größerer Abschwächung getroffen ist als diese. Die Hornhaut war noch durchsichtig, als die Linse schon total getrübt war. Die Hornhaut schien sich sogar in den der Ätzung folgenden Tagen zu erholen, sie hellte sich bis zu einem gewissen Grade auf. Auch das ist in ähnlicher Weise von GUILLERY beobachtet. Ganz plötzlich setzte in unsrem Falle, 8 Tage nach der Verletzung, die Einschmelzung der Hornhaut ein; diese scheint weniger durch direkte Schädigung der Hornhaut selbst bedingt zu sein, als durch Verätzung der Bindehaut und Lederhaut und der ernährenden Gefäße. Dadurch, daß die Säure nicht nur die Hornhaut, sondern den ganzen vorderen Augapfelabschnitt getroffen hat, unterscheidet sich unser Fall von den Versuchen GUILLERY's. Es ist anzunehmen, daß die Salzsäure, die als die am meisten diffusible unter den anorganischen Säuren gilt, nicht nur durch die Hornhaut in die Vorderkammer, sondern auch durch die Lederhaut in den Glaskörper gelangt ist, und so von allen Seiten, nicht nur von vorn her, die Linse angegriffen hat.

Unser Büchertisch.

Neue Bücher.

1) Pseudo-isochromatische Tafeln zur Prüfung des Farbensinns, von Dr. J. Stilling, Professor an der Universität Straßburg. Dreizehnte vermehrte und verbesserte Auflage. Leipzig 1910, Georg Thieme. (15 Tafeln mit Text.)

Eingehende Studien über die Verwechslungsfarben haben dem Verf. gezeigt, daß man viel stärker kontrastierende Töne, als bisher, benutzen kann,

um Farbenblindheit und herabgesetzte Farben-Empfindlichkeit zu diagnostizieren. Dies ist in der vorliegenden Ausgabe noch mehr zum Ausdruck gebracht.

*2) Die Theorie der modernen optischen Instrumente. Ein Hilfs- und Übungsbuch für Physiker und Konstrukteure optischer Werkstätten sowie für Ingenieure im Dienste des Heeres und der Marine, von Dr. Alexander Gleichen, Regierungsrat. Mit 260 Figuren und 109 gelösten Aufgaben. Stuttgart 1911, H. Enke. (332 S.)

*3) Die Funktions-Prüfung des Auges für Studierende und Ärzte, dargestellt von Dr. A. Elschnig, o. ö. Univ.-Prof. und Vorstand der Deutschen Universitäts-Augenklinik zu Prag. Zweite umgearbeitete Auflage. Mit 48 Figuren im Text. Leipzig und Wien, Fr. Deuticke. 1911. (198 S.)

4) Ophthalmic Literature. Edited by E. Jackson, Assisted by W. H. Crosp.

Eine geordnete monatliche Übersicht über unsre Fach-Literatur, für die wir dem so verdienten Herausgeber neuen Dank schulden.

Gesellschaftsberichte.

Berliner Ophthalmologische Gesellschaft.

Vorsitzender: Herr J. Hirschberg. Schriftführer: Herr Wertheim.

Sitzung vom 23. Februar 1911.

1. Herr Clausen: Über familiäre Hornhaut-Entartung.

Vortr. bespricht zunächst ausführlich die Literatur über die sogenannte Groenow'sche knötchenförmige Hornhauttrübung sowie die Biber-Haab'sche gittrige Keratitis. Sodann geht er näher auf die ausführliche Arbeit von Fleischer über familiäre Hornhaut-Entartung vom Jahre 1905 ein, in der sämtliche bis dahin in der Literatur niedergelegten Fälle von knötchenförmigen oder gittrigen Hornhauttrübungen tabellarisch zusammengestellt worden sind. Fleischer fügte diesen Fällen noch 14 neue hinzu. Seitdem ist noch im Jahre 1909 von Paderstein und Wehrli über je einen Fall von knötchenförmiger Hornhauttrübung berichtet worden.

Vortr. bespricht sodann sechs von ihm genauer beobachtete Fälle von familiärer Hornhaut-Entartung, die er zum Schluß sämtlich demonstriert.

Fall I. Frau Anna L., 49 Jahre alt, sucht augenärztliche Hilfe auf, weil das Sehvermögen auf beiden Augen allmählich sehr stark abgenommen hat. Die Augen sind nie entzündet gewesen. Seit 20 Jahren läßt die Sehkraft nach. Rechts S = $^1/_{35}$, links S = $^1/_{25}$; in Mydriasis rechts S = $^5/_{50}$, links S = $^5/_{50}$. Bulbi vollständig reizlos. In dem Zentrum beider Hornhäute größere und kleinere, zum Teil scharf, zum Teil unscharf begrenzte rundliche und unregelmäßige Herde und Flecken von grau- bis bläulichweißer Farbe. Die Flecken liegen zum Teil ganz oberflächlich, so daß sie das Epithel emporwölben und einen stark unregelmäßigen Astigmatismus hervorrufen; zum Teil liegen die Trübungen auch in der tieferen Schichten der Hornhaut. Die Trübungen bestehen hier und da auch aus kleinen Bröckeln und wurstförmigen Gebilden, die wegen der Lage in verschiedenen Schichten der Hornhaut einander überkreuzen und hier und da ein eigenartiges, netzartiges Aussehen zustande kommen lassen. Die Peripherie der Hornhaut ist in einem Abstand von 2—3 mm vollständig frei. Die Sensibilität der Hornhaut-Oberfläche ist

vielleicht eine Spur herabgesetzt. Sonstiger Augenbefund normal. Keine Anzeichen für Tuberkulose oder Lues. Kein Struma. Keine allgemeinen Ernährungs-Störungen. Einige hysterische Symptome und eine gewisse Intelligenzschwäche. Vortr. hat dann die ganze Verwandtschaft der Patientin, soweit sie in der Kürze der Zeit aufzutreiben war, untersucht und noch fünf weitere Fälle aufgefunden.

Fall II. Frau Emilie St., 42 Jahre alt, Schwester von Fall I. Rechts S = $^5/_{20}$, links S = $^5/_{25}$. Beiderseits unregelmäßiger Hornhaut-Astigmatismus. Rechts: die Mitte der Hornhaut wird von zahlreichen, zum Teil tieferliegenden, bräunlichen bis schokoladenfarbenen Flecken, die teils runde, teils unregelmäßige, teils Spieß- und Bogenform zeigen, eingenommen. Dazwischen in den tieferen Schichten ganz feine bläuliche Punkte. Peripherie der Hornhaut ganz frei.

Links: der gleiche Befund, nur zeigen die Flecken hier zum Teil hellere Farbe und haben teilweise Ringform.

Fall III. Erna St., 8 Jahre alt, Tochter von Fall II. Rechts S = $^5/_{15}$, links S = $^5/_{15}$. Rechts As. regul. von $1^1/_2$ D., links As. regul. von 2 D.

Rechts: die oberflächlichen zentralen Schichten der Hornhaut zeigen zahlreiche bräunliche, scharf umschriebene Punkte, dazwischen ist die Hornhaut leicht diffus, matt getrübt, als ob sie leicht mit Fett bestrichen sei.

Links: Status idem wie rechts.

Schwere psychopathische Konstitution. Turmschädel. Intelligenzschwäche.

Fall IV. Walter St., 7 Jahre alt, Sohn von Fall II. Rechts S = $^5/_{20}$, $1^1/_2$ D. As. regul. Links S = $^5/_{15}$ fast, $1^1/_2$ D. As. regul.

Rechts: Am oberen inneren und unteren inneren Pupillarsaum der Iris eine Pigmentschürze. Feinste, eben sichtbare Trübungen in den mittleren und oberflächlichen zentralen Schichten der Hornhaut, dazwischen einige größere, flächenhafte. Alle Trübungen hellgrau, zum Teil durchsichtig. Im Zentrum der Hornhaut einige feinste radiär ausstrahlende Linien.

Links: Status idem wie rechts.

Turmschädel. Hasenscharte. Wolfsrachen. Intelligenzschwäche.

Fall V. Frau Auguste O., 41 Jahre alt, Schwester von Fall I. Rechts S = $^5/_{15}$, links S = $^5/_{15}$, beiderseits geringer Astigmatismus.

Rechts: In den oberflächlichen zentralen Schichten der Hornhaut bräunliche Trübungen, zwischen diesen zum Teil strichförmigen, zum Teil bogenförmigen Trübungen zeigt die Kornea eine leicht matte, hellgraue Beschaffenheit.

Links: Status idem wie rechts.

Fall VI. Gerhard O., 13 Jahre alt, Sohn von Fall V. Rechts S = $^5/_5$, links — 1,0 D., S = $^5/_5$; beiderseits geringer Astigmatismus.

Rechts: Im Zentrum der Hornhaut unter dem Epithel liegende, feinste, punktförmige, bräunliche Trübungen, dazwischen vom Zentrum ausgehend feinste radiäre Ausstrahlungen. Epithel glatt.

Links: Status idem, nur sind die Trübungen hier etwas zahlreicher und größer.

Fall VII (?). Erna B., $1^3/_4$ Jahre alt, Enkelkind von Fall I.

An den Hornhäuten fällt beiderseits an den zentralen Partien ein matter Glanz auf, als ob dieselben mit Fett bestrichen seien, ähnlich wie im Fall III.

Vortr. vermutet hier eine beginnende Hornhaut-Entartung.

Bei keinem der Fälle bestand je eine Entzündung an den Augen.

An der Hand eines Stammbaumes weist dann der Vortr. auf das familiäre, hereditäre Vorkommen der Erkrankung bei seinen Fällen hin.

Vortr. bespricht sodann die bisherigen Ergebnisse histologischer Untersuchungen, wonach die Trübungen der Hornhaut auf Einlagerung einer fremden Substanz, wahrscheinlich Hyalin, beruhen dürften.

Die Ätiologie dieser Erkrankung ist noch dunkel, es dürfte sich dabei nicht um einen entzündlichen, sondern um einen degenerativen Prozeß handeln.

Vortr. stimmt Fleischer bei, alle bisher beschriebenen Fälle von knötchenförmigen, gittrigen und fleckförmigen Hornhauttrübungen unter dem Namen einer familiären Hornhaut-Entartung zusammenzufassen, wobei auch die einzelnen Formen und Gestalten sowie Lage der Flecken in den tieferen oder oberflächlicheren Schichten der Hornhaut kein allzugroßer Wert zu legen ist. Das Leiden befällt beide Geschlechter in gleicher Weise und beginnt fast durchweg ohne jede Entzündung. Es befällt stets beide Augen und zwar gewöhnlich schon im ersten Lebensjahrzehnt. Die Flecke verändern sich langsam im Laufe der Jahre und haben im allgemeinen die Tendenz zuzunehmen. Je älter die Patienten, desto größer im allgemeinen die Flecken, die schließlich auch die Peripherie der Hornhaut einnehmen können.

Vortr. macht dann noch besonders auf das Vorhandensein sonstiger Degenerations-Zeichen bei seinen Fällen aufmerksam und glaubt, daß die Hornhaut-Entartung ebenfalls als eine Art Degenerations-Zeichen anzusehen ist, ähnlich wie die Bluter-Krankheit oder wie typische erbliche Erkrankungen des Nerven- und Zentralnerven-Systems. Ja, er spricht die Vermutung aus, daß die familiäre Hornhaut-Entartung wahrscheinlich viel häufiger vorkommt, als allgemein angenommen wird, um so mehr, als eine große Anzahl von Fällen erst durch direkte Nachforschungen von seiten der Augenärzte festgestellt wurden.

Vielleicht ließen sich, wenn man Personen mit sonstigen Degenerations-Erscheinungen auf familiäre Hornhaut-Entartung hin untersuchen und bei positivem Ergebnis in der weiteren Verwandtschaft Nachforschungen anstellen würde, noch mehr derartige Fälle auffinden. Die Therapie ist im allgemeinen machtlos, bei noch freier Peripherie der Hornhaut kann für einige Jahre eine optische Iridektomie eine gewisse Besserung des Sehvermögens bringen.

Die Prognose ist insofern ungünstig, als schließlich auch die Hornhautperipherie sich trübt und damit das Sehvermögen unter Umständen bis auf Erkennen von Fingern in nächster Nähe herabsinken kann.

2. Herr Fehr: Pemphigus conjunctivae bei maligner Lues.

Vortr. stellt einen 29jährigen Patienten vor, bei dem sich das typische Bild des schweren Pemphigus conjunctivae im sekundären Stadium einer malignen Lues entwickelt hat: Im Januar 1910 luetische Infektion, Anfang März Hals-Ulzeration, bald danach Entzündung beider Augen; Anfang Mai Aufnahme ins Virchow-Krankenhaus bei äußerst elendem Kräftezustande, schweren Ulzerationen im Rachen und schweren Hautsyphiliden. Die Lider sind gerötet und geschwollen und können nur ungenügend geöffnet werden. Hochgradige Schrumpfung der Bindehaut mit fast völligem Verstrichensein der Übergangsfalten. Auf dem Intermarginalteil des rechten oberen Lidrandes eine langgestreckte wasserklare Blase. Rechts Randtrübung oben und Epithel-Abhebung in der unteren Hälfte, auch links Blasenbildung auf der Hornhaut in der Lidspalten-Zone. Sehschärfe rechts = $^1/_{50}$, links = $^5/_{50}$. Sonst keine Pemphigus-Blasen auf Haut und Schleimhaut, auch

später nicht. Am 24. Mai Salvarsan-Injektion 0,4 g. Sehr günstige Wirkung auf den Allgemeinzustand und die Ulzerationen im Rachen und auf der Haut; auf das Auge war sie nur vorübergehend. Allmähliches Fortschreiten der Schrumpfung, bis im September rechts ein totales Ankyloblepharon sich ausgebildet hat. Links blieb die Hornhaut bis zum Oktober frei, dann auch hier Verwachsung des Oberlids mit der Hornhaut und dichte pannöse Trübung. Eine plastische Operation ohne Transplantation hatte keinen dauernden Erfolg. Im Januar zweite Operation: Lösung der Lidverwachsung mit der Hornhaut, Durchtrennung des Ankyloblepharon bis zum äußeren Lidwinkel und Spaltung desselben, Freipräparieren des Augapfels und Einnähen des Bindehautrestes in den oberen Bindehautsack. Nachdem unten ähnlich verfahren, wird in den Bindehautdefekt auf dem Bulbus ein 4 cm langer Lappen-Schleimhautlappen hufeisenförmig eingepflanzt. Erfolg sehr befriedigend. Die Hornhaut klärte sich wieder auf, und die Sehschärfe, die bis auf Lichtschein erloschen war, kehrte zurück und hob sich wieder bis auf Fingerzählen in 3 m. Eine Schrumpfung macht sich freilich schon wieder bemerkbar, so daß wieder Implantationen vermutlich noch nötig werden.

Bemerkenswert ist der Fall in ätiologischer Hinsicht. Da ein zufälliges Zusammentreffen nicht angenommen werden kann, so muß die Lues als Ursache gelten. Ein ähnlicher Fall soll nach mündlicher Mitteilung Schieck's in Göttingen beobachtet sein. Entweder handelt es sich um eine echte spezifische Erscheinung der sekundären Lues, oder diese hat nur die mittelbare Ursache abgegeben und der Pemphigus conjunctivae ist eine Folge der in vorliegendem Falle auffallend schweren Ernährungsstörung und ist den Formen gleichzusetzen, die im Verlauf schwerer Krankheiten und Kachexien gesehen wurden.

3. Herr Krusius spricht zur unblutigen Schiel-Behandlung. Eingangs demonstriert der Vortr. mehrere einschlägige technische Neuerungen: 1. von der Firma Dörffel & Faerber in Berlin fabriziert, ein kompendiöses kleineres Modell des Scheibendeviometers, eines Apparates zur raschen objektiven Schielwinkelmessung; 2. ein neues und mehrfach verbessertes Modell des Amblyoskopes mit Wechselbelichtung, fabriziert von M. Rinck in Marburg und zu beziehen durch die bekannten Großfirmen augenärztlicher Apparate (in Berlin durch Wurach, Berlin C, Neue Promenade). Der Vortr. betont besonders den Wert und die Bedeutung, die dieser Methode der Wechselbelichtung zukommt, durch die es bei rund einem Drittel aller konservativ zu behandelnden Schielfälle überhaupt erst ermöglicht wird, mit den Maßnahmen der Fusions-Übungen anzugreifen; 3. zeigt Vortr. eine neue Serie von Bildern für Schielende zum Gebrauche des Amblyoskopes, die von dem Verlage von J. F. Bergmann in Wiesbaden in den Handel gebracht werden (36 Bilder 1,20 Mk.), und bespricht eingehend die Prinzipien der Einteilung dieser Bilder in verschiedene Stufen und die Indikationen ihrer Anwendung und die hierbei zu befolgende Methodik.

In Ausführung der klinischen Ergebnisse seiner mehrjährigen Erfahrungen auf diesem speziellen Gebiete der Übungstherapie beim Schielen behandelt der Vortr. die Erscheinung der Amblyopie des Schiel-Auges und ihre sichergestellte relative Heilbarkeit. Eingehend verbreitet sich der Vortr. über die vielfachen psychischen Faktoren und Geschehnisse, die für Pathologie und Therapie des Schielens von wesentlichster Bedeutung sind. Er zitiert dann in kurzen Sätzen die bekannten Richtlinien der konservativen Schiel-

behandlung: Vollkorrektion, Ausgleichung der beiderseitigen Sehschärfe und Fusions-Übungen bis zur motorischen Beeinflussung der Augenstellung an Hand des wiedererstarkenden Fusionszwanges durch „orthopädische" Übungen mit dem Amblyoskop.

Vortr. hebt besonders hervor, daß die Ergebnisse seiner Schuluntersuchungen an großem Materiale gezeigt haben, daß bei der ländlichen Bevölkerung z. B. fast 1% der Schulkinder an leichtem bis schwerem Schielen erkrankt waren, und betont daraufhin die große sozialhygienische und ärztliche Bedeutung, die einer geeigneten physiologischen Therapie des Schielens zukommt.

Zum Schlusse seines Vortrages spricht Redner den Wunsch aus, daß möglichst auch in den Kreisen der praktischen Augenärzte, seine Worte eine Anregung gebon mögen zur Einrichtung spezieller Schielübungsstunden.

Sitzung vom 9. März 1911.

Vorsitzender: Herr J. Hirschberg. Schriftführer: Herr Abelsdorff.

1. Der Kassenführer erstattet den Kassenbericht.
2. Der bisherige Vorstand wird durch Zuruf wiedergewählt.
3. Herr Langenhan spricht „Über Purkinje'sche Aderfigur und die Konfiguration des entoptischen Fovea-Reflexes" an der Hand einer Abbildung, die den ersten Versuch darstellt, diese entoptischen Phänomene in farbiger Zeichnung wiederzugeben. Vortr. weist auf die vorzügliche Sichtbarkeit auch der feinsten die Fovea-Gegend umspinnenden Gefäß-Endästchen und der Konfiguration des entoptischen Fovea-Reflexes hin, bei Verwendung diaskleraler Durchleuchtung mit starker Lichtquelle (Ophthalmodiaphanoskop), und beschreibt den entoptischen Fovea-Reflex als zusammengesetzt aus feinsten, leicht wellig und annähernd parallel verlaufenden, zum Teil netzartig verbundenen goldgelben Linien. Dieselben fügen sich zu einer glänzenden ovalen Scheibe aneinander, die etwa $^2/_3$ des gefäßlosen Foveabezirkes einnimmt. Ihre Verlaufsrichtung ändert sich entsprechend der Verschiebung der Lichtquelle. Die Papille hebt sich nicht von dem übrigen hell gelb rot erscheinenden Gesichtsfeld ab; temporal von der Fovea treffen sich die letzten Endigungen der von oben und unten her verlaufenden Gefäße eine Strecke weit in annähernd horizontaler Linie. Vortr. stimmt im wesentlichen der von Brückner gegebenen Erklärung der Entstehung des entoptischen Fovea-Phänomens durch Reflexion der Lichtstrahlen an den fovealen Zapfenfasern zu.
4. Herr Ginsberg: Demonstration eines punktförmigen Aderhautsarkoms.

In der Aderhaut eines von einem 32jährigen Nephritiker stammenden Auges findet sich eine punktförmige Verdickung. Auf dem Querschnitt ist diese 0,8 : 0,3 mm groß und zeigt sich bedingt durch eine ziemlich dichte Anhäufung von Chromatophoren, welche nach vorn bis an die Capillaris heranreicht. Hinten grenzen an die Pigmentzellen kubische große Zellen mit großen, chromatin-armem Kern, welche, in epithelialer Weise dicht aneinanderliegend, im Schnitt Züge oder Bänder bilden. Diese Zellen sind, bis auf ganz vereinzelte Ausnahmen, vollständig frei von Pigment.

Entzündliche Veränderungen fehlen gänzlich. — Es könnte sich um Jugendstadien der Chromatophoren im Sinne Ribbert's oder um Vermehrung und Vergrößerung der platten, endothel-artigen Elemente der Aderhaut

bzw. Suprachorioidea handeln. Ist letzteres der Fall, wofür das Aussehen der Zellen zu sprechen scheint, so würden schon in der Anlage des Sarkoms zwei verschiedene Zellarten beteiligt sein. Dann wäre zwanglos zu erklären, daß manchmal bei knolligen, aus mehreren nebeneinander liegenden Knoten zusammengesetzten Aderhautsarkomen einige Knoten ganz aus unpigmentierten und unmittelbar daneben gelegene, gleich große Knoten ganz aus pigmentierten Zellen zusammengesetzt sind.

Für jene andre häufigere Gruppe von Sarkomen, bei denen in einem sonst ungefärbten Knoten vereinzelte Chromatophoren liegen, wäre aber die Ribbert'sche Deutung als die plausibelste anzunehmen.

5. Herr Halben zeigt einen 43jährigen Arbeiter mit totaler Aniridie, kompliziert mit Subluxation bzw. Ektopie der Linsen nach oben, vorderer Polar- und hinterer Kortikal-Katarakt, Glaskörper-Verflüssigung, ausgebreiteten atrophischen Hintergrunds-Veränderungen, randständiger, zarter, oberflächlicher Hornhaut-Trübung, Unregelmäßigkeit der Hornhaut-Oberflächen, Myopie sowie Nystagmus beider Augen. Bei starken Lichtarten wurden rechts Finger in $^1/_4$, links in $^1/_2$ m erkannt; weder Gläser noch stenopäische Vorrichtungen besserten erheblich. Rechts ist in Cocaïn-Anästhesie die Linse nach der Czermak'schen subkonjunktivalen Methode, die der Vortr. mit mehrfachen guten Erfahrungen für Fälle von Linsenluxation, Glaskörper-Verflüssigung, sowie für sehr unruhige Patienten warm empfehlen kann, ohne einen Tropfen Glaskörperverlust extrahiert. Bemerkenswert ist, daß das Fehlen der Iris die Aufsaugung einer beim ersten Verbandswechsel zu konstatierenden, die Vorderkammer völlig ausfüllenden Blutung nicht merklich erschwert hat, daß dagegen die Resorption einer ebenfalls aufgetretenen Glaskörperblutung außerordentlich langsam fortschreitet.

Die klinische Untersuchung mit den bekannten Methoden, einschließlich der Zeiss-Lupe und der perskleralen Diaphanoskopie, läßt weder eine Spur eines Irisrudiments — wie solches ja in anatomisch untersuchten Fällen nachgewiesen ist — noch irgend etwas von Ciliarfortsätzen erkennen. Interessant ist dagegen, daß hier — wohl zum ersten Male — durch Anwendung der perskleralen Diaphanoskopie mit der Hertzell'schen Lampe nach Langenhan in vivo eine gleichzeitige rudimentäre Entwicklung des Ciliarkörpers und seiner Pigmentation nachzuweisen ist. Vortr. projizierte zur Erläuterung zwei Aquarelle, ein im Tageslicht und ein bei seitlicher Diaphanoskopie hergestelltes. Dieses läßt bei Vergleich mit einem von Herrn Stabsarzt Dr. Langenhan freundlichst zur Verfügung gestellten normalen Bilde erkennen, daß der Ciliarkörper oben und oben-außen stark verschmälert, die Ora serrata unregelmäßig ausgezahnt ist, und daß die Pigmentation eigentümliche Lücken aufweist. Es ist also in diesem Fall der Ciliarkörper am Bildungsfehler der Iris beteiligt.

6. Herr Köllner: Über individuelle Unterschiede im Dämmerung-Sehen.

Vortr. berichtet nach kurzem Überblick über die bisherigen Beobachtungen über Untersuchungen, welche Herr Dr. Petuchowski unter seiner Leitung ausgeführt hat. Mit dem Nagel'schen Adaptometer wurden 100 in Beobachtungen nicht geübte Personen je 1 Stunde lang untersucht, und der Verlauf der Dunkel-Adaptation durch fortlaufende Bestimmung der Schwellenwerte registriert. Es wurden im wesentlichen die Angaben Piper's bestätigt, daß große individuelle Schwankungen bestehen, und zwar während des ganzen Verlaufes des Adaptationsvorganges. Dabei finden sich vollstän-

dige Übergänge von guter bis zur schlechten Adaptation. Die Beobachter verteilten sich annähernd gleichmäßig über alle Dezennien des Lebensalters. Es zeigt sich, daß die Durchschnitts-Höchstwerte, welche nach einstündiger Dunkel-Adaptation von den Patienten erreicht wurden, mit dem zunehmenden Alter kontinuierlich und ziemlich beträchtlich sanken. Diese Abnahme läßt sich jedoch mit der zunehmenden Gelbfärbung der Linse erklären. Denn beim jugendlichen Beobachter kann durch Vorhalten eines entsprechend gelb gefärbten Glases leicht die gleiche Abnahme der Adaptationshöhe erzielt werden. Erwähnt sei, daß die den Untersuchungen vorausgehende Helladaptation mit künstlicher Lichtquelle nach Nagels Vorschrift vorgenommen wurde.

7. Herr Adam: Mechanik und Wirkung orbitaler Schußverletzung.

Journal-Übersicht.

I. A. v. Graefe's Archiv f. Ophthalmologie. LXXVI. 2.

1) **Die ätiologische Bedeutung der Syphilis und Tuberkulose bei Erkrankungen des Auges,** von Dr. J. Igersheimer, I. Assistent der Univ.-Augenklinik zu Halle a. S. (Aus den Univ.-Augenkliniken zu Heidelberg und in Halle a. S.)

Die breit angelegte bedeutungsvolle Arbeit verdient ungekürzt gelesen und studiert zu werden. An der Hand der mit Sicherheit beherrschten Literatur und eines größeren in Heidelberg und Halle sorgsam beobachteten Krankenmaterials hat Verf. den bei dem heutigen Stande unsrer Kenntnisse noch etwas spröden Stoff klar und übersichtlich behandelt. Es würde vergebliche Mühe sein, den reichen Inhalt in einem kurzen Referate auch nur einigermaßen erschöpfend wiederzugeben. Ref. muß sich darauf beschränken, einige wesentliche Punkte hervorzuheben.

Dem Nachweis von Spirochäten ist mehr als bisher Beachtung zu schenken. Bei der Wassermann'schen Reaktion hat auch der negative Ausfall seine Bedeutung. Er beweist nicht, daß nicht etwa früher Lues bestanden hat, aber er spricht gegen den luetischen Charakter einer frischen entzündlichen Affektion am Auge. Bei klinisch abgelaufenen luetischen Prozessen ist die Hämolyse häufig sehr gering, und sie fehlt nicht selten bei gummösen Veränderungen. Eine stark positive W. R. deutet auf eine floride syphilitische Erkrankung hin und ist in diesem Sinne auch bei Augenkrankheiten zu verwerten.

Die hereditäre Lues nimmt eine eigene Stellung ein. Besonders bei solchen Individuen, welche an Keratitis parenchymatosa leiden oder gelitten haben, pflegt die W. R. stark positiv auszufallen und im Unterschied zur erworbenen Lues auch nach wiederholten Hg-Kuren nicht zu schwinden. Schwach positiver Ausfall wurde noch im 5. Lebensjahrzehnt nachgewiesen.[1]

Verf. konnte das Colles'sche Gesetz, wonach die Mütter hereditär luetischer Säuglinge, ohne selbst erkrankt zu sein, gegen Syphilis immun

[1] Ref. behandelt zurzeit eine 20jährige Patientin mit typischer, fast abgelaufener Keratitis parenchymatosa und Schwerhörigkeit ohne Mittelohrbefund. Das Mädchen ist gut entwickelt und zeigt sonst keine Erscheinungen von Lues hereditaria. (Zähne zweifelhaft.) Das Bremer Hygienische Institut fand positive W. R.

sind, nicht bestätigen. Die Mütter sind ebenso wie die Säuglinge immun, weil sie syphilitisch sind und zeigen infolgedessen größtenteils positive W. R.

Bei klinisch normalen Kindern luetischer Eltern ist die W. R. in der Regel negativ. Ist die Reaktion positiv, so besteht die Gefahr, daß früher oder später Erscheinungen hereditärer Lues auftreten. Daß hereditär luetische Schwangere die Früchte infizieren, kommt vor, ist aber selten.

Die Tarsitis luetica ist als papulöses Infiltrat aufzufassen. In einem Falle gelang es — zum ersten Male — Spirochäten aufzufinden. Nach dem Ausfall der Blutuntersuchungen darf man annehmen, daß die primäre parenchymatöse Keratitis nahezu ausschließlich auf Lues beruht. In der parenchymatös erkrankten Hornhaut eines 14jährigen Knaben wurde die Spirochaete pallida nachgewiesen. Wahrscheinlich entsteht die Keratitis parenchymatosa nur bei Anwesenheit von Spirochäten in der Hornhaut und wahrscheinlich nisten sie hier seit der Fötalzeit. Im Kammerwasser wurden sie auch in frischen Fällen nicht gefunden, und Injektionen von spirochätenhaltigem Kammerwasser in die vordere Kammer von Kaninchen riefen trotz bestehender Endothel-Läsionen keine Keratitis parenchymatosa hervor.

Während bei Erkrankungen der Iris und des Ciliarkörpers im Kindesalter in erster Linie an Lues zu denken ist, kommt diese Ätiologie bei Erwachsenen nur in reichlich 10% der Fälle in Frage.

Man darf eine Iritis als selbstluetisch ansehen, wenn andre luetische Frühsymptome bestehen, und wenn sie bei positiver W. R. als Rezidiv oder in gummöser Form auftritt. Sind nicht kurz vorher antisyphilitische Kuren vorausgegangen, so ist selbst bei einem früher Luetischen, der sonst keine Syphilis-Symptome zeigt, bei negativer W. R. eine frische Iritis mit Wahrscheinlichkeit nicht luetisch.

Chorio-Retinitis beruht bei Erwachsenen selten, bei Kindern in mehr als der Hälfte der Fälle auf Lues. In leichteren Fällen von sicher hereditärluetischer Chorioiditis anterior ist die W. R. nicht selten negativ. Vermutlich ist bei diesem in die früheste Kindheit zurückreichenden Leiden die Lues inzwischen abgeheilt.

Retinitis albuminurica, diabetica, haemorrhagica und pigmentosa haben keine Beziehungen zur Lues, dagegen scheint die sog. Embolie der Zentralarterie öfters Folge von luetischen Gefäß-Erkrankungen zu sein.

Unter Ausschluß der tabischen Erkrankungen lag bei den vom Verf. selbst beobachteten Fällen von Opticus-Affektionen in 25% Lues vor. Meistens handelte es sich um fortgeleitete Prozesse. In den seltenen Fällen von primärer Erkrankung besteht Neuritis oder ein gummöser Prozeß. Primäre Opticus-Atrophie ist noch nicht beobachtet. Bei 7 Stauungspapillen war die W. R. stets negativ. Vielleicht hängt das damit zusammen, daß spirochätenarme gummöse Leiden öfters negative W. R. zeigen. Doch ist zu beachten, daß nicht nur gummöse Geschwülste, sondern auch eine basale gummöse Meningitis Stauungspapille hervorrufen kann, und daß Uhthoff bei 100 Fällen luetischer Hirnerkrankung 14 mal Stauungspapille fand.

Wie wichtig die modernen Hilfsmittel der Diagnose sein können, zeigt folgender Fall. Ein 15jähriger Knabe erkrankte an Kopfschmerzen und Erbrechen. Papillitis beiderseits. Amaurose. Verdacht auf Meningitis tuberculosa. Die serologische Untersuchung ergab sehr starke Komplement-Ablenkung, die Lumbalflüssigkeit zeigte negative W. R., aber mäßige Lymphocytose. Anamnestisch war nichts festzustellen, was für Lues sprach. Nach

Schmierkur Besserung des Allgemeinbefindens und Wiederherstellung des Sehvermögens auf $^5/_7$.

Bei den Augenmuskel-Lähmungen ist die Diagnose, ob syphilitisch oder metasyphilitisch, oft ganz besonders schwierig, wenn nicht unmöglich. Der Oculomotorius erkrankt am häufigsten. Bei den tabischen Lähmungen lag in 70%, bei den übrigen in 57,4% Lues vor. Reflektorische Pupillenstarre kommt meistens bei metasyphilitischen Affektionen, aber auch bei echter Lues vor.

Tritt nach subkutaner Injektion von Alt-Tuberkulin eine Lokalreaktion auf, so ist man im allgemeinen berechtigt, das Augenleiden als tuberkulös anzusehen. Positive Allgemeinreaktion beweist nicht, daß der Augenprozeß tuberkulös sein muß. Bleibt eine Lokalreaktion aus, so ist die Gesamtheit der Erscheinungen ins Auge zu fassen: Anamnese, körperlicher Allgemein- und Lokalbefund, Erfolg der Tuberkulinkur usw. Bei Berücksichtigung aller Verhältnisse konnte bei 48 tuberkulösen Kranken eigener Beobachtung in etwa der Hälfte der Fälle das Augenleiden als tuberkulös aufgefaßt werden. Nach den Erfahrungen des Verf.'s ist der Prozeß am Auge dann höchst wahrscheinlich tuberkulös, wenn der Körperbefund negativ ist und schon auf kleinste Tuberkulindosen Allgemeinreaktion erfolgt. Tritt die Allgemeinreaktion erst auf 5 mg ein, so ist das Augenleiden schwerlich jemals tuberkulös.

Die Lokalreaktion kann einen bedrohlichen Charakter annehmen, doch braucht man sich dadurch nicht von der vorsichtigen Einleitung einer Tuberkulinkur abschrecken zu lassen. Verf. kennt nur einen Fall, in dem eine dauernd schädliche Wirkung wahrscheinlich ist.

Verf. verwandte therapeutisch neben Neu-Tuberkulin T. R. auch das Tuberkulin Béraneck, welches ohne Zweifel sehr wirksam ist und anscheinend häufiger als Neu-Tuberkulin eine Lokalreaktion ungefährlicher Art bewirkt. Das ist diagnostisch von Bedeutung, und dazu ist das Präparat billig. Bazillen-Emulsion wurde wenig gebraucht. Sie ruft nach den Erfahrungen des Verf.'s oft erhebliche Stichreaktion und hin und wieder schon in allerkleinsten Dosen ungewöhnlich heftige Allgemeinreaktion hervor.

Unter allen Umständen empfiehlt es sich, mit kleinen Dosen zu beginnen und die Dosen langsam zu steigern.

Der Nachweis von Antituberkulin hat mehr wissenschaftliches Interesse. Das Verfahren ist umständlich, in seinen Ergebnissen unsicher und leistet nicht mehr als diagnostische Tuberkulin-Injektionen.

Subkonjunktivale Injektionen von Tuberkulin scheinen ungünstig auf den krankhaften Prozeß zu wirken.

Von 34 mit Tuberkulin behandelten Fällen wurden 7 geheilt, 11 erheblich gebessert; 4 geheilt oder sehr erheblich gebessert, aber rezidivierend; 8 wenig gebessert, 4 nicht gebessert, darunter ein abgelaufener Prozeß und ein Fall, bei dem die Behandlung eher schädlich war.

Skleritische und episkleritische Affektionen scheinen sehr oft tuberkulöser Natur zu sein. Gelenkrheumatismus und Tuberkulose schließen sich nicht aus, denn typischer Gelenkrheumatismus kann auf tuberkulöser Grundlage beruhen.

Die Keratitis parenchymatosa ist stets durch Lues bedingt. Daß sie unter Umständen einmal tuberkulöser Art sein könnte, soll nicht geleugnet werden, indessen liegt eine sicher zu beweisende Beobachtung bisher nicht vor.

Neu ist der vom Verf. erbrachte Nachweis, daß Tuberkulose das Bild

einer akuten retrobulbären Neuritis mit zentralem Skotom hervorrufen kann. Die Lokalreaktion war deutlich, der Verlauf günstig.

Auch bei Affektionen der Netzhautgefäße und ihren Folgezuständen scheint die Tuberkulose hier und da ätiologisch in Betracht zu kommen.

---

2) **Über das Verhältnis phlyktänulärer Augen-Entzündungen zur Tuberkulose,** von Dr. Edmund Rosenhauch, Assistent der k. k. Augenklinik in Krakau.

Die Moro'sche Tuberkulinsalben-Reaktion fiel bei Individuen mit phlyktänulärer Augen-Entzündung in 96% der Fälle positiv aus. Die bakteriologische Untersuchung der Phlyktänen ergab weder Tuberkelbazillen noch Staphylokokken. Wird ein an Phlyktänen leidendes Auge durch Dionin gereizt, so zeigt sich im Blutserum weder für Staphylokokken noch für Tuberkelbazillen ein Schwanken des opsonischen Index. Auch das spricht gegen die Anwesenheit dieser Mikroorganismen.

Bei tuberkulösen Tieren entstehen nach Einführen von (vor allem gelben) Staphylokokken in den vorher gereizten Bindehautsack typische Phlyktänen. Der Versuch gelingt in gleicher Weise bei gesunden Tieren, welche eine subkutane Tuberkulin-Injektion erhalten haben, und gelingt auch mit toten Staphylokokken sowie mit Giften, welche aus ihnen gewonnen sind. Staphylokokken sind bei gesunden Tieren unwirksam, und ebensowenig entstehen bei tuberkulösen Tieren Phlyktänen ohne Staphylokokken.

Tuberkelbazillen-Toxine und von außen zugeführte Gifte andrer Mikroben, vor allem des Staphylococcus aureus, müssen zusammenwirken und Phlyktänen hervorrufen.

---

3) **Kurze Bemerkungen zur Schieck'schen Monographie: „Die Genese der Stauungspapille",** von Dr. Georg Levinsohn, Privatdozent in Berlin.

Verf. verteidigt seine Anschauung, daß neben dem erhöhten intraokularen Druck entzündliche Veränderungen des Liquor cerebro-spinalis bei der Entstehung der Stauungspapille wirksam sind. Die krankhaft veränderte Flüssigkeit wird schwer resorbiert, verstopft die hinteren Abflußwege aus dem Auge an den perivaskulären Lymphscheiden der Zentralgefäße innerhalb des Scheidenraums und ruft so eine Störung der normalen intraokularen Flüssigkeit hervor. Die Schieck'sche Anschauung, daß der erhöhte Druck allein genügt, kann nicht zutreffend sein, denn vermehrter Flüssigkeitsgehalt in den Lymphräumen des Gehirns erzeugt an sich keine intrakranielle Drucksteigerung, weil ein ausreichender Abfluß stattfindet. Ebenso würde im Scheidenraum der Abfluß genügen, wenn die Abflußwege nicht durch bestimmte Einflüsse mehr oder weniger verlegt wären.

Verf. sucht nachzuweisen, daß die Schieck'schen Befunde ungezwungen für seine Auffassung verwertet werden können. Scheer.

II. Klinische Monatsblätter für Augenheilkunde. 1910. September.

1) **Zirkulationsstörungen in der Netzhaut bei Arteriosklerose,** von B. Stölting.

Bei einem 52jährigen Herrn, der an Mitral-Stenose und Insuffizienz litt, traten vorübergehende Verdunklungen am linken Auge auf. Ophthalmoskopisch ließ sich feststellen, daß diese Erscheinungen auf zeitweise Unter-

brechung der Blutzufuhr in der Netzhaut zurückzuführen waren. Es handelte sich hier wahrscheinlich um eine Zirkulations-Behinderung durch Herz- oder Gefäß-Erkrankung.

2) **Ein Fall von Syphilom des Opticus und der Papille mit Spirochätenbefund,** von F. H. Verhoeff.

Verf. beobachtete bei einer Luetischen doppelseitige Stauungspapille und Glaskörpertrübungen. Das rechte Auge wurde, da eine schmerzhafte Iridocyclitis hinzutrat, enukleiert. Der Opticus fand sich völlig nekrotisch, ebenso die Papille und die umgebende Netzhaut. In den Schnitten ließen sich überall im Nerven Spirochäten nachweisen.

3) **Zur Kenntnis der Netzhaut-Pigmentierung bei Nephritis,** von N. Rachlis.

Bei zwei Fällen von Nephritis fand sich in dem einen eine Netzhautpigmentierung unter dem ophthalmoskopischen Bilde einer Chorioiditis disseminata, im andern an Stelle einer früheren Retinitis albuminurica eine feine Pigmentierung des Hintergrundes. Die Netzhautpigmentierung bei Nephritis kann zustande kommen auf Grund degenerativer Veränderungen der äußeren und mittleren Netzhautschichten bei intakter Choriocapillaris. Die degenerativen Veränderungen der Netzhaut können als Folgezustände der Nephritis bzw. geradezu der Retinitis albuminurica aufgefaßt werden.

4) **Erysipel der Hornhaut,** von E. Waldstein.

Bei einem langsam, aber stetig fortschreitenden Erysipel der Lider und der Stirn trat ein Hornhautgeschwür auf, das analog dem Verlauf der Erysipel fortschritt und abklang. In den Effloreszenzen der Hornhaut fanden sich massenhaft Streptokokken.

5) **Beiträge zur Frage der Entstehung der kongenitalen Hornhauttrübungen,** von Th. Mohr.

Verf. beschreibt 8 Fälle von angeborener Hornhauttrübung, von denen 5 pathologisch-anatomisch untersucht waren. Bei allen 5 fanden sich Descemetdefekte, ebenso vordere Synechien. Entzündungs-Erscheinungen oder deren Folgen waren stets vorhannen. Dreimal wurde Läsion der vorderen Linsenkapsel gefunden, zweimal kataraktöse Erscheinungen in der Gegend des hinteren Linsenpols. Die Fälle sprechen dafür, daß es sich bei der Entstehung von kongenitalen Hornhaut-Trübungen um fötale Entzündungsvorgänge handelt.

6) **Die Durchspülung des Tränensackes und Tränennasenkanals zu diagnostischem Zweck,** von L. v. Liebermann.

Nach Erweiterung des unteren Tränenröhrchens mittelst einer konischen Sonde wird durch dasselbe eine lauwarme, indifferente Flüssigkeit gespritzt, welche unter normalen Verhältnissen durch die Nase abfließt. Ist der Abfluß behindert, so tritt die Flüssigkeit durch das obere Tränenröhrchen aus. Im letzteren Falle wird noch ein weiterer Versuch gemacht, nach Verschluß des oberen Tränenröhrchen durch eine konische Sonde. Regurgitiert alsdann die durch das untere Tränenröhrchen eingespritzte Flüssigkeit neben der eingeführten Sonde, so besteht eine Verengerung oder Undurchgängigkeit des Tränennasenkanals.

7) **Zur Frage der Entstehung der Tränensackcysten,** von O. R. Lurie.

Nach den Untersuchungen des Verf.'s finden sich im Tränensack tubulöse Drüsen und Divertikel. Aus beiden können Cysten entstehen, im letzteren Falle, wenn eine zur Abschnürung des Divertikel führende Blennorrhoe vorangegangen ist.

---

8) **Eine Methode der Pterygium-Operation,** von F. Meyer-Waldeck.

Das Pterygium wird mit dem Graefe'schen Messer von der Hornhaut abpräpariert und mit der Schere abgetragen. Der Konjunktivaldefekt neben der Hornhaut wird mit einem Konjunktival-Läppchen bedeckt.

---

9) **Fetthernien der oberen Augenlider,** von L. Münz.

Verf. exstirpierte mit Erfolg einem 15jährigen Jungen Fetthernien aus beiden Oberlidern. Offenbar ist der Durchbruch des Fettes der Orbita da erfolgt, wo der Horner'sche Muskel durch das Septum orbitale hindurchtritt, und die Lücke des Septums durch die Faszie auf der Hinterseite des Muskels ausgefüllt wird. Wahrscheinlich war infolge einer Entwicklungsstörung die Verbindung der Faszie mit dem Septum eine nicht feste, und es gelang dem Orbitalfett allmählich sich zwischen beide durchzudrängen.

---

10) **Die aseptische Augentropfflasche,** von Marcel Falta.

Der wesentliche Teil des Tropfers ist eine kleine Glas-Undine, an welcher eine Öffnung zur Aufnahme der Lösungen und ein kleiner Zapfen zum Tropfen angebracht ist. Diese Undine ist an einen Glasstopsel angelötet, welcher die die Lösung enthaltende Flasche luftdicht verschließt.

---

11) **Bifokale Probierbrillen-Kästchen,** von E. H. Oppenheimer.

Beschreibung der von Nitsche und Günther in Rathenow und der von J. Faber in Stuttgart angegebenen Modelle.

Oktober.

1) **Die Augen-Eiterung der Neugeborenen** von R. M. Willim.

Nach den Ausführungen des Verf.'s steht die 1%ige Argentum nitricum-Lösung als Prophylaktikum der Blennorrhoea neonatorum der 2%igen an Sicherheit der Wirkung durchaus nicht nach. Die Reizwirkung ist aber offensichtlich eine geringere. Auch schwächere als 1%ige Lösungen scheinen noch die gleiche Sicherheit zu gewähren. Von den organischen Silberpräparaten ist vor allem dem Sophol weitere Aufmerksamkeit zuzuwenden. Das Protargol hat vor dem Sophol keine Vorzüge. Letzteres in 5%iger Lösung wirkt in der Verhütung der Blennorrhoe so günstig, daß er auch zum Gebrauch für die Hebammen aufs wärmste zu empfehlen ist.

---

2) **Technische Bemerkungen zu meinem Verfahren der Hornhaut-Überpflanzung,** von Walther Löhlein.

Der abzutragende getrübte Lappen der Hornhaut stellt ein Rechteck vor, das vom oberen bis zum unteren Limbus reicht. Dasselbe wird mit einem gabelförmigen Instrument umschnitten, indem man den Schnitt noch einige Millimeter weit in die Konjunktiva auslaufen läßt. Man präpariert nun den Bindehaut-Zipfel ab, faßt diesen und trägt mit einem Starmesser das sklerale Gewebe, sowie mit sägenden Zügen den umschriebenen Hornhautlappen ab, ohne daß die vordere Kammer eröffnet wird. Am gegenüber-

liegenden Limbus läßt man das Messer austreten in der Art, daß der rechteckige Hornhautlappen auch hier einen kleinen Bogen skleralen Gewebes und einen kurzen Bindehautlappen trägt. Ein klarer Hornhautlappen wird alsdann auf gleiche Art von einem andern Auge abgetragen und auf das erste Auge in der Art überpflanzt, daß der Hornhautlappen auf die zu deckende Wundfläche genau ausgebreitet und der daran hängende Konjunktival-Lappen mit der Konjunktiva des Auges durch Suturen vereinigt ward.

3) **Die klinische, physiologische und pathologische Bedeutung der Fluoreszenz im Auge nach Darreichung von Uranin,** von Arnold Burk.

Verf. gab erwachsenen Augenkranken 5,0 g, Kindern 3—4 g Uranin ein. Während im gesunden Auge nur eine ganz geringfügige Grüntärbung von Iris und Pupille auftrat, kam es bei allen intraokularen Entzündungen zu einer mehr oder weniger heftigen Abgabe des Farbstoffes seitens der alterierten Gefäßbezirke, welche nach dem Intensitätsgrade der Entzündung leichter oder schwerer geschah. Dieser Vorgang zeigt, daß der Stoffwechsel in einem entzündeten Auge ein viel schnelleres Temp› annimmt, als in einem gesunden.

4) **Über den Fasernverlauf im Chiasma, beleuchtet durch einige Gesichtsfeld-Untersuchungen,** von Henning Rönne.

Verf. berichtet über 2 Fälle von partieller temporaler Hemianopsie, die zweifellos auf ein destruktives Chiasmaleiden zurückzuführen waren.

5) **Klinische und experimentelle Untersuchungen über den Morax-Axenfeld'sche Diplobacillus,** von Viktor Reis.

1. Teil. Bakteriologische Untersuchungen der Bindehaut-Entzündungen, mit besonderer Berücksichtigung der Morax-Axenfeld'schen Diplobazillen-Konjunktivitis.

Der Diplobazillenkatarrh bildet fast die Hälfte aller chronischen Bindehaut-Entzündungen. Diese Diplobazillen-Konjunktivitis tritt hauptsächlich unter der Form einer Conjunctivitis angularis auf, und dieses klinische Bild ist für die Diplobazillen-Infektion charakteristisch, daß man schon allein auf Grund der klinischen Untersuchung, noch vor der bakteriologischen Prüfung, die Existenz des Diplobacillus im Bindehautsack vorhersagen kann. Eine treffende klinische Diagnose ist von der Art der Infektion abhängig; bei reiner Diplobazillen-Infektion kann man eine genaue Diagnose in fast allen Fällen machen, bei einer Misch-Infektion vermindert sich um die Hälfte die Häufigkeit einer sicheren Diagnose. Den Diplobazillen-Katarrh kann man ziemlich oft beim Narbentrachom antreffen, dagegen sehr selten bei akuten Katarrhen und ekzematösen Bindehaut-Entzündungen.

6) **Ein Fall von Luxation der Tränendrüse,** von Hans Oloff.

Infolge eines Traumas war mit Verletzung des oberen Lids eine Luxation der Tränendrüse eingetreten. Die Drüse wurde reponiert, und die Hautwunde vernäht. Die Heilung erfolgte prompt.

7) **Das Gertz'sche Keratoskop,** von J. Isakowitz.

Gertz benutzt vier verschiedene Ovalgrößen. Das schwächste Oval erscheint annähernd kreisförmig bei einem Astigmatismus von 1,0 bis 2,0 Di.,

das folgende bei 3,0 bis 4,0 Di., das dritte bei 5,0 bis 6,0 Di. und das vierte bei 7,0 bis 8,0 Di.; bei den dazwischen liegenden Graden bleibt das Spiegelbild oval deformiert, wobei die größere oder geringere Annäherung an die Kreisform den Maßstab für die Schätzung gibt.

7) **Paradoxe Bewegungen des oberen Lides bei der Oculomotorius-Lähmung (Pseudo-Graefe'sches Phänomen)**, von C. Tamamscheff.

Bei einer rechtseitigen Okulomotorius-Lähmung infolge eines Trauma, bestand eine Retraktion des gelähmten Oberlides bei allen denjenigen Bewegungs-Impulsen, die am rechten Auge dem gelähmten Medialis und Rectus inferior zugeschickt werden, also beim Blick nach links, nach unten, nach links unten, nach rechts unten und bei Fixation eines nahen Objekts. Auch war sehr deutlich die Zunahme der Ptosis bei der Abduktion des kranken Auges zu sehen. Hörstmann.

III. Le Progrès Médical. 1910. Nr. 33.

Das albuminurische Auge, von R. Burnier.

Zusammenfassung des Krankheitsbildes der Retinitis albuminurica.

Nr. 35.

Die albuminurische Amaurose in der Schwangerschaft, von R. Burnier.

Nr. 41.

Komplikationen von seiten der Augen bei Nephritis, von M. Poulard.

1. Urämische Amaurose. 2. Albuminurische Retinitis. Fritz Mendel.

IV. Recueil d'Ophtalmologie. 1910. Nr. 7.

Bemerkungen über die Natur und die Behandlung des Schielens, von Dr. Deloge.

Nr. 8.

Ein Fall von sympathischer Keratitis parenchymatosa nach einem Unfall des Auges, von Dr. Armaignac.

Verbrennung des linken Auges beim Löten und im Anschluß daran Keratitis parenchymatosa, kurze Zeit darauf entzündet sich auch das rechte Auge. Für die Unfallversicherung ist die Frage sehr wichtig, ob die Entzündung des rechten Auges auf sympathische Ursache zurückzuführen ist.

Nr. 9.

1) **Bemerkungen über Star-Operationen und ihre Resultate**, von Dr. de Micas.

2) **Die einfache Sklerektomie bei der Chorio-Retinitis**, von Dr. Bettremieux.

Gute Erfolge in drei vom Verf. operierten Fällen. Fritz Mendel.

V. La Clinique Ophtalmologique. 1910. 10. September.

1) **Modifikationen in der Technik der Moulage und einige Paraffinverbände**, von Dr. Domec.

2) **Augenbinden aus Filz,** von Dr. Terson.
Verf. empfiehlt dieselben sehr.

3) **Chirurgische Behandlung einer Abduzens-Lähmung, die durch eine Schädelverletzung hervorgerufen worden,** von Dr. A. Terson.
Vollständige Vorlagerung des gelähmten Muskels mit Resektion und guter Fixation vermittelst dreier Fäden, in einzelnen Fällen noch Durchschneidung des Antagonisten.

4) **Die Höllensteinlösung in der Behandlung von Augenleiden,** von Dr. Cassimatis.
Die Höllensteinlösung ($AgNO_3$) bleibt immer noch die wirksamste Behandlungsmethode bei den schweren eitrigen Bindehaut-Katarrhen.
Da die Bindehaut sich an den Höllenstein gewöhnt, müssen die Lösungen immer allmählich ansteigend konzentrierten genommen werden, wenn die Eiterung nicht nachläßt.
Bei Patienten im höheren Lebensalter muß mit der Anwendung der Höllensteinlösung vorsichtiger umgegangen werden. Die Lösung kann bis zu 7% verstärkt werden und gute Resultate erzielen.

5) **Behandlung und Prophylaxe der eitrigen Ophthalmie,** von Dr. A. Darier.
Die organischen Silbersalze sind die wirksamsten.

6) **Das Argyrol in der Augentherapie,** von Dr. van Lint.
Das Argyrol ist ein ausgezeichnetes Medikament. In Form von Einträuflungen heilt es schnell alle äußeren Erkrankungen des Auges. Man müßte das Argyrol als Vorbeugungsmittel von Augen-Komplikationen bei Masern versuchen.

10. Oktober.

1) **Vergleichendes Studium von einzelnen Sehschärfegraden,** von Dr. Caillaud.

2) **Ein Fall von Kollaps der Sklera bei einer Star-Operation,** von Dr. Henri le Roux.

3) **Ein Fall von Impf-Infektion der Lider,** von Prof. Bednarski.
Als charakteristisches Zeichen waren die Ränder des Geschwürs unregelmäßig zerhackt. Diese zuerst unterminierten, später stark mit Narben versehenen Ränder waren lange sichtbar und bildeten das einzige Anzeichen der Impf-Infektion.

4) **Serotherapie der Augen-Infektionen,** von Dr. Alexandroff.
Bei einzelnen Augen-Infektionen kann die paraspezifische Serotherapie bemerkenswerte Resultate geben, schädigende Wirkung hat sie niemals hervorgebracht.

5) **Die Abortiv-Behandlung der Syphilis,** von Dr. A. Darier.

Fritz Mendel.

VI. L'Ophtalmologie provinciale. 1910. Nr. 7.

1) **Beobachtung einer persistierenden Lähmung des Obliquus superior nach Malaria,** von Dr. Motais.

2) **Über die präparatorische Iridektomie bei der Star-Operation,** von Dr. A. Vernier.

Um gute und sichere Resultate bei der Star-Operation zu erzielen, ist die präparatorische Iridektomie von großer Wichtigkeit.

3) **Refraktions-Anomalien und Gesichtszuckungen beim Kinde,** von Prof. Lagrange. Fritz Mendel.

VII. Annals of Ophthalmology. 1910. März.

1) **The value of the sero-diagnosis of syphilis in ophthalmology,** by Martin Cohen.

Von 38 interstitiellen Hornhaut-Entzündungen reagierten 24 = 63% positiv, von 16 Iritiden 50%, von 16 Neuritiden bzw. Neuro-Retinitiden 9 = 56%, von 10 Opticus-Atrophien 2, von 6 Chorio-Retinitiden 3; bei einer Netzhaut-Ablösung unbekannter Ursache, bei einer von 2 Fällen von Ophthalmoplegia int., bei 2 totalen Okulomotorius-Lähmungen, bei 5 (!) von 8 Fällen von Pigmentdegeneration der Netzhaut, bei einer Akromegalie und bei einem Schanker des Oberlids gab die Wassermann'sche Reaktion positiven Ausfall.

2) **Concerning Chinin-blindness, with the report of a case,** by de Schweinitz.

Es hinterblieb eine erhebliche konzentrische Einengung; in der Peripheie blieb beiderseits auf der Schläfenseite eine kleine Insel erhalten, in der Weiß und Farben erkannt wurden.

3) **Report of a case of ophthalmia nodosa,** by Marlow.

In den exzidierten Knötchen, die ähnlich gebaut waren, wie echte Tuberkel, fanden sich die Trümmer von Raupenhaaren.

4) **The surgical treatment of trachoma by means of the combined excision of Heisrath and the tarsal resection of Kuhnt,** by Wright Wootton.

Die günstigen Erfolge, die Verf. in 37 Fällen hatte, bestimmen ihn, die in England und Amerika wenig geübte Methode zu empfehlen.

5) **Two cases of enucleation necessitated by getting into the conjunctival sac the point of an aniline pencil,** by John Dunn.

Die Bruchstücke hatten 4 Tage unter dem Lid gesteckt; die Bleistifte bestanden aus Anilin violett, Tragacanthgummi, Graphit und Lampenruß.

6) **A modified sideroscope,** by Koster. (Übersetzung.)

7) **Adenocarcinoma of the pituitary body. Report of a case under observation for $4^1/_2$ years. Pathological examination,** by Shoemaker.

Vgl. Centralbl. f. Augenheilk. 1910, S. 144. Kurt Steindorff.

VIII. The ophthalmic Review. 1910. Juni.

1) **Penetrating injury of the globe with panophthalmitis due to a gas-forming organism**, by James.

Bacillus aerogenes capsulatus, der in großen Mengen die innern Netzhautschichten einnahm.

2) **An erect image of the fundus by indirect ophthalmoscopy**, by Alexander. Kurt Steindorff.

IX. The Ophthalmic Record. 1910. September.

1) **Trepanation des Bulbus wegen Glaukom**, von George Young.

Beschreibung eines vom Verf. selbst erfundenen Instruments, das den Fehler der andren Modelle, das Skleralgewebe am Limbus mangelhaft zu durchschneiden, vermeiden soll.

2) **Ein Fall von Stauungspapille, der einige Besonderheiten bot**, von C. M. Karris.

Es handelte sich um einen bis dahin gesunden 85jährigen Patienten, der sich mit einem Brett oberhalb der rechten Augenbraue verletzt hatte. Die Wunde war glatt verheilt. Nach einigen Wochen geistige Trägheit, Hör- und Sehstörungen, Erbrechen. Sehkraft rechts $^4/_{21}$, links $^5/_6$. Pupillen gleich weit, prompt reagierend. Rechts Stauungspapille von mindestens 3 Dioptrien. In ihrer Umgebung Blutungen und Exsudatflecken, — diese auch im Verlauf der sehr gewundenen Gefäße. Links ähnlich, aber nicht so ausgesprochen.

Therapie: Eröffnung des Schädels an der Verletzungsstelle, wo er völlig intakt ist. Befund: Absceß im Frontallappen; in dem Eiter ein Holzsplitter, der, wie sich verfolgen ließ, unter dem Supraorbitalrand und durch das Orbitaldach eingedrungen war. Glatte Heilung. Beschwerdefrei; auch rechts fast volle Sehschärfe. Nach $1^1/_2$ Jahren Krämpfe, die auf dauernde Brom-Behandlung aufhörten. Danach Augenbefund: rechts $^6/_{12}$, links $^6/_5$. Papille grau, Gefäße eng, rechts mehr als links. Frage des Verf.'s: Wenn — wie wahrscheinlich — die Krämpfe Folge eines Druckes durch Gewebsveränderungen an der Narbe sind, warum treten die Augensymptome nicht von neuem auf?

3) **Verknöcherung der Membrana hyaloidea**, von N. Vassiliades.

In einem phthisischen Bulbus, der wegen sympathischer Reizung des andren Auges enukleiert wurde, fand sich ein harter, runder Körper — nicht die Linse — der nach Form und Lage als verhärtete Membrana hyaloidea angesprochen werden mußte. Mikroskopische Untersuchung ergab Verknöcherung. Lapersonne, dem Bericht und Präparate zugeschickt wurden, teilt mit, daß er gar keinen gleichen, und nur einen ähnlichen, von Panas beobachteten Fall kenne.

---

4) **Homatropin: Vorschlag zur häufigeren Benutzung**, von Linn Emerson.

Begründet durch die bekannten Vorteile des schnelleren Abklingens der Wirkung. Die Akkommodations-Lähmung sei außerdem ebenso vollkommen wie bei Atropin, wenn man das Homatropin richtig anwende, nämlich eine

Lösung von etwa $^{0,5-1,0}/_{30,0}$ (umgerechnet), $1^1/_2$ Stunde lang alle 10 bis 15 Minuten einträufelt, dann 40 Minuten wartet, dann Refraktion bestimmt.

---

5) Bemerkungen über den Gebrauch des Schiötz-Tonometers, von W. B. Marple in New York.

Verf. kommt auf Grund vieler eigener Messungen zu folgenden Schlüssen:

1. das Instrument arbeitet zuverlässig;

2. Refraktion und Alter haben keinen Einfluß auf die Tension;

3. die gewöhnlichen Mydriatica und Miotica haben keinen nennenswerten Einfluß auf den Druck in gesunden Augen, auch Kokaïn nicht;

4. die normale Tension schwankt zwischen 15 und 25 mm Hg. Alles über 25 ist verdächtig, alles unter 14 ist Hypotonie;

5. der Durchschnittsdruck gesunder Augen war 19,5. Der Finger fühle den Druck nicht sicher, da nur Erhöhungen über 35, Erniedrigungen unter 10 erkannt werden, Täuschungen durch harte Sklerotica;

6. der Hauptwert des Instruments beruht auf der Bestimmung niedriger Tensionsgrade und auf dem Ausschließen von Druck-Erhöhung.

Schomburg.

X. The American Journal of Ophthalmology. 1910. September.

1) Zur Verhütung der Blindheit, von M. H. Post.

Von den 64000 Blinden der Vereinigten Staaten ist ein Viertel durch Blennorrhoea neonatorum erblindet. Als prophylaktische Maßregeln schlägt der Verf. vor: 1. jeder soll sich vor Gonorrhöe hüten. 2. Die Geburtshelfer sollen auf Gonorrhöe fahnden und nötigenfalls antiseptische Vaginal-Duschen anwenden. 3. Den Credé'schen Augenschutz für Neugeborene. 4. Erziehung des Publikum, eine ausgebrochene Blennorrhöe nicht leicht zu nehmen. — Rechtzeitig behandelte Fälle sind heilbar. Da die Methoden zur Behandlung und Heilung völlig ausgebildet sind, und alle Ärzte sie erlernen, sollte am besten die Gesetzgebung eine Meldungspflicht schaffen, wie sie auch in einzelnen Staaten schon besteht.

---

2) Ein Fall von cystischem Adenokarzinom des Lides, von Adolf Alt.

Da bis jetzt nicht viele Mischtumoren des Lides publiziert worden sind, veröffentlicht Verf. die Krankengeschichte eines Patienten, dem am Canthus intern. des linken Auges in 6 Wochen ein warzenartiger Tumor gewachsen war. Größe $^5/_8 : ^1/_4$ Zoll. Keine Entzündungs-Erscheinungen in der Umgebung. Exzision. In den 8 Wochen der Beobachtung kein Rezidiv. — Das Gewebe des cystischen Tumors war durchaus epithelial. Die Zellen waren drüsenartig rings um runde und ovale Räume, anscheinend vergrößerte Sekretionskanäle, angeordnet. In den Hohlräumen liegt öfter eine talgartige Masse. Stellenweise sind die Zellen als solide Masse angeordnet und senden Zapfen in das Nachbargewebe; wodurch sich der Tumor als Adenokarzinom charakterisiert. Ausgang wahrscheinlich von einer Talgdrüse.

---

3) Zwei interessante Fälle von plötzlicher doppelseitiger Erblindung in vorgerücktem Alter, von Prof. W. Uhthoff.

Eine gesunde, noch arbeitsfähige Frau von 70 Jahren erblindete plötzlich. 7 Wochen vorher 14 Tage lang Kopfweh. Augenbefund: atrophische Papillen, einzelne Gefäßäste stark verengt und unregelmäßig, andre wieder

nicht. Also sind die Veränderungen nicht groß genug, um totale Blindheit zu erklären. Ausgeschlossen werden ferner: ein- oder doppelseitige Thrombose der Carotis interna; bilaterale Affektionen des Hinterhauptlappens; periphere Opticus-Erkrankungen; Anomalien der Menstruation, Gravidität oder Laktation; Blutverluste; Nervenkrankheiten; Hysterie; Intoxikationen, Autointoxikation; Krebskachexie. Als wahrscheinlichste Erklärung bleibt: Blutung aus einer Arterie der Gehirnbasis, vielleicht aus einem kleinen Aneurysma, in die Opticus-Scheiden.

Der 2. Patient, Eisenbahnarbeiter, 59 Jahre alt, erblindete plötzlich unter Zittern und Erbrechen. Besserung auf Jodkur. Nach einigen Wochen starke Verschlechterung. Befund: Neuritische Atrophie beider Optici. Obere Arterien stark verengt, untere fast normal. Sehschärfe schwankt sehr: an den besten Tagen Finger 1 m. Gesichtsfeld beiderseits eingeengt auf 8°, etwas exzentrisch vom Fixierpunkt. Da auch hier die ophthalmoskopischen Veränderungen die Funktionsbeschränkung nicht erklären, da ferner neurologische und interne Untersuchungen keine Erklärungen brachten und alle bei Fall I erwähnten Erkrankungen auch hier ausgeschlossen werden konnten; so bleibt als wahrscheinlichste Erklärung eine Läsion des Chiasma, wieder durch Blutung aus einem Aneurysma der Gehirnbasis oder einem kleinen Tumor der Hypophysengegend. Die neuritische Atrophie hat nach Ansicht des Verf.'s schon vor der plötzlichen Erblindung bestanden, obgleich Patient früher vollkommen gut gesehen haben will; und ist vielleicht auf Druckbeschädigung der Sehnervenstämme durch das Aneurysma, bzw. den Tumor zurückzuführen.

4) **Desinfektion der Haut mit Jodtinktur vor Augen-Operationen,** von Segelken in Stendal.

Verf. empfiehlt zur Haut-Desinfektion das Aufpinseln von Jodtinktur auf die ungewaschene Haut. Er beruft sich auf eine Reihe meist deutscher Publikationen und auf 74 eigne Augen-Operationen, wo er die Lider mit Jodtinktur desinfiziert hatte. Keine Infektion: es waren 72 Bulbus-Operationen, 2 Konjunktival-Operationen; Hautreizung, wenn vorhanden, sehr geringfügig. Außerdem gute Erfolge bei einer Palliativ-Trepanation, einigen mit Jod behandelten Korneoskleralwunden, einer Diszission, wo die nicht ausgewaschene Konjunktiva in der Gegend des Einstichs mit Jod bepinselt wurde. Für die zarte Lidhaut genügt 5%ige Jodtinktur (sonst 10%ige). Schomburg.

Vermischtes.

Wilhelm Manz,
geb. am 29. Mai 1833 zu Freiburg i. Br.,
gest. am 20. April 1911 ebendaselbst.

Das Leben und Wirken von Wilhelm Manz gehört ganz und gar der schönen Universitäts-Stadt am Fuße des Schwarzwaldes an: zu Freiburg ist er geboren, in Freiburg hat er studiert und 1858 den Doktor-Hut erworben. Allerdings hatte er durch eine Studienreise nach Wien, Prag und Berlin

seinen Gesichtskreis erweitert und die Vorlesungen von F. Arlt und A. v. Graefe besucht

Im Jahre 1859 habilitierte er sich in seiner Vaterstadt für Augenheilkunde, wirkte aber gleichzeitig als Assistent am physiologischen Institut und von 1861 ab als Prosektor. Im Jahre 1861 wurde er a. Professor, 1868 ordentlicher Professor der Augenheilkunde und Direktor der Augenklinik und hat ein volles Menschenalter hindurch eine glänzende Lehrtätigkeit entfaltet, bis zum Jahre 1901, wo er in Ruhestand trat.

Seine wissenschaftlichen Verdienste sind hervorragend.

Manz' Lebensarbeit war die Entwicklungs-Geschichte und die Lehre von den Mißbildungen des menschlichen Auges, die er im Handbuch von Graefe-Saemisch, II, 1876 veröffentlicht hat: ein Werk, das wohl jeder wissenschaftliche Augenarzt seiner Zeit studiert hat, von dem verschiedene Stellen, besonders Schilderungen klinischer Befunde, noch nach mehr als dreißig Jahren, in die neue Bearbeitung der 2. Auflage des Handbuchs übernommen worden sind; das von van Duyse 1905, in der Encyclop. française d'Opht., als Meisterwerk (publication magistrale) gepriesen wurde. M.'s zweites Verdienst besteht darin, daß er schon 1858, also 25jährig, das Vorkommen von Miliar-Tuberkeln der Aderhaut als Teil-Erscheinung der allgemeinen Miliar-Tuberkulose anatomisch erwiesen und hierdurch ein neues Gebiet der augenärztlichen Diagnose aufgeschlossen hat. (Arch. f. O., IV, 2, 120—126; ferner IX, 3, 133—144, 1863.) „Es scheint mir diese Komplikation der akuten ⟨Miliar-⟩ Tuberkulose", sagt W. Manz, „eine Krankheit, deren Erkennung manchmal mit nicht geringen Schwierigkeiten verbunden ist, dadurch, daß sie dem Augenspiegel zugänglich wird, mit ein brauchbares, wahrhaft pathognomonisches Symptom abgeben zu können."

Endlich ist Manz der eigentliche Urheber der sogenannten Lymphraum- oder Transport-Theorie der Stauungspapille: spritzte er lebenden Kaninchen defibriniertes Blut oder laues Wasser wiederholt unter die harte Hirnhaut, so trat Hyperämie, Schwellung und Trübung der Papille auf beiden Augen ein; in einer Reihe von Hirntumoren konnte er einen deutlichen Hydrops der Sehnervenscheide anatomisch nachweisen. (Arch. f. O., XVI, 1. S. 265—296, 1870; Deutsch. Arch. f. kl. Med. IX, S. 339 fgd., 1871 und Münch. med. Wochenschr. VIII, N. 531, 1888.)

Er hat auch andren Gebieten unsres Faches seine Aufmerksamkeit zugewendet, z. B. 1866 populäre Vorlesungen über Diätetik der Augen veröffentlicht.

Manz war ein liebenswürdiger, für seine großen Verdienste recht bescheidener Gelehrter, dem seine großen Leistungen ein dauerndes Andenken gewährleisten.

H.

2) Charles J. Kipp

ist im Alter von 72 Jahren zu Newark an Pneumonie verstorben. Geboren in Deutschland, kam er jung in die Vereinigten Staaten, erwarb den Doktor in New York 1861 und diente als Arzt im Bürgerkrieg; 1868 begann er seine Praxis für Augen- und Ohrenkranke in Newark und wirkte an dem dortigen Krankenhaus mit großem Erfolge. 1900 war er Präsident der amerikanischen Ophthalmologen-Gesellschaft, 1909 Vizepräsident der American med. Association. Mit zahlreichen Arbeiten, hauptsächlich praktischen Inhalts, hat er unsre Fachwissenschaft bereichert. H.

3) Am 10. April verschied nach längerer Krankheit in Stuttgart Geh. Hofrat Prof. Dr. Oskar Königshöfer. Im Jahre 1851 als Sohn eines Ober-Stabsarztes in der Rheinpfalz geboren, war er zunächst nicht für den väterlichen Beruf bestimmt, wandte sich ihm und der neuen Augenspezialität aber aus Neigung zu. Nach der Assistentenzeit bei v. Michel in Erlangen ließ er sich 1880 in Stuttgart nieder. Er erwarb sich eine ausgedehnte Praxis und gründete die Charlotten-Heilanstalt für Augenkranke, deren ärztlicher Leiter er 28 Jahre war. An der Technischen Hochschule hatte er einen Lehrauftrag über Hygiene des Auges inne und an der Tierärztlichen Hochschule den für die Augenheilkunde. Von seinen wissenschaftlichen Arbeiten, die vorzugsweise in der seit einigen Jahren eingegangenen, von Königshöfer redigierten und begründeten Zeitschrift „Die ophthalmologische Klinik" erschienen, seien erwähnt die über Pilokarpin, Protargol und andre Medikamente (teilweise auch von seinen Assistenten geschrieben), über die Konvergenzstarre, Neuritis retrobulbaris, Hysterie am Auge, zahlreiche Abhandlungen über die Entstehung und Behandlung der Myopie, (aus einem fanatischen Verfechter der Akkommodationstheorie und Gegner der Vollkorrektion wurde in den letzten Jahren ein praktischer Anhänger der Vollkorrektion.) dann die Bearbeitung der Prophylaxe der Augenkrankheiten in dem Handbuch der Prophylaxe und mehrere Artikel in der Encyklopädie der Augenheilkunde, abgesehen von kasuistischen Mitteilungen verschiedenster Art. Königshöfer's bleibende Verdienste liegen auf dem ärztlich-wirtschaftlichen Gebiete, welcher Arbeit er die ganze Kraft und das Interesse des letzten Lebensjahrzehntes widmete. Im Stuttgarter Verein für freie Arztwahl, in der Württembergischen Landesorganisation und im Deutschen Ärztevereinsbund stand er in der vordersten Reihe, und es ist mit sein Hauptverdienst, wenn heute in Württemberg die freie Arztwahl dauernd gesichert ist. Dr. Emil Levi.

4) Der Südkalifornischen Zeitung aus San Diego, 1911 Nr. 44, entnehme ich das Folgende: „Im Alter von nur 46 Jahren und 7 Monaten ist am Dienstag, den 24. Januar, der bekannte deutsche Augenarzt, Herr Dr. Adolph Kraemer aus diesem Leben abberufen worden.

Herr Dr. Kraemer war einer der anerkanntesten Augenärzte der Welt. Er stammte aus der Schweiz, und es war seine Absicht, dieses Frühjahr mit seiner Familie dahin überzusiedeln."

Dr. Kraemer's Arbeit über die tierischen Schmarotzer des menschlichen Seh-Organs (Graefe-Saemisch II. Bd. X) sichert ihm ein ehrenvolles und bleibendes Angedenken. H.

5) Der XVII. internationale medizinische Kongreß wird im Sommer 1913 in London tagen. Das genaue Datum wird von der Perma-

nenten internationalen Kommission festgestellt werden, welche kommenden 21. und 22. April in London ihre erste Sitzung abhalten wird, unter dem Vorsitz des Herrn Dr. F. W. Pavy.

In dieser Sitzung wird ebenfalls die Liste der Sektionen des Londoner Kongresses festgestellt werden. Alle die Einrichtung dieser Liste betreffenden Wünsche und Anträge bittet man vor dem 1. April beim General Sekretär der Permanenten Kommission, Prof. H. Burger, Vondelstraat 1, Amsterdam, oder an die Adresse des Bureaus der Kommission: Hugo de Grootstraat 10, im Haag, einzusenden.

6) Ophthalmologische Gesellschaft Heidelberg 1911.

Die diesjährige Zusammenkunft findet in Heidelberg am 3., 4. und 5. August statt.

Mittwoch, den 2. August. Abends 6 Uhr: Vorstandssitzung in der Wohnung von Prof. Leber. Nach 8 Uhr abends: Zwanglose Zusammenkunft im Stadtgarten.

Donnerstag, den 3. August. Vormittags 9 Uhr: Sitzung in der Stadthalle. Nachmittags $2^1/_2$ Uhr: Demonstrations-Sitzung in der Stadthalle. Abends 6 Uhr: Gemeinsames Mahl in der Stadthalle.

Freitag, den 4. August. Vormittags 9 Uhr: Sitzung in der Stadthalle, 12 Uhr: Mitgliederversammlung. Nachmittags 3 Uhr: Sitzung in der Stadthalle. $4^1/_2$ Uhr: Gemeinschaftlicher Ausflug.

Sonnabend, den 5. August. Vormittags 9 Uhr: Sitzung in der Stadthalle.

Vorträge und Demonstrationen sind unter genauer Angabe des Thema in der Zeit vom 1. Mai bis spätestens den 30. Juni bei dem Schriftführer anzumelden.

Heidelberg, März 1911. Prof. A. Wagenmann,
Schriftführer der Ophth. Gesellschaft.

7) München, den 6. März 1911. Bavaria-Ring 48.

Sehr geehrter Herr Kollege!

.... Der v. Rothmund'sche Unterstützungsverein für arme Augenkranke in München wird am 12. März in Bad Krankenheil-Tölz/Oberbayern den Grundstein legen zu einem Genesungsheim für rekonvaleszente, arme, augenkranke Kinder, das den Namen Prinzregent-Luitpold-Genesungsheim tragen wird. .... Dr. O. Eversbusch.

8) Brief aus Java.

Ihr Wunsch, einen kurzen ophthalmologischen Bericht über Java zu bekommen, würde eigentlich besser an Herrn Kollegen Dr. Westhoff gerichtet werden, der als Augenarzt seit Jahren eine segensreiche Tätigkeit entfaltet, die sich über ganz Java erstreckt. Er lebt in Bandoeng, der viertgrößten Stadt Javas, ziemlich hoch im Innern der Insel gelegen, gesund und nicht zu heiß. Dr. Westhoff steht an der Spitze eines großen und modern eingerichteten Augenhospitals, das aus freiwilligen Beiträgen erbaut ist, welche von der Königin Wilhelmine für eine Augenklinik bestimmt wurden, da bei der großen Verbreitung der Augenkrankheiten eine solche ganz besonders wünschenswert erschien. Was ich über Augenkrankheiten in Java sagen kann, verdanke ich den Mitteilungen Dr. Westhoff's, dessen Gast ich war und mit dem ich durch eine Reihe von Tagen an der vormittägigen Arbeit in der Augenklinik teilnahm.

Das Trachom ist unter den Eingeborenen außerordentlich verbreitet,

nicht ganz so arg wie in Ägypten, aber doch immer schlimm genug, besonders da sehr viele weit gediehene und vernachlässigte Fälle zur Behandlung kommen. Trichiasis-Operationen sind daher an der Tagesordnung und werden von Dr. Westhoff mittelst einer von ihm ersonnenen, praktischen Methode der Tarsus-Ausschneidung operiert. Ophthalmia neonatorum ist ebenfalls sehr häufig. Ich sah auch einen Fall von Frühjahrskatarrh, welcher in Java selten ist, (während er z. B. in Konstantinopel nach Trantas 1% der Augenkrankheiten ausmacht.) Dr. Westhoff zeigte mir auch einen Fall eigentümlicher Keratitis, etwas ähnlich einer Keratitis punctata superficialis, welche bei den Arbeitern in den Reisfeldern vorkommt.

Glaukom ist recht häufig, auch bei verhältnismäßig jungen Leuten. Cataracta senilis ist in Java nicht häufiger als in Europa — im Gegensatz zu Indien, wo sie so außerordentlich verbreitet ist. Über Aufforderung des Dr. Westhoff operierte ich einige Fälle in seiner Klinik nach der Methode von Pflüger-Hess an Eingeborenen. Ich konnte mich dabei überzeugen, um wieviel schwerer es unsere Kollegen in den Tropen haben. Abgesehen von der sehr häufigen Komplikation mit Trachom bietet die außerordentlich dunkle Farbe der Iris technische Schwierigkeiten, indem man das gesetzte Kolobom kaum sieht, sobald die Pupille nach Entfernung der Katarakt schwarz geworden ist. Die gute Reposition der Iris ist daher keine leichte Sache. Gegenüber den so häufigen äußeren Augenkrankheiten verschwinden fast ganz die Refraktions-Anomalien, welche in unsren Ambulatorien eine so große Relle spielen. In dieser Beziehung möchte ich nur erwähnen, daß in den Tropen die Presbyopie um mehrere Jahre früher einzutreten pflegt, als bei uns.

Unweit des Augenspitals befindet sich ein schönes Blinden-Institut mit einer Abteilung für Europäer und einer für Eingeborene, wo die Zöglinge — auch Erwachsene — in Handarbeiten und Musik unterrichtet werden.

E. Fuchs.

Bibliographie.

1) Neue Untersuchungen über den Lichtsinn bei wirbellosen Tieren, von C. Hess. (Pflüger's Arch., Bd. 136.) Untersuchungen an Insekten und Süßwasser-Krebsen (Raupen, Daphnien, Culex, Musca, Coccinella usw.) und an marinen Wirbellosen (Podopsis Slabberi, Atylus Swammerdami, Cephalopoden, Amphioxus, Muscheln); die Versuche wurden im Spektrum bei Verwendung einer Nernstlampe von 500 Kerzen ausgeführt. Raupen (Porthesia, Hyponomenta) wandeln mit Vorliebe zum Gelbgrün. Stets ziehen die Tiere zu dem für sie hellsten Teile des Spektrum; die relativen Helligkeiten der verschiedenen Spektralteile sind für sie ähnliche, wie für den total farbenblinden Menschen. Die Helligkeiten, in denen farbige Lichter erscheinen, sind auch für Daphnien maßgebend, deren Augenbewegungen sich also auch hier zu den relativen Helligkeiten, wie das total farbenblinde Auge des Menschen, verhielten. Dasselbe gilt für die andren Versuchs-Tiere. Die phototropen Bewegungen der Tiere zeigen also nicht die Abhängigkeit von der Wellenlänge des Lichts wie die heliotropischen Krümmungen der Pflanzenstengel. Ultraviolett fördert die Helligkeitswahrnehmung nur wenig; wirksam sind hauptsächlich die Strahlen von 400—350 μμ. Also zeigt sich die schwache Helligkeitszunahme bei den Wellenlängen, die in der Linse und Netzhaut des menschlichen Auges Fluoreszenz hervorrufen; vermutlich ist

also jene geringe Helligkeitswahrnehmung durch Fluoreszenz des dioptrischen oder des perzipierenden Apparates bedingt. Wenn man aber das Ultraviolett und damit eine etwaige Erregung von Fluoreszenz ausschaltet, so empfinden die Tiere doch Blau heller als Rot und Orange, — genau wie farbenblinde Menschen. Die Kurve der pupillometrischen Reizwerte des homogenen Lichtes entspricht bei Cephalopoden der Helligkeitskurve für den total farbenblinden, wie auch für den normalen dunkeladaptierten Menschen bei entsprechend verminderter Lichtstärke Beide Male liegt das Maximum der Kurve im Gelblichgrün. Auch das Absinken der Kurve ist analog.

2) Über den angeblichen Nachweis von Farbensinn bei Fischen, von C. Hess. (Pflüger's Arch., Bd. 134.) Kritisiert Bauer's Arbeiten. Keine von ihnen macht das Vorkommen eines Farbensinnes bei Fischen auch nur wahrscheinlich.

3) Sollen Vorkehrungen getroffen werden gegen die Einschleppung des Trachoms (synonym: Ägyptische Augen-Entzündung, granulöse Augen-Entzündung, Körnerkrankheit) in der Schweiz? von E. Emmert. (Korresp.-Bl. f. Schweizer Ärzte. Nr. 15.) Die zunehmende Gefahr der Ansiedelung des Trachoms in der bis dahin relativ immunen Schweiz erfordert Maßregeln zur Verhütung. (Vermerk in den Meldescheinen, Ausweisung trachomkranker Arbeitsuchender.)

4) Untersuchungen mit dem Schiötz'schen Tonometer am normalen und glaukomatösen Auge, von Hans Reding. (Inaug.-Diss. Rostock.) Die Druckhöhe betrug an 122 normalen Augen 13,5 bis 27,0 (29,0) mm Hg. Das häufigste Messungsresultat war bei Erwachsenen (2. bis 3. Jahrzehnt) 21 mm Hg, bei Kindern von 12 bis 14 Jahren 18 mm Hg. Messungen an 39 mit Glaucoma simplex behafteten iridektomierten Augen und Feststellung der Sehschärfe mehrere Jahre nach der Operation ergaben, daß die Iridektomie meist den Verfall der Sehschärfe nicht aufhalten noch den Druck genügend herabsetzen konnte.

5) Über die Rolle der Erfahrungsmotive beim einäugigen perspektivischen Sehen, von Wilhelm Filehne. (Pflüger's Arch. 1910. Heft 3 u. 4.) Verf. verteidigt auf Grund neuer Versuche seine schon früher mitgeteilte Ansicht, daß das perspektivische Sehen mit einem Auge darauf beruht, daß wir die Fernstrecken trotz des kleinen Gesichtswinkels „dehnen". Die Versuche bewiesen gegen Zoth, daß die Erhebung der Blickrichtung belanglos ist.

6) Über einseitige, bzw. nicht-assoziierte Innervationen der Augenmuskeln, von A. Bielschowsky. (Pflüger's Arch., Bd. 136.) Auch einseitige oder ungleichmäßige Augenbewegungen widersprechen, wie einige klinische Beobachtungen ergeben, nicht Pflüger's Assoziationsgesetz. Stets beruhen die durch Willensimpulse oder das Fusionsbestreben ausgelösten Augenbewegungen auf der gleichmäßigen Innervation beider Augen. Bleibt aber der subkortikale okulomotorische Apparat ganz unbeeinflußt, so können isolierte Bewegungen eines Auges auftreten. Während die höheren Zentren nur das Doppel-Auge innervieren, sind die subkortikalen für das Einzel-Auge bestimmt. Nur bei abnormen Erregungszuständen zeigt sich das Vorhandensein der einseitig wirksamen Zentren, die von den übergeordneten Zentren oder auch reflektorisch (Belichtung oder Verdunkelung des gleichseitigen Auges) beeinflußt werden können.

7) Über Fluoreszenz an den Augen von Insekten und Krebsen, von C. Hess. (Pflüger's Arch, Bd. 137.) Verf. hat bereits im Verlaufe

früherer Studien die Vermutung geäußert, die durch ultraviolette Strahlen hervorgerufene Helligkeits-Wahrnehmung im Auge von Insekten und Cephalopoden sei nichts andres, als Fluoreszenz. Warf er durch ein Blauviolglasfilter Licht von 405 bis 332 $\mu\mu$ auf ein Insekten-Auge, so konnte man von dem dioptrischen Apparate des Auges ausgehende Fluoreszenz direkt beobachten. Bei Krebsen fluoreszieren auch die übrigen Körperstellen. Da nun für die Versuchstiere Ultraviolett einen gewissen Helligkeitswert besitzt, so müssen die nach dem Hellen wandernden Tiere durch Strahlen, die viel ultraviolettes Licht enthalten, stärker gereizt werden. Unter gewöhnlichen Verhältnissen ist die Fluoreszenz für in der Luft lebende Tiere belanglos. Vermutlich hat der die ultravioletten Strahlen absorbierende dioptrische Apparat eine Schutzwirkung. Für Wassertiere ist die Fluoreszenz bedeutungsvoller, weil Wasser in dickerer Schicht die kurzwelligen Strahlen des sichtbaren Spektrums mehr durchläßt als die langwelligen.

8) Über eine Massenvergiftung durch den Genuß von Hyossyamus niger, von Philippi und Mühle. (Münchener med. Wochenschr. 57. Jahrg. Nr. 47.) In einer Pension hatten 25 Tischgenossen die Wurzeln von H. niger für Schwarzwurzelgemüse genossen und mehr oder weniger schwere typische Vergiftungssymptome gezeigt. Am frühesten zeigte sich die Akkommodations-Lähmung, Trockenheit in Mund und Kehle und Heiserkeit. Schon am andren Morgen waren die Pupillen wieder enger und reagierten. Eine Patientin zeigte noch nach 3 Monaten Hyperämie der Netzhautgefäße, übermittelweite und träge reagierende Pupillen, nur $3^1/_2$ Di. Akkommodationsbreite und nasale Einengung des Gesichtsfeldes.

Kurt Steindorff.

9) Über die Bedeutung des Konstitutionalismus für die Ätiologie einiger Nerven-Krankheiten. (Rezidivierende Okulomotorius-Lähmung und toxische Polyneuritis), von Prof. Alexander Margulies in Prag. (Medizin. Klinik. 1910. Nr. 33 u. 34.) Die bedeutungsvolle Rolle, die dem Konstitutionalismus als disponierendem Moment zukommt, weist Verf. an einem Falle nach, der ein Mädchen betrifft, das seit seiner Jugend an rezidivierender Okulomotorius-Lähmung litt, und bei dem die Anfälle durch 8 Jahre, wie es scheint seit Eintritt der Menses, sistiert hatten; gleichzeitig mit einem Typhus abdominalis trat neuerdings eine Lähmung sämtlicher vom Okulomotorius versorgten Augenmuskeln auf, die mit Eintritt der Rekonvaleszenz im Verlaufe von 24 Stunden zurückging. Während die Anfälle in der ersten Zeit mit Migräne einhergingen, waren sie während des Bestandes des Typhus weder von Hemikranie noch von Migräne begleitet. Das auslösende Moment ist für die ersten Anfälle in Störungen der inneren Sekretion (Pubertäts-Entwicklung) zu vermuten, bei dem Rezidiv nach 8 Jahren dagegen ist dieses im Typhus abdominalis zu suchen. Verf. nimmt nun an, daß es speziell konstitutionelle, innerhalb der Bahn der Augenmuskel-Innervation gelegene Momente sind, die die funktionellen periodischen Augenmuskellähmungen veranlaßten, woraus hervorgeht, daß periodisch auftretende Störungen derart, wie sie auch den Migräne-Anfall auslösen, ebenfalls die Augenmuskel-Lähmungen hervorrufen, daß demnach beides koordinierte Prozesse sind, beide bedingt durch konstitutionelle Anomalien des Zentral-Nervensystems und beide hervorgerufen durch dieselbe krankheitserregende Gelegenheits-Ursache. Daraus erklärt sich auch, daß in dem vorliegenden Falle eine akute Infektions-Krankheit die Augenmuskel-Lähmung ausgelöst hat, ebenso wie früher jener unbekannte Faktor sie gleichzeitig mit dem Anfalle von

Migräne zur Entwicklung brachte. Als allgemein giltigen Satz greift Verf. aus dem Verlauf des Falles das Moment heraus, daß bei einem und demselben Individuum verschiedene Ursachen gleiche Wirkung in einem bestimmten Organe hervorrufen, und daß diese Wirkung nur durch bestimmte Konstitution dieser Organe erklärt werden kann.

10) Über die Stellung des Augenarztes in den Blinden-Instituten, von Prof. Dr. S. Klein (Bäringer) in Wien. (Medizin. Blätter. 1910. Nr. 33.) Die wichtigsten Gesichtspunkte, durch welche die Aufgabe und die Stellung des Augenarztes in den Blindenlehr- und Erziehungs-Anstalten charakterisiert sind, werden vom Verf. besprochen. Zusammengestellt lauten sie: Sorge für Konservierung des etwa noch vorhandenen Restes des Sehvermögens, das Anstreben des Wiedergewinnens von Sehvermögen, Bekämpfung von Schmerzen in den erblindeten Augen, Bekämpfung etwaiger krankhafter Sekretionen und Sorge für richtige hygienische Verhältnisse, Verhütung von Ansteckung und kunstgerechte Behandlung ansteckender Augen-Krankheiten, Beseitigung von Entartungszuständen, Verhütung der Verbreitung von Augen-Krankheiten aufs Gehirn und umgekehrt vom Gehirn auf die Augen, Beseitigung von entstellenden und solchen Augenzuständen, welche der Ästhetik zuwiderlaufen, statistische Verwertung des Blindenmaterials, Erteilung von Ratschlägen bezüglich der Neuaufnahme von blinden Zöglingen in die Anstalt.

11) Über eine Stichverletzung des Tractus opticus, von Prof. Dr. A. Margulies (Prager med. Wochenschr. 1911. Nr. 8.) Ein Fall von Stich durch das rechte untere Lid in die Orbita mit nachfolgender vollkommener Lähmung des rechten Rectus extern. einer vollkommen gleichmäßigen Beschränkung der Bewegung aller übrigen Augenmuskeln und eine inkompleten inneren Ophthalmoplegie des rechten Auges. Das Gesichtsfeld ergab eine scharf im vertikalen Meridian abschneidende linksseitige Hemianopie mit sonst normalen Grenzen am linken Auge auch für Farben, während am rechten Auge das Gesichtsfeld für weiß oben und oben-außen, und das Gesichtsfeld für Farben beträchtlich konzentrisch eingeengt erschien. Es bestand vollständige Anästhesie des ganzen rechten Bulbus. Der Nervenstatus ergab links Hemiparese und Hemianästhesie mäßigen Grades.

12) Die Heilung des septischen Hornhautgeschwürs durch Zinkiontophorese, von Dr. Lubowski und Stabsarzt Dr. Sachs-Müke. (Medizin. Klinik. 1911. Nr. 6.) Nach der Ansicht der Verff. stellt die Iontophorese mit Zinkionen ein außerordentlich wirksames Heilverfahren beim septischen Hornhautgeschwür dar und scheint allen bisher geübten Behandlungsmethoden überlegen zu sein, insbesondere in Verbindung mit der Parazentese der vorderen Augenkammer.

13) Zwanzigster Bericht über die Abteilung für Augenkranke im Landesspital zu Laibach (1910), von Primärarzt Dr. Emil Bock. 1499 Augenkranke (701 Männer, 721 Weiber), 682 Augen-Operationen; darunter 159 Star-Operationen und zwar: Star-Ausziehungen mit dem Lappenschnitt 99, Star-Ausziehungen mit dem Lanzenschnitt 22, Zerschneidung des Stares 38. Das Ergebnis der Operationen unkomplizierter Starformen war ein günstiges; von 12 Cataractae complicatae gaben 8 einen vollen Erfolg, bei 4 trat aber Schrumpfung des Auges ein und zwar bei einem Manne mit abgelaufener Chorioiditis areolaris durch Blutung in den Glaskörper bei gleichzeitiger Darmblutung, bei einem Manne infolge von Ulcera corneae marantica, bei einem Manne, der öfters an Hornhautgeschwüren gelitten hatte, durch

Auftreten eines solchen am Hornhautrande, und endlich bei einer Frau mit höchstgradiger Kurzsichtigkeit, bei welcher Verdacht von Netzhaut-Abhebung bestand durch reizlose Glaskörperschrumpfung.

14) Iristuberkulose durch Erkältung?, von Prof. Dr. Fleischer, Oberarzt der Univ.-Augenklinik in Tübingen. (Medizin. Klinik. 1911. Nr. 5.) In einem Falle, bei dem durch ein unfallartiges Ereignis eine schwere Erkältung stattfand, der wenige Tage später eine schwere ausgesprochene akute Iristuberkulose gefolgt war, wurde dem Verf. die Frage vorgelegt, ob mit großer Wahrscheinlichkeit ein ursächlicher Zusammenhang zwischen der Augen-Erkrankung und dem unfallartigen Ereignisse bestehe. Verf. gibt die Möglichkeit, daß eine Erkältung eine Verschleppung von Bazillen ins Auge herbeiführen könne, zu; es könne daher eine Erkältung ein schädigendes Moment bilden, welches bei einem tuberkulösen Individuum, an andrer Stelle des Körpers, eine tuberkulöse Entzündung hervorruft. Die Frage, ob eine große Wahrscheinlichkeit für den ursächlichen Zusammenhang zwischen Unfall und Erkrankung vorliegt, wird verneint, da derartige Fälle in der Literatur bisher nicht bekannt sind.

15) Über tuberkulöse Erkrankungen am Auge, von Prof. C. Hess, (Medizin. Klinik. 1910. Nr. 33.) In übersichtlicher Weise bespricht Verf. die tuberkulösen Erkrankungen an den Augen. Was die diagnostischen Hilfsmittel anbelangt, bezeichnet er die Probe mit subkutanen Tuberkulin-Injektionen als die brauchbarste; dagegen hat er die Calmette'sche Ophthalmoreaktion, als nicht ungefährlich, aufgegeben. Die tuberkulösen Erkrankungen des Uvealtraktus betreffend, wird hervorgehoben, daß auch diffuse, zunächst nicht mit Knötchenbildung einhergehende Iritis tuberkulöser Natur sein kann, und daß wohl auch die als Iritis serosa bezeichneten Krankheitsformen zum Teil tuberkulösen Ursprunges sind. Eine bestimmte Beziehung zwischen Schwere der Augen-Erkrankung und Schwere, beziehungsweise Ausdehnung der Allgemein-Erkrankung konnte Verf. nicht nachweisen. Den Wert der Tuberkulin-Behandlung hält er für noch nicht sichergestellt, da viele tuberkulöse Erkrankungen des Uvealtraktus auch ohne spezifische Behandlung heilen. Schädigungen des Auges durch Tuberkulin-Behandlung lassen sich vermeiden, Fälle von Keratitis parenchymatosa, wo zunächst am Limbus in den tieferen Hornhaut-Schichten graugelbe Herde auftreten, die sich langsam nur eine kleine Strecke weit nach der Hornhaut hin ausbreiten, werden als besonders verdächtig auf Tuberkulose bezeichnet. Die Phlyktäne faßt Verf. als zur Tuberkulose in naher Beziehung stehend auf. Die Tuberkulose der Bindehaut machte insofern eine Ausnahme von den übrigen tuberkulösen Erkrankungen der Augen, als sie nicht nur auf dem Blutwege entstehen, sondern auch durch Infektion von außen im Anschlusse an Verletzungen und durch Fortleitung einer primären Tuberkulose der Tränen-Nasenwege auftreten kann. Verf. hat in einem Falle von Bindehaut-Tuberkulose gute Erfolge von öfter wiederholter Röntgen-Bestrahlung gesehen. Bei tuberkulösen Dakryozystitiden könne nur die chirurgische Behandlung in Betracht kommen. Die tuberkulösen Herde am Tarsus betreffend, macht Verf. darauf aufmerksam, daß dieselben häufig in der Form von Chalazion auftreten, wodurch die irrige Meinung entstanden ist, daß letzteres eine tuberkulöse Granulationsgeschwulst sei. Schenkl.

Um Einsendung von Separat-Abzügen wird gebeten (Berlin NW. 26 Schiffbauerdamm).

Verlag von Veit & Comp. in Leipzig. — Druck von Metzger & Wittig in Leipzig.

Centralblatt
für praktische
AUGENHEILKUNDE.

Herausgegeben von

Prof. Dr. J. Hirschberg, Geh. Med.-Rat, in Berlin.

Unter ständiger Mitwirkung der Herren Prof. G. Abelsdorff in Berlin, Dr. Berger in Paris, Prof. Birnbacher in Graz, Dr. Brailey in London, Dr. Bruns in Steglitz, Prof. Cl. du Bois-Reymond in Schanghai, Dr. Czellitzer in Berlin, Prof. E. Emmert in Bern, Prof. C. Gallenga in Parma, Dr. Ginsberg in Berlin, Prof. Goldzieher in Budapest, Dr. Gordon Norrie in Kopenhagen, Prof. Horstmann in Berlin, Dr. Issigonis in Smyrna, Prof. H. Knapp in New York, Lt. Col. F. P. Maynard, I. M. S. Calcutta, Dr. F. Mendel in Berlin, Dr. Moll in Berlin, Dr. W. Mühsam in Berlin, Dr. Neuburger in Nürnberg, Dr. Peltesohn in Hamburg, Dr. Pergens in Maeseyck, Prof. Peschel in Frankfurt a. M., Dr. Purtscher in Klagenfurt, Dr. M. Reich in Petersburg, Dr. H. Rönne in Kopenhagen, Med.-Rat Dr. Scheer in Oldenburg, Prof. Schenkl in Prag, Prof. Schwarz in Leipzig, Dr. Spiro in Berlin, Dr. Steindorff in Berlin, Dr. Stiel in Köln.

Monatlich ein Heft. Preis des Jahrganges 12 Mark. Zu beziehen durch alle Buchhandlungen des In- und Auslandes und die Postanstalten des Deutschen Reiches.

1911. Fünfunddreißigster Jahrgang. Mai.

Inhalt: **Hermann Knapp.** Von **Julius Hirschberg.**

Original-Mitteilung. Metastatischer Skleral-Absceß. Von Dr. **A. Vogt**, Chefarzt der der Augenabteilung der Kant. Kranken-Anstalt in Aarau.

Klinische Beobachtungen. Ein Fall von Leontiasis faciei und Exophthalmus. Von Dr. Dreisch, Stabsart a. D. und Augenarzt in Ansbach.

Neue Bücher.

Gesellschaftsbericht. 1) Berliner Ophthalmologische Gesellschaft. — 2) Ophthalmological Soc. of the United Kingdom.

Referate, Übersetzungen, Auszüge. Arsenobenzol (Ehrlich 606) gegen syphilitische Augenleiden.

Journal-Übersicht. I. A. v. Graefe's Archiv f. Ophthalmologie. LXXVI. 3. — II. Klinische Monatsblätter für Augenheilkunde, 1911, Januar. — III. Ophthalmology, 1910, Juli bis Oktober, und 1911, Januar.

Vermischtes. Nr. 1—8.

Bibliographie. Nr. 1—10.

Hermann Knapp,

geboren am 17. März 1832 zu Dauborn in Hessen-Nassau,
gestorben am 2. Mai 1911 im Staat New York.

Eine gründliche und umfassende Vorbildung hat Hermann Knapp sich angeeignet; er studierte von 1851 ab auf den Universitäten zu München, Würzburg, Berlin, Leipzig, Zürich, Wien, Paris, London, Utrecht

und Heidelberg. Nicht Vielen ist dies beschieden! Aber Hermann Knapp hat die Gunst des Schicksals nicht bloß erfahren, sondern auch verdient, durch rastlosen, eisernen Fleiß.

In Berlin hatte er sich besonders an A. v. Graefe angeschlossen; dann im Sommer 1859 im physiologischen Institut zu Heidelberg, unter der Leitung von Helmholtz, mit dessen Ophthalmometer fünf Augen gemessen, die Asymmetrie der Hornhaut nachgewiesen und in seiner Habilitations-Schrift „Die Krümmung der Hornhaut des menschlichen Auges", Heidelberg 1859 veröffentlicht, so daß ihm die Priorität zukommt, nicht Donders (A. f. O. VII, 1, S. 155 fgd., 1861), dem sie gewöhnlich zugeschrieben wird. Die weitere Ausführung seiner Untersuchungen hat dann Knapp im Arch. f. O. VIII, 2, S. 185—241, 1862, und in den Klin. Monatsbl. f. A. 1864, S. 304—316, gegeben.

Im Winter 1859/60 hatte er für Augenheilkunde an der Universität zu Heidelberg sich habilitiert und hielt vom Sommer 1861 ab klinische Vorträge. Aber für die Einrichtung und Unterhaltung der Klinik mußte er selber sorgen. 1862 wurde die Augenklinik eingerichtet, mit einem Staatszuschuß von 1000 Gulden. Seine weiteren Anträge fanden zunächst keine Berücksichtigung. Erst, als Prof. Max Jos. v. Chelius, der Direktor der chirurgischen und ophthalmologischen Klinik, nach fast 50jähriger Tätigkeit 1864 in den Ruhestand getreten, erhielt Knapp 1865 als a. o. Professor einen Lehr-Auftrag für Augenheilkunde und einen Staatszuschuß von 3000 Gulden. Seine praktische und Lehrtätigkeit war sehr bedeutend. Schon 1867 wurden in der Klinik 418 Operationen verrichtet, darunter 102 Star-Ausziehungen.

Im Frühjahr 1868 wurde ein Neubau der Universitäts-Kliniken beschlossen, auch einer Augenklinik. Aber gleichzeitig erbat Knapp seine Entlassung für den Herbst 1868: „um seinem Drange nach ausgedehnter Tätigkeit in einem größeren Wirkungskreis nachzugeben", meint sein Nachfolger O. Becker; vielleicht war aber auch für den entschlossenen und tatkräftigen Charakter Knapp's der Umstand entscheidend, daß seine Vorschläge nicht rasch genug angenommen und ausgeführt wurden. Wenn auch die neue Augenklinik zu Heidelberg, wie O. Becker versichert, schließlich ganz nach Knapp's Plänen gebaut worden ist, — begonnen wurde der Bau erst im Frühjahr 1876 und vollendet im April 1878.

Also Hermann Knapp, der bereits verheiratet war und sich eines Töchterchens erfreute, beschloß in New York einen neuen Wirkungskreis sich zu schaffen. Umfassend waren seine Vorbereitungen. Er veröffentlichte noch die Arbeiten, die er in Heidelberg abgeschlossen, über Bindehaut-Plastik, über Star-Operation, über Verstopfung der Blutgefäße des Auges, in v. Graefe's Archiv, ferner sein hochbedeutendes Werk über Augengeschwülste; verweilte auch einige Zeit in Berlin, wo ich seine Be-

kanntschaft machte, und knüpfte Beziehungen an, die ihm die Herausgabe seines eigenen Archivs ermöglichen sollten.

Noch niemals vorher war ein durch wissenschaftlichen Ruf und praktische Befähigung und Leistung so ausgezeichneter Arzt von Europa nach den Vereinigten Staaten ausgewandert. Da KNAPP außerdem die englische Sprache vollkommen beherrschte und seine neuen Landsleute richtig zu nehmen wußte, so waren seine Erfolge beispiellos. In der damals noch vornehmen 24. Straße, W. Nr. 25, gründete er sein Heim; in der 12. Straße, E. Nr. 44, sein New York Ophthalmic and Aural Institute.

Denn der in den Vereinigten Staaten herrschenden Sitte, die Praxis in Augen- und Ohren-Krankheiten zu vereinigen, hat er sich von vorn herein gefügt.

In diesem Sinne begründete er auch bereits 1869, mit seinem Freunde Prof. Moos in Heidelberg, das Archiv für Augen- und Ohren-Heilkunde, gleichzeitig in deutscher und in englischer Sprache (Archives of Ophthalmology and Otology), das ja bis auf den heutigen Tag fortgeführt ist, zum 66. Band in der deutschen, zum 40. in der englischen Ausgabe.

„Wenn die nahe Verwandtschaft der Augen- und Ohrenheilkunde, die größere Leichtigkeit, sie beide zu erlernen, und die wachsende Zahl ihrer Jünger heutzutage mehr dazu auffordern, sie vereinigt zu betreiben; so ist damit auch ein Archiv gerechtfertigt und zeitgemäß, welches den Forschungen auf beiden Gebieten gleichzeitig entsprechenden Raum gibt und durch das deutliche Hervortreten der Analogien beider dem Studium eines Jeden nur förderlich sein kann."

So heißt es allerdings in der Vorrede zum ersten Band der deutschen Ausgabe. Aber, als Prof. MAUTHNER, der vom 5. bis 7. Band diese deutsche Ausgabe besorgt hatte, 1878 zurücktrat und KNAPP mich ersuchte, an dessen Stelle zu treten; da übernahm ich es, für 3 Jahre, unter der Bedingung, daß das Archiv für Augenheilkunde von dem für Ohrenheilkunde getrennt werde. Dies ist geschehen und so bis heute geblieben, indem SCHWEIGGER und später C. HESS die Redaktion der deutschen Ausgabe fortgeführt haben.

Das Ophthalmic and Aural Institute gewann rasch eine große Bedeutung für Praxis und Unterricht. Bereits der dritte Jahresbericht (für 1871/2) erwähnt 2566 neue Augenkranke, 52 Star-Operationen, klinischen Unterricht in der Augenheilkunde und als Assistenten AUB, POOLEY, GRÜNING. Die Klinik wurde auf 40 Betten erweitert, hatte einen trefflichen Operations-Saal und ein Laboratorium. Der 28. Bericht (für 1896/7) erwähnt 9997 neue Augenkranke, 587 Augen-Operationen, darunter 102 Star-Ausziehungen, und eine vollständige Schule der Augenheilkunde für Doktoren.

Aber H. KNAPP unterrichtete auch Studenten. Im Jahre 1882 wurde er Professor am Medical College der Universität von New York;

1888 gab er diese Stellung auf und folgte einem Ruf an die medizinische Abteilung der Columbia-Universität zu New York, nachdem seine Bedingung angenommen war, Unterricht und Schluß-Prüfung in der Augenheilkunde für die Studenten obligatorisch zu machen.

Auch um die Einführung des ärztlichen Staats-Examens im Staate New York, nach deutschem Muster, hat er sich große Verdienste erworben. Noch steht es deutlich vor mir, wie 1887, bei meinem ersten Besuch der Vereinigten Staaten, in seinem Landhaus zu Longbranche wir beide gemeinschaftlich den Dekan der medizinischen Fakultät für diesen Gedanken bearbeiteten. Das Ideal seiner letzten Tätigkeitsjahre war die Errichtung einer riesigen und ganz vollkommenen Augenheil-Anstalt, deren wohldurchdachte und schön gezeichnete Pläne er mir bei meiner letzten Anwesenheit in New York, Sommer 1905, eifrigst erklärte, — er, der nüchterne, schon alte voll jugendlicher Begeisterung, — während die Ausführung noch auf die dazu nötigen Millionen wartete.



Hermann Knapp war ein eigenartiger Charakter, der von denen, die ihn nicht so genau kannten, wie es mir selber durch seine langjährige, unverbrüchliche Freundschaft beschieden war, meist unrichtig beurteilt wurde. In Europa, wohin er sehr häufig, fast alle 2–3 Jahre für kürzere oder längere Zeit, namentlich für die Kongresse, zurückzukehren pflegte, hat sein republikanischer Freimut, seine offene Kritik, mit der er nicht zurückhielt und die er nicht immer in die verbindlichsten Formen kleidete, sein Gefühl der Selbständigkeit und Unabhängigkeit viele abgestoßen, namentlich solche, die durch das gegenseitige Lob verwöhnt waren. In Amerika hat seine überragende Stellung und der berechtigte Stolz des Mannes, der alles aus eigner Kraft sich geschaffen, in den Kreisen der Fachgenossen eine verborgene Unterströmung gegen den Eingewanderten hervorgerufen, wenngleich er sich den Sitten und Anschauungen der neuen Heimat völlig angeschlossen.

Vor mir liegen die Berichte der amerikanischen augenärztlichen Gesellschaft von 1869—1909: die Vorsitzenden waren Williams, Delafield, Agnew, Noyes, Norris, Hasket Derby, Harlan, Wadsworth, Bull, Mathewson, Kipp, Risley, John; Knapp's Name ist nicht darunter, obwohl er oft genug und erfolgreich an den Arbeiten der Versammlungen sich beteiligt hat. Im Jahre 1887 war er schon zum Vorsitzenden der augenärztlichen Abteilung des internationalen ärztlichen Kongresses von Washington ausersehen, aber im letzten Augenblick wurde seine Kandidatur beseitigt.[1]

Auch den Kranken gegenüber pflegte Knapp seinen Willen zu behaupten. Aber er war von Menschenfreundlichkeit durchdrungen und von reiner Herzensgüte beseelt. Ich persönlich werde es nie vergessen, wie 1887 beim Yellowston-Cañon, als mein scheues Pferd mich in Lebensgefahr gebracht, Knapp ganz bleich von seinem Pferde sprang, mir half, den Führer derb schüttelte und ihm zurief: „Wie können Sie meinem Freunde ein scheues Pferd geben!"

Als Operateur war Knapp unvergleichlich, ebenso entschlossen, wie künstlerisch genau und sorgsam. Die Ausziehung des Stars mit runder Pupille hat er 1886 wieder eingeführt und nicht bloß für Amerika — in der Sprechstunde des Dr. F. zu Frisco hörte ich von einem Patienten „Operieren Sie mich so, wie Knapp es macht", — sondern auch für Europa, wo er auf Kongressen unermüdlich sein Verfahren, seine durch die Iris gedeckte Kapselspaltung, seine regelmäßige Nachstar-Operation, seine Ergebnisse mitteilte und durch seine Unermüdlichkeit und die Eindringlichkeit seiner Darlegungen einmal Grut Hansen's Zorn entfesselt hat. Mich hat er 1887 in New York zur einfachen Ausziehung bekehrt, wie ich ihn im folgenden Jahr zur Asepsie.

Von seinen wichtigeren Leistungen erwähne ich noch die Sonderschrift Cocaine and its use, New York 1884; die Trachom-Behandlung durch Ausquetschen mit einer Roll-Zange, Arch. f. Augenheilk. XXV, 1892, ein Verfahren, das die Herzen und Hände aller Fachgenossen gewonnen hat; und endlich Operations usually performed in Eye surgery, für Norris and Oliver's System of Ophthalmology.

Fürwahr, Knapp war ein tätiger Mann, den ganzen Vormittag in der Privat-Sprechstunde, den ganzen Nachmittag in der Klinik, Abends am Schreibtisch, ohne Bedürfnis der Erholung oder des Vergnügens. „Ich werde immer enthusiastischer für unser Fach", schrieb er mir einst, schon

[1] Deshalb bin auch ich gar nicht nach Washington gegangen, sondern mit Knapp und seiner Familie nach dem Westen gereist. Da ich einer der erwählten Vize-Präsidenten gewesen, so telegraphierte ich am Eröffnungs-Tage aus dem Herzen der Sierra Nevada an den Präsidenten Chisolm: Owing distance, cann't reach Congress. Chisolm fügte der Verlesung des Telegramms hinzu: Hirschberg has been kidnapped by Knapp. Aber das Umgekehrte war richtig.

nahe den Siebzigen. Er war bereits ziemlich alt, vielleicht über 60 Jahre, als es mir gelang, ihn zu einer längeren Vergnügungsreise nach Griechenland und Konstantinopel zu überreden: aber von dort schrieb er mir Briefe, wie ein junger Student von seiner ersten Ferien-Reise.

Für sich persönlich hatte er keine Bedürfnisse. Für seine Kinder (von seiner ersten Frau hatte er eine Tochter und seinen Sohn und Nachfolger ARNOLD, von seiner zweiten Frau, die leider auch früh gestorben, eine Tochter,) und für seine Freunde baute er das schöne Haus in der 40. Straße, W. 26, wo so mancher Fachgenosse edle Gastlichkeit genossen hat.

Die Titel und Ehren, die ihm, wenn er in Heidelberg geblieben wäre, im Laufe seines langen Lebens nicht gefehlt hätten, konnte er in New York nicht erhalten und hat sie auch nicht vermißt. Im Jahre 1904 hat er aber in Gießen sein Doktor-Diplom nach 50 Jahren erneuen können: bis spät Abends war er bei mir, sein Gepäck hatte er zur Bahn vorauf geschickt und war 2 Minuten vor Abgang des Nachtzugs auf dem Bahnhof.

Im Jahre 1906 hat er noch an dem internationalen Kongreß zu Luzern tätigen Anteil genommen. Am 19. Juli 1907 schrieb er mir in einem Briefe: „Laß uns zusammen arbeiten; das ist der beste Trost im Leiden".

Aber bald danach machte sich das Siechtum des Alters geltend. Seine letzten Jahre verlebte KNAPP fern von der rauschenden Großstadt am Hudson, die seine ganze Liebe gewonnen, in freier, ländlicher Umgebung, bis er der Natur den Zoll gezahlt.

Sein Andenken wird unvergessen bleiben. H.

Metastatischer Skleral-Absceß.

Von Dr. **A. Vogt**, Chefarzt der Augenabteilung der Kant. Kranken-Anstalt in Aarau.

Der in diesem Centralblatt durch VELHAGEN (Dezember 1910) mitgeteilte Fall von Absceßmetastase im Randschlingen-Netz[1] veranlaßt mich zur Veröffentlichung eines ähnlichen, von mir beobachteten Falles von metastatischem Skleral-Absceß bei Carbunculosis der Rückenhaut.

W., Landwirt, 49 Jahre alt, kräftig gebauter Mann, litt vor 4 Monaten an Furunkel des rechten Vorderarmes. Nach dessen Ausheilung ausgedehnte über 2 Monate dauernde Carbunculosis der unteren Partien der Rückenhaut und der Lendenhaut. Seit 10 Tagen Entzündung des linken Auges. Der Arzt verordnete Kamillen-Überschläge.

24. April 1910. Linkes Auge zeigt heftigste, gelbrote und ciliare Injektion, besonders nach unten. Etwa 2 mm unterhalb der Kornea ein vom

[1] Ein Fall von Embolie des Randschlingennetzes der Hornhaut.

vom Unterlid bedeckter stark erbsengroßer Buckel, von intakter geröteter Schleimhaut überzogen, auf Druck (durch Unterlid) schmerzhaft. Kornea nach unten leicht parenchymatös getrübt, sonst klar. Kammerwasser hauchig getrübt, Pupille eng, undeutlich reagierend, nach unten adhärent. Iriszeichnung im unteren Teil verwischt. Auf reichlich Atropin erweitert sich die Pupille, stärker nach oben als nach unten, hinterläßt hier reichlich Pigmentreste auf der Linsenkapsel. Im ganzen ist die Erweiterung trotz viel Atropin eine geringe. Tension ohne Besonderheiten. Ophth.: Papille o. B. Beim Blick nach unten wegen Medientrübung keine Details. Subj.: abends starkes Stechen. Klage über viel Durst (Harn ohne Eiweiß und Zucker). Spitalbehandlung verweigert. Kataplasmen 6 Stunden täglich. Atropinsalbe 1% 3 mal täglich.

29. April. Subj. nicht viel besser. In der Lidspalte etwas schleimig-eitriges Sekret. Injektion des Bulbus eher stärker. Auf der Kuppe der Vorwölbung, die heute gut bohnengroß ist, tiefe, kraterförmige, rundliche Ulzeration von etwa $1^1/_2$ mm Durchmesser, $1^1/_2$ bis 2 mm Tiefe. Ränder des Geschwürs scharf geschnitten, weiß belegt. In der Tiefe gelber eitriger Pfropf von etwa $1^1/_2$ mm Oberflächendurchmesser. Iritis nach unten deutlich ausgesprochen, Pupille jedoch etwas weiter, Tension ohne Besonderheiten.

4. Mai. Geschwür etwas vergrößert, auf Druck Prominenz ziemlich indolent. Trotz Atropin Pupille mittelweit, Stirn- und Schläfenschmerzen, Schlaflosigkeit.

9. Mai. Noch sehr starke Injektion. Nekrotischer, gelbgrüner Pfropf im Ulcus. Kammerwasser hauchig trüb, Kornea nur nach unten fein getrübt. Ophth.: BeimBlick nach unten keine Details.

18. Mai. Geschwürsränder stärker gewulstet, schleimig eitriges Sekret vermehrt, sonst Status idem.

23. Mai. Noch starke Injektion und Schwellung. In der Tiefe des Kraters ein stecknadelkopfgroßer, rundlicher, nur teilweise adhärenter, derber, unzerreißlicher, weißer Fetzen, der exzidiert wird. Mikroskopisch (Zupfpräparat nach Einlegen in Kalilauge) Bindegewebsfasern, daneben Leukocyten. Im Sekret des Ulcus gram-positive, haufenweise angeordnete Kokken, Staphylococcus pyogenes. — Pupille, trotz reichlich Atropin, etwas über mittelweit. Letzte Tage etwas Kopfschmerz. Kamillen-Überschläge 3 mal $^1/_2$ Stunde.

31. Mai. Patient berichtet, daß wenige Stunden nach Exzision des beschriebenen Fetzens deutliche subjektive Besserung eintrat, die anhielt. Ein „Eiterpünktchen" sei noch 3—4 Tage zu sehen gewesen. Status praesens: Auge oben, innen und außen fast ganz reizlos, Geschwürstelle vernarbt. Pupille etwas über mittelweit, Vorderkammer und Kornea völlig klar. Hintere Synechien nach unten. Bei extremem Blick nach unten sieht man einen weißen Herd der Chorioidea von etwa $^1/_2$ Papillengröße, an dessen einer Seite einen Pigmentstreifen.

11. Juni. An Stelle des Geschwürs flach prominenter, schiefergrauer Fleck, Venen der Umgegend stärker gefüllt, düster gelbrote Injektion der Umgebung. Subjektiv ohne Beschwerden.

25. Juni. Schiefergraue Stelle flacher, gelbrote lokale Injektion, n. Tension, ohne Beschwerden. S = 1.

Es handelt sich im vorliegenden Falle zweifellos um einen Abscеß der Sklera vom makroskopischen Aussehen des Furunkels. Der am 23. Mai exzidierte nekrotische Fetzen von Skleralgewebe beweist, daß die Infektion und Abscеßbildung in der Sklera stattgefunden hatte. Da keine Verletzung vorausging, ferner keine in die Sklera reichenden Drüsen existieren, kann es sich nur um einen metastatischen Skleralabscеß (offenbar auf dem Blutwege) handeln. Ob und in welcher Beziehung er zum Randschlingennetz stand, läßt sich nicht sicher entscheiden, doch lag er zu peripher, um ihn als Metastase dieses Gefäßbezirks zu bezeichnen. Hiergegen spricht auch die fast völlig fehlende Beteiligung der Kornea. Für den tiefen Sitz charakteristisch ist die intensive lokale Iritis, die Trübung des Kammerwassers und die Veränderung der Chorioidea. Bemerkenswert ist auch die für Skleritis typische schiefergraue Verfärbung nach der Ausheilung.

In dem vorliegenden seltenen Falle fehlten im Gegensatz zu dem Velhagen'schen andre Metastasen. Das Krankheitsbild war aber ein sehr ähnliches und scheint für den metastatischen Skleralabscеß charakteristisch zu sein: furunkelähnliches Bild, scharfe, wie ausgestanzt aussehende Ränder der tiefgehenden Ulceration, im Grunde derselben der Eiterpfropf. In meinem Falle ist die Ursache der langen Dauer der Affektion (über 6 Wochen) wohl in der Derbheit des skleralen Gewebes zu suchen, die eine rasche Sequestrierung des nekrotischen Stücks nicht gestattet.

Klinische Beobachtungen.

Ein Fall von Leontiasis faciei und Exophthalmus.

Von Dr. Dreisch, Stabsarzt a. D. und Augenarzt in Ansbach.

Im November v. J. wurde mir von Herrn Bez.-Arzt Dr. Freih. v. Thon-Dittmer in Feuchtwangen ein Knecht W. wegen einer Hornhaut-Verletzung des linken Auges überwiesen. Dabei konnte ich eine Störung am rechten Auge konstatieren, wie ich sie noch nicht gesehen und welche vielleicht allgemeines Interesse verdient.

L. W., Knecht, 47 Jahre alt, aus R., gibt an, daß ihm schon mit 8 Jahren das rechte Oberlid tief über den Augapfel herabgehängt sei. Im 6. Lebensjahre soll die Schläfe weich und sulzig geworden sein. Im 12. Jahre wurde wegen stärkerer Schwellung ein Arzt konsultiert, der das Lid angeblich umstülpte, worauf es nimmer gelang, dasselbe zurückzubringen.

Es wurde darauf ein Stück herausgeschnitten, was zur Folge hatte, daß das Lid wieder in seine normale Stellung zurückging.

Im 15. Lebensjahre wurde ihm angeblich ein Gewächs aus der Schläfengrube herausgeschnitten, das knorpelige Beschaffenheit zeigte und die Form eines halben Wecken hatte.

Eine deutliche Narbe ist an der genannten Seite sichtbar. Im Jahre 1880 war Patient $^1/_4$ Jahr zur Behandlung in der Erlanger Universitäts-Klinik, wo mehrfach operative Eingriffe gemacht wurden. Bald danach trat der Augapfel aus der Augenhöhle heraus und ließ sich nicht mehr zurückbringen. Der Zustand, wie er jetzt besteht, reicht auf Jahre zurück, der Patient hat davon keine Beschwerden, und will auch nicht haben, daß er beseitigt werde.

Gegenwärtiger Befund: Das rechte Ober- und Unterlid und ihre Umgebung sind stark vergrößert und hängen samt dem Bulbus als schlaffer Sack über dem oberen Teil der rechten Wange. Die Haut, die von teigiger Konsistenz ist, zeigt einzelne tiefe Narben in der Schläfengegend, vermutlich von den früheren operativen Eingriffen herrührend. Die Orbita rechts erscheint gegenüber der linken um etwa 15 mm erweitert. Der obere und untere Orbitalrand ist unregelmäßig höckerig und fühlt sich rauh an. Die Schläfengegend ist etwas eingesunken und fühlt sich gleichfalls rauh an. Der Lidrand ist erhalten. Der Bulbus steht etwa in der Höhe des rechten Nasenflügelrands und 1 cm seitlich davon. Die Bindehaut ist stark gewuchert und epidermoidal umgewandelt. Die Hornhaut ist in ihrer Form erhalten, undurchsichtig und von Gefäßen durchzogen; die Sensibilität ist aufgehoben. Die Sehschärfe ist total erloschen. Der Sehnerv ist als dünner, derber Strang deutlich durch die Haut durchzufühlen; beim Quetschen desselben will Patient eine schwache Lichtempfindung verspüren. Beim Lidschlag ist eine deutliche Bewegung der ganzen Geschwulst zu sehen. Eine Reposition des Bulbus in die Orbita ist nicht möglich.

Unser Büchertisch.

Neue Bücher.

1. Große Männer. Studien zur Biologie des Geistes. Herausgegeben von Wilhelm Ostwald. Erster Band. Dritte und vierte Auflage. Leipzig, Akadem. Verlagsges. 1910. (424 S.)

Über Hermann Helmholtz, denn er war unser, ferner über Humphry Davy, Julius Robert Mayer, Michael Faraday, Justus Liebig, Charles Gerhardt die Erörterungen des berühmten Verfassers zu lesen wird manchem Fachgenossen Vergnügen und Belehrung gewähren.

*2. Handbuch der gesamten medizinischen Anwendungen der Elektrizität einschließlich der Roentgen-Lehre in 3 Bänden bearbeitet von Prof. Dr. Alexander in Berlin. . . . . Dr. J. Zavietowski in Krakau, herausgegeben von Prof. Dr. med. H. Boruttau und Prof. Dr. L. Mann. . . . II. Band, erste Hälfte. L. 1911.

Auf dieses für jeden Arzt wichtige Werk, für welches Dr. O. Fehr die Magnet-Operation am Auge bearbeitet hat, werden wir noch zurückkommen.

3. Grundzüge der Psychologie, von H. Ebbinghaus, weiland Professor der Philosophie an der Universität Halle. Erster Band, dritte Auflage, bearbeitet von Ernst Dürr, Prof. der Philosophie an der Universität Bern. Leipzig, Veit & Comp., 1911.

Für den Arzt und Naturforscher hat das Wort Philosophie längst schon den Schrecken verloren, der ihm mehr als 50 Jahren anhaftete, nach der Besiegung der sogenannten Naturphilosophie. Methode und Darstellung sind für den heutigen Philosophen und Naturforscher identisch. Jeder Fachgenosse wird mit Vergnügen und Nutzen die Darstellung der Gesichtsempfindung (S. 182—282) in dem erwähnten Werk lesen, ja das Ganze.

4. Das gleiche gilt von dem Werk Psychologie der Raum-Wahrnehmung des Auges, von Dr. Stephan Witasek. Heidelberg 1910.

5. Aus Natur und Geisteswelt. Sammlung wissenschaftlich-gemeinverständlicher Darstellungen. M. v. Rohr, Die optischen Instrumente. Zweite Auflage. B. G. Teubner in Leipzig, 1911. (12°, 140 S.)

Die heutige Zeit schafft Handbücher, die eine einzelne Wissenschaft in einer großen Zahl von Bänden aus der Feder von zahlreichen Mitarbeitern darstellen; sie schafft auch, für das Bedürfnis der Zeit-Ersparnis, kleine, leicht verständliche Darstellungen. Ein solches Büchlein über die optischen Instrumente hat der rühmlichst bekannte Verf. geliefert, der ja auch eine Abhandlung „Die Brille als optisches Instrument“ für das Handbuch von v. Graefe-Saemisch verfaßt hat.

6. H. Truc, Prof. de clinique opht., Inspecteur des écoles à Montpellier, P. Cavernac, Inspecteur-Oculiste des écoles à Marseille, Hygiène oculaire et inspection des écoles. 3e éditions revue et augm. Paris (A. Maloine). 1911.

Ein Werk, das alle Fragen der Schul-Hygiene nach den besten Erfahrungen und nach eignen Beobachtungen behandelt.

7. L'opera scientifica del Prof. Comm. Carlo Reymond nel campo dell' oftalmologia, Studio critico di Guiseppe Albertotti. Biella 1911. (CXLVI S., mit einem trefflichen Bildnis des Gefeierten.)

8. Schemata für das Gesichtsfeld-Zentrum nach Dr. Ernst Haiz, Augenarzt in Mainz. (50 Blatt). Wiesbaden, J. F. Bergmann, 1911.

9. Bilder für Schielende zum Gebrauch des Amblyoskops, von Privat-Dozent Dr. Krusius. (3 Stufen zu je 3 Bildern.) Wiesbaden, J. F. Bergmann, 1911.

10. Graefe-Saemisch. Carl Hess, Pathologie und Therapie des Linsensystems, 1911. Dritte neubearbeitete Auflage.

11. Graefe-Saemisch, 202. bis 204. Lieferung. Geschichte der Augenheilkunde von Prof. J. Hirschberg in Berlin.

Behandelt erstlich die Fortschritte der theoretischen Augenheilkunde und ihrer Hilfswissenschaften im 18. Jahrhundert (Newton, Huygens, Hamberger, Locke, de la Hire, Pemberton, Porterfield, Haller, Tho. Young, Zinn, Soemmering, Morgagni); und gibt sodann eine vollständige Geschichte der österreichischen Schule (Barth, Beer, Schmidt, Fr. Jäger, Rosas, Fischer, Pieringer u. a.) Damit ist der 3. Band dieser quellenmäßigen Geschichte der Augenheilkunde abgeschlossen. Die beiden ersten Bände (XII und XIII des Handbuchs von Graefe-Saemisch) sind bereits vergriffen. Es scheint also doch nicht richtig, wenigstens nicht allgemeingültig zu sein, daß die heutigen Ärzte den geschichtlichen Forschungen teilnahmslos gegenüberstehen.

Gesellschaftsberichte.

1) Berliner Ophthalmologische Gesellschaft.

Vorsitzender: Herr J. Hirschberg. Schriftführer: Herr Wertheim.

Nachtrag zur Sitzung vom 9. März 1911.

7) Herr Adam: „Über die Wirkung und Mechanik orbitaler Schußverletzungen".

Im ersten Teile seines Vortrages betont Vortr. den bemerkenswerten Unterschied in dem Aussehen des ophthalmologischen Bildes nach orbitalen Querschuß-Verletzungen und solchen Verletzungen, die durch das Eindringen eines Gegenstandes, z. B. eines Stockes von vornher in die Orbita veranlaßt werden. Er gibt eine genaue Beschreibung des klinischen und anatomischen Befundes und erörtert dann die bisherigen Theorien, die einer ernsthaften Kritik nicht stand zu halten vermögen, wie beispielweise die Ciliarnerventheorie von Goldzieher.

Zur Bildung einer neuen Theorie geht er auf das Spezifische der Schußwirkung ein und sieht die letzte Ursache für die Veränderungen in einer Sprengwirkung des Geschosses auf den Orbitalinhalt.

Zur Begründung seiner Theorie erörtert er:

I. Die Einwirkung des Schusses auf die Orbitalwände und belegt seine theoretischen Erwägungen durch die Befunde, die er an Schädeln der Sammlung der Kaiser Wilhelms-Akademie erheben konnte,

II. er geht dann auf die Wirkung des Schusses auf den Bulbus als Ganzes ein und zeigt durch experimentelle Schießversuche auf künstliche Orbitae und menschliche Leichen, daß die Einwirkung in

1. einer Abplattung bzw. Eindrückung des hinteren Pols,
2. einer Vorwärtsbewegung und
3. einer sehr starken, wenn auch kurz dauernden Erhöhung des intraokularen Druckes besteht.

III. Durch Schießversuche auf lebende Tiere wurde dargetan, daß zum Zustandekommen der spezifischen Wirkung der seitliche knöcherne Abschluß der menschlichen Orbita Voraussetzung ist, da bei der „offenen Tierorbita" eine ähnliche Wirkung nicht erzielt wird.

IV. Die Folgen dieser Einwirkung auf den Bulbus sind Zerreißungen der Aderhaut und Netzhaut mit konsekutiven Blutungen, Hämorrhagien aus Iris und Corpus ciliare, Abreißungen der Linse usw.

Die hiernach einsetzenden Heilungsvorgänge geben durch exzessive

Narbenbildungen, Pigmentwucherungen und Atrophien das charakteristische Bild der Chorioretinitis proliferans.

V. Bei anatomischen Untersuchungen an Selbstmörder-Leichen, die sich durch Schläfenschüsse getötet hatten, wurden die Veränderungen im Bulbus geringer gefunden als bei denen, die nach einem solchen Schuß am Leben geblieben sind. Dies erklärt sich durch die Richtung des Geschosses, das, um in das Gehirn zu gelangen, die Orbita nur in ihrer äußersten Spitze treffen kann.

---

2) Ophthalmological Society of the United Kingdom. (Brit. Med. Journal. Februar 1911.)

Sitzung vom 26. Januar 1911.

Nach der Wahl von Dr. Thomas Buzzard zum Ehrenmitglied der Gesellschaft hielt J. Herbert Fisher einen Vortrag über

The pituitary body and lesions of the optic chiasma.

Nach einer kurzen Einleitung über Anatomie und Physiologie der Hypophysis und historischem Rückblick über die zuerst 1886 von Marie geschilderte Acromegalie und ihr Wesen sowie über den Fröhlich'schen Symptomenkomplex der Dystrophia adiposo-genitalis, streift Vortr. die experimentellen Arbeiten von Pavlesco und Harvey Cushing und berichtet dann im einzelnen 9 einschlägige Fälle eigener Beobachtung, bei Erwachsenen wie bei Kindern. Sie zeigten eine frühzeitige Neigung zu geschlechtlichen Störungen und Impotenz. Ophthalmoskopisch sah er primäre Opticus-Atrophie in allen Fällen, nicht Stauungspapille. Einige konnten durch Darreichung von Schilddrüsen- oder Zirbeldrüsen-Extrakt günstig beeinflußt werden, insbesondere von Extrakt des Vorderlappens der Zirbeldrüse, der nach Cushing in besonderer Beziehung zum Riesenwuchs und zur Acromegalie steht. Röntgenbilder erwiesen deutlich eine Vergrößerung der Hypophysis und Zerstörung der Sella turcica.

Sitzung vom 9. Februar 1911.

Leslie Paton und Dr. Gordon Holmes halten einen Vortrag über die

Histo-pathology of papillooedema.

Sie haben 60 Augen histologisch untersucht und kamen zu dem Schluß, daß die sog. Neuritis optica ein einfaches kongestives Ödem der Papille sei, das absolut nichts entzündliches an und für sich vorstelle. Wenn eine Entzündung angetroffen wurde, so war sie gering in Ausdehnung und Intensität und war nur sekundären Charakters. Die Blutungen waren entweder kongestiver Natur oder, seltner durch die geschwollene Papille mechanisch verursacht, indem die kleinen Gefäße gezerrt wurden und rissen. Die großen weißen Flecken in der Nachbarschaft der Papille beruhten auf Degeneration der Nervenfasern, die zuerst varikös erschienen und später elliptische oder kuglige Knoten, die sog. Cytoid-Körperchen, bildeten und die dann sich abstoßen konnten und fettiger Degeneration unterlagen. Die kleinen, radiär zwischen Papille und Makula angeordneten weißen Herde beruhen auf einem

Ödem, das die Membrana limitans interna in Bläschen emporhob. Die Theorie der Stauungspapille nach dem Vortr. ist eine rein mechanische.

Auf eine Anfrage von Johann Taylor, ob die Histologie die klinische Beobachtung bestätige, wonach die erste Erscheinung der Stauungspapille sich im oberen und inneren Teil der Papille zeige, erwidert Paton, daß das Ödem fast immer am oberen Rande zuerst beginne, während die übrige Papille noch normal erscheine.

James Taylor spricht die Hoffnung aus, daß man angesichts der Erklärungen der Vortragenden von der alten Methode, den Sehnerven von vorn her anzuzapfen, um das Ödem zu beseitigen, sich Erfolg versprechen könne. Dr. Gordon Holmes weist in bezug hierauf auf die Notwendigkeit hin, daß man dann eine Fistel in der Sehnervenscheide erhalten müßte, um die zerebrospinale Flüssigkeit abfließen zu lassen. Peltesohn.

Referate, Übersetzungen, Auszüge.

Arsenobenzol (Ehrlich 606) gegen syphilitische Augenleiden.

1. Arsenbenzol gegen syphilitische Augenleiden, von Prof. E. v. Grósz. (Deutsche med. Wochenschr. 1910. 15. Sept.)

Die ersten Erfahrungen, die der Verf. mit Arsenobenzol bei Lues oculi gemacht hat, sind fast durchweg günstig und bestimmen ihn, das Mittel bei luetischen Augen-Affektionen zu empfehlen. Unangenehme Nebenwirkungen hat er nicht beobachtet.

2. Über die Ehrlich'sche Syphilis-Behandlung, von Dr. W. Fischer. (Therapie der Gegenwart. 1910. September.)

Verf. hebt aus den bis dahin erschienenen, sehr zahlreichen Berichten über das Ehrlich-Hata'sche Mittel die wesentlichsten Punkte hervor. Er warnt vor einer Überschätzung des Mittels und empfiehlt eine vorsichtig abwartende Stellungnahme. Was seine Wirkung bei Augenleiden anbetrifft, so erwähnt er, daß Glück bei Keratitis parenchymatosa gute Erfolge sah, eine mäßige Besserung dagegen bei doppelseitiger Iritis; daß ferner in Uhthoff's 3 Fällen eine Keratitis parenchymatosa das Leiden nicht beeinflußt wurde. Verf. führt an, übereinstimmend werde angegeben, daß bisher Störungen des Sehnerven nicht beobachtet sind.

3. Ehrlich-Hata 606 und Auge, von Dr. Paul Cohn. (Wochenschr. f. Therapie u. Hygiene des Auges. 1910. Nr. 1.)

Kurze Mitteilung eines Falles von frischer Iritis bei einem Dienstmädchen, das 2 Monate zuvor mit einer Injektion von Ehrlich-Hata behandelt worden war.

4. Das Ehrlich'sche Präparat 606 bei Augenkrankheiten, von Dr. F. Schanz in Dresden. (Münchener med. Wochenschr. 1910. Nr. 45.)

Verf. sah in keinem Fall eine Schädigung, wie sie das Atoxyl hervorruft. Von 5 Fällen von Keratitis diffusa, die er mit Ehrlich-Hata behandelte, sah er nur in einem eine günstige Beeinflussung. Ein Fall von frischer, heftiger, luetischer Iritis war 8 Tage nach der Injektion geheilt. In einem Fall von heftiger luetischer Neuroretinitis änderte sich mit dem Tage der ersten Ein-

spritzungen das ophthalmoskopische Bild zum besseren. Bei einem andren Patienten mit leichter Neuritis optica ging diese ebenfalls nach der Injektion zurück. Auffallend war in einem weiteren Fall von doppelseitiger Neuritis optica die prompte Heilwirkung des Präparats. Bei einseitiger Sehnervenatrophie sah Verf. keine Veränderung an den Augen. Er empfiehlt, das Ehrlich'sche Mittel auch bei tabischer Atrophie zu wagen, vorausgesetzt, daß die Patienten über den Sachverhalt belehrt und mit der Behandlung einverstanden sind, da sonst das Mittel leicht diskreditiert werden könnte.

5. Beiträge zur Behandlung der Syphilis mit Ehrlich-Hata 606, von Dr. W. Fischer. (Medizin. Klinik. 1910. Nr. 45.)

Verf. sucht den reservierten Standpunkt, den man an Prof. Buschke's Abteilung im R. Virchow-Krankenhause gegenüber dem Ehrlich'schen Präparat als allgemeinem Behandlungsmittel der Lues einnimmt, zu motivieren. Unter andrem berichtet er über 9 sichere Lues-Rezidive nach der Hata-Behandlung, die in 5 Fällen mit Augen-Erkrankungen einhergingen und zwar dreimal mit Iritis, einmal mit Neurochorioretinitis und einmal mit Pupillenstörung. Das gehäufte Auftreten der schweren Rezidivform am Auge ist auch von andrer Seite bestätigt. Buschke stellt sich den Zusammenhang in der Weise vor, daß das Arsenolbenzol zu einer toxischen Organ-Erkrankung führt, die einen Locus minoris resistentiae schafft, an dem das syphilitische Gift sich festsetzt und weiterentwickelt.

6. Die Behandlung der Syphilis mit Salversan, von L. Halberstädter in Berlin. (Therapeut. Monatshefte. 1911. Januar.)

Verf. gibt eine Übersicht über den derzeitigen Stand der Behandlung der Syphilis mit Salvarsan. Erwähnt sei hier nur das, was direkt in das ophthalmologische Gebiet schlägt. Von Nebenwirkungen am Auge sind beobachtet von Finger Fälle, bei denen mehrere Monate nach der Injektion Augenmuskel-Lähmungen und Neuritis optica aufgetreten sind, ferner ein Fall von Atrophia nervi optici, der freilich vorher mit Arsacetin und Enesal behandelt worden ist, weiterhin ein Fall von Chorioiditis. Rille erwähnt Fälle von Augenmuskel-Lähmung und von Neuritis optica. Diese sahen auch Kowalewski, Blaschko und Held. Die Ursachen dieser Erscheinungen sind noch nicht völlig zu übersehen. Es kann eine neurotoxische Wirkung sein im Sinne Buschke's, es kann sich aber auch um reine Manifestationen des Syphilis handeln; schließlich ist es möglich, daß durch die Einwirkung des Salvarsan ein Locus minoris resistentiae geschaffen ist (W. Fischer), an dem die Lues sich lokalisiert.

Bemerkenswert ist, daß die spezifische Iritis eine häufige Rezidivform der mit Salvarsan behandelten Lues ist. (W. Fischer, P. Cohn.)

Verf. schließt das Kapitel über Indikationen und Kontra-Indikationen mit den Worten „mit Berücksichtigung event. Opticus-Erkrankungen möchte ich von der Anwendung des Mittels in allen Fällen absehen, bei denen vorher eine längere Atoxyl- oder Arsacetin-Behandlung stattgefunden hat, selbst wenn der Hintergrund einen normalen Befund gibt. Eine absolute Kontra-Indikation geben bereits bestehende, nachweisbar atrophische Vorgänge am Opticus; während bei sonstigen Hintergrunds-Veränderungen die Anwendung des Mittels als mindestens sehr fraglich erscheinen muß und lieber abzulehnen ist.“ Diesen einseitigen Standpunkt hält Referent, der gute Erfolge der Salvarsan-Behandlung auch bei Neuritis optica sah, nicht für berechtigt.

7. Ehrlich-Hata Nr. 606, von Blum. (Ärztl. Vierteljahrs-Rundschau. 1911. 1. Teil.)

Das objektiv gehaltene Referat streift nur oberflächlich die Wirkung auf das Auge.

8. Über eine schwere Nebenwirkung des Salvarsans, von Dr. W. Gilbert. (Münchener med. Wochenschr. 1911. Nr. 7.)

An der Münchener Augenklinik sind bisher 16 Augenkranke mit intramuskulärer Salvarsan-Injektion behandelt und zum Teil gute Erfolge erzielt. Ernste Nebenwirkungen traten am 3. Tage nach der Injektion bei einem 9 Jahre alten Mädchen auf. Im 3. Jahre schwere Meningitis, die für luetisch gehalten worden war, im November 1910 Erkrankung, besonders an Keratitis parenchymatosa, Wassermann positiv. 10. Januar 1911 0,2 g Salvarsan intraglutaeal. Am 13. Januar abends schwere Krampfanfälle, im linken Arm und in der linken Gesichtsmuskulatur beginnend und sich schließlich über die Muskulatur aller Extremitäten ausbreitend. Der äußerst bedrohliche Zustand dauerte mehrere Stunden und wiederholte sich noch einmal am folgenden Vormittag. 2 Tage später Auftreten eines fleckigen typischen Arznei-Exanthims. Verf. meint, daß, infolge der früher überstandenen spezifischen Meningitis, an der Konvexität in der Gegend der motorischen Rinde Veränderungen zurückgeblieben sind; hier sei es nach der Injektion zu einer schweren Allgemein-Reaktion gekommen. Verf. mahnt zur Vorsicht bei der Anwendung des Salvarsan bei Erkrankungen des Zentralnervensystems und bei Residuen nach Meningitis.

9. Salvarsan-Behandlung und Neuritis optica, von Dr. F. Schanz. (Münchener med. Wochenschr. 1911. Nr. 10.)

Verf. beobachtete 2 Fälle von Neuritis optica, die nach einer Salvarsan-Injektion aufgetreten waren. Da sie sich in keiner Weise von den Formen der sekundären Lues unterschieden, so trug er kein Bedenken, die Salvarsan-Injektion zu wiederholen, und erzielte dadurch in beiden Fällen Zurückgehen der Neuritis. Verf. sieht darin den Beweis, daß es sich nicht um eine durch das Salvarsan erzeugte Sehnerven-Entzündung gehandelt hat, sondern um ein Syphilis-Rezidiv. Fehr.

Journal-Übersicht.

I. A. v. Graefe's Archiv f. Ophthalmologie. LXXVI, 3.

1) **Die Schädigung des Auges durch Atoxyl**, von A. Birch-Hirschfeld und G. Köster, a. o. Professoren in Leipzig.

Unter den bisher bekannten 46 Fällen befinden sich nicht wenige, welche ungenügend beobachtet sind. Vor allem bei Angehörigen der schwarzen Rasse war es häufig nicht möglich, eine klare Anamnese zu gewinnen und die klinischen Untersuchungen nach allen Richtungen hin vollständig auszuführen. Auf Störungen des nervösen Apparates, Blasen- und Mastdarmstörungen, ist bisher wenig geachtet worden.

Zwei eigene Beobachtungen werden eingehend geschildert. I. Ein 40jähr. Mann erhielt wegen Psoriasis vulgaris innerhalb 8 Wochen, in 45 Injektionen, 9,0 Atoxyl. In der 3. Woche traten subjektive Sehstörungen auf, doch fand erst in der 6. Woche die erste augenärztliche Untersuchung statt. Sie gab kein eindeutiges Resultat. 10 Tage später war aber schon rechts $S = {}^{6}/_{60}$, hochgradige Einengung des Gesichtsfeldes, Farben gut; links

S = $^6/_9$. Augenspiegelbefund normal. Nach 3 Monaten rechts S = 0, links S = $^6/_{20}$, hochgradige Einengung des Gesichtsfeldes, Farben gut, beiderseits ausgesprochene Sehnerven-Atrophie. Trotz der Amaurose bestand rechts deutliche Lichtreaktion der Pupille. Links nahm in den nächsten Monaten die Sehschärfe nicht weiter ab, doch wurde das Gesichtsfeld noch enger. In der 4. Woche bemerkte der Kranke häufigen Drang zur Harn-Entleerung und einzeln unwillkürlichen Abgang des Harns. • Patellar-Reflexe lebhaft gesteigert, deutlich Patellar- und Fuß-Klonus. II. Ein 53jähr. Potator erhielt 32 Injektionen von 20% Atoxyl innerhalb 5 Wochen. In der 5. Woche zeigte sich Blasen- und Darmschwäche. Rascher Verfall des Sehvermögens mit Einengung des Gesichtsfeldes und später Sehnervenschwund im Spiegelbilde. Links war wegen Catar. incip. die Spiegel-Untersuchung nicht ausführbar. Auch in diesem Falle wurde eine im Verhältnis zu der Sehschwäche auffallend prompte Lichtreaktion der Pupillen beobachtet. Die Patellar-Reflexe waren gesteigert, bei Augen-Fuß-Schluß trat Schwanken ein. Später Incontinentia urinae von wechselnder Stärke. Bald darauf Tod infolge von Herzschwäche. Bei der Sektion fand sich Hepatitis interstitialis alcoholica und ein Gumma der Leber, im übrigen abgesehen von den Augen nichts, was als Folge der Atoxyl-Einwirkung angesehen werden könnte. Man darf daraus schließen, daß Sehnerv und Netzhaut primär erkranken. Alkoholmißbrauch und Lues scheinen, wie auch aus andren Beobachtungen hervorgeht, eine gewisse Disposition für Atoxyl-Vergiftung zu schaffen.

Am Sehapparat waren die Nervenfasern von der Ganglienzellenschicht der Netzhaut bis zum Kniehöcker hochgradig entartet. Daß die Atrophie erst verhältnismäßig spät mit dem Spiegel nachgewiesen werden konnte, gestattet den Schluß, daß der Nervenstamm zuerst entfernt vom Auge, etwa in der Gegend des Canalis optic. erkrankte. Es ist nicht ausgeschlossen, daß es sich nicht um einen deszendierenden Prozeß handelt, sondern daß in der Netzhaut und im Sehnerv gleichzeitig Veränderungen auftreten. An den inneren Körnern und besonders in der äußeren Körnerschicht waren die Entartungs-Erscheinungen weniger ausgesprochen, sie sind jedenfalls später erkrankt. Besonders auffallend war, daß die Entartung sich wesentlich auf die Stäbchenkörner beschränkte und die Zapfenkörner fast ganz verschont hatte. Es machte den Eindruck, als ob dieser Unterschied auf einer Art elektiver Wirkung beruhte.

Von interstitieller Neuritis fehlte jede Spur, der Prozeß trat überall als primäre Nervendegeneration auf.

Das Atoxyl wirkt so tückisch, daß es aus dem Arzneischatz verschwinden sollte. Is einmal eine Sehstörung vorhanden, so vermag auch das Aussetzen des Mittels die Erblindung nicht zu verhüten.

Das Tier-Experiment an Hund und Katze bestätigte im ganzen die an Menschen gewonnenen Erfahrungen. Entartung der Zellen war überall im Gehirn nachweisbar, und auch hier sprach nichts dafür, daß Opticus und Retina etwa sekundär infolge von Gehirnprozessen erkranken. Das im Blute kreisende Gift greift an verschiedenen Stellen an, wo nach Lage der Verhältnisse ein Angriff möglich ist.

---

2) **Über Dunkel-Adaptation von fovealen und parafovealen Netzhautpartien,** von Dr. Ernst Wölfflin, Privatdozent in Basel.

Mit dem für seine besonderen Zwecke abgeänderten Nagel'schen Adaptometer untersuchte Verf. zunächst die Licht-Empfindlichkeit in verschiedenen

Meridianen der stäbchenhaltigen Abschnitte der Netzhaut. Die Bestimmungen lassen sich nicht bis zur äußersten Peripherie, sondern nur bis etwa 30° ausführen. Bei umschriebenen krankhaften Prozessen des Augenhintergrundes können nur sie uns Aufschluß geben, während die alleinige Untersuchung der empfindlichsten Stelle der Netzhaut ohne Bedeutung ist.

Außerdem bestimmte Verf. die Dunkel-Adaptation der zapfenhaltigen zentralen Partien der Netzhaut. Für die Fixation wurde ein die Grenze der Sichtbarkeit eben überschreitender roter „Punkt" gewählt. Um eine annähernd gleichmäßige Hell-Adaptation zu erzielen, und um sofort mit der Bestimmung der Dunkel-Adaptation beginnen zu können, ließ Verf. im Dunkelzimmer eine größere elektrisch beleuchtete Milchglasplatte kurze Zeit fixieren. Die Versuche ergaben, daß die Fovea eine mäßige Dunkel-Adaptation besitzt, die aber früher, als die Dunkel-Adaptation der parazentralen Netzhautabschnitte, ihr Maximum erreicht. Es gelingt bei den Versuchen durch Veränderung der Blickrichtung Vergleiche zwischen der Licht-Empfindung der zentralen und der peripheren Netzhautpartien zu ziehen. In der ersten halben Minute ist die Empfindlichkeit der Zapfen größer, als die Empfindlichkeit der Stäbchen, nach wenigen Sekunden ist die Empfindlichkeit gleich und nach einigen Minuten übertrifft die Stäbchen-Adaptation die Zapfen-Adaptation.

---

3) **Dystrophia epithelialis corneae,** von Prof. Dr. Ernst Fuchs.

Die eingehend beschriebenen Hornhaut-Veränderungen sind vermutlich schon früher beobachtet, bisher aber noch nicht zu einem Krankheitsbilde eigner Art zusammengefaßt worden. Die Erkrankung ist selten. Bei dem großen Material der Wiener Klinik sah Verf. in 10 Jahren nur 13 Fälle, welche sicher hierher gehören. Auf 4 Männer kamen 9 Frauen, das weibliche Geschlecht scheint also mehr disponiert zu sein. Alle Kranken standen in vorgerücktem Lebensalter. 5 Fälle waren einseitig, 7 doppelseitig, 1 zweifelhaft, ob das zweite Auge erkrankt war. Da ähnliche Veränderungen an glaukomatösen Augen vorkommen, so ist es von Bedeutung, daß nur 3 mal Drucksteigerung bestand und 10 mal fehlte.

Die Erkrankung beginnt mit Unempfindlichkeit der Hornhaut, und es ist auffallend, daß bei einseitigen Fällen auch die scheinbar gesunde Hornhaut des Partners hochgradig unempfindlich zu sein pflegt. Unter leichten Reizerscheinungen oder auch ganz ohne sie beginnt die Hornhaut sich vorwiegend in der Mitte zu trüben, so daß frühzeitig Sehstörungen bemerkt werden. Die Trübung bleibt in der Mitte am stärksten und verliert sich allmählich nach dem Rande hin, wobei der obere Abschnitt verhältnismäßig am durchsichtigsten zu bleiben pflegt. Die Trübung ist für das unbewaffnete Auge diffus, mit der Lupe erkennt man, daß die Oberfläche uneben ist und daß sich im Epithel kleine und kleinste Hohlräume befinden. Die Bläschen erscheinen vor der Pupille schwarz. Entfernt man Bläschen, so gelangt man nicht auf absolut klares, sondern auf ein in den vordersten Schichten feinfleckig zart getrübtes Hornhautgewebe. In späteren Stadien sieht man in der Mitte eine schärfer begrenzte dichtere Trübung, welche etwas aus der Umgebung hervorragt und neugebildetem, zwischen Epithel und M. Bowman gelegenem Bindegewebe entspricht. Die Sehstörung pflegt hochgradig zu sein. Wenn Drucksteigerung fehlt, ist das innere Auge ganz gesund. Die Ursache des Leidens ist unbekannt und eine wirksame Behandlung noch nicht gefunden.

---

4) **Studien zur sympathischen Ophthalmie.** 2. Die antigene Wirkung des Augenpigmentes, von Prof. Dr. A. Elschnig in Prag.

Verf. hat in einer früheren Arbeit (v. Graefe's Arch. f. O. LXXV, 3) nachgewiesen, daß vom Augeninnern aus eine Resorption von Antigenen in antigener Form stattfindet. Eine weitere Aufgabe war festzustellen, ob Uvea und Pigmentepithel eine antigene Wirkung im Tierkörper besitzt. Dazu war erforderlich, Tiere durch intraperitoneale Injektion von Uvea-Emulsion vorzubehandeln und nach entsprechender Frist das Blutserum auf Antikörper gegen Uvea-Emulsion zu untersuchen. In der Tat entstehen bei den Versuchen mit artfremder Uvea-Emulsion Antikörper, welche weder streng organspezifisch, noch artspezifisch sind. Sie zeigen den Aufbau von Ambozeptoren und können auch durch die Injektion von arteigener Uvea-Emulsion hervorgerufen werden. In diesem Falle besitzen sie eine gewisse Organspezifizität. Dieselben Erscheinungen lassen sich durch reines Pigment hervorrufen, so daß die antigene Wirkung der Uvea vermutlich im wesentlichen durch ihr Pigment ausgeübt wird.

Man kann sich vorstellen, daß durch die antigene Resorption von lädiertem Uveagewebe eine Überempfindlichkeit im Organismus und besonders im zweiten Auge erzeugt wird. Die Reaktionsfähigkeit des Auges wird gesteigert, und die geringste Störung, wie sie durch Zerfall auch nur einer Uvea- oder Pigment-Epithelzelle bewirkt werden kann, vermag eine schwere Entzündung hervorzurufen.

5) **Experimentelle Studien zur Trachomfrage,** von Dr. H. Fritsch, Dr. A. Hofstätter und Dr. K. Lindner.

Bekanntlich gibt es Fälle von klinischer Blennorrhoea neonatorum, bei denen der Eiter gonokokkenfrei ist, dagegen „Einschlüsse" enthält. Durch Überimpfung derartigen Eiters auf die Bindehaut von Affen, besonders Pavianen, läßt sich eine Bindehaut-Erkrankung hervorrufen, welche als Trachom angesprochen werden muß. Im Sekret finden sich „Einschlüsse" und freie Initialformen. Gonokokkenhaltiges Sekret wird von Affen reaktionslos vertragen.

Gonokokkenfreies Sekret aus der Vagina der Mutter eines an Blennorrhoe — ohne Gonokokken — erkrankten Kindes und gonokokkenfreies Sekret aus der entzündeten Harnröhrenschleimhaut eines Mannes riefen in der Bindehaut von Affen ebenfalls eine trachomähnliche Erkrankung teils mit „Einschlüssen", teils mit Initialformen hervor.

Übertragungsversuche von Trachom des Erwachsenen auf Vagina und Urethra eines Pavians fielen negativ aus.

Wolfrum hat durch Überimpfung von Sekret eines Neugeborenen-Auges in den Bindehautsack eines Erwachsenen typischer Trachom hervorgerufen.

Jedenfalls gibt es im männlichen wie im weiblichen Genital-Trakt eine gonokokkenfreie Erkrankung, welche beim Geburtsakte auf den Neugeborenen übertragen werden kann und nach dem Ausfall der Versuche als zum Trachom gehörig angesehen werden muß.

6) **Die freie Initialform der Prowazek'schen Einschlüsse,** von Dr. K. Lindner in Wien.

Die Untersuchung der Einschlüsse in Schnitten — statt in Abstrichpräparaten — liefert Bilder, welche mit der bisherigen Auffassung von der blauen Einschlußmasse als Reaktionsprodukt nicht in Einklang gebracht werden können. Vor dem Auftreten der einzig als parasitäre Gebilde an-

gesehenen roten Körnchen sieht man im Protoplasma der Epithelzellen runde, scharf begrenzte Gebilde, die etwa Kokkengröße besitzen oder noch kleiner sind. Sie liegen in einem Hohlraum des Protoplasma und vermehren sich zusehends durch Teilung. Weiterhin bildet sich mitten in diesen „Initialkörper"-Häufchen eine Masse von fein granulierter Struktur, die Initialkörper treten an die Wand der Einschlußhöhle und verschwinden nach und nach. Sie sind verschieden geformt, man sieht Ring-, Stäbchen-, Biskuit-, Sichelformen. Bei der Vermehrung tritt eine Verlängerung ein, dann folgt eine Art Abschnürung, woraus sofort mit der Teilung zwei ganze völlig runde Gebilde hervorgehen. Sie gehören nicht zu den Bakterien und lassen sich auch nicht in die bisher bekannten Protozoen-Gruppen einfügen.

Wie die Elementarkörper aus den Initialkörpern entstehen, ist nicht mit Sicherheit zu sagen. Vielleicht stellen die Elementarkörper nicht mehr wachstumsfähige dauerhaftere Formen dar. Kulturen der Initialformen sind nicht geglückt. Sie lösen sich in wenigen Minuten in 10%igem taurocholsaurem Natrium.

Jedenfalls handelt es sich bei diesen Gebilden um Parasiten, welche nach dem Stande unsrer Kenntnisse als Erreger des Trachoms angesehen werden dürfen. Ihr Entwicklungsgang bedarf noch weiterer Aufklärung. Das inkonstante, von dem klinischen Verlaufe der Erkrankung unabhängige Vorkommen erschwert die Untersuchungen. Scheer.

II. Klinische Monatsblätter für Augenheilkunde. 1911. Januar.

1) **Die Beziehungen der Gefäß-Erkrankung der Netzhaut zu denen des Gehirns**, von Franz Geis. (Aus der Univ.-Augenklinik Breslau, Prof. Uhthoff.)[1]

Ophthalmoskopisch sicher nachweisbare sklerotische Retinalarterien-Veränderungen, gekennzeichnet durch starke Einscheidungen, Wandverdickungen bis zur Obliteration, event. kombiniert mit Blutungen und Plaques, meist doppelseitig, sind Teil-Erscheinungen einer Gehirngefäß-Erkrankung, die in der Regel zu Schlag-Anfällen führt, so daß ihnen gewöhnlich eine ernste prognostische Bedeutung zuzuschreiben ist. Aus dem Bilde des plötzlichen Verschlusses der Zentralarterie oder eines ihrer Äste können wir auf arteriosklerotische Retinalarterien-Erkrankung in der Regel dann schließen, wenn sich bei Patienten über dem 40. Lebensjahre keine andre Ätiologie, vor allem kein Herzfehler, nachweisen läßt. In diesen Fällen ist dann dem ophthalmoskopischen Bilde fast die gleiche prognostische Bedeutung zuzuschreiben, wie den sichtbaren sklerotischen Retinalarterien-Veränderungen; nur treten manchmal die Schlag-Anfälle etwas später auf. Aus dem im jugendlichen Alter bis gegen das 39. Jahr und dem im Alter über 40 Jahren auftretenden plötzlichen Gefäßverschluß bei Nachweis eines Herzfehlers ist dagegen keine sichere Prognose zu stellen. Syphilitische Netzhautarterien-Veränderungen sind selten und besitzen nicht die prognostische Bedeutung wie die arteriosklerotischen. Die Venenthrombose ist nur in 40—50% als Vorläufer einer Hirngefäßsklerose aufzufassen, die manchmal sogar erst nach mehreren Jahren zu Schlag-Anfällen führen kann. In den übrigen 50% dagegen ist sie als eine lokalbleibende Gefäß-Erkrankung anzusehen. Selbst wenn sonstige allgemein arteriosklerotische Erscheinungen, wie auch Eiweiß im Urin, vorkommen; kann aus ihr keine sichere Prognose gestellt werden, da nur in

[1] Nach 250 F., die bis zum Tode, oder wenigstens 5 Jahre, beobachtet werden konnten, zum Teil mit anatomisch-mikroskopischen Befunden.

80%, zuweilen erst nach vielen Jahren, Schlag-Anfälle auftreten; 20% dagegen gesund bleiben. Nur wenn sich sonstige sichere Zeichen von Sklerose der Retinal-Arterie oder Zentral-Arterie nachweisen lassen, ist sie ein Zeichen vorhandener oder bald eintretender Sklerose der Hirngefäße, die zu Schlaganfällen führt. Von prognostischer Bedeutung kann von diesem Gesichtspunkt aus gelegentlich die mikroskopische Untersuchung eines event. wegen Glaukom enukleierten Auges sein, wenn sich nachweisbare, primäre, sklerotische Veränderungen der Arterien ergeben. Die Sklerose der Chorioidealgefäße gestattet uns keinen Rückschluß auf die Hirn-Arterien. Netzhautblutungen bei Arteriensklerose, Diabetes und chronischer Nephritis sind meist Vorläufer von Hirnblutungen oder seltener Erweichungen, die allerdings erst nach Jahren auftreten können. Die Prognose quoad vitam braucht dabei gar nicht ungünstig zu sein. Die gleiche prognostische Bedeutung besitzen die Netzhautblutungen, die bei Ausschluß jeder andren Ätiologie als arteriosklerotisch aufzufassen sind, mit Ausnahme der rezidivierenden jugendlichen Glaskörper- und Netzhautblutungen, deren Ätiologie noch im Dunkeln liegt. Geringere allgemein prognostische Bedeutung kommt jedoch isolierten Makula-Blutungen zu, die sowohl im mittleren wie im höchsten Lebensalter eine rein örtliche Erkrankung sein können, sowie präretinalen Blutungen, die nicht stets aus Netzhautarterien zu stammen brauchen. Netzhautblutungen bei Lues besitzen keinen allgemeinen prognostischen Wert. Von Wichtigkeit ist bei Netzhautblutungen eine Untersuchung des Blutdrucks; eine Erhöhung desselben darf meist als ein ernstes prognostisches Zeichen angesehen werden. Die ungünstige Prognose quoad vitam weist die Retinitis albuminurica auf, die in der Regel ein Zeichen des baldigen Todes ist. In einem Drittel der Fälle treten Schlaganfälle auf. Von ihr kann unterschieden werden die isolierte Netzhautblutung bei chronischer Nephritis, die viel häufiger Vorläufer von Hirnblutungen sind, bei denen aber die Prognose quoad vitam nicht so schlecht ist. Nicht ungünstig zu beurteilen ist der Nachweis von Eiweiß im Urin bei einer Venenthrombose, die ja schon durch die geringfügigsten pathologischen Veränderungen bedingt sein kann. Eine andre prognostische Bedeutung wie den isolierten Netzhautblutungen bei Diabetes, die meistens Vorläufer von Gehirn-Apoplexien sind, besitzt die Retinitis diabetica, bei der nur wie bei der Retinitis albuminurica in einem Drittel bis zur Hälfte der Fälle Schlaganfälle auftreten. Ihre Prognose quoad vitam ist günstiger, wie die der Retinitis albuminurica, insofern als die Hälfte aller Patienten innerhalb 2—3 Jahren zum Exitus gelangen. Die Glaskörperblutungen besitzen nicht die wichtige prognostische Bedeutung, wie die Blutungen aus den Retinalarterien.

---

2) **Über die Bedeutung der Tuberkulose in der Ätiologie der intraokularen Hämorrhagien und der proliferierenden Veränderungen in der Netzhaut, besonders über Periphlebitis retinalis bei Tuberkulösen,** von Th. Axenfeld und W. Stock.

Nach den Verff. gibt es eine hämorrhagische Form der Augentuberkulose. Vielleicht sind die bis jetzt noch dunkeln Glaskörper-Hämorrhagien und die Retinitis proliferans, vielleicht auch noch andre hämorrhagische Netzhauterkrankungen auf Tuberkulose zurückzuführen.

---

3) **Zur Therapie der Eisensplitter in der Linse,** von A. Elschnig.

Bei jeder frischen Eisensplitter-Verletzung der Linse, wo die Kapsel-

wunde voraussichtlich noch offen ist, muß die sofortige Extraktion durch die vordere Kapselwunde vorgenommen werden. Ist die Einschuß-Öffnung in der vorderen Linsenkapsel bereits geschlossen; so empfiehlt sich die sofortige Extraktion des Eisensplitters durch eine operative Kapselwunde in die vordere Kammer. Bei in der Linse dicht an der vorderen Linsenkapsel eingeheilten kleinen Eisensplitter läßt man, wenn voraussichtlich der Eisensplitter schon von einer neugebildeten Kapselschwarte umschlossen ist, denselben unberührt.

---

4) **Zur Morphologie der Cataracta senilis,** von A. Elschnig.

Die Rindenstare ohne Kerntrübung zerfallen in die subkapsularen und die supranuklearen Rindenstare. Zu den Nuklearstaren ist als häufiger Beginn die Kernsklerose hinzuzurechnen. Beide Starformen müssen als nicht stationäre Formen angesehen werden, die in irgend einem Zeitpunkte in den eigentlichen Altersstar oder senilen Fötalstar mit seinen regressiven Metamorphosen übergehen. Endlich gehört hierher noch die Cataracta brunescens sive nigra.

---

5) **Bemerkenswerter Fall von Melanosarkom der Papille,** von A. Vasquez-Barrière.

Verf. berichtet über einen Fall von melanotischem Sarkom der Sehnervenpapille. Wahrscheinlich hat der Tumor im vorderen Teil des Sehnerven seinen ursprünglichen Sitz gehabt und sich dann nach der Richtung des geringsten Widerstandes durch das Sklералloch in des Augeninnere verbreitet.

---

6) **Die gruppierte Pigmentation des Augengrundes,** von Niels Hoeg.

In 4 Fällen fand Verf. eine eigentümliche Pigmentation des Augengrundes. Dieselbe erschien als eine über einen größeren oder kleineren, in der Regel sektorenförmigen Teil des Augengrundes ausgebreitete Ablagerung scharf begrenzter, schwarzer oder grauschwarzer Pigmentflecke, die eine ausgesprochene Anordnung zu Gruppen zeigten. Andre Veränderungen im Augengrunde bestanden nicht. Einen Einfluß auf die Funktion des Auges übten sie nicht aus. Es handelte sich wahrscheinlich um eine im frühesten Stadium der Entwicklung des Auges entstandene Anomalie, wohl um eine Unregelmäßigkeit in der Bildung des Pigmentepithels.

---

7) **Über die Verwendung von Resorcin bei der Behandlung der chronischen Conjunctivitis,** von Paul Knapp.

Verf. empfiehlt bei chronischen Konjunktiviten die Einträuflung einer 2—3%igen Resorcinlösung, 2—3 mal täglich.

---

8) **Zur Behandlung der Keratitis dendritica,** von Paul Knapp.

Verf. wandte mit Erfolg die Kauterisation der erkrankten Partie mit der Glühschlinge an.

---

9) **Weitere Gesichtspunkte zur Frage der Palliativ-Trepanation bei Stauungspapille,** von Eugen v. Hippel.

Es ist unzulässig, Patienten, die unter allgemeinen Hirndruck-Symptomen leiden, so lange mit indifferenten Methoden zu behandeln, bis das Sehvermögen verfällt. Die frühzeitige Feststellung und chirurgische Behandlung der Stauungspapille muß viel häufiger stattfinden, als es bisher der Fall war.

---

10) **Ein Beitrag zur Wirkung von Ehrlich-Hata 606 bei Augenkranken,** von G. Tobias.

In einem Falle, wo wegen eines Schankers an der Unterlippe Ehrlich-Hata intravenös injiziert war, trat nach 8 Tagen in der Macula lutea eine dunkelbraune Pigment-Ablagerung auf, die sich nach der Peripherie allmählich verlor. Ganz an der äußeren Peripherie des Hintergrundes fanden sich kleine, alte, chorioiditische Herde. Später bildeten sich um die Papille noch weitere, rundliche, rötliche und mattgelbe Herde, die von einem Pigmentsaum umgeben waren. Horstmann.

III. Ophthalmology. 1910. Juli.

1) **A suggestion for an operation for chronic glaucoma,** by Dr. Denig.

Verf. schlägt vor, einen senkrechten schmalen Bindehautlappen, vom Hornhautrand bis zum Äquator zu bilden, um ihn durch einen schmalen Knopfloch-Spalt dicht unter dem oberen Hornhautrand wie eine Schleife zu knüpfen, um so eine dauernde Filtration zu erreichen. Er hat die Operation in vier bereits blinden Fällen chronischen Glaukoms lediglich zur Beseitigung der neuralgischen Schmerzen gemacht. Auch bei Kataraktfällen, wo eine expulsive Hämorrhagie zu fürchten ist, bei gewissen Fällen von Staphylom und Keratoconus glaubt er sie indiziert.

---

2) **Glaucoma after the extraction of cataract.**

3 Artikel von Burton Chauce, S. D. Risley und Harold G. Goldberg. Letzterer bringt einen histologischen Befund, die andren klinische Betrachtungen von bekanntem Zusammenhange.

---

3) **Some things that have happened to me in my operative career,** by J. H. Claiborne.

Allerhand Erfahrungen und Erlebnisse bei Star-Operationen.

---

4) **The treatment of congenital argamblyopia,**[1] by W. L. Phillips.

Der Astigmatismus als die hauptsächlichste Ursache der einseitigen Amblyopien soll möglichst frühzeitig korrigiert und durch frühzeitige Übung die Sehschärfe gefördert werden.

---

5) **Facts, old and new, about the lacrimal apparatus,** by Dr. E. E. Blaauw in Buffalo.

---

6) **Supraorbital neuralgia. — Two cases,** by Dr. J. J. Dowling.

Verf. fand als Ursache einer hartnäckigen Supraorbital-Neuralgie in dem einen Falle im Foramen supraorbitale eine knochenharte kleine Geschwulst, die aus einem um einen Haarfollikel herum formierten kalkig degenerierten Sack bestand. Nach seiner Entfernung sistierte der Schmerz für immer. Im zweiten Falle hatte eine traumatische Knochenspaltung im Bereich des Foramen supraorbitale stattgefunden, das mit einer Callus-Masse verengt war. Als mit Meißel eine Kerbe geschlagen war und ein Stückchen des Nerven reseziert wurde, trat Heilung ein.

---

7) **Notes on some cases of trauma of the eye,** by Rich. Kerry.

1. Blutfärbung der Kornea. 2. Blutfärbung des Glaskörpers. 3. Fortbestand der Lichtperzeption nach fast vollständiger Zerstörung des Auges.

---

[1] Von ἀργός, unabhängig, — statt „Ambly. ex anopsia".

8) **Repair of the cornea,** by F. H. Koyle.

Bindehautlappen-Überpflanzung zur Deckung einer fast ein Drittel der Hornhaut einnehmenden traumatischen Descemetocele. Nachträgliche Drucksteigerung und schließliche Besserung durch Sclerotomia posterior. Künstliche Pupillenbildung stand noch aus.

---

9) **A rare anomaly of the inferior central vein of the retina,** by Dr. C. A. Bahn. (Mit Abbildung.)

---

10) **Report of a case of epibulbar sarcoma,** by C. A. Veasey.

Bei einer 40jährigen Frau entstand an der Stelle eines 24 Jahre vorher stattgehabten penetrierenden Trauma ein epibulbäres Sarkom, dessen wiederholte Exzision immer wieder von Rückfällen gefolgt war, bis die 6 Jahre nach der ersten Feststellung erfolgte Enukleation anscheinend dauernde Heilung (vorläufig für 16 Monate) brachte.

---

11) **On a plagiarized text book of ophthalmology — an historical investigation,** by Prof. Hirschberg.

Vgl. das Original im Centralbl. f. Augenheilk., Januar 1910.

Oktober.

1) **Recurrent tubercular choroiditis,** by Dr. Carl Koller.

Die rezidivierende tuberkulöse Aderhaut-Entzündung kommt nach Verf. viel häufiger vor, als gemeinhin angenommen wird, und verdient als klinisches Bild für sich gezeichnet zu werden. An der Hand von 3 charakteristischen Fällen zeigt er als gemeinsame, für das Wesen der Tuberkulose bestimmende Symptome und Anzeichen ihr Vorkommen bei sonst gesunden jungen Menschen, die Rückfälligkeit des Prozesses, eine ganz charakteristische Gruppierung der Herde in einer Linie, das Auftreten von Präzipitaten und Glaskörper-Trübungen im frühen Stadium, eine intensive Schwellung des Opticus; ferner das gänzliche Schwinden aller Sehstörungen im regressiven Stadium, die kreisförmige oder ovale Gestalt der älteren Herde und ihre Größenausdehnung und Pigmentierung. Daß es sich wirklich um Tuberkulose handelt, leitet Verf. aus der Tatsache der allgemeinen großen Verbreitung tuberkulöser Herde ab, aus der ophthalmoskopischen Identität der Herde mit den bekannten akuten Fällen, aus dem gelegentlich möglich gewesenen Nachweis von Tuberkelbazillen im Kammerwasser, aus der lokalen Reaktion nach Tuberkulin-Injektion und der bekannten Gruppierung der Herde, wobei sich die neue Herdbildung an den Rand oder in die Nachbarschaft der älteren Narben anreiht.

---

2) **A case of Sarcoma of the optic disk,** by G. D. Murray.

Das ophthalmoskopische Bild bei dem 60jährigen Patienten zeigte eine der Mitte des Opticus anhaftende, kreisrunde Cyste, die sich nicht zu bewegen schien. Die Autopsie ergab ein Kleinspindelzellen-Sarkom.

---

3) **The difficulty sometimes met with in the diagnosis of a subretinal mass,** by Rob. L. Randolph.

Diagnose schwankend zwischen tuberkulöser oder einfacher pigmentöser Choroiditis und Leukosarkom. Wassermann und Pirquet negativ. Durchleuchtung ohne Nutzen.

---

4) **Congenital dislocation of the lacrymal gland,** by L. W. Jones.
Zurzeit bei dem 10jährigen Mädchen nur sichtbar beim Umstülpen des Oberlids.

---

5) **Orbital oedema, with proptosis, resulting from auto-intoxication; a case,** by H. M. Becker.
Die Diagnose der Auto-Intoxikation konnte bei dem 12jährig. Mädchen aus der Anamnese und einer ausgesprochenen Indikan-Reaktion mit Sicherheit gestellt werden, während eine andre Ätiologie nicht gefunden werden konnte. Eine gründliche Ausspülung des Intestinaltractus beseitigte alle mit der Erkrankung einhergehenden Hirn-Erscheinungen. Von dem ursprünglich kompleten Ödem und starken Exophthalmus blieb schließlich ein dick hypertrophisches Unterlid-Ödem zurück, zu dessen Beseitigung das Messer gebraucht werden mußte.

---

6) **On the different prism tests with presentation of a series of prisms arranged on an circular disc,** by Dr. Lucien Howe.
Verf. hat auf einer Art Recoss-Scheibe, wie beim Augenspiegel, einen Satz kleiner Prismen vereinigt, deren Basis sämtlich nach einer Richtung liegen. Der Handgriff, auf dem ein kleines Pendel die senkrechte Lage anzeigt, kann nach Belieben gehalten werden, so daß die Basis des Prisma jeweils nach innen, außen, oben oder unten zeigt. So lassen sich leicht die dynamischen Verhältnisse der Augenmuskel, das Maximum und Minimum der Abduktion, Adduktion usw. prüfen. Der kleine Apparat hat in der Tasche Platz.

---

7) **A device and method for developing the art of writing without the use of the eyes,** by J. N. Rhoads.
Für Leute, die ohne hinzusehen schreiben müssen, sei es zur Schonung ihrer Augen oder aus Unfähigkeit, die Augen zu gebrauchen, in Bettlage oder unterwegs im Wagen u. s. hat Verf. einen kleinen Kasten mit zwei Rollen konstruiert, über die das Blatt Papier hinweggeführt wird, so daß die Kontrolle beim Schreiben ohne die Augen ausgeübt werden kann.

---

8) **A critical study of the ocular asymmetry of the formosan savage,** by Charles A. Oliver.
Eine anatomisch-ethnologische Studie über den Schädel- und Gesichtsbau bei den Wilden auf Formosa.

---

9) **Some impressions on certain eye affections of the negro, as compared with the white man,** by James L. Minor.
Eine 25jährige Praxis in Memphis hat den Verf. folgendes gelehrt: Refraktionsfehler unter den Negern sind halb so häufig wie bei den Weißen. Myopie zeigte sich gar nicht. Normale Sehschärfe fand sich $2^1/_2$ mal so oft, das hing wohl mit der relativen Seltenheit von höheren Graden des Astigmatismus und der Hypermetropie zusammen. Ebenso selten sah er Presbyopie und Muskelinsuffizienzen; Strabismus nur zwei Mal, außerhalb der Praxis. Verhältnismäßig häufiger traf er Glaukom an, von dem er 3—4 Fälle im Jahre behandeln mußte. Trachom zeigte sich nur bei den Weißen. Bei der Gonorrhoe der Erwachsenen sowohl wie der Neugeborenen schien der Charakter der Krankheit weniger heftig und die Hornhaut-Komplikationen

---

seltener. Iritis ist dank der Verbreitung der Syphilis sehr häufig, aber nicht so heftig und gefährlich.

---

10) **Vision and the menopause**, by J. A. Kiehle.

Die Augenstörungen im Climacterium sieht Verf. als rein funktionelle, von der umgestalteten Zirkulation und sympathischen Nerven-Einflüssen abhängige an, ähnlich wie die rein physiologische Erscheinung der Presbyopie.

---

11) **Ocular signs frequently associated with vasomotor disturbances**, by Howard F. Hansell.

Unter die vasomotorischen Augenstörungen, analog der flüchtigen Hautrötung, den cyanotischen Fingernägeln, den feuchten, kalten Händen, der Tachycardie, Darmneurose usw. rechnet Verf. die venöse Hyperämie der Netzhaut, das Stellwaag'sche Zeichen, das Graefe'sche Symptom, das Zittern der Lider, die Pigmentierung der Lidhaut, die Pupillendifferenz; ferner, als seltener, das Herabhängen eines oder beider Lider, teilweise und intermittierend, den partiellen Verlust der Konvergenz, Orbicularisкrampf, soweit sie nicht etwa durch lokale Ursachen bedingt sind.

---

12) **Clinical remarks on 348 cases of injury to the eyes**, by Gaylord C. Hall.

Januar 1911.

1) **An „unlearnable" vision test card for use in the naval service**, by Surgeon E. J. Grow.

Um das Auswendiglernen der Sehproben-Buchstaben zu verhüten, verwendet Verf. einen transportablen, elektrisch beleuchteten Kasten, in dem die Buchstabenreihen in schmalen Schlitzen einzeln sichtbar gemacht werden.

---

2) **Cyclophoria**, by A. A. Bradburne.

Unter Cyclophoria versteht Verf. die Drehbewegungen, die die Augen um eine sagittale Achse machen, wenn sie, wie beim Lesen, nach unten konvergieren. Bei astigmatischen Augen ist es sehr wichtig, diesen Umstand bei der Verordnung der Zylinder-Gläser nicht zu übersehen. Die Achse der Zylinder, welche für den Blick in die Ferne bestimmt ist, muß für das Nahesehen geändert werden, wenn muskuläre Asthenopie und nervöse Störungen vermieden werden sollen. Mit Hilfe von Prismen kann man die Stellung der Netzhautbilder beider Augen ausprobieren.

---

3) **The etiology, pathology and treatment of concomitant, convergent squint**, by Dr. Lum Emerson.

---

4) **A report on 60 cases of trachoma treated after the Coover method**, by H. H. Martin.

Unter der Coover'schen Methode versteht man das Abreiben der evertierten Lider mit, behufs Sterilisation, in Alkohol getauchten und dann abgebranntem Sandpapier. Verf. hält die Sterilisation für überflüssig, aber eine Nachbehandlung mit Cuprum sulfuricum in den meisten Fällen für empfehlenswert, wenn Rezidive vermieden werden sollen. Sonst sei das Verfahren aber sehr günstig und durch Einfachheit und Kürze ausgezeichnet.

---

5) **An unusual factor in amblyopia,** by F. McKenny Ruby.

Verf. fand als einzige, sehr sonderbare Ursache für eine Amblyopie bei einem 7jährigen Knaben, daß er leidenschaftlich gern auf dem Kopf stand oder an seinen Fersen hing. Erst als ihm diese Akrobaten-Kunststücke verboten wurden, besserte sich das Sehvermögen ganz allmählich.

6) **Treatment of dacryocystitis,** by G. Goldseth.

7) **Traumatic subconjunctival dislocation of cataractous lues in its capsule,** by F. P. Maynard.

Eine überreife braune Katarakt wurde, nachdem sie durch ein Trauma subkonjunktival nach oben disloziert worden war, vom Verf. durch einen einfachen Bindehautschnitt in ihre Kapsel ohne jede Komplikation entbunden.

8) **On the presence of non-inflammatory exsudates in the aqueous humor,** by Burton Chauce.

Bei sonst anscheinend gesunden Augen sah Verf. wiederholt im Kammerwasser oder auf der Linsenkapsel ganz feine granulierte Körperchen, nicht so zahlreich wie bei Uveitiden sonst wahrnehmbar, und oft schon nach 1 bis 2 Tagen wieder resorbiert. Die betreffenden Patienten unterlagen sämtlich gastrointestinalen Störungen und gaben vielfach die Indicanprobe. Niemals waren Zeichen einer Entzündung des Auges vorher oder nachher nachweisbar. Die Körperchen wurden erst nach völliger Erweiterung der Pupille durch Mydriatica sichtbar. Verf. wirft die Frage auf, ob sie durch die mechanische Wirkung der Mydriatica auf die Gefäße der Iris oder durch den plötzlichen Anstieg des intravaskulären Drucks durch die Gefäßwände hindurch austreten, ähnlich wie bei den Nierenglomeruli das Transsudat in den Urin eine temporäre Albuminose erzeuge.

9) **Marginal ring ulcer of the cornea,** by S. H. Brown.

Ein Fall von sichelförmigem Geschwür der Hornhaut mit allen Attributen eines Epitheliom (Ulcus rodens), das sich in der Folge als marginales Ulcus serpens erwies und heilte.

10) **A case of ulcerous scleritis,** by Dr. Henning Rönne in Kopenhagen.

Verf.'s Fall von perforierender Skleritis ist wie der Hirschberg'sche und ein früherer vom Verf. mitgeteilter Fall ätiologisch von den typischen Fällen von Skleritis keineswegs verschieden, sondern wahrscheinlich ebenfalls rheumatischen Ursprungs. Von Tuberkulose fand sich nirgends eine Spur. Die Ulzeration stelle das Resultat einer Nekrose dar.

11) **Electrolysis in the treatment of indolent ulcers and fistulae of the cornea,** by F. Cornwall.

Viel mehr als die Galvanokausis empfiehlt Verf. die Anwendung der Elektrolyse bei indolenten Hornhautgeschwüren. Mit einer in geeigneter Weise abgebogenen, sehr feinen Nadel und einem schwachen Strom von etwa $^1/_2$ M. A. hat er bisweilen in einer einzigen Sitzung wunderbare Erfolge erzielt.

12) **A note on anterior chamber irrigation after cataract extraction,** by E. T. Smith.

Vgl. das Referat über Ophthalm. Review, November 1909.

13) **Rupture of the chorioid,** by George F. Keiper.

---

14) **A case of spasm of the retinal arteries,** by H. D. Bruns.

Der Spasmus der Netzhautarterien in Verf.'s Falle hätte eine Embolie der Zentralarterie vortäuschen können, wenn er nicht beiderseitig gewesen wäre. Es handelte sich um ein zartes anämisches Mädchen mit neuropathischer Veranlagung, das an Krämpfen, passagärer Albuminurie und Amenorrhoe gelitten hatte. Der Zustand besserte sich, die eine Papille blaßte etwas ab.

---

15) **Spontaneous thrombosis of the central vein of the retina following parturition,** by Aaron Brav.

---

16) **Vaccine and serum therapy in ocular tuberculosis,** by G. S. Derby.

Nach einer historischen Übersicht der Tuberkulin-Behandlung seit Koch's erster Publikation im Jahre 1890 gibt Verf. eine tabellarische Zusammenstellung von 30 eignen Fällen von Sklerokeratitis, Keratitis interstitialis und Keratoiritis. Im ganzen hält er die Erfolge für günstig, aber doch nicht immer für so überzeugend, daß man nicht auch mit andren Methoden dasselbe in derselben Zeit hätte erreichen können.

---

17) **Abner W. Calhoun.** Ein Nekrolog, von H. V. Würdemann.

Peltesohn.

Vermischtes.

Thomas Reid, M. D., L. L. D.,
geboren 1830, gestorben am 23. März 1911.

Thomas Reid kam als Kunsttischler-Lehrling nach Glasgow, folgte aber einem höheren Ideal, studierte Medizin und gewann den Doktor 1857. Dann studierte er eifrigst Mikroskopie, sowie Augenheilkunde 1861 unter George Rainey und William Anderson, wurde 1862 jüngerer Assistent, 1865 Assistent, 1867 Surgeon in der Augenklinik zu Glasgow, 1884 Senior Surgeon, ein Titel, den vor ihm Rainey und der berühmte William Mackenzie geführt. Im Jahre 1900, nach fast 40jähriger Beschäftigung mit der Augenheilkunde, nahm er seinen Abschied.

Im Jahre 1869 war Reid zum Waltonian Lecturer in Glasgow, als Nachfolger von George Rainey, ernannt worden; er selber erhielt aber keinen Nachfolger.

Das Bild, welches unsern Lesern willkommen sein wird, verdanke ich Herrn Kollegen Sydney Stephenson, dem Herausgeber von The Ophthalmoscope.

Von Read's Leistungen ist besonders das Hand-Ophthalmometer bekannt. Als ich ihn 1879 in seiner Anstalt besuchte, gab der freundliche und bescheidene Kollege mir ein Exemplar mit, um in aller Muße mich

damit einzuüben: ich habe es vielfach gebraucht, bis das Instrument von Javal mir zur Verfügung stand.

Längere Zeit verweilte Reid in Turin und gewann eine solche Verehrung für unsren Kollegen Prof. Reymond, daß er eine bedeutende Stiftung für dessen Klinik machte, wofür die Universität von Turin, die dortige

Akademie der Medizin sowie der König von Italien ihm großen Dank erwiesen haben.

Der Gattin unser tiefempfundenes Beileid, dem Verstorbenen ein ehrendes Angedenken. H.

2) Der Tod hat schmerzliche Lücken in die Reihen der Fachgenossen gerissen, namentlich in den Vereinigten Staaten.

Wir beklagen den Verlust von H. Knapp, Charles J. Kipp, Adolph Kraemer, von deren Verdiensten das Centralblatt schon berichtet hat; wir beklagen ferner den Tod von Oliver, Connor, Gradle und Hibbard.

3) Dr. Chas. Oliver zu Philadelphia, Arzt an Mills Eye Hospital, der mit Norris und zahlreichen Mitarbeitern (auch deutschen) das amerikanische System of Diseases of the Eye herausgegeben und wertvolle Arbeiten über Farbenblindheit, über augenärztliche Diagnose der Nerven-Krankheiten,

über Augen-Verletzungen und über Therapie der Augenkrankheiten veröffentlicht und noch 1906 erfolgreich an den Arbeiten der augenärztlichen Sektion zu Oxford sich beteiligt hat, ist am 8. April an Urämie verstorben. Wer ihn gekannt, wird ihm ein freundliches Andenken bewahren.

Dr. Chas. Oliver.

4) Leartus Connor, zu Detroit, Mich., starb am 16. April plötzlich, im 68. Lebensjahre, an Hirnblutung. Am 24. Februar hatten seine Kollegen ein Fest zum 40. Jahrestag seiner Praxis in Detroit gegeben. Dr. Connor war Prof. der Augen- und Ohren-Heilkunde am Detroit medical College gewesen und hatte zahlreiche Ehrenämter bekleidet, z. B. das des president of the American Academy of Medicine. Connor war ein liebenswürdiger, jovialer Herr, der in den Diskussionen (z. B. der American med. Assoc. 1905 zu Portland) den Standpunkt des praktischen Therapeuten vertrat, wozu er als ehemaliger Lehrer der Chemie, der Physiologie und der inneren Medizin besonders befähigt war.

5) Henry Gradle, 1856 zu Frankfurt a. M. geboren, war früh nach den Vereinigten Staaten gekommen, erwarb 1874 seinen Doktor zu Chicago, praktizierte daselbst als Augen- und Ohren-Arzt und lehrte diese Fächer in der Northwestern-University. Ein trefflicher Bürger der Vereinigten Staaten, hat er stets Liebe zur alten Heimat, die er oft besuchte, und aufrichtige Bewunderung deutscher Wissenschaft bewahrt und kundgegeben. Jeder deutsche Fachgenosse, der ihn in Chicago aufgesucht, wird seine Freundlichkeit rühmen.

Auf dem X. internationalen Kongreß zu Berlin (1890) hat er sich an den Diskussionen über Schielen beteiligt (Centralbl. f. Augenheilk. 1890, S. 127), auch wertvolle Beiträge zur Augenheilkunde geliefert: Iris-Bewegung (Chicago Journ. of nerv. and ment. diseases, 1875). Ciliarmuskel und Astigmatismus (Centralbl. f. Augenheilk. 1879, S. 161). Ciliarmuskelkrampf (ebendas. 1881, S. 530). Augenkr. und Heufieber (ebendas. 1886, S. 256). Zusammenhang zwischen Nasen- und Augenleiden (ebendas. 1887, S. 201). Über Behandlung der Blepharitis (ebendas. S. 112). Über das ursächliche Verhalten von Nasenkrankheiten zu Augenleiden (ebendas. 1892, S. 425). Über Tränenleiden (ebendas. 1893, S. 373). Über umschriebene Aderhaut-Entzündung (ebendas. S. 467). Über Frühjahrs-Katarrh (ebendas. 1896,

S. 317 und 1906, S. 369 und 436). Über Astigmatismus (ebendas. 1897, S. 281). Über Embolie der Makular-Arteriolen (ebendas. S. 447). Medizinische Diagnose durch Augensymptome (ebendas. S. 601). Asthenopie (ebendas. S. 627). Traumatische rekurrierende Keratitis (ebendas. 1898, S. 618). Über Hornhaut-Trübung und Lupen-Vergrößerung (ebendas. 1899, S. 19). Augen-Verband (ebendas. 1901, S. 395). Subconjunctivitis (ebendas. 1903, S. 118). Große Salicyl-Gaben bei entzündlichen Augenkrankheiten (ebendas. S. 245). Orbital-Plastik (ebendas. 1907, S. 330). Neurit. opt. intracran. (ebendas. 1908, S. 242). Intraokulare Erkrankung infolge von Eiterung einer Nasen-Nebenhöhle (ebendas. 1909, S. 20—213).

Ein schweres organisches Leiden (Karzinom der Blase, zunächst und für viele Jahre erfolgreich von Nitsche in Berlin operiert), ertrug H. Gradle mit Philosophie und selbst mit Humor; aber schließlich ist er doch daran zu Santa Barbara in Süd-Kalifornien, wo er den Winter zubrachte, am 9. April 1911 gestorben. Ehre und Liebe seinem Andenken!

6) Dr. William E. Hibbard, ein sehr bekannter Augenarzt zu Pasadena in Süd-Kalifornien, dessen persönliche Bekanntschaft ich 1905 zu Los Angelos gemacht, ist vorzeitig durch einen Unglücksfall (nächtliche Feuersbrunst) verstorben.

7) Dr. Albert R. Baker, Prof. der Augenheilkunde am College of Physic. and Surgeons zu Cleveland (Ohio), von seiner Studien-Reise durch Europa vielen Fachgenossen noch erinnerlich, sehr verdient um die ärztliche Beaufsichtigung der Schulkinder, ist am 5. April d. J. nach längerer Krankheit in Cleveland verstorben. H.

8) Dr. Chaillous ist, als Nachfolger von Trousseau, zum Arzt an Quinze-Vingts ernannt worden.

Augenärzte (Ophtalmologistes) an den Pariser Hospitälern sind für 1911—1912: Monthus, am Hôp. Cochin, Poulard am H. Beaujon, Morax am H. La Riboisière, wo vor einem Menschenalter Ph. Panas wirkte, dem diese ganze Bewegung zu danken ist, Rochon-Duvigneaud am H. Laennec, Terrien am H. des Enfants-Malades.

Bibliographie.

1) Über die Reklination des grauen Stars, von Dr. Georg Levinsohn. (Berliner klin. Wochenschr. 1911. Nr. 6.) Verf. führte die Operation bei zwei schwer geisteskranken Frauen aus. Wegen der Demenz konnte eine Sehprüfung nach der Operation nicht vorgenommen werden, jedoch zeigten sich die erfreulichen Folgen in einer Herabsetzung des Aufregungszustandes. Zurzeit erscheint die Reklination nur im Notfalle gerechtfertigt, nämlich da, wo von jeder andren Star-Operation sonst Abstand genommen werden muß.

2) Ein Fall von Tränendrüsen-Tumor, von Karl Boettger. (Inaugural-Dissertation. Berlin, 1910.) Der Tumor bei der 30jähr. Patientin war kleinwalnußgroß, von einer bindegewebigen Kapsel umgeben, die mit Lymphocyten durchsetzt war. Das mikroskopische Bild ist das eines Chondrosarkoms.

3) Zur Jodbehandlung bei der Basedow'schen Krankheit, von San.-Rat Dr. Ohlemann. (Berliner klin. Wochenschr. 1911. Nr. 9.) Verf., der selbst an Basedow-Erkrankung leidet, ist der Meinung, daß man auf nichtoperativem Wege auch mit kleinen und kleinsten Dosen Jod Re-

sorption und Kleinerwerden einer Basedow-Struma in geeigneten Fällen erreichen kann, doch nur langsam und allmählich, da jede Beschleunigung durch größere Dosen, infolge zu rascher Resorption, unerwünschte Wirkungen nach sich ziehen muß.

4) Beiträge zur Klinik der orbitalen Komplikationen bei Erkrankungen der Nebenhöhlen der Nase, von Dr. Curt Cohen und Dr. Fr. Reinking. (Beiträge zur Augenheilkunde. 78. Heft.) Verf. veröffentlicht die Krankengeschichten von 25 Fällen, die Beziehungen der Nebenhöhlen der Nase zu der Orbita und dem Sehnerven zeigen. Nach dem Material der Verf. zu schließen, kämen auf etwa 3000 Augen-, Ohren- und Nasenkranke ein Fall von orbitaler Komplikation einer die Nasennebenhöhlen befallenden Eiterung. Im Anschluß an die ausführlich mitgeteilten Krankengeschichten bespricht Verf. die verschiedenen Arten, in denen sich die Orbita an den eitrigen Erkrankungen der Nebenhöhlen beteiligen kann. 1. Kann eine einfache, nicht abszedierende Periostitis der Orbita sich einstellen. 2. Können Abszesse entstehen, die meist nach kariöser Zerstörung der die Orbita begrenzenden Nebenhöhlenwand subperiostal sich bilden, oder 3. betrifft die Entzündung in Form der Phlegmone das gesamte Zellgewebe der Augenhöhle, oder aber es kann 4. durch Dilatation der Nebenhöhlen, durch Mukocelenbildung, zu Einengung der Orbita und Verschiebung des Bulbus kommen. Alle diese Prozesse können auch nebeneinander auftreten, wie dies bei dem vorliegenden Material einige Male der Fall war. Unter Berücksichtigung der vorliegenden Literatur versucht Verf. leitende Gesichtspunkte für die Diagnosenstellung und die Therapie zu gewinnen.

5) Bemerkung zur Prüfung der Pupillar-Lichtreaktion, von H. Oppenheim. (Neurolog. Centralbl. 1911. Nr. 7.) Verf. fand unter den neuropathischen Individuen einige, bei denen auf den elektrischen Lichtreiz keine Pupillenverengerung erfolgte, während sich die Pupillen gleich darauf bei Tageslicht prompt zusammenzogen. Verf. meint, daß die plötzliche Blendung als Schreck eine emotionelle Erweiterung der Pupille hervorruft, und daß durch diese psychische Reaktion die normale Reflexbewegung kompensiert wird.

6) Weitere klinische und anatomische Mitteilungen über das Fehlen der Wahrnehmung der eigenen Blindheit bei Hirnkrankheiten, von Prof. Dr. Emil Redlich und Dr. G. Bonvicini. (Neurolog. Centralbl. 1911. Nr. 6.) In den veröffentlichten Fällen, deren interessante Krankengeschichten ausführlich beschrieben und im Original nachgelesen werden müssen, handelt es sich um eine beiderseitige Occipitallappen-Erweichung und allgemeine Hirn-Atrophie. Fritz Mendel.

7) The Argyll Robertson Sign in Cerebral- and Spinal-Syphilis, by J. Michell Clarke. (Brit. med. Journ. 1911. 11. Februar.) Das Argyll Robertson'sche Pupillen-Phänomen muß man als eine Art selektiver Giftwirkung auf das Zentralnervensystem betrachten, in dem Sinne, daß eine spezielle Gruppe von Neuronen, die eine bestimmte und beschränkte Funktion beherrschen, davon betroffen und außer Tätigkeit gesetzt wird; ganz ähnlich wie das diphtherische Toxin gerade auf den Akkommodationsapparat wirkt. Bei einer Analyse von 48 Fällen von Hirnsyphilis und 21 Fällen von spinaler Syphilis fand nun Verf. nur 2- bzw. 3 mal das Argyll Robertson'sche Zeichen ausgesprochen, von einseitigem Verlust der Lichtreaktion abgesehen, der ja lokale Ursachen haben kann und nicht eigentlich unter dem Robertson'schen Symptom verstanden werden darf. Das

Symptom ist also keine Erscheinung der reinen cerebrospinalen Lues, sondern ein parasyphilitisches. Der Kontrast zu Tabes und Paralyse, wo das Symptom in mehr als 70% beobachtet wird, beweist das ohne weiteres. In frischen Fällen kann man bei energischer Behandlung mit Queksilber die Wiederkehr des verlorenen Pupillenreflexes bisweilen erwarten. Vereinzelt hat man das Symptom auch bei Cysten des III. Ventrikels, bei Tumoren des Thalamus opticus, die sich bis zu den Corpora quadrigemina erstreckten, bei Opticus-Atrophie, nicht aber bei Neuritis optica festgestellt.

Peltesohn.

8) Über das lokale direkte Einwirken der Schwefelthermen auf das Auge, von Prof. Dr. S. Klein (Bäringer) in Wien. (Zeitschr. f. Balneologie. 1910. Nr. 16.) Über das lokale direkte Einwirken der Schwefelthermen auf das Auge berichtet Verf. folgendes: Das Schwefelthermalwasser kann als Augen-Tropf- oder Spülwasser bei leichten akuten und chronischen Bindehautkatarrhen verwendet werden, bei intensiveren akuten Bindehautkatarrhen erweist sich dasselbe als zu schwach; Bindehautkatarrhe mit starker Injektion der Augapfelbindehaut, mit Ciliarreizung oder mit Hornhaut-Infiltraten müssen als eine Kontra-Indikation für die Badekur überhaupt betrachtet werden; die Badekur muß unterbrochen werden. Bei Keratoconjunctivitis phlyctaenulosa mit reizlosem Verlauf, ohne Ulzerationen an der Hornhaut steht dem Schwefelbadegebrauch nichts im Wege, die Schwefeltherme kann bei diesen Erkrankungen sogar als Augen-Tropfwasser verwendet werden. Hornhautgeschwüre aber und stärkere Ciliarreizung verbieten den Gebrauch des Schwefelbades; für entzündliche Erkrankungen der Augenlider ergeben sich die gleichen Gesichtspunkte. Bei akuten Entzündungen im vorderen Augapfel-Abschnitte ist die absolute, bei chronischen die fakultative Kontra-Indikation des Schwefelbades die Hauptsache. Bei tiefliegenden Erkrankungen des Auges ist die lokale Wirkung des Schwefelbades mit Beziehung auf das Augenleiden ganz gleichgültig.

9) Über die Ursachen des Flimmerskotoms und seine Behandlung, von Dr. A. Pichler, Augenarzt in Klagenfurt. (Wiener klinische Wochenschr. 1911. Nr. 2.) Auf Grund einer Zahl von Beobachtungen kommt Verf. zu dem Schlusse, daß sich das Flimmerskotom auf der Basis einer in ihrem Wesen uns bekannten, wahrscheinlich ererbten Disposition entwickelt, die durch alle jene Umstände, die zu einer Schwächung des Nervensystems führen können, sowie durch Neigung zu vasomotorischen Störungen erhöht wird. In den meisten Fällen liegt auch eine andauernde erhöhte Inanspruchnahme des Sehorgans vor, die manchmal auf muskulärer oder akkommodativer Asthenopie beruht. Gelegenheitsursachen pflegen dann in der disponierten Person den eintretenden Anfall auszulösen. Die Behandlung hat die Aufgabe durch Hebung und Kräftigung des nervösen Allgemeinzustandes der Disposition entgegenzuarbeiten und Gelegenheitsursachen zu beseitigen.

10) Zur Klinik des Morbus Basedowii und seines Grenzgebietes, von Dr. Karl Kraus, Kurhaus Semmering. (Medizin. Klinik. 1911. Nr. 5.) Auf Grund einer Beobachtungsreihe von mehr als 50 Fällen von Morbus Basedowii macht Verf. auf zwei neue Erscheinungen dieser Krankheit und zwar auf die typischen Schmerzanfälle im Bereiche des Abdomens und auf die vermehrte Wärmeausstrahlung durch die Haut aufmerksam. Schenkl.

Um Einsendung von Separat-Abzügen wird gebeten (Berlin NW. 26 Schiffbauerdamm).

Verlag von Veit & Comp. in Leipzig. — Druck von Metzger & Wittig in Leipzig.

Centralblatt

für praktische

AUGENHEILKUNDE.

Herausgegeben von

Prof. Dr. J. Hirschberg, Geh. Med.-Rat, in Berlin.

Unter ständiger Mitwirkung der Herren Prof. G. Abelsdorff in Berlin, Dr. Berger in Paris, Prof. Birnbacher in Graz, Dr. Brailey in London, Dr. Bruns in Steglitz, Prof. Cl. du Bois-Reymond in Schanghai, Dr. Crzellitzer in Berlin, Prof. E. Emmert in Bern, Prof. C. Gallenga in Parma, Dr. Ginsberg in Berlin, Prof. Goldzieher in Budapest, Dr. Gordon Norrie in Kopenhagen, Prof. Horstmann in Berlin, Dr. Issigonis in Smyrna, Prof. H. Knapp in New York, Lt. Col. F. P. Maynard, I. M. S. Calcutta, Dr. F. Mendel in Berlin, Dr. Moll in Berlin, Dr. W. Mühsam in Berlin, Dr. Neuburger in Nürnberg, Dr. Peltesohn in Hamburg, Dr. Pergens in Maeseyck, Prof. Peschel in Frankfurt a. M., Dr. Purtscher in Klagenfurt, Dr. M. Reich in Petersburg, Dr. H. Rönne in Kopenhagen, Med.-Rat Dr. Scheer in Oldenburg, Prof. Schenkl in Prag, Prof. Schwarz in Leipzig, Dr. Spiro in Berlin, Dr. Steindorff in Berlin, Dr. Stiel in Köln.

Monatlich ein Heft. Preis des Jahrganges 12 Mark. Zu beziehen durch alle Buchhandlungen des In- und Auslandes und die Postanstalten des Deutschen Reiches.

1911. Fünfunddreißigster Jahrgang. Juni.

Inhalt: **Original-Mitteilung.** Ein Fall von vererbtem Netzhautgliom. Von Dr. **L. Caspar** in Mülheim a. Rhein.

Gesellschaftsbericht. 1) Berliner Ophthalmologische Gesellschaft. — 2) Bulletins et mémoires de la Société Française d'Ophthalmologie. 27. Jahrgang 1910.

Referate, Übersetzungen, Auszüge. 1) Die Ophthalmologie bei den alten Hebräern, von Dr. med. et phil. L. Kotelmann. — 2) Über Entstehung und Wesen der Anomalien des Farbensinnes, von P. Stilling.

Journal-Übersicht. I. A. v. Graefe's Archiv f. Ophthalmologie. LXXVII. 1. — II. Klinische Monatsblätter für Augenheilkunde. 1911, Februar bis April. — III. Wochenschrift für Therapie und Hygiene des Auges, 1911, Nr. 13—24. — IV. Fortschritte der Medizin, 1911, Nr. 12—13. — V. Festschrift zur 40jähr. Stiftungsfeier des Deutschen Hospitals in New York, 1909. — VI. Archives d'Ophtalmologie, 1911, Februar bis März. — VII. Annales d'Oculistique. 1911, Januar bis März. — VIII. l'Ophtalmologie provinciale, 1911, Nr. 3. — IX. The Ophthalmoscope, 1911, Januar bis März.

Vermischtes.

Bibliographie. Nr. 1—7.

Ein Fall von vererbtem Netzhautgliom.

Von Dr. **L. Caspar** in Mülheim a. Rhein.

Am 3. August 1892 enukleierte ich der 2 Jahre alten Katharina W. das linke Auge wegen Glioma retinae. Ein gelber Schein aus der Pupille war bereits seit $^5/_4$ Jahren bemerkt worden. Der Augapfel erschien tief injiziert, hart, deutlich vergrößert, in der Ciliargegend vorgebuchtet. Die Pupille war erweitert, hinter der Linse schimmerten rötlichgelbe, von Blut-

gefäßen durchzogene Geschwulstmassen hervor. Das Allgemeinbefinden war seit 3—4 Wochen gestört (Appetitmangel, Schläfrigkeit).

Die anatomische Untersuchung ergab ein typisches Gliom. Ein Durchbruch hatte noch an keiner Stelle stattgefunden, und der Sehnerv, von dem ein reichlich 1 cm langes Stück mit entfernt worden, erwies sich als frei von Geschwulst-Teilen.

Die als wenig günstig hingestellte Voraussage bestätigte sich glücklicherweise nicht, indem Patientin ohne Rückfall blieb.

Die Mutter der Patientin — selber mit einem angeborenen, großen, wulstigen Angiom des linken Oberlides und der benachbarten Stirngegend behaftet, — gab an, sie habe sich im zweiten Monate der Schwangerschaft vor einem im Dunkeln auf sie anspringenden Hunde, dessen Augen gelb leuchteten, heftig erschreckt, und wollte hierauf das Leiden des Kindes — des erstgeborenen — zurückführen. Von sonstigen Augen-Erkrankungen in ihrer oder des Mannes Familie wußte sie nichts. Es kamen später noch 3 Töchter zur Welt, alle gesund.

Am 20. Mai 1911 brachte mir dieselbe Frau ihr Enkelkind, Katharina M., Tochter der s. Zt. Enukleierten, zur Untersuchung. Nach ihrem Bericht hat ihre Tochter, schon vor der Eheschließung schwanger, damals ob dem häufigen Schelten des erzürnten Vaters viel geweint und stets gejammert, das zu erwartende Kind werde sicher auch solch ein krankes Auge bekommen, wie sie gehabt habe. Vor nunmehr 2 Monaten sei wirklich bei dem jetzt $1^1/_4$ Jahr alten Kind der ominöse gelbe Schein im rechten Auge entdeckt worden. Aus Angst vor der Wahrheit habe man sich aber bisher gescheut, einen Arzt zu befragen.

Die Untersuchung ergab ein unzweifelhaftes Netzhautgliom des rechten Auges. Dieses erschien mäßig gerötet, etwas vergrößert und deutlich hart. Die vordere Kammer war seicht, die Pupille weit, die Regenbogenhaut grünlich (links blau). Hinter der Linse sah man eine dreilappige, rötlichgelbe, von Blutgefäßen durchzogene Masse. Der Augapfel war nicht vorgetrieben, gut beweglich und anscheinend wenig schmerzhaft. Eine Beeinträchtigung des Allgemeinbefindens war den Angehörigen noch nicht aufgefallen.

Am 29. Mai wurde das Auge enukleiert. Es erwies sich als völlig von einem Markschwamm erfüllt, der bis zur Linse reichte, und neben dem makroskopisch keine normale Netzhaut mehr zu erkennen war. Ein Durchbruch hatte noch nicht stattgefunden, desgleichen kein Übergreifen auf den Sehnerven.

Das Interesse des Falles liegt in der Tatsache der Vererbung. Eine unlängst erschienene statistische Arbeit von Adam (Zeitschr. f. Augenheilk. XXV, S. 330) nennt eine gleiche Beobachtung von Hoffmann (Heidelberg, 1908) und zwei weitere aus der amerikanischen Literatur.

Was sonst hier die ursächlichen Verhältnisse betrifft, so möchte ich auf die mitgeteilte Erzählung gewiß kein erhebliches Gewicht legen. Ich hielt es aber — schon mit Rücksicht auf Liebhaber Hamlet'scher Philosophie (There are more things etc.) — für der Mühe wert, ihr einen Platz einzuräumen.

Vielleicht darf ich mir zum Schluß noch die Bemerkung erlauben, daß meines Erachtens auch die von Adam gemachten Angaben über die Häufigkeit des Netzhautglioms, obschon er lange nicht die Zahl von Wintersteiner (1 : 2500 Augenpatienten) erreicht, immer noch einen zu hohen Prozentsatz ergeben, indem er einen Fall auf 5832 Augenkranke findet. Aber auch seine Statistik entstammt eben dem Material einer großen Universitätsklinik, zu der aus weiter Ferne die Krankheitsfälle, namentlich auch ältere, hinströmen, und wo begreiflicherweise die besorgten Eltern vielfach erst das Endurteil über das Schicksal der kleinen Patienten einholen. Ich selber zähle in meiner nicht durch obige Vorzüge ausgezeichneten Praxis insgesamt 3 Fälle auf annähernd 40000 Augenkranke, also nur etwa 1 : 13000.

Gesellschaftsberichte.

1) Berliner Ophthalmologische Gesellschaft.

Vorsitzender: Herr v. Michel. Schriftführer: Herr Wertheim.

Sitzung vom 18. Mai 1911.

1) Herr Levinsohn: Über Nachstar-Operationen.

2) Herr Flemming: Anwendung des Radiums in der Ophthalmologie.

An der Hand von Photographien und Zeichnungen, die vor der Behandlung der Kranken aufgenommen sind, demonstriert Vortr. mehrere Fälle von Epitheliomen und Hämangiomen der Lider, epibulbärem Sarkomrezidiv am Limbus corneae und von einem bis über die Mitte der Kornea ausgedehnten Hornhautgeschwür, die durch Radiumstrahlen ganz oder fast verheilt sind. Besonders bemerkenswert waren die Erfolge bei einem Epitheliom, das beide Lider fast zerstört zu haben schien und den Bulbus vollkommen verdeckte. Nach der Radiumbehandlung stellten sich beiderseits die Lidränder größtenteils wieder her und hinter den Lidern kam eine normale Hornhaut zum Vorschein mit Cataracta senilis bei erhaltener Lichtprojektion. In diesem Falle, wie bei dem behandelten Ulcus corneae zeichneten sich die Narben durch besondere Zartheit aus, so daß bei letzterem trotz der bestehenden zentralen Trübung eine Sehschärfe von $^5/_{25}$ wieder erreicht wurde. Ganz besonders weist Vortr. auf die Gegenstätze in der Reaktion der normalen Haut und Hornhaut nach der Bestrahlung hin. Nachdem Vortr. die Wirkung des 4,5 mg starken Radiumpräparates auf der Haut seines Armes durch Bestrahlungszeiten von 5—90 Minuten mit und ohne Filter kennen gelernt hatte, war es bei den starken bleibenden Veränderungen auf der Haut um so auffallender, als auf der Hornhaut trotz unmittelbarer Einwirkung unter

den Lidern keinerlei Radiumwirkung eintrat bei einer Bestrahlungsdauer eines Kaninchen-Auges von 20 Stunden und eines menschlichen sarkomatös erkrankten Auges von 2 Stunden. Eine Beobachtungszeit von 3 Monaten ist seitdem verflossen, die Sehschärfe hat sich von $^3/_{35}$ auf $^5/_{15}$ gehoben, das Gesichtsfeld ist vollkommen intakt. Den Grund für diese bei der Hornhaut ausbleibende Reaktion glaubt Vortr. auch mit Rücksicht auf seine übrigen Erfahrungen bei erkrankter Kornea in dem Fehlen der Gefäße sehen zu müssen, in deren Alteration daher ein Hauptmoment der Wirkung radioaktiver Strahlen zu suchen sei.

Um die wirksame Substanz gleichmäßig und exakt ausnützen zu können, wurde das Radium in Form von Glasröhrchen oder Ebonitkapseln nicht in der üblichen Weise angewandt, sondern in Lösung gleichmäßig in einem etwa 1 qcm großen Leinwandstück ausgebreitet, eingefettet und auf der Gebrauchsseite nur durch $^1/_{100}$ mm Aluminium bedeckt, so daß auch die Strahlen ohne Filter zur Anwendung gebracht werden konnten. Vergleichende Versuche wurden mit einem 12 mg betragenden, in derselben Weise verarbeiteten Mesothorium-Präparat angestellt und demonstriert. Es zeitigte erheblicher intensivere Reaktionen, von der Würdigung seiner Wirksamkeit wurde aber bei der noch kurzen Beobachtungszeit abgesehen.

3) Herr Adam berichtet über die Häufigkeit der spontanen Netzhaut-Ablösung bei Myopie auf Grund von Zahlen, die Herr Dr. Kron an dem Material der Berliner Universitätsklinik ermittelt hat. Unter etwa 150000 Patienten fand er etwa 4500 mit einer Myopie über 10 Dioptrien, 2100 mit einer solchen über 14, und etwa 1000 mit einer solchen über 18 Di. Bei der ersten Gruppe wurden 242, bei der zweiten 142 und bei der letzten 63 Ablösungen ermittelt, was einer Verhältniszahl von 6,6—7,6 entspricht. Auf Augen berechnet fanden sich 3,5 bzw. 4,3% Ablösungen; schied man von diesen noch die über 30 Jahre stehenden Patienten, als für eine Myopie-Operation nicht in Betracht kommend, aus, so ergab sich als Prozentzahl für jugendliche Myopie über 14 Di. 3,3%, für solche über 18 Di. 4,4% Ablösungen. Demgegenüber steht die Verlustzahl an operierten myopischen Augen mit etwa 10% in bedauerlichem Widerspruch. Nach des Vortr. Meinung ist es aber zu weitgehend, deshalb die ganze Myopieoperation abzulehnen; durch strengste Indikationsstellung und Gebrauch einer Operationsmethode, die Glaskörper-Verlust und Glaskörper-Verletzung vermeidet, muß es gelingen, die Zahl der Verluste an operierten myopischen Augen herabzudrücken. Auf Grund rigorosester Auswahl sind in den ersten 7 Jahren des neuen Jahrhunderts in der Berliner Universitätsklinik nur 20 Augen als zur Operation geeignet befunden worden. Bei keinem dieser Augen war eine Netzhaut-Ablösung zu beklagen

2) **Bulletins et mémoires de la Société Française d'Ophtalmologie.** 27. Jahrgang 1910.

Sitzung vom 2. Mai 1910.

Gariel: Valeur comparative des divers modes d'éclairage.

Vortr. kommt zu folgenden Schlüssen: Die Quecksilberdampf-Lampe ist nur in ganz seltenen Ausnahmefällen zu Beleuchtungszwecken tauglich. Bogenlampen eignen sich nur im Freien oder in sehr großen Räumen zur Beleuchtung; für kleinere Räume sollen sie so eingerichtet werden, daß ihr

Licht gegen die weiße Decke reflektiert wird und von da in den zu beleuchtenden Raum gelangt. Glühlampen passen überallhin, zumal in kleinere Räume; gelbe Umhüllungen sind für sie ebenso wie für die Bogenlampen zu bevorzugen. Die Minimalhelligkeit für Schulklassen, Hörsäle und Ateliers soll 15 Lux betragen. Bei Hyperaesthesia retinae verschreibe man am besten gelbe Gläser.

Sitzung vom 3. Mai 1910.

1. Kalt: L'opération de la cataracte avec suture.

Die Operation mit runder Pupille ist die ideale Methode der Star-Operation, nur gibt sie sehr leicht Veranlassung zu Irisvorfällen. Sie zu vermeiden näht Vortr. die Kornea. Bei diesem Verfahren hatte er auf 2500 Operationen nur 3% Vorfälle und zwar leichte.

2. Dupuy-Dutemps: L'irido-chorioidite tardive, par fistulisation de la cicatrice après l'opération de la cataracte et son traitement.

Die häufigste Ursache intraokulärer postoperativer schleichender Entzündungen sind Narben, in welche Iris oder Kapselzipfel eingeklemmt sind. Die Infektion geschieht durch das Eindringen pathogener Keime, die aus dem Bindehautsack kommen und die fehlerhafte Narbe passieren. Die „Operation der Wahl" ist die Kauterisation und Anfrischung mit darauf folgender Bindehaut-Überpflanzung. Je früher man so operiert, um so vollständigere und schnellere Heilung erreicht man. Oft sind die Fisteln kapillär und kaum zu sehen; eine event. Iridochorioiditis wird dann oft einer Allgemein-Erkrankung zugeschrieben und dementsprechend behandelt, natürlich ohne Erfolg, während eine lokale Therapie sofort Gutes leistet. Derartige Fisteln erkennt man an Epitheldefekten im Gebiet der Narbe, konjunktivaler und epithelialer Injektion, zumal an der verdächtigen Stelle, plötzlichem Eintauchen oberflächlicher Bindehautgefäße in die Narbe.

3. J. Terson père: Procédé de choix pour l'arrachement d'un lambeau de la capsule entérieure dans l'extraction de la cataracte.

Die nach dem Verfahren des Vortr. operierten Fälle erzielen eine bessere Sehschärfe und seltener Nachstar. Nur muß der Lappen, der mit Terson's Instrument aus der vorderen Kapsel herausgerissen wird, genügend groß sein. Bei zentralen Verdickungen der Kapsel schneidet er unterhalb davon ein Knopfloch ein (selbst unter die Iris geht er dabei) und entfernt dann einen Lappen mit seinem Instrument. Auch für die Operation hochgradiger Kurzsichtigkeit eignet sich das Verfahren.

4. Morax: Influence de l'iridektomie dans certaines formes de kératite avec contracture douloureuse de l'iris: ulcère sphincter-algique de la cornée.

Mitunter kommt es bei oberflächlichen Hornhaut-Erosionen zu einem schmerzhaften Reizzustand des Auges, während die Erosion sich nicht schließt. Außerdem besteht eine durch kein Mydriatikum zu lösende Miosis, als Ausdruck eines extremen Spasmus des M. sphincter pupillae. Dieser Zustand, der wochen- und monatelang dauern kann, läßt sich der Fissura ani vergleichen und wird am besten als Ulcus corneae sphincteralgicum bezeichnet. Die Iridektomie wirkt hier ebensogut, wie bei der Fissura ani die Dilatation oder die Sphinkterotomie. Das Ulcus heilt aus, die Schmerzen ver-

schwinden. Eine Iritis besteht nicht, das Ganze ist eine reflektorische Kontraktur.

5. Bettremieux: La sclérectomie simple dans le décollement de la rétine.

Der intraokulare Druck ist nur bei alten Netzhaut-Ablösungen erniedrigt, in frischen spontanen Fällen ist er normal, ja im Anfang sogar öfter erhöht. Klinische Beobachtungen sprechen für eine im Anfang gesteigerte Absonderung von Kammerwasser und damit für erhöhten Druck in der vorderen Kammer. Die einfache Sklerektomie vermindert den Kapillardruck im vorderen Uvealtraktus, also auch die Spannung in der vorderen Kammer. Die Operation versagte unter 9 Fällen einmal, 2 mal besserte sich der Zustand, 6 mal wurde Heilung oder beträchtliche Besserung erzielt.

6. Jacqueau: Procédé très simple de sclérectomie antérieure.

Variation der Operation von Lagrange: nach der Iridektomie wird mit 2 Scherenschlägen ein V-förmiger Winkel in die Sklera geschnitten.

7. Rollet: Pronostic des cancers primitifs de l'orbite.

Vortr. berichtet über einen Spindelzellenkrebs des Sehnerven. Nach $3^1/_2$ Jahren sind die Bewegungen des Augapfels normal; die Papille ist atrophisch. Man kann also einen äußerlich völlig normalen Augapfel erhalten, wenn man den N. opt. innerhalb der Orbita reseziert hat.

Die bösartigen Geschwülste der orbitalen Weichteile angehend, zeigt Vortr., daß die diffusen Tumoren eine schlechtere Prognose quoad vitam geben, als die abgekapselten. Je jünger das Individuum ist, um so ungünstiger ist die Prognose. Rechtzeitige Operation der nicht adhärenten abgekapselten Tumoren kann das Leben auf Jahre hinaus verlängern.

8. Aubineau et Civel: Considérations sur quelques cas de tumeurs de l'orbite.

a) Angioma orbitae, das den N. opt. komprimierte und Stauungspapille hervorrief.

b) Varicocele der Orbita mit Exophthalmus und Phlebolithen, deren Entfernung gelang.

c) Zwei von der Stirnhöhle ausgehende Osteome.

d) Peritheliom der Tränendrüse.

9. Chevallereau: La chorio-rétinite traumatique au point de vue médico-légal.

In 4 Fällen gab eine schwere Verletzung Veranlassung zum Aufschießen von Pigmentherden, ähnlich den bei luetischer Chorioretinitis beobachteten. Sie sitzen in der unteren Netzhauthälfte, wenn das Trauma den oberen Bulbusabschnitt traf, und verändern selbst im Verlaufe vieler Jahre ihr Aussehen nicht. Sie entstehen nicht durch Umwandlung von Netzhautblutungen, sondern durch Wanderung retinaler Pigmentzellen.

10. Cabannes: La paralysie de l'accommodation dans le glaucome. Son pronostic, son traitement opératoire.

Frau von 46 Jahren mit absolutem Glaukom des einen Auges, chronisch entzündlichem, ohne Drucksteigerung des andren bei normaler Sehschärfe, normalem Gesichtsfeld, normalem Hintergrund. Patient gebraucht dauernd Miotica; plötzliche Akkommodations-Lähmung, die auf Miotica nicht reagiert. Sklerektomie mit peripherer Iridektomie heilt die Lähmung binnen 4 Tagen.

Die Akkommodationslähmung bei Glaukom hat dieselbe Bedeutung, wie ein akuter Anfall und erfordert die gleiche Therapie.

11. Fage: La tuberculose du sac lacrymal.

Drei Formen: eine in der Umgebung des Sackes; eine den Sack selbst betreffende; eine, welche die Knochen mit ergreift. Sie geht von der Nasenschleimhaut aus. Tuberkulinprobe oder Impfungen auf Meerschweinchen sichern die Diagnose. Die Therapie besteht in Entfernung des Tränensacks, Auskratzen des erkrankten Knochens, event. Kauterisation der Fossa lacrimalis und Entfernung der erkrankten Drüsen.

12. L. Dor: Le traitement du décollement rétinien par la tuberculine.

Drei von fünf Kranken hatten manifeste Tuberkulose; von diesen sind zwei seit 1 bis $1^1/_2$ Jahren geheilt, der dritte hatte nach 3 Monaten einen Rückfall, bei dem vierten legte sich die Netzhaut zwar wieder vollständig an, aber es blieben Glaskörper-Trübungen zurück. Bei dem fünften Patienten versagte die Behandlung.

13. Lafon: Sur la pathogénie de l'ophtalmic phlycténulaire

Vortr. unterscheidet 3 Kategorien von Kranken: eine umfaßt die Kranken, die eine Tuberkulose durchgemacht haben; bei der zweiten ist Tuberkulose anamnestisch nicht nachweisbar, die Augen-Entzündung entwickelt sich im Verlaufe einer Infektionskrankheit; bei der dritten ist weder Tuberkulose, noch eine andre Infektionskrankheit vorhergegangen, und hier ist die Ophthalmie auf Toxine intestinalen Ursprungs zurückzuführen. Mitunter sind beide ätiologische Faktoren, Tuberkulose und Autointoxikation, vereinigt zu finden.

14. Ayreux: Ophtalmologie phlycténulaire et terrain tuberculeux.

Von 170 Kindern unter 15 Jahren wurden 145 einer Kontrolle der Intradermo-Reaktion unterzogen. Der Ausfall war 128 mal = 89,6% positiv. Radioskopisch zeigten von 90 einen positiven Befund bezüglich einer Adenopathie oder einer Affektion der Lungen bzw. Pleuren. 58 von 84 Kindern hatten adenoide Wucherungen. Von 58 Kindern mit Conjunctivitis phlyct. oder Keratitis phlyct. zeigten 51 tuberkulöse Zeichen.

15. Rohmer: Un cas d'hémiplégie oculaire (paralysie des mouvements associés de latéralité). Kasuistik.

16. Pascheff[1]: Recherches sur le cysticerque intraoculaire.

Einmal saß der Cysticercus subretinal in der Gegend der Makula, einmal in der Retina, einmal vor der Retina und einmal uneingekapselt im Glaskörper. Die beste Methode der Extraktion ist die durch meridionalen Lederhautschnitt.

17. Chesneau: Ophtalmomalacie et enophtalmie monolatérales dans une maladie de Basedow datant de 10 ans.

Sitzung vom 4. Mai 1910.

18. A. Terson: La cure chirurgicale du strabisme secondaire (déviation inverse post-opératoire).

Ein- oder doppelseitige Vorlagerung der Mm. interni, entweder mit oder ohne Tenotomie der Externi.

---

[1] In Sofia (Bulgarien) hatte er, seit 1909, vier Fälle! H.

19. Caillaud. A propos des amblyopies dites ex-anopsia.

20. Coppez: La nystagmographie.

Vgl. Centralbl. f. Augenheilk. 1909, S. 386 und S. 420.

21. Dufour: Sur les récents progrès de la dioptrique oculaire.

22. Bull: Le stéréoscope dans le traitement du strabisme.

Vortr. hat 2 neue Modelle für Stereoskope angegeben, die während der Übungen die Augen des Patienten zu überwachen gestatten.

23. Polack und Chevallereau: Défaut de parallélisme entre les méridiens principaux de l'astigmatisme cornéen et ceux de l'astigmatisme subjectif.

Unter 2000 Fällen von Astigmatismus wich die ophthalmometrisch bestimmte Zylinderachse 720 mal von den subjektiven Angaben ab. Die Abweichung betrug:

5°	in 260	Fällen	= 37%
10°	„ 180	„	= 26%
15°	„ 145	„	= 20%
20°	„ 39	„	= 5%
25°	„ 16	„	= 2%
30°	„ 38	„	= 5%
35°	„ 11	„	= 2%
40°	„ 23	„	= 3%.

24. Brunetière et Aubaret: Les variations de la réfraction statique chez les glaucomateux.

Entweder weicht die Myopie der Emmetropie oder die Hypermetropie nimmt ab oder die Myopie steigt. Nach den verschiedenen Behandlungsarten können sich Refraktionsänderungen einstellen. Ob sie von prognostischer Bedeutung sind, ist unentschieden. (My., d. h. Achsen-Verlängerung, kann natürliche Kompensation des chronischen Glaukoms bewirken. H.)

25. Bourgeois: Unification de la notation, des graphiques et des abréviations dans la pratique ophtalmologique.

26. Sander: Deux cas d'astigmatisme subjectif invers avec astigmatisme cornéen direct.

27. Teillais: Mélano-sarcome de la chorioïde.

Die Entwicklungsdauer scheint 8—10 Jahre zu betragen. Kein Glaukom, aber Iridochorioiditis. Ein Jahr nach der Enukleation ist Patient noch ohne Rezidiv.

28. Moutinho: Cancroide de la conjonctive. Exstirpation. Guérison.

Der Tumor, der nahe dem Limbus saß, wurde 14 Tage nach seinem Auftreten entfernt.

29. Darier: La sérotherapie dans les infections oculaires.

Vortr. empfiehlt die paraspezifische Serumtherapie für die Behandlung des spezifischen Hornhautgeschwürs, der Iritis und der Iridochorioiditis, welcher Ätiologie sie auch sei.

30. Fromaget: Inutilité du traitement mercuriel dans la kératite hérédo-syphilitique. (?)

Die Keratitis auf hereditär luetischer Basis gehört zur Gruppe der parasyphilitischen Erkrankungen. Die Hg-Therapie unterdrückt weder die Krankheit, noch verkürzt sie ihre Dauer oder schützt das andre Auge. Vortr. behandelte 87 Fälle nur mit Jod, Arsen und Lebertran und sah sie viel schneller, als unter spezifischer Therapie heilen.

31. Houdart: Les injections intraveneuses.

Einprozentige Lösungen von Cyanquecksilber werden prompt vertragen und haben sehr gute Wirkung.

32. Chaillous: La rétinite pigmentaire chez les sourds-muets.

Von 62 Taubstummen hatten 4 Retinitis pigmentosa (= 6,4%).

33. Golesceano: Un syndrome psycho-nerveux dans l'hypermétropie forte chez le vieillard.

Auf Grund mehrerer klinischer Beobachtungen schildert Vortr. ein Syndrom, das in verlangsamtem und erschwertem Lesen trotz korrigierender Gläser für nah und fern besteht.

34. Armaignac: Un cas de kératite parenchymateuse d'apparence sympathique après un traumatisme de l'oeil. Conséquences médico-légales.

Infolge einer leichten Verbrennung des linken Auges erkrankte das rechte an parenchymatöser Keratitis, die auf Rheumatismus zurückgeführt wurde, später trat ein akuter Gelenkrheumatismus auf. Die Sehschärfe des rechten Auges hob sich auf $^6/_{10}$, die des linken blieb normal.

35. Antonelli: Syphilis et traumatismes oculaires.

In 4 Fällen brach bei Individuen mit mehr oder weniger manifester Lues congenita 3—8 Tage nach einer oberflächlichen Hornhaut-Verletzung eine typische Keratitis diffusa aus, die auf das verletzte Auge beschränkt blieb. Einmal folgte der Verletzung eine Iritis mit Bildung eines Granuloms. Da zu früh iridektomiert wurde, entstand eine Iridocyclitis, die die Enukleation erforderte. Derartige Fälle können volle Unfallrente beanspruchen. Bei den Fällen, in denen auch das andre Auge erkrankt, ist die Diathese mehr als die Verletzung zu berücksichtigen.

36. Galezowski: Hétérochromie de l'iris.

Die Erscheinung beruht auf einer, bisweilen schon intrauterin erworbenen, latenten Uveïtis chronica. In einem Falle sah Vortr. Trübung der Membrana Descemetii, die bei einem andren Patienten mit Katarakt verbunden war.

37. Dransart et Famechon: Compte-rendu de 62 cas de plaies pénétrantes de l'oeil par éclats de fer. — Valeur diagnostique et curative de l'électro-aiment géant de Haab.

In 59 Fällen gelang die Extraktion des Splitters. Die Sehschärfe betrug 9 mal 0,3—1 = 14,5%, 11 mal 0,1—0,2 = 17,7%, 12 Augäpfel wurden nur in ihrer Form erhalten (S = 0) = 19,3%, 30 Bulbi kamen zur Enukleation = 48,3%. Sympathische Ophthalmie brach 3 mal 5 Monate, 1 mal 3 Jahre nach der Verletzung aus; die Enukleation führte 2 mal zu vollständiger, 1 mal zu teilweiser Heilung.

38. Lakah: Signes, diagnostic et traitement de certaines formes d'iritis et d'iridochorioidite bacillaires.

Vortr. hält das Aufschießen feiner Gefäße in der Iris oder in den Hornhaut-Infiltraten pathognomonisch für eine bazilläre Affektion. Er empfiehlt Jodogenol innerlich (20—30 Tropfen pro die), Muskelsaft aus — Pferdefleisch und Einreibungen mit Guajacol-Öl.

39. Truc: 253 accidents oculaires du travail métallurgique avec considération statistiques, étiologiques et prophylactiques.

Das Zahlenmaterial eignet sich nicht zu kurzem Referate.

40. Abadie: Section de la zone ciliaire ou ciliairotomie. Nouvelle opération destinée à combattre certaines formes de glaucome qui résistent à l'iridectomie.

Dem Verfahren liegt der Gedanke zugrunde, daß die Reizung des Plexus ciliaris die Ursache der intraokularen Drucksteigerung ist. Die Operation beseitigte die Schmerzen und normalisierte den Druck, sie rettete Augen, deren Sehschärfe trotz der Iridektomie dauernd sank. Es ist ein Meridional-Schnitt von 7—8 mm Länge, mit Naht des vorher abgelösten Bindehaut-Lappens.

41. Thilliez: Traitement des hémorrhagies profuses du corps vitré par la fibrolysine.

Schnelle Besserung in wenigen Tagen, innerhalb deren die Sehschärfe von Handbewegungen auf $^1/_6$ stieg; nach einigen Monaten betrug sie $^2/_3$.

42. Parenteau: De quelques accidents rares de nature hémorrhagique, survenant dans les opérations.

In einem Falle kam es nach dem Ansetzen der Fixierpinzette zu einer Blutung unter die ganze Bindehaut mit enormer Chemosis; am Abend hatte sich die Hämorrhagie bis auf die Wange gesenkt.

In einem andren Falle kam es 3 Stunden nach der Entfernung einer Lidcyste zu kolossaler Nachblutung. Der Kranke verlor fast 1 Liter Blut.

43. Farnarier: Syndrome de Gradénigo pur terminé par méningite généralisée mortelle.

$1^1/_2$ Monate nach dem Auftreten einer Otitis media erschien eine Lähmung des N. VI. Tod nach $2^1/_2$ Monaten an Meningitis.

44. Bellencontre: Les injections sousconjonctivales de sérum physiologique gélatineux dans les hyalites congestives, les hémorrhagies du vitré et les décollements rétiniens.

Gute Erfolge mit einer Lösung von Akoin 0,01, Fischgelatine 0,3, isotonisches Serum 1,0. Glaskörperblutungen hellten sich nach der 3. und 4. Einspritzung wieder auf, in 5 Fällen legte sich die Netzhaut-Ablösung wieder an und die Sehschärfe besserte sich bzw. wurde wieder ganz normal.

45. Teulières: Le lymphome de la conjonctive.

Kasuistik. Die Geschwulst wird als Hypertrophie des normalen lymphoiden Gewebes der Bindehaut gedeutet.

46. Chevalier: Observation d'épithelioma pavimenteux primitif de la conjonctive palpébrale.

Diese Tumoren zeigen sich mit Vorliebe am Limbus, im inneren Winkel oder auf der Lidhaut, von wo aus sie auf die Bindehaut überwuchern, auch im Niveau der Kommissuren zeigen sie sich. Die chirurgische Entfernung verdient den Vorzug vor der Fulguration nach Keating-Hart.

47. Domec: Modifications dans la technique du moulage et quelques pansements à la paraffine.

Vortr. bildet eine Paraffinschale, die etwa die Form eines künstlichen Auges hat, legt sie in den Bindehautsack und bindet einen Wattebausch darüber. Nach $1^1/_2$ bis 24 Stunden wird die Schale herausgenommen. Das bei Körperwärme schmelzende Paraffin dringt so in alle Teile des Bindehautsackes und gibt von ihm einen genauen Abdruck. Die Methode eignet sich auch, um nach der Enukleation eine Moulage für das Glasauge herzustellen, ferner zur Ausfüllung der Orbita und zum Verband nach Enukleationen.

48. Bonnefon et Aubaret: Des rapports du conduit lacrymonasal avec le méat moyen et la gouttière de l'infundibulum.

Die vorderen Siebbeinzellen berühren den oberen, cystenartig erweiterten Teil des Ductus nasolacrimalis. Je nach der Ausdehnung des Kanals und der Entwicklung der Sinuszellen, die nach vorn das Infundibulum begrenzen, kann der erwähnte obere Teil ganz von Siebbein-Stirnbeinzellen umgeben sein. Manche Fälle von Sinusitis ethmoidalis erfordern die Entfernung des Tränensacks und die Eröffnung der vorderen Siebbeinzellen von der Fossa lacrimalis aus.

49. Cabannes: Paralysie diphtérique des 2 droits externes. Injection de sérum antidiphtérique. Guérison rapide.

Auch die Akkommodation war gelähmt. Kurt Steindorff.

Referate, Übersetzungen, Auszüge.

1) **Die Ophthalmologie bei den alten Hebräern.** Aus den alt- und neutestamentlichen Schriften unter Berücksichtigung des Talmuds dargestellt von Dr. med. et phil. L. Kotelmann. (Hamburg und Leipzig, Verlag von Leopold Voss.)

Ein tragisches Geschick hat es dem Verf. versagt, die Vollendung seines Werkes zu erleben; als der erste Bogen eben gedruckt war, starb er. Drei Jahrzehnte seines Lebens hat er auf dieses Werk verwendet, von dem er mit Jesus Sirach sagen durfte: „Es wurde viel Arbeit und Sorgfalt angewendet, um dieses Buch zu Ende zu bringen und herauszugeben." Ein andrer Moses, sollte er die Krönung seines Lebenswerkes nur von ferne schauen. Es steckt in diesem Buche eine Unsumme von Fleiß, eine unheimliche Belesenheit und Bibelkenntnis. Fast 3000 textkritische Fußnoten sind Beweis hierfür. Sie machen die Lektüre des Buches wohl etwas unruhig, denn man kann sie nicht entbehren, aber trotzdem gewährt das Studium dieses Werkes einen seltenen Genuß und reiche Belehrung. Der Stoff ist so eingeteilt, daß die Anatomie, Physiologie, Pathologie und zuletzt die Therapie des Auges bei den alten Hebräern abgehandelt wird. Kleine Irrtümer, die der Fachmann leicht herausfindet, stören nur wenig. Ob die Annahme, Paulus habe an Trachom gelitten, genügend begründet ist, wird bezweifelt. Aber gerade diese diskutabeln Stellen, die für das selbständige Denken des Verf.'s Zeugnis ablegen, erhöhen den Reiz, der dieses schöne Werk erfüllt. Kurt Steindorff.

---

2) **Über Entstehung und Wesen der Anomalien des Farbensinnes,** von P. Stilling. (Zeitschr. f. Sinnesphysiologie, Bd. 44, Heft 6.)

Ein anomales Farbensystem ist ein mangelhaftes, denn ihm fehlen Qualitäten, die das normale System der Wahrnehmungsarten charakterisieren. Man untersucht es am besten mittels des Simultankontrasts.

Bei allen Sehnerven-Erkrankungen besteht nie Blindheit für eine Farbe allein, sondern immer nur für ein Farbenpaar (rot-grün; blau-gelb). Also müssen innerhalb der die Farben-Wahrnehmung vermittelnden Fasern zwei Systeme bestehen, deren eines vernichtet ist, während das andre noch unversehrt blieb. Für Licht- und Farbensinn bestehen gesonderte Fasersysteme, für deren Existenz auch die Pathologie des Zentralorgans Beweise bringt. Wie im Sehnerven, so bestehen auch in der Netzhaut gesonderte Faserzüge

für Licht- und Farbensinn. Kries' Hypothese, die Zapfen seien die peripheren Organe der Farben-Wahrnehmung, ist unrichtig; vielmehr ist es die Körnerschicht.

Untersuchungen angeborener Farbensinn-Anomalien mit dem Simultankontrast ergeben 2 Gruppen: eine große, der die Energien Rot-Grün fehlen, und ein kleine ohne die Energien Blau-Gelb. Auch die Konstruktion der Verwechselungs-Gleichungen ergab das Fehlen von 2 Farben-Energien. Die angeborene Rotgrün-Blindheit läßt sich gut mit der erworbenen vergleichen, weniger die Blaugelb-Blindheit, die den Übergang zur totalen Farbenblindheit bildet. Die angeborene totale Farbenblindheit gleicht der erworbenen völlig. Die einzige bekannte Ursache der Farbenblindheit ist die Atrophie der Nervenfasern. Durch Untersuchung der Sehschärfe für verschiedenfarbiges Licht ergaben die Untersuchungen der anomalen Trichromaten, daß innerhalb der normalen Breite der Lichtempfindlichkeit partielle Licht-Amblyopie oder Amaurose nicht besteht. Die Lichtempfindlichkeit kann fast ganz vernichtet sein, ohne daß die Farben-Wahrnehmung gelitten hat. Also liegt bei der anomalen Trichromatie ungleiche Verminderung von zwei antagonistischen farbigen Valenzen vor. Kurt Steindorff.

Journal-Übersicht.

I A. v. Graefe's Archiv f. Ophthalmologie. LXXVII. 1.

1) **Pathologisch-anatomische Untersuchungen über alkoholische Intoxikations-Amblyopie,** von Henning Rönne in Kopenhagen.

Während man bisher meistens von klinischen und ophthalmoskopischen Untersuchungen ausging, schlug Verf. den Weg ein, daß er die Sehnerven aller Deliranten untersuchte, welche etwa im Laufe eines Jahres in der Abteilung für Geisteskranke des Gemeindekrankenhauses starben. Begreiflicherweise war bei dem Zustande der Kranken die klinische Untersuchung durchweg mangelhaft gewesen.

Bei 38 Kranken fanden sich in 11 Fällen die papillo-makularen Nervenbündel entartet. Die Form des Bündels im Querschnitt des Sehnerven stimmte im ganzen mit den Ergebnissen früherer Untersuchungen überein. Abweichungen können nicht ausbleiben, denn es handelt sich nicht um die wirkliche Form des papillo-makularen Bündels im normalen Zustande, sondern um entartete durch mehr oder minder veränderte Bindegewebssepten getrennte Nervenfasern.

In 6 Chiasma-Serien gestaltete sich der Faserverlauf übereinstimmend folgendermaßen: das ungekreuzte Bündel, welches im Opticus zentral liegt, behält seine zentrale Lage in jeder Chiasmahälfte bei. Das gekreuzte Bündel trennt sich im intrakraniellen Teile des Sehnerven von dem ungekreuzten und zieht dorsalwärts an den ventrolateralen Rand der Pia-Leiste, welche wie ein Septum in die Nervensubstanz hineinragt. Im Chiasma selbst liegt das gekreuzte Bündel ganz dorsal, kreuzt sich etwa an der Grenze des mittleren und hinteren Chiasmadrittels mit dem Bündel der andren Seite und schließt sich dann dem ungekreuzten Bündel im Tractus an, wo es die dorsale Lage beibehält. Die Lagerung im Tractus entsprach den Widmarck'schen Angaben. Auch im Corp. genicul. extern. konnte eine Entartung der Zellen nachgewiesen werden. Verändert waren aber nur die kleinen Zellen, während

die großen Ganglienzellen sich ganz normal verhielten. Die Zell-Entartung beginnt etwa in der Mitte des Ganglions dorso-lateral, genau in dem Teile, bis zu welchem man die Faserdegeneration verfolgen kann. Der Entartungsbezirk ist zunächst klein, wird aber nach hinten hin rasch größer und umfaßt das ganze Ganglion mit Ausnahme des lateralen „Horns". Nach v. Monakow sind diese degenerierenden kleinen Ganglienzellen die Ursprungszellen für die Nervenfasern des occipitalen Neurons; sie fallen der völligen Entartung anheim, wenn die Sehbahn im Hinterhauptslappen zerstört wird. Die Bedeutung der großen Ganglienzellen ist noch nicht bekannt.

Im occipitalen Neuron wurde keine Degeneration gefunden, welche zur Intoxikations-Amblyopie gerechnet werden könnte. Im Corp. genital. extern. besteht keine Mischung der Makula-Fasern und der Peripherie-Fasern, daher sind Zweifel über die v. Monakow'sche Anschauung berechtigt, nach welcher eine Mischung beider Faserzüge in der Sehstrahlung stattfindet.

Verf. fand keine Veränderungen, welche auf eine primäre interstitielle Neuritis hindeuten. Bemerkenswert ist ein Fall, bei welchem in einem Sehnerven eine papillo-makuläre Degeneration und im andren eine aszendierende Atrophie nach alter Netzhautablösung bestand. In beiden Nerven waren die interstitiellen Veränderungen gleich und offenbar sekundär.

Das Verhalten der Glia entsprach den Befunden, welche wir besonders Birch-Hirschfeld und Spielmeyer verdanken.

Von mehreren Forschern sind zwei verschiedene Formen von Ganglienzellen der Netzhaut beschrieben worden, welche am besten nach Thioninfärbung sichtbar werden. Es sind das eine größere und eine kleinere Form. Die kleinen Zellen finden sich vorzugsweise zentral und bilden die 6 parazentralen Schichten. Große Zellen liegen hier nur in verhältnismäßig geringer Zahl, überwiegen aber in der Peripherie über die peripherwärts immer seltener auftretenden kleinen Zellen. In Thioninpräparaten erkennt man, daß bei beiden Formen die Kerne annähernd gleich groß sind und der Größenunterschied nur durch das Protoplasma bedingt ist.

Verf. fand nun, daß die großen Ganglienzellen unverändert, die kleinen dagegen entartet waren, so daß, wenn die atrophischen Formen außer Acht blieben, der anatomische Unterschied zwischen den zentralen und peripheren Teilen der Ganglienzellenschicht so gut wie ausgelöscht war.

Der Untergang der dem Zentrum der Netzhaut eigenen Zellformen erklärt die Form der Sehstörung. Man darf daran denken, daß vielleicht die Ganglienzellen zunächst zugrunde gehen und darauf die Degeneration der Fasern folgt.

---

2) **Die Veränderungen des Iris- und Ciliarepithels nach Punktion der Vorderkammer.** Beitrag zum Studium des Produktionsmechanismus des Humor aqueus, von Dr. Vittorio Carlini, Augenarzt in Livorno.

Lebende Zellen des Ciliarepithels zeigen weder in isotonischem Serum, noch nach Vitalfärbung mit verschiedenen Stoffen, noch nach Fixierung und Färbung Ausscheidungskörner oder Vakuolen, welche auf eine sezernierende Tätigkeit schließen lassen.

Nach Punktion der Vorderkammer treten in den Epithelzellen Entartungserscheinungen auf, die schließlich zur Verschiebung und Auflösung der Zellen führen. Später zeigen sich dieselben Veränderungen an den Epithelien der Hinterfläche der Regenbogenhaut.

Verf. zieht den Schluß, daß der Humor aqueus nicht das Produkt einer

Ausscheidungstätigkeit der Ciliarzellen ist, sondern durch Filtration aus den Gefäßen der Ciliarfortsätze und der Regenbogenhaut entsteht.

---

3) **Über die Natur der Krämpfe bei Schichtstar,** von Eugen Frank, cand. med. in Heidelberg.

An der Hand von 36 in der Heidelberger Klinik beobachteten Fällen erörtert Verf. die Frage, wie oft und in welcher Form Krämpfe beim Schichtstar auftreten. Man findet bei Kindern 3 Formen von Krämpfen: Eklampsie, Spasmus glottidis und die seltene Tetanie, bei der es sich um Spasmen der Extremitäten von verschiedener Dauer handelt. Die drei Formen können sich kombinieren und machen nicht selten Rückfälle.

Bei 16 von den 36 Fällen hatten Krämpfe bestanden, doch war nur bei 14 näheres über die Art der Krämpfe festzustellen. Sie hatten vorwiegend tonischen Charakter. Rein klonische Formen fanden sich einschließlich der Krämpfe bei Meningitis nur zweimal. Tetanie nur einmal, und der Fall kann hier nicht in Betracht kommen, weil die Abnahme des Sehvermögens schon 1 Jahr vor Beginn der Tetanie bemerkt wurde.

Die Tetanie scheidet daher als ätiologischer Faktor aus, dagegen war Rachitis in $^2/_3$ der Fälle vorhanden und in $^2/_5$ der Fälle mit Krämpfen kombiniert. Die Rachitis trat ausnahmslos in leichterer Form auf, schwere Fälle fehlten ganz und mittelschwere waren selten. Besonders häufig waren Veränderungen der Zähne.

Daß Schichtstar schon zur Zeit der Geburt bestehen, sich aber auch in den ersten Lebensjahren entwickeln kann, ist durch direkte Beobachtungen erwiesen. Rachitis kommt bei Neugeborenen, wenn überhaupt, äußerst selten vor. Da sie aber bei der Entstehung des Schichtstars in erster Linie von Bedeutung ist, so liegt die Vermutung nahe, daß Schichtstare sich meistens erst in den ersten Lebensjahren entwickeln.

---

4) **Ein merkwürdiger Befund in einem Glaskörperabsceß,** von Dr. Adolf Purtscher, Sekundärarzt der II. Univers.-Klinik in Wien.

Perforierende Hornhautnarbe mit vorderer Synechie, traumatische Linsentrübung und Absceß des Glaskörpers mit nachfolgender Netzhautablösung. Besonders in den Randschichten des Abscesses fanden sich eigenartige drusige Gebilde, 6—30 μ groß, welche wie aus strahligen Büscheln kleinster Nadeln zusammengesetzt erschienen und von mehr kernigen Leukocyten oder deren Trümmern sowie von Zellen mit lipoiden Einlagerungen umgeben waren. Man hätte die drusigen Gebilde für Krystalle halten können, doch waren sie weder doppelbrechend, noch in Alkalien oder Säuren löslich, — dagegen durch Hämalaun dunkler gefärbt als die Umgebung. Vermutlich stellten sie Zerfallsprodukte von Bakterien oder von höheren Pilzen (Faden-Strahlenpilzen) dar.

---

5) **Über eine eigenartige, bisher nicht bekannte Hornhaut-Trübung (ein Hinweis auf die normale Struktur der Hornhaut?),** von a. o. Prof. Dr. Fleischer, Oberarzt der Univ.-Augenklinik zu Tübingen.

37jähr., an multipler Sklerose leidendes Mädchen. Links H = 5 — 6D; mit + 6,0 Fingerzählen: 3 m; nach innen abgelenkt, Schwäche des Abducens. Rechts H = 2—3 D. Ohne Glas. S = $^5/_{18}$—$^5/_{12}$, mit + 1,0 S = $^5/_{10}$—$^5/_9$, mit + 3,0 Jäger 2, objektiv As, Zylindergläser erhöhen Sehschärfe nicht.

Beide Hornhäute waren zart getrübt. Mit der Lupe erkannte man eine eigenartige Form der Trübung. Von einem in der Mitte gelegenen schmalen Bande durchsichtigen Hornhautgewebes zogen zahlreiche feine Büschel in radiärer Richtung nach dem Rande. Außen war ein kleiner Sektor kaum getrübt. Die Büschel bestanden aus feinen gekräuselten Pünktchen. Die gesamte Trübung lag in den vordersten Schichten der Hornhaut, sei es in der M. Bowman oder unmittelbar hinter ihr. Die Oberfläche der Hornhaut war vollständig glatt. Keine Reiz-Erscheinungen.

Verf. vermutet, daß die Trübung der Ausdruck der normalen oder einer abnormen Struktur der Hornhaut ist.

---

6) **Ein neues Instrument zur Herbeiführung permanenter Drainage der Tränenabflußwege,** von cand. med. Torsten Frieberg in Stockholm.

Für das Koster'sche Verfahren verwendet Verf. eine Hohlsonde mit sehr dünnem, stark federndem Mandrin.

---

7) **Über endogene gonorrhoische Hornhaut- und Hautaffektionen,** von Dr. C. F. Heerfordt, Privatdozent in Kopenhagen.

Die endogene gonorrhoische Keratitis ist nicht besonders selten und doch im ganzen wenig besprochen. Verf. teilt eine Reihe von Krankengeschichten mit. In allen Fällen bestanden neben der Urethritis Gelenkaffektionen und dazu traten Hornhaut-Erkrankungen als Komplikationen epibulbärer Subconjunctivitis. Die Veränderungen der Hornhaut sind sehr verschieden. Manche Fälle gleichen der Keratitis phlyctaenulosa, andre haben herpetiformen Charakter und noch andre ähneln einer parenchymatösen Keratitis. Das Krankheitsbild wechselt rasch, die verschiedenen Formen gehen ineinander über, so gesellen sich besondere parenchymatöse Trübungen zu Bläschen, und anscheinend schwere Formen heilen manchmal auffallend rasch. Die Hornhaut wird gesund, so bald die Urethritis heilt.

Verf. nimmt nach seinen Beobachtungen als erwiesen an, daß die Hornhaut-Erkrankung endogen entsteht und von dem entzündeten subkonjunktivalen Gewebe aus ins Hornhautparenchym fortschreitet. Schwerlich geschieht dies auf dem Wege einfacher Diffusion, mit der das fleckweise Auftreten der Krankheitsherde nicht vereinbar sein würde. Wahrscheinlich ist, daß die Erkrankung sich den Nerven entlang fortpflanzt. Man könnte ungezwungen annehmen, daß jedem Bläschen und oberflächlichen Infiltrate eine perforierende Nervenfaser entspricht und man würde zugleich eine Erklärung dafür haben, daß die begleitenden Schmerzen aufzuhören pflegen, wenn die Bläschen bersten.

Daß diese Augen-Erkrankungen gonorrhoischen Ursprungs sind, wird dadurch wahrscheinlich, daß sie, so lange die Urethritis besteht, zu neuem Aufflammen neigen und sicher verschwinden, wenn die Urethritis heilt. Von Morax und van Praaz sind lebensfähige Gonokokken im Gewebe nachgewiesen worden. Ob das häufiger oder nur in Ausnahmefällen vorkommt, läßt sich zur Zeit nicht sagen. Verf. vermutet, daß die Erkrankungen durch Toxine entstehen.

Auffallend ist, daß sich nach den bisherigen Beobachtungen an Subconjunctivitis gonorrhoica niemals Iritis anschließt, und daß bei primärer Iritis gonorrhoica weder Subconjunctivitis, noch parenchymatöse Keratitis mit Bläschenbildung besteht. Im Auge fehlen Lymphgefäße, dagegen findet sich in der Subkonjunktiva ein dichtes Netz von Lymphgefäßen. In der Norm

sind sie vom Limbus abführende Gefäße, da jedoch der Druck in ihnen sehr gering ist, so kann man sich vorstellen, daß bei höherem Druck in der Umgebung vielleicht unter Mitwirkung der Lidbewegungen schädliche Substanzen in sie eindringen. Man sieht in der Augapfel-Bindehaut entzündliche Prozesse streifenförmig von der Peripherie zum Limbus vorrücken, wie bei Lymphangitis. Unter Umständen mögen auch hier die Nerven eine Rolle spielen.

Im entzündeten Gewebe sind Zellen spärlich vertreten, das Exsudat ist wesentlich flüssig und gelangt auch in dieser Form in die Hornhaut.

Verf. beschreibt dann noch verschiedene Erkrankungen der Haut, welche bei Gonorrhoe beobachtet werden und ihren gonorrhoischen Ursprung dadurch bekunden, daß die Heftigkeit ihres Auftretens dem Verhalten der Urethritis entspricht, und daß sie mit der Heilung der Urethritis stets verschwinden. Sie zeigen eine gewisse Übereinstimmung mit den Erkrankungen des Auges: oberflächliche Entzündungen, nicht selten mit Bläschen, die sich manchmal nach Art des Herpes gruppieren. In der Haut wird der Transport der Toxine durch Blut- und Lymphgefäße erfolgen, in manchen Fällen vielleicht in den längs den Nerven verlaufenden Lymphbahnen.

Die gonorrhoischen Affektionen der Haut sind ebenso wie die des Auges gutartig.

---

8) **Beitrag zur Kenntnis der Trachomkörperchen und ihres Vorkommens,** von Dr. Martin Zade, Privatdoz. und I. Assistent an der Univ.-Augenklinik zu Jena.

Bei 25 Fällen von Trachom wurden im Ausstrichpräparate 10 mal typische Chlamydozoen gefunden. 5 Fälle waren zweifelhaft, 10 sicher negativ. Verf. konnte das rasche Verschwinden der Einschlüsse nach Einleitung der Behandlung bestätigen und betont das spärliche Vorkommen bei Rückfällen, auch wenn die klinischen Erscheinungen sich kaum von denen frischer Fälle unterscheiden. In Schnittpräparaten konnten Einschlüsse nicht mit Sicherheit nachgewiesen werden. Verf. fand sie nur bei Trachom. Bei 14 Fällen von klinischer Blennorrhoe ohne Gonokokken war der Befund negativ.

Scheer.

II. Klinische Monatsblätter für Augenheilkunde. 1911. Februar.

1) **Zur Frage eines Zusammenhanges zwischen Vitiligo und Augenleiden,** von Paul Erdmann.

Bei einem gesunden 44jährigen Manne trat ohne nachweisbare Ursache eine Erkrankung beider Augen auf, welche sich neben geringer Abnahme der Sehschärfe lediglich in ausgesprochenen hemeralopischen Beschwerden bestand. Nach $^1/_2$ Jahre trat eine mit starker Exsudation in Glaskörper einhergehende Chorioretinitis, welche einen äußerst chronischen Verlauf nahm und mit Hinterlassung fadiger Glaskörper-Trübungen und atrophischer Aderhautherde in Heilung überging. Die einzige krankhafte Veränderung am Gesamtorganismus, die für die Ätiologie des Augenleidens in Frage kommen könnte, stellte eine im Verlauf der Beobachtung sich über Kopf und Rumpf ausbreitende Vitiligo dar. Der an beiden Augen beobachtete Entzündungsprozeß der Aderhaut gehört vermutlich zur Kategorie der bei der Heterochromie beobachteten Augen-Erkrankungen und es besteht eine Beziehung zwischen diesen und der gleichzeitig zur Beobachtung gelangten Vitiligo in dem Sinne, daß die Krankheitsursache für beide Leiden die gleiche ist.

2) **Über Vitiligo und Auge,** von J. Komoto

Verf. beobachtete bei der 33jährigen, sonst gesunden Frau eine chorioideale Augen-Erkrankung, die durch akut entzündliche Erscheinungen und beim Nachlassen derselben durch einen allgemeinen Pigmentschwund im retinio-chorioidealen Gebiet gekennzeichnet ist. Da bald nach der Augenerkrankung Vitiligo an den Lidern, Hand- und Fußrücken auftrat, so sind in den beiden Prozessen die gleichgeordneten Folgen einer einheitlichen Erkrankung zu erblicken, zumal die Augen-Erkrankung mit diffusem Pigmentschwund einherging.

---

3) **Experimentelle Untersuchungen über die sympathische Reizübertragung,** von Soske Miyashita.

Verf. läßt das Kammerwasser aus einem Auge sorgfältig ab, darauf spritzt er eine $10^0/_0$ige Kochsalzlösung subkonjunktival an demselben Auge ein, worauf ein heftiger Reizzustand eintrat. Nach $^1/_4$ Stunde wird dem andren, noch in keiner Weise gereizten Auge eine kleine Menge Kammerwasser entnommen. Unter 36 Tier-Versuchen konnte er 10 mal, in 3 Fällen ganz deutlich, eine Reizübertragung nachweisen.

---

4) **Über das traumatische Emphysem der Kornea,** von C. Gallenga.

Verf. beobachtete bei kleinen akzidentellen Wunden der Hornhaut das Eindringen von atmosphärischer Luft zwischen die Korneal-Lamellen, wonach eine starke, glänzende, punktierte, mehr oder weniger umschriebene Trübung im Bereich der Wunde eintrat. Gewöhnlich klagt der Patient über heftige Schmerzen, die indes nur von kurzer Dauer sind. Im Verlauf weniger Stunden verschwindet die eingedrungene Luft.

---

5) **Gesichtsfeldstudien über das Verhältnis zwischen der peripheren Sehschärfe und dem Farbensinn, speziell die Bedeutung derselben für die Prognose der Sehnerven-Atrophie,** von Henning Rönne.

Die Gesichtsfelder von stationärer Sehnerven Atrophie, sicherlich alle nach früherer Neuritis optica, zeigten eine erhebliche Affektion des Farbensinnes; auch war die periphere Sehschärfe in einem Grade herabgesetzt, der der Affektion des Farbensinnes entsprach. Bei der diffusen Atrophie der progressiven spinalen Sehnervenatrophie war der periphere Farbensinn in höherem oder geringerem Grade betroffen. Bei der Partialatrophie hob sich der Gesichtsfelddefekt scharf gegen die erhaltene Gesichtsfeldseite ab, was sich darin zeigte, daß die Farbengrenzen überall mit der Außengrenze des Gesichtsfeldes gegen den Defekt zusammenfielen.

---

6) **Ein seltener Fall von Schrotkorn-Verletzung der Augen; rechts doppelte Durchbohrung, links Wanderung des Schrotkorns vom Glaskörper in die vordere Kammer,** von R. Laas.

Die Wandung des rechten Auges war durch ein Schrotkorn doppelt durchbohrt. Nach Aufsaugung der bestehenden Glaskörperblutung war die Sehschärfe eine nahezu normale, deren sich der Verletzte beinahe 2 Jahre bis zum Eintritt einer Netzhaut-Ablösung erfreuen konnte. Im Innern des linken Auges konnte die Anwesenheit eines Schrotkorns festgestellt werden. Nach $2^1/_2$ Jahren erschien das Schrotkorn plötzlich in der Vorderkammer, woraus es entfernt wurde. Die getrübte Linse hatte sich nach unten dis-

loziert, wodurch eine Verbindung des Glaskörpers mit der vorderen Kammer geschafft war. Die Sehschärfe betrug mit Konvex 10,0 $^{2}/_{24}$.

7) **Beitrag zur pathologischen Anatomie der Blepharoconjunctivitis, besonders in bezug auf deren Diplobasillenbefund und das Verhalten der Lidbindehaut,** von S. Ishihara.

Verf. hatte die Gelegenheit 3 typische Fälle von Blepharoconjunctivitis, welche durch Diplobazillen verursacht waren, histologisch zu untersuchen. Die Konjunktival-Veränderung verhielt sich nicht anders als bei dem chronischen Katarrh. Sie beruht wesentlich auf einer Epithel-Veränderung mit reichlichen Becherzellen und auf einer Infiltration der Mukosa mit Leukocyten. Dagegen waren die Bazillen weder in der Mukosa, noch in der Epithelschicht zu finden. An der Lidhaut fanden sich charakteristische Veränderungen, welche aber wesentlich mit derjenigen bei Ekzem übereinstimmen. Die Bazillen fanden sich fast immer in der krankhaft veränderten Epithelschicht, besonders mit Vorliebe in der Hornschicht. Die Morax-Axenfeld'schen Diplobazillen bleiben auf der Bindehaut nur oberflächlich und dringen nicht in das Gewebe ein, während auf der Lidhaut deren Epithelschicht für sie ein geeigneter Nährboden abzugeben schien.

8) **Pneumokokken-Conjunctivitis bei Pneumonie mit histologischer Untersuchung,** von Edmund Rosenbauch.

Beschreibung eines Falles, der ein 1jähriges Kind betraf.

9) **Springende Mydriasis bei einem gesunden 7jährigen Mädchen,** von E. Cramer.

Es handelt sich um ein 7jähriges Mädchen. Wenn dasselbe vor dem Beobachter stand, sah man zunächst eine erhebliche Mydriasis einer Seite. Bei völlig gleichbleibender Fixation des Gesichts des Beobachters seitens des Kindes trat dann nach kurzer Zeit eine Verengerung der erweiterten Pupille und eine fast völlige Erweiterung der andren ein.

10) **Plastik zur Bildung einer unteren Übergangsfalte bei Anophthalmus,** von W. P. C. Zeeman.

Die Bindehaut wird ungefähr 6 mm hinter und parallel dem Lidrand eingeschnitten und nach vorn und hinten von ihrer Unterlage abpräpariert. Durch eine senkrechte Inzision parallel dem Lidrande bildet man die künftige Übergangsfalte, die mit Bindehautlappen ausgekleidet wird.

11) **Beiträge zur Anatomie des Ektropion uveae congenitum,** von Okuse.

Das Ektropium uveae congenitum ist eine Entwicklungs-Anomalie: es handelt sich um ein bevorzugtes Wachstum der Epidermoidalschicht der Iris.

12) **Ein Beitrag zur Vererbungsmöglichkeit erworbener Augendefekte,** von G. Tobias.

Die Vererbungsmöglichkeit der erworbenen Augendefekte ist als unsicher und fraglich zu betrachten, denn trotz aller entwicklungsmechanischen Theorien wird ein zufälliges Zusammentreffen nie auszuschließen sein und meist wohl auch das Wahrscheinlichere bleiben.

13) **Zur Durchleuchtung des Auges,** von A. v. Pflugk. Beschreibung einer Taschen-Durchleuchtungslampe.

März.

1) **Über die Funktionsteilung im Sehorgan und die Theorie der Nachtblindheit,** von J. v. Kries.

Die Theorie von der Duplizität des Sehorgans, d. h. seiner Zusammensetzung aus zwei Bestandteilen, einem dem Sehen in hellem, einem dem Sehen in schwachem Licht, dem Dämmerungssehen dienenden, ist in physiologischen wie in augenärztlichen Kreisen Gegenstand zahlreicher Erörterungen gewesen. Daß als pathologische Grundlage der Nachtblindheit in einer Schädigung des Sehorgans zu suchen, die ausschließlich oder vorwiegend den dem Dämmerungssehen dienenden Bestandteilen desselben betrifft, liegt keinerlei Anlaß vor. Vorderhand erscheint es richtiger, die Nachtblindheit ganz allgemein als eine Funktionsstörung der Organe des Dämmerungssehens zu bezeichnen, als wenn wir sie schlechthin eine Störung der Adaptation nennen, wiewohl aller Wahrscheinlichkeit nach auch diese engere Erklärung mindestens für die Mehrzahl der Fälle zutreffen wird.

---

2) **Über den Zusammenhang der physiologischen mit den pathologischen Farben-Empfindungen,** von R. Hilbert.

Zwischen pathologischen und physiologischen Farben-Empfindungen besteht keine feste Grenze, auch hier werden Übergänge und zweifelhafte Zustände beobachtet, die eine sichere und bestimmte Entscheidung unmöglich machen.

---

3) **Über einen merkwürdigen Fall von Tuberkulose des Auges mit Sektionsbefund, ein Beitrag zur Tuberkulin-Behandlung,** von M. Hayashi.

Verf. berichtet über einen Fall von Iritis, der mehrere Jahre bestand, wiederholt rezidivierte unter dem Bild der leichten, plastischen Entzündung mit Beschlägen auf der Descemet und mäßigen Glaskörper-Trübungen ohne spezifische knötchenförmige Tuberkel-Neubildungen. Im Verlauf der weiteren Rückfälle trat allmählich ein immer schwereres Krankheitsbild mit Knötchenbildung und Gefäßneubildung in der Iris, zahlreichen Beschlägen auf der Descemet, stärkerer Glaskörpertrübung, gleichmäßiger Verdickung der Regenbogenhaut und flächenhafter Verwachsung ein, welche allmählich unter dem Bilde der chronischen Iridocyklitis zur fast völligen Erblindung führte. Die Tuberkulin-Reaktion fiel typisch positiv aus, ebenso war die Tuberkulinbehandlung von ausgesprochenem Erfolg. Es verschwand später wieder jede charakteristische Knötchenbildung aus dem Prozeß und auch die anatomische Untersuchung erwies keine charakteristischen Merkmale für Tuberkulose.

---

4) **Über Tenonitis bei beginnenden Aderhautsarkomen,** von S. Miyashita.

Nach den Beobachtungen des Verf.'s kann eine Tenonitis schon im ersten Stadium des Auftretens eines Aderhautsarkom vorkommen und rezidivieren. Dazu bedarf es keiner Nekrose innerhalb des Tumors. Vasomotorische, neuritische Reize spielen dabei vielleicht eine Rolle; vielleicht kann auch die Gegend des Tumors einen Lokalisationspunkt für eine Tenonitis auf endogener Grundlage abgeben. Das Auftreten einer Tenonitis im Bereich eines auch nur tumorverdächtigen Aderhautherdes kann den Verdacht

„Tumor" bestärken. Bei der großen Schwierigkeit, ein Flächensarkom frühzeitig sicher zu diagnostizieren, ist das vielleicht, wenn auch ausnahmsweise, von klinisch-diagnostischer Bedeutung.

---

5) **Weitere Untersuchungen über Wärmeströmung in der vorderen Augenkammer und die Ehrlich'sche Linie,** von S. Türk.

Verf. konnte durch die von ihm angewandte Methode der unmittelbaren Färbung des Kammerwassers durch Fluoreszin den Beweis erbringen, daß die auf der Temperatur-Differenz zwischen Iris und Hornhaut beruhende Wärmestörung, die er in früheren Untersuchungen für das Kammerwasser des Kaninchens nachgewiesen hatte, in den ähnlich gebauten Augen andrer Wirbeltiere gleichfalls vorhanden und der Beobachtung zugänglich ist.

---

6) **Über Augenmuskel-Störungen bei Tetanus,** von Robert Salus.

Nach einer Verletzung des linken unteren Lides mittels einer Gerte trat bei einem 13jährigen Knaben Pleurothotonus, Starre im Frontalis, Orbicularis, Levator palpebrae superioris sinister und besonders im linken Facialis ein. Es handelte sich um einen lokalen Tetanus mit typischem Irriadiieren der Muskelstarre nach allen Richtungen. Bei der Sektion stellte man fest, daß ein quergestreifter Muskel direkt infiziert war, und zwar der Musculus rectus inferior sinister durch ein Holzstückchen. Kommt das Tetanustoxin mit einem Augenmuskel in direkte Berührung, so entwickelt sich ein Dauerkrampf aller Muskeln dieses Auges, der nach kurzer Zeit auf das andre Auge und nach andren Richtungen ausstrahlt.

---

7) **Über drei weitere Fälle von angeborener abnormer Bewegung des Oberlides,** von Anton Lutz.

Verf. berichtet über 3 Fälle abnormer einseitiger Bewegungen des Oberlides bei Innervationen der Kau-, Schlund- und Gesichtsmuskulatur.

---

8) **Die Exstirpation der palpebralen Tränendrüse,** von Th. Axenfeld.

Nach Spreizung der Lidspalte mit zwei doppelzinkigen, stumpfen Haken am Canthus externus, so daß die Gegend der palpebralen Tränendrüse sichtbar wird. Auf ihrer Kuppe wird nun die Bindehaut eingeschnitten und abpräpariert. Jetzt greift man die freigelegte Drüsenkuppe mit der Pinzette, zieht sie vor und schneidet die Drüse mit der Schere ab.

---

9) **Zur Exstirpation der Lidtränendrüse,** von E. Fricker.

Vermittelst eines durch das Oberlid gezogenen Fadenzügels wird dasselbe in der Richtung nach oben und innen angezogen, bis sich die Lidtränendrüse im ganzen hervorwölbt. Nach Abpräparierung der Schleimhaut in der ganzen Ausdehnung der Drüse wird dieselbe mit der Schere aus ihrer Einbettung entfernt.

---

10) **Über die wiederholte Punktion der vorderen Kammer,** von K. Ichikawa.

An zwei Fällen von Keratitis parenchymatosa führte Verf. die wiederholte Punktion der vorderen Kammer aus, um den Krankheitsverlauf ab zukürzen.

11) **Zur Kenntnis der leichten Formen der Keratomycosis aspergillina,** von G. Marx.

Verf. berichtet über 2 Fälle von Hornhautgeschwür, welche durch den Aspergillus fumigatus hervorgerufen war. In einem Falle konnte die Diagnose erst durch die Kultur, im zweiten durch Gebrauch der Lupe gestellt werden.

---

12) **Bemerkungen zu dem Aufsatz von Prof. Gallenga: „Über das traumatische Emphysem der Kornea",** von A. Wagenmann.

Verf. erwähnt, daß er in den von ihm bearbeiteten „Verletzungen des Auges" im Graefe-Saemisch'schen Handbuch auf das Vorkommen von Lufteintritt bei Kratzwunden der Kornea aufmerksam gemacht hat.

---

13) **Bisherige Erfahrungen mit Salvarsan bei Augensyphilis, aus der Literatur und an eigenen Fällen,** von O. Stuelp.

Verf. berichtet über 470 syphilitische Augenfälle, die er aus der Literatur zusammengestellt hatte, bei denen Salvarsan angewandt war. Unter 5 eigenen Fällen hatte er nur in einigen vollen Erfolg. Salvarsan ist am Platze, wenn man den Versuch machen will, schnell zu wirken; in Fällen, die sich gegen Quecksilber und Jod refraktär erweisen, oder in denen die Mittel nicht vertragen werden. Kontraindiziert ist Salvarsan bei Opticus und Retina-Erkrankungen nicht luetischer Natur, Herz- und Gefäß-Erkrankungen, Nephritis und Diabetes, schwerer viszereller Lues, Degeneration des Zentralnervensystems und Alkoholismus, kongenitaler Lues der Neugeborenen, seniler Degeneration, Marasmus und Kachexie nicht luetischer Natur.

---

14) **Über 2 Versuche mit Salvarsan bei sympathischer Ophthalmie,** von B. Fleischer.

Verf. injizierte bei 2 Patienten mit sympathischer Ophthalmie Salvarsan intravenös. Eine Einwirkung der Injektion auf die Augen-Erkrankung konnte bei beiden Patienten nicht beobachtet werden.

April.

1) **Mikroskopische und experimentelle Studien über die Fundorte der von Prowazek-Halberstädter'schen Körperchen,** von Cuno Heymann.

Die v. Prowazek-Halberstädt'schen Körperchen finden sich außer bei Trachom, meist frühen Stadiums, auch bei gonokokkenhaltigen und gonokokkenfreien Konjunktivitiden von Säuglingen und einer Wöchnerin, sowie in den Genitalsekreten der Eltern solcher Neugeborenen und im gonokokkenfreien Genitalsekret jener Wöchnerin. Die v. Prowazek-Halberstädter'schen Körperchen sind für das Trachom nicht spezifisch: 6 Augensekrete blennorrhoischer Neugeborener und 1 Augensekret einer an nicht trachomatöser Conjunctivitis leidenden Wöchnerin erzeugten bei Pavianen und Meerkatzen Konjunktivitiden verschiedener Heftigkeit und Dauer, zumeist unter ausgesprochener, manchmal trachomähnlichen Beteiligung der Follikel und bewirkten das Auftreten v. Prowazek-Halberstädter'schen Körperchen. Bei Verimpfung des krankhaften Konjunktivalsekrets von Affenauge zu Affenauge oder bei sekundärer Selbstinfektion des ungeimpften Auges kamen dieselben Erscheinungen wie mit dem menschlichen Sekret zustande. Ein mit AffenA-ugensekret genital geimpftes Affenweibchen erkrankte an einer eigentümlichen höckerigen Scheiden-Entzündung und wies im Scheidensekret

v. Prowazek-Halberstädter'sche Körperchen auf. Sieben Genitalsekrete sechs Erwachsener, bei denen anamnestisch die Existenz v. Prowazek Halberstädter'scher Körperchen im Genitalapparat vermutet worden war, erzeugten bei der Verimpfung auf die Konjunktiva von Meerkatzen und Pavianen analoge klinische Erscheinungen wie die einschlußhaltigen Konjunktivalsekrete und bewirkten das Auftreten von v. Prowazek-Halberstädter'schen Körperchen.

---

2) **Über die Histologie der experimentell erzeugten Einschluß-Conjunctivitis**, von C. A. Hagner.

Trotz der klinischen und anatomischen Ähnlichkeit des Trachoms und der Einschluß-Conjunctivitis sind beide nicht ohne weiteres zu identifizieren. Die Follikelbildung kann als der Ausdruck eines in die Schleimhaut sich abspielenden chronisch entzündlichen Prozesses gedacht werden, dessen Entstehung auf die Wirkung dem Wesen nach differenter Virus zurückgeführt werden kann. Insbesondere scheint blennorrhoisches Sekret dazu disponiert, einen solchen trachomähnlichen Bindehautprozeß hervorzurufen.

---

3) **Klinisch-anatomischer Beitrag zur Kenntnis des Nachstars**, von A. Elschnig.

In den Fällen des Verf.'s handelt es sich um eine durch regenerative Proliferation zurückgebliebener Linsen(kapsel)zellen entstandene Nachstarbildung, die sich anscheinend nur dann einstellt, wenn es nicht zu einem vollständigen Verschlusse des bei der Extraktion eröffneten Linsenkapselsackes, also nicht zur Bildung einer gleichmäßig glatten Nachstarmembran kommt.

---

4) **Über nichtalbuminurische und albuminurische Netzhaut-Ablösung und ihre Wiederanlegung bei Schwangeren**, von Ph. Védarame.

Die Retinitis albuminurica gravidarum mit Netzhaut-Ablösung kann nicht nur bei der eigentlichen Nephritis, sondern auch im Gefolge einer reinen Schwangerschaftsniere auftreten. Eine solche durch reine Schwangerschaftsniere bedingte Netzhaut-Ablösung kann sich vollständig wieder anlegen, ohne irgend welche Spuren zu hinterlassen und die Nieren können wieder völlig gesund werden. Als einzige dauernde, histologische Läsion blieb in einem Falle eine Arteriosklerose in der Chorioidea zurück. Es spricht das dafür, daß für diese Fälle die Chorioidea ausschlaggebend ist. In seltenen Fällen kann sich eine Netzhaut-Ablösung bei nichtalbuminurischen Schwangeren einstellen. Wie bei der albuminurischen, findet auch bei der nichtalbuminurischen Netzhaut-Ablösung nach Unterbrechung der Schwangerschaft vielleicht eine Wiederanlegung der Retina statt und zwar, ohne daß ophthalmoskopisch sichtbare Veränderungen zurückzubleiben brauchen. Da das Weiterbestehen der Schwangerschaft bei diesen beiden Formen der Ablösung den Ausgang, wenn nicht immer, so doch in den meisten Fällen ungünstig beeinflußt, so ist auch bei der nichtalbuminurischen Ablösung die Unterbrechung der Schwangerschaft ins Auge zu fassen.

---

5) **Über metastatische Panophthalmie durch gramnegative Kokken, die mit den Weichselbaum'schen Meningokokken nicht identisch sind**, von H. G. Pagenstecher und R. Wißmann.

Die metastatische Ophthalmie, das wichtige Symptom der epidemischen

Cerebrospinal-Meningitis, wird nicht nur durch den Meningococcus Weichselbaum, sondern auch durch ihm nahestehende, aber doch scharf von ihm zu trennende Pseudomeningokokken hervorgerufen.

6) **Über Röntgen-Therapie bei Lidkarzinom,** von Rud. Tischner.

Verf. berichtet über 6 Fälle von Lidkarzinom, von denen 5 mit Erfolg durch Röntgenstrahlen behandelt worden waren. Die Röntgenstrahlen sind bei Lidkarzinom ein bequem anzuwendendes Mittel, das bei zuverlässigen, kontrollierbaren Patienten in einem hohen Prozentsatz ausgezeichnete Heilung bringen kann, und das gerade in der Augenheilkunde verdient, mehr in Anwendung gebracht zu werden, als es augenblicklich geschieht.

7) **Ein Spektralapparat zur Untersuchung des Farbensinnes,** von W. P. C. Zeemann und H. Weve.

Die Beschreibung eines Apparates ist im Original nachzulesen, da zum Referieren nicht geeignet.

8) **Ein sehr schwerer Fall vom kompliziertem Nachstar und seine operative Bekämpfung,** von A. Krüger.

Verf. berichtet über einen Nachstar von ungewöhnlicher Dicke und ausgedehnter Flächenverwachsung der Iris mit ihm. Er führte zunächst die Iridektomie bzw. Iridodialyse aus und später die Extraktion des Nachstars.

9) **Eine neue Operation des Pseudopterygiums,** von L. Steiner.

Verf. löste die Bindehaut von der Hornhaut und der Sklera ab und befestigte sie möglichst weit weg, im Fornix.

10) **Über Erosio conjunctivae infolge Eindringens einer Cilie in das obere Tränenröhrchen und über latente Cilien im Tränenröhrchen,** von R. Vollert.

Bericht über 5 Fälle. Horstmann.

III. Wochenschrift für Therapie und Hygiene des Auges. 1911. Nr. 13.

1) **Alkohol- und Salbenfleckverband am Auge,** von Dr. Zirm in Olmütz.

Alkoholverband: Zuerst eine Lage in Spir. rectif. getränkter und ausgepreßter Watte kleinhandtellergroß unmittelbar auf die geschlossenen Lider, hierauf eine Lage trockener Watte oder Gaze, darüber ein Fleck Guttaperchapapier oder sonstigen wasserdichten Stoff. Der Verband wird dreistündlich frisch aufgelegt.

Salbenfleckverband: Ein brillenglasgroßes Stück Leinwand mit gelber Präzipitalsalbe bestrichen, auf das geschlossene Auge gelegt, darüber Watte und Binde.

2) **Dionin bei Glaucoma haemorrhagicum,** von San.-Rat Dr. Wolffberg.

Verf. rät Dionin in Verbindung mit Eserin zu versuchen.

Nr. 18.

Ein wichtiger Punkt in der Behandlung der Augen-Eiterung der Neugeborenen, von Dr. R. Kaz in St. Petersburg.

Nach der Ansicht des Verf.'s waren und blieben die Höllenstein-

beizungen das wirksamste Mittel gegen Blennorrhoe der Neugeborenen, allein das zu häufige Beizen vernichtet die günstige Wirkung dieses Mittels.

Nr. 19.

Beitrag zum Kapitel „Atropinvergiftung bei augenkranken Kindern", von Dr. M. Erlanger in Luzern.

Rachitische, tuberkulöse, skrofulöse, anämische und durch wiederholte Malaria-Anfälle geschwächte Kinder zeigen sich besonders empfindlich gegen Atropin. Nur durch sorgfältiges Komprimieren der Tränenpunkte bei der Atropin-Instillation kann das Auftreten dieser oft unheimlichen Überraschungen auf ein Mindestmaß reduziert werden.

Nr. 24.

Ein Fall von später Myopie-Entwicklung, von San.-Rat Becker in Düsseldorf.

Der myopische Prozeß nahm bei dem 41jährigen Patienten erst etwa um die Mitte der zwanziger Jahre seinen Anfang. Als Ursache kann wohl nur ein durch die überstandene Malaria bedingtes chronisches Siechtum angesprochen werden. Es bestätigt somit der Fall die Erfahrung, daß bei der Entstehung der Myopie auch anämische und dyskrasische Zustände unter Umständen eine Rolle spielen können. Fritz Mendel.

IV. Fortschritte der Medizin. 1911. Nr. 12.

Die Behandlung des Ulcus corneae serpens, von Dr. W. Gilbert.

Überblick über die augenblicklich gebräuchlichsten Behandlungsmethoden.

Nr. 13.

Experimentelle Studien über Netzhaut-Abhebung, von Prof. Dr. Birch-Hirschfeld.

Die Untersuchungen hatten den Zweck, zunächst, so weit das möglich ist, die Kenntnis der anatomischen Veränderungen zu fördern, die sich im Auge bei Ablösung abspielen, um so die Grundlage zu einer auf anatomischen Tatsachen beruhenden Kritik der bisher geübten therapeutischen Eingriffe zu schaffen. Fritz Mendel.

V. Festschrift zur 40jährigen Stiftungsfeier des Deutschen Hospitals. (Verlag von Lemcke und Buechner in New York. 1909.)

1) **Mitteilungen aus der Augen-Abteilung des Deutschen Hospitals in der Stadt New York**, von R. Denig.

Die einzelnen Kapitel behandeln folgende Themata: Die Star-Operation, die Operation des unreifen Stars, künstliche Reifung, Nachstar-Operation, Operation für hochgradige Kurzsichtigkeit, Paracentese der vorderen Kammer bei Sehnerven-Entzündung, Überkorrektion und Muskel-Operationen, Operation bei Enophthalmus traumaticus und Magnet-Operationen.

2) **Die künstliche Reifung des Stars**, von Dr. D'Oench.

Für die beste Methode hält Verf. entschieden die Paracentese der Hornhaut mit nachfolgender direkter Massage der Linse auf ihrer vorderen Fläche. Im Einstich am Hornhautrande wählt Verf. ein schmales Lanzenmesser, nachdem die Pupille mit Atropin erweitert worden ist, und führt dann die Reibung auf der vorderen Linsenfläche mit einer geknöpften Sonde aus.

2) **Beobachtungen und Bemerkungen über Methylalkohol-Amblyopie**, von Dr. E. Gruening.
Beobachtung von 10 Fällen von Methylalkohol-Amblyopie.

---

3) **Ein Fall von Thrombose des Sinus cavernosus**, von Dr. John Izard Middleton.
Die Sektion ergab einen erweichten Thrombus im rechten Sinus cavernosus. Auf dem linken Temporallappen fanden sich eitrige Herde, ebenso auf der Basal-Oberfläche des Gehirns. Der Hauptsitz des Eiters lag in der Fissura Sylvii beider Seiten, hauptsächlich links. Fritz Mendel.

VI. Archives d'Ophtalmologie. 1911. Februar bis März.

1) **Exophthalmus und akute Leukämie**, von de Lapersonne.
Verf. teilt einen Fall von einseitigem Exophthalmus mit, bei dem die Blut-Untersuchung das Bestehen einer akuten Leukämie ergab. Das Symptom ist zwar sehr selten, jedenfalls aber ist bei dunklen Fällen von Exophthalmus auf das Blut zu achten.

---

2) **Bemerkungen über die Fusion**, von Terrien.
Verf. gibt ein Mittel an, latenten Strabismus zu bestimmen. Ohne die Textfiguren nicht zu referieren.

---

3) **Die Ausführung der orbitalen Heteroplastik**, von Bonnefon.
Verf. erzielte sehr gute Resultate mit der Pfropfung eines frisch enukleïerten Kaninchenbulbus, Hornhaut nach hinten, in den Tenon'schen Raum des menschlichen, eben seines Bulbus beraubten Auges. Vorbedingung ist strenge Asepsie.

---

4) **Kollaps der Sklera im Verlauf der Star-Operation bei einem Diabetiker**, von Cantonnet.
Der an sich gefährlich aussehende Zwischenfall hat im allgemeinen keinen Einfluß auf die günstige Heilung.

---

5) **Varicen der Papille**, von Marc Landolt.
Es handelt sich um doppelte Anastomosen der Vene und Arterie noch im Bereich der Papille.

---

6) **Cystisches Fibrom der Sehnervenscheide**, von Comninos.

---

7) **Trepanation bei Stauungspapille durch Hirndruck**, von Velter.
Bei Stauungspapille durch Hirndruck ist die entspannende Trepanation zu machen, nachdem man Quecksilber und Lumbalpunktion versucht hat, ohne sich bei ausbleibendem Erfolge lange aufzuhalten. Je früher operiert wird, desto besser das Resultat für das Auge. Selbst bei Blindheit erhält man öfter noch Besserung.
Bei Herdsymptomen wird in der Nähe der angenommenen Geschwulst operiert, um letzteren event. später angreifen zu können. Beim ersten Eingriff ist es nicht nötig, die Dura zu spalten, da die Wegnahme des Knochens zunächst im allgemeinen genügt.
Im Beginn der Sehnerven-Erkrankung pflegt schnell deutliche Besserung

einzutreten. In vorgeschrittenen Fällen bleibt die Sehkraft wenigstens stationär.

Die Prognose richtet sich natürlich nach dem Grundleiden.

---

8) **Struktur, Pathogenese und modifizierte Operation des Pterygium,** von Terson.

---

9) **Ein Wort über Pathogenese und Behandlung des Trachoms,** von Jacovidès.

Verf. steht den bisher als für Trachom spezifisch beschriebenen Einschlüssen sehr skeptisch gegenüber. Als Behandlungsart hat sich ihm eine gemischt chirurgische und medizinische am besten bewährt.

---

10) **Encephalocele von fibro-gliomatöser Struktur,** von Comninos.

Moll.

VII. Annales d'Oculistique. 1911. Januar bis März

1) **Das blinde Gesichtsfeld bei der Hemianopsie,** von Gonin.

Nach Untersuchungen des Verf.'s ist die Ansicht, daß in der für blind gehaltenen Hälfte des Gesichtsfeldes Hemianopischer dennoch Licht perzepiert wird, nicht richtig. Wir müssen vielmehr, wie bisher, ein halbseitiges absolutes negatives Skotom annehmen.

---

2) **Angioide Pigmentation der Netzhaut,** von Magitot.

Mitteilung eines Falles von sog. streifenförmiger Pigmentbildung mit histologischer Untersuchung.

---

3) **Beziehungen zwischen Abweichungen der Augen und dem prismatischen Effekt der Gläser,** von Campos.

---

4) **Primäre Bindehaut-Sporotrichose,** von Chaillous.

Die Kulturen ergaben Sporothrix Beurmannii.

---

5) **Primäre Sporotrichose des Tränensackes,** von Morax.

Auch hier wurde derselbe Pilz gezüchtet.

---

6) **Über die Möglichkeit des Überlebens durchsichtiger Hornhaut nach längerer Konservierung außerhalb des Organismus,** von Magitot.

Verf. konnte enukleïerte Kaninchen-Augen 10 bis 12 Tage in Kaninchenserum bei Kälte aufbewahren, ohne daß die Hornhaut nennenswerte Strukturveränderungen zeigte. Auch Transplantationen nach dieser Zeit ergaben günstige Resultate.

---

7) **Auto-Enukleation beider Augen bei Melancholie mit religiösem Delirium,** von Terson.

An beiden Augen hingen die Sehnerven in beträchtlicher Länge. Frauen vermögen diese Selbstverstümmelung vermöge ihrer schmäleren Finger und Nägel leichter auszuführen, als Männer.

---

8) **Einseitige hysterische Amaurose,** von Valude.

9) **Bemerkungen über den Wert der Blut-Untersuchungen bei Augenaffektionen,** von Rasquin.

Verf. hat durch mikroskopische und biochemische Blut-Untersuchungen bei den verschiedensten Augenleiden gewisse charakteristische Resultate gefunden, die er für die Prognose und Diagnose für wichtig hält. Einzelheiten sind im Original nachzulesen.

10) **Warum die Iridektomie bei Glaukom unentbehrlich ist. Anzeige und Technik der Drainage durch den Thermokauter,** von Nicati.

11) **Doppelseitige Sinus-Entzündung,** von de Ridder und Jauquet.

Es traten Komplikationen seitens der Augen, der Orbitae, des Pharynx und des Schädelinneren auf.

12) **Bemerkungen über die von 1903 bis 1910 im Hospital Lariboisière beobachteten Trachomfälle,** von Farhat.

Die aus dem Ausland gekommenen Fälle haben sich in den letzten Jahren etwas vermehrt.

13) **Nachruf auf Trousseau,** von Valude.

14) **Über die pathologische Anatomie und die Pathogenese des Mikrophthalmus congenitus mit seröser Lidcyste,** von Orloff.

15) **Beitrag zur Lehre von der Schneeblindheit,** von Galli-Valerio.

Verf., der seinen eigenen und seines Führers Fall schildert, verdankt seine Krankheit den mangelhaften Schneebrillen und beklagt sich, daß im Handel keine geeigneten zu haben seien. Auch sei die Konstruktion der Gestelle mangelhaft.

(Gerade in letzter Zeit ist viel die Rede von gelbgrünen Gläsern verschiedener Provenienz, welche die schädlichen Strahlen mit genügender Sicherheit ausschließen. Ref.)

16) **Adenom der Moll'schen Drüsen,** von Letulle und Duclos.

17) **Mikrophthalmus und Chloroformtod,** von Béal.

Das Kind starb 15 Stunden nach der Operation im Kollaps. Verf. schließt aus diesem Fall, daß man Kranke mit kongenitalen Mißbildungen, die keinerlei Anomalien der inneren Organe darbieten, trotzdem nicht unter Chloroform, sondern unter Äther oder einem andren Anästhetikum operieren solle. Moll.

VIII. l'Ophtalmologie provinciale. 1911. Nr. 3.

1) **Sicherheitsvorgehen mit 2 Bindehautlappen nach präparatorischer Iridektomie bei der Star-Ausziehung,** von Dr. Seve.

Seit 8 Jahren macht Verf. mindestens 3 Wochen vor jeder Extraktion die präparatorische Iridektomie.

2) **Der Jodoformtampon-Verband bei der operierten tuberkulösen Dacryocystitis,** von Dr. Camille Fromaget.

Die Tamponmasse ist zusammengesetzt aus Jodoform, Walrat und

Sesam-Öl. Jeder Schmerz wird vollkommen unterdrückt, und schnelle Heilungen werden erzielt. Nach Ablauf von 3 Wochen ist der Patient völlig geheilt.

---

3) **Prognose und Behandlung der syphilitischen Sehnerven-Atrophien,** von Dr. H. Frenkel.

---

4) **Zwei Fälle von traumatischem Glaukom,** von Dr. E. Grand-Clément. Fritz Mendel.

IX. The Ophthalmoscope. 1911. Januar.

1) **Die Trachomkörperchen,** von Hanford McKee.

Die Trachomkörperchen sind ein ständiger Befund bei akutem Trachom. Die Natur dieser Einschlüsse ist noch unbekannt, sie sind nicht spezifisch für Trachom, sondern finden sich auch bei andren Bindehaut-Entzündungen und in der normalen Bindehaut. Die Ursache des Trachoms ist noch nicht entdeckt.

---

2) **Bemerkungen über die Bakteriologie eines Falles von eitriger Conjunctivitis,** von H. M. Traquair.

Streptococcus mucosus.

---

3) **Die frühzeitige Erkennung der Stauungspapille,** von J. Bordley.

Frühzeitig findet sich bei beginnender Stauungspapille eine Störung des Farbensinnes. Bei konzentrischer Einengung ist gewöhnlich Blau am meisten betroffen, so daß die Grenze für Blau innerhalb des für Rot liegen kann. Die Veränderungen des Gesichtsfeldes für Blau beginnen mit der Bildung und Verschmelzung peripherischer Skotome.

---

4) **Die Wirkung der Blutfarbe in den Netzhautgefäßen bei subjektiver Betrachtung,** von Edridge Green.

Wenn man ein weißes Feld durch ein blaugrünes Glas betrachtet und dann das Glas nach etwa 30 Sekunden fortzieht, so erscheint das ganze Feld rosa, nur der dem gefäßlosen Zentrum der Netzhaut entsprechende Teil erscheint grün.

---

5) **Erfahrungen mit Buchanan's Hornhaut-Mikroskop,** von E. Thomson.

Februar.

1) **Ein Fall von Mikulicz'scher Krankheit,** von H. Elliot und A. C. Ingram.

---

2) **Ungewöhnliche Formen der Infektion mit Klebs-Löffler's Diphtherie-Bacillus,** von Harrison Butler.

Mehrere Fälle von eitriger Conjunctivitis mit Chemose und Lidödem.

---

3) **Miscellen,** von E. Maddox.

1. Verbesserungen am Hornhaut-Trepan. 2. Elastisches Kollodium zur Anlegung von Doppelnähten. 3. Metallisches Quecksilber. Bei erweitertem Tränensack, wenn die Veränderungen nicht so hochgradig sind, daß die Exstirpation indiziert ist, spritzt Verf. mit Perhydrol-Lösung aus und dann

metallisches Quecksilber nach, das er bis zum nächsten Tage im Sack läßt. Durch den Druck des Quecksilbers wird die Sondierung erleichtert, durch den aus dem Perhydrol naszierenden Sauerstoff entsteht Quecksilberoxyd, das mit der Schleimhaut in innige Berührung tritt. (Verf. hätte schon seinem Landsmann Blizard [Phil. Transact. V, 70, 1780] für das metallische Quecksilber die Ehre der Priorität geben können. Vgl. Geschichte der Augenheilkunde, Graefe-Saemisch, XIV, S. 38, S. 138. H.)

4) **Optische Probleme in der Augenheilkunde.** I. Die Natur des Lichtes, von H. J. Ryland. (Elementare Optik.)

5) **Über eine passende Methode, Prismen zu verordnen,** von E. Thomson. Probierbrille zum Versuchen der Prismen zu Hause.

6) **Ein Fall von Nebennierensarkom mit Metastasen in den Augenhöhlen,** von A. H. Platt.

Ein 4jähriges Mädchen mit einer Geschwulst im Abdomen bekam Blutungen an den Lidern und das rechte Auge wurde vorgetrieben. Die Sektion ergab: Sarkom der linken Nebenniere, Metastasen in der Pleura, am Schädel zwischen Knochen und Dura und in beiden Augenhöhlen ohne Beteiligung der Augäpfel.

März.

1) **Der okulomotorische Typus der Polioencephalitis,** von Sydney Stephenson.

Bei Kindern gibt es eine besondere Form von Lähmungsschielen auf Grund von Polioencephalitis. Sie kommt nicht selten bei Kindern unter einem Jahre vor, ist aber relativ selten mit andren auf eine Gehirn-Erkrankung hinweisenden Symptomen verbunden. Infektionskrankheiten scheinen eine wichtige ursächliche Rolle zu spielen. Obwohl jeder der äußeren Augenmuskeln betroffen sein kann, ist in $^3/_4$ der Fälle der Externus allein betroffen. Die innere Muskulatur wird selten in Mitleidenschaft gezogen. Diese Form von Schielen kann leicht mit dem gewöhnlichen konkomitierenden Schielen verwechselt werden.

2) **Metastatischer Absceß der Episklera,** von R. Scott Lamb.

Nach einem Karbunkel der linken Nackenseite trat bei einem 53jährigen Manne ein episkleritischer Absceß des rechten Auges auf, der durch Inzision, ohne nachteilige Folgen zu hinterlassen, geheilt wurde.

3) **Intermittierende Wortblindheit,** von E. Pritchard.

Ein $8^1/_2$jähriger Knabe, der gut auswendig lernt, kann Buchstaben nicht lesen, nur vorübergehend (ein- oder zweimal wöchentlich) liest er vollständig richtig.

4) **Das anatomische Verhältnis zwischen Keilbeinhöhle und Augenhöhle, Beobachtungen an 100 Schädeln,** von Lee M. Francis und J. A. Gibson.

28% normaler Augenhöhlen sind von der angrenzenden Keilbeinhöhle nur durch eine verhältnismäßig dünne Wand getrennt. Es findet sich dann entweder eine von der Keilbeinhöhle nach der Augenhöhle sich erstreckende Ausstülpung oder die Höhle ist vorn im Keilbeinkörper gelegen.

5) **Einige entzündliche Zustände am Auge, hervorgerufen durch septische Erkrankung im Munde,** von C. Goulden.

In 13 Fällen von Iritis, Iridocyklitis, Chorioiditis konnte als einzige Ursache nur eine von den Zähnen ausgehende Sepsis ermittelt werden. In einem großen Teil der Fälle führte Entfernung der erkrankten Zähne eine auffallende Besserung herbei.

---

6) **Protargol bei der Trachombehandlung,** von E. Thomson.

Verf. hat sich zur ambulanten Behandlung das Abbürsten der Bindehaut mit 20% Protargol-Lösung bewährt.

---

7) **Kopfschmerzen bei Diplobazillen-Bindehautentzündung,** von Handford McKee.

Es gibt eine Reihe von Patienten, die über Kopfschmerzen bei der Arbeit klagen, keine Brechungs- oder Muskelanomalie haben, aber an Bindehaut-Entzündung mit Morax-Axenfeld'schen Diplobazillen leiden. Behandlung der letzteren beseitigt auch die Kopfschmerzen.

---

8) **Salicylsaures Natrium bei Cyklitis,** von A. Lea. G. Abelsdorff.

Vermischtes.

Nach dem Ableben des bisherigen leitenden Arztes: Geh. Hofrat Prof. Dr. Königshöfer, ist die ärztliche Leitung der Charlottenheilanstalt für Augenkranke in Stuttgart dem bisherigen Oberarzt der Anstalt: Herrn Dr. S. Weigelin, einem Schüler Prof. v. Schleichs, übertragen worden.

Bibliographie.

1) Das Schielen, von Dr. Curt Cohn, Augenarzt in Breslau. (Med. Klinik. 1911. Nr. 10.) Abhandlung über das Schielen, für den praktischen Arzt bestimmt. Bei Einwärtsschielen von mehr als 2 mm linearer Ablenkung soll bereits zur Operation gegriffen werden. Der vielfach noch heute vertretene Standpunkt ein Schielkind nicht vor dem 10. Lebensjahr operieren zu wollen, entbehrt der ausreichenden Begründung. Mit Beginn des Schulbesuches wird die Abhilfe dringend wünschenswert. Strabismus divergens gibt von vornherein die Anzeige zur Operation.

2) Über Sehprüfungen und die Grenze der Sehschärfe, von Privatdozent Dr. Walter Thorner in Berlin. (Med. Klinik. 1911. Nr. 11.) Bekanntes über Sehprüfung und die Grenzen der Sehschärfe. Verf. erwähnt seine praktischen Versuche, den Einfluß der Beugungserscheinungen auf die Sehschärfe zu bestimmen: Versuche, die von der subjektiven Auffassung des Untersuchten unabhängig sind.

3) Einige Fälle funktioneller Erkrankungen bzw. Simulation derselben, von Stabsarzt Dr. Josef Hamburger. (Wiener med. Woch. 1911. Nr. 11.) Fall von durch Stoß gegen das linke Auge hervorgerufenen Spasmus der Lider, der als Simulation gedeutet wurde; nach und nach entwickelte sich das Bild einer traumatischen Hysterie. Ein zweiter Fall betrifft eine Simulation, die Lider nicht öffnen zu können. Pagenstecher'sche Salbe an die Lidränder; nach 10tägiger Behandlung werden die Lider ge-

öffnet; der Simulant erklärt, die Salbe hätte ihn kuriert. Ein dritter Fall, einen Simulanten betreffend, der beiderseitige Blindheit vortäuschte; maximal erweiterterte starre Pupille. Der Simulant war imstande durch ununterbrochenes Starren in die Ferne seine Pupillen zu erweitern. Ein ähnlicher Fall von willkürlicher Erweiterung der Pupillen betraf einen epileptiforme Krämpfe Vortäuschenden.

4) Ein Fall von doppelseitiger Embolie der Arteria centralis retinae, von Dr. Robert Kohn, Sekundärarzt in Iglau. (Prager med. Wochenschr. 1911. Nr. 11.) Der Fall ist insofern bemerkenswert, als es sich um eine, wenn auch nicht vollständige, aber doppelseitige Embolie der Zentralarterie handelt. Die Embolie trat zwar nicht gleichzeitig auf beiden Augen, aber doch innerhalb eines Zeitraumes von 8 Tagen auf. Der ophthalmoskopische Befund führte erst zur Erkennung eines Herzfehlers.

5) Über tabische Sehnerven-Atrophie, von Prof. Dr. Elschnig in Prag. (Med. Klinik. 1911. Nr. 9.) Verf. hat 66 Fälle von tabischer Sehnerven-Atrophie eigner Beobachtung zusammengestellt. 44 Fälle konnten für die Beurteilung des Verlaufes des Sehnervenschwunds verwertet werden; von diesen erblindeten an beiden Augen 32; nicht gleichzeitig erkrankten beide Augen in 8 Fällen. Der Zeitraum zwischen der Erblindung des einen und des andren Auges schwankte zwischen $^1/_2$ Jahr bis zu 7 Jahren. Besserungen konnten unter antiluetischer Behandlung nie sicher nachgewiesen werden. Fast immer gab der Verlauf am ersterkrankten Auge einen Anhaltspunkt für die Prognose des zweiterkrankten Auges. Verf. hebt das bekannte Bild der Funktionsstörungen derartig erkrankter Augen, was das Gesichtsfeld, die zentrale Sehschärfe und den Farbensinn anbelangt, hervor; Skotome sah er außer in Fällen, in denen beginnende Tabes mit andren Affektionen kombiniert war, niemals. Als ein unbekanntes okulares Symptom bei Tabes führte er das Vorkommen von Augenkrisen, anfallsweise auftretende Schmerzen in den Augäpfeln und in der Tiefe der Orbita, ohne Pupillenverengerung, ohne Tränen der Augen an. Nur 3 mal war bei seinen Fällen die Lichtreaktion der Pupillen normal. Vorwiegend war Reflextaubheit der Pupillen oder starke Verminderung der Lichtreaktion mit beträchtlichem Überwiegen der Konvergenzreaktion vorhanden; in 13 Fällen bestand absolute Pupillenstarre. Nur eine geringe Zahl der Fälle von Sehnerven-Atrophie zeigte Zeichen von Augenmuskel-Lähmungen (am häufigsten Abducens-Lähmung). Außer diesen typischen Fällen kamen zahlreiche Fälle mit andren Erkrankungen des Augenhintergrundes zur Beobachtung, darunter einen Fall von einem Tabiker ohne Opticus-Atrophie mit einer durch eitrige Nebenhöhlen-Erkrankung bedingten retrobulbären Neuritis. Unter den 66 Patienten befanden sich 57 Männer und nur 9 Weiber. Von 44 Fällen, (43 Männer, 1 Weib) konnten über vorausgegangene Lues und Behandlung derselben Anhaltspunkte gewonnen werden. Die Männer erkrankten am häufigsten in der 2. Dekade der Lues. Was die vorausgehende Syphilisbehandlung anbelangt, so waren unter den 44 Fällen mit positiver Infektionsanamnese gänzlich unbehandelt 15, nur 3 Fälle hatten sich einer entsprechenden Luesbehandlung unterzogen, während die übrigen nur unzureichende Behandlung durchgemacht hatten. Mit Ausnahme von 6 Fällen handelte es sich bei den gut beobachteten Fällen immer um Tabes in den ersten präataktischen Stadien; in keinem Falle erkrankte ein schwer Tabetischer später an Sehnervenschwund. Fälle, an denen die Erkrankung an einem Auge begann, gaben stets eine bessere Prognose, als solche, bei denen die Erkrankung beide

Augen befallen hatte. In allen ab initio beobachteten Fällen wurde Traitement mixte angewendet und in keinem Falle eine Schädigung beobachtet. Der Verlauf unterschied sich aber allerdings nicht wesentlich von dem bei Unterlassen jeder antiluetischen Kur. Wenn auch der tabische Sehnervenschwund, die Pupillenstörung, die Tabes überhaupt als eine metasyphilitische aufzufassen ist, so ergibt doch die Wassermann'sche Reaktion, einen Fingerzeig dafür, daß, wenn die Reaktion, d. h. die sie veranlassenden Veränderungen beseitigt würden, der davon beeinflußte oder wenigstens parallel gehende pathologische Prozeß im Zentralnervensystem gleichfalls wenigstens in seiner Progression beeinflußt werden dürfte. Als die eigentliche Therapie der tabischen Sehnerven-Atrophie bezeichnet Verf. die Verhütung; er stützt diese Ansicht durch die erschreckenden Zahlen über die Frequenz der tabischen Sehnerven-Atrophie in Böhmen, die hohe Ziffer der wegen ihrer Genital-Affektion unbehandelten Fälle, die relativ große Frequenz von Pupillenstörungen oder Augenmuskel-Lähmungen als Teilerscheinung der Tabes, ohne oder ohne ausreichende vorangegangene Syphilistherapie. Dem praktischen Arzte und auch dem Dermatologen ist dringend zu empfehlen bei der Nachschau an Luetischen auf die Pupillen mehr zu achten, als dies bisher die Regel ist, und unter allen Umständen bei eintretenden Pupillenstörungen, wenn nicht, was in der großen Minderzahl der Fälle vorkommt, andre Ursachen dafür vorliegen, fortgesetzt intermittierende Luesbehandlung einzuleiten. Die neue Ehrlich-Hata'sche Therapie beseitigt sehr rasch den Primäraffekt und die erste Manifestation der allgemeinen Syphilis; es ist daher zu fürchten, daß gerade die so behandelten Individuen, in Analogie mit dem Verlaufe auf unzureichender, und überhaupt fehlender Quecksilbertherapie auch das Material für die metaluetischen Erkrankungen darstellen. Den mit Ehrlich-Hata Behandelten wäre daher in den folgenden Lebensjahren eine ganz besondere Aufmerksamkeit zuzuwenden.[1]

6) Ein geheilter Fall von idiopathischem Hydrocephalus acutus internus mit Erblindung beider Augen, von Stabsarzt Dr. Michael Pap in Temesvar. (Wiener med. Wochenschr. 1911. Nr. 8.) Ein Fall von idiopathischem Hydrocephalus mit Stauungspapille bei einem Kinde; am 10. Tage nach der Erblindung Trepanation und Punktion des Seitenventrikels; Restitutio ad integrum. Schenkl.

7) Über die Stellung des Augenarztes in den Blinden-Instituten, von S. Klein (Bäringer). (Med. Blätter. 1910, Nr. 33.) Dem Augenarzt in Blinden-Instituten liegt ob: den etwa noch vorhandenen Rest von Sehvermögen zu erhalten, etwas oder volles Sehvermögen wiederzugewinnen, die Schmerzen in blinden Augen zu bekämpfen, etwaige krankhafte Absonderung zu beseitigen und hygienische Verhältnisse zu erreichen, Ansteckung zu verhüten und ansteckende Augenleiden zu heilen, Entartungszustände zu beseitigen, das Übergreifen von Augenleiden auf das Gehirn (und umgekehrt) zu verhindern, entstellende Zustände zu beseitigen, das Material seiner Anstalt für Zwecke der Blindenstatistik zu verwerten, bei der Aufnahme neuer Zöglinge in die Anstalt Rat zu erteilen. Kurt Steindorff.

[1] Ich möchte nicht unterlassen, meine vollständige Übereinstimmung mit den Sätzen dieser ausgezeichneten Abhandlung auszusprechen. H.

Um Einsendung von Separat-Abzügen wird gebeten (Berlin NW. 26 Schiffbauerdamm)

Verlag von Veit & Comp. in Leipzig. — Druck von Metzger & Wittig in Leipzig

Centralblatt

für praktische

AUGENHEILKUNDE.

Herausgegeben von

Prof. Dr. J. Hirschberg, Geh. Med.-Rat, in Berlin.

Unter ständiger Mitwirkung der Herren Prof. G. Abelsdorff in Berlin, Dr. Berger in Paris, Prof. Birnbacher in Graz, Dr. Brailey in London, Dr. Bruns in Steglitz, Prof. Cl. du Bois-Reymond in Schanghai, Dr. Czellitzer in Berlin, Prof. E. Emmert in Bern, Prof. C. Gallenga in Parma, Dr. Ginsberg in Berlin, Prof. Goldzieher in Budapest, Dr. Gordon Norrie in Kopenhagen, Prof. Horstmann in Berlin, Dr. Isaigonis in Smyrna, Prof. H. Knapp in New York, Lt. Col. F. P. Maynard, I. M. S. Calcutta, Dr. F. Mendel in Berlin, Dr. Moll in Berlin, Dr. W. Mühsam in Berlin, Dr. Neuburger in Nürnberg, Dr. Peltesohn in Hamburg, Dr. Pergens in Maeseyck, Prof. Peschel in Frankfurt a. M., Dr. Purtscher in Klagenfurt, Dr. M. Reich in Petersburg, Dr. H. Rönne in Kopenhagen, Med.-Rat Dr. Scherer in Oldenburg, Prof. Schenkl in Prag, Prof. Schwarz in Leipzig, Dr. Spiro in Berlin, Dr. Steindorff in Berlin, Dr. Stiel in Köln.

Monatlich ein Heft. Preis des Jahrganges 12 Mark. Zu beziehen durch alle Buchhandlungen des In- und Auslandes und die Postanstalten des Deutschen Reiches.

1911. Fünfunddreißigster Jahrgang. Juli.

Inhalt: **Original-Mitteilung.** Über Fieber bei Augen-Entzündungen. Von **J. Hirschberg.**

Gesellschaftsbericht. 1) Berliner Ophthalmologische Gesellschaft. — 2) Ophthalmologische Gesellschaft in Wien. — 3) Bulletin de la Société d'Ophthalmologie d'Égypte. (Kairo, 1911.)

Referate, Übersetzungen, Auszüge. 1) Bedenkliche Neben-Erscheinungen bei mit Salvarsan behandelten Patienten, von Prof. E. Finger in Wien. — 2) Über einen Todesfall nach Behandlung mit Salvarsan bei spinaler Erkrankung (Tabes und Meningitis spinalis syphilitica) mit mikroskopischer Untersuchung des Rückenmarks, von Prof. A. Westphal.

Journal-Übersicht. I. A. v. Graefe's Archiv f. Ophthalmologie. LXXVII. 3. — II. Wochenschrift für Therapie und Hygiene des Auges, 1911, Nr. 26—29. — III. Recueil d'Ophtalmologie, 1910, Nr. 12 und 1911, Nr 1—4. — IV. La clinique ophtalmologique, 1911, Januar bis Mai. — V. Revue générale d'ophtalmologie, 1911, Nr. 1—3. — VI. l'Ophtalmologie provinciale, 1911, Nr. 1. — VII. The ophthalmic Review, 1911, Februar. — VIII. The American Journal of Ophthalmologie, 1911, Januar.

Vermischtes. Nr. 1—8.

Bibliographie. Nr. 1—33.

Über Fieber bei Augen-Entzündungen.

Von **J. Hirschberg.**

Über Fieber bei Augen-Entzündungen ist in heutigen Lehrbüchern unsres Faches wenig oder gar nicht, in denen aus dem 18. Jahrhundert und aus der ersten Hälfte des 19. sehr viel die Rede.

Bei A. G. Richter (Wundarzneikunst, III, § 7, 1790) heißt es: „Auch ein Fieber bemerkt man oft bei Augen-Entzündungen. Wohl zu merken aber ist, daß das Fieber nicht immer ein und dasselbe, sondern überhaupt von dreifacher Art ist. Zuweilen ist es die Mitwirkung derselben Ursache, welche die Entzündung erregt.... Dieser Fall ereignet sich z. B. bei galligen Augen-Entzündungen, wo Brech- und Abführ-Mittel sowohl das Fieber, welches hier ein Gallen-Fieber ist, als auch die Entzündung heben.

Zuweilen ist das Fieber die Folge der Entzündung oder vielmehr die konsensuelle Folge des Schmerzes und Entzündungs-Reizes. In diesem Falle entsteht die Entzündung eher, als das Fieber, und ist immer im Gleichmaß mit jener..... Dieses Fieber erfordert antiphlogistische Mittel und verdient den Namen des Entzündungs-Fiebers.

Nach Operationen am Auge entsteht oft ein Fieber, ehe noch die geringste Entzündung bemerkt wird. Dies Fieber scheint bloß der Furcht des Kranken und den Schmerzen bei der Operation zuzuschreiben zu sein und erfordert bloß besänftigende Mittel, den Mohnsaft“....

Es ist erstaunlich, daß diese so klar ausgesprochenen Sätze selbst in den ausführlichsten Handbüchern der Augenheilkunde heutzutage nicht mehr kritisch erörtert werden. Man spricht nur von solchen Augenkrankheiten, welche die Folge von Fiebern sind, z. B. in der Encycl. française d'Opht. von den Folgen des Sumpf-Fiebers, des gelben, des rekurrierenden, des puerperalen, der eruptiven Fieber.

Allerdings ist ja die wissenschaftliche Thermometrie des menschlichen Körpers erst nach der Mitte des 19. Jahrhunderts ausgebildet worden, durch Traube, Baerensprung, Zimmermann, Liebermeister, Wunderlich u. a. In des letzteren klassischem Werke „Das Verhalten der Eigenwärme in Krankheiten“ (vom Jahre 1868) sind, wie zu erwarten stand, die Augenkrankheiten nicht berücksichtigt.

Von meßbarer Erhöhung der Körperwärme war auch nicht die Rede in J. Beer's Schilderung „des Entzündungs-Fiebers, das entsteht, wenn die Augen-Entzündung von örtlicher Krankheit in allgemeine übergeht“; sondern von neun andren Symptomen, — hartem, vollem Puls, allgemeiner Unbehaglichkeit usw. (Augenkr. I, S. 43, 1813.)

Freilich war es auch ein großer Fehler von Richter, Beer und andren trefflichen Autoren aus der ersten Hälfte des 19. Jahrhunderts, die Ophthalmie zu allgemein zu erörtern, so auch mit Rücksicht auf das Fieber; so daß wir heute nicht so leicht eine Handhabe gewinnen, um ihnen beizukommen. Dennoch finden wir bei ihnen einzelne Angaben über ganz besondere, wohl gekennzeichnete Augen-Entzündungen, die Fieber zur Folge haben sollen. Namentlich sind dies, nach

v. Ammon, Blenorrhoe[1] der Neugeborenen und Iritis[2]; Augentripper, nach Schön[3], und nach Feldmann.[4]

An sich kann ja jede akute Entzündung des menschlichen Körpers Fieber erzeugen. Es fragt sich nur: Was lehrt die Erfahrung?

Meinem Freunde Dr. O. Fehr, dirigierendem Arzt der Augen-Abteilung des Rudolf Virchow-Krankenhauses zu Berlin, verdanke ich die Krankengeschichten mit täglichen (ein- oder mehrmaligen) Temperatur-Messungen, denen ich das Folgende entnehme.

1. Die Augen-Entzündung der Neugeborenen bewirkt kein Fieber.

Wenn ich absehe von einem Kinde, das am 6. Tage der Behandlung verstorben ist, und dessen Temperatur immer zwischen 36,8 und 37,6° schwankte, und von einem zweiten, das am 12. Behandlungstage, bei 37,6°, auf Verlangen der Eltern entlassen werden mußte: so zähle ich bei 23 Kindern mit Augen-Eiterung der Neugeborenen 483 Behandlungstage mit 3 mal 37,1; 3 mal 37,2; 3 mal 37,4; 1 mal 37,6°; sonst stets Temperaturen, die etwas unter 37° zurückbleiben.

2. Auch bei dem Augentripper der Erwachsenen fehlt das Fieber.

Es waren elf Fälle; in 239 Behandlungstagen finde ich nur einmal 37,4 und elf Mal 37,2° verzeichnet.

Eigentlich ist dies sehr merkwürdig, da doch, wenigstens in Ausnahme-Fällen dieser Krankheit, Gonokokken im Blut kreisen und Gelenks-Entzündung bewirken.

3. Noch merkwürdiger ist die Tatsache, daß sogar bei der inneren Vereiterung des Augapfels keineswegs immer oder auch nur häufig Fieber vorhanden ist. Sechs Fälle stehen zu meiner Verfügung; in fünf hatte die eitrige Pantophthalmie nach Verletzung, in einem nach altem Hornhaut-Absceß sich gebildet.

In 5 von den 6 Fällen war kein Fieber zugegen; an einigen Tagen wurde 37,2° angemerkt. Als aber eine dieser Kranken von einem Karbunkel am Rücken befallen wurde, trat mehrtägiges Fieber bis 38,8° auf.

Der eine Fall, welcher vom Auge aus fieberte, ist als floride Sepsis mit starker Chemosis bezeichnet; hier wurde 4 Tage lang Temperatur-Steigerung, bis 37,9°, beobachtet: Tags nach der erlösenden Enukleation war noch 37,4° zugegen.

4. Auch Iritis ist selten von Fieber begleitet. So möchte ich es ausdrücken.

---

[1] Journal für Chir. u. Augenh. 1842, Bd. XXXV, S. 115, und ferner Bd. XXXVI, S. 540.

[2] De iritide, 1838.

[3] Die gonorrh. Augen-Entzündung, 1834.

[4] Journal für Chir. u. Augenh. 1842, Bd. XXXV, S. 425.

Von den zwölf Fällen, die ausnahmslos der WASSERMANN'schen Probe unterworfen wurden, waren fünf syphilitisch, alle fieberlos. Von den sieben rheumatischen waren vier fieberlos. Ein Kranker verließ schon am 3. Tage die Anstalt, als nach Erbrechen 38° festgestellt wurden. Ein zweiter zeigte 2 mal 38,4°, bei gleichzeitiger Angina. Der letzte, der an starkem chronischem Gelenk-Rheumatismus litt, hatte einmal 38,6°.

Diese Untersuchung sollte an einem größeren und noch mannigfaltigerem Material wiederholt werden. Aber immerhin möchte ich als Ergebnis der meinigen die Tatsache hinstellen, daß Fieber als Folge stärkerer Augen-Entzündung noch seltener beobachtet wird, als man es eigentlich erwarten sollte.

Gesellschaftsberichte.

1) Berliner Ophthalmologische Gesellschaft.

Vorsitzender: Herr v. Michel. Schriftführer: Herr Wertheim.

Sitzung vom 22. Juni 1911.

1) Herr Adolf Gutmann: Aus der vergleichenden Ophthalmologie die orbitalen Grenzhöhlen bei Bos taurus.

Vortr. gibt von einer größeren Untersuchungsreihe aus der vergleichenden Ophthalmologie: „Über die vom Siebbein ausgehenden pneumatischen Räume in ihrer Beziehung zur Orbita und Bulbus bei der höchst pneumatisierten Gruppe der Vertebraten, den hörnertragenden Wiederkäuern" einen Abschnitt: „die orbitalen Grenzhöhlen bei Bos taurus".

Er demonstriert zunächst die schematischen Zeichnungen des menschlichen und des Siebbeins von bos taurus (nach Pauli). Er hebt die außerordentlich große Zahl der Siebbeinleisten-Ethmoturbinalien, die in Ekto- und Endoturbinalien zerfallen, bei Bos taurus hervor. Von den Zwischenräumen genannter Ethmoturbinalien der Siebbeingänge erstrecken sich nun lufthaltige Höhlen in die umliegenden Schädelknochen hinein. Die Höhlen werden identifiziert nach ihrem Ausgangspunkt von I, II, III usw. Endoturbinale als I′, II′, III′ oder von einem 1, 2, 3, Ektoturbinale als 1′, 2′, 3′.

Verf. hat eine Reihe Schädel von Bos taurus verschiedenen Alters und Geschlechts in der Median-Ebene durchsägt, von Muskel und Periost befreit, den Jochfortsatz durchsägt, um die hinteren nicht knöchernen, sondern straff fibrösen Zweidrittel der temporalen Orbitawand darstellen zu können. Der Orbita-Inhalt mit Bulbus wurde in Formalin fixiert. Es wurden die Höhlen, die in den Orbita-Wänden verlaufen, von der äußeren Knochenfläche aufgemeißelt, um sie nach ihrer Form, Verlauf, Tiefe, Größe, Innen-Auskleidung, topographischen Lage zu Bulbus und Orbita-Inhalt feststellen zu können. Es wurden ferner Sägeschnitte durch den knöchernen Orbita-Ring, parallel der Orbita-Eingangsebene gelegt, um die Topographie der Höhlen zu den geraden und schiefen Augenmuskeln, ihrer Ausdehnung zum Bulbus, zur vorderen und hinteren Orbita-Hälfte festzustellen. Ferner werden Schnitte durch den Vertikalmeridian gelegt, um die Ausdehnung und Topographie der Höhlen zur Orbita nach temporal- und nasomedialwärts und nach der Orbita-Eingangsebene feststellen zu können. Auf Schnitten durch ein 3 Wochen

altes Exemplar wurde festgestellt, daß in der dorsalen Orbitawand überhaupt noch keine Höhlen gebildet waren; nur die Kieferhöhle, aber noch in reduzierter Ausdehnung, bestand.

Die Auskleidung der Höhlen in der oberen Orbita-Wand bestand nur in dem Haupt- und Anfangsraum aus Schleimhaut, mit dem Endost verwachsen, mit geschichtetem Zylinder-Epithel bedeckt. In den Zacken und Ausläufern verdünnte sich die Submucosa; es blieb schließlich nur noch ein fibröses Endost bestehen; in den äußersten Ausläufern bestand überhaupt keine Auskleidung mehr.

Die Auskleidung der Kieferhöhle besteht aus einer sehr gefäßreichen Schleimhaut mit geschichtetem Zylinder-Epithel, deren Submucosa mit dem fibrösen Periost verwachsen ist.

Ferner wurden durch Schnitte parallel der Siebplatte das Labyrinth feiner Höhlengänge, die in der nasomedialen Orbitawand liegen, dargestellt.

Die starke Reduktion der menschlichen Nasennebenhöhlen im Vergleich zur Pneumatisation des Säugetierschädels, besonders der hörnertragenden Wiederkäuer, ist enorm. Der menschliche Sinus frontalis ist entwicklungsgeschichtlich nicht als besondere Höhle, sondern als eine Cellula ethmoidalis aufzufassen.

2) Herr Steindorff: Über Aalblut-Conjunctivitis.

3) Herr Köllner: I. Mitteilung zur Lipaemia retinalis.

Der vor 1 Jahre bereits vom Vortr. im Bilde kurz demonstrierte Fall, welcher im Krankenhaus Moabit zur Beobachtung kam, konnte noch 5 Wochen weiter beobachtet werden. Es zeigt sich, daß die charakteristische und deutlich ausgesprochene rötlich-weiße Verfärbung der Netzhautgefäße allmählich geringer wurde, und daß sich die größeren Gefäße wenigstens wieder beträchtlich röter färbten. Eine nochmals vorgenommene Untersuchung des Blutes ergab, daß der Gehalt an lipoiden Substanzen von 26% auf 13% gesunken war. Es zeigte sich also ein Parallelgehen zwischen Färbung der Netzhautgefäße und Lipoidgehalt des Blutes. Die mikroskopische Untersuchung der Bulbi ergab keinerlei Abweichung vom Normalen. Im ganzen schließt sich demnach der Fall durchaus den bisher beobachteten an; interessant ist der abnorm hohe Fettgehalt des Blutes an lipoiden Substanzen, der von keinem andren Fall erreicht worden ist, und die Veränderung der Gefäßfarbe entsprechend den Schwankungen des Blutbefundes. Die eigentümliche weiße Farbe erklärte sich wahrscheinlich rein optisch durch Lichtreflexion an den feinen lipoiden Körperchen innerhalb der Netzhautgefäße beim Übergang des Lichtes vom Glaskörper auf die Gefäße. Bei etwa 4% Lipoidgehalt des Blutes beginnen sich die ersten Veränderungen an den Netzhautgefäßen zu zeigen (Heine). Das normale Aussehen der Aderhautgefäße erklärt sich wohl daraus, daß das Licht vorher bereits die Schicht der Choriocapillaris durchsetzen muß, also eine Schicht, innerhalb welcher die gleichen Brechungsverhältnisse vorhanden sind, wie in den Gefäßen selbst.

II. Demonstration eines Farbengleichungs-Apparates.

Vortr. hat die bekannte Nagel'sche Lampe in mehrfacher Beziehung modifiziert. a) Es gelang in einem bestimmten Blaugrün und Weiß zwei Farben zu finden, die auch für einen leicht Farbenschwachen eine „Gleichung" ergaben. Auf diese Weise eignet sich die Lampe nunmehr auch zur Untersuchung auf Farbenschwäche. b) Der Trennung-Steg zwischen den beiden Vergleichsfeldern war bei der alten Lampe sehr breit, so daß bei Untersuchung erworbener Farbensinnstörungen mit kleinen Skotomen zuweilen das

eine Farbenfeld bereits aus dem Skotom „herausfiel". Dieser Steg konnte auf 2 mm verkleinert werden. c) Schließlich wurde das Objektfeld in der Größe veränderlich gemacht mit Hilfe eines Aubert'schen Schiebers. Auf diese Weise stellen die beiden Vergleichsfelder zwei rechtwinklige Dreiecke, zusammen ein Quadrat, vor; die veränderliche Seitenlänge ist in Millimetern ablesbar.

Trotz der Veränderungen ist der Preis von 60 Mk. (Nagel'sches Modell) auf nur 35 Mk. herabgesetzt. Der Apparat ist erhältlich bei Oehmke, Luisenstraße 21.

III. Demonstration eines Mannes mit eigentümlicher angeborener Farbensinn-Störung.

Der Vorgestellte nahm zwischen Natriumgelb und Lithiumrot nach wenigen Minuten eine vollkommene Gleichung an, wie es die Rotgrünblinden zu tun pflegen. Dagegen wurde geringe Zumischung des Grün über das für den Normalen gültige Maß hinaus sofort prompt erkannt. Hierin bestand also ein scharfer Gegensatz zu dem Verhalten des Rotgrünblinden. Merkwürdigerweise wurden Nagel'sche, Stilling'sche Tafeln und die Farbengleichungs-Lampe prompt und sicher bestanden. Ein derartiger Fall ist bisher unbekannt und doch praktisch wichtig; denn bei Untersuchung mit der Rotgelbgleichung scheint er farbenblind zu sein, bei Prüfung mit den gebräuchlichen Tafeln dagegen normal. Von den sog. anomalen Trichromaten unterscheidet er sich hierin scharf; man könnte ihn dem Verhalten gegenüber der Rayleigh-Gleichung nach höchstens als extrem „rotanomal" bezeichnen (analog den sog. „Extrem-Grünanomalen"), doch fehlen, wie gesagt, die charakteristischen Erscheinungen der Farbenschwäche. Auffällig war noch eine Unempfindlichkeit gegenüber Helligkeitsveränderungen des Gelb bei der Rotgelbgleichung.

4) Herr Lattorff stellt einen Fall von linksseitiger, vollkommner traumatischer Aniridie vor, die vor 6 Jahren durch ein Stahlstück entstanden war, das die Hornhaut durchschlagen und die Iris herausgerissen hatte. Bemerkenswert ist, daß man mit der Zeiss'schen binokularen Lupe in sehr schöner Weise die Ciliarfortsätze und die Zonula Zinnii sehen kann.

5) Der Vorsitzende gedenkt des verstorbenen Mitgliedes Dr. Bruns.

---

2) Ophthalmologische Gesellschaft in Wien.

Sitzung vom 16. Januar 1911.

H. Lauber demonstriert einen 25jährigen Mann, der seit seiner frühesten Jugend schlecht gesehen hat. Seit 8 Jahren ist er in einem Bureau angestellt und weiß, daß er beim Antritt seiner Postens mit dem linken Auge gar nichts oder fast gar nichts mehr gesehen hat. Das Sehvermögen des rechten Auges nimmt ständig ab. Es treten hier und da Kopfschmerzen auf, auch sieht Patient farbige Ringe um Lichtquellen.

Beide Bulbi sind bedeutend kleiner als normal, der linke ist noch kleiner als der rechte; sie sind nach vorne zu fast konisch, indem die Furche an der Korneoskleralgrenze fehlte. Die Corneae haben nur 10 mm Durchmesser; der Hornhautradius beträgt rechts 6,6 mm, links 6,2 mm. Trotzdem besteht beiderseits Hypermetropie, und zwar rechts etwa 5 D., links etwa 6,1 D., was auf eine sehr geringe Achsenlänge des Bulbus hinweist. Die vorderen Ciliarvenen sind ektatisch, die vorderen Kammern sehr seicht, die Pupillen

waren vor Anwendung von Mioticis etwas über mittelweit, reagierten träge. Der Druck läßt sich mit den Fingern nicht beurteilen, weil die kleinen Bulbi in der relativ zu geräumigen Orbita ausweichen. Das Tonometer gibt rechts einen Druck von 46 mm (Pilocarpin), links einen solchen von 60 mm an. Ob die Messungen des Druckes bei so kleinen Hornhautradien richtig ist, kann bezweifelt werden, weil sich eine bedeutende Inkongruenz zwischen der Hornhautoberfläche und die Fußplatte des Tonometers ergibt.

Die linke Papille weist eine totale, sehr tiefe glaukomatöse Exkavation auf. Das Auge ist amaurotisch. Rechts besteht eine partielle, temporale randständige Exkavation. Beiderseits sind die Gefäße sehr stark geschlängelt und erweitert. Rechts ist S = 0,3.

R. Krämer bespricht den Schiötz'schen Tonometer, dessen Fußplatte eine Krümmung von 15 mm aufweist, also bedeutend flacher sei, als die normale Hornhautkrümmung. Infolgedessen liegt diese Fußplatte nie ganz genau der Hornhaut an. Das wichtige am Tonometer ist der genaue Kontakt beim Stifte im Zentrum, dieser Stift ist so klein, daß auch bei sehr starker Hornhautkrümmung der Kontakt ein guter sei, was freilich bei flacher Hornhaut nicht der Fall ist. Denn wenn dieselbe flacher als 15 mm im Radius ist, so berühren nur die Ränder der Fußplatte die Hornhaut, während die Mitte hohl liegt, folglich nachgibt und unabhängig von der Spannung des Auges ein gewisses plus zeigt; die Angaben sind also dann falsch. Somit widerspricht Vortr. der Ansicht von Lauber, daß der Tonometer von Schiötz bei starker Hornhautkrümmung unrichtige Messungen ergibt.

Salzmann demonstriert ein gefärbtes Präparat, das eine dünne Schichte von sehr hartem Konkrement darstellt. Dieses stammt aus einem Tränenröhrchen. Patientin, eine etwa 30 jährige Frau, litt einige Wochen an Tränenträufeln. In der Gegend des linken unteren Tränenröhrchens fand Redner eine Geschwulst, die auf dasselbe drückte, so daß eine Spülung des Tränensackes erst nach Aufschlitzung des Röhrchens möglich war. Das Tränen hörte darauf auf, doch wurde die Geschwulst größer und lag deutlicher dem Tränenröhrchen auf. Ein Drücken ergab nur etwas schleimige Flüssigkeit, und erst nach 6 Monaten konnte man ein Konkrement feststellen und Massen ausdrücken, von denen das Präparat geschmiert wurde. Die Färbung wurde mit Löfflerschen Methylenblau gemacht. Man sieht einen Detritus, dessen körnige Konsistenz blau gefärbt ist und von feinen violett gefärbten Fäden durchzogen ist.

Nach weiteren 14 Tagen ließ sich wieder eine Masse von 3 mm Länge und 2 mm Dicke auspressen. Seitdem ist das Auge vollständig geheilt. Ein Versuch mit Kulturen mißlang.

v. Benedek hat nach einer Schlitzung eines Tränenröhrchens und Säuberung desselben von Konkrementen eine schwere Phlegmone entstehen sehen, weshalb er diesen Eingriff für nicht unbedenklich hält.

Salzmann berichtet im Anschlusse an einen Vortrag R. Bergmeister's (in der vorhergehenden Sitzung) über einen Fall von Tuberkulose der Chorioidea unter dem Bilde des Tumors.

Es handelt sich um einen $1^1/_2$ jährigen Knaben, dessen rechtes Auge mit einem Gliom behaftet schien. Leichter Exophthalmus, Injektion der Bindehaut des Bulbus in der nasalen Hälfte, wo ein gelblicher Tumor mit flachen Höckern zu sehen war und bis zur Linse zu reichen schien. An der temporalen Seite war er scharf und bogenförmig begrenzt. Vordere Kammer seicht; hintere Synechien.

Nach der Enukleation erwies sich der Bulbus als von normaler Größe; er schien sehr adhärent gewesen zu sein, und an der nasalen Seite war er gelblich gefärbt und ektatisch.

Bei histologischer Untersuchung ergab sich ein haselnußgroßer Tumor. Dieser war von der Chorioidea und nicht von der Retina ausgegangen. Sie hatte auf die Retina nur wenig übergegriffen, hingegen mehr auf die Sklera; die Annahme, daß sie von der Sklera ausgegangen, schien auch nicht unbegründet. Dieses Übergreifen auf die Nachbargewebe charakterisiert das Maligne dieser Geschwulst. Dieselbe bestand nur aus Granulationsgewebe mit reichlich vorhandenen Riesenzellen. Das Innere des Tumors war nekrotisch, zum Teil eitrig. Unter der Netzhaut hinter dem Tumor fand sich zellreiches Exsudat; sonst war der Rest des Auges normal.

Marburg hält einen Vortrag über das Wesen der subkortikalen Blicklähmung. Die bisherigen Auffassungen (Foville-Wernicke, v. Spitzer, Monakow, Bleuler und Hunnius) wollen Vortr. nicht als genügend erscheinen. Auf den bisher bekannten Fällen basierend, bespricht er zuerst die déviation conjugée. Diese Deviation ist ein Symptom der Reizung der Blickbahn vom Kortex ausgehend. Bei pontinen Herden ist die Deviation fast immer kontralateral (Fall Eichhorst) durch Reizung der Blickbahn; es kommen aber auch gleichseitige vor; diese beruhen (nach Brux) aber meist auf Läsion des vestibularen Systemes, bzw. des Deiter'schen oder Bechterew'schen Kernes.

Durch die Fälle von Hunnius, Hallopeau und Senator sind Formen von Blicklähmung bekannt geworden, und zwar liegt der erste vor dem Abduzenskern, die andre in dem Kern selbst, die dritte ventrolateral (kaudal) davon. Dadurch wird die Anschauung von der Existenz eines einheitlichen Blickzentrums widerlegt. Dagegen beweisen die ersten beiden Fälle, daß die Läsion der Blickbahn nach ihrer Kreuzung vor oder bei ihrem Eintritt in den Kern stattgefunden hat. Der Fall von Senator bietet eine Grundlage für die Möglichkeit einer vestibularen Blicklähmung als Gegenstück einer vestibularen Dauerdeviation. Nicht nur die erhaltene Konvergenz, sondern auch die Reizbarkeit der Abduzens durch kalorische Einwirkung auf den Vestibul-Arapparat beweist klinisch die Existenz der subkortikalen Blicklähmung.

Der Vortr. demonstriert einschlägige mikroskopische Präparate.

Bárány widerspricht Marburg's Begründung der Existenz eines subkortikalen, supranukleären Blickzentrums. Weder der Umstand, daß bei Blicklähmung die Willkürbewegung der Augen fehlt, die Reizbarkeit vom Vestibular-Apparat besteht, noch die zu wenig fundierten anatomischen Hypothesen sprechen dafür. Der vestibuläre Nystagmus besteht nach Exstirpation der Großhirnhemisphären (Flourens, Ewald). Die langsame Bewegung beim vestibulären Nystagmus ist vestibulären, die rasche zentralen Ursprunges. Bei Fällen von Blicklähmung fehlt die rasche, besteht dagegen die langsame Komponente des Nystagmus in Form einer Dauer-Innervation (Déviation conjuguée vestibulaire). Bei Abtragung der Großhirnhemisphären besteht die rasche Komponente fort, ist weder kortikalen noch nuklearen, folglich supranukleären Urspunges. Das Erhaltensein rascher unwillkürlicher Bewegungen in den Fällen von Wernicke bei Unvermögen willkürlicher Bewegung spricht für die Anschauung des Vortr. Vortr. verfügt leider über keinen einwandsfreien Fall eigener Beobachtung.

Es besteht noch eine Art der Déviation conjuguée. Bei 3 Epileptikern wurden die Augen nach der raschen Bewegung des vorhandenen horizontalen Nystagmus verdreht; dies spricht mit Sicherheit für eine kortikale Auslösung, da der kalorische Nystagmus bei Bewußtlosen eine Ablenkung der Augen nach der Seite der langsamen Bewegung bewirkt. In einem Falle stellte Vortr. die Diagnose auf Blutung der Oberfläche des Großhirnes, was die Sektion bestätigte. Der Vortr. widerspricht Marburg's Erklärung des Eichhorst'schen Falles. Bei scheinbar dauernden Reizerscheinungen handelt es sich stets um einen Ausfall der Innervation und Überwiegen der entsprechenden Zentren der Gegenseite. Daß die Unterbrechung des hinteren Längsbündels des vestibularen Nystagmus ausbleibt, ist natürlich. Es ist aber unzulässig, hier von vestibularer Blicklähmung zu sprechen, da eine Lähmung der willkürlichen Bewegung nicht auftreten kann.

Sachs. Es gibt Fälle anscheinend peripherer Abduzenslähmung, bei denen die Untersuchung mit Hilfe des Tastsinnes Störungen der Lokalisation im Gebiete des Internus der anderen Seite erkennen läßt. Diese Fälle sind als rudimentäre Blicklähmungen anzusehen. Es wäre gut, solche Fälle auf ihre reflektorische Erregbarkeit zu untersuchen, um ihre Beziehungen zur konjugierten Blicklähmung darzulegen.

Bárány hat bereits eine größere Zahl von Abduzenslähmungen untersucht. Nur bei einem Patienten mit rechtsseitiger Abduzenslähmung war rechts kein Nystagmus nach rechts, links nur ein langsamer Nystagmus nach rechts auslösbar. Dabei konnte während des Nystagmus nach links das rechte Auge ganz in den rechten Winkel bewegt werden. Bei allen anderen Fällen war der Befund negativ.

Marburg hält Bárány's Fall, an dem er den kortikalen Ursprung des schnellen Nystagmusausschlages erweisen will, für ungeeignet zu lokalisatorischen Erwägungen, da ein oszillierenden Nystagmus auch labyrinthären Ursprunges sein könnte. Wegen der Kürze der Zeit ist der Vortr. auch nicht auf die eigentlichen Erscheinungen eingegangen, die durch die Zerstörung der Blickmechanismen bei der vestibulären Blicklähmung sich ergeben. Was die Reiz- und Ausfallserscheinungen betrifft, so wurde Reiz als Abkürzung gebraucht, wobei sich der Vortr. der Tatsache voll bewußt war, daß der Ausfall hemmender Fasern dieselben Erscheinungen hervorrufen kann, wie ein Reiz.

Sachs demonstriert einen Apparat zum Nachweis der hemianopischen Pupillenreaktion, bestehend aus einer Röhre von 7 cm Durchmesser und 10 cm Länge, die auf der einen Seite durch eine Milchglasplatte verschlossen ist; das andre Ende ist lichtdicht verschlossen. Im Innern befindet sich eine kleine Glühlampe; von der Milchglasplatte, die in ihrer Mitte einen Fixationspunkt besitzt, ist durch Schnüre um diesen Mittelpunkt drehbar eine halbkreisförmige schwarze Platte angebracht. Durch Drehung dieser kann das Licht abwechselnd auf die eine oder andre Netzhauthälfte geworfen werden, ohne daß die auf die Netzhaut einwirkende Gesamtlichtmenge verändert wird.

Sitzung vom 20. Februar 1910.

Topolanski hat mehrere Fälle von Bindehaut-Erkrankung beobachtet, die dem papillären Trachom ähnlich sehen, aber in 3—4 Wochen ausheilen; die Kranken waren in großen Gärtnereien beschäftigt. Das Sekret wurde untersucht, ebenso die durch Abstreifen der Bindehaut erzielten Präparate. Es fanden sich in zwei Fällen Pflanzenhaare. Knötchen in der Kornea, ebenso

Iritis fehlen. Die beiden Fälle heilten unter täglicher Reinigung der Bindehaut und leichten Adstringentien aus. Der eine Fall hatte ein Erythem beider Handrücken. Ein Fall wird vorgestellt.

Topolanski stellt einen Patienten vor, der am Pupillarrand der Iris einen wie ein Syphilom aussehenden Knoten aufweist; in der Nachbarschaft perlgraue Knötchen; Schwellung der Lymphdrüsen, Lungenspitzen-Infiltration. Wassermann negativ. Es wird Tuberkulose angenommen.

v. Reuss. Augen- und Hautaffektionen hat man durch Berührung mit Primula obconica und Primula chinensis entstehen sehen; ebenso bei Leuten, die sich mit dem Sortieren von Hyazinthenzwiebeln befassen. Bei der Seltenheit der Erkrankungen muß man das Vorhandensein einer besonderen Disposition annehmen. Zur selben Gruppe von Erkrankungen gehören die Raupenhaar- und Hasenhaar-Keratitiden.

Dimmer zeigt einen Fall von Ektopie der Linse, bei dem er sich von Tätowierung der Hornhaut mit dem Trepan und nachfolgender Iridektomie nach dem Verfahren von R. Hesse einen guten Erfolg verspricht.

Sachs empfiehlt die Iridektomie bei Ektopie der Linse nicht, weil die Entbindung der später in die vordere Kammer sich luxierenden Linse eben durch die Anwesenheit des Koloboms sehr erschwert werden kann. Einen solchen Fall habe er selbst erlebt.

Dimmer macht nur eine sehr kleine Iridektomie.

Zimmermann hält die Dauerresultate derartiger Tätowierungen für gute. Bei einem vor 10 Jahren nach diesem Verfahren operierten Patienten ist der gefärbte Hornhautbezirk scharf begrenzt und schwarz.

Topolanski operiert Patienten mit Linsenluxation auf die Weise, daß sie auf dem Bett mit dem Gesicht nach unten liegen. Der Operateur legt sich unter den Patienten auf den Rücken und sticht 4—5 krumme Nadeln hinter der in die vordere Kammer deslorierte Linse, jedoch vor der Iris durch. Die Linse wird so in der Vorderkammer festgehalten. Der Patient wird nun in die gewöhnliche Lage gebracht und die Linse extrahiert. Ein auch breites Kolobom ist bei diesem Verfahren nicht hinderlich.

v. Reuss hält die Resultate der Tätowierung mit dem Trepan für ideal, obwohl von einer eigentlichen Tätowierung nicht gesprochen werden kann. Er selbst hat sich, um eine schärfere Begrenzung der künstlichen Pupille zu erhalten, einen kurzen Zylinder vom Durchmesser der Pupille anfertigen lassen. Der Zylinder wurde auf die Hornhaut gebracht und innerhalb derselben mit der Büschelnadel tätowiert. Die Ergebnisse waren nicht befriedigend und die Methode wurde wieder verlassen.

R. Bergmeister zeigt Präparate eines Falles von Angiom der Chorioidea. Bei dem 26jährigen Patienten konnte durch die zur Hälfte trübe Cornea, die ein beginnendes Ulcus serpens enthielt, nur ein gelbgrauer Reflex in der Tiefe des Auges gesehen werden. Da Amaurose und Sekundärglaukom bestand, wurde der Bulbus wegen Tumorverdachtes enukleiert. In den vorderen Teilen bestehen alte, vaskularisierte Hornhautnarben mit partieller Iriseinheilung, ein kleines Ulcus serpens, Verlegung der Kammerbucht und Nekrose des Pupillarrandes der Iris. Totale Exkavation der Sehnerven, Netzhautablösung. Die hintere Bulbushälfte vom Äquator bis zur Papille wird von Angiom, das stellenweise 2 mm dick ist, eingenommen. Der Tumor besteht meist aus erweiterten Kapillaren, die unmittelbar aneinanderstoßen und keine Septen aufweisen; es finden sich auch größere zum Teil sehr stark erweiterte Gefäße mit elastischen Fasern und Adventitia. Es handelt sich um

Angioma simplex mit Teleaniektasien, da keine Septen vorhanden sind und es sich um Erweiterung präexistierenden Kapillaren handelt. Die Gefäße sind strotzend mit Blut gefüllt, die Leukozyten sind deutlich randständig. Nur in der Nähe der Papille ist ein Teil der Chorioidea gefäßarm und ödematös. Zeichen von Malignität fehlen vollständig. Das Pigmentepithel ist normal, außer an einer Stelle in der Nähe der Papille, wo die Netzhaut mit der Unterlage verwachsen ist und durch Spaltung in der Zwischenkörnerschicht eine Cyste darstellt. Solche Verwachsungen sind schon von Meller beschrieben worden und entsprechen der von Hirschberg und Fehr beschriebenen Netzhautabhebung in der Makulargegend. Die hinteren Ciliararterien zeigen in ihrem extrabulären Verlauf eine knotenförmige Endarteriitis, durch Wucherung der Endothelzellen und Neubildung elastischer Fasern charakterisiert. Es dürfte sich um die Endarteriitis compensatoria (Thoma) handeln. Die aus dem Gebiete des Angioms das Blut ableitenden Vortexvenen zeigen Wandverdickungen.

R. Bergmeister demonstriert Präparate eines von einem 26jährigen Mann stammenden Tumors der Karunkel, der sich als unpigmentierter Nävus erkennen läßt. In den oberflächlichen Schichten liegen polygonale und spindelförmige Nävuszellen, die durch Bindegewebe vom Epithel getrennt sind. Daneben sieht man Epithel-Einsenkungen mit Becherzellen, zystische Hohlräume, Talgdrüsen, Haare. An der Basis des Tumors lassen sich Zellbrücken zwischen dem Epithel und den Nävuszellen nachweisen. An anderen Stellen finden sich, dort, wo Nävuszellen nahe an das Epithel heranreichen, Lücken in der Lage der Basalzellen, die von einem homogenen, Kerne und kleine Hohlräume enthaltenden Gewebe ausgefüllt sind. Anderwärts liegen Knospen von Nävuszellen so nahe an der Oberfläche, daß sie knapp unter den oberflächlichen Epithelzellen liegen. Nur diese letzteren Zellensammlungen sind pigmentiert. Es finden sich noch vereinzelte Chromatophoren im subepithelialen Gewebe und oberflächlich zwischen den Epithelzellen; sie sind klein und besitzen deutlich Fortsätze. Das Eindringen dieser Zellen ins Epithel ist wohl auf Wanderung zurückzuführen.

Manche Bilder erinnern sehr an die von Wolfrum beschriebenen, doch glaubt der Vortr., daß Chromatophoren und Nävuszellen nahe verwandt sind. Er kann sich daher Wolfrum's Ansicht von der intraepithelialen Entstehung dieser Zellen nicht anschließen; dagegen stimmt er mit Wolfrum bezüglich histolytischer Wirkung der Nävuszellen überein.

R. Bergmeister zeigt Präparate eines Melanosarkoms der Konjunktiva. Dieses entstand aus einem Nävus bei einem 29jährigen Manne, angeblich nach einem Trauma. Wegen der Ausdehnung der Geschwulst wurden die Lider mit dem Bulbus entfernt. Die Geschwulst scheint von getrennten Herden ausgegangen zu sein und nimmt auch die obere Übergangsfalte ein. Der Tumor besteht zum Teil aus kleinen Spindelzellen, zum Teil aus großen mehrkernigen, dicht pigmentierten Zellen. Das Epithel enthält auch an Stellen, wo es normales Gewebe bedeckt, vereinzelte große pigmentierte Sarkomzellen, ohne das sein Bau sonst verändert wäre. Über Sarkomherden werden diese Zellen zahlreicher und liegen dichter beieinander. Dieser Befund könnte sich durch die Wanderung normaler Chromatophoren erklären, die vielleicht erst später an Ort und Stelle sarkomatös degeneriert sind.

3) Bulletin de la Société d'Ophtalmologie d'Egypte. (Kairo, 1911.)

Sitzung vom 5. März 1910.

1. Meyerhof: Les plus anciens manuscrits des Oculistes arabes.

Bericht über folgende 8 Bücher: a) Hunain Ibn Isaac „Über den Bau des Auges usw."; b) Thabit Ibn Qurra „Über das Sehen usw."; c) das Werk eines Unbekannten (Gawâmi' kitab Galinoûs); d) Yalia Ibn Masaweih „Über die Augenleiden"; e) ein Auszug aus dem eben genannten Werk; f) 'Ali Ibn Ibrahim Ibn Bakhtischu' „Anatomie des Auges usw."; g) 'Amar Ibn 'Ali el-Mausili „Kitab el-momtakhab fi 'e lag amradh el-bassar"; h) Kopie von Humain's Anatomie.

2. Meyerhof: „Untersuchungen über die Ätiologie des Trachoms".

In über 60 von 100 frischen Trachomfällen fand Vortr. die Trachomkörperchen; in alten Fällen und bei Narbentrachom fehlen sie, ebenso in 3 Fällen von Blennorrhoea neonatorum. Im Blute von Ochsen, die an Piroplasmose leiden, fanden sich den Trachomkörperchen sehr ähnliche Gebilde, denen aber die Plastin-Zone fehlte.

3. Meyerhof: Angiofibroma plexiforme der Lider.

Die Eccision der Geschwulst hatte ein vorzügliches kosmetisches Ergebnis.

4. Nasr Farid: Un cas des blepharo-plastie.

Erfolg der Methode von de Lapersonne.

5. Nasr Farid: l'Ophtalmie purulente en Egypte et l'examen bactériologique.

Die Ophthalmia purulenta ist in Ägypten in 38% Ursache der Erblindung. Die Erkrankung ist unabhängig von der Feuchtigkeit; sie nimmt zu vom April an, erreicht ihren Höhepunkt im Juni und Juli und nimmt dann schnell bis zum Dezember ab, um im Januar bis Februar ihren niedrigsten Standpunkt zu erreichen.

6. Peretz: Sur un cas de conjonctivite pétrifiante.

Bäder mit Lithium benz. hatten guten Einfluß auf die Lösung der aus phosphor- und kohlensaurem Kalk bestehenden Einlagerungen.

7. Cassimatis: Sur l'emploi du Nitrate d'argent en thérapeutique oculaire.

Die organischen Silberverbindungen können das Arg. nitr. in der Behandlung der eitrigen Bindehaut-Entzündungen nicht ersetzen. Man kann allmählich bis zu 5-, 6- und 7%ige Lösungen steigen. Greise vertragen das Mittel häufig schlecht, Kinder dagegen gut.

8. Heydas Bey: Hémorrhagie profuse à la suite de scarifications superficielles de la conjonctive palpébrale.

Die Blutung stand erst auf Touchieren mit dem Lapis mitigatus. Es handelte sich um einen Hämophilen mit ausgesprochener Arteriosklerose.

9. Sameh Bey: Le symblepharon cornéen consécutif au trachome.

Symblepharon anterius beobachtete Vortr. unter 338359 poliklinischen

Kranken 25 mal (= 0,0007%) und unter 15713 Privatpatienten 7 mal = 0,004%.

10. Sameh Bey: L'arrachement de l'Iris dans le glaucome absolu.

Nachdem Vortr. einmal unfreiwillig die ganze Iris bei einer beabsichtigten Glaukom-Iridektomie herausgerissen hatte, führte er in andren Fällen diese Operation planvoll aus, und die guten dauernden Erfolge veranlaßten ihn, das Verfahren bei subakutem und bei absolutem Glaukom stets zu üben. Er hat so 171 Fälle erfolgreich operiert.

11. Sameh Bey: Les statistiques de la clinique Ophtalmologique du Sultan Kalouan en 1908—1909.

12. Massé: Glaucome et Sclérecto-Iridektomie.

Nur 6 mal gelang es bei 14 Operationen eine Filtrationsnarbe zu schaffen; 4 mal besserte sich das Sehvermögen, 2 mal blieb es unverändert.

13. Massé: Dacryocystite chronique et ozène.

Heilung beider Erkrankungen durch Einspritzung von Paraffin zur Wiederherstellung der atrophischen Muskeln.

14. Démétriadis: Un cas de tumeurs dermoide de l'oeil.

Heilung durch Exzision.

15. Jacovidès: Contribution à l'étude des corpuscules dans le trachome.

Die fixen Granulationen, die nach Giemsa gefärbt lebhaft rot oder violett erscheinen und im Protoplasma der Epithelzellen liegen, sind nicht charakteristisch für Trachom; sie kommen auch bei phlyktänulären Erkrankungen vor und liegen auch im Sekret und in den Follikelzellen. Die andren Gebilde, die rein epithelial liegen, eine Hülle haben und größer sind, als die andren, sind typisch für Trachom.

16. Jacovidès: Brûlure grace de la cornée par une solution de Nitrate d'argent à 30%.

Fast völlige Restitutio ad integrum.

17. Greeff: Quelques mots sur les chlamydozoaires.

Die Körperchen finden sich nicht nur beim echten Trachom, sondern auch bei der gonorrhoischen Ophthalmie der Neugeborenen, aber nicht bei der der Erwachsenen. Kurt Steindorff.

Referate, Übersetzungen, Auszüge.

1) **Bedenkliche Neben-Erscheinungen bei mit Salvarsan behandelten Patienten,** von Prof. E. Finger in Wien. (Berliner klin. Wochenschr. 1911. Nr. 18.)

Verf. berichtet über 3 Fälle, in denen nach einer Salvarsan-Injektion eine Neuritis optica aufgetreten ist. Diese bestärken ihn in seiner Auffassung von der gefährlichen Nebenwirkung des Arsenobenzols. Im 1. Fall, den er bereits früher in einem Vortrage erwähnt hat, handelte es sich um eine bisher völlig gesunde Patientin, die im August 1910, 8 bis 9 Wochen,

nach der syphilitischen Infektion einer Einspritzung von 0,45 Salvarsan in die Glutaen erhalten hat. Die luetischen Erscheinungen gingen zurück, aber 2 Monate später Auftreten von Neuritis optica links, totaler Okulomotoriuslähmung links und Facialisparese rechts. Daraufhin neue Salvarsan-Injektion, die keine Besserung, sondern Verschlimmerung zur Folge hatte: Ausbildung von Stauungspapille links und Entwicklung von Neuritis optica auch rechts; auch auf Hg keine Besserung. Im Februar 1911 zeigte die Patientin rechts noch fast totale Okulomotorius-Lähmung und links neuritische Atrophie, während rechts der Sehnerv wieder normales Aussehen hatte. Im März Wiederaufnahme wegen frischer luetischer Eruptionen.

Im 2. Fall erhielt der Patient 8 bis 9 Wochen nach der Infektion eine Salvarsan-Injektion von 0,4 g, nach der alle luetischen Erscheinungen schwanden. 9 bis 10 Wochen später Auftreten von beiderseitiger Neuritis optica unter heftigen Kopfschmerzen. Hg ist ganz ohne Einfluß. Die Neuritis geht in Atrophie über, mit schnellem Sinken der Sehkraft und rapidem Gesichtsfeldverfall, so daß die Amaurose nicht aufzuhalten zu sein scheint.

Im 3. Fall erhielt eine Patientin mit einem Lues-Rezidiv $^1/_2$ Jahr nach der Infektion 0,4 g Salvarsan in beide Nates verteilt. Darauf gingen die Hautsyphilide schnell zurück, aber einige Wochen später stellten sich Kopfschmerzen und Flimmern vor beiden Augen ein. Bei der ophthalmoskopischen Untersuchung, 7 Wochen nach der Injektion, fand sich bei normaler Sehkraft eine beiderseitige Neuritis optica. Es wurde dennoch eine Hg-Kur eingeleitet, ohne daß der Augenbefund sich änderte.

An diesen Fällen ist auffällig 1. daß die Erscheinungen an den Hirnnerven nicht die geringste Reaktion auf Quecksilber zeigen, wie es bei frischen Syphilisformen das gewöhnlich ist; 2. daß im 1. Fall eine zweite Salvarsan-Injektion wirkungslos war; 3. sind auffällig „die Schwankungen im subjektiven Befinden bei unverändertem objektiven Befunde"; „es macht den Eindruck, als ob eine Noxe intermittierend einwirken und den sich erholenden Sehnerven neuerdings schädigen würde"; das würde sich auch aus dem Umstande erklären, daß die Resorption aus den Arsendepots in den Muskeln monatelang andauert, wie die Urin-Untersuchungen zeigen. Verf. meint auch, daß diese „Neurorezidive", die besonders den Opticus, Acusticus und Facialis betreffen, häufiger sind als früher und stets 6 bis 8 Wochen nach der Injektion auftreten. Ferner hält er die Erscheinungen nach Salvarsan für gar nicht so sehr verschieden von den Atoxyl- und Arsenvergiftungen.

Die Methode der subkutanen oder intramuskulären Injektion ist nach Verf. unbedingt verwerflich, einmal, da wir bei dieser Depot-Therapie jeden Einfluß auf das weitere Schicksal des Präparates verlieren; dann den unangenehmen Nekrosen wegen, die noch dazu zur Zersetzung des Salvarsans führen können und die Gefahr der chronischen Arsenvergiftung steigern.

Verf. hat bei einer Reihe solcher „Neurorezidive" eine abwartende Behandlung geübt und spontanen Rückgang der Erscheinungen gesehen; er sieht darin einen Beweis mehr dafür, daß es sich nicht um luetische Störungen gehandelt hat.

Wenn Verf. auch dem Salvarsan zweifellos neurotrope Wirkungen zuschreibt, so gibt er doch zum Schlusse zu, daß sie nicht häufig auftreten, nicht zu völliger Funktions-Aufhebung des geschädigten Nerven führen, und daß Neigung zu spontanem Rückgang der Störung besteht. Fehr.

2) **Über einen Todesfall nach Behandlung mit Salvarsan bei spinaler Erkrankung (Tabes und Meningitis spinalis syphilitica) mit mikroskopischer Untersuchung des Rückenmarks**, von Prof. A. Westphal. (Berliner klin. Wochenschr. 1911. Nr. 22.)

Bei einer Patientin im III. Stadium der Lues mit schweren Lähmungen an Armen und Beinen und Zeichen von Tabes traten 7 Stunden nach einer intramuskulären Injektion von 0,4 g Salvarsan Atemstörungen auf, die zum Tode durch Zwerchfells-Lähmung führten. Pathologisch-anatomisch stellt sich der Prozeß dar als eine Kombination von echter Tabes mit frischer Meningitis spinalis syphilitica. Der entzündliche Infiltrationsprozeß hat auch die Rückenmarkswurzeln mitergriffen und zu ausgesprochenen Degenerationen geführt. Am erheblichsten ist die Erkrankung der vorderen Wurzeln in der Höhe des 3. und 4. Zervikalsegmentes, der Austrittstelle der Nervi phrenici. Verf. nimmt an, daß das Salvarsan in dem syphilitisch veränderten Gewebe Hyperämie und Ödeme erzeugt hat, die im Wirbelkanal einen Druck auf die anatomisch schwer geschädigten Phrenicuswurzeln ausgeübt und zu der plötzlichen Lähmung der Nerven geführt haben. Verf. ist geneigt, überhaupt die sogen. Neurorezidive nach Salvarsan als Reaktion eines schon erkrankten Nerven auf das Mittel aufzufassen. Fehr.

Journal-Übersicht.

I. A. v. Graefe's Archiv f. Ophthalmologie. LXXVII, 3.

1) **Analytische Studien an Buchstaben und Zahlen zum Zweck ihrer Verwertung für Sehschärfe-Prüfungen**, von San.-Rat Dr. L. Wolffberg, Augenarzt in Breslau.

Bei der Landolt'schen Ring-Tafel ist der Einheitswinkel für die Sehschärfe auf 1 Minute festgesetzt. Der Ring ist als Basis anzusehen, die Lücke als Index. Nur der Index muß den für die Sehschärfe maßgebenden Gesichtswinkel aufweisen, während die Basis jede beliebige, aber konstant einzuhaltende Form und Größe haben darf. Auf Grund dieser Begriffe von Basis und Index und auf Grund zahlreicher physiologischer und klinischer Versuche konstruierte Verf. lateinische Majuskeln, kleine deutsche Buchstaben und Ziffern von bestimmter, möglichst natürlicher Gestaltung, welche in ihrer Erkennbarkeit unter sich und mit den Landolt'schen Ring-Lücken gleichwertig sind. Den Flächenpunkt hat Verf. in einer besonderen Figur angebracht. 4 schwarze Quadrate sind um ein weißes Quadrat zu einem Kreuze zusammengestellt. In einem der schwarzen Quadrate ist eine kleine weiße Fläche, „Punkt", vorhanden, und der Untersuchte hat anzugeben, in welchem schwarzen Quadrate sie sich befindet. Diese Kreuzpunkt-Tafel kann ebenso wie die Landolt'sche Ring-Tafel als Normal-Tafel gelten. Aber auch die vom Verf. gezeichneten Typen verschiedener Art dürfen die Bezeichnung „normal" für sich in Anspruch nehmen.

Bei den Bildtafeln entspricht der Index öfters statt einem Punkte von 1′ Durchmesser zwei Punkten dieses Durchmessers. Trotzdem sind diese Tafeln ebenso für die Praxis brauchbar, wie die Snellen'schen und ähnliche, bei denen der Index einen größeren Winkel als 1′ entspricht.

Eigenartig ist eine aus lateinischen Majuskeln hergestellte Astigmatismus-Tafel, bei der Bedacht darauf genommen ist, daß die Striche in verschiedenen Richtungen verlaufen.

Proben der Tafeln sind der Arbeit beigelegt. Die ausführlichen Erörterungen des Verf.'s lassen sich in Kürze nicht wiedergeben, zumal manches ohne Abbildungen nicht verständlich dargestellt werden könnte.

Eine im Verlage des Arch. f. Ophth. erscheinende Sonder-Ausgabe wird sämtliche Tafeln gebrauchsfähig bringen. Die Typen sind so angeordnet, daß durch Schiebe-Deckblätter einzelne Streifen bedeckt bzw. frei gelesen werden können. Für die Befestigung der Deckblätter sind besondere Führungsschienen aus Blech angefertigt. Außerdem sind blaue Relief-Täfelchen zur Kontrolle der Tageshelligkeit, Hand-Optotypi und Leseproben nicht zu entbehren. Alle diese Ergänzungen und einzelne Tafeln liefert Emil Sydow, Berlin, NW. 6.

---

2) **Über einige Fälle von Opticus-Leiden und die inselförmige Gestaltung des Gesichtsfeldes bei diesen Erkrankungen,** von Frl. J. M. Koog und A. de Kleijn, Assistenten der Oto-Rhino-Laryngologischen Univers.-Klinik in Utrecht.

Bei einem Kranken mit Sehstörungen, wahrscheinlich zentralen Ursprungs, fanden sich in der als Ganzes erblindeten Netzhaut inselförmige Gebiete, welche funktionierten. Ein Zusammenhang zwischen diesen Inseln bestand nicht. In der Literatur sind vereinzelte ähnliche Befunde beschrieben, aber nicht besonders beachtet worden. Man muß annehmen, daß Gruppen funktionierender Fasern von bereits zugrunde gegangenen ringsum begrenzt sind. Bei sorgfältiger Beobachtung zeigte sich, daß diese Inseln häufig, vielleicht in fast allen Fällen von Opticus-Erkrankungen vorkommen. Daß diese Tatsache bisher nicht festgestellt wurde, liegt vermutlich daran, daß die Untersuchungen sehr zeitraubend und mühsam sind und am Perimeter kaum je zu einem Resultat führen. Man findet die Inseln nur am Campimeter, einem schwarzen Brett mit eingezeichnetem Kreise, dessen Umkreis von dem fixierenden Auge aus in einem Winkel von 45° gesehen wird.

Klinisch hat der Nachweis der Inseln geringen Wert, vielleicht vermag er aber eine Erklärung dafür zu geben, daß manche Kranke mit sehr engem Gesichtsfelde ein leidliches Orientierungsvermögen besitzen.

Mitgeteilt sind 11 Fälle, von denen 9 Inseln zeigten. 1. Zentrale Erkrankung; während einer Periode vollständiger Erblindung war die Lichtreaktion der Pupillen erhalten, die Akkommodations- und Konvergenz-Reaktion erloschen. Später hob sich die zentrale Sehschärfe beträchtlich, Gesichtsfeld eng, Inseln. 2. 3. Opticus-Erkrankungen rhinogenen Ursprungs. 4. Desgl. nach Masern. 5. Durch Druck eines Tumors. 6. Bei Hirndruck (Atrophie nach Stauungspapille). 7. Bei multipler Sklerose. 8. Bei Tabes. 9. Nach Darmblutung. In einem Falle von Hemianopsie und in einem andren Falle von Atrophie nach Stauungspapille (Hirndruck) fehlten Inseln.

---

3) **Über die Geschwindigkeit der positiven und negativen Konvergenzbewegungen,** von Dr. Nobuo Inouye aus Tokio. (Aus dem Physiologischen Institut der Universität Leipzig.)

Die Messungen wurden an einem von Hering angegebenen Apparate ausgeführt, welcher in der Arbeit eingehend beschrieben wird.

Die Dauer symmetrischer, positiver und negativer Konvergenz-Bewegungen innerhalb der Winkelgröße der Bewegung jedes einzelnen Auges von fast 2" bis fast 12° liegt zwischen 0,180 bis 0,260 Sekunden. Die Dauer beider Bewegungen wächst mit der Größe des von den Blicklinien beschriebenen

Winkels und zwar rasch bis zu einem Konvergenzwinkel von 16°, von da an eben merklich. Die positiven Konvergenz-Bewegungen verlaufen rascher, als die negativen von gleicher Winkelgröße. Die Unterschiede der Geschwindigkeit wachsen mit der Größe des Konvergenzwinkels. Werden von verschiedenen Konvergenz-Stellungen aus Bewegungen ausgeführt, so erfolgen die Bewegungen um so langsamer, je stärker die Konvergenz-Stellung zu Beginn der Konvergenzänderung war.

4) **Ein Diploskop-Deviometer,** von Dr. med. K. Bjerke in Linköping.

Vgl. Original mit Zeichnungen, welche für das Verständnis unentbehrlich sind.

5) **Über Regulierung der Augenstellung durch den Ohrapparat II.** Weitere Mitteilung. Schielen und Ohrapparat.

Strabismus paralyticus nach Ohr-Erkrankungen beruht nie auf Reflexwirkung, sondern auf direkter Läsion der betr. Nerven, die bei ihrer Lage zur knöchernen Gehörkapsel gefährdet sind, sobald entzündliche Prozesse sich bis zu den Meningen ausbreiten. Dagegen ist nicht unwahrscheinlich, daß konkomitierendes Schielen unter Umständen mit Defekten im Ohrapparat zusammenhängt, zumal wenn zugleich mangelnde Fusion besteht, die bekanntlich an sich nicht notwendig Schielen bedingt.

Der Beweis ist schwer zu bringen. Die Prüfung auf Dreh-Nystagmus an einer großen Drehscheibe ergab, daß von 30 Kindern mit Strabismus convergens 15 Störungen des Dreh-Nystagmus zeigten. Bei den Fällen mit Störungen im normalen Nystagmus war der Schielwinkel größer und die Hypermetropie geringer, als bei den übrigen Kindern. Auch war in diesen Fällen Amblyopie eines Auges häufiger. Da hier die Fusionsbestrebungen fehlten, welche sonst den Einflüssen des Ohrs entgegenarbeiten, so konnte die Stellungsanomalie sich um so leichter entwickeln.

6) **Ein Beitrag zur Kenntnis der Neubildungen am Limbus corneae,** von Dr. Kurt Heilbrun, Assistenzart an der Univers.-Augenklinik in Halle a. S.

Am Limbus kommen vor:

1. Benigne, tumorähnliche, rezidivierende Epithel-Hyperplasien.
2. Epithel-Hyperplasien, bei denen auch die bindegewebige Grundlage eine Verdickung erfahren hat, und wo stellenweise Papillen angedeutet sind.
3. Typische Papillome.
4. Primäre Karzinome. Die sekundären Karzinome wurden nicht berücksichtigt.

Scheer.

II. Wochenschrift für Therapie und Hygiene des Auges. 1911. Nr. 26.

1) **Bilderbuch zur Sehschärfeprüfung von Kindern und Analphabeten,** von San.-Rat Dr. Wolffberg.

Den bekannten und in der Praxis so bewährten Bildertafeln, die im Jahre 1892 erschienen waren, hat Verf. in der vorliegenden Arbeit eine große Reihe neuer Bilder zur Sehschärfe-Prüfung von Kindern und Analphabeten konstruiert.

2) **Erfahrungen mit der Dauerdrainage des Tränenkanals nach Koster,** von Dr. Robert Wirtz.

Die Erfolge mit der Dauer-Fadendrainage sind bei fast allen Fällen sehr gut gewesen, was um so bemerkenswerter ist, als sie größtenteils mit der gewöhnlichen konservativen Methode vorbehandelt waren.

Nr. 27.

Über die Stärke der Atropinlösung bei Entzündungen der Regenbogenhaut, von Dr. R. Kaz.

In allen Fällen frischer Iritis, ausgenommen wo entweder die Entzündung des Iris eine veraltete war, oder die Atropinisation bei vollständig normaler Iris vorgenommen wurde; verordnete Verf. nicht stärker als die $^1/_2$prozent. — bei Neigung zu Druck-Erhöhung sogar die $^1/_4$prozent. — Atropinlösung. Nach den Erfahrungen des Verf.'s gab die entzündete Regenbogenhaut nur dem milden Einfluß der schwächeren Atropinlösung nach, während das gewaltsame Zerren seitens der stärkeren Lösung die Entzündung vergrößerte.

Nr. 29.

Zur Kenntnis der subjektiven Farben-Empfindungen, von San.-Rat Dr. Hilbert.

Beschreibung von Beobachtungen, die zwei Ärzte an sich selbst gemacht haben. Fritz Mendel.

III. Recueil d'ophtalmologie. 1910. Nr. 12.

1) **Geographische Verteilung der Bindehautkatarrhe in der Republik Argentinien,** von Dr. Enrique B. Demaria.

1. Die katarrhalischen Bindehautkatarrhe. 2. Die Granulose. 3. Die Eiterung der Neugeborenen.

1911. Nr. 1.

1) **Periphere Netzhautblutungen bei Stauungspapille infolge von Hirngeschwülsten,** von Dr. Trantas.

Bei 18 Fällen von Stauungspapille zeigten sich 8 mal Netzhautblutungen, also in 44,5 %.

2) **Star und Heterochromie beim Kinde,** von Cabannes und Soulard.

Krankengeschichten von einem 8jährigen und einem 11jährigen Knaben, die beide an einseitigem Star operiert wurden.

In beiden Fällen ist die Regenbogenhaut des gesunden Auges dunkel verfärbt ebenso wie die Gesichtsfarbe und die Haare, die des kranken Auges von heller graublauer Farbe. Fritz Mendel.

Nr. 2.

1) **Melanosarkom der Chorioidea und Betrachtungen über die Prognose,** von Dr. Fage.

2) **Penetrierende Wunden der Orbita durch Stoß mit einem Regenschirm,** von Dr. A. Bouchart.

Nr. 3.

1) **Zwei Fälle von Tumor der Hypophysis,** von Dr. Ch. Lafon.

In beiden Fällen Scheuklappen-Krankheit.

2) **Verschiedene Verfärbung der Regenbogenhaut, Star und Störungen des Sympathicus,** von Dr. J. Galezowski.

Krankengeschichte von 7 Fällen, in dreien keine Katarakt. Verf. hält den Zusammenhang zwischen verschiedener Verfärbung der Regenbogenhaut und einer Erkrankung des Sympathicus für wahrscheinlich.

Nr. 4.

1) **Iridocyklitis nach Entfernung der Ovarien,** von Dr. J. Galezewski und M. Berche.

2) **Einige Folgerungen aus dem Gesetz des Jahres 1898 bei Unfällen des Auges,** von Dr. Charles Roche.

1. Der Verlust eines Auges müßte durch alle Gerichte zum gleichen Prozentsatze abgeschätzt werden. 2. Jede Augenverletzung, welche eine Entstellung mit sich führt, hindert im Beruf und setzt infolgedessen die Erwerbsfähigkeit herab. 3. Bei der Begutachtung eines Patienten, der durch Unfall das Auge verloren hat, muß auch an die ästhetische Entwertung gedacht werden. 4. Der Verlust eines Auges ohne sichtbare Verletzung kann auf 20% abgeschätzt werden. 5. Der Verlust eines Auges mit sichtbarer Verletzung auf 40%.

3) **Diagnose der monokulären Amblyopie auf Grund der Ablenkung des amblyopischen Auges beim Sehen in der Nähe,** von Martin Marcel-Albert.

Fritz Mendel.

IV. La Clinique ophtalmologique. 1911. 10. Januar.

1) **Die Behandlung der Tränenwege,** von R. Jocqs.

Anstatt des schmerzhaften Sondierens genügt die Spaltung des unteren Tränenkanals bis zur Einmündung in den Tränensack.

Besteht eine Dacryocystitis, kann man den Tränensack erhalten, um eine völlige Heilung herbeizuführen, und braucht ihn nicht zu exstirpieren. Die Entfernung der Tränendrüse kann durch die tiefe Kauterisation seines Parenchyms ersetzt werden.

Das Ektropion des Unterlides heilt schnell durch vertikale Kauterisationen der Bindehaut.

2) **Die Abortiv-Behandlung des beginnenden Stars,** von Louis Dor.

Verf. hat mit folgender Zusammensetzung von Augenbädern gute Erfolge bei beginnenden Linsentrübungen gesehen:

Natr. jodat. 5,0. Calc. chlor. 5,0. Aq. destill. 400,0.

Die Umschläge reizen nicht und müssen ohne Unterbrechung 3 bis 6 Monate fortgesetzt werden.

3) **Die Bezeichnung der sphärisch-zylindrischen Gläser,** von E. Mayer.

4) **Internationale Tafel zur Prüfung der Refraktion in einem Spiegel auf 10 m,** von Dr. Spengler.

Fritz Mendel.

10. Februar.

1) **Das Präparat 606 und die neuen Fortschritte in der Syphilistherapie,** von Dr. A. Darier.

Verf. rät bei jeder syphilitischen Erkrankung sofort zu einer intensiven Behandlung mit Arsenobenzol mit allen Vorsichtsmaßregeln, dann ungefähr nach Ablauf eines Monats zu einer Reihe von Quecksilber-Einspritzung. Alle 3—6 Monate muß auf Wassermann untersucht werden. Das Salvarsan wird am besten intravenös injiziert.

2) **Die Sporotrichosis der Augen,** von Dr. R. Jocqs.

Man muß an die Sporotrichosis in allen Fällen von kleinen Bindehaut- oder Lidabscessen denken, die mit Drüsenanschwellung einhergehen. Die angelegten Kulturen müssen die Diagnose sichern, damit keine Verwechslung mit Lues oder Tuberkulose vorkommt.

Behandlung: Jodkali in großen Dosen.

3) **Doppel-Lupe, gleichzeitig zur Vergrößerung und seitlichen Beleuchtung,** von Dr. H. Armaignac.

Hauptsächlich empfohlen für kleine Operationen an der Hornhaut.

10. März.

1) **Tuberkulöse Hornhaut-Entzündung durch Marmorek'sches Serum geheilt,** von Dr. Fromaget und Mongour.

Infolge der Behandlung mit Marmorek'schem Serum nahm in dem vom Verf. beobachteten Falle eine fast vollkommen eitrig infiltrierte Hornhaut ihre natürliche Durchsichtigkeit wieder an.

2) **Ein Fall von Sporotrichosis des Auges,** von Dr. L. Dor.

Betrifft ein wenige Monate altes Kind, wo die Hornhaut-Erkrankung nach dem Impfen auftrat.

3) **Ein Fall von vollständigem kongenitalen Fehlen beider Augäpfel,** von Dr. J. Boulai.

10. April.

1) **Bemerkungen über die Behandlung der Keratitis parenchymatosa,** von Dr. R. Katz.

Wenn die Keratitis parenchymatosa auszubrechen droht, gibt Verf. sofort

Coc. hydrochlor. 0,2
Sublimat ($^{1,0}/_{5000}$) ... 10,0
S. 3stündlich 3 Tropfen einträufeln.

Wenn die Entzündung nicht besser wird, fügt er 1—2 mal täglich 1 Tropfen 1%ger Pilokarpinlösung hinzu, in einigen Tagen 5—10%iger Xeroform- mit 1% Kokaïnsalbe für die Nacht, 2 mal wöchentlich Einträufelung einer 5—10%igen Doxinlösung und Jodkali innerlich. Wenn die entzündlichen Erscheinungen stärker werden, wird mit der Inunktionskur begonnen.

2) **Bemerkungen über einen Glaukomfall,** von Dr. Le Conedic.

3) **Hysterische Amblyopie vom Zahne ausgehend,** von Louis Dor.

Nach Entfernung eines Zahnes wurde die Sehkraft des linken Auges, die plötzlich auf $^1/_{100}$ gesunken war, wieder normal. Fritz Mendel.

Mai.

1) **Sympathische Ophthalmie auf den Affen und das Kaninchen übertragen. Therapeutische Versuche mit dem Präparat 606,** von Dr. A. Darier.

Die sympathische Opththalmie ist eine Lymphangitis, die sich von den Geweben des einen Auges auf die des andren verbreitet, so daß ihr mit Recht der Name „wandernde" Ophthalmie zukommt. Das Salvarsan hat noch keine Erfolge gezeigt.

2) **Die Optico-ciliare Neurotomie oder die Isolierung des Auges,** von Prof. Dianoux.

Die Isolierung des Auges hat denselben Wert wie die Enukleation, um die sympathische Ophthalmie zu vermeiden; sie ist ihr unendlich überlegen beim Tragen der Prothese. Nach der Ansicht des Verf.'s hat sie nur den Nachteil, daß sie keine anatomischen Präparate für die Sammlungen liefert (!).

3) **Ephedrin,** von Dr. C. Marmoiton.

Das Ephedrin, Pseudo-Ephedrin und das Mydrin wirken sehr schnell, stören die Akkommodation nicht, erhöhen den Augendruck nicht und rufen nur ganz leichte, vorübergehende Sehstörungen hervor.

4) **Idiopathische Ciliar-Neuralgie,** von Dr. R. Moncorgé.

Sie ist häufiger, als man allgemein annimmt und stellt nach der Ansicht des Verf.'s das Hauptmoment des sogenannten gewöhnlichen Kopfschmerzes dar.

5) **Die Mickulicz'sche Krankheit,** von Elliot und Ingram.

Anschwellung beider Tränendrüsen bei einer 49jährigen Frau. Operative Entfernung der Drüsen.

6) **Ein Fall von schwer zu deutenden Netzhaut-Neubildungen,** von Dr. A. Darier.

Verf. hält die ausgedehnten Veränderungen im Augenhintergrund für eine tuberkulöse Chorioretinitis.

7) **Fluorescin, Pyoktanin, Dionin und Scharlachrot,** von Dr. A. Darier.

8) **Vibrationsmassage beim Sekundärglaukom infolge von Aufquellen von Linsenmassen,** von Dr. A. Darier.

Im Anschluß an die von Dr. Ohm im Januarheft dieses Centralblattes veröffentlichte Beobachtung bespricht Verf. die von ihm angewandte Therapie bei stark quellenden Linsenmassen.

Zuerst versucht er eine lebhafte Reaktion durch Einstäuben von Dionin hervorzurufen, eine halbe Stunde später beginnt er mit einer leichten Fingermassage, die allmählich immer mehr verstärkt und durchschnittlich jeden zweiten Tag vorgenommen wird. Ein bis zwei subkonjunktivale Injektionen von Jodnatrium unterstützen die Behandlung. Fritz Mendel.

V. Revue générale d'Ophtalmologie. 1911. Nr. 1.

Die Behandlung der Ophthalmien mit falschen Membranen, mit Unrecht diphtherische Konjunktivitiden genannt, von Dr. Eloui Pacha.

Verf. macht die antidiphtherischen Serum-Injektionen anstatt ins Abdomen unter die Bindehaut und hat gute Erfolge davon gesehen. Die Methode ist gefahrlos, denn sie vermeidet die Möglichkeit der Intoxikation durch das Serum. Die Wirkung ist schneller und sicherer, weil sie direkt die infizierte Stelle angreift und günstiger die erkrankte Hornhaut beeinflußt.

Nr. 2.

Die Nystagmographie beim Menschen, von Dr. Buys.

Sie gibt bisweilen wertvolle Ergänzungen zur klinischen Diagnose, teilt indessen die Nachteile aller andren graphischen Methode und verlangt eine große Geschicklichkeit vom Experimentator.

Nr. 3.

Schätzung der Sehschärfe nach dem Gesichtswinkel, von Dr. W. Nicati.

Fritz Mendel.

VI. l'Ophtalmologie Provinciale. 1911. Nr. 1.

1) **Über die verschiedenen Arten von Tränen,** von Dr. Bonsignorio.

2) **Pemphigus des Auges,** von Dr. Bourgeois.

3) **Ein Fall von Primäraffekt von Diphtherie auf der Bindehaut,** von Dr. Valois und Lemoine.

4) **Der Keratoglobus,** von Dr. Longuet. Fritz Mendel.

VII. The ophthalmic Review. 1911. Februar.

1) **Glaucoma problems,** by Priestley Smith. (Forsetzung.)

Verf. bespricht in diesem Kapitel das Wesen der engen Vorderkammer als einer physiologischen Begleit-Erscheinung des Alters, auch bei gesunden Augen. Die Tiefe der Vorderkammer im Alter ist individuell sehr verschieden und hängt von dem andauernden Wachstum der Linse ab. Über letzteres bringt Verf. eine ausführliche tabellarische Übersicht über die Altersstufen von 20—90 Jahren. Je dicker die Linsen, desto enger die Vorderkammer. Die Beziehungen der Linsen-Veränderungen zum Glaukom lassen sich nicht so leicht und einfach übersehen, weil die sowohl in Müller'scher Flüssigkeit wie in Formalin gehärteten Präparate keinen richtigen Aufschluß geben über Größe und Lagerung der Linse. (Fortsetzung folgt.)

2) **A case showing enlargement of the anastomoses about the nerve entrance,** by George Coats.

Ein Fall, der auf beiden Augen alle Anastomosen der Opticusgefäße nebeneinander zeigt, wie sie bisher von verschiedenen Beobachtern vereinzelt beschrieben worden sind. (Mit 2 Abbildungen.) Peltesohn.

VIII. The American Journal of Ophthalmology. 1911. Januar.

1) **An iris diaphragm retinoscope with white, amethyst, smoked or Yellow Mirror,** by J. N. Rhoads in Philadelphia.

Verf. empfiehlt für die Skiaskopie seinen Spiegel mit einer konzentrischen

Irisblende, wie man sie bei photographischen Linsen verwendet, zu versehen und das Licht außerdem durch farbige Scheiben abzuschwächen, um mehr wie bisher und bequemer ohne Mydriatica arbeiten zu können, was bei Presbyopen in Betracht kommt. Die nach Verf.'s Ansicht durchaus nicht vom Willen unabhängige Pupillen-Erweiterung läßt sich auf diese Weise leichter beeinflussen.

---

2) **A peculiar case of membranous conjunctivitis,** by J. G. Calhoun in St. Louis.

Verf. beschreibt einen eigentümlichen Fall von hartnäckiger Membranbildung der Bindehaut bei einem 17jährigen, ganz gesunden Mädchen. Die Krankheit zog sich unter Wechselfällen 10 Wochen hin, bis der Prozeß die Hornhäut ergriff. Mit diesem Zeitpunkt bildete sich die Entzündung an der Bulbus- und Tarsalbindehaut restlos zurück, und im Verlauf von weiteren 2 Wochen hellt sich auch die Kornea auf. Die bakteriologische Untersuchung, in allen Stadien der Krankheit sorgfältig kontrolliert, ergab negative Resultate. Nur auf Loeffler's Blutserum gedieh in Reinkultur der Xerosebazillus. Diphtherie-Serum-Einspritzungen blieben ohne jede Einwirkung auf die Membranbildung, andrerseits erfolgte einmal auf eine Tuberkulin-Einspritzung eine völlige Auflösung, ohne daß aber eine Neubildung sich trotz erneuter Injektion finden ließ. Da die charakteristische Fieber-Reaktion ausblieb und sonstige Zeichen von Tuberkulose fehlten, so bleibt die Ätiologie auch in dieser Hinsicht dunkel. Peltesohn.

Vermischtes.

1) Prof. Carlo Reymond

zu Turin hat ein seltnes Fest, das 50jährige Dozenten-Jubiläum, unter den Glückwünschen der Fach-Genossen, nicht bloß seines Vaterlandes, sondern der ganzen Welt, gefeiert. Die Festesgabe bestand in den zwei stattlichen Prachtbänden:

Opere di Carlo Reymond

ristampate per festeggiarne il cinquantesimo anno di vita universitaria, dai Colleghi-Discepoli-Ammiratori. Biella, stabil. tipogr. G. Testa, 1911. (908 S.)

Kein Geringerer, als G. Albertotti zu Padua, hat die Einleitung geschrieben (L'opera scientifica del Prof. Comm. Carlo Reymond, auch besonders abgedruckt [CXLVIS.]) und hervorgehoben, daß bei den zahllosen Bereicherungen, welche die Wissenschaft dem Gefeierten verdankt, der Haupteindruck von den Arbeiten über die folgenden vier Argumente herrührt: 1. über Hemeralopie, 2. über die Beziehungen zwischen Akkommodation und Konvergenz, 3. über das Schielen, 4. über das Sehen der Astigmatiker. Mit den andren vereinigen sich auch die deutschen Augenärzte, um dem ebenso bedeutenden wie liebenswürdigen Jubilar Gesundheit, Frische und Arbeitsfreudigkeit zu wünschen. Julius Hirschberg.

2) Prof. Carlo de Vincentiis, Lavori in oftalmologia.

Das schönste Denkmal für einen Forscher sind seine Werke. Das hat die Familie unsres in der Blüte der Jahre 1904 hinweggerafften Kollegen, Prof. Carlo de Vincentiis in Neapel, erkannt und ins Werk gesetzt. In drei Prachtbänden herrlichster Ausführung hat sie seine Arbeiten gesammelt

und wieder abgedruckt, auch mit allen Abbildungen, z. B. den wunderbaren über Lid-Bildung, die auch in meiner Geschichte der Augenheilkunde besonders hervorgehoben werden. So haben wir ein getreues Bild von dem Wirken dieses bedeutenden Mannes, dessen harmonisches Antlitz uns auf dem ersten Blatt entgegengebracht wird.

3) Ernst Fuchs

zu Wien hat am 14. Juni d. J. seinen sechzigsten Geburtstag gefeiert. Mit allen Augenärzten deutscher und fremder Zunge zusammen, fühle ich mich besonders gedrungen, ihm den herzlichsten Glückwunsch zuzurufen.

4) Dr. Otto Bruns,

einer der trefflichsten, gründlichsten Mitarbeiter dieses Centralblattes, dabei ein bescheidener, liebenswürdiger Charakter, ist in der Blüte des Lebens, im Alter von 38 Jahren, nach langen, schweren Leiden uns durch den Tod entrissen worden.

5) John Tatham Thompson,
geb. 1857 in York, gest. am 28. April 1911 zu Cardiff.

Zuerst hat er Naturwissenschaft studiert und seinem berühmten Bruder Prof. Silvanus P. Thompson[1], als Demonstrator der Physik gedient. Von 1880 ab studierte er Medizin zu Edinburg und arbeitete unter Argyll Robertson von 1885 bis 1887. Dann wurde er zum Augenarzt am Krankenhaus zu Cardiff gewählt und verwaltete dieses Amt 20 Jahre lang, — bis das Gesetz den Rücktritt gebot. Er war auch stellvertretender Vorsitzender der britischen Gesellschaft der Augenärzte. Seine Haupt-Arbeiten sind über Staphylom-Operation, Bindehaut-Emphysem, Förster's künstliche Star-Reifung, Nystagmus der Bergwerks-Arbeiter, Einfluß der ersten Schul-Periode auf die Entwicklung der Kurzsichtigkeit. George A. Berry erklärt in der Vorrede zu seiner ausgezeichneten Augenheilkunde (Edinburg 1889), daß alle farbigen Zeichnungen des Buches von Dr. Tatham Thompson nach dem Lebenden angefertigt seien.

Tatham Thompson hatte einen hohen Rang unter den Freimaurern, war Major in der Territorial-Armee und fand die Ehre eines militärischen Begräbnisses.

Auch außerhalb seines Vaterlandes besaß er Freunde, die seinen frühzeitigen Heimgang beklagen. Sein Andenken wird in Ehren bleiben.

6) Charles Stedman Bull,

geb. 1835 zu New York, gest. am 17. April 1911 in seiner Vaterstadt. Nachdem er im College of Physicians den Doktor-Grad gewonnen, machte er eine mehrjährige wissenschaftliche Reise nach Europa und praktizierte dann in New York. Von 1903—1907 war er Vorsitzender der amerikanischen augenärztlichen Gesellschaft. Er hat die Wissenschaft durch wichtige Beiträge bereichert. H.

7) Zur Voll-Korrektion der Kurzsichtigkeit.

Cortina 24 Netherhall Gardens, South Hampstead.

My dear Hr. Prof. H.

I have not only read your admirable pamphlet on Kurzsichtigkeit with great care and interest, but during the voyage home from the Cape of good

[1] Von ihm haben wir ein treffliches Werk: Der Elektromagnet, das auch in deutscher Übersetzung, von C. Grawinkel, erschienen ist. (Halle 1894, 430 S.)

Hope I translated it into English. I consider the work so important, so accurate in its statements, and so useful for every practitioner and surgeon to know, that it would be a great pity, were it not to be spread over a wider field than Germany. In fact there is no book in the English Language which can take its place.

As result of my practice . . . I can most thoroughly and conscientiously agree with every word. Being a myopic myself of 6 Dioptr., I think, I can understand the feelings and difficulties of shortsight far better, than an Emmetrope or Hypermetrope. I cannot wear full correction for distance for more than $^1/_2$ hour at a time with but great discomfort and pain and have been content myself with — 3,5 D. for constant use as for reading and only wear — 6 D. at the theatre or for a moment or two else where. I never order more than — 16 D., no matter how high the myopia may be, and as a rule I deduct 25 % of the total myopia (when it exceeds 4 D.) for general purposes. Under 4 D. I usually correct fully, provided the Augenhintergrund is healthy, and there is no sign of progression. . . . . .

Lindsay Johnson.

8) Augenärztliche Quacksalber.

Als ich in meiner Geschichte der Augenheilkunde (§ 389, XIV, S. 122) vor einigen Jahren auf Sir William Read und seinen „Treatise of the eye, containing a short, but exact description of the structure, situation . . . as also the causes, symptomes and cures of 130 diseases incident to them, London 1706“ gestoßen war; war ich einigermaßen erstaunt und enttäuscht, weder von den Lebens-Schicksalen des Verf.'s das geringste erfahren, noch auch das Buch in Deutschland oder England auffinden zu können.

Das Rätsel ist gelöst durch einen fesselnden Aufsatz in British medical Journal, vom 27. Mai d. J., über einige bemerkenswerte Quacksalber.

„Königin Anna litt an schwachen Augen; und, da es in ihren Tagen keine wissenschaftliche Augenheilkunde gab, so war sie die geborene Beute der Quacksalber. Sie kam aus der einen Hand in die andre; aber ihr Liebling war William Read, ursprünglich (nach Jeaffreson) ein Flick-Schneider und ein äußerst unwissender Mensch. Da er als Ausbesserer von Gewändern keinen Erfolg hatte, so etablierte er sich als Ausbesserer der Augen. 1699 finden wir ihn ‚am Strand‘ niedergelassen, wo er seine Geschicklichkeit als Augenarzt dem Volke öffentlich anzeigte. Zuerst wenigstens hat er sich nicht einmal auf das gewählte Sonderfach beschränkt; denn er erklärt, daß er die Armen nicht bloß von Blindheit, sondern auch von Krebs, Balggeschwulst, Hasen-Lippen, Taubheit um Gottes Lohn befreit. Er mietete sich einen Menschen, für ihn ein Buch zu schreiben, das den Titel trug ‚Kurzer, aber genauer Bericht über alle Augenkrankheiten‘, und das er, wie man sagte, selber nicht einmal zu lesen verstand. Obwohl das Buch selbst bezeugt, daß er das Fach, als dessen Orakel er sich ausgab, überhaupt nicht verstand, so brachte die Gunst der Königin ihn doch in Mode und verschaffte ihm eine ausgedehnte Praxis. Königin Anna war so in ihn vernarrt, daß sie ihn zum Ritter machte. Darob fand Read einen Bänkelsänger, der ihn 1705 in einem Gedicht ‚der Augenarzt‘ verherrlichte und mit dem Verse schloß: 'Tis not a royal grace she gives, but pays. Sogar der berühmte Spektator erwähnt Read, am 1. September 1712 und am 27. November desselben Jahres. Allerdings fehlte es auch nicht an Spöttern

über die von der Königin an Grace und Read verliehene Ritterwürde: This has no grace, and that can hardly read. Swift und andre Witzbolde verspotteten ihn, ließen sich aber doch von ihm bewirten ‚mit goldnen ⟨Punsch-⟩ Bechern'. Read hat die Gunst des Hofes nicht eingebüßt mit dem Tode seiner Gönnerin; er wurde als Augenarzt des Königs Georg im Beginn des Jahres 1714 vereidigt. Auch John Taylor war Augenarzt des Königs. Eine Geschichte dieser Hof-Ämter würde ergötzlichen Lesestoff liefern." H.

Bibliographie.

1) Über die auf chemischem Wege zu ermöglichende Beseitigung der Blendung der Augen, von Sanitätsrat Dr. J. Ruhemann in Berlin-Wilmersdorf. (Berliner klin. Wochenschr. 48. Jahrg. Nr. 27.) Ausgehend von der Erwägung, daß bei der Blendung des Auges die unsichtbaren, ultravioletten Strahlen des Lichtes eine wesentliche Rolle spielen, hat Verf. zur Vermeidung der Blendung chemische Mittel in den Bindehautsack geträufelt, deren kräftige Absorptionsfähigkeit für ultraviolette Strahlen mit Hilfe des Spektral-Apparates nachgewiesen war. Es standen ihm vier von Prof. C. Mannich dargestellte Derivate des Aesculin zur Verfügung, von denen sich das Ortho-Oxyderivat, mit Borsäure neutralisiert, am geeignetsten erwies. Von einer 0,3 $^0/_0$igen Lösung dieses Präparates, des als Aqua Zeozoni im Handel ist, hat er in 40 Fällen Monate lang eingeträufelt, mit dem Erfolge, daß ein vorher bestehendes Blendungsgefühl beseitigt oder wenigstens gemildert wurde. Bei der Unschädlichkeit der Anwendung — es ist in keinem Falle eine störende Nebenwirkung beobachtet worden, — sieht Verf. in der Zeozon-Lösung ein Mittel, das nicht allein das Symptom der Blendung bei den verschiedensten Augen-Erkrankungen beseitigen, sondern auch prophylaktisch Verwendung finden kann in Fällen, wo durch Aufenthalt in besonders grellem Lichte eine Schädigung der Augen droht. W. Mühsam.

2) Beiträge zur Kenntnis regionärer Verschiedenheiten der Netzhaut und des Pigmentepithels in der Wirbeltierreihe, von Carl Hess. (Arch. f. vergl. Ophthalm. Bd. I. H. 1.) Physiologische Untersuchungen über eine etwaige Abnahme des Pigments unter Einwirkung des Lichts müssen berücksichtigen, daß bei Frosch, Eidechse, Stichling und Schwalbe große Pigmentdifferenzen an selbst nahe beieinanderliegenden Netzhautstellen vorkommen. Es gibt auch individuelle Differenzen. Bei Fröschen ist das Pigment bei sehr intensiver Lichtwirkung stabiler, als bei Fischen. Beim Frosch wandert es im Streifengebiet früher und intensiver nach vorn, als außerhalb des Streifens, und zwar unter dem Einfluß des Lichts ebenso wie unter dem von Strychnin oder von Wärme. Innerhalb des Streifens wandert das Pigment oft bis zum Limit. ext., aber außerhalb des Streifens nicht. Bei der Eidechse sind die regionären Unterschiede noch größer, als beim Frosch. Beim Stichling sind die mittleren Netzhautteile ärmer an Pigment, als die übrigen. Verschiedene Schildkröten-Arten besitzen einen Streifen des deutlichsten Sehens. Rote und orangefarbige Ölkugeln sind z. B. bei Chersemys reichlicher vorhanden, als beim Huhn. Hydromedusa testifera hat grüngelbe und grünliche Ölkugeln.

3) Die Hämophilie in der Augenheilkunde nebst Bemerkungen zur Durchblutung der Hornhaut, von A. Vossius. (Samml. zwangl. Abh. VIII, 3. Marhold, Halle a. S.) Außer einer Zusammenstellung aller in der Literatur niedergelegten Fälle bringt die Arbeit die Schilderung

eines sehr interessanten Falles: wegen Sekundärglaukoms wird eine Iridektomie vorgenommen, an die sich schwere Nachblutungen anschließen, so daß 14 Tage lang dauernd Blut aus der Lanzenwunde durchsickert. Nach 3 Wochen ist die vordere Kammer noch voll Blut und das Auge sehr stark gereizt. Dabei bestand das klassische Bild der Durchblutung der Kornea. Allmählich saugte sich das Hyphaema auf, die Kornea wurde wieder klar und das Auge wurde reizfrei, nur blieben diffuse Glaskörper-Trübungen zurück.

4) Augenhintergrund und peripherische Sehstörungen, von G. Abelsdorff. (Handbuch d. Neurologie, herausgeg. von M. Lewandowsky, I. Bd. Allgemeine Neurologie. Julius Springer, Berlin.) Nach einer kurzen Besprechung der Ophthalmoskopie und besonders einiger diagnostisch wertvoller individueller Unterschiede und Anomalien des Augenhintergrundes erörtert Verf. kurz die Funktionsprüfung (Sehschärfe, Gesichtsfeld, Farbensinn), um sich dann eingehender mit den Erkrankungen des Sehnerven zu befassen. Er bespricht die Neuritis optica (N. descendens, Stauungspapille, N. retrobulbaris) und die Sehnerven-Atrophie. Verf. bringt alles wesentliche, ohne sich auf die nur für den Augenarzt wichtigen Dinge einzulassen, und zwar bündig und klar.

5) Ein Fall von Irideremia totalis congenita utriusque, von Stupel. (Inaug.-Diss. Berlin, 1911.) Kasuistischer Beitrag.

6) Infektiöse Erkrankungen der Lider, Tränen-Organe, Orbita und Nebenhöhlen, von C. Brons. (Ergebnisse, Lubarsch-Ostertag, XIV, Ergänzungsband, Allgemeine Pathologie und pathologische Anatomie des Auges.) Ein umfangreiches Sammelreferat über die Literatur von 1906 bis 1909, dessen Inhalt in einem kurzen Bericht nicht wiederzugeben ist, das aber durch seine Reichhaltigkeit und die übersichtliche Anordnung des großen Materials ausgezeichnet und zur Orientierung außerordentlich geeignet ist.

7) Über experimentelle Iris- und Chorioideal-Tuberkulose der Kaninchen, von F. Schieck. (Deutsche med. Woch. 1911. Nr. 16.) Der Typus humanus des Tuberkelbacillus unterscheidet sich vom Typus bovinus bei Verimpfung in die Vorderkammer erheblich: der erstere erzeugt Knoten, die nur selten verkäsen, aber gern spontan heilen; während alle mit geringsten Dosen boviner Stämme geimpften Augen total verkäsen. Nach Einspritzung in die Blutbahn entstehen wohl kleine Herde in Iris und Chorioidea, die zu Spontanheilung neigen, aber keine progredienten Prozesse. Tuberkulose des einen Auges schützt bzw. mildert Ausbruch und Verlauf der Krankheit auf dem andren Auge. Zwischen dem Gehalt des Serums oder Kammerwassers an tuberkulösen Antikörpern und der Heilung besteht keine Parallele. Trotz schwerster Iristuberkulose sind die Antikörper nicht regelmäßig im Kammerwasser anzutreffen. Die Bildung des Antikörpers, die mit der Methode der Komplementbindung nachgewiesen werden, läßt sich in dem vorderen Bulbusabschnitt nicht sicher erkennen. Bei Tieren, die durch Injektion von abgetöteten Bazillen und S. B. E. immunisiert wurden, sind die im Serum reichlich vorhandenen Antikörper erst im zweiten Kammerwasser gesunder Augen, aber schon im ersten tuberkulöser Augen nachweisbar. Weder mit Emulsionen abgetötete Tiere, noch mit S. B. E. lassen sich die Kaninchen so immunisieren, daß eine Infektion der Iris mit Typus bovinus von der vorderen Kammer aus unterblieben wäre, selbst wenn nur kleine Mengen verimpft würden.

8) Augenklappe mit Druckknopf, von E. H. Oppenheimer. (Deutsche med. Wochenschr. 1911. Nr. 6.) Die Klappe soll fest sitzen und lange gebrauchsfähig sein.

9) Die Behandlung der Netzhaut-Ablösung, von R. Deutschmann. (Deutsche med. Wochenschr. 1911. Nr. 6.) Polemik gegen Horstmann, in der Verf. seine operativen Verfahren verteidigt.

10) I. Das Sehorgan des Automobilführers, von Dr. G. Freitag. — II. Über die notwendigen Sehleistungen eines Automobilführers. Gutachten der Ophthalmologischen Gesellschaft München. (Münch. med. Wochenschr. 1911. Nr. 6.) Das Gutachten besagt im wesentlichen folgendes: Das besser sehende Auge muß mindestens S = $^2/_3$, das schlechtere S = $^1/_3$ (mit oder ohne Glas) haben; Gläser über ∓ 8,0 D. dürfen nicht getragen werden. Das Gesichtsfeld darf keine deutlich nachweisbare Einengung zeigen, wenn die Fahr-Erlaubnis erteilt werden soll, (Perimeterprüfung!) auch darf der Lichtsinn nicht wesentlich herabgesetzt sein. Angeborene Farbenblindheit spielt für die Lenkung eines Kraftwagens keine Rolle. Von Augen-Erkrankungen schließen folgende die Erteilung der Fahrerlaubnis aus: Ptosis, Augenmuskel-Lähmungen, erhebliche Störungen der Pupillenbewegung, Aphakie und ausnahmsweise auch äußere Entzündungen. Das Tragen einer Schutzbrille ist zu empfehlen, ebenso eine alle 2 Jahre vorzunehmende Kontrollprüfung. Verf. kritisiert die Vollzugsvorschriften, die das Bayer. Staatsministerium der Bundesrats-Verordnung über den Verkehr mit Kraftfahrzeugen gegeben hat; er hält die an das Auge in diesen Vorschriften gestellten Anforderungen fast durchgängig für unnötig streng. Was er für genügend und zulässig erachtet, geht aus dem oben besprochenen „Gutachten" hervor.

11) Die Kopulation der Netzhaut mit der Aderhaut durch Kontaktverbindung zwischen Sinnesepithel und Pigmentepithel, von R. Halben. (Berlin, 1910, Karger.) Glaskörperdruck und Anheftung an Ora serrata und Papilla n. opt. sind nicht die einzigen Garantien für das physiologische Anliegen der Netzhaut. Außerdem drängt eine andre Kraft die Retina an allen Punkten gegen das Pigmentepithel: das innige Ineinandergreifen (Kopulation, Kontaktverbindung) von Sinnes- und Pigmentepithel. Im nichtperforierten Bulbus entsteht eine Netzhaut-Ablösung erst nach Lockerung, bzw. völliger Beseitigung dieser Kopulation. Die Stäbchen und Zapfen haben nicht nur optisch-sensorische, die Pigmentepithelien nicht nur nutritorisch-isolatorische Zwecke; sie haben auch die mechanische Aufgabe der Kopulation.

12) Die Augen-Anatomie des Humain b. Ishâq, von M. Meyerhof und C. Prüfer. (Arch. f. Gesch. der Medizin. IV, 3.) Übersetzung aus der von den beiden Verff. aufgefundenen arabischen Handschrift, und zwar der drei ersten Makalen, die die Anatomie des Auges behandeln.

13) Über zelluläre Anaphylaxie. Enteritis anaphylactica. Conjunctivitis und Rhinitis anaphylactica (Heufieber) und deren sog. spezifische Behandlung, von Schittenhelm und Weichardt. (Deutsche med. Wochenschr. 1911. Nr. 19.) Das Heufieber beruht auf parenteraler Verdauung von Pollen-Eiweiß durch ein proteolytisches Ferment und ist vom Standpunkte zellulärer Anaphylaxie aufzufassen. Dementsprechend ist auch der Wert der Heufiebersera einzuschätzen. Von einer antitoxischen Behandlung, wie bei der Diphtherie, ist beim Heufieber nicht die Rede.

14) Der Augenschutz in Glashütten, von Koelsch. (Münchener med. Wochenschr. 1911. Nr. 9.) Das Licht der Glasöfen enthält hauptsächlich die ultravioletten Strahlen (400—330 $\mu\mu$), die von der Linse absorbiert werden; ihre Bedeutung für die Entstehung des Glasmacherstars ist daher einleuchtend. Ein ideales Schutzglas ist noch nicht vorhanden. Auch gegen die durch Wärmestrahlung, Rauch und Staub hervorgerufenen Augenkrankheiten (ciliare Blepharitis mit ihren Folgezuständen, Xerosis, Iritis, Chorioiditis, Verletzungen usw.) sollen Schutzgläser getragen werden. Von 247 Ofenarbeitern in den Betrieben für Tafel-, Spiegel-, Farb-, Hohl- und Krystallglas trugen nur 72 Schutzbrillen, 128 aber nur Blenden; von 1509 Glasmachern trugen Schutzbrillen nur 10 Leute, während von 326 Arbeitern in Glasperlenfabriken 243 = 74,5% Schutzbrillen trugen. Ihnen sind im Gegensatz zu den Arbeitern der ersten Kategorie die Gläser nicht so störend, zumal ihre Beschäftigung auch eine leichtere ist. Von den 2474 Feuerarbeitern der ersten Gruppe trugen 8 = 0,32%, von den 326 Perlmachern 21 = 6,44% Korrektionsgläser.

15) Die Pathologie der Linse, von A. Peters. (Lubarsch-Ostertag, Ergebnisse; XIV. Jahrg., Ergänzungsband, Allgemeine Pathologie und pathologische Anatomie des Auges.) Der „kritische Literaturbericht" umfaßt den Zeitraum vom 1. Juli 1906 bis 1. April 1910. Verf. bespricht die Anatomie, Embryologie und Physiologie, den Chemismus und die Biologie der Linse, den Alters-Star, die Erblichkeit des Stars, die angeborenen Starformen, Schichtstar und verwandte Starformen, Pol-Star, Cataracta complicata, Star durch Allgemein-Erkrankungen, experimentell erzeugte und traumatische Katarakt, sowie die Dislokationen der Linse. Die Besprechung ist eingehend und lehrreich. Kurt Steindorff.

16) Fremdkörper eigentümlicher Art oder in eigentümlicher Lage, von Dr. Fritz Steiner, Chirurg der Bezirkskrankenkasse in Triest. (Wiener med. Wochenschr. 1911. Nr. 6.) Bei einem Manne, der seit einigen Tagen Schwellung und Rötung des rechten Oberlides und der Frontal- und Temporalgegend zeigte, wurde ein kariöser Prozeß des Orbitaldaches vermutet und der Absceß eröffnet. Einige Tage nach der Eröffnung kam in der Wunde ein Fremdkörper zum Vorschein, der sich als ein abgebrochenes, spitzenloses Taschenmesserstück entpuppte. Der Patient hatte verschwiegen, daß er einige Wochen vor der ersten Untersuchung im Streite verletzt worden war.

17) Beiträge zur Kenntnis der Nachteile des Kokaïns, von Prof. Dr. S. Klein (Bäringer) in Wien. (Wochenschr. f. Therapie u. Hygiene des Auges und Wiener med. Blätter. 1910. Nr. 7 u. 8.) Über 3 Fälle von Schädigung der Hornhaut infolge Austrocknung des Hornhautepithels nach Kokaïnisierung berichtet der Verf.: im ersten Falle handelte es sich um Iridektomie bei Seclusio pupillae, im zweiten Falle um Auskratzen eines Chalazion, im dritten Falle um eine Schiel-Operation. In allen drei Fällen kam es zur Hornhaut-Eiterung und zwar im Zentrum; alle Fälle nahmen einen relativ günstigen Ausgang. Was das infizierende Virus anbelangt, so rührte dies im ersten Falle von Toxinen der an den Cilien des Oberlides abgelagerten Nissen her; im zweiten Falle wurde als Infektionsquelle der eiterähnliche Inhalt des Chalazionsackes, im dritten Falle die vorhandene Randblepharitis, d. h. die mit Borken bedeckten Lidränder angenommen.

18) Totale transitorische Amaurose als Begleit-Erscheinung einer Meningoencephalitis serosa ex otitide, von Prof. Dr. Biehl in

Wien. (Wiener med. Wochenschr. 1911. Nr. 5.) Bei einem 9jähr. Kinde beobachtete Verf. eine otitische seröse Meningoencephalitis, die mit einer vollständigen transitorischen Amaurose einherging. Nach der Operation schwand die Amaurose in wenigen Tagen; ebenso die übrigen Symptome, von denen die Alexie und Agraphie am längsten anhielten. Die Alexie und Agraphie deuteten darauf hin, daß in dem vorliegenden Falle auch an die Einwirkung toxischer Störungen auf die Hirnoberfläche gedacht werden mußte.

19) Ein Fall von rheumatischer Neuritis optica, von Dr. O. M. Adonidis in Moskau. (Allgem. Wiener med. Wochenschr. 1911. Nr. 6.) Eine 62jährige Frau, die an Rheumatismus litt, erblindete plötzlich an beiden Augen; es traten periorbitale Schmerzen bei Bewegung der Augen auf; die ophthalmoskopische Untersuchung ergab beiderseitige Neuritis optica; unter geeigneter Behandlung trat progressive Besserung des Sehvermögens und endlich beinahe vollständige Herstellung der Sehkraft ein.

20) Über springende Mydriasis, von Dr. Eduard Miloslavich, k. und k. Oberarzt in Wien. (Wiener klin. Rundschau. 1911. Nr. 1.) Die springende Mydriasis ist nach Verf. eine seltene Erscheinung und kein für eine bestimmte Erkrankung sicheres Zeichen. Sie kommt, wie bei anatomischen Läsionen des Zentralnervensystems, so auch bei verschiedenen funktionellen Störungen vor. Wenn neben dem Pupillenwechsel keine nachweisbare Schädigung der Reaktion besteht, so ist sie im allgemeinen als ein Symptom der Neurasthenie oder Hysterie aufzufassen. Wenn neben dieser Pupillen-Erscheinung noch eine Lichtstarre oder Akkommodations-Lähmung besteht, dann gibt sie uns auch die sichere Diagnose.

21) Ein Fall von Aneurysma der Arteria carotis interna dextra mit rechtsseitigen Netzhaut-Blutungen, von Dr. Josef Freund. (Klinik des Hofrat v. Wagner-Jauregg in Wien.) Fall von Blutung älteren und jüngeren Datums aus einem rupturierten, kleinerbsengroßen Aneurysma der Art. carot. interna dextra mit letalem Ausgang. Die mikroskopische Untersuchung zeigte, daß die auf die Blutung folgende hochgradige Verschlechterung des Sehvermögens durch ein rechtsseitiges Scheidenhämatom und eine Netzhautblutung derselben Seite bedingt war. Es konnte festgestellt werden, daß die Läsion des rechten N. oculomotorius, die nachgewiesen worden war, infranukleär zu verlegen sei, und daß die Zerstörung des rechten Schläfenpoles kein greifbares Symptom somatischer oder psychischer Natur gesetzt hat.

22) Die moderne Technik der Star-Operation, von San.-Rat Dr. W. Feilchenfeld in Charlottenburg. (Med. Klinik. 1911. Nr. 15.) Eine für den praktischen Arzt bestimmte Besprechung der modernen Technik der Star-Operation mit besonderer Berücksichtigung der Vorbereitung zur Operation und der Nachbehandlung.

23) Opticusreizung nach intravenöser Salvarsan-Injektion, von Dr. Jansen, Nervenarzt in Kassel. (Med. Klinik. 1911. Nr. 18.) Fall, bei dem 4 Stunden nach intravenöser Injektion von 0,4 Salvarsan ein allmählich sich steigerndes heftiges Flimmern vor den Augen begann und 3 Stunden anhielt; Augenhintergrund vor und nach der Injektion normal. Allgemeinbefinden gut; keine Magendarmstörungen.

24) Über die Färbung entzündeter Augen durch innerlichen Gebrauch von Uranin, von Dr. Fehr in Berlin. (Med. Klinik. 1911.

Nr. 14.) Verf. unterzog die Uranin-Versuche Hamburger's einer Nachprüfung bei 14 Patienten mit verschiedensten Augen-Erkrankungen. Was die Zeit des Auftretens und Verschwindens des Icterus, was die Färbung der Augen anbetrifft, konnte er die Angaben Hamburger's ganz bestätigen. Im Gegensatze zu Hamburger's Beobachtung war er aber bei Iridektomie (wegen Sekundärglaukom und Ringsynechie) weder nach dem Abfließen des Kammerwassers, noch nach dem Ausschneiden der Iris das Auftreten von Grünfärbung festzustellen imstande. Nach Verf.'s Erachten beruht die Grünfärbung der intraokular entzündeten Augen weniger auf der mit der Entzündung eintretenden Veränderung des Stoffwechsels, als vielmehr auf der durch die Entzündung bedingten größeren Durchlässigkeit der Gefäßwände.

25) Die Heilwirkung des Salvarsans bei der Lues des Kindesalters, von Prof. Johann v. Bókay in Budapest unter Mitwirkung von Priv.-Doz. Dr. L. Vermes, Primärarzt der ophthalm. Abteilung, und Sekundärarzt Z. v. Bókag. (Wiener klin. Wochenschr. 1911. Nr. 17.) Bericht über die Wirksamkeit der Ehrlich'schen Behandlung bei 26 Fällen von Lues des Kindesalters, die durch längere Zeit beobachtet wurden. Unter diesen Fällen befanden sich vier von typischer Keratitis parenchymatosa infolge von Lues hereditaria. Außer Salvarsan wurden örtlich nur Mydriatica in Anwendung gezogen. Der Verlauf zeigte, daß das Salvarsan bei dieser Erkrankung einen wertvollen Heilfaktor repräsentiert. In einem Falle von luetischem Gehirntumor mit Stauungspapille nehmen die Salvarsan-Injektionen einen doch nur vorübergehenden günstigen Einfluß auf die Hebung der Sehschärfe.

26) Einseitige komplete Okulomotorius-Lähmung bei einem Säugling (aus der Univ.-Augenklinik des Hofrat Prof. Dr. E. Fuchs), von Dr. Adolf Purtscher, Sekundärarzt. (Wiener klin. Wochenschr. 1911. Nr. 14.) Einen Fall einseitiger kompleter Okulomotorius-Lähmung beobachtete Verf. bei einem 8 Monate alten Kinde. Die ersten Symptome der Erkrankung waren 6 Wochen vor der Aufnahme aufgetreten und hatten während dieser Zeit und während der klinischen Beobachtung (etwa 8 Wochen) keine wesentliche Veränderung erfahren. Dabei zeigte das Kind mit Ausnahme der letzten 2—3 Wochen vor dem tödlichen Ausgange ein recht gutes Allgemeinbefinden und keinerlei Symptome einer anderweitigen ausgebreiteteren Erkrankung. Die Diagnose wurde auf Tumor des Gehirns gestellt, wobei Syphilis (Wassermann ergab schwach positiven Ausfall,) und Tuberkulose in Betracht gezogen wurden. Die große Häufigkeit der tuberkulösen Hirntumoren im Säuglingsalter legte die Vermutung nahe, daß es sich um einen tuberkulösen Tumor, und zwar um einen Tumor in der Vierhügelgegend gehandelt hat. Das Kind starb etwa 3 Wochen nach der Entlassung aus der Klinik unter Benommenheit, Krämpfen der Extremitäten und andauerndem Erbrechen. Die Sektion konnte aus äußeren Gründen nicht vorgenommen werden. Schenkl.

27) Mydriatische Wirkung von Organ-Extrakten, von A. Bittorf. (Berliner klin. Wochenschr. 1911. Nr. 8.) Das Organ-Extrakt normaler und kranker Schilddrüsen erweitert die Pupillen für längere Zeit, wenn auch langsamer und weniger stark als Nebennieren-Extrakt. Die pupillenerweiternde Substanz ist auch in dem mehr oder weniger blutig-serösen Inhalt von Cysten enthalten, deren Wandungen mazeriertes und zerfallendes Drüsengewebe bildet; bisweilen fehlt diese Substanz, anscheinend besonders bei kolloider Entartung der Drüse.

28) Colobome palpébral et dermoide épibulbaire bilatéral et symmétrique, avec desorganisation des yeux, par Marnix van Duyse. (Ann. et bullet. de la soc. de méd. de Gand. 1911.) Es bestand doppelseitig und symmetrisch Dermoid und Kolobom des Unterlides, Mikrophthalmus und ovale Hornhaut; rechts fehlte die Pupille; links bestand Iriskolobom (oder Korektopie?) und persistierende Pupillarfäden. Im Pupillargebiet lag ein zylindrischer weißer Körper, von dem es unentschieden bleibt, ob er eine eigentümliche Form des Pyramidalstars oder einen Mesodermzapfen (Herr) darstellt. Der ganze Symptomenkomplex wird auf amniotische Verwachsungen zurückgeführt.

29) Die Wirkung des Atoxyls auf das Auge, von Kurt Steindorff. (Berliner klin. Wochenschr. 1910. Nr. 40.) Zusammenstellung von 95 Fällen aus der Literatur, in denen das Atoxyl Blindheit verursachte. Verf. bespricht den klinischen Verlauf der Atoxyl-Amaurose, die, wenn sie einmal eingesetzt hat, nicht mehr aufzuhalten ist. Art der Darreichung und Menge des verabfolgten Mittels sind ohne Bedeutung für das Auftreten der Amaurose. Die Atoxyl-Amblyopie zeigt sich unter dem Bilde der einfachen progressiven Atrophie. Die Giftwirkung kommt dem Atoxylmolekül als solchem zu. Auch die dem Atoxyl nahestehenden Arsenpräparate Arsazetin, Soanin und Orsuden sind gefährliche Sehnervengifte.

30) La dent de l'oeil, von Herpin. (Le Progrès méd. 1911, Nr. 11.) Gefrierschnitte und Röntgenbilder durch Kinderschädel zeigen wie nahe der Orbita und dem Bindehautsack der „Augenzahn" sitzt und erklären, warum bei seinem Durchbruch so häufig Rötung der Bindehaut und des Lides beobachtet wird.

31) Schwarz als Empfindung, von Raphael Ed. Liesegang (Neurolog. Inst. Frankfurt a. M.). (Zeitschr. f. Sinnesphysiol. Bd. 45. Heft 1. 1910. S. 69.) Die Erfindung „dunkelempfindlicher" Präparate, die sich also nicht im Licht, sondern im Dunkeln ändern, ist bedeutungsvoll für das Problem, ob Schwarz eine positive Empfindung ist. Werden nun 2 Folien vom metallischem Silber (wie bei den Becquerel'schen photoelektrischen Elementen) in eine Bromkupfer- oder Chlorkupferlösung gebracht, so ist bei gleichmäßiger Belichtung der Platten der Verbindungsdraht stromlos, während die Verdunkelung einer Platte (durch Entbromung) elektrogen wirkt.

32) Über das Ergebnis von Augenuntersuchungen innerhalb der niedersächsischen Rasse und seine Bedeutung für einige rassenbiologische Beziehungen, von Albrand. (Arch. f. Rassen- und Gesellschaftsbiologie 1911, H. 1). Die Ergebnisse, die tabellarisch zusammengestellt sind, eignen sich nicht zur Wiedergabe im Rahmen eines Referates.

33) „Retinitis albuminurica" ohne nachweisbare Nieren-Erkrankung, von S. Weigelin. (Württemb. Med. Korresp.-Bl. 1911.) Typische Sternfigur in der Macula ohne Blutungen mit Herabsetzung der Sehschärfe, kleinen parazentralen und einem relativen zentralen Skotom für Farben. Urin und Blutdruck waren dauernd normal. Die Sehschärfe besserte sich im Laufe der langen Beobachtungszeit, das Augenspiegelbild zeigte ein Zusammenfließen der Stippchen zu größeren weißen Herden. Kurt Steindorff.

Um Einsendung von Separat-Abzügen wird gebeten (Berlin NW. 26 Schiffbauerdamm)

Verlag von Veit & Comp. in Leipzig. — Druck von Metzger & Wittig in Leipzig.

Centralblatt
für praktische
AUGENHEILKUNDE.

Herausgegeben von

Prof. Dr. J. Hirschberg, Geh. Med.-Rat, in Berlin.

Unter ständiger Mitwirkung der Herren Prof. G. Abelsdorff in Berlin, Dr. Berger in Paris, Prof. Birnbacher in Graz, Dr. Brailey in London, Prof. Cl. du Bois-Reymond in Schanghai, Dr. Czellitzer in Berlin, Prof. E. Emmert in Bern, Prof. C. Gallenga in Parma, Dr. Ginsberg in Berlin, Prof. Goldzieher in Budapest, Dr. Gordon Norrie in Kopenhagen, Prof. Horstmann in Berlin, Dr. Issigonis in Smyrna, Lt. Col. F. P. Maynard, I. M. S. Calcutta, Dr. F. Mendel in Berlin, Dr. Moll in Berlin, Dr. W. Mühsam in Berlin, Dr. Neuburger in Nürnberg, Dr. Peltesohn in Hamburg, Dr. Pergens in Maeseyck, Prof. Peschel in Frankfurt a. M., Dr. Purtscher in Klagenfurt, Dr. M. Reich in Petersburg, Dr. H. Rönne in Kopenhagen, Med.-Rat Dr. Scheer in Oldenburg, Prof. Schenkl in Prag, Prof. Schwarz in Leipzig, Dr. Spiro in Berlin, Dr. Steindorff in Berlin.

Monatlich ein Heft. Preis des Jahrganges 12 Mark. Zu beziehen durch alle Buchhandlungen des In- und Auslandes und die Postanstalten des Deutschen Reiches.

1911. Fünfunddreißigster Jahrgang. August.

Inhalt: **Nekrolog** S. N. Logetschnikoff's. Von **A. Natanson.**

Gesellschaftsbericht. 1) Berliner Ophthalmologische Gesellschaft. — 2) Bericht über die 36. Versammlung der Ophthalmologischen Gesellschaft, Heidelberg 1910. — 3) Ophthalmologische Gesellschaft in Wien. — 4) Sitzungsbericht der Sektion für Ophthalmologie der British Med. Association.

Journal-Übersicht. I. A. v. Graefe's Archiv f. Ophthalmologie. LXXVIII. 1. — II. Wochenschrift für Therapie und Hygiene des Auges, 1911, Nr. 32—39. — III. British Med. Journal, 1910, 28. Mai bis 24. Dezember und 1911, 7. Januar bis 14 Januar. — IV. Transactions of the ophthalmological society of the United Kingdom, 1911, Vol. 31, Fasc. I.

Vermischtes. Nr. 1—3.

Bibliographie. Nr. 1—15.

S. N. Logetschnikoff,

geboren 1838,

gestorben am 6./19. März 1911.

Am 6. März verschied plötzlich im 73. Lebensjahre der Senior der russischen Ophthalmologie, Direktor der Moskauer Augenheilanstalt,

S. N. Logetschnikoff. Im Jahre 1838 geboren, absolvierte Logetschnikoff 1858 sein Doktor-Examen und arbeitete sodann in den Hochschulen von Berlin, Wien und Paris, wo er Ophthalmologie bei v. Arlt, v. Graefe, v. Jäger und Desmarres studierte. 1865 wurde er ordinierender Arzt und 1897 Direktor der Moskauer Augenheilanstalt, mit welcher seine 45jährige Tätigkeit ununterbrochen verbunden war. Diese Tätigkeit war sehr mannigfaltig und ausgedehnt.

Logetschnikoff veröffentlichte grundlegende Arbeiten, welche sehr wichtige Probleme der Ophthalmologie berührten. Seine erste größere Arbeit behandelte die Entzündung des Ciliarkörpers bei Rückfallfieber. In dieser, 73 Fälle umfassenden Arbeit gab Logetschnikoff mit einer ganz wunderbaren Präzision eine klassische Beschreibung der Krankheit. Als sehr wertvoll müssen bezeichnet werden die Beobachtungen Logetschnikoff's über Zusammenhang zwischen Katarakt und Tetanie, seine Arbeiten über ein neues Augensymptom der diffusen Sklerodermie, über operative Behandlung der Embolie der Zentralarterie, über traumatisches Glaukom. Alle Arbeiten Logetschnikoff's zeichnen sich aus durch scharfe Beobachtungskunst, eingehende Beschreibung des klinischen Bildes und durch kritisches Verhalten zur vorhandenen entsprechenden Literatur.

In der Person Logetschnikoff's verlor die russische Ophthalmologie eine große Kraft, es schied ein Ophthalmologe dahin, der es verstand, die feinsten Veränderungen im Auge zu erblicken und die Fähigkeit besaß, die genauesten Folgerungen aus seinen Beobachtungen zu ziehen.

Als Mensch erfreute sich Logetschnikoff einer allgemeinen Sympathie; er war ein im besten Sinne des Wortes intelligenter, humaner, rechtschaffener und aufrichtiger Mann, stets streng gegen sich selbst und von größter Pflichttreue erfüllt. Dr. A. Natanson in Moskau.

Gesellschaftsberichte.

1) Berliner Ophthalmologische Gesellschaft.

Vorsitzender: Herr v. Michel. Schriftführer: Herr Wertheim.

Sitzung vom 13. Juli 1911.

1) Herr Lattorff stellt einen Fall von primärem Melanosarkom der Iris vor. Die Geschwulst von schmutzig-brauner Farbe nimmt etwa den inneren-unteren Quadranten der linken Iris ein und besteht angeblich bereits seit 30 Jahren. Auffallend bei diesen Melanokarzinomen ist zuweilen die lange Dauer. So beobachtete Hirschberg einen solchen Tumor 13 Jahre lang, Haeckel 20 Jahre, Groenouw 22 Jahre, Hoederath sogar 40 Jahre lang. Die Krankheit ist sehr selten. Vortr. konnte aus einem Zeitraum von 10 Jahren nur 14 Fälle zusammenstellen, Goldstein aus der gesamten Literatur nur 144 Fälle! Meistens handelt es sich um ein pigmentiertes Sarkom.

2) Herr Glantz: Über die Bedeutung der Wassermann-Reaktion für die Augenheilkunde.

Vortr. hat bei 383 Fällen der Universitäts-Augenklinik, bei welchen eine Lues als ätiologisches Moment in Frage kam, im letzten Jahre die Wassermann-Reaktion nach Originalvorschrift ausgeführt und kann infolge der Eindeutigkeit seiner Resultate den außerordentlichen Wert der Reaktion für die Augenheilkunde bestätigen. Eine Allgemein-Zusammenstellung der Fälle ergab eine auffallend hohe Zahl positiver Reaktionen bei Lues hereditaria, und zwar 60 unter 63 Fällen. Unter 81 Fällen mit positiver Anamnese fielen 70 positiv, 10 infolge spezifischer Behandlung negativ aus, und nur in einem Falle versagte die Reaktion. Der sehr zweifelhafte Wert der Anamnese ergab sich aus der dritten Gruppe, den 239 anamnestisch negativen Fällen, unter denen noch 39 Fälle positiv ausfielen.

Wenn Vortr. auf die Zusammenstellung der Untersuchungs-Resultate bei den Erkrankungen der einzelnen Augen-Abschnitte auch keinen großen Wert legt, da unter den Krankheits-Bezeichnungen zu viele verschiedene Erkrankungs-Formen zusammengefaßt werden müssen, so ist doch das Ergebnis bei einzelnen Erkrankungen sehr eindeutig.

Diese Zusammenstellung ergibt:

		+	−
Keratitis parenchymatosa, diffuse Form	64	59	5
Sklerokeratitis, herdförmig	27	3	24
Scleritis	14	5	9
Episcleritis	6	1	5
Iritis	69	26	43
Iridocyclitis	21	4	17
Tabes (Atroph. n. opt. reflector. Pupillenstarre — Miosis-Anisokorie-Muskellähmungen)	34	32	2
Augenmuskel-Lähmungen, nicht tabischer Natur	23	12	11
Neuritis n. opt., bzw. entzündliche Atrophia n. optici	16	9	7
Retinitis proliferans	6	6	0
Aderhaut-Erkrankungen ohne Gefäßveränderungen	10	0	10

Aderhaut-Erkrankungen mit ausgedehnten Gefäßwand-Erkrankungen	17	11	6
Retinitis pigmentosa (primär)	4	0	4
Entzündliche Erkrankung der Ader- und Netzhaut in Form eines oder zwei Herde in der Makulagegend ohne Myopie oder Arteriosklerose mit restierendem atroph. Herd	15	0	15

Zum Schluß weist Vortr. darauf hin, daß sich die Wassermann-Reaktion auch der Allgemein-Untersuchung und derjenigen des Nervensystems in vielen Fällen überlegen zeigt, indem unter 100 Fällen 15 mal das negative Untersuchungs-Ergebnis durch den Nachweis einer positiven Wassermann-Reaktion berichtigt wurde.

3) Herr Köllner: **Ein neues Verfahren zur Lidplastik.**

Es handelt sich um den plastischen Ersatz eines Unterlides, das ganz oder teilweise in seiner ganzen Dicke in Verlust geraten ist. Die vom Vortr. in Gemeinschaft mit Hethey ersonnene Methode bezweckt 1. dem neugebildeten Unterlid eine feste Stütze, d. h. einen Ersatz für den Tarsus zu geben (ähnlich wie es auch die Büdinger'sche Ohrknorpelplastik tut), 2. als Ersatz für die Bindehaut des Unterlides wiederum Bindehaut zu verwenden, 3. den Lidrand des Oberlides mit seinen Cilien und die Lidwinkel aus kosmetischen Gründen unversehrt zu lassen, 4. zur Herstellung der Hautbedeckung für das neugebildete Lid völlig freie Hand zu bekommen, so daß auch ungestielte Hautlappen verwendet werden können, sowohl wegen ihrer Dünnheit und auch um Narben in der Umgebung zu vermeiden. Es wurde daher so vorgegangen, daß der Tarsus und die Bindehaut des Oberlides genommen wurden, während dessen Lidrand und Lidhaut unversehrt blieben. Genau gegenüber dem Unterliddefekt wird am ektropionierten Oberlid ein Schnitt durch Bindehaut und Tarsus geführt, in 2 mm Entfernung vom freien Lidrand und parallel zu diesem. Die Länge des Schnittes entspricht der Länge des Unterliddefektes. Von den beiden Enden dieses Schnittes werden zwei weitere senkrecht zum Lidrande nach oben geführt, ebenfalls durch Bindehaut und Tarsus und bis in die obere Übergangsfalte verlängert. Nachdem nun der Tarsus von seiner Unterlage abpräpariert ist, hängt er an einer Bindehaut (der oberen Übergangsfalte). Die so gebildete Tarsus-Bindehaut-Schürze wird nach unten gezogen und in den Unterliddefekt eingenäht. Sie gibt die Grundlage für das neue Lid ab. Die Bindehaut des Oberlides wird dafür nunmehr durch die Bindehaut der Übergangsfalte gebildet. Die fehlende Haut am Unterlid kann man beliebig, am einfachsten nach Thiersch decken. Das so gebildete Lid schrumpft wenig, wodurch gleichzeitig einem Ektropion entgegengearbeitet und die Form des Lides nicht beeinträchtigt wird. Die Lidspalte kann durch Nähte vorübergehend geschlossen werden, bis die Heilung vorgeschritten ist. Nach 7—8 Tagen wird die Bindehautbrücke, welche Oberlid und Unterlid noch verbindet, durchschnitten. Das Verfahren ist technisch einfach, erfordert wenig Zeit für die Heilung und gibt einen ausgezeichneten kosmetischen Erfolg. Der Vortr. demonstriert zwei Patienten, an denen die Lidplastik mit sehr gutem Resultat vorgenommen wurde, und empfiehlt sie zur Nachprüfung. Das Oberlid wird durch die Operation in keiner Weise beeinträchtigt.

2) **Bericht über die 36. Versammlung der Ophthalmologischen Gesellschaft, Heidelberg 1910.** Red. durch A. Wagenmann. (Wiesbaden, J. F. Bergmann, 1911.)

Erste wissenschaftliche Sitzung vom 4. August 1910.
Vorsitzender: Swanzy in Dublin).

1. Die Veränderungen des Sehnerven bei Orbital-Erkrankungen. Mit Demonstrationen, von A. Birch-Hirschfeld in Leipzig.

Der anatomische Befund von 5 Fällen zeigte die Verschiedenheit der anatomischen Veränderungen, die sich bei Orbital-Entzündungen und Tumoren am Sehnerven abspielen können. Im ersten Falle fand sich interstitielle Neuritis durch direktes Übergreifen der Entzündung auf den Nervenstamm. Im zweiten Falle (Thrombophlebitis orbitae nach direkter Verletzung) bestand hochgradige Verbiegung des Opticus im Anfangsteil mit Einreißen von Nervenfasern und Verengung der Zentralgefäße. Im dritten Falle hatte eine Tuberkulose der Duralscheide übergreifend Degeneration im Nervenstamme hervorgerufen. Im vierten Falle hatte ein Karzinom durch Kompression der Venen zu Stauungspapille und zu einem zentral im Opticus gelegenen Degenerationsherd geführt. Der fünfte Fall zeichnete sich durch hochgradige Veränderung des Sehnerven-Querschnittes durch den Druck eines Karzinoms von drei Seiten aus. Hier fand sich Degeneration von Nervenfasern.

Die verschiedenartigen anatomischen Befunde entsprechen der Verschiedenheit der klinischen Bilder; es kann also nicht von einer einheitlichen Entstehung der Sehnervenschädigung bei Orbital-Erkrankung gesprochen werden.

In der Diskussion sprechen Brückner, Siegrist, Becker, Schieck.

2. Zur Wirkungsweise des Pneumokokken-Immunserums, von R. Schneider in München.

Vortr. schließt aus seinen Reagenzglas- und Tierversuchen, daß eine schützende Wirkung des Pneumokokken-Immunserums im Sinne einer vermehrten Leukin-Produktion ausgeschlossen ist. Leukine sind hitzebeständige, bakterizide Stoffe, welche von lebenden Leukocyten auf gewisse Reize abgegeben werden können und natürliche Schutzmittel neben der Phagocytose und den bakteriziden Serumstoffen sind. Weitere Versuche bestätigen die Anschauung Neufeld's, daß die Wirkung des Pneumokokken-Immunserums auf dessen Tropine, d. h. hitzebeständige phagocytose-befördernde Serumstoffe zurückzuführen ist.

3. Die Beteiligung der Kornea an der Pneumokokken-Immunität, von Miyashita in Tokio, z. Zt. in Freiburg.

Die Anteilnahme der Kornea an der Pneumokokken-Immunität durch Serum-Injektion ist sehr geringfügig. Die Entstehung einer Impfkeratitis ließ sich nicht einmal für den homologen Stamm verhindern. Die Anwendung des Serum muß sich auf die Prophylaxe beschränken.

4. Über die Frage der Anteilnahme der Kornea an der aktiven und passiven Immunisierung, von H. Gebb in Greifswald.

Daß die Hornhaut an der Immunisierung durch Serum teilnimmt, hat Römer für das Diphtherietoxin gezeigt. Auch die bakterielle Infektion wurde nach den Kaninchen-Versuchen des Vortr. durch die Immunisierung günstig beeinflußt..

5. Über den Anteil der Kaninchen-Kornea an der allgemeinen Vaccine-Immunität, von W. Grüter in Greifswald.

Die Kornea nahm an der allgemeinen Immunität Anteil, so daß bei den immunisierten Tieren überhaupt keine Entzündung am infizierten Auge auftrat oder die Infektion milder verlief.

In der Diskussion zu den Vorträgen 2—5 wird eine Bemerkung von A. Leber über seine lokalen Immunisierungs-Versuche verlesen. Römer vertritt seinen Standpunkt gegenüber dem entgegengesetzten von Schneider; es sprechen Krusius, Zade, Axenfeld, der gegen Römer sich wendet, Kuffler.

6. Die entwicklungsgeschichtlichen Grundlagen für die Erklärung der kongenitalen Katarakte. (Mit Demonstrationen), von A. v. Szily jun. in Freiburg.

Durch Untersuchung von aufeinander folgenden Entwicklungsstadien führte Vortr. den Nachweis, daß bestimmt kongenitale Starformen beim Kaninchen aus einer atypischen Linsen-Anlage hervorgehen können. Es handelt sich dabei um versprengte Zellgruppen, welche durch Zerfall die Nachbarschaft in Mitleidenschaft ziehen.

7. Über Rückbildung der glaukomatösen Exkavation, von Th. Axenfeld in Freiburg.

Vortr. sah seit 1902 in 15 Fällen ein Verschwinden der glaukomatösen Exkavation nach der Operation. Diese Wiederherstellung war meist vorübergehend, hält jedoch in einem Falle schon 3 Jahre an. Diese Beobachtungen liefern erneute Beweise für die Entstehung der Exkavation durch erhöhten Druck. Die Rückkehr der Papille nach vorn kann auch ungünstig wirken, indem geschädigte Sehnervenfasern vollends einreißen. Damit können dauernde Schädigungen des Sehvermögens und Gesichtsfeldes durch gut gelungene Operationen erklärt werden.

In der Diskussion berichten Vossius, Gilbert, Fleischer, Brückner über ähnliche Beobachtungen.

8. Die Akkommodation der Cephalopoden und Fische. (Mit Demonstrationen), von v. Pflugk in Dresden.

Über die Akkommodation der Cephalopoden bestehen die widersprechendsten Ansichten. Vortr. beobachtete eine Kontraktilität des Aufhängebandes der Linse, Corpus epitheliale, das er für den Akkommodations-Apparat hält, während der bisher dafür angesehene Langer'sche Muskel nur ein Regulierungs-Apparat für Druckschwankungen sei. Die Versuche an Fischaugen bestätigten die Ansicht von Beer, daß fast jede Art ihren eigenen spezifischen Akkommodations-Mechanismus hat, über den ein Urteil nicht möglich ist.

9. Inwiefern ist die moderne Syphilis- und Tuberkulose-Diagnostik imstande, die bisherigen Anschauungen über die Ätiologie gewisser Augen-Erkrankungen zu modifizieren, von J. Igersheimer in Halle a. S.

Die Wassermann'sche Reaktion ist als Symptom eines noch bestehenden syphilitischen Prozesses aufzufassen, der negative Ausfall spricht gegen den syphilitischen Charakter einer frischen entzündlichen Affektion am Auge (Iritis, Chorioiditis usw.). Der Spirochätennachweis kann bei äußeren Augen-

leiden Bedeutung erlangen, so sicherte er in einem Falle des Vortr. die Diagnose Tarsitis syphilitica. Bei der Keratitis parenchymatosa (Beobachtung von 104 Fällen) kommt die Lues nahezu allein als ätiologischer Faktor in Betracht, die Tuberkulose scheint dabei gar keine Rolle zu spielen.

Bei den Erkrankungen der Uvea ist die Lues nur im Kindesalter das wesentlichste Moment (60%, bei Erwachsenen noch nicht 15%). Bei den uvealen Erkrankungen der Erwachsenen hat die Tuberkulose eine überragende Bedeutung (52,9%). Die Erkrankungen der Sklera, auch die „rheumatischen" sind häufig tuberkulös; die Tuberkulose ist auch in der Lage, das Bild der retrobulbären Neuritis mit zentralem Skotom hervorzurufen.

In der Diskussion bemerkt Vossius, daß die Entstehung der Keratitis parenchymatosa nach Trauma dadurch erklärt werden könne, daß durch den Reiz des Trauma abgeschwächte Spirochäten wirksam werden. Fleischer fand 96% der Keratitis parenchymatosa bei überwiegend ländlicher Bevölkerung syphilitisch. Axenfeld hält die Gefäßveränderungen in der Retina bei Tuberkulose nicht für echte Tuberkel, sondern indirekte perivaskulitische Veränderungen. v. Hippel hat sich überzeugt, daß in der Ätiologie der Keratitis parenchymatosa die Tuberkulose eine viel geringere Rolle spielt, als er glaubte. Es sprechen Zade, Gutmann, Franke, Brückner, Pfalz, Siegrist, Wolfrum.

10. Neue Methoden der reflexlosen Ophthalmoskopie, von A. Gullstrand.

Vortr. rühmt seiner neuen Methode stärkere Vergrößerung, besseren stereoskopischen Effekt, leichtere Untersuchung der Makulagegend bei kleiner Pupille als bisher nach.

Zweite wissenschaftliche Sitzung vom 5. August 1910.

Vorsitzender E. v. Grósz in Budapest.

11. Beitrag zur Kenntnis der Konjunktival-Tuberkulose. (Mit Demonstration), von L. Wessely in Würzburg, nach gemeinsam mit Herrn Schlippe angestellten Übertragungsversuchen.

Bei einem Falle, der unter dem Bilde der Parinaud'schen Conjunctivitis verlief, ergab die Probe-Exzision Tuberkulose, doch keinen Bazillenbefund. Sichergestellt wurde die Diagnose durch Übertragungs-Versuche. An Affen trat bei subkonjunktivaler Impfung ein Krankheitsbild von erstaunlicher Schwere auf, das zum Exitus unter schwersten Allgemein-Erscheinungen führte. Mikroskopisch waren überall Tuberkelbazillen nachweisbar. Übertragungsversuche auf die Konjunktiva des Kaninchens und der Katze gelangen nicht, wohl aber kam es in der Kaninchen-Vorderkammer sowie der Bauchhöhle des Meerschweinchens zu Impftuberkulose. Es spricht viel für die bovine Herkunft der Tuberkelbazillen.

In der Diskussion berichten Schreiber, Brückner, Wagenmann, Siegrist über Fälle von Tuberkulose, die ebenfalls unter dem Bilde der Parinaud'schen Conjunctivitis verliefen.

12. Überempfindlichkeits-Studien zur biologischen Wirkungsmöglichkeit des Linsen-Eiweißes nach Star-Operationen, sowie Mitteilungen über die Organ- und Art-spezifische Wirkung des Linsen-Eiweißes und seine Beziehungen zu andren natürlich denaturierten Eiweißen des Ektoderms, von F. Krusius in Marburg

Das Linsen-Eiweiß ist biologisch als blutfremdes Eiweiß wirksam, doch läßt sich daneben eine abgeschwächte, dem Blutserum gleiche biologische Wirkung nachweisen, d. h. die Organspezifität des Linsen-Eiweißes ist nur eine relative. Es ist auch bei den ektodermalen Horngebieten (Nägel, Haare) völlig analog der Linse eine Organspezifität neben Artspezifität nachweisbar. Diese Sonderstellung der Linse und der ektodermalen Horngebilde ist zu deuten als eine natürliche, im Wachstum bedingte Denaturierung, als eine Entartung eines ursprünglich in der Mutterzelle artspezifischen Eiweißes.

13. Sollen die organotherapeutischen Versuche beim Altersstar fortgesetzt werden, von P. Römer in Greifswald.

Das Ergebnis bei der Fortsetzung der Versuche war zunächst, daß die Schwankungen der Sehschärfe durch das Verhalten der Pupille, die Unvollkommenheit der Prüfungsmethoden erklärt werden können. Durch die Organotherapie kann keine Besserung der Sehschärfe erzielt werden, ebensowenig eine Aufhellung von Linsentrübungen. Während alle andren Starformen ausscheiden, scheint bei den subkapsulären Trübungen des Altersstars ein Fortschreiten der Trübung durch die Behandlung aufgehalten zu sein. Doch ist zu sicherem Urteil das Material zu klein, auch können solche Differenzen im Verlauf des Altersstars ohne Behandlung sich zeigen.

In der Diskussion bemerkt Krauss, daß er eine Wirkung der Organotherapie in seinen Fällen nicht beobachtet habe. Mayweg sieht den Altersstar nicht als Toxinwirkung wie Römer, sondern als Ernährungsstörung an. Er sah Aufhellung der Trübungen nach Einreiben mit Jothionsalbe. v. Pflugk hat mit Jodtherapie Besserung der Sehschärfe bei Altersstar erreicht. Es sprechen noch v. Szily, Igersheimer, Possek, Siegrist.

14. Über die Wirkung von Atropin und Eserin auf das Leichenauge, von A. Groenouw in Breslau.

Bis 3—4 Stunden nach dem Tode wirkt Eserin verengernd, Atropin erweiternd auf die Pupille. Aus der Wirkung ist eine Feststellung für die nach dem Tode verflossene Zeit danach möglich.

15. Über Sehnervenschwund, verursacht durch Methylalkoholvergiftung, von E. v. Grósz in Budapest

Bericht über 10 Fälle von Sehnervenschwund, die durch Genuß geringer Mengen von Methylalkohol entstanden waren. Zu gleicher Zeit waren in Ungarn 70 Todesfälle durch Vergiftung mit Methylalkohol beobachtet worden. Das Gift greift die Nervenzellen an, die Atrophie ist eine aufsteigende.

In der Diskussion berichtet Hallauer über Sehnerven-Atrophie mit Erblindung durch Veronalvergiftung. Guttmann sah einen Fall von hysterischer vorübergehender Amaurose, angeregt durch Sulfonalvergiftung. Wygodsky sah bei Methylalkohol-Vergiftung Stehenbleiben der Erscheinungen.

16. Über nervöse Bahnen zwischen Ohrapparat und Augenmuskulatur, von M. Bartels in Straßburg.

Die Beobachtungen sprechen für die Existenz eines ständigen Augenmuskeltonus vom Labyrinth aus. Der Nystagmus vom Ohr aus stellte lediglich Änderungen des Tonus dar.

In der Diskussion sprechen Silex, Kottenhahn, Gutmann.

17. Über eine bisher nicht bekannte, mit grünlicher Horn-

haut-Verfärbung einhergehende Krankheit (allgemeine eigenartige Pigmentierung des Körpers, Tremor, Lebercirrhose, Milzvergrößerung und Diabetes). (Mit Demonstrationen), von Br. Fleischer in Tübingen.

Die Untersuchungen von zwei sezierten (der vier bekannten Fälle) ergaben, daß die Hornhaut-Verfärbung Teilerscheinung einer allgemeinen, sehr eigenartigen Pigmentierung des Körpers war. Diese Pigmentierung ist offenbar die Folge einer schweren Stoffwechselstörung. Die nervöse Erkrankung der Pat. war der multiplen Sklerose klinisch sehr ähnlich, erwies sich jedoch anatomisch nicht damit übereinstimmend.

In der Diskussion bemerkt Vortr. auf Leber's Frage, daß die Nebennieren normal waren.

18. Über eine eigentümliche Form von oberflächlicher Hornhaut-Erkrankung, von E. Franke in Hamburg.

Die seltne Erkrankung verläuft unter dem klinischen Bilde einer rezidivierenden Erosion. Sie unterscheidet sich durch das Fehlen einer Verletzung und anatomisch durch das Fehlen der charakteristischen Degenerations-Veränderungen des Epithels. Vortr. denkt an die Möglichkeit, die Erkrankung als Steigerung eines physiologischen Abstoßungsprozesses des Hornhautepithels zu deuten.

In der Diskussion erklärt Peters die Epithel-Veränderungen in Franke's Fällen für sekundäre, Straub glaubt, daß es sich um Keratitis superficialis punctata gehandelt habe, ähnlich v. Hippel, es spricht noch Szily.

19. Zur Pathogenese der Sehstörungen bei Schädeldeformität, von W. Uhthoff in Breslau.

Vortr. will nur einige Punkte erörtern, während er sich sonst auf frühere Veröffentlichungen bezieht. Zunächst weist er auf die Bedeutung der Röntgenaufnahmen hin. Sie lassen wichtige Befunde erkennen wie Impressiones digitatae, frühzeitige Verknöcherung von Schädelnähten, Deformitäten der Schädelbasis mit Verkürzung der Orbita und Frontalstellung der großen Keilbeinflügel. Die Aufnahmen sind von Bedeutung bei angeborener oder sehr früh erworbener Sehnervenatrophie, da sie zeigen, daß eine sehr frühzeitige gleichmäßige Verknöcherung der Schädelnähte, ohne zu ausgesprochenem Turmschädel zu führen, durch Beengung des wachsenden Gehirns einen verderblichen deformierenden Druck auf die Schädelbasis und besonders die optischen Leitungsbahnen ausüben kann.

Auch für die Frage, ob primäre Mikrocephalie mit sekundärer Kleinheit des Schädels vorliegt oder primäre Nahtverknöcherung mit sekundärer Deformation des Gehirns, ist die Röntgenaufnahme von Bedeutung.

Sodann legt Vortr. Schädel vor, welche die Deformation der Schädelbasis bei frühzeitiger Verknöcherung der Schädelnähte im Sinne der Turmschädelbildung zeigen.

In der Pathogenese der Sehstörung bei Schädeldeformität, speziell Turmschädel, spielt die Frage von einer abnormen Enge der Canales optici eine Rolle. Er glaubt, daß die Verengerung nur eine Ausnahme ist.

Die Annahme einer basalen Meningitis als Ursache der Sehstörung hält Vortr. nicht für zutreffend. Er nimmt die oben geschilderten mechanischen Druckänderungen als allein ausreichend für das Zustandekommen der Sehstörung bzw. der Stauungspapille an. Nach dem 7. Lebensjahre pflegt die Sehstörung nicht mehr fortzuschreiten, entsprechend dem dann bis zur Pubertät

eintretenden Stillstande des Schädelwachstums. Eine operative Behandlung hat bei Hirndruck-Erscheinungen Sinn, wenn sie nach Röntgenaufnahme richtig erscheint.

Dritte wissenschaftliche Sitzung vom 5. August 1910.

Vorsitzender Birch-Hirschfeld in Leipzig.

20. Zur Entstehung der Opticus-Veränderungen bei Turmschädel, von Behr in Kiel.

Bei einem 60jährigen mit Turmschädel und Sehnervenatrophie ergab die Sektion eine ringförmige Einschnürung des Sehnerven. An dieser war eine Verengerung des Canalis opticus durch abnormen Verlauf der Carotis interna schuld, während der knöcherne Kanal normal weit war. Durch Steilstellung des Orbitaldaches wurden die den knöchernen Kanal bildenden Wurzeln der kleinen Keilbeinflügel so verschoben, daß die Carotis den häutigen Teil des Canalis mit ausfüllen mußte. Ähnliche Verhältnisse konnte Vortr. bei einem zweiten Turmschädel feststellen.

Vortr. führt weiter aus, daß die Opticus-Veränderungen bei Turmschädel nicht durch Drucksteigerung bewirkt, sondern nur unterstützt werden. Die Ursache ist der Druck der Carotis auf den Nerven, wodurch Lymphstauung bewirkt wird, die als Stauungspapille erscheint. Verringert sich durch Atrophie der Umfang des Nerven so weit, daß die Lymphstauung aufhört, dann hört die Druckatrophie auf, die Stauungspapille geht zurück.

Bei dieser Auffassung erscheint die Schädel-Trepanation bei Turmschädel naturgemäß zwecklos.

In der Diskussion sprechen Krauss, v. Hippel, Schieck zustimmend zu Uhthoff's Ausführungen, Liebrecht gegen Behr's Annahmen, ferner Guttmann.

21. Über die bei Mißbildungen des Gesichts vorkommende Rüsselbildung, von A. Peters in Rostock.

In des Vortr. Falle fehlte die linke Nasenhälfte, es bestand Encephalocele zwischen Nasenwurzel und linker Orbita, Anophthalmus, Lidkolobom und Rüsselbildung im äußeren Teile der linken Orbita. Aus dem Material der Literatur folgert Vortr., daß die Rüsselbildung entstehen kann 1. durch gemeinsame Anlage beider Riechgruben bei Cyklopie, 2. einseitige Entwicklung der Riechgrube bei Defektbildung des Vorderhirns und Verkümmerung des Stirnfortsatzes, 3. Abdrängung der Riechgrube von dem übrigen Nasenfelde durch Encephalocele.

Bei keiner Entstehungsart braucht auf die Mitwirkung amniotischer Stränge zurückgegriffen zu werden.

22. Kolobom des Augapfels und Rüsselbildung, von R. Seefelder in Leipzig.

Bei einem selbst beobachteten Falle und einem von Marchand fand sich: Zurückbleiben der einen Nasenhälfte in der Entwicklung, ein rüsselförmiger Hautfortsatz in der Höhe der Nasenwurzel dieser Seite, Iriskolobom des gleichseitigen Auges.

Die Sektion ergab Fehlen des Nervus olfactorius sowie der Foramina cribrosa des Siebbeins, sonst normales Gehirn. Die Entstehung ist durch Keim-Anomalie zu erklären.

23. Experimentelle Studien zur Genese der Stauungspapille. (Mit Demonstrationen), von F. Schieck in Göttingen.

Vortr. tritt von neuem für die rein mechanische Entstehung der Stauungspapille ein. Er führte den Nachweis, daß die Raumbeengung im Schädelinnern den Liquor cerebrospinalis nicht allein in den Zwischenscheidenräumen des Sehnerven, sondern auch in den mit demselben kommunizierenden perivaskulären Lymphscheiden der Netzhautgefäße einpreßt und der Liquor vom Hilus aus die Gewebe der Papille ödematös durchtränkt.

Aus seinen Experimenten sei hervorgehoben, daß bei Affen das Bild der Stauungspapille eintrat, wenn physiologische Kochsalzlösung in den Schädel unter Druck injiziert wurde, nicht aber, wenn Paraffin eingepreßt wurde, obgleich auch hierbei die Tiere unter Hirndruck eingingen. Zur Entstehung der Stauungspapille genügt danach die Erhöhung des Schädelbinnendruckes nicht allein, es muß gleichzeitig eine Vermehrung des Liquor cerebrospinalis eintreten.

Injektion der Flüssigkeit in die eine Schädelhälfte zeigte eher und ausgesprochener Stauungspapille des gleichseitigen Auges als des andren, so daß dadurch Rückschlüsse auf den Sitz der Affektion möglich sind.

In der Diskussion macht Löhlein Bemerkungen gegen die Annahmen des Vortr., ebenso Liebrecht, Krusius.

---

3) Ophthalmologische Gesellschaft in Wien.

Sitzung vom 27. März 1911.

E. Fuchs stellt eine Patientin vor, die vor mehreren Wochen an Husten und linksseitigen Kopfschmerzen erkrankte. Gleichzeitig trat dann Doppeltsehen auf, das durch Hinzutreten einer Ptosis wieder verschwand. Der Vortr. sah die Patientin zum ersten Male 4 Wochen nach Beginn der Erkrankung. Es wurde von D. Panzer das linke Siebbein eröffnet, aus dem sich Eiter entleerte; die Schmerzen hörten sofort auf, doch die Lähmung blieb; es waren alle Muskeln des linken Auges gelähmt, ohne nennenswerten Exophthalmus. Die Pupille war mittelweit und vollständig reaktionslos. Die Sehkraft betrug $^1/_3$, soviel wie früher, da das Auge stets amblyopisch gewesen war. Rechts bestand temporale Hemianopsie, links war der temporale untere Quadrant ausgefallen. Der Augen-Hintergrund war normal. Es lag nach dem ganzen Verhalten der Verdacht einer Läsion der Chiasma vor. Es wurde daher die linke Keilbeinhöhle geöffnet, aus der sich nur etwas Blut und Schleim entleerte. Darauf wurde das Gesichtsfeld links normal, während die Hemianopsie rechts geringer wurde. Die Lähmung der Augenmuskeln links fing an zurückzugehen. Dabei stellte sich das Phänomen ein, daß sich das gesunkene Lid bei Adduktion mehr hob, als bei Abduktion; dieses Verhalten findet sich bei zentralen Läsionen. Die Pupille zeigt nun ganz deutlich eine reflektorische Starre.

Erst am heutigen Tage trat eine deutliche rechtsseitige Abduzensparese und eine Abblassung der rechten Papille auf.

Es kann sich im vorliegenden Falle wohl kaum um eine Cellulitis orbitalis, noch um eine Toxinwirkung von dem Eiter in den Nebenhöhlen ohne Allgemeinerscheinungen handeln. Am ehesten kann es sich um einen Prozeß

in der Fissura orbitalis superior handeln, wobei allerdings auffällt, daß der Trigeminus keine Schädigung erkennen läßt.

Eine der auffallensten Erscheinungen bietet das Verhalten der Pupille. Eine Pupillen-Starre bei mittlerer Weite der Pupille ist ein unbekanntes Verhalten beim Lebenden und gleicht dem Verhalten der Pupille im Tode. Hierbei handelt es sich lediglich um den Einfluß der elastischen Kräfte der Gewebe, bei vollständiger Lähmung des Trigeminus und Sympathiens. Dabei bestand rechts deutliche hemiopische Pupillen-Reaktion, Hemiopie gleichfalls rechts, mit späteren Auftreten von Papillen-Ablassung, und ein Verhalten der Ptosis, wie sie nur bei zentralen Läsionen vorzukommen pflegt. Diese Umstände sowie das spätere Auftreten einer rechtsseitigen Abduzensparese sprechen für eine zentrale Läsion in der Gegend des Chiasma und könnten von einer Affektion der rechten Keilbeinhöhle herrühren, deren Eröffnung der Vortr. für angezeigt hält.

Panzer hebt hervor, daß bei der Patientin deutliche Symptome einer Siebbein-Affektion bestanden, nach deren Beseitigung, die Schmerzen sofort sistierten. Für eine Keilbein-Eiterung sprachen nur die okulären Symptome, die ja auch tatsächlich nach der Eröffnung der linken Keilbeinhöhle teilweise zurückgingen.

Fuchs weist darauf hin, daß Keilbein-Affektionen fast ganz symptomlos verlaufen können, wenn die Sekretmenge sehr gering sei. Es könne aber die Entzündung auf dem Wege der Venen durch den Knochen auf benachbarte Teile, besonders den Opticus übergehen.

Panzer kennt Fälle, wo heftige Schmerzen nach Eröffnung der Stirnhöhle sistieren, auch wenn nur geringe Sekretmengen in der Höhle enthalten waren. Er wird nicht zögern, mit Rücksicht auf die okulären Symptome die rechte Keilbeinhöhle zu eröffnen.

Schindler stellt den Patienten vor, den er bereits am 7. X. 1910 vorgestellt hat, und dessen Xanthelasma nach dreimaliger Radium-Bestrahlung geheilt ist.

v. Reuß stellt einen Patienten vor, den er zuerst am 14. IX. 1900 gesehen hat. Die Sehkraft des linken Auges ist immer schlecht gewesen und nahm ständig ab, bis Patient 1910 ganz erblindete. Es fand sich neben einem überreifen Star massenhaft Cholestearin in der vorderen Kammer, auf der rückwärtigen Fläche der Hornhaut und auf der Iris. Rechts bestand eine Myopie von 21 D. Als sich der Patient fünfzehn Monate später vorstellte, war das Cholestearin verschwunden, und auch jetzt ist keines zu sehen. Wie die Resorption von Cholestearin, das in den Augenflüssigkeiten unlöslich ist, vor sich geht, kann der Vortr. nicht erklären. Einen ähnlichen Fall hat Wecker beschrieben.

Wintersteiner hat in einem Augapfel, bei dem sich Seclusio und Occlusio pupillae, Netzhaut-Ablösung und Katarakt fand, Cholestearin gefunden, welches hämatogenen Ursprunges und zum Teil von Riesenzellen aufgenommen worden war. Solche Riesenzellen fanden sich nicht nur im Gewebe, sondern auch frei in der Vorderkammer.

L. Müller demonstriert eine Kranke, deren linkes Auge durch schwere Kalkverätzung zerstört worden war. Es wurde enukleiert. Der Vortr. entfernte einen großen Teil des Orbitalinhaltes und fand dabei ein Stück Sklera und Chorioidea im Zusammenhang mit dem Opticus vor. Mittels eines langen gestielten Lappens wollte er eine Höhle zur Aufnahme eines Prothese schaffen.

Die Spitze des Lappens verfiel der Nekrose, so daß der Vortr. durch eine Reihe von Operationen den Lappen sukzessive näher brachte, bis er schließlich die gewünschte Höhle bildete. Der Vortr. hat auch in einem andren Falle mit Erfolg eine ähnliche Operation ausgeführt.

Wintersteiner demonstrierte Präparate zweier Fälle von Carcinom der Hornhaut, an denen man das Vordringen einzelner Carcinomstränge durch die ganze Dicke der Hornhaut erkennen kann. Mit dem Vordringen der Carcinomstränge hat sich, gewissermaßen zum Schutze der gesunden Gewebe, eine bindegewebige Schwarte an der Hinterfläche der Hornhaut gebildet.

Sitzung vom 8. Mai 1910.

Jänner stellt eine 32jährige Frau vor, die seit 5 Wochen über Schmerzen im rechten Auge klagt. Sie stammt aus gesunder Familie, hat zwei lebende Kinder; zwei andere sind gestorben. Vor 7 Jahren war das rechte Auge krank, doch kann die Kranke keine genauen Angaben machen. Vor 6 Jahren bemerkte man im rechten Auge einen kleinen weißen Punkt, die Lidspalte ist kleiner als links. Es bestehen mäßige Schmerzen. Hinter der normalen Hornhaut findet sich oben in der Iris ein weißer Körper von etwa 3,5 mm Durchmesser, ohne daß die Iris sonst Zeichen von Entzündung aufweisen würden. $S = {}^{6}/_{9}$. Augengrund und Druck normal. Es handelt sich am ehesten um eine Zyste der Iris. Der Vortr. bespricht die Theorien der Bildung von Iriszysten und betont, daß nach Lauber's Befunden Zystenbildung auf Grundlage abnormer embryologischer Bildungen vorkommen kann. Er empfiehlt die Extirpation der Zyste.

Dimmer pojiziert Photogramme des Augenhintergrundes und zeigt die Räumlichkeiten der neu umgebauten Klinik.

Sitzung vom 12. Juni 1911.

Meller hält seinen angekündigten Vortrag über postoperative und spontane Aderhaut-Abhebung. Nach Schilderung der bekannten Befunde von Fuchs über die postoperative Aderhaut-Abhebung und der von Fuchs gegebenen Erklärung werden die Zustände ins Auge gefaßt, bei welchen artifizielle Aderhaut-Ablösungen bei der Härtung von Augen entstehen, die während des Lebens diese Veränderung nicht gezeigt hatten. Als wichtigstes Moment erscheint die Schrumpfung des Glaskörpers durch die Härtung; doch entsteht die Veränderung nur bei Augäpfeln alter Leute, deren Lederhaut starr ist. Ein besonders begünstigendes Moment liegt sicher in der Verlagerung des Iris-Linsen-Diaphragmas nach vorne und dessen Anheftung an die Hornhaut. (Der Vortr. demonstriert Präparate von solchen Augen: 1. absolutes Glaukom mit Verlötung der Iris mit der Hornhaut, 2. Staphyloma corneae, in das die ganze Iris aufgegangen war.) Bei den am häufigsten während des Lebens entstehenden Aderhaut-Abhebungen spielt die Verminderung des intraokularen Druckes durch Verminderung des Inhaltes des Auges, bei Verlust von Glaskörper bzw. Kammerwasser, eine hervorragende Rolle. Auch hier tritt die Aderhaut-Ablösung bei älteren Menschen auf, deren Lederhaut starr und wenig elastisch ist. Zu berücksichtigen ist die Verbindung der Aderhaut mit der Lederhaut; sie ist am vorderen Ende des Ziliarkörpers am festesten, ferner in der Nähe der Papille, da bekanntlich der Suprachorioideal-Raum nicht bis zum Sehnerven reicht. Es ist ferner zu bemerken, daß bei der Entstehung der postoperativen Aderhaut-Ablösung die Druck-Herabsetzung eine schnelle ist.

Es ist dabei zu verwundern, daß nicht Netzhaut-Ablösung auftritt, wenn man an der landläufigen Ansicht festhält, daß die Netzhaut bloß an der Papille und an der Ora serrata mit der Unterlage fest verbunden ist. Es weist auch Fuchs darauf hin, daß nach großen Glaskörperverlusten bei Operationen fast niemals Netzhaut-Ablösung eintritt. Es muß eine feste Verbindung zwischen Netz- und Aderhaut bestehen. Halben hat sich in einer Monographie eingehend damit beschäftigt, daß die anatomische Verbindung an der Papille und der Ora serrata, ferner der Glaskörperdruck nicht genügen, um viele Erscheinungen zu erklären. Es postuliert eine Kontakt-Verbindung oder Kopulation zwischen Neuroepithel und Pigmentepithel. Auch unter den günstigsten Bedingungen, wenn bei Extraktion einer senilen Katarakt die Hornhaut dellenförmig eingezogen ist, also eine Aspiration gegen den Glaskörper stattfindet, entsteht keine Netzhaut Ablösung.

Nicht unwichtig ist, sich daran zu erinnern, daß der Glaskörper leicht, ohne Strukturveränderungen erkennen zu lassen, sich in seinem Volumen beträchtlich ändert (z. B. bei Netzhaut-Ablösungen, bei deren frühzeitiger Punktion ein Verschwinden und damit eine Wiederausdehnung des Glaskörpers nicht selten ist).

Die früher aufgestellten Bedingungen treffen alle bei der postoperativen Aderhaut-Ablösung zu. Jede intrabulbäre Operation bedingt durch die Entleerung des Kammerwassers, noch mehr durch die Entfernung der Linse oder Glaskörper-Verlust, eine Verminderung des Augapfel-Inhaltes. Dabei muß sich auch das Linsen-Iris-Diaphragma nach vorn verschieben. Die postoperativen Aderhaut-Ablösungen finden sich bei Extraktion seniler Stare, noch mehr bei Glaukom-Operationen, was auf den Zusammenhang mit der Starrheit der Augapfel-Wanderungen hinweist. Bei linearer Extraktion (also bei jungen Individuen) und bei der Zyklodialyse kommt sie nicht vor, wohl aber sehr häufig bei der Operation nach Lagrange.

Die subchorioideale Flüssigkeit ist als ein durch die Hypotonie bedingtes Transsudat des Ziliarkörpers aufzufassen. Bei Entleerung des Kammerwassers ändert sich die Strömung der intraokulären Flüssigkeiten. Der stärkste Flüssigkeitsstrom ist nach vorn gerichtet, wodurch auch bedingt wird, daß Flüssigkeit aus dem Glaskörper nach vorn abfließen kann. Dabei sei zu berücksichtigen, daß, wie Greff nachgewiesen hat, eine bedeutende Steigerung der Sekretion des Ziliarkörpers entsteht. Es könne unter solchen Umständen der Ziliarkörper vielleicht nicht die ganze Flüssigkeitsmenge nach innen zu abgeben, und nun gelangen sie direkt in den Suprachorioidealraum. Es nimmt dann die Flüssigkeit nicht den Weg, den Fuchs meint: durch die Pupille, vordere Kammer, Riß im Lig. pectinatum.

Wird an einem Leichen-Auge die vordere Kammer entleert, so füllt sie sich wieder; hängt man ein Leichen-Auge mit eröffneter vorderer Kammer am Sehnerven auf, so läuft langsam die ganze Flüssigkeit aus. Es kann somit nach Verlust des Kammerwassers Flüssigkeit aus dem Glaskörper nach vorne treten. Dieser könne die allmähliche Entstehung von Aderhaut-Ablösungen erklären. Die Entleerung der Vorderkammer schafft die Vorbedingungen für den Flüssigkeitsverlust des Glaskörpers und bildet so die Ursache der Aderhaut-Ablösung. Damit ist auch zugleich die Druckherabsetzung erklärt. Es erklärt diese Anschauung auch den bekannten und auffallenden Parallelismus zwischen Druckzunahme, Herstellung der Vorderkammer und Rückbildung der Chorioideal-Ablösung. Bei der Lagrange-Operation ist die Aderhaut-

Ablösung so häufig, weil das Kammerwasser sehr lange abfließt. Dieselben Faktoren sind maßgebend bei den Fällen, wo die Aderhaut-Ablösung jahrelang nach der Operation entsteht.

Eine Frau wurde 1906 wegen Alters-Stars glatt extrahiert. Das Sehvermögen war gut und blieb es durch drei Jahre. Damals erhielt sie einen Schlag auf den Kopf und bemerkte kurz darauf eine Abnahme des Sehvermögens. Während Narbe und Kammer früher normal gewesen waren, war jetzt die Kammer fast aufgehoben, in der Narbe war ein kleiner dunkler Punkt sichtbar. Die Durchsicht der Serienschnitte zeigte eine Epithel-Einwanderung durch die Operationswunde und teilweise Auskleidung der Vorderkammer, Anlegung der Iris an die Hornhaut, so daß die vorhandene Aderhaut-Ablösung nicht durch Filtration aus der Kammerbucht hat entstehen können.

Bei einem 60jährigen Mann, der an Keratitis disciformis litt, trat Iritis und Drucksteigerung auf. 14 Tage später wurde der Augapfel weich, die Projektion unsicher. Die Untersuchung der Schnittserie zeigt eine Aderhaut- und Netzhaut-Ablösung, dabei rings herum eine derbe Beschaffenheit des Lig. pectinatum. Die recht flache Netzhaut-Ablösung besteht an jenen Stellen, wo keine Chorioideal-Ablösung besteht. Hier war die Aderhaut-Ablösung nicht postoperativ, sondern spontan. Viele von den in der Literatur als spontane angeführten Chorioideal-Ablösungen, wie z. B. der Fall von Knapp, sind infolge von Wundsprengung entstanden.

Der erste, der einen Fall beschrieb, war Graefe. Zu der Aderhaut-Ablösung trat Netzhaut-Ablösung herzu und es entstand später Phthise. Ähnlich sind die Fälle von Liebreich und Elschnig. Michel beschrieb einen Fall, wo eine Prominenz in der Makula entstand, wobei die Chorioideal-Gefäße deutlich sichtbar waren und der Druck niedrig war. Weiter gehören hierher die Fälle von Berger, Walter und Mules.

Story und Simon haben Fälle von Netzhaut-Ablösung beschrieben, bei denen aus dem Umstand, daß die Funktion, besonders die Dunkeladaptation der Netzhaut monatelang normal blieben, geschlossen wurde, daß es sich um Aderhaut-Ablösung handle. Auch der Glaskörper und der Druck waren normal. L. Müller ist es bei Punktionen von Netzhaut-Ablösungen aufgefallen, daß dieselbe gelbliche Flüssigkeit, die zwischen Netzhaut und Aderhaut liegt auch subchorioideal sich findet, somit auf beiden Seiten der Aderhaut vorhanden ist. Es deutet dies auf einen Zusammenhang von Aderhaut- und Netzhaut-Ablösung. Beide Zustände haben gemeinsame Symptome, wie Druckherabsetzung, Entstehung der Ablösung vorne und Fortschreiten nach hinten, sowie die rasche Entstehung. Sie weichen aber voneinander ab, indem bei der Netzhaut-Ablösung die Kammer tief, bei der Aderhaut-Ablösung seicht ist. Dieser Gegensatz ist aber nur ein scheinbarer, da die Seichtheit der vorderen Kammer nur bei der postoperativen Aderhaut-Ablösung besteht, und da ätiologisch in Betracht kommt.

Zusammenfassend kann man folgende Formen der Aderhaut-Ablösung unterscheiden:

1. die postoperative Früh-Ablösung, zu der die meisten Fälle gehören. Prognose gut.

2. die postoperative Spät-Ablösung, von denen Vortr. einen Fall 4 Monate, einen anderen 6 Monate nach der Operation beobachtet hat; hierher gehören die Fälle von Marshall und Liebreich. Später tritt Netzhaut-Ablösung auf und der Verlauf ist ein ungünstiger.

3. Spontane Abhebungen ohne Aufhebung der Kammer nach Operationen im vorderen Abschnitt auftretend (Fälle von Graefe, Liebreich). Es tritt auch hier Netzhaut-Ablösung auf. Die Ursache ist nicht bekannt und könnte in der früher erwähnten Änderung der Sekretion und Strömung des Kammerwassers gesucht werden.

4. Die hintere spontane Ablösung (Michel, Berger, Walter, Story, Simon, Elschnig), die verschiedene klinische Bilder darbieten kann. Hier handelt es sich wahrscheinlich um eine Transsudation aus den Gefäßen der Aderhaut, nach beiden Seiten dieser Membran. Die Pathologie der Aderhaut- und Netzhaut-Ablösung bietet noch viele dunkle Punkte und es wird vieler Arbeit bedürfen, um unsre Kenntnisse auf diesem Gebiete zu vertiefen.

Dimmer hat gegenwärtig ein 17jähriges Mädchen auf seiner Klinik in Beobachtung, die wegen einer interkurrenten Angina nicht vorgestellt werden kann. Temporal in der Nähe des Äquators besteht eine Vorwölbung der Sklera. Die Papille ist normal, ebenso die Makula (S $^6/_9$). Temporal von der Makula erhebt sich der Fundus anfangs zu einer Höhe von 4 D. Hier ist die Netzhaut grauweiß mit einigen Pigmentierungen. Temporal von dieser Stelle, der ein Skotom entspricht, wird die Hypermetrapie höher und erreicht in der äußersten Peripherie 14 D. Die Pigmentierung des Pigmentepithels ist unregelmäßig, manche Chorioideal-Gefäße sind hellgelb, besonders ein meridional verlaufendes, das man für eine A. cil. longa halten könnte. Es handelt sich wohl um einen Skleral-Tuberkel, neben dem eine Chorioideal-Ablösung sich gebildet hat. Wassermann negativ. Auf Alt-Tuberkulin Temperatur-Steigerung und Zunahme der Entzündung der Sklera.

Fuchs hat in Ermangelung andrer Erklärungen angenommen, daß das Kammerwasser bei der Aderhaut-Ablösung durch einen Riß im Lig. pect. unter die Aderhaut eindringt. Diese Erklärung war nicht durchwegs befriedigend. Daß eine Umkehrung der Absonderung des Kammerwassers eintreten könne, halte er für kaum möglich. Ist es ein Filtrat, so müßte es gerade bei Herabsetzung des Druckes im Glaskörperraum gegen diesen hinfließen; ist es ein Sekret, so wäre eine Sekretion nach der andern Seite, als gewöhnlich, ein physiologisches Unikum.

Meller glaubt, daß nicht nur physiologische, sondern mit ihnen physikalische Momente bei der Änderung der Strom-Richtung des Kammerwassers wirksam sind.

Ulbrich meint, daß eine verminderte Sekretion seitens des Ziliar-Körpers eine Hypotonie bewirken könne; es trete dann nach außen von der Aderhaut ein Hydrops e vacuo auf.

Salzmann: Wenn das Kammerwasser, das zweifellos aus den Gefäßen der Choriocapillaris stammt, statt nach innen nach außen fließt, so muß das Gewebe des Ziliar-Körpers ödematös sein.

Fuchs betont, daß sowohl bei Früh- als bei Spät-Ablösungen der Aderhaut meist an der Wunde keine Veränderung sichtbar ist.

---

4) Sitzungsbericht der Sektion für Ophthalmologie der British Med. Association. (British Med. Journal 30. Juli 1910.)

Higgens: Bericht über die Ophthalmologie der letzten 40 Jahre. Fortschritte seien gemacht in der Schiel-Therapie durch die weitgehende Verwendung von Brillen, ferner bei Eisensplitter-Verletzungen durch Einführung des

Riesenmagneten. In der Behandlung des Trachoms, Glaukoms und der Uveïtiden seien keine wesentlichen Fortschritte zu verzeichnen (?).

Berry verspricht sich für die Zukunft der Augentherapie am meisten vom klinischen Experiment unter guter klinischer Beobachtung. Versuche auf Grund pathologischer Entdeckungen hält er für weniger aussichtsreich.

Eyre: Bakteriologische Behandlung nützt nur, wenn eine ganz genaue bakteriologische Diagnose möglich ist, da alle Antikörper streng spezifisch seien. Unter dieser Bedingung können gute Erfolge erzielt werden.

Lawson und Davidson: Über Radium, s. Sonderbericht.

Traquair hat bei Behandlung eitriger Hornhaut-Entzündung guten Erfolg mit Jontophorese gehabt; erklärt ihn durch Zink-Absetzung in den behandelten Geweben.

Harman und Morton: Kohlensäureschnee hat sich gegen Lidpapillom und Ulcus rodens als sehr brauchbar erwiesen. Die Autoren wollen versuchen, Trachom damit zu behandeln.

Reeve: Dionin ist in Mißkredit geraten, weil es fälschlich immer in Lösungen verwendet wird. Als Pulver ist es wirksam.

Ryerson: Erfolg einer Radium-Behandlung bei Epithelioma orbitae.

Griffith und Ormond empfehlen Tuberkulin-Behandlung.

Paton: Bei Netzhaut-Ablösung genügt es nicht, die Netzhaut wieder zum Anlegen zu bringen. Verf. befestigt sie dann noch „durch Kauterisation".

Schomburg.

Journal-Übersicht.

I A. v. Graefe's Archiv f. Ophthalmologie. LXXVIII. 1.

1) **Beiträge zur Kenntnis der Genese der Stauungspapille,** von Prof. Dr. Franz Schieck, Oberarzt der kgl. Universitäts-Augenklinik zu Göttingen.

Es sei kurz daran erinnert, daß nach den Anschauungen des Verf.'s die Stauungs-Papille auf rein mechanischem Wege sich entwickelt. Der bei Hirndruck in die Zwischenscheiden-Räume des Sehnerven hineingetriebene Liq. cerebrospinalis findet in den perivaskulären Lymphräumen der Zentralgefäße im Axial-Strange einen präformierten Ausweg und tritt entlang dieser Bahn im Hilus der Papille selbst zutage. Die Flüssigkeit benutzt also den für den rückwärtigen Transport der Glaskörperlymphe dienenden Weg, deren Gegendruck erst überwunden werden muß. Irgend welche krankhafte Veränderungen des Liquor sind dabei nicht erforderlich.

Im Anschluß an seine früheren Arbeiten über denselben Gegenstand berichtet Verf. über 4 Fälle von vorübergehender Stauungspapille und über 3 Fälle, bei welchen der Prozeß dauernd fortschritt. Zweimal erfolgte bei eitriger Meningitis und Hirnabsceß der Tod, einmal nahm die Stauungspapille trotz Trepanation zu (wachsender Tumor). In einem Falle von luetischer Erkrankung des Gehirns bewirkte die Palliativ-Trepanation Schwinden der Stauungspapille und Steigerung der Sehschärfe.

In allen diesen Fällen handelte es sich um frisch einsetzende Prozesse, so daß günstige Bedingungen für die Beobachtung der ersten intraokularen Erscheinungen gegeben waren.

Die erste Veränderung besteht in einer Verschleierung der Mitte der Papille, wo die großen Gefäße zutage treten. Betrachtet man die Ver-

schleierung im aufrechten Bilde, so sieht man vor dem Reflex der Gefäßwandung noch einen zweiten Reflex der abgehobenen Limitans interna. Dabei erscheinen neben den Gefäßkonturen helle, mehr oder weniger breite Streifen, welche durch die Füllung der perivaskulären Lymphscheiden bedingt sind. An diese Streifen schließt sich eine feinstreifige Trübung des benachbarten Gewebes an, die u. a. verwaschene Konturen des Papillen-Umfanges zur Folge hat. Die Papillen-Grenzen bleiben da am längsten klar, wo keine Gefäße übertreten. Auch später findet sich Schwellung des Gewebes der Papille und der Netzhaut vor allem dort, wo die größeren Gefäße sich in ihnen verteilen. Der Grad der venösen Stauung und der Verengerung der Arterien hängt mehr von zufälligen Bedingungen ab. Blutungen können frisch auftreten, dagegen gehören fettige Degenerationsherde stets einem späteren Stadium an.

Beim Rückgange des Prozesses schwindet das Ödem auf demselben Wege, auf dem es gekommen ist. Die Trübung längs der Gefäße und die Flüssigkeits-Ansammlung auf dem Boden der physiologischen Exkavation bleibt am längsten sichtbar.

Die mikroskopische Untersuchung von drei frischen Fällen ergab eine von dem Axial-Strange ausgehende Flüssigkeits-Überflutung der Papille ohne irgend welche Symptome einer Entzündung und ergab ferner, daß die perivaskulären Lymphscheiden im Axial-Strange an der Stelle der Einsenkung der Zentralgefäße in den Nervenstamm nicht, wie Levinsohn annimmt, verschlossen, sondern erweitert waren und in offener Kommunikation mit dem Zwischenscheiden-Raume standen. Das Ödem des Axial-Stranges bedarf einer gewissen Zeit zu seiner Entwicklung; man sieht aber schon im ersten Beginn ganz regelmäßig eine Erweiterung der perivaskulären Lymphräume 1. an der Mündung des Axial-Stranges in den Zwischenscheiden-Raum, 2. kurz vor der Lamina und 3. innerhalb der Papille. Die Lymphbahnen schwellen da zunächst an, wo sich dem Durchpressen des Liquor ein Hindernis in den Weg legt. Diese Erscheinung spricht gegen die Annahme, daß infolge einer primären Stauung der Zentralvene Flüssigkeit in den perivaskulären Raum eingepreßt wird.

Versuche an Leichenaugen bestätigten die Anschauungen des Verf.'s. Injektionen in den Zwischenscheidenraum zeigten, daß die Flüssigkeit unter dem Einflusse der Druck-Erhöhung lediglich in den Axial-Strang hineingepreßt wird und den Ausweg längs der Zentralgefäße durch die Duralscheide hindurch nicht findet.

Alle Tierversuche begegnen der großen Schwierigkeit, daß es unmöglich ist, einen langsam aber dauernd zunehmenden Gehirndruck hervorzurufen, und ebenso unmöglich, mit Sicherheit einen künstlichen Hydrocephalus zu erzeugen. Aus den Versuchen des Verf.'s an Affen und Hunden geht hervor, daß die Erhöhung des Schädelbinnen-Druckes an sich nicht genügt, um Stauungspapille auszulösen. Erforderlich ist eine Vermehrung der intrakraniellen Flüssigkeit, nicht erforderlich eine krankhafte Veränderung dieser Flüssigkeit.

Die Stauungspapille scheint an derjenigen Seite, an welcher die größere Ansammlung von Liquor besteht, zuerst einzusetzen. Man könnte daraus den Fingerzeig entnehmen, event. an der Seite der stärkeren Papillen-Schwellung zu trepanieren. Dabei ist aber zu beachten, daß der Ort der Flüssigkeits-Ansammlung nicht immer dem Sitze eines Tumor entspricht, und daß, wenn ein Tumor anderweitig mit Wahrscheinlichkeit lokalisiert werden kann,

und wenn neben der Trepanation seine Ausrottung in Frage kommt, die übrigen Symptome wichtiger sind, als die stärkere Papillenschwellung einer Seite.

---

2) **Ätiologie und Pathogenese des sekundären Strabismus divergens,** von Privatdozent Dr. Henning Rönne, I. Assistent der Universitäts-Augenklinik in Kopenhagen.

Von 1870 bis 1909 wurden in der Universitäts-Augenklinik zu Kopenhagen 4460 Schiel-Operationen verrichtet; 3865 bei Strab. concom. converg., 673 bei Strab. conc. diverg., 11 bei Strab. secund. converg. und 211 bei Strab. secund. diverg. Die Analyse dieser Fälle führt zum Teil zu keinen eindeutigen, zum Teil zu beachtenswerten Resultaten.

Sekundäre Divergenz war nach Doppel-Tenotomien doppelt so häufig, als nach einfacher Tenotomie. Im Laufe der Zeit hat die Häufigkeit des Sekundärschielens abgenommen. Die Doppel-Tenotomien wurden eben seltener, und die Einzel-Operationen vorsichtiger ausgeführt. Kombinierte Vorlagerung hatte sekundäre Divergenz nicht häufiger im Gefolge, als andre Verfahren. Vorlagerung ohne Tenotomie kann — trotz Landolt — dauernd Überkorrektion bewirken. Wecker's Kapsel-Vorlagerung führte nie zu späterer Divergenz.

Die bei einseitigem Strab. converg. häufige Schwachsichtigkeit des abgelenkten Auges gibt keine besondere Disposition für Sekundärschielen. Dasselbe gilt für periodischen Strab. converg. Ebenso ist die Refraktion zur Zeit der Operation und eine etwaige spätere Änderung der Refraktion ohne Einfluß auf den Eintritt von Sekundärschielen.

Wie weit das Lebensalter, in dem operiert wurde, auf die Entwicklung von Sekundärschielen Einfluß hatte, läßt sich aus den Zahlenreihen nicht ohne weiteres schließen. Wenn nach Operationen, welche im 2. bis 6. Lebensjahre verrichtet wurden, Sekundärschielen relativ seltener war, als nach den Operationen im 7. bis 12. Lebensjahre, so kann der Grund darin liegen, daß bei den älteren Kindern eine ausgiebigere Lösung der Sehne nicht gescheut wurde. Jedenfalls ist bei vorsichtiger Ausführung der Operation die Gefahr, Sekundärschielen hervorzurufen, im 2. bis 6. Lebensjahre sehr gering, und wenn das Alter überhaupt Einfluß hat, so ist diese jüngste Altersklasse eher als besonders für die Operation geeignet anzusehen.

Ob man kürzere oder längere Zeit nach dem Beginn des Schielens operiert, ist ohne Bedeutung, und ebenso ist die Größe der Ablenkung ohne Einfluß auf sekundäre Divergenz.

Über die Stellung der Augen unmittelbar nach der Operation waren die Aufzeichnungen für eine statistische Verwertung nicht genügend genau.

Sekundärschielen kann auf verschiedenen Ursachen beruhen: Insuffizienz infolge mangelhafter Insertion auf der Sklera, Überdosierung, späterer Spontanheilung, andren Momenten, wie Neigung zur Divergenz im höheren Lebensalter. Verf. glaubt aus seinem Material schließen zu dürfen, daß Spontanheilung des Schielens innerhalb der Altersklassen unter 13 Jahren keinen erkennbaren Einfluß auf die Häufigkeit des Sekundärschielens ausübt. Insuffizienz scheint die größte Rolle zu spielen.

Daß frühzeitige Operation keine Gefahr für Sekundärschielen in sich schließt, wurde schon erwähnt. Verteilung der Wirkung durch Operation beider Augen erfordert Vorsicht. Die Vorlagerung darf in Rücksicht auf Sekundärschielen als unbedenklich gelten. Unangenehm ist, daß die bei Vor-

lagerungen gebotene Überkorrektion zunächst Sekundärschielen bewirkt, und daß der Patient daher den Erfolg nicht sofort sieht, sondern erst abwarten muß.

3) **Über Dellen in der Hornhaut**, von Prof. Dr. Ernst Fuchs.

Die Dellen sitzen meistens am temporalen Hornhautrande, etwa halb so häufig am nasalen Rande und nur ausnahmsweise an andren Stellen des Randes. Die häufigste Ursache ist Schwellung der an den Limbus angrenzenden Weichteile. Die Dellen können nach wenigen Stunden verschwunden sein und sind selten länger als 2 Tage sichtbar, doch kommen Rückfälle vor. Sie zeigen wesentliche Unterschiede von den Gaule'schen Grübchen, die mehr zentral liegen, kleiner und oberflächlicher sind und mit dem Offenstehen der Augen in Zusammenhang stehen. Die Dellen entwickeln sich auch unter dem Verbande und werden durch den Feuchtigkeitsgehalt der Hornhaut nicht beeinflußt.

Bei der sich zufällig darbietenden Gelegenheit, eine Delle mikroskopisch zu untersuchen, zeigte sich, daß sie nicht, wie es den Anschein hatte, in der Hornhaut, sondern im Bereiche des etwas vorgeschobenen Limbus lag. Daher fehlte die M. Bowman. Die Delle stellt keinen Epitheldefekt dar. Alle Zell-Lagen sind erhalten, aber im Verein mit dem unter ihnen liegenden Gewebe stark zusammengepreßt. Die Ursache kann nur in Flüssigkeitsverlust gesucht werden. Vermutlich handelt es sich um den Folgezustand einer, sei es mechanischen (Operation), sei es chemischen (Kokaïn), Läsion kurzer oberflächlicher Nerven. Die Delle würde dem Versorgungsbezirke eines einzelnen Nerven entsprechen.

4) **Linsenmessungen und Emmetropisation**, von Dr. W. P. C. Zeemann. (Aus der Klinik des Prof. Straub in Amsterdam.)

Emmetropie kommt dadurch zustande, daß das optische System sich der Achsenlänge anpaßt. Verf. suchte durch eingehende Messungen festzustellen, welcher Teil des optischen Systems die Anpassung bewirkt, und in welcher Weise sie stattfindet. Die Messungen erstrecken sich auf Winkel α, Hornhautradius, Tiefe der vorderen Kammer, Radius der vorderen Linsenfläche, Dicke der Linse, Radius der hinteren Linsenfläche, Brechkraft der Linse, Achsenlänge des Bulbus.

Die zahlreichen Einzelheiten, begleitende Ziffernreihen und erläuternde Kurven wolle man im Original studieren. Das Ergebnis der Untersuchungen lautet: Die Linse hat das Bestreben, einen Refraktionsfehler zu verringern, und es ist zweifellos, daß die Linse durch ihre Anpassung an die jeweilige Achsenlänge des Auges manchen Fall zur Emmetropie führt.

5) **Über Regulierung der Augenstellung durch den Ohrapparat.** Mitteilung III. Kurven des Spannungs-Zustandes einzelner Augenmuskeln durch Ohr-Reflexe, von Dr. Martin Bartels in Straßburg i. E.

Verf. suchte durch seine an Kaninchen angestellten Versuche zunächst die Frage zu beantworten, ob die vom Ohr-Apparat ausgelösten Augenbewegungen auf Kontraktion oder Erschlaffung von Muskeln beruhen. Die Versuche ergaben, daß an normalen Tieren die Bewegungen stets durch ein Muskelpaar bewirkt werden, dessen einer Muskel sich kontrahiert, während der Antagonist gleichzeitig erschlafft. Die Kontraktion ist etwas stärker als die Erschlaffung. Der Unterschied tritt in tiefer Narkose besonders deutlich

hervor. Die vom Ohr ausgelösten langsamen Augenbewegungen hören erst in tiefer Narkose als einer der letzten Reflexe des Lebens auf. Die Erschlaffung ist eine Tätigkeit des Muskels und setzt einen ständigen reflektorischen, vitalen, nicht mechanisch bedingten Spannungszustand (Ohr-Tonus) voraus. Der Ohr-Tonus erleichtert präzise und schnelle Augenbewegungen und beherrscht alle Muskeln noch in tiefster Narkose.

Die an Kaninchen gewonnenen Resultate dürfen nicht ohne weiteres verallgemeinert werden. Je höher ein Tier intellektuell in der Tier-Reihe steht, desto weniger sind die Augenbewegungen allein vom Labyrinth abhängig, sondern um so mehr werden sie von Impulsen reguliert, die von der Hirnrinde stammen (bewußter Blick). Schon Hunde verhalten sich anders als Kaninchen, bei denen die Augen nach oben gehen, wenn der Kopf gesenkt wird. Ein balancierender Zirkus-Elephant fixiert fest den Boden, wie ein Seiltänzer fest das Seil fixiert.

Immerhin spielt der Ohr-Augen-Muskelreflex auch beim Menschen noch eine Rolle. Ob nicht Anomalien der Augenstellung, wie Schielen, mit ihm zusammenhängen, darf als berechtigter Gegenstand weiterer Forschungen angesehen werden.

6) **Über Aalblut-Conjunctivitis,** von Dr. W. Pöllot, Assistenzarzt der Universitäts-Augenklinik zu Heidelberg (Prof. Leber) und Dr. Rahlson, Augenarzt in Frankenthal.

Die Verff. behandelten einen Fall, bei dem, wie das auch sonst beobachtet wurde, die Entzündung ziemlich heftig einsetzte, aber rasch günstig verlief. Versuche bestätigten die Angaben Mosso's, daß der Giftstoff an die Albumine des Aalserums gebunden ist. Nur sie rufen eine Entzündung hervor, während die abgeschiedenen Globuline reaktionslos vertragen werden. Ob das Serum-Albumin selbst der Giftstoff ist, oder ob es sich um ähnliche Stoffe handelt, welche ebenfalls in destilliertem Wasser und verdünnten Salzlösungen löslich sind, konnte vorläufig nicht entschieden werden.

7) **Über circumscripte Nutritionsgebiete im Occipital-Lappen und ihre Bedeutung für die Lehre vom Seh-Centrum,** von Prof. Dr. S. E. Henschen in Stockholm.

Auf Grund seiner klinischen Beobachtungen und seines anatomischen Materials widerlegt Verf. die Ansicht v. Monakow's, daß an jeder ausgedehnten Rinden-Malacie das Mark bis in eine Tiefe von 1—2 cm teilnimmt. Tatsache ist, daß die Rinde isoliert erkranken kann, und daß nur ein $^1/_4$ bis $^1/_2$ mm breiter Streifen des Marks miterkrankt. Bei Erweichungsprozessen kann das tiefere Mark bis auf diesen schmalen subkortikalen Streifen zerstört werden, und der Streifen bleibt dauernd unversehrt, wenn nicht die Rinde mitergriffen wird, und wenn er nicht, wie es vorzukommen scheint, durch toxische Einwirkung oder durch Ödem und Zirkulations-Störungen Veränderungen erleidet. Die Regel ist aber, daß Mark und Rinde einschließlich Streifen isoliert erkranken.

Die Tatsache steht in Einklang mit den von Duret und Charcot und übereinstimmend schon vor Jahren vom Verf. angestellten anatomischen Untersuchungen, welche ergaben, daß Mark und Rinde verschiedenen Ernährungsgebieten angehören. Von dem pialen Gefäßnetz gehen längere Gefäße zum Mark und kürzere zur Rinde nebst zugehörigen Markstreifen.

Daß das Sehzentrum auf die Calkarina-Rinde beschränkt ist, stützt sich

auf die zahlreichen übereinstimmenden, negativen Tatsachen, daß durch Läsionen außerhalb dieser Rinde Skotome nicht entstehen. Wichtiger sind aber die positiven Erfahrungen, daß eine Läsion der ganzen Calkarina-Rinde allein eine vollständige Hemianopsie bewirkt, und daß kleine kortikale Läsionen Skotome verursachen. Diese begrenzten Skotome sprechen ganz besonders dafür, daß eine Projektion der Netzhaut auf die Sehrinde stattfindet.

Die (von v. Monakow geleugnete) Vertretung der Makula in der Rinde besteht dennoch. Die nach umschriebenen Verletzungen des Occipital-Lappens mehrfach beobachteten dauernden Makularskotome lassen eine andre Deutung nicht zu.

8) **Über circumscripte arteriosklerotische Nekrosen (Erweichungen) in den Sehnerven, im Chiasma und in den Tractus,** von Prof. Dr. S. E. Henschen in Stockholm.

Eine 67jährige Frau, welche seit Jahren an Herzklopfen, Atemnot und allgemeiner Mattigkeit litt, erkrankte nach vorübergehenden Vorboten an linksseitiger Hemiplegie. Bald darauf wurde beobachtet, daß das rechte Auge total erblindet war. Pupille ohne Reaktion. Später Gedächtnisschwäche und auf dem linken Auge linksseitige Hemianopsie. Etwa ein halbes Jahr nach dem Schlaganfall erfolgte der Tod.

Obwohl während des Lebens luetische Erscheinungen nicht bemerkt waren, bestanden an der Innenseite der Carotis umschriebene sehr dicke Auflagerungen eines kernreichen Gewebes und an der Media der Basilaris Veränderungen, welche als luetische aufgefaßt werden mußten. Im übrigen fanden sich kleine und kleinste Nekrosen (Malacien) im rechten Thalamus und Pulvinar und eine umschriebene Malacie im Lobulus lingualis des rechten Occipital-Lappens. Im rechten Sehnerv bestanden Veränderungen, welche nahe dem Chiasma auf die laterale Seite beschränkt waren, sich aber allmählich ausbreiteten, so daß sie weiter nach vorne den ganzen Sehnerv einnahmen. In diesem Bezirke fehlte jede Spur von Nervensubstanz, die Lücken der Septen waren mehr oder minder dicht mit Körnchenzellen ausgefüllt. Im übrigen Sehnerven konnten atrophische Nervenfasern nachgewiesen werden. Entzündliche Prozesse fehlten ganz. Ferner fanden sich Erweichungsherde im Zentrum des Chiasma und im rechten Tractus. Auch hier waren Nervenfasern sehr spärlich oder überhaupt nicht vorhanden, dagegen sah man Körnchenzellen neben kleinen Herden von Blut und Blutpigment, die auch im rechten Sehnerv nicht fehlten. Im medialen Abschnitt des linken Sehnerven lagen atrophische Nervenbündel in vermehrtem Bindegewebe.

Irgend welche Erscheinungen, welche auf eine Druckwirkung hindeuteten, konnten nicht nachgewiesen werden.

Derartige umschriebene Erweichungen in den Sehnerven, im Chiasma und in den Tractus sind bisher kaum bekannt.

9) **Gibt elektrische Reizung phototrope Netzhautreaktion bei Abramis brama?** von Dr. Hans Gertz in Stockholm. (Aus dem Physiologischen Institut der Universität in Wien.)

Die Antwort lautet „nein", obgleich das Versuchstier eine komplizierte phototrope Netzhautreaktion zeigt und daher sehr geeignet sein müßte.

Scheer.

II. Wochenschrift für Therapie und Hygiene des Auges. 1911. Nr. 32.

Salvarsan in der Augenheilkunde, von Dr. C. H. A. Westhoff in Java.

Verf. hat keine guten Erfolge von Salvarsan gesehen. Bei einer 33jähr. Patientin trat nach der Einspritzung vollständige Amaurose beiderseits auf.

Nr. 34.

Das Planglas bei vermeintlicher Amblyopie und nervöser Asthenopie, von Dr. R. Kaz in St. Petersburg.

Im Gegensatz zu den beständigen Brillen werden die Plangläser bei der nervösen Asthenopie nur für eine gewisse Zeit verordnet (zeitweilige Brillen). Nachdem die überreizte Netzhaut unter dem Einflusse der Plangläser ihre normale Perzeptionsfähigkeit wieder erworben, fängt die Brille an belästigend zu wirken und muß dann aufgegeben werden.

Nr. 35.

1) **Schwere Augenverletzung durch Hundebiß,** von Dr. Paul Cohn.

Das Zustandekommen der schweren Verletzung der Lider und des Bulbus bei dem 10jährigen Knaben erklärt Verf. so, daß der betreffende Hund seine Schnauze beim Zuschnappen tief in die weichen Gebilde des Orbitalinhaltes gebohrt hat. Verf. erhebt mit vollem Recht Einspruch gegen die seit einigen Wochen proklamierte Maulkorb-Freiheit, speziell der großen Hunde.

2) **Pyocyanase und Hypopyonkeratitis,** von Dr. Bodeewes.

Ausgezeichneter Erfolg in 3 Fällen.

Nr. 37.

Internationale Normal-Sehproben, von San.-Rat Dr. Wolffberg.

Zum Referat nicht geeignet.

Nr. 39.

Zur Anwendung der Pyocyanase bei Ulcus serpens corneae, von Prof. Elschnig in Prag.

Das mykotische Geschwür, besonders das Pneumokokken-Geschwür, ist gegen jegliche medikamentöse Therapie refraktär. Für das Ulcus serpens gibt es heute nur ein sicheres Heilmittel, und das ist die Zerstörung des infiltrierten Randes, bzw. Grundes bis ins Gesunde hinein mit dem Glühdrahte.

Fritz Mendel.

III. British Med. Journal. 1910. 28. Mai.

Entstehung und Beeinflussung von Augenkrankheiten durch Erkrankungen der oberen Luftwege, von Cobbledick.

Verf. empfiehlt Nase, Rachen, Mund, Nebenhöhlen zu untersuchen bei folgenden Augenkrankheiten: kindlichen Hornhaut-Geschwür, Dakryocystitis, Conjunctivitis, Blepharitis, Asthenopie, Neuritis optica, Neuritis retrobulbaris, Atrophia nervi optici, Ptosis, Diplopie, dunklen Fälle von Iridocyclitis. Anatomische Begründung an der Hand zweier Zeichnungen. — Es soll untersucht werden auf adenoide Wucherungen, Tumoren, chronische Eiterungen.

Vor einer Augen-Operation soll man, wie den Konjunktivalsack, so auch

Nase, Mund und Nebenhöhlen von chronischen Eiterungen und Entzündungen befreien; auch dürfen beim Operateur diese Krankheiten nicht vorhanden sein.

Zum Schluß Hinweis auf die möglichen Opticus- und Orbital-Verletzungen bei Nebenhöhlen-Operationen.

---

13. August.

1) **Gebrauch und Mißbrauch von Brillen bei der Behandlung von Kopfweh, Migräne und andren funktionellen Augenkrankheiten,** von Doyne.

Verf. teilt die Störungen in periphere — das sind: Schmerzen hinter den Augen, in den Brauen, Empfindlichkeit in den Augen selbst, Schmerzen am Canthus internus, Schmerzen im Nacken, — und zentrale: unbehagliches Befinden morgens, Kopfweh, Krankheitsgefühl, Schläfrigkeit, Polyurie, Migräne. Er steht auf dem Standpunkt, daß Gläser eine Unannehmlichkeit sind, also nicht unnötig verordnet werden sollen. Er gibt folgende Regeln: Fall I, leichte Hyperopie. Macht Beschwerden nur bei neurasthenischen, schlecht genährten Individuen. Therapeutisch: Konstitution kräftigen. Gläser allenfalls vorübergehend zur Unterstützung, aber vor allen Dingen den Ciliarmuskel durch Arbeit in steigenden Gaben einüben. Fall II, höhere Hyperopie: je nach Konstitution und Lebensverhältnissen des Patienten nur für Nähe oder dauernd korrigieren. Fall III, Gleichgewichts-Störungen. Möglichst nicht Gläser geben. Nur bei Esophorie nützlich und wenn dauernd getragen. Fall IV, Presbyopie — korrigieren. — Fall V, Anisometropie. Wenn dabei ein Auge gut sieht und Patient keine Beschwerden hat, Gläser nur auf Wunsch. Wenn Kopfweh oder Migräne, wofür Anisometropie der häufigste Grund, Dauergläser, da nur solche Aussicht auf Erfolg haben.

Wenn bei Anisometropie Gläser einmal nur für Nähe oder Ferne gegeben werden, soll man nicht die Differenz beseitigen, damit der Patient sich immer unter gleichen Verhältnissen befindet.

Verf. rät, so viel als möglich voll zu korrigieren, besonders bei Myopie.

Zum Schluß kosmetische Ratschläge für Brillen.

---

2) **Refraktion bei Schulkindern,** von Dorrel.

Methode der Refraktions-Bestimmung: der Verf. rät dringend, nie ohne Mydriasis zu prüfen. Er läßt die Kinder zunächst lesen, dann Mydriatikum 3 mal täglich 3 Tage lang, dann Skiaskopie. Hierbei ein Exkurs über die Theorie der Skiaskopie und die Berechnung der wirklichen Refraktion aus der Schattenwanderung. Später folgt die Brillenbestimmung auf Grund des objektiven Befundes.

Verf. empfiehlt bei kleinen Kindern mit Hypermetropie Voll- oder Überkorrektion, besonders wenn ein bestehender Strabismus behandelt werden muß, oder eine latente Gleichgewichtsstörung vorhanden ist, die nicht zu Strabismus werden darf. Bei älteren Kindern 0,5 D. weniger. Astigmatismus und kleine Myopien sollen voll korrigiert werden. Bei mittlerer Myopie (5—10 D.) soll man 1 D., bei hoher Myopie 2 D weniger geben. Bei hoher Myopie sollen auch noch schwächere Lesegläser verschrieben werden, es sei denn, der Patient habe seit der Jugend Vollkorrektion.

Bei Anisometropie empfiehlt Verf., falls ein Auge schwach hyperopisch, eins schwach myopisch ist, nicht zu korrigieren. Erstens ist der Zustand praktisch sehr gut brauchbar und zudem bekommen diese Kinder angeblich auch bei Vollkorrektion keinen binokularen Sehakt, weil die ungleiche Prismen-

wirkung der beiden Gläser die genaue Deckung der Bilder hindert. Besteht Hyperopie und hohe Myopie, so soll die Myopie nicht korrigiert werden.

Besteht Amblyopie bei schielenden Kindern, so ist Übungstherapie zu empfehlen, wenn das Kind nicht älter als 6—7 Jahre ist. Später hat sie keinen Erfolg mehr.

12. November.

Radium-Therapie bei Augenkrankheiten, von Lawson und Davidson.

Die Radium-Therapie hat den Verff. große Dienste geleistet bei Lidkrankheiten und andren äußeren Erkrankungen, z. B. Ulcus rodens. Das Radium wurde in ein Glas, das nur β- und γ-Strahlen durchläßt, eingeschlossen und darin direkt auf die erkrankte Stelle appliziert. Expositionszeit 5 Minuten, Menge 20 mg. Die Sitzungszahl richtete sich nach der Schwere und dem Verlauf des Falles, die Intervalle schwankten nach den gleichen Gesichtspunkten zwischen Tagen und einer Woche.

Als Reaktion zeigte sich zunächst gar nichts, oder geringe Lichtscheu. Einige Stunden nach der Bestrahlung mäßige Schmerzen, die nie lange anhielten. Dann in den nächsten Tagen schnelle Besserung.

Es gab Fälle, die überhaupt nicht vom Radium beeinflußt wurden, also keine jener drei Reaktionen zeigten. Schädigung der Gewebe oder Exacerbation einer alten Entzündung sind nie beobachtet.

Die Narben waren blaß und glatt und zeigten keine Tendenz zur Kontraktion.

Behandelt wurden Prozesse der Horn- und Lederhaut und der Lider.

---

24. Dezember.

Die Augen beim Sport, von Doyne.

Wendet sich gegen den bei Sportsleuten und Büchsenmachern verbreiteten Irrtum, gute Leistungen beim Cricket, Golf, Schießen, Tennis usw. würden erreicht durch besonders gute Ausbildung des führenden, des Ziel-Auges („master-eye").

Verf. behauptet, gute sportliche Leistungen hingen gar nicht von der Sehschärfe ab, besonders aber nicht von Refraktion, Sehschärfe oder anatomischen Verhältnissen eines einzelnen Auges. Sie sind im Gegenteil das Resultat der gesamten Gehirntätigkeit, d. h. erstens einer Summe sehr komplizierter, meist unterbewußter Urteile über Flugrichtung und Fluggeschwindigkeit des Balles bzw. Geschosses, und über die Lage vom Ausgangs- und Zielpunkt im Raum. Als zweiter Faktor kommt dazu die Koordination der Bewegungen. Zur Ausbildung beider Komponenten gehört viel Übung und Erfahrung. Das Auge ist nur bei der ersten beteiligt, weil die betreffenden Schlüsse gezogen werden auf Grund der Konvergenz der Sehachsen und Lage der Blickebene. Daraus ergibt sich, daß für dieses Sehen gerade beide Augen nötig sind, nicht nur das Zielauge.

Wenn ein Cricket- oder Tennis-Spieler bei unerwarteter Flugrichtung des Balles diesen einen Augenblick lang nicht sieht, was oft beobachtet wird; so geschieht das nicht, weil das Bild des Balles auf den Mariotte'schen Fleck fällt, wie in einem Artikel behauptet worden war. Der Spieler unterliegt vielmehr einem Momente geistiger Blindheit, weil er alle seine Urteile über die Flugbahn und die Richtung seines Gegenschlages plötzlich aufgeben und neue formen muß.

1911. 7. Januar.

Bericht über Thomson Henderson's Werk über Glaukom.

Der erste Teil behandelt die Anatomie. Entgegen den Leber'schen Theorien kommt Verf. zu der Ansicht, daß 1. der Druck des Auges gleich ist dem allgemeinen intravenösen Druck.

2. Die Form des Auges wird nicht erhalten durch den Innendruck, sondern durch die Rigidität der Hüllen.

3. Der Vorderkammer-Winkel ist ein wirklicher Winkel und kein Sinus.

4. Das Ligamentum pectinatum, besser als Ligamentum cribriforme zu bezeichnen, ist eine Fortsetzung der Membrana propria corneae, nicht der Descemet, und ist als Ligament des Ziliarmuskels aufzufassen.

Zu 3. und 4. liegen ausgedehnte mikroskopische Untersuchungen an Serienschnitten vor.

5. Das Vorderkammer-Wasser ist ein echtes Sekret, nicht ein Transsudat des Ziliarkörpers. Es fließt ab durch das Ligamentum cribriforme und die Iriskrypten.

6. Die Arteriae ciliares anteriores sind keine Arterien, sondern Venen.

Zweiter Teil. Physiologie der Zirkulation im Auge. Dem Referenten scheinen die Ansichten über Hydrodynamik und über die Entstehung der Exkavation nicht so sicher begründet und das Ganze nicht so erschöpfend behandelt, wie der erste Teil.

14. Januar.

Akute Sehstörung mit Terpentin-Öl behandelt, von Eustace Smith.

Das Terpentin-Öl ist früher angewendet worden und dann vergessen. Doch sollte man nach Ansicht des Verf.'s darauf zurückgreifen in Fällen, wo Einreibungskuren mit Quecksilber nichts nützten.

Verf. wurde zugezogen von dem behandelnden Arzt eines 10jährigen Kindes, bei dem nach Masern eine Sehstörung aufgetreten war. Die Netzhaut war in der Makula-Gegend blutüberfüllt und ödematös, doch war der Zustand nicht als Retinitis zu bezeichnen. Das Kind war elend und anämisch, das Allgemeinbefinden zunehmend schlecht. Therapie war bis dahin Inunktionskur und Eisenjodid. Resultat, auch für das Sehen, gleich null.

Verf. gab jetzt 1 Monat lang jeden Abend etwa 8,0 („2 drachms") Terpentin-Öl und Kastor-Öl āā.

Das Allgemeinbefinden hob sich, die Sehschärfe besserte sich schnell, die Retina langsam. Als Nachbehandlung wurde Quecksilber- und Eisenperchlorid gegeben.

Verf. empfiehlt, die Dosen nicht kleiner zu nehmen und das Terpentin-Öl immer mit Kastor-Öl zu kombinieren. Denn das Mittel soll auf den Darm, nicht auf die Nieren wirken und Terpentin-Öl ist kein drastisches Abführmittel.

Schomburg.

IV. Transactions of the ophthalmological society of the United Kingdom. 1911. Vol. 31. Fasc. I.

1) **Ein Fall von beiderseitiger peripherer und zentraler Vorwölbung der Hornhaut,** von C. Markus.

Beobachtung bei einer 46jährigen Frau.

2) **Ein Fall von einseitiger Zurücksiehung des Oberlids und v. Graefe's Symptom,** von C. Markus.
19jähriges Mädchen mit beginnender Basedow'scher Krankheit.

3) **Endotheliom der Tränendrüse,** von C. Blair.
Bei einem 46jährigen Patienten wurde zunächst durch Probe-Exzision die Beschaffenheit der Geschwulst festgestellt, dieslbe dann mit Erhaltung des Augapfels entfernt.

4) **Anatomische Untersuchung eines Präparates von Rand-Ektasie der Hornhaut,** von G. Coats.
Die oberflächlichen Lagen der Hornhaut sind durch lockeres Granulationsgewebe ersetzt. Die stark verdickte Descemet'sche Membran zeigt zahlreiche Risse. Es handelt sich um eine Kombination von entzündlichen und degenerativen Prozessen.

5) **Ein ungewöhnlicher Fall kolloider Auswüchse der Bruch'schen Membran,** von G. Coats.
Ophthalmoskopische Beobachtung an einem noch sehenden und anatomische Untersuchung des andren erblindeten Auges. Neben den gewöhnlichen Exkreszenzen bestanden flockige und schwammförmige.

6) **Atypisches Kolobom der Regenbogenhaut und Linse,** von G. Coats.
Bei einem 12jährigen Knaben ist das linke Auge gesund, das rechte ist kleiner. In der Regenbogenhaut des rechten Auges liegt außen und etwas nach unten ein großes Kolobom. Diesem entsprechend zeigt die durchsichtige Linse eine Einkerbung, zu welcher vom Ziliarkörper ein Strang fibrösen Gewebes zieht. Die Zonulafasern entspringen an dieser Stelle fächerförmig von dem Strange und ziehen zu der Linsen-Einkerbung. Die Aderhaut zeigt ebenfalls ein Kolobom.
Verf. erblickt in der Beobachtung eine Stütze der Hess'schen Theorie, daß die Ursache der Kolobome im abnormen Bestehenbleiben der fibrovaskulären Kapsel zu suchen sei, die den Linsenrand einkerbt und die Regenbogenhaut am Wachstum behindert.

7) **Melanotisches Sarkom am Limbus,** von W. H. Jessop.
Zuerst 1903 operiert, entstanden langsam wieder schwarze Flecke in der Bindehaut; bei der anatomischen Untersuchung erwiesen sie sich als Melanosarkom. Da die radikale Entfernung in der Bindehaut möglich war, unterließ Verf. zunächst noch die Exenteration.

8) **Solitärtuberkel der Aderhaut,** von W. H. Jessop.

9) **Ein einfaches Polarisations-Instrument zur Farbenuntersuchung,** von J. H. Tomlinson.

10) **Zwillingsschere zur Sklerotomie (v. Herbert'sche Operation),** von Bishop Harman.

11) **Ein Fall von chronischem Glaukom, erfolgreiche Sklerotomie mit der Zwillingsschere,** von Bishop Harman.

12) **Vollständige Blindheit nach Blutverlust,** von Foster Moore.

Eine 53jährige Frau erblindete nach Blut-Erbrechen auf beiden Augen; die Papillen waren ödematös, blaß, am Rande der rechten zwei kleine Blutungen. Nach einem Vierteljahr waren beide Pappillen weiß, die Arterien sichtlich verengt. Auf dem rechten Auge wurden schläfenwärts Handbewegungen erkannt, links keine Lichtempfindung.

13) **Zwei Fälle schwerer Sehstörung nach Blutverlust,** von Foster Moore.

1. Eine 34jährige Frau erblindete nach Blutverlust durch Abort, die Papillen waren blaß und geschwollen. Endresultat: rechts Handbewegungen, links $^6/_{18}$. — 2. Eine 41jährige Frau litt an Bluthusten und bemerkte Sehstörung: rechts Finger in $^1/_2$ m, links $^3/_{60}$; der Sehnerven-Eintritt beiderseits blaß; nach 2 Monaten war der Zustand unverändert.

14) **Neubildung, die Regenbogenhaut ergreifend,** von A. Juler.

Bei einem 28jährigen Manne ist der untere nasale Abschnitt der Regenbogenhaut durch eine bräunliche Geschwulst vorgedrängt. Da bei Punktion keine Flüssigkeit abfloß, wurde Enukleation in Aussicht genommen.

G. Abelsdorff.

Vermischtes.

1) Am 25. Juli 1911 starb Dr. Paul Chibret zu Clermond-Ferrand, einer der hervorragendsten französischen Kollegen, dessen Verdienste wir im September-Heft ausführlicher zu würdigen als Pflicht empfinden.

2) Im Juli-Heft meldeten wir das 50jährige Dozenten-Jubiläum von Prof. Carlo Reymond in Turin und wünschten ihm Gesundheit, Frische und Arbeitsfreudigkeit. Am Tage nach dem Jubiläum ist er verstorben. Wir trauern an der Bahre. Eine ausführliche Würdigung seiner Leistungen und Verdienste wird das nächste Heft bringen.

3) Prof. Golowin ist zum Oberarzt der Augenheilanstalt in Moskau gewählt worden.

Kairo, den 20. Juli 1911.

. . . . . .

An meiner großen mohammedanischen Poliklinik (mit 5 Hospitalbetten) habe ich rechte Freude. Der Andrang war gleich bei der Eröffnung im März so stark, daß ich die Zahl der neu anzunehmenden Kranken auf 30 täglich beschränken mußte; es werden die schwersten Fälle ausgesucht. Von diesen 30 sind 15—20 operative Fälle, so daß ich mit zwei Operationstagen in der Woche (je 10—12 Operationen) dieser Materialfülle machtlos gegenüberstehe. Die Trichiasisfälle müssen täglich nach der Poliklinik von den Assistenten „aufgearbeitet" werden, ebenso die chirurgisch zu behandelnden Trachome. Glücklicherweise ist von den drei eingeborenen Assistenten einer sehr intelligent, gewandt und lerneifrig. In den 4 Monaten habe ich schon so ziemlich alle am Auge vorkommenden Operationen inkl. Krönlein und

Stirnhöhlen-Eröffnungen zu machen Gelegenheit gehabt. Sonst ist der Unterschied zwischen dem Armenmaterial und demjenigen der Privatpraxis nicht groß. Insbesondere treten die eitrigen Bindehaut-Entzündungen in der niederen Bevölkerung epidemisch zu genau den gleichen Zeitpunkten ein, wie in den mittleren und höheren Klassen, nämlich die Koch-Weeks-Bazillen-Conjunctivitis Ende März, die Gonokokken-Conjunctivitis Ende Mai. Blinde kommen täglich 5%, Einäugige 12% unter den 150 Kranken, alten und neuen. Die Erblindung an Xerosis trachomatosa ist entschieden in der Poliklinik häufiger, als in der Privatpraxis, die an Glaukom aber nicht. Die 5 Betten sind nur für Starkranke bestimmt, alles andre wird „ambulant" operiert. Oft muß ich vor der Star-Operation bei dem Patienten das Trachom ausquetschen, die Lidspalte erweitern, Trichiasis redressieren, den Tränensack entfernen und wochenlang das Trachom vorbehandeln. So habe ich allerdings recht gute Resultate, wenn man $^1/_5$ bis $^1/_{10}$ Sehschärfe bei ganz trüben Hornhäuten so nennen darf. Mehrmals habe ich bei derart milchiger Hornhaut extrahieren müssen, daß ich das Messer und die Fliete in der Vorderkammer nicht sehen konnte. Und dennoch waren diese Patienten (6 in 4 Monaten!) sehr zufrieden, wenn sie mit Fingerzählen in 2—3 m nachher doch wieder allein gehen konnten. Denn daß 50% aller Operationen am einzigen Auge gemacht werden, versteht sich bei Ägyptern von selbst! Ein echter Wüstenbeduine, von mir operiert, geht jetzt mit der Starbrille auf die Gazellenjagd. Über ein biographisches Lexikon berühmter Blinder, das soeben arabisch erschienen ist, schreibe ich, wenn ich es gelesen. . . . . .

M. Meyerhof.

Bibliographie.

1) Traitement de l'uvéite chronique, par Henri Charlet. (Thèse de Montpellier. 1911.) Die Behandlung soll möglichst früh beginnen, denn sie ist aussichtslos, wenn erst der intraokulare Druck unter die Norm gesunken ist. Die Uveïtis chronica ist eine in Schüben auftretende Erkrankung von sehr ernster Prognose und beruht auf chronischer Vergiftung des Gesamt-Organismus. Daher muß die Behandlung sowohl eine allgemeine, wie auch eine örtliche sein. Vorbeugend schreite man gegen Menstruationsstörungen ein, gegen Verdauungs-Störungen, Nebenhöhlen-Erkrankungen, Tripper, Prostatis, Cystitis. Die allgemeine Behandlung besteht in Darreichung von Mitteln, die den Darmkanal desinfizieren (Jodoform, Abführmittel), Eisen, Arsenik, Schmierkuren, subkutanen Pilokarpin-Einspritzungen, Emmenagoga. Dazu kommen chirurgische Maßnahmen, die besonders die Geschlechts- und Harnorgane angehen: Auskratzung, Perineorrhaphie, Prostatamassage, Harnröhren-Erweiterung, Urethrotomia interna usw. Auf die Untersuchung bzw. Behandlung der Nebenhöhlen ist großer Wert zu legen. Polypen sind zu entfernen, ebenso Wucherungen im Pharynx, kariöse Zähne, hypertrophische Zähne, und bei Nebenhöhlen-Eiterungen ist ein energisches Vorgehen am Platze. Lokal ist im Stadium der akuten Entzündung vor allem Atropin zu geben. Bei der geringsten Erhöhung des intraokularen Druckes ist Eserin zu verordnen. Daneben kommen Dionin, Adrenalin, feuchte Hitze zur Verwendung, sowie Iontophorese. Das einzige Mittel, um einer nicht von selbst zum Stillstand kommenden Uveïtis zu begegnen, ist die Iridektomie. Auch wiederholte Parazentesen der vorderen Kammer kommen in Frage,

auch die Korelyse, die Extraktion der klaren und der getrübten Linse kommen in Anwendung. Nie operiere man anders als im Stadium vollkommenster Reizlosigkeit.

2) Hygiene des Auges, von Walter Löhlein. (Würzburger Abhandlungen. XI. Bd. Heft 3 u. 4.) Kurt Steindorff.

3) Klinische Beobachtungen über Muskel- und Haut-Finnen. Röntgen-Nachweis verkalkter Cysticerken. Bemerkungen zur Bandwurm- und Finnen-Statistik, von Karl Pichler. (Wiener klin. Wochenschr. 1911. Nr. 11.) Von 16 Muskelfinnen-Trägern hatte keiner einen intraokularen Cysticercus. Nie kam es zu Abscessen. Am häufigsten ist der M. pectoralis major befallen gewesen, nämlich 7 mal. In einem Falle fanden sich nur Hautfinnen. Multiple Cysticerken konnten 11 mal abgetastet werden. In 4 Fällen gelang der Nachweis verkalkter Cysticerken durch Röntgenstrahlen. Von den Kranken des Verf.'s, die alle bis auf einen aus Kärnten stammten, war nur einer weiblichen Geschlechts. Nur die Größe des Schmarotzers oder entzündliche Komplikationen geben die Anzeige ab für ein operatives Eingreifen. Verf. hat nebenher eine Umfrage über die Häufigkeit der Augenfinnen in den österreichischen Alpenländern veranstaltet, auf die er folgende Antworten erhielt. Bock (Laibach) sah in 23 Jahren unter 45000 Kranken einen Fall von doppelseitigem subretinalen Cysticercus; Birnbacher unter 120000 Kranken der Grazer Klinik 3 (2 subretinale, 1 im Unterlide), Dimmer dagegen sah in Graz keinen Fall. Auch aus Salzburg wird keiner berichtet. In Innsbruck fand Dimmer von 1895 bis 1899 unter 8000 Kranken 2 intraokulare Finnen; Czermak, Dimmer's Vorgänger, fand (1892—1895) unter 7000 Kranken einen Fall, und Bernheimer seit 1900 unter mehr als 50000 Kranken keinen. Wachtler fand in Bozen unter 16000 Fällen einen Cysticercus intraocularis bei einem Italiener. Purtscher (Klagenfurt) sah innerhalb von 30 Jahren unter 60000 Kranken 2 intraokulare Finnen, aber keinen davon nach 1893.

4) Die diagnostische Bedeutung der erworbenen Farbensinn-Störungen, von Köllner. (Berliner klin. Wochenschr. 1911. Nr. 19 u. 20.) Die Blaugelb-Blindheit findet sich bei frischen Erkrankungen der Netzhaut und Aderhaut, soweit diese die Netzhaut mitergriffen haben, bei Oedema retinae, Netzhaut-Ablösung, Retinitis diabetica, albuminurica, luetica und bei Neuritis optica, besonders der luetischen und nephritischen. Bei all diesen Prozessen handelt es sich um exsudative oder transsudative Vorgänge in der Retina. Die Rotgrün-Blindheit dagegen ist die typische Farbensinn-Störung bei Affektionen der Sehbahn, nicht exsudativen, sondern mehr atrophischen Charakters, von der Retina bis hinauf zur Hirnrinde. Ort und Ätiologie der Läsion ist damit noch nicht bestimmt; das ist erst annähernd möglich, wenn man die Form der Gesichtsfeld-Störung und die Beziehungen zwischen dem Grade der Farbensinn-Störung und den übrigen Funktions-Störungen, besonders der Sehschärfe, feststellt.

5) Untersuchungen über die Refraktion der Augen der Süßwasser-Fische, von Otto v. Sicherer in München. (Arch. f. vergl. Ophth. Bd. I. H. 4. S. 481.) Fast die Hälfte der untersuchten 80 Fische waren Anisometropen; die wenigsten waren primär myopisch, die meisten hypermetropisch, was aber entsprechend den Befunden Beers einer in Wirklichkeit bestehenden Myopie entspricht. Die Refraktion der Fische scheint den Lebensbedingungen angepaßt zu sein (der Durchsichtigkeit des Wassers, in dem die Tiere leben).

6) La nouvelle clinique ophtalmologique de l'université de Gand, par van Duyse. Es braucht nicht betont zu werden, daß die anderwärts gemachten Erfahrungen und die neuesten technischen Fortschritte diesem Muster-Institut zugute gekommen sind. Statt ausführlicher Beschreibungen geben mehrere Bilder die zweckmäßige und geradezu elegante Einrichtung der verschiedenen, teils der Behandlung, teils wissenschaftlicher Forschung dienenden Räume wieder.

7) Über die Fusion von Netzhautbildern, welche beim Sehen durch ein Stereoskop auf nichtkorrespondierende Netzhautstellen fallen, von Emil Berger. (Zeitschr. f. Sinnesphysiol. Bd. 44.) Wenn bei stereoskopischem Sehen ein Auge ein Quadrat fixiert, so wird vom Auge eine Drehung ausgeführt und das Bild verschmilzt mit den nächsten horizontalen Quadraten. Der Drehungswinkel, der bei verschiedenen Individuen einen verschiedenen Wert erreicht, beträgt zwischen einem Paar Minuten und $2^0 5'$ in horizontaler, und einem Paar Minuten und $1^0 5'$ in vertikaler Lage. Eine analoge Erscheinung tritt ein, wenn ein Auge vor ein Prisma gestellt wird: das Auge wird gedreht, um Doppelsehen zu verhindern. Die koordinierten Bewegungen des Auges sind vom Sehzentrum der Gehirnrinde abhängig. Die beiden Retinabilder sollen diesem Zentrum und noch einem sekundären Zentrum der Verschmelzung untergeordnet sein. Der Fusionzwang der beiden nicht auf den gleichen Stellen der beiden Retina entstehenden Bilder kann sogar zur Störung der koordinierten Augenbewegungen führen. Wenn das Phänomen bei manchen Störungen des Zentralnervensystems, bei bestehenden koordinierten Bewegungen, fehlen sollte; so wäre es möglich, das Fusionszentrum zu lokalisieren.

8) Verres colorés, par Caillaud. (Revue française d'optique et de lunetteries. I. 2.) Interessiert mehr den Brillenhändler, als den Augenarzt.

9) Einiges über die Bewertung der Einäugigkeit und der Gewöhnung an die Einäugigkeit in forensischer Hinsicht, von Rudolf Wolters. (Inaug.-Dissert. Rostock.) Hinsichtlich der Bewertung der Arbeit einäugig gewordener Nieter bestehen noch immer sehr widerspruchsvolle Entscheidungen; die einen reihen die Nieter unter die qualifizierten Arbeiter ein, die andren nicht. Betreffs der Kategorie der Kesselschmiede sind die Entscheidungen einheitlicher, in der Frage der Qualifikation und Rentenhöhe weichen die Urteile nicht so auseinander wie bei den Nietern. Die Untersuchung mit dem Stereoskoptometer von Pfalz gestattet zwar einen Nachweis, ob und wie weit ein Einäugiger durch Gewöhnung die Fähigkeit der Tiefenschätzung gewonnen hat; doch ist daneben die Beobachtung des Betreffenden bei der Arbeit unbedingt erforderlich. In einer Reihe von Entscheidungen hat das Reichsversicherungsamt als selbstverständlich angenommen, daß der Einäugige mit der Zeit durch Gewöhnung ein Tiefenschätzungs-Vermögen gewinne, die Rente also von $33^1/_3$ auf $25\,^0/_0$ herabzusetzen sei.

10) Die Ätiologie und Behandlung der Netzhaut-Ablösung, von C. Horstmann. (Deutsche med. Wochenschr. 1910. Nr. 47.) Verf. redet vor allem der friedlichen Behandlung das Wort (ruhige, flache Rückenlage; Diaphorese; subkonjunktivale NaCl-Injektionen; leichter Druckverband) und verwirft die Verfahren Deutschmann's.

11) Die Verwendung von Spektral-Licht zur Augen-Untersuchung, von Helmbold. (Med. Klinik. 1910. Nr. 42.) Eine optische Bank von Zeiss mit Nernst-Licht und Prismen: Alphamonobromnaphthalin

gestattet das Ophthalmoskopieren mit den einzelnen farbigen Strahlenbündeln. Auffallend war, daß im grünen Lichte die allerfeinsten Blutgefäße, die dem Untersucher bei den sonst üblichen Methoden entgingen, als sehr dünne schwarze Linien auftauchten, und daß die kleinsten Blutungen und ganz frische Aderhautherde sich besonders deutlich abhoben. (Engelhardt hat analoge Beobachtungen schon vor langer Zeit gemacht und Hirschberg den Gegenstand in seiner Einführung in die Augenheilkunde [II, 1, S. 65]) schon vor 10 Jahren besprochen. Kurt Steindorff.

12) Erfolge der Credé'schen Prophylaxe an der Heidelberger Frauenklinik, von Ernst von der Porten. (Inaug.-Dissert. Heidelberg, 1908.) Die Augen der Neugeborenen wurden, sobald der Kopf geboren ist, mit einem Wattebäuschchen, das in steriler 2%iger Borlösung gelegen hat, ausgewaschen. Nach vollständig beendeter Geburt wurde nach der von Credé gegebenen Vorschrift das 1%ige Argentum nitricum mit einem Glasstäbchen eingeträufelt. Die Erfolge waren ausgezeichnet.

13) Höhenschielen und Stirnkopfschmerz, von Dr. Ernst A. Heimann. (Berliner klin. Wochenschr. 1911. Nr. 23.) Verf. weist darauf hin, wie relativ häufig das Höhenschielen ist, wie selten es diagnostiziert wird, und wie man durch ganz einfache therapeutische Maßnahmen den Kranken von quälenden Beschwerden befreien kann. Man muß ihm die Prismen vorsetzen und dauernd tragen lassen, welche notwendig sind, um das Höhenschielen auszugleichen.

14) Zur Statistik der Refraktions-Anomalien, speziell der Kurzsichtigkeit an den Mittelschulen, von Dr. Sorger in Schweinfurth. (Zeitschr. f. Schulgesundheitspflege. 1911. Nr.) Aus der Zusammenstellung läßt sich folgern, daß reichlich 50% aller Zöglinge an kurzsichtigem Refraktionszustand leiden und nur 40% normale Refraktion besitzen. Die Sehkraft war selbst bei höhergradiger Kurzsichtigkeit fast durchweg normal. Infolge der hygienischen Anordnungen, die in dem Seminar getroffen sind, konnte das rasche Fortschreiten der Kurzsichtigkeit vermieden werden.

15) Die Bedeutung der Vererbungslehre für die Augenheilkunde. Rückblicke und Ausblicke, von Prof. A. Peters in Rostock. (Samml. zwangl. Abhandl. aus dem Gebiete d. Augenheilk. VIII. Bd. Heft 5.) Nach der Ansicht des Verf.'s muß dem wichtigen Gebiet der Vererbungslehre für die Augenheilkunde mehr Interesse zugewandt werden. Nach dem Beispiel englischer Kollegen müssen Ahnentafeln aufgestellt werden, die ein brauchbares Material enthalten, wozu vor allem gehört, daß man nach Möglichkeit Familienmitglieder aus drei Generationen untersucht. Nach guter Bearbeitung des Materials soll dann eine Kasuistik veröffentlicht werden. Verf. gibt in seiner interessanten Arbeit eine kurze Übersicht über diejenigen Gebiete, welche durch die moderne Vererbungslehre schon weiter aufgeklärt sind und über diejenigen Zweige der Augenheilkunde, bei denen man die Vererbungslehre noch strenger zur Durchführung bringen kann, als es bisher geschehen ist. Er bespricht die Neubildungen des Auges und seiner Adnexe, die hereditäre Opticus-Atrophie, die Pathogenese der verschiedenen Katarakt-Formen, die Erblichkeit des Schielens und die Refraktions-Anomalien.

Fritz Mendel.

Um Einsendung von Separat-Abzügen wird gebeten (Berlin NW. 26 Schiffbauerdamm)

Verlag von Veit & Comp. in Leipzig. — Druck von Metzger & Wittig in Leipzig.

Centralblatt

für praktische

AUGENHEILKUNDE.

Herausgegeben von

Prof. Dr. J. Hirschberg, Geh. Med.-Rat, in Berlin.

Unter ständiger Mitwirkung der Herren Prof. G. Abelsdorff in Berlin, Dr. Berger in Paris, Prof. Birnbacher in Graz, Dr. Brailey in London, Prof. Cl. du Bois-Reymond in Schanghai, Dr. Czellitzer in Berlin, Prof. E. Emmert in Bern, Prof. C. Gallenga in Parma, Dr. Ginsberg in Berlin, Prof. Goldzieher in Budapest, Dr. Gordon Norrie in Kopenhagen, Prof. Horstmann in Berlin, Dr. Isaigonis in Smyrna, Lt. Col. F. P. Maynard, I. M. S. Calcutta, Dr. F. Mendel in Berlin, Dr. Moll in Berlin, Dr. W. Mühsam in Berlin, Dr. Neuburger in Nürnberg, Dr. Peltesohn in Hamburg, Dr. Pergens in Maeseyck, Prof. Peschel in Frankfurt a. M., Dr. Purtscher in Klagenfurt, Dr. M. Reich in Petersburg, Dr. H. Rönne in Kopenhagen, Med.-Rat Dr. Scherer in Oldenburg, Prof. Schenkel in Prag, Prof. Schwarz in Leipzig, Dr. Spiro in Berlin, Dr. Steindorff in Berlin.

Monatlich ein Heft. Preis des Jahrganges 12 Mark. Zu beziehen durch alle Buchhandlungen des In- und Auslandes und die Postanstalten des Deutschen Reiches.

1911. Fünfunddreißigster Jahrgang. September.

Inhalt: **Nekrolog** Carlo Reymond's, von **J. Hirschberg**; Dr. Paul Chibret's, von **J. Hirschberg.**

Original-Mitteilungen. I. Über Fieber bei Augen-Entzündungen. Von Prof. Dr. **G. Abelsdorff** in Berlin. — II. Weitere Ergebnisse von Wägungen der in geschlossener Kapsel entfernten menschlichen Linse. Von Dr. **Th. Clausnizer**, Assistent in Tübingen.

Neue Bücher.

Gesellschaftsbericht. Bericht über die 36. Versammlung der Ophthalmologischen Gesellschaft, Heidelberg 1910. (Schluß.)

Journal-Übersicht. I. A. v. Graefe's Archiv f. Ophthalmologie. LXXVIII. 2. — II. The ophthalmic Review, 1911, Mai. — III. Annales of Ophthalmology, 1910, Juli bis Oktober und 1911, Januar bis Juli.

Vermischtes.

Bibliographie. Nr. 1—9.

Carlo Reymond,

geboren am 26. Oktober 1833 zu Albertville in Savoyen,
gestorben am 8. Juli 1911 zu Turin.

Am 8. Juli d. J. starb zu Turin der Nestor der italienischen Augenärzte, während gerade seine Fachgenossen, Bewunderer und Schüler mit ängstlicher Besorgnis auf Besserung seiner schon seit einiger Zeit erschüt-

terten Gesundheit harrten, um das 50jährige Jubiläum seiner Universitäts-Lehrtätigkeit festlich zu begehen.

Zu Albertville in Savoyen als Sohn eines Staatsbeamten am 26. Oktbr. 1833 geboren, studierte Carlo Reymond in Turin, erlangte daselbst den Doktorgrad im Jahre 1857 und machte darauf seine erste wissenschaftliche Reise, nach Paris, wo er die Kliniken von Desmarres und J. Sichel besuchte. Im Jahre 1859 wirkte er als Militärarzt in dem Feldzug für die Unabhängigkeit Italiens. Darauf wurde er Assistent von Casimir Sperino an der eben zu Turin begründeten Augenklinik und blieb in dieser Stellung, in welcher er die klassische Arbeit über Paracentese gemeinsam mit Sperino vollendete, volle 14 Jahre; machte aber 1865 seine zweite wissenschaftliche Reise, nach Utrecht zu Donders, die für sein zukünftiges Arbeitsfeld entscheidend geworden ist. Als Sperino 1873 in den Ruhestand trat, wurde Reymond erst sein Stellvertreter, dann 1876 sein Nachfolger und ordentlicher Professor und hat sein Amt mit der größten Aufopferung bis zu seinem Tode verwaltet.



Carlo Reymond.

Durch seine Tätigkeit und die Kraft seiner Persönlichkeit hat er die Augenklinik zu Turin stetig gehoben an Krankenzahl und wissenschaftlichen Einrichtungen. Sicherer und eleganter Operateur, war er der erste, der das antiseptische Verfahren in Italien eingeführt hat. Ebenso hat er in seinem Vaterlande die richtigen Lehren über die Refraktionsfehler zuerst

verbreitet. Wenige sind, wie er, dem Ideal-Typus eines Universitäts-Professors so nahe gekommen. Außer Turin besitzen noch 14 Universitäten Italiens Lehrstühle für Augenheilkunde; 8 davon sind mit seinen Schülern besetzt. Seine Arbeiten sind in 2 Prachtbänden gesammelt, seine Leistungen von Albertotti kritisch gewürdigt.

Als Mensch war Reymond der Liebe und Achtung wert, die ihm von allen, Einheimischen wie Fremden, entgegengebracht wurde. Es war ihm gegeben, durch eine seltne Mischung von Würde und Vertraulichkeit jeden zu bezaubern, der in seine Nähe kam.

Sein Andenken bleibt unvergessen. J. Hirschberg.

Dr. Paul Chibret.

Am 25. Juli 1911 starb zu Clermond-Ferrand, hochbetagt und tiefbetrauert, Dr. Paul Chibret, einer der ausgezeichnetsten französischen Fachgenossen.

Bewunderungswürdig war der Ideen-Reichtum und die wissenschaftliche Tätigkeit, die Chibret trotz seines schwächlichen Körpers und ernster Krankheiten in seiner kleinen Provinzial-Stadt von etwa 50000 Einwohnern, die keine Universität, sondern nur eine Medizin-Schule und eine Fakultät für Naturwissenschaften besitzt, während seines langen Lebens unermüdlich entfaltet hat. Er war ein echter Franzose und stolz darauf, besonders auch auf den keltischen Einschlag; aber ein echter Deutscher kam vortrefflich mit ihm aus. Seine Landsleute sind ihm, und mit vollem Recht, besonders dankbar für den tätigen Anteil, den er an der Gründung der französischen ophthalmologischen Gesellschaft genommen. Im Jahre 1882 ist dieselbe zum ersten Male zusammengetreten. Am ersten Tage ihrer Versammlung im Jahre 1906 unterbrach der Sitzungs-Präsident (es war ein Deutscher,) die Verhandlung, als der von längerer Krankheit glücklich genesene Chibret den Saal betrat, und begrüßte ihn herzlich unter allgemeiner Zustimmung.

Ich gebe in folgendem die Liste seiner Arbeiten, die in den Nekrologen seiner Landsleute fehlt, und die als Zoll der Freundschaft zu dem Verstorbenen betrachtet werden möge. 1) 1872, Histoire d'une rétinite, obs. par un médecin sur lui même. Journ. d'opht. I, 288—296 und 349—357. 2) 1875, Rétin. exud. syph. Recueil d'opht., 246—248.

3) 1877, Contrib. à l'histoire du glaucôme. Annal. d'Ocul. Bd. 80, S. 128. 4) 1881, De la suppression des collyres liquides. Archives d'opht. franç. Mai—Juni. 5) Nouveau traitement de la kératite à hypopyon. Congrès internat. d'opht., compte rendu, Milan 1880/1, VI, S. 31. 6) 1882, Déterm. quant. de la myopie par la Keratoscopie (fantascopie rétinienne). Annal. d'Ocul., Bd. 88, S. 238. 7) Sphinkterektomie. Arch. d'Opht., S. 494. 8) Stricturotomie. Recueil d'Opht., S. 321. 9) 1883, Traumatisme des deux yeux par une balle de pistolet. Révue gén. d'Opht. 1882, I, 517. 10) Syndectomie dans la kératite postuleuse. Revue clinique d'Opht., Bordeaux, 1882, III, 235. 11) 1884, Technique de l'operation de la cataracte. Arch. d'Opht., S. 248, 444. 12) Hémeralopie congénitale. Ebendas., S. 79. 13) Sphincterectomie ... à l'opération de la cataracte. Recueil d'Opht., S. 77. 14) Jequirity. Soc. fr. d'opht., S. 35. 15) 1885, Transplantation de l'oeil du lapin à l'homme. Révue gén. d'opht., S. 193, 385. 16) De l'infection de l'oeil. Arch. d'opht. V, 246. 17) Le Sublimé en opht. Ebendas., S. 176. 18) De la sensib. de l'iris au point de vue opérat. Ebendas. 19) Chromatoscope. Ebendas., S. 181. 20) Pince à double fixation. Ebendas. 21) 1886, Les indicat. de l'iridect. dans l'op. de la cataracte. Arch. d'opht. VI, 355. 22) Lois des déform. astigmat. de la cornée, conséc. à l'opér. de la cataracte. Ann. d'Ocul., Bd. 95, S. 209. 23) Les collyres permanents. Ebendas., S. 222 und Bull. de la Soc. fr. IV, 165. 24) Phare ophtalm. Ebendas., S. 235. 25) Skiaskopie. Arch. d'opht. VI, 146. 26) 1887, Chromatophore. Revue géner. d'Opht., S. 49. 27) La notation de l'astigmatisme. Arch. d'opht. VII, 421. 28) 1888, Cyanure de mercure, oxycyanure de m. et sublimé. Comptes rendus CVII, S. 119. 29) Bactériologie pour l'antisepsie oculaire. Ber. d. VII. internat. Kongresses zu Heidelberg, S. 385. 30) Infection secondaire après l'op. de la cat. Révue gén. d'opht., S. 1. 31) 1889, Affect. synalgiques de l'oeil (kérat. et irites), massage. Arch. d'opht., S. 426 und 1890, S. 148. 32) Prescription chiffrée des lunettes. Ebendas., S. 262. 33) Du curage antiseptique de l'oeil dans la panophtalmie. Révue gén. d'opht., S. 199. 34) Antipyrine dans l'énucl. Recueil d'opht, S. 27. 35) 1890, Astigm. selon et contre la règle. Arch. d'opht, 357. 36) 1891, Skiaskopie. Festschrift für Helmholtz, S. 45. 37) Autoplastie conj. à la cure du pterygium. Arch. d'opht. XI, 528. 38) La teinture du jode dans les ulc. infect. de la cornée. Recueil d'opht., S. 513. 39) Astigm. cornéen et total. Révue gén. d'opht., S. 289. 40) Repartition géographique du trachome, immunité rélative de la race celtique. Ann. d'ocul., Bd. 105, S. 22. 41) Ablation de la glande lacr. Révue gén. d'opht., S. 3. 42) 1892, Antisepsie du l'oeil (cyanure). Arch. d'opht. XII, 433. 43) De l'immunité de la race vis-à-vis du trachome. Verh. des X. intern. med. Kongr. zu Berlin, IV, 2, S. 23. 44) Parésie double de l'acomm. (avec Augiéras). Révue gén. d'opht., S. 399. 45) Traitement de l'ophtalmitis par le curage. Ann. d'ocul., Bd. 107,

S. 432. 46) 1893, Syph. ocul. Ann. d'ocul., Bd. 110, S. 8. 47) Catarrhe printannier consid. comme une forme attenuée du trachome. Révue gén. d'opht., S. 97. 48) Colobome symmétrique des deux cristallins. Ebendas., S. 481. 49) 1894, Hg et K. j. dans la syphil. ocul. et cérebr. Tr. of the VII. intern. ophth. congress, Edinburgh, S. 156. 50) Un cas de correct. astigmatique du cristallin. Arch. d'opht. XIV, 275. 51) 1895, Le salicylate dans le goître exopht. Révue gén. d'opht., S. 1. 52) 1897, La ponction scléro cyclo-irienne dans le traitement du glaucome. Ann. d'ocul. Bd. 98, S. 198. 53) Le lavage de la chambre post. après l'op. de la cataracte. Arch. d'opht., XVII, S. 515 und XII. internat. Kongreß, Sekt. XI, S. 320.

J. Hirschberg.

I. Über Fieber bei Augen-Entzündungen.

Von Prof. Dr. G. Abelsdorff in Berlin.

Die gleichlautende Arbeit Geh.-Rat Hirschberg's im Juliheft dieses Centralblattes füllt in willkommener Weise eine Lücke aus. Daß Augen-Erkrankungen im allgemeinen kein Fieber erzengen, ist in ärztlichen Kreisen nicht genügend bekannt. Ich hatte vor kurzem große Mühe, einen bekannten inneren Kliniker zu überzeugen, daß ein an beiderseitiger Iritis leidender junger Mann nicht eine sich täglich wiederholende Temperatur-Steigerung durch die Iritis haben könnte. In der Tat war einige Monate später die Diagnose einer beginnenden Lungen-Tuberkulose gesichert.

Wenn Geh.-Rat Hirschberg die große Seltenheit des Fiebers bei Augen-Entzündungen hervorhebt, so möchte ich ergänzend eine Erkrankung erwähnen, die in den von ihm veröffentlichten Beobachtungen nicht vertreten ist: die Diphtherie der Bindehaut. Ich spreche nicht von jener schweren, jetzt äußerst seltenen Form, die A. v. Graefe seiner klassischen Schilderung zugrunde gelegt hat, sondern von der unter dem Bilde der Conjunctivitis membranacea verlaufenden Erkrankung. Ich verfüge zwar noch nicht über eine größere Reihe von Temperatur-Messungen, habe aber zufällig im letzten Halbjahre bei drei Kindern mit Conjunctivitis membranacea die Temperatur — allerdings nur einmal während der Sprechstunde — gemessen. Die Bindehaut des Ober- und Unterlids war mit einer leicht abhebbaren Membran bedeckt, im übrigen waren die entzündlichen Erscheinungen gering. Nase und Rachen frei. Während ein Fall normale Temperatur zeigte, war bei den beiden andren (einer hiervon nur einseitige Conjunctivitis) Fieber von 38,2° bis 38,4° vorhanden. Nur in diesen beiden Fällen konnten durch bakteriologische Untersuchung am städtischen hygienischen Untersuchungsamt in den Membranen Diphtheriebazillen nachgewiesen werden.

Ich bin weit entfernt, aus diesen vereinzelten Beobachtungen den Schluß zu ziehen, daß Fieber bei Conjunctivitis membranacea den diphtherischen Charakter derselben beweist. Ich möchte dieselbe nur als das seltene Beispiel einer Augen-Entzündung, die mit Fieber einhergehen kann, anführen und betonen, daß bei dieser Erkrankung das vom Augenarzt sonst wenig benutzte Thermometer eine häufigere Anwendung verdient.

[Aus der Universitäts-Augenklinik zu Tübingen. Vorst.: Prof. Dr. G. v. Schleich.]

II. Weitere Ergebnisse von Wägungen der in geschlossener Kapsel entfernten menschlichen Linse.

Von Dr. **Th. Clausnizer**, Assistent der Klinik.

Seit der Zusammenstellung der Wägungs-Ergebnisse von 28 in geschlossener Kapsel extrahierter Linsen durch GRUNERT[1] aus dem Jahre 1900 sind ähnliche Untersuchungen nicht angestellt oder deren Resultate wenigstens nicht bekannt gegeben worden. Gerade in den nächstfolgenden Jahren wurde an der hiesigen Universitäts-Augenklinik die Extraktion der Katarakt in geschlossener Kapsel bei geeigneten Fällen des öfteren ausgeführt und eine stattliche Anzahl gewonnener Linsen einer sorgfältigen Wägung in frischem Zustand unterzogen.[2] Als Fortsetzung und Ergänzung der GRUNERT'schen Arbeit habe ich auf Veranlassung von dem Vorstand der Klinik, Prof. Dr. v. SCHLEICH diese Fälle zusammengestellt und nach ähnlichen Gesichtspunkten geordnet, wie dies von GRUNERT geschehen ist.

Ein umfangreiches Material beleuchtet die Gewichtsverhältnisse der verschiedenen Stadien des Alters-Stars, aber auch die wenigen Fälle von kongenitaler Katarakt, die zur Extraktion in geschlossener Kapsel kamen, sind mitgeteilt, ohne daß natürlich das Resultat dieser wenigen Untersuchungen Anspruch auf allgemeingültige Bedeutung machen würde. Dagegen scheint mir das Ergebnis der Gewichtsbestimmung etlicher durchsichtiger Linsen, die aus verschiedenen Ursachen einer Wägung zugänglich wurden, bemerkenswart genug, um hier angeführt zu werden.

Die Gesamtzahl dieser in unverletzter Kapsel gewonnenen Linsen be-

[1] K. GRUNERT, Das Gewicht der in geschlossener Kapsel extrahierten menschlichen Linse. Centralbl. f. Augenheilk. 1900. S. 161.

[2] Vgl. die Inaug.-Dissert. von KRAYL, Über die Extraktion des grauen Stars in der Kapsel. Tübingen, 1900.

läuft sich auf 86, von denen sofort nach der Entbindung 66 gewogen, bei einem großen Teil auch deren größte Breite und Dicke gemessen wurde.

Wenn ich das von GRUNERT gesammelte Material mit einbeziehe, so steht mir für die Berechnung einiger Durchschnittswerte eine Gesamtzahl von 94 in geschlossener Kapsel entfernter, gewogener Linsen zur Verfügung. Ich folge der von GRUNERT gegebenen Anordnung und füge in seine Tabelle (die alte Numerierung der GRUNERT'schen Fälle ist in Klammer aufgeführt) die von mir gesammelten Fälle ein.

Nr.	Name	Geschlecht	Alter	Sehschärfe vor der Operation	Gewicht der Linse in Grammen	Refraktion	Breite und Dicke in Millimeter
			I. Unkomplizierter Star.				
			a) unreif:				
1 (1)	Br.	m.	79	Fgr. $^1/_4$ m	0,292	E	
2 (2)	Jr.	m.	59	Fgr. 2 m	0,249	M	
3 (3)	Ha.	w.	60	Fgr. $^3/_4$ m	0,200	M	
4	Eb.	m.	65	Fgr. $1^1/_2$ m	0,210	M	8,5:2,5
5	Eb.	m.	65	Fgr. $^1/_2$ m	0,263	M	8,5:3,5
6	Ka.	w.	65	Fgr. 1 m	0,211	E	9,3:4,4
			b) reif:				
7 (4)	Gö.	w.	74	HB[1]	0,221	H	
8 (5)	Pö.	m.	67	HB	0,149	E	
9 (6)	La.	w.	74	L[2]	0,149	E	
10 (7)	Schr.	m.	78	L	0,221	E	
11 (8)	Ren.	m.	65	HB	0,264	E	
12 (9)	Be.	w.	63	HB	0,181	E	
13 (10)	Thö.	m.	65	L	0,215	E	
14 (11)	Hai.	m.	78	L	0,317	E	
15	Bö.	m.	76	Fgr. i. d. N.	0,204	E	8,9:3,7
16	Ha.	m.	70	HB	0,274	E	8,6:3,8
17	Al.	w.	61	L	0,195	E	
18	Mai.	m.	78	HB	0,252	E	8,0:5,5
19	Mu.	m.	52	HB	0,282	H	8,0:5,7
20	Gru.	m.	57		0,215	E	8,8:5,5
21	Hu.	w.	65	HB	0,178	H	9,6:4,0
22	Huo.	m.	62	Fgr. i. d. N.	0,195	E	
			c) überreif:				
23 (12)	Sp.	m.	78	HB	0,093	E	
24	Be.	m.	62	L	0,205	E	7,9:3,9
25	Eh.	m.	61	L	0,209	E	8,5:4,4

[1] HB = Handbewegungen.
[2] L = Lichtschein und Projektion gut.

Nr.	Name	Geschlecht	Alter	Sehschärfe vor der Operation	Gewicht der Linse in Grammen	Refraktion	Breite und Dicke in Millimeter
				II. Komplizierter Star.			
				a) unreif:			
26 (13)	Lt.	w.	50	Fgr. 1/4 m	0,148	E	
27 (14)	Fr.	m.	58	Fgr. 1 3/4 m	0,280	E	
28 (15)	Kr.	w.	81	Fgr. 1 1/2 m	0,200	E	
29 (16)	We.	w.	56	Fgr. 1 m	0,258	H	
30 (17)	Bi.	m.	54	Fgr. 1 m	0,245	H	
31 (18)	Frü.	w.	64	Fgr. 1/2 m	0,255	E	
32 (19)	H.	w.	58	Fgr. 1 m	0,259	M	
33	Fi.	w.	60	Fgr. 1—2 m	0,165	M	8,8:4,2
34	Fi.	w.	60	Fgr. 1/2 m	0,188	M	7,9:3,5
35	Ga.	w.	53	Fgr. 1 m	0,180	H	8,5:3,8
36	Epp.	m.	58	Fgr. 1 m	0,240	H	
37	Do.	m.	54	Fgr. 3 m	0,263	E	8,5:5,2
38	Hu.	m.	67	Fgr. 1 m	0,175	E	8,0:4,3
39	Schä.	w.	56	Fgr. 4—5 m	0,251	E	8,0:5,6
40	Sey.	w.	74	Fgr. 1 1/2 m	0,277	M	9,3:3,4
41	Ba.	w.	72	Fgr. 1 m	0,278	M	9,6:5,0
42	Ba.	w.	72	Fgr. 1 m	0,264	M	9,4:5,5
43	Kr.	w.	66	Fgr. 1 1/2 m	0,195	M	
44	Ut.	w.	63	Fgr. 3/4 m	0,250	M	9,4:5,0
45	Di.	m.	68	Fgr. 1/4 m	0,232	M	9,5:4,9
46	Dr.	w.	64	Fgr. 1/2 m	0,290	?	9,1:3,6
47	Hi.	w.	60	Fgr. 2 1/2 m	0,251	M	8,5:2,7
48	Da.	m.	48	Fgr. 1/2 m	0,320	E	
49	Ki.	w.	53	Fgr. 1 m	0,185	E	8,5:4,0
				b) reif:			
50 (20)	Fr.	m.	58	HB	0,266	E	
51 (21)	Weh.	w.	56	HB	0,195	H	
52	Schn.	m.	66	Fgr. i. d. N.	0,179	E	8,6:4,2
53	He.	m.	26	Fgr. i. d. N.	0,156	E	
54	Al.	m.	62	Fgr. i. d. N.	0,167	M	
55	Wi.	w.	31	L	0,195	?	8,2:5,9
56	Wil.	m.	35	HB	0,190	E	8,0:4,0
57	Ma.	m.	65	Fgr. 1 m	0,193	E	9,0:3,5
58	Schä.	w.	56	Fgr. i. d. N.	0,245	E	8,7:5,0
59	Eh.	w.	58	Fgr. 3/4 m	0,252	E	9,1:5,0
60	Ro.	w.	49	L	0,259	M	8,7:4,0
61	Pfl.	m.	61	L	0,175	E	8,2:4,8
62	Hu.	w.	21	L	0,170	?	8,0:5,5
63	Pfe.	w.	47	Fgr. i. d. N.	0,212	E	9,4:4,8
64	Sch.	m.	68	L	0,219	E	8,0:3,2
65	Z.	w.	63	HB	0,291	E	9,3:6,4
66	Ha.	w.	62	HB	0,218	E	9,0:4,0
67	B.	w.	58	Fgr. i. d. N.	0,200	E	8,5:5,4
68	Ham.	m.	63	Fgr. i. d. N.	0,248	M	8,4:3,6
69	De.	m.	64	L	0,185	E	8,9:4,4

Nr.	Name	Geschlecht	Alter	Sehschärfe vor der Operation	Gewicht der Linse in Grammen	Refraktion	Breite und Dicke in Millimeter
			III. Linsenluxation				
			a) der durchsichtigen Linse:				
70 (22)	Ma.	m.	50		0,168	E	
71 (23)	Bo.	w.	52		0,204	E	
72 (24)	Kr.	m.	64		0,164	E	
73 (25)	Hö.	m.	36		0,191	E	
74	Hau.	m.	73	L	0,285	E	
75	Kl.	m.	60	Fgr. 2 m	0,237	E	8,9:4,8
76	Sie.	m.	37	$^5/_{50}-^5/_{30}$	0,251	E	9,0:5,7
77	Ra.	m.	58	HB	0,275	M	9,9:4,6
78	He.	m.	56	$^5/_{30}$	0,231	E	8,7:5,4
			b) der getrübten Linse:				
79 (26)	Ab.	w.	65		0,190	E	
80 (27)	Schn.	m.	60		0,157	H	
81 (28)	Str.	m.	71		0,247	E	
82	Br.	m.	45	Fgr. 2 m	0,093	?	7,5:5,2
83	Dr.	m.	50		0,250	?	
84	Scho.	w.	13	Fgr. 3 m	0,225	M	
85	Stu.	m.	7		0,055	?	
86	Stu.	m.	7		0,089	?	
87	Wi.	m.	66	Fgr. 1 m	0,184	E	
88	Sch.	w.	50	HB	0,223	E	
89	Kr.	m.	64	Fgr. 1 m	0,165	E	
90	Rai.	m.	72	Fgr. 3 m	0,178	E	8,5:5,0
91	Sch.	w.	73	L	0,195	E	8,4:5,0

Bei den unter Rubrik II aufgeführten komplizierten Staren 36, 38, 53, 54, 55 und 57 besteht nebenher eine Luxation bzw. eine Subluxation der Linse.

Nr.	Name	Geschlecht	Alter	Sehschärfe vor der Operation	Gewicht der Linse in Grammen	Refraktion	Breite und Dicke in Millimeter
			IV. Durchsichtige Linsen.				
92	Gi.	w.	72	HB	0,195	?	8,8:4,3
93	Se.	m.	64	L unsicher	0,239	E	9,0:4,0
94	Gr.	m.	69		0,278	H	

Unter Rubrik IV führe ich 3 Fälle von durchsichtiger Linse an, bei welchen eine Gewichtsbestimmung durch besondere Verhältnisse ermöglicht wurde. Bei Nr. 92 handelt es sich um eine bei einer Glaukom-Iridektomie in der Kapsel entbundene Linse. In den beiden folgenden Fällen war die Linse spontan (bei 93 infolge von Ruptur des Augapfels, bei 94 nach Perforation der Kornea bei Ulcus serpens) ausgetreten.

Grunert's Anmerkungen zu seiner Tabelle betreffs der Beziehungen der Sehschärfe des Auges vor der Operation zum Reifegrad der Katarakt und bezüglich der Refraktion des später aphakischen Auges haben auch hier ihre Gültigkeit.

Was die verschiedenen Starformen betrifft, so findet sich neben einer juvenilen luxierten Katarakt (82) angeborener Star mit Luxation der Linse dreimal vor (84, 85, 86). Zu dem alten Fall (2) einer Cataracta zonularis gesellt sich mit Nr. 45 ein zweiter, zu dem ebenfalls erst später Altersstar hinzugetreten ist. Bei Fall 66 wurde eine Cataracta Morgagni diagnostiziert. Von Komplikationen bei seniler Katarakt werden beinahe ausschließlich Erkrankungen der Iris und des Uvealtractus beobachtet. Bei den getrübten luxierten Linsen haben wir in der großen Mehrzahl der Fälle Folgezustände von Verletzungen, teilweise frischeren Datums, teilweise Jahre zurückliegend (bis zu 15 Jahren in Nr. 57) vor uns. Bei den Fällen von aus der normalen Lage verschobenen oder vollständig luxierten Linsen wird fast ohne Ausnahme ein am selben Tag oder ganz kurz vorher erfolgtes Trauma als Ursache für die Luxation oder Subluxation der Linse angegeben.

Ich stelle in Kürze die gewonnenen Resultate zusammen.

Das Überwiegen der Linsen männlicher Individuen (57,4%) ist durch die relativ häufigen, durch Trauma bedingten Luxationen der Linse bedingt.

Das Durchschnittsalter der Patienten ist wesentlich niederer als bei Grunert. Es beträgt nur 58,8 Jahre. Ich finde den Grund hierfür in der großen Zahl von Patienten unter 50 Jahren (zusammen 16, davon nur 2 aus dem alten Material), worunter allein 6 Patienten in jugendlichem Alter mit traumatischer Linsenluxation sich finden. Ferner gehören hierher die oben erwähnten 3 Fälle von kongenitaler luxierter Katarakt. Das Durchschnittsgewicht aller 94 in geschlossener Kapsel entfernter Linsen beträgt 0,216 g.

Ein außerordentlich niedriges Gewicht, das niedrigste unter den 94 Linsen, weist die luxierte kongenitale Katarakt eines 7jährigen Knaben mit 0,055 g auf (85), während das Höchstgewicht die unreife komplizierte Katarakt von Nr. 48 mit 0,230 g erreicht.

Von Interesse ist das Gewichtsverhältnis des unreifen zum reifen Star.

Der aus der Berechnung der unkomplizierten Stare gewonnene Durchschnittswert für die unreife Katarakt (6 Fälle) steht mit 0,237 g dem Durchschnittsgewicht der reifen Katarakt (16 Fälle) mit 0,216 g gegenüber.

Unreife komplizierte Katarakt (24 Fälle) wiegt im Durchschnitt 0,235 g und ist bedeutend schwerer als reife Katarakt (20 Fälle) mit dem Durchschnittsgewicht von 0,211 g.

Aus der Summe der unkomplizierten und komplizierten Fälle (22:44) berechnet sich das durchschnittliche Gewicht der unreifen Katarakt (30 Linsen) mit 0,236 g im Gegensatz zur reifen Katarakt (36 Linsen)

mit 0,213 g. 19 getrübte luxierte Linsen ergeben ein mittleres Gewicht von 0,183 g, dagegen finde ich einen wesentlich höheren Wert als GRUNERT für das Durchschnittsgewicht der klaren luxierten Linse (9 Fälle + Nr. 92, 93 und 94), das 0,227 g beträgt.

Berechnen wir endlich das mittlere Gewicht der Linsen für die verschiedenen Refraktions-Zustände des Auges, so steht das Durchschnittsgewicht aus 19 Myopiefällen mit 0,234 g obenan. Das durchschnittliche Gewicht der 10 aus hyperopen Augen gewonnenen Linsen beträgt 0,218 g und das aus 56 Emmetropen entstammenden Linsen berechnete Durchschnittsgewicht 0,216 g. Unter den Emmetropen befindet sich Fall 23 mit der geschrumpften Linse (alte Tabelle 12), die den Durchschnittswert dieser Linsen empfindlich beeinflußt.

Die durch Messung erhaltenen Werte der größten Breite und der Dicke von 50 Linsen sind ebenfalls mitgeteilt. Das Durchschnittsmaß der Breite im Äquator habe ich nach den in den Aufzeichnungen enthaltenen Notizen auf 8,69 mm berechnet. Die Linsendicke beträgt im Durchschnitt 4,58 mm. Der für die Breite der Linse gewonnene Wert ist im Vergleich mit den VIERORDT'schen[1] Angaben verhältnismäßig klein, dagegen der Durchschnittswert der Linsendicke auffallend groß. Vielleicht findet diese Erscheinung ihre Erklärung in einer durch die Linsentrübung (es handelt sich bei den 50 gemessenen Linsen größtenteils um senile Katarakt) bedingten Gestaltsveränderung der Linse oder in dem Umstand, daß von uns die Linsen nicht in ihrer normalen Lage im Auge gemessen wurden.

Unser Büchertisch.

Neue Bücher.

1. An international System of ophthalmic Practice[2] edited by Walter L. Pyle, A. M., M. D. Philadelphia. Pathology and bacteriology by E. Treacher Collins, F. R. C. S., Surgeon to the R. London Ophth. Hospital etc., and M. Stephen Mayou, F. R. C. S., Surgeon and Pathologist to the Central London Ophth. Hosp. etc. With three colored Plates and 237 Figures in the Text. Philadelphia, P. Blakiston's Son & C., 1911.

„In Lehrbüchern der Augenheilkunde ist es üblich, die Leiden jedes anatomischen Teiles besonders zu behandeln. Da aber die Krankheiten häufig nicht durch anatomische Grenzen abgeteilt werden, so folgt daraus viel Übereinandergreifen.

Es ist möglich, eine vollständige Beschreibung der verschiedenen Krank-

---

[1] VIERORDT, Anatomische, physiologische und physikalische Daten und Tabellen, 3. Aufl., 1906.

[2] Angekündigt werden: Darier, Ophth. Therapeutics. Translated by Sydney Stephenson. A. Knapp, Medical Ophthalmology. Beard, Ophthalmic Diagnosis. Holmes, Affections of the Orbit and accessory Cavities. Pyle, Examination and Refraction of the Eye. Ophthalmic Surgery, der letzte Band der Reihe.

heiten zu geben durch Einteilung in die verschiedenen Prozesse, welche in der Geschichte des Lebens der Organismen und der Organe vorkommen. Das Leben der Organismen besteht in einem Prozeß der Entwicklung, bis zur Reife; danach kommt schließlich die Rückbildung oder Entartung."

Das 1. Kapitel handelt von den Störungen der Entwicklung, das 2. von der Neubildung, das 3. von den Störungen in der Flüssigkeits-Strömung und ihren Gefäßen, das 4. von den Verletzungen, das 5. von der Entzündung, das 6. von den parasitischen Augenleiden, das 7. von den Entartungen.

Wer die Lehrbücher der Augenheilkunde aus der ersten Hälfte des vorigen Jahrhunderts durchsieht, findet eine Reihe von Versuchen[1], ein natürliches System der Augenkrankheiten zu finden oder denselben näher zu kommen, bis dann schließlich wieder die anatomische Einteilung triumphiert, wie sie schon 900 Jahre zuvor in dem ältesten vollständigen Lehrbuch der Augenheilkunde, das bis auf unsre Tage gekommen, dem des ʿAlī b. ʿĪsā, streng durchgeführt gewesen. Immerhin ist dieser neue Versuch einer systematischen Einteilung, nach dem heutigen Zustand der Wissenschaft, sehr interessant, zumal niemand dieses Werk anders, als zur Ergänzung eines praktischen Lehrbuches der Augenheilkunde, benutzen wird. Solche Abhandlungen, wie über intraokulare Blutungen im allgemeinen (S. 185 bis 192), sind außerordentlich lehrreich, da sie heutzutage, im Gegensatz zur ersten Hälfte des vorigen Jahrhunderts, nur sehr selten geschrieben werden.

Autoren-Namen werden nicht genannt und Literatur-Übersichten nicht gegeben. Die Darstellung ist kurz und klar, wie bei den bedeutsamen Vorarbeiten, welche die Verff. für dieses Gebiet schon geliefert, zu erwarten war.

2. A Pocket Atlas and textbook of the fundus oculi with note and drawing book. Text by G. Lindsay Johnson, M. A., M. D., F. R. C. S.... with drawings from live by Arthur W. Head, F. Z. S.... London, Allard and Son, 1911. (205 S., 27 Tafeln mit 54 farbigen Figuren.)

Der Verf. des wunderbaren Werkes „Contributions to the comparative anatomy of the mammalian eye, chiefly based on ophthalmoscopic examination", London 1901, gibt hier seinen Sprach-Genossen ein treffliches, kleines, praktisches Büchlein, das in den verschiedenen Kapiteln den Augenspiegel beschreibt, die Anatomie der Aderhaut, des Strahlenkörpers, der Netzhaut, die ophthalmoskopische Erscheinung des normalen Augengrundes, den Sehnerven, nebst seinen angeborenen Eigentümlichkeiten, das Glaukom, die Krankheiten des Sehnerven, die der Netzhaut, des Glaskörpers, der Aderhaut. In einem Anhang werden u. a. Wassermann's, Pirquet's, Calmette's Proben, der opsonische Index und Ehrlich's Specificum kurz angedeutet.

Die Abbildungen sind gut und ziemlich vollständig. Wir sehen den Augengrund eines schwarzhaarigen, olivenfarbigen, spanischen Mädchens und eines Congo-Negerknaben, die diabetische Lipaemia. Wir vermissen allerdings die diabetische Netzhaut-Entzündung und Gliom sowie Aderhaut-Sarkom.

Ein Notizbuch zur Zeichnung der eignen Fälle des Lesers ist beigegeben. Das ist ein guter Gedanke. Ich habe stets meinen Schülern gesagt, der lehrreichste ophthalmoskopische Atlas ist für Jeden sein selbstgefertigter. Aber einen Satz, das möge mir der Herr Verf. verzeihen, kann ich nicht billigen: „A finished colored picture, suitable for publication, can be made direct by any competent ophthalmic artist from a scetch of this de-

[1] Vgl. die binnen kurzem erscheinenden „Augenärzte Deutschlands 1800—1850" im Graefe-Saemisch, XV.

scription". Die Literatur, namentlich die des englischen Sprachgebietes, enthält ja schon genug mittelmäßige Augenspiegelbilder, die von malerischen Talenten ohne augenärztliche Bildung angefertigt worden sind. Augenspiegelbilder zur Veröffentlichung sollten von Augenärzten, die richtig und genau beobachten, nach der Natur gezeichnet werden; das Zeichnen müssen sie erlernen: wer es nicht erlernen kann, — muß seine Versuche für sich behalten, oder sie eben nur als Skizzen, nicht als Bilder, geben. Die Photographie wird ja vielleicht hierbei eine immer größere Wichtigkeit erlangen.

3. Photography in colours. A text book for amateurs with a chapter of kinematography in the colours of nature, by George Lindsay Johnson, M. A., M. D., B. S., F. R. C. S., London 1911.

Auch wer nicht dieser Kunst beflissen, wird den klaren, durch zahlreiche Abbildungen erläuterten, mit schönen Chromos geschmückten Erörterungen des Verf.'s mit Vergnügen folgen.

4. Die Theorie der modernen optischen Instrumente. Ein Hilfs- und Übungsbuch für Physiker und Konstrukteure optischer Werkstätten sowie für Ingenieure des Heeres und der Marine, von Dr. Alexander Gleichen, Regierungsrat. Mit 260 Figuren und 109 gelösten Aufgaben. Stuttgart, Ferd. Enke, 1911. (332 S.)

Der Verf., der den Fachgenossen schon durch seine Einführung in die medizinische Optik, Leipzig 1904, (dieses Centralbl. 1905, S. 17,) durch seine neue Theorie der Schattenprobe oder Skiaskopie, (Zeitschrift f. Augenheilk. XII, 1, 1905,) sowie durch seinen Leitfaden der praktischen Optik, Leipzig 1906, (dieses Centralbl. 1906, S. 337) gut bekannt ist, hat in diesem Werk sich die Aufgabe gestellt, von den bemerkenswerten Neukonstruktionen, welche das letzte Jahrzehnt gezeitigt, eine zusammenhängende Darstellung geliefert. Um auch dem Nichtfachmann das Eindringen in die Materie zu erleichtern, hat er, namentlich mit Rücksicht auf den von Gullstrand vertieften Dioptrie-Begriff, einen allgemeinen Teil, die Darstellung der Bild-Erzeugung auf elementar geometrisch-optischer Grundlage, vorausgeschickt. Der Augenarzt ist auf dem Titel nicht genannt unter denjenigen, für die das Buch eigentlich bestimmt ist. Aber welcher wissenschaftliche Augenarzt ist nicht einmal in seinem Leben als Konstrukteur optischer Werkzeuge aufgetreten?

5. Die Pupillen Störungen bei Geistes- und Nerven-Krankheiten, Physiologie und Pathologie der Iris-Bewegung, von Prof. Oswald Bumke, I. Ass. an der Psychiatrischen und Nervenklinik in Freiburg i. Br. Mit 2 Abbildungen im Text. Zweite vollständig umgearbeitete Auflage. Jena, Gustav Fischer, 1911.

Sowohl die allgemeine Erörterung der Pupillen-Bewegung und ihrer Störung sowie auch ihre Darstellung auf dem speziellen Gebiet der Geistes- und Nervenkrankheiten, die so regelmäßig auch der Beurteilung des Augenarztes unterbreitet werden, machen das Werk interessant und lesenswert für die Fachgenossen. Ein Literatur-Nachweis von 1014 Nummern, nach alphabetischer Ordnung der Verfasser-Namen, bis zum Oktober 1910 reichend, erhöht seine Brauchbarkeit.

6. Festschrift zur 40jährigen Stiftungsfeier des Deutschen Hospitals zu New York, U. Y. 1909.

Das vortrefflich ausgestattete Werk (von 539 S.) enthält aus den Augen-Abteilungen: 1. Mitteilungen aus der Augen-Abteilung des Deutschen Ho-

spitals in der Stadt New York von R. Denig. 2. Über künstliche Reifung des Stars von Dr. d'Oench. 3. Über Methylalkohol-Amblyopie von Dr. E. Grüning. 4. Ein Fall von Thrombose des Sinus cavernosus von Dr. John Iqard Middleton.

*7. Über die epidemische gonorrhoische Augen-Entzündung Ägyptens und ihre Beziehungen zum Trachom, von Dr. M. Meyerhoff, Augenarzt in Kairo. Abdruck aus dem Klin. Jahrbuch XXIV, 1911.

8. Pseudo-isochromatische Tafeln. Nach dem Stilling'schen Prinzipe modifiziert von Ch. Oguchi, Tokio (Japan), 1911.

9. Gesichtsfeld-Schemata nach Prof. Dr. Groenouw in Breslau. 50 Blatt für 5 mm-Objekte. Wiesbaden, J. F. Bergmann, 1911.

10. (Volkswohlfahrt, Tafel 26, Säuglingsfürsorge.) F. Salzer, Augenkr., Blennorrhöe oder Augen-Entzündung der Neugeborenen.

Ein große Tafel mit Abbildung der frischen Entzündung des Eiter-Ausflusses zwischen den geschwollenen Augenlidern, sowie der Folgezustände. Zerstörung der Hornhaut mit Schrumpfung beider Augäpfel usw.

Die Tafel ist dazu bestimmt, die Angehörigen der erkrankten Kinder zur sofortigen Beschaffung ärztlicher Hilfe anzuregen. H.

Gesellschaftsberichte.

Bericht über die 36. Versammlung der Ophthalmologischen Gesellschaft, Heidelberg 1910. Red. durch A. Wagenmann. (Wiesbaden, J. F. Bergmann, 1911.) (Schluß.)

Vierte wissenschaftliche Sitzung vom 6. August 1910.

Vorsitzender Purtscher in Klagenfurt.

24. Über Gullstrand'sche Starbrillen, mit besonderer Berücksichtigung der Korrektion von postoperativem Astigmatismus, von M. v. Rohr in Jena.

Da eine sphärische Konvex-Linse von hoher Brechkraft für schiefe Bündel den Astigmatismus nicht korrigiert, wird von Zeiss jetzt ein asphärisches Glas nach Gullstrand's Ideen angefertigt, das eine wesentliche Verbesserung darstellt. Vortr. legt die physikalischen Verhältnisse eingehend dar und gibt Anweisungen für den korrekten Sitz der Gläser.

25. Zur Richtigstellung der in der Augenheilkunde gebrauchten Fremdwörter, von E. Landolt in Paris.

Vortr. beklagt die vielen in der Augenheilkunde unrichtig gebildeten und gebrauchten lateinischen und griechischen Ausdrücke. Er empfiehlt eine Läuterung durch einen ophthalmo-philologischen Areopag, der aus dem kompetentesten Manne, Geh. Rat Hirschberg, ferner Dr. Jarovides in Alexandria zu bilden wäre.

In der Diskussion bemerkt Wagenmann, daß nach der Geschäftordnung der Antrag erst auf die Tagesordnung der nächsten Sitzung gesetzt werden müsse, damit er verhandelt werden könne.

26. Zur Pathogenität des Xerosebacillus, von W. Stargardt in Kiel.

Nach den Untersuchungen des Vortr. ist es möglich, daß eine größere Zahl von Entzündungen nach Verletzungen und Operationen durch den früher für so harmlos gehaltenen Xerosebacillus bedingt sind.

In der Diskussion berichtet Gilbert über ähnliche Ergebnisse; Axenfeld weist darauf hin, daß es sich um abgeschwächte Diphtheriebazillen gehandelt haben könnte.

27. Über die Einschluß-Erkrankungen der menschlichen Bindehaut, von Wolfrum in Leipzig.

Die intracellulären Einschlüsse glichen in zehn anatomisch untersuchten Fällen von Augen-Eiterung der Neugeborenen völlig den bei Trachom gefundenen. Vortr. führt aus, daß die Einschluß-Erkrankung sich von der Ophthalmoblennorrhoea neonatorum unterscheide und zwar durch stärkere plasmacelluläre Infiltration, Fehlen von papillären Wucherungen usw. Dagegen ist nach dem pathologisch-anatomischen Bilde und Übertragungsversuchen Einschlußblennorrhoe und Trachom identisch.

28. Über die Ätiologie des Trachoms. (Mit Demonstrationen), von H. Herzog in Berlin.

Das pathologisch-anatomische Bild des Trachoms wird in ätiologischer Beziehung beherrscht von epithelialen und leukocytären Einflüssen, deren Natur kulturell, klinisch und experimentell als diejenige von Involutionsformen bakterieller Keime gramnegativer Diplokokken vom Vortr. festgestellt ist.[1] Diese Keime sind ausschließlich oder absolut vorherrschend Neisser'sche Gonokokken. Vortr. begründet seine Anschauungen eingehend.

In der Diskussion zu 27 und 28 wenden sich Krusius, Brückner, Uhthoff gegen die Vortragenden.

29. Über die diagnostische und prognostische Bedeutung der Lymphocytose bei Iridocyclitis traumatica von H. Gradle in Chicago.

Bei der Untersuchung sympathisierender Augen konnte auch Vortr. feststellen, daß es sich um eine lymphocytäre Infiltration handelt. Er beobachtete das Verhältnis zwischen polynukleären und mononukleären Leukocyten (Lymphocyten). Es fanden sich die Lymphocyten um 20—80% in Fällen von Gefahr der sympathisierenden Entzündung vermehrt, während bei perforierenden Verletzungen ohne diese Gefahr und bei Iridocystitis nicht tramatischen Ursprungs keine Änderung im Leukocytengehalte des Blutes nachweisbar war.

In der Diskussion berichten Wolfrum, Gilbert ähnliches; es sprechen Imre, Gutmann, Gradle sen.

30. Über die Regeneration der Hornhaut, von F. Salzer in München.

Aus Kaninchen-Versuchen schließt Vortr., daß es eine echte Regeneration der Hornhaut gibt. Am schwersten regeneriert sich die Descemet'sche Membran. Der Prozeß verläuft ohne jede Beteiligung von Blutgefäßen. Woher die Zellen, aus denen die jungen Hornhautfasern hervorgehen, stammen, ist noch nicht zu entscheiden.

In der Diskussion sprechen Gutmann, Löhlein, Clausen.

---

[1] Ob diese Misch-Sprache noch deutsch genannt zu werden verdient? H.

31. Untersuchungen über das Sehzentrum, von G. Lenz in Breslau.

Vortr. schließt, daß das Sehzentrum in dem umgrenzten Gebiete des Calcarina-Typus liege.

32. Versuche über Mydriatika und Miotika insbesondere für die Operation seniler Stare, von G. Stanculeanu und N. Rasvan in Bukarest.

1% Homatropinlösung ergab genügende Pupillen-Erweiterung für die Star-Operation. Die Erweiterung wird durch $^1/_{200}$ ölige Lösung von Eserin. salicyl. ausgeglichen.

33. Der neue Augenmagnet der Maschinenfabrik Örlikon bei Zürich, von O. Haab in Zürich.

Das Prinzip des neuen stärkeren, verbesserten Magneten ist das alte geblieben. —

Vorträge, die wegen Schluß der Sitzung nicht mehr gehalten werden konnten:

34. Über Hornhauttransplantationen, von W. Löhlein in Greifswald.

Siehe Referat des gleichen Artikels aus d. Arch. f. Augenheilk. 1910.

35. Über Pigmentzerstreuung auf der Iris, von Vossius in Gießen.

Mit stärkeren Vergrößerungen an der Czapski-Lupe sieht man nach Operationen an der Iris und Verletzungen mit Iris-Einrissen eine fast tintenschwarze Pigmentverstreuung auf der Irisvorderfläche. Das Pigment stammt vom retinalen Pigmentblatte der Iris. Auch bei intraokularen Eisensplittern mit Siderosis der Iris und nach Resorption von Blutungen in die Vorderkammer kann eine solche Bestäubung der Irisvorderfläche mit Pigmentpünktchen auftreten. Bei Siderosis bestehen sie aus Eisenrost, bei den Kammerblutungen aus Hämosiderin.

36. Über die Sichtbarkeit des blinden Fleckes, von A. Brückner in Königsberg.

Im Gebiete des blinden Fleckes kommen zwei antagonistische Momente in Betracht, ein die Sichtbarkeit förderndes — der Kontrast — und ein sie hinderndes, das der Lokal-Adaptation verwandt ist. Vielleicht handelt es sich auch um eine physiologische Irradiation der Erregung.

37. Sterilisation schneidender Instrumente im strömenden Dampfe, von E. Strohschein in Dresden.

Die Sterilisation in strömendem Dampfe ist eine ideale, sobald das Niederschlagen von Wasser auf den schneidenden Instrumenten vermieden wird. Dies ist durch Vorwärmen der Instrumente möglich. Vortr. gibt ein Verfahren, bzw. Apparat an.

Demonstrations-Sitzung vom 4. August 1910, nachmittags.

Vorsitzender Stock in Freiburg.

I. Purtscher in Klagenfurt: Noch unbekannte Befunde nach Schädeltrauma.

Aus zwei gleichen Beobachtungen schließt Vortr., daß es eine Form von Augengrunds-Veränderung nach schwerer Schädel-Verletzung gibt, die in einem

gewissen Stadium (3. Woche) im wesentlichen durch weiße Flecken ausgezeichnet ist, deren Entstehung dunkel, sicher nicht retinitischer Natur ist. Die Entstehung aus Hämorrhagien war sehr unwahrscheinlich. Vortr. denkt an die Möglichkeit, daß Liquor cerebrospinalis bis in die perivaskulären Lymphräume der Netzhaut vorgedrungen sein könne und dabei die Veränderungen setzte.

II. Wessely in Würzburg: 1. Zur Pathologie der wachsenden Linse. 2. Versuche mit Indol am Kaninchenauge.

An Massage-Staren bei neugeborenen Kaninchen zeigt Vortr. die Abhängigkeit des Wachstums von Augapfel und Orbita im Sinne einer Verkleinerung, bei Verkleinerung der Linse.

Indol (Abbau-Produkt des Eiweiß), das physiologisch im Körper zur Resorption gelangt, brachte, in minimaler Konzentration ins Auge injiziert, schwere Veränderungen am nervösen Apparat hervor.

III. Groenouw in Breslau: Gesichtsfeldschema mit eingezeichneten Farbengrenzen.

Das Schema bringt Farbengrenzen, wie das Hirschberg'sche, doch nach der Förster'schen Parallelkreis-Zeichnung.[1]

IV. Seefelder in Leipzig: Demonstration mikroskopischer Präparate: 1. Die elastischen Fasern der Hornhaut nach der Färbemethode von Held. 2. Frühstadium von Hydrophthalmus congenitus.

Durch das völlige Fehlen des Schlemm'schen Kanals weist der Fall auf die große Bedeutung kongenitaler Veränderungen der Kammerbucht bei der Entstehung des Hydrophthalmus congenitus hin.

V. F. Schieck in Göttingen: Eine bislang unbekannte Mißbildung des Auges.

Der hinteren Bulbuswandung saß eine große Knochenspange auf, die schalenartig in den mittleren Skleral-Lagen wurzelte. Auch fanden sich Einlagerungen von hyalinem und Faserknorpel in die Lederhaut. Die Mißbildung hängt wahrscheinlich mit einer Störung im Schlusse der Kiemenspalten zusammen.

VI. Salzer in München: Dauerheilung von konservierten Hornhautstückchen in der Hornhaut des Kaninchens.

Die konservierten Hornhautstückchen heilten in Taschenwänden leichter ein, als lebende Hornhautstücke, wegen des Wegfalls biochemischer Reaktion differenter Serum-Arten. Nach 17 Monaten waren die Lappen ganz eingeheilt und als solche nicht mehr kenntlich. Auch totale Keratoplastik, selbst ohne Iris-Anlagerung, gelang in ähnlicher Weise.

VII. Fritz Fraenkel jun. in Chemnitz: Demonstration eines binokularen Augenspiegels.

VIII. Lindner in Wien: Demonstration von Trachomkörperchen.

Durch das Studium seiner Schnitte glaubt Vortr. schließen zu müssen, daß es sich bei den Prowazek'schen Körperchen um Organismen handelt, und zwar um Entwicklungsstadien des Trachom-Erregers.

IX. E. Hertel in Straßburg: Demonstration der Fernrohrbrille.

Die Fernrohrbrille gibt durch Fernrohrwirkung den höchstgradig Kurz-

[1] Vgl. den Brief von Förster an Hirschberg, Centralbl f. A. 1883, S. 31.

sichtigen eine Zunahme der Sehschärfe unter Bildvergrößerung bei genügender Blickfeldausdehnung.

X. Stanculeanu in Bukarest (nach gemeinschaftlichen Untersuchungen mit Mihail in Bukarest): Über die pathologisch-anatomischen Befunde an der extrahierten vorderen Kapsel seniler Stare.

Demonstration von Präparaten, an denen die erheblichen histologischen Veränderungen sichtbar werden.

XI. V. Morax in Paris: Demonstration farbiger Diapositive (Autochrome). Fälle von Mykosen des Augenapparates.

1. Primäre Sporotrichose der Bindehaut.
2. Sporotrichose der Orbita als erste Manifestation.
3. Mykose der Hornhaut, durch Verticillium glaucum verursacht.

XII. Vossius in Gießen: Demonstration eines mikroskopischen Präparates von einem Augapfel mit Iridocyklochoriodialyse.

Der Fall ist von besondrem Interesse durch die umfangreiche Abreißung der Iris mitsamt dem Ciliarkörper und dem vorderen Abschnitt der Aderhaut von der Innenwand des Bulbus.

XIII. W. Krauss in Marburg: Ein Ganglioneurom des Lides.

Zum ersten Male wurde eine angeborene Geschwulst unter der Haut des Unterlides bei einem sonst gesunden 15jährigen Manne beobachtet, die sich als ein aus gewucherten, höchstwahrscheinlich sympathischen, Nervenfasern und Ganglienzellen bestehendes Ganglioneurom erwies.

XIV. Brückner in Königsberg: Demonstration mikroskopischer Präparate.

1. Gummöse Umwandlung des Augapfels.
2. Miliarer Aderhaut-Tuberkel unmittelbar an der Papille.

Im ersteren Falle erfolgte bei hereditärer Lues völlige Zerstörung des Augapfels durch Gummi-Bildung.

XV. Hegner in Breslau: Demonstration zum Trachom.

Die Präparate von Affenbindehaut, die mit blennorhoischem Sekret (mit Zell-Einschlüssen) geimpft war, zeigen auch anatomisch Übereinstimmung mit Trachom.

XVI. v. Imre in Budapest, z. Zt. in Freiburg: Pathologische Anatomie der subretinalen Stränge bei Netzhautablösung.

Auffallend sind die großen strangförmigen Gebilde im subretinalen Raum, die, nur in der Nähe der Pigmentepithelien kompakt, im weiteren Verlaufe Schläuche bilden. In der Mitte liegt hier eine homogene Masse mit Cholestearin-Kristallen; um letztere Epithelzellen, Pigmentklümpchen und Fasern, welche die Eigenschaften des Bindegewebes zeigen. Das Ganze ist zum Teil wieder mit Pigmentepithel umgeben.

Die Stränge stammen vom Pigmentepithel; auch bei den bindegewebsähnlichen Teilen ist dies anzunehmen.

XVII. Bjerke in Lingköping: Demonstration eines neuen Diploskops.

XVIII. Polack in Paris: Stéréoskope à oculaires prismatiques variables.

An jedem Okular sind bewegliche Doppelprismen angebracht, welche Erleichterung der Fusion bezwecken.

XIX. Reis in Bonn: Demonstration mikroskopischer Präparate:

1. Angioma chorioideae.

2. Flächensarkom der Aderhaut und sympathisierende Entzündung.

Während der eigentliche Tumor sich dem ophthalmoskopischen Nachweis entzogen hatte, zeigten sich die dafür gehaltenen Bildungen als cystoide Entartung.

Ein charakteristisches Augenspiegelbild des Aderhaut-Angioms gibt es nicht. Falls nicht Komplikationen der Netzhaut auftreten, die den Verdacht erwecken, kann ein Angiom der Aderhaut ophthalmoskopisch überhaupt nicht erkannt werden.

Bei dem Flächensarkom der Aderhaut war wegen Drucksteigerung eine Sklerotomia anterior gemacht worden. Zwei Monate danach zeigte sich echte sympathische Ophthalmie des andern Auges. Für diese Entzündung nimmt Vortr. endogenen Ursprung an.

XX. Harms in Tübingen: Demonstration zur pathologischen Anatomie der Proliferations-Erkrankungen der Netzhaut.

Hinweis auf die ausgestellten Abbildungen. Spiro.

Journal-Übersicht.

I. A. v. Graefe's Archiv f. Ophthalmologie. LXXVIII, 2.

1) **Zur Frage der Glaskörper-Infektion und des Ring-Abscesses. Experimentelle und kritische Untersuchungen,** von Dr. Otto Kuffler, I. Assistenzarzt an der Universitäts-Augenklinik in Gießen.

Die Arbeit erstrebt nirgend, wie Verf. sagt, Abgeschlossenes zu bieten, sondern will nur als erste Etappe in einer fortzusetzenden Untersuchungsreihe betrachtet sein.

Es handelt sich um die Frage, weshalb der für den Gesamt-Organismus als harmlos geltende Bacillus subtilis gerade nur im Glaskörper verderblich wirkt. Liegt die Ursache in dem Mangel an Gefäßen (Sattler, Leber): oder darin, daß der Saprophyt aus dem Glaskörper schwer in den Kreislauf gelangt, wo er unschädlich gemacht werden könnte, oder vielleicht darin, daß er nur im Glaskörper haptophore Gruppen für seine Receptoren findet?

Der Bacillus subtilis ist nicht ganz ungefährlich für den Gesamtorganismus, aber er wirkt hier doch nur ausnahmsweise als Krankheits-Erreger, während er für das Auge unbedingt pathogen ist.

Die Impfversuche erfordern eine sehr vorsichtige Technik. Besonders schwierig ist es, sporenfreie Kulturen zu gewinnen.

Das keimfreie Filtrat von frischen, aus Panophthalmie-Eiter angelegten Bouillon-Kulturen ist imstande, in den Glaskörper verimpft, ziemlich schwere Entzündungs Erscheinungen hervorzurufen: Schwellung der Lider und der Bindehaut, schleimig-eitrige Sekretion, Trübung der Hornhaut, fibrinöses oder gelatinöses Exsudat in der vorderen Kammer, hintere Synechien, dichtes, Glaskörper-Exsudat.

Alte, lange auf Nährboden gezüchtete Kulturen sind ziemlich unwirksam, können aber durch Tier-Passage eine erhöhte Virulenz erlangen. Ein für den

Gesamtkörper in seiner Virulenz gesteigerter Stamm entfaltet auch im Glaskörper eine kräftigere Wirkung.

Bei zahlreichen Impfungen trat nur zweimal eine dem Ringabsceß ähnliche Hornhaut-Erkrankung auf, d. h. ein von einem Infiltrationsring umgebener nekrotischer Bezirk. In beiden Fällen stammte das Impfmaterial nicht von einem Ringabsceß. Verf. glaubt, daß alle möglichen Mikroorganismen Ringabsceß hervorzurufen imstande sind, daß sie aber im Auge eine Umstimmung erfahren müssen, welche sie befähigt, bestimmte Stoffwechselprodukte zu erzeugen. Vielleicht würden die menschenähnlichen Affen für die Versuche geeigneter sein, als die vom Verf. benutzten Kaninchen.

Anatomische Untersuchungen fehlen vorläufig, und es ist auch nicht entschieden, ob die pathogenen Sekretionsprodukte echte Toxine sind.

In den Organismus eingeführte Bazillen verschwinden rasch aus der Blutbahn, sind aber nach einigen Tagen in der Milz und im Knochenmark nachzuweisen, wo sie abgelagert und vernichtet zu werden scheinen. In der Bauchhöhle von Meerschweinchen geht der Bacillus langsam zugrunde, ohne daß Phagocytose bei ihrer Vernichtung eine nennenswerte Rolle spielt. Kaninchen-Serum wirkt im Reagenzglase auf Bacillus subtilis nicht bakterizid, und auch Leukocyten besitzen den Subtilis-Bazillen gegenüber keine nachweisbare keimtötende Wirkung.

2) **Iridochorioiditis serosa nach langjährigem Verweilen eines Eisensplitters im Auge, zugleich ein Beitrag zur Siderosis bulbi,** von Dr. J. Rubert, Privatdozent in Kiew.

Ein Eisensplitter war, wie sich später bei der anatomischen Untersuchung zeigte, durch Hornhaut und Linse eingedrungen und in der Pars plana des Ciliarkörpers vor der Ora serrata stecken geblieben. Das Auge erblindete nach und nach, blieb aber fast 12 Jahre hindurch reizlos. Dann begannen wiederkehrende schmerzhafte Entzündungen, die nach weiteren 4 Jahren zur Enukleation führten.

Reste des Fremdkörpers lagen in neugebildetem Bindegewebe eingebettet. Die ganze Uvea bot das Bild einer chronischen proliferierenden Entzündung mit Knochenbildung in der Aderhaut und im Fremdkörperbett. Die schon während des Lebens sichtbaren punktförmigen Beschläge an der hinteren Hornhautfläche stammten aus der Iris und waren nicht das Produkt einer Cyclitis. Das Endothel der Descemetis war entartet. Als Resultat proliferativer Tätigkeit des Endothels ist auch eine an dem untersten Teil der Hornhaut-Hinterfläche anzutreffende bindegewebige Auflagerung anzusehen; dieselbe zeigt zum größten Teil lamellären Bau und ist kernhaltig. Die Netzhaut war hochgradig entartet und zeigte neugebildetes Bindegewebe dicht unter der inneren Oberfläche. Auf der inneren Oberfläche fanden sich eigenartige kugelige Gebilde von verschiedener Größe in einreihiger Schicht. Wo die Netzhaut zugrunde gegangen war und das Pigmentepithel frei lag, sah man die pigmentlosen Gebilde inmitten der körnigen Masse und konnte ihre Entstehung aus Pigmentepithelien verfolgen. Die Papille war tief glaukomatös exkaviert.

Ohne Zweifel handelte es sich um Siderosis unter dem Bilde einer Iridochorioiditis serosa. Bei der mikrochemischen Untersuchung wurde besonders in der Iris, in den Hornhautbeschlägen, in der Netzhaut, in den inneren Epithel-Lagen des Ciliarkörpers und ganz besonders im Fremdkörperbett Eisen nachgewiesen.

3) **Ophthalmologische Bagatellen,** von Prof. A. v. Reuss in Wien.

Verf. empfiehlt bei oberflächlichen Hornhautdefekten die Doppelfärbung mit Fluorescin und Methylenblau medicinale (0,5—1 %), welches vor dem ebenfalls brauchbaren Pyoktanin den Vorzug hat, daß es die Augapfel-Bindehaut kaum färbt und von der Lidhaut leicht entfernt werden kann. Das Methylenblau färbt die Hornhaut-Substanz, das Fluorescin das gelockerte Epithel. Träufelt man zunächst Fluorescin- und dann Methylenblau-Lösung ein, so erscheint der Defekt blau, von einem schön grün gefärbten Saume umrahmt, dessen Breite dem gelockerten Epithel entspricht.

Für die Diagnose der Keratitis dendritica ist die Färbung fast unentbehrlich. Jedenfalls gewinnt man ohne sie keinen klaren Überblick über die Veränderungen und mit ihr ein — nach den beigefügten Zeichnungen — überraschend scharfes Bild der Epitheldefekte und der Ausbreitung der Epithel-Erkrankung.

Für die Behandlung der Keratitis dendritica hat sich dem Verf. die Elektrolyse als das wirksamste Verfahren bewährt. Eine Platinnadel mit stecknadelkopf-förmigem Ende wird mit der kokainisierten Hornhaut in Berührung gebracht und dann der Strom durch Aufsetzen des positiven Pols, in Gestalt einer Platten-Elektrode, auf eine beliebige Körperstelle geschlossen. Dieses Verfahren ist weniger schmerzhaft, als wenn man erst die Elektrode und dann die Platinnadel appliziert. Ist der Strom geschlossen, so wird die Nadel längs der durch die Färbung sichtbar gemachten Rinnen bewegt. Kleine Batterien mit 5—6 M.A. genügen.

Auch beim Gefäßbändchen, beim Xanthelasma und bei der „Epilation der Cilien" (Verödung des Cilienbalges?) leistet die Elektrolyse vorzügliche Dienste.

4) **Ein Fall von doppelseitigem Gliomae retina mit Enukleation des einen und nunmehr fast 11jähriger Atrophie des andren Auges,** von Frau Dr. Clara Knieper in Heidelberg.

In einem in der Heidelberger Klinik klinisch und anatomisch sichergestellten Falle von Glioma retinae wurde das eine Auge im ersten Lebensjahre enukleiert. Das andre Auge, dessen Ausrottung auf Wunsch der Eltern unterblieb, wurde nach Laienschilderungen zunächst größer und dann plötzlich kleiner. Der Bulbus blieb bis jetzt 11 Jahre in atrophischem Zustande, ohne daß ein erneutes Wachstum der Geschwulst die Gesundheit und das Leben des Kindes bedroht hätte.

5) **Kasuistischer Beitrag zu der „Dystrophia epithelialis corneae nach Fuchs",** von Privatdozent Dr. Paul Knapp in Basel.

Mitteilung eines Falles, der sich bei einer 74jährigen Frau 2 Jahre nach einer günstig verlaufenen Star-Operation schleichend entwickelte. Zunächst Verschleierung des Blicks, besonders morgens, und Besserung im Laufe des Tages; später Drucksteigerung, die später zur Ausführung von 2 Sklerotomien Veranlassung gab. Die charakteristischen Hornhaut-Trübungen und feine, durchscheinende Epithelblasen wurden erst etwa 2 Jahre nach dem Auftreten der ersten Symptome festgestellt.

Von der Ansicht ausgehend, daß es sich um ein Ödem handelte, versuchte Verf. Massage, und zwar einfache Druckmassage mit Finger und Oberlid 300—500 mal. „Ausnahmslos trat nach jeder Massage eine subjektiv und objektiv sehr deutliche Besserung ein; die vorher oft stark ge-

trübte Hornhaut erschien nach der Massage viel klarer, ihre Oberfläche glatter und glänzender, feine Bläschen wurden dadurch zum Verschwinden gebracht, und das momentan meist auf Finger in $1^1/_2$—2 m herabgesetzte Sehvermögen stieg nach jeder dieser kurzen Massagen auf mindestens Finger in 3—4 m.

Der Erfolg dauert allerdings kaum eine Stunde. Ebenso war die anscheinend durch eine Arsen-Kur (Levico) bewirkte Besserung nicht von Bestand.

6) **Experimentelle Untersuchungen über die bakterizide Wirkung des „Asurols" am Kaninchenauge,** von Privatdozent Dr. L. Schreiber, I. Assistent der Universitäts-Augenklinik zu Heidelberg.

Das von Neisser empfohlene neue Quecksilberpräparat hat den Vorzug, daß es Eiweiß nicht fällt.

Einträuflungen von Asurol-Lösungen und Einstreichen von Asurol-Salben üben auf experimentelle Hornhautgeschwüre keine antiseptische Wirkung aus. Asurol-Bäder in starker Konzentration scheinen den Entzündungsprozeß zum Stillstand zu bringen, rufen aber tödliche Vergiftungen hervor. Vergiftungs-Erscheinungen, wenn auch nicht tödliche, könnten auch bei Menschen auftreten. Nach subkonjunktivalen Injektionen wurde das Geschwür zweimal anscheinend günstig beeinflußt. Da diesen 2 Fällen aber 12 Fehlversuche gegenüberstehen, so lag vielleicht Spontanheilung vor.

7) **Gonoblennorrhöe, Einschlußblennorrhöe und Trachom,** von Dr. K. Lindner.

Über das Vorkommen nicht gonorrhoischer Blennorrhöe besteht schon längere Zeit kein Zweifel, nur die Angaben über die Häufigkeit der gonokokkenfreien Formen schwanken. Es gilt als sicher erwiesen, daß die Halberstädter-v. Prowazek'schen Einschlüsse sich auch in der Vagina finden und, auf die Konjunktiva übertragen, ebenso wie Gonokokken, eine blennorrhoische Erkrankung hervorrufen können, welche als echtes Trachom angesehen werden muß. Daß akute Blennorrhöe scheinbar in Trachom übergeht, ist schon vor Jahren von Arlt und auch in neuerer Zeit beobachtet worden. Gonokokken und Chlamydozoen kommen nebeneinander vor. Bei Neugeborenen scheint einzeln eine Misch-Infektion zu erfolgen, und bei Erwachsenen kann in gleicher Weise Genitalsekret, welches beide Keime enthält, eine schwere Gonoblennorrhöe hervorrufen, welche zunächst die trachomatöse Infektion verdeckt. Das Virus der Einschluß-Blennorrhöe und des Trachoms ist erfolgreich auf die Bindehaut und auf die Genitalscheimhaut des Pavians übertragen worden, und es ist gelungen, bei erwachsenen Menschen durch Einimpfung von Material, welches einer Einschluß-Blennorrhöe entnommen war, typisches Trachom mit späterer Narbenbildung hervorzurufen.

Alle diese Verhältnisse gewinnen durch die neueren Untersuchungen des Verf.'s eine weitere Stütze.

Von 119 zusammengestellten Fällen waren 49 Gonoblennorrhöen, 53 Einschluß-Affektionen, 4 Mischfälle und 13 Katarrhe ohne Befund.

Die Gonoblennorrhöe hat eine Inkubationszeit von etwa 3 Tagen und hinterläßt bald eine anscheinend unveränderte, bald eine von feinen Narbenzügen durchsetzte Bindehaut. Die Einschluß-Blennorrhöe bricht nach 5 bis 9 Tagen aus und kann klinisch zunächst ganz wie eine Gonoblennorrhöe verlaufen. Häufig ist das Sekret nicht dünnflüssig eitrig, sondern zu Flocken und länglichen Fetzen geballt. Charakteristisch ist eine starke Vorwulstung

und Infiltration der Übergangsfalten; und die Bindehaut gewinnt in älteren Stadien ein deutlich gekörntes Aussehen. Komplikationen seitens der Hornhaut sind selten. Die Dauer der Erkrankung könnte erheblich kürzer, als die der Gonoblennorrhöe erscheinen, da viele Kinder nach dem oft rasch erfolgenden Aufhören der Absonderung der Behandlung entzogen werden; tatsächlich zeigte aber eine Reihe von Fällen, welche später wieder untersucht werden konnten, daß nach ungefähr einem Jahre noch keine Heilung erfolgt war. In 8 von 12 Fällen bestand Narbenbildung, und von 20 Augen waren nur 3 nach einem Jahre gesund und ohne Narben. Wie oft es zur Körnerbildung kommt, ist noch nicht sicher nachgewiesen.

Gonokokken finden sich schon sehr frühzeitig an den Konjunktival-Epithelien und intraepithelial. Bei akuten Einschluß-Blennorrhöen treten zuerst freie Initialkörper und kleine beginnende Einschlüsse auf. Nach 2 bis 3 Tagen findet man alle Stadien von Einschlüssen neben freien Initialkörpern. Einschlüsse sind bei Behandlung oft noch nach 2, ohne Behandlung nach 4—5 Monaten nachzuweisen, dagegen werden freie Initialkörper später höchstens vereinzelt angetroffen.

Die verschiedenen Bakterien, welche sich neben den Einschlüssen zeigen, haben keine klinische Bedeutung.

In allen Ländern, in denen man, wie in Frankreich, den „Credé" allgemein ausübt, wird die Zahl der Einschluß-Blennorrhöen relativ größer sein, als da, wo der „Credé" nur in Kliniken angewandt wird.

Die Häufigkeit der Einschluß-Blennorrhöe braucht der Häufigkeit des Trachoms in einer bestimmten Gegend nicht proportional zu sein. Zwischen genitalen Einschluß-Erkrankungen und Einschluß-Blennorrhöe der Neugeborenen werden überall Beziehungen bestehen; aber das Trachom ist, wenn auch ursprünglich eine genitale Erkrankung, allmählich eine von der Genital-Affektion unabhängige Augenkrankheit geworden, die sich gewöhnlich von Auge zu Auge weiter verbreitet. Doch können die an sich seltenen Übertragungen des Virus von Genitalien oder von Neugeborenen auf die Bindehaut von Erwachsenen bei mangelnder Hygiene Veranlassung zur Entstehung von Trachomherden in vorher trachomfreien Gegenden geben.

Die genitale Einschluß-Erkrankung verläuft sehr chronisch und fast symptomlos.

---

8) **Beiträge zur Kenntnis der Struktur des Netzhautglioms,** von Prof. Th. Leber in Heidelberg.

Greeff hat in Netzhautgliomen mit der Golgi'schen Methode eine Zellform zur Anschauung gebracht, welche den sog. Spinnenzellen der Gliome des Zentralnervensystems und auch den Deiters'schen Neurogliazellen der Retina sehr ähnlich ist. Obgleich die Spinnenzellen nur in einer kleinen Zahl von Gliomen nachgewiesen sind, so hat man doch auf Grund ihres Vorkommens den Netzhautgeschwülsten eine Art von organoidem Bau zugeschrieben. Die Ansicht, daß diese Tumoren aus Bildungszellen entstehen, welche zur Organbildung nicht verwendet werden, findet eine Stütze in dem ausschließlichen Vorkommen im kindlichen Alter bald nach und selbst vor der Geburt.

Bei den Rosetten, die Wintersteiner 1894 beschrieben, Hirschberg schon 1881 beobachtet hatte, handelt es sich nicht um eine Formation, welche von der des übrigen Tumorgewebes völlig verschieden ist. Von dieser besonderen Anordnung der Zellen finden sich Übergänge zu regellos

nebeneinander liegenden Zellhaufen. Auch hier ist eine epithel-ähnliche Aneinanderlagerung der Zellen zu erkennen, die dadurch zustande kommt, daß die ohne Zwischensubstanz dicht gedrängten Zellen durch gegenseitigen Druck eine epithel-ähnliche, polygonale Form erlangen. Rosettenbildungen scheinen die Folge einer unter dem Widerstande der Umgebung vor sich gehenden Proliferation der Geschwulst-Zellen zu sein. Die nach der Eigenart des Epithels vorzugsweise flächenhaft erfolgende Zellwucherung spricht für die Ansicht, daß die Netzhautgliome aus dem embryonalen Neuroepithel entstehen.

Über die Häufigkeit des Vorkommens und über die Entstehung der Spinnenzellen sind die Anschauungen noch nicht geklärt, was zum Teil damit zusammenhängen dürfte, daß die verschiedenen Konservierungs- und Färbemethoden abweichende Bilder liefern.

Die eingehenden anatomischen Studien des Verf.'s ergaben zunächst, daß man an sehr dünnen Schnitten ein vollkommen epithelähnliches Bild erhält. Um die frischen Geschwulstpartien tritt ganz regelmäßig eine Zone auf, in der die Kerne dunkler gefärbt und wie geschrumpft erscheinen. Sie befinden sich im ersten Stadium regressiver Metamorphose mit Verdichtung der Kernsubstanz (Pyknose). Die frischen Gliomzellen haben keine runde Form, sondern zeigen Fortsätze und Prominenzen, bilden aber kein eigentliches Gewebe, sondern lassen sich stets isolieren.

In den frischen Partien der Gliome konnte Verf. keine Spinnenzellen nachweisen, dagegen fand er in dem regressiv veränderten Gewebe eigenartige Gebilde, welche durch mucinöse Degeneration der Gliomzellen entstehen. Kleine Mucintröpfchen treten in und zwischen den Zellen auf. Mit zunehmender Menge des Mucins sammelt es sich da, wo der lockere Zusammenhang der Zellen leicht gelöst werden kann, zu Tröpfchen an und bewirkt durch seinen Druck, daß diejenigen Stellen, an denen das Protoplasma benachbarter Zellen fest aneinander haftet, zu Fäden ausgedehnt werden. Die Fäden sind mit Mucin umgeben und zeigen daher mit Thionin Mucinfärbung. Auf diese Weise entstehen Bilder, welche große Ähnlichkeit mit Spinnenzellen besitzen, bei denen aber die Glia ganz unbeteiligt ist.

Daß echte Spinnenzellen im frischen Gliomgewebe vorkommen, ist nicht vollkommen sicher gestellt, möglicherweise liegt eine Verwechslung mit diesen Produkten muciner Degeneration vor. Scheer.

II. The ophthalmic Review. 1911. Mai.

Starke Pigment-Zerstreuung in einer tätowierten Hornhaut, von Burton Chauce.

Eine in ihren Kinderjahren tätowierte junge Dame hatte im Laufe der Jahre durch Dispersion des Farbstoffs in der Hornhaut eine derart entstellende Veränderung des Bulbus erfahren, daß man auf den ersten Blick meinen konnte, ein Staphyloma corneae mit adhärenter Iris vor sich zu haben. Die anscheinenden Irisgewebsfasern waren aber in Wirklichkeit Züge von schwarzem Pigment in dem dichten, fibrösen Hornhautgewebe. Bei der histologischen Untersuchung des später enukleierten Augapfels fanden sich die dichtesten Anhäufungen des Pigments direkt unter der Bowman'schen Membran; von hier aus verteilte es sich in die tieferen Schichten und erstreckte sich bis zum mittleren Drittel der Substantia propria. Der Farbstoff wechselte vom Tiefschwarz bis zum Dunkelbraun, und die Verteilung von großen dichten Gruppen bis zu dünnen Linien zwischen den einzelnen Fasern. Die meisten

Lymphspalten enthielten Pigment, und zwar vollständig das Lumen ausfüllend, seltener nur wandständig. Der Fall lehrt, bis zu welchem Grade die Pigmentwanderung vom Hornhautscheitel aus sich entwickeln kann. Es ist nicht unwahrscheinlich, daß eine stete, schleichende Cyclitis im Anschluß an die Tätowierung die Pigmentwanderung herbeigeführt und unterstützt hat.

Peltesohn.

III. Annals of Ophthalmology. 1910. Juli.

1) **Über Entstehung und Zeichen der Pupillen-Störungen**, von Dr. Ch. Lafon.

Aus den französischen Archives d'Ophtalmologie, 1909, übersetzt.

2) **Ärztliche Annoncen in alter Zeit**, von Samuel Horton Brown.

3) **Plötzliche Unterbrechung der Blutströmung in der Netzhaut**, von D. Forest Harbridge.

Fall 1: Wiederholt Spasmen der Netzhautadern auf beiden Augen, mit vollständiger Erblindung während des Anfalls, über 11 Tage sich hinziehend, aber nur auf dem linken Auge ophthalmoskopisch beobachtet. Vollständige Wiederherstellung. Mäßiger Grad von retinaler Arteriosklerose; in der Anamnese Rheuma und Lues; Schwindel und halbseitiger Kopfschmerz.

Fall 2: Während einer Periode von 14 Monaten mit häufigen Intervallen halbseitige Gesichtsfeld-Verdunkelungen. Arteriosklerose mit Herzmuskelschwäche und Klappenfehler.

4) **Eigenartiger Schwund der Regenbogenhaut**, von Harold G. Goldberg. Verletzungsfall.

5) **Schlitzung des untern Tränenröhrchens**, von J. W. Charles.

Um in den Fällen von Tränenfluß, wo die Neigung zum Ektropium infolge chronischer Bindehaut-Entzündung sich geltend macht, einen Tränen-See zu bilden, reseziert Verf. ein Stückchen der hypertrophierten Bindehaut, dicht an der temporalen Seite des Tränen-Punktes, indem er nicht senkrecht einschneidet, sondern einen dreieckigen Lappen bildet.

6) **Angeborener Mangel der Auswärtsbewegung, mit Zurückziehung des Augapfels**, von S. H. Brown.

7) **Eine Veränderung der roten und grünen Glas-Streifen am Ophthalmometer**, von Percy Fridenberg.

Oktober.

1) **Angeborene Pigmentierung der Hornhaut**, von T. B. Holloway.

Verf. schildert zwei Fälle von angeborener Hornhaut-Pigmentierung vom Typus, wie ihn Krukenberg 1899 beschrieben hat. Die Pigment-Zone lag in allen Fällen beiderseits in den tieferen Schichten, meist ziemlich symmetrisch im Zentrum. Ausführlicher Überblick über die Literatur.

2) **Drei Fälle von akutem Glaukom, mit Einspritzung von citronsaurem Natron unter die Bindehaut behandelt**, von Isaac M. Heller.

In Fällen, wo die Operation nicht oder nicht gleich möglich ist, empfiehlt

Verf. die von Dr. Thomas und Dr. Fischer in Oakland zuerst angewendeten, subkonjunktivalen Einspritzungen als zum mindesten schmerzstillend.

3) **Enophthalmos durch Verletzung,** von Alb. C. Sautter.
Durch Frakturen im Boden und am Rande der Orbita entstanden.

4) **Seltne Schläfen-Halbblindheit,** von William Zentmayer.
Ein Fall von Hypophysis-Geschwulst, der sich durch die ungewöhnliche Länge der Beobachtung — über 19 Jahre! — auszeichnet. Vorübergehende Besserungen im Sehvermögen und Gesichtsfeld werden dadurch erklärt, daß die knöcherne Unterlage der Geschwulst, der Türken-Sattel, durch den konstanten Druck auf die Schädelbasis nachgibt. Sektionsbefund fehlt.

5) **Ärztliches Annoncieren in alter Zeit.** (Fortsetzung.)

1911. Januar.

1) **Über Hornhaut-Schmelzung (31 Fälle),** von Sydney Stephenson.
Verf. sah in der Augenklinik eines Kinderhospitals in einem Außenbezirk Londons etwa in $1^0/_{00}$ Keratomalacie. Sie befällt nur die ärmeren Klassen, im Alter von 1—20 Monaten, nur ausnahmsweise in den ersten 4 Wochen, die der Blennorhöe reserviert zu sein scheinen. Die von v. Gräfe und Hirschberg betonte Ätiologie, wonach die Hornhautschmelze mit einer infantilen Encephalitis zusammenhängt, läßt Verf. nicht gelten, weil eine solche nach neueren Forschungen nicht existiert; der Zusammenhang mit Erschöpfungszuständen, Diarrhöen, Marasmus, bazillären Infektionen, endogener Infektion und endlich der hereditären Syphilis wird anerkannt. Verf. hat in einzelnen Fällen die Spirochäte im Hornhautgewebe nachweisen können. Von seinen 31 Fällen wiesen 7 schon klinisch Symptome von Lues auf. Tuberkulosis konnte in 6 Fällen nachgewiesen werden, Diarrhöen in 9 Fällen. Reiner Marasmus fand sich 7 mal als Ursache, in 2 Fällen blieb die Ursache im Dunklen. Der Tod trat in $41{,}9^0/_0$ der Fälle ein, während sie noch in Beobachtung standen; wie viele später noch tödlich verliefen, entzog sich des Verf.'s Feststellung. Die älteren Kinder haben dabei die bessere Chance; die syphilitischen geben eine bessere Prognose, als die tuberkulösen. Von Mikroorganismen fand Verf. in den nekrotischen Hornhautpartien vornehmlich den Pneumococcus, Pyogenes albus, den Xerose-Bacillus, Morax-Axenfeld, den Gonococcus, Micrococcus catarrhalis, sarcinae, Aspergillus fumigatus und einen gram-positiven Streptobacillus, der Milch koagulierte; einen spezifischen Mikroben also nicht, von der Spirochäte abgesehen. Die Literatur von 1866 bis 1907 wird registriert, — aber nicht vollständig.

[Graefe schrieb 1866, ich 1868. Graefe war schon tot, als Jastrowitz in Berlin 1870/71, durch seine Arbeit über Encephalitis und Myelitis des Kindes-Alters, die von Virchow 1867 als Encephalitis bei Neugeborenen beschriebenen Fettkörnchen-Zellen in der weißen Substanz des Gehirns als physiologische Bildungen nachgewiesen. Ich habe seitdem, d. h. seit 41 Jahren, meine Ansicht zurückgenommen und dies wiederholentlich ausgesprochen; ganz ausführlich im Centralbl. f. Augenheilk. 1882, S. 379, also vor fast einem Menschen-Alter, wo ich eine ähnliche Auffassung der Krankheit, wie Kollege S. S. in seiner Arbeit von 1911, kundgegeben. Diese Ausführung hätte Kollege S. S. berücksichtigen sollen, und nicht meine Anfänger-Studie aus dem Jahre 1868, in der ich übrigens ausdrücklich

hervorgehoben hatte, „daß ich mir sehr wohl bewußt bin, wie viele Fragen bezüglich der Pathologie wie auch besonders der pathologischen Histologie der erörterten Hirn-Affektion noch ihrer Lösung harren; wie namentlich die normalen Textur-Verhältnisse des Kindergehirns noch bei weitem nicht in wünschenswerter Weise studiert sind; wie ferner die Bedeutung der im Centralnervensysteme unter verschiedenen Verhältnissen vorgefundenen Körnchenzellen noch ebenso diskussionsfähig wie bedürftig ist." J. Hirschberg.]

2) **Hemichorea, Hemiataxia, Hemiparesis und Pupillen-Erweiterung, infolge einer Veränderung, nahe dem nucleus ruber,** von K. Mills.

3) **Zwei Fälle von chronischer Cyanosis mit Polycythaemia, nebst Augenspiegelbild,** von Walter R. Parker und George Slocum.

Fall I: ein 43jähriger amerikanischer Arbeiter mit chronischer Cyanose und wechselnder Polycythämie, Milz-Vergrößerung, Albuminurie (Mediastinaltumor?). Rote Blutkörperchen 7200000, weiße Blutzellen 10320, Hämoglobin 120%.

Fall II: ein 31jähriger Farmer mit chronischer Cyanose und Polycythämie, Milzschwellung, Kopfschmerzen, Dyspnoe und allgemeiner Schwäche. Blutbefund: R. Bl. 8—9 Millionen, W. Bl. 14000. Hämoglobin 111%.

In beiden Fällen zeigte sich Hyperämie der Netzhaut und leichtes Ödem um den Sehnerven, sowie eine starke Schwellung und Schlängelung der sehr dunklen Venen.

4) **Seltne Augen-Fälle,** von C. A. Veasey.

a) Ein Lehrer mit horizontalem Nystagmus, der nur in senkrechten Linien angeordneten Druck von unten nach oben zu lesen vermochte. (Vgl. Dimmer's Fall in Graefe's Archiv 1907.) b) Papillom des Hornhautlimbus. c) Papillom der Karunkel und Bindehaut mit chronischer retrobulbärer Neuritis. d) Aderhaut-Sarkom mit deutlicher orbitaler Cellulitis.

5) **Leucosarcoma, erfolgreich durch Iridektomie beseitigt,** von James Thorington.

6) **Entartung des Hornhautrandes,** von William Zentmayer.

48jährige Patientin mit symmetrischer, den Rand der Hornhaut konzentrisch folgender, nicht entzündlicher Degeneration, die nur etwa 15 Bogengrade nach unten innen frei läßt. Die Oberfläche der Furchenlinie spiegelt überall und färbt sich nicht mit Fluorescin.

April.

1) **Chemie des Metabolismus in Beziehung auf Augenkrankheit,** von S. Lewis Ziegler.

Verf. beleuchtet die chemische Wirkung der Toxine auf die Gewebe des Auges, spricht von der inneren Absonderung, lymphatischen Dyskrasien und deren Behandlung durch paradoxe Verordnungen, wie eine Zusammenstellung von Hyoscin und Pilocarpin, eingenommen oder unter die Haut gespritzt, um „gleichzeitig verkehrte Lymphströme zu hemmen und frische anzuregen". Ganz allgemein führt ihn die gelehrte Betrachtung zu den seit Alters her befolgten therapeutischen Grundsätzen: Sorge für gute Atmung, gute Verdauung, Schwitzen, Hautpflege, Harn-Absonderung, Herz-Aktion und Blutdruck usw.

2) **Beseitigung des Hirndrucks und Augen-Erscheinungen,** von G. E. de Schweinitz.

Die besten Erfolge werden durch die Trepanation erzielt, so lange mit der Stauungspapille noch keine zu starke Herabsetzung der Sehschärfe und Einengung des Gesichtsfelds verbunden ist. Nicht die ophthalmoskopische Untersuchung darf entscheiden, sondern erst die sorgfältige Prüfung jener Funktionen, die Größe des Skotoms, die Beschaffenheit des Lichtsinnes und die Perioden der temporären Verdunkelungen. Bei allen Kopf-Verletzungen ist eine Stauungspapille eine, wenn auch nicht immer zwingende Anzeige zum operativen Eingriff. Im übrigen soll, außer bei Syphilis, mit medizinischer Behandlung keine unnütze Zeit verloren werden. Eine antisyphilitische Kur kann 6 – 8 Wochen versucht werden. Im späteren Stadium ist die Prognose sehr ungünstig, wenngleich hin und wieder auch dann noch sogar ein sehr herabgesetztes Sehvermögen sich heben kann.

3) **Augen-Komplikationen bei akuten Haut-Ausschlägen,** von J. Milton Griscom.

4) **Vaccine und Serum-Behandlung in Augenkrankheiten,** von William Zentmayer.

Verf. bespricht die Pirquet'sche Probe, die Gonokokken-Vaccine, das Typhoid-Toxin, die Wassermann'sche Probe, das Tuberkulin, die Strepto- und Staphylokokken-Vaccine, Coley's Toxin, das Diphtherie-, Tetanus- und polyvalente Serum, (Darier und Deutschmann werden als Enthusiasten bezeichnet,) das Pollantin und Graminol.

5) **Wiederherstellung der verkleinerten Augenhöhle, nach Entfernung des Augapfels, mittelst Thiersch'scher Hautlappen,** von V. L. Raia.

4 Fälle, mit nur einem völligen Miß-Erfolg.

6) **Operation des Flügelfells,** von P. B. Wing.

Verf. kappt den Kopf des abgetragenen Flügelfells ab und versenkt das Übrige mittelst doppelt armierter Fäden in die Gegend der Karunkel. Sodann deckt er die entblößte Stelle durch zwei Konjunktivallappen von oben und unten her.

7) **Augen-Erscheinungen des Skorbuts der Kinder,** von J. Hiland Dewey.

Von allen beim Skorbut bekannten Augen-Erscheinungen, wie Neuritis optica, Netzhaut-Blutungen, Ecchymosen, Lidödem, Nyctalopie und Exophthalmus ist nur der letztere für den infantilen Skorbut charakteristisch. Er ist aber völlig unabhängig von der Schwere des Falles, wird vielmehr bisweilen in ganz leichten angetroffen und bei sehr ernsten vermißt. Er verschwindet bei geeigneter Behandlung des Leidens erstaunlich schnell. Verf. sah ihn schon bei einem Kind von 6 Monaten. Das älteste Kind war 13 Monate alt. Verf. beschreibt einen einzelnen Fall, von einem 11 Monate alten Kinde, wo schon 5 Tage antiskorbutischer Diät genügten, um den Exophthalmus und die Lid-Ecchymosen zu beseitigen.

8) **Elephantiasis der Augenlider,** von W. B. Weidler.

Die Elephantiasis der Lider hängt nicht mit der Filaria sanguinis ho-

minis zusammen, sondern stellt eine wirkliche Hyperplasie des subkutanen und lymphatischen Gewebes dar. Man trifft sie gewöhnlich im Alter von 15—22 Jahren an, häufiger bei weiblichen Individuen. In der Regel ist sie bilateral im Ober- und Unterlid, oft auch nur in den Oberlidern. Die Ursache ist bisweilen Lupus oder ein Trauma, das sich mit Erysipel kompliziert. Bisweilen spielen Chlorose, Anämie oder Leukämie eine Rolle. Wiederholte Lymphangitiden werden auch als Ursache genannt. Die Therapie ist gewöhnlich die Exzision von Haut. Sonst wird die Faradisation, die Elektrolyse mit einzelner Nadel oder nach D'Apostle mit einer Nadelkrone, deren Peripherie den positiven Pol bildet, während der negative im Zentrum liegt, angewendet. Pagenstecher und Dransart suchen, durch Fadenlegen, Narbenbildungen und Kontrakturen zu erzeugen.

9) **Papillom der Bindehaut,** von Frederic Krauss.

10) **Hirn-Gumma, Blindheit, Heilung,** von E. Oliver Winship.

11) **Hyperphoria und Hyphophoria,** von Wendell Reber.

12) **Achsen-Finder,** von Edward B. Coburn.
Ein Instrument, um die Achsen von Zylindergläsern leicht festzustellen, feststehend und beweglich.

13) **Gekreuzte Zylinder in zusammengesetzte Linsen umzuwandeln,** von W. C. Langhorst.

14) **Trachom in Japan.** Statistik von Dr. Maduno in Urawa.
Unter 5387 Personen, im Jahre 1907, 37,02 %; Dr. Arisawa und Maruo fanden 1908 unter 2926 Studenten der Tokioer Universität 6,9 %. Das Kriegsdepartement ermittelte 1908 unter den neuen Rekruten 22,20 % Trachom.

Juli.

1) **Nekrologe:** Hermann Knapp, von Alexander Duane.
Charles Stedman Bull, von M. E. Tully.
Charles Augustus Oliver, von S. Lewis Ziegler.

2) **Sarkom im Auge und sympathische Entzündung,** von Dr. Meller.
Übertragen aus Graefe's Archiv, 72. Bd.

3) **Rundzellen-Sarkom der Sehnerven-Scheide,** von Wm. Campbell Posey.
Einer 58jähr. Frau durch Krönlein'sche Operation entfernt. Kein Rezidiv in 2 Jahren. Die Diagnose schwankte zwischen Sarcoma reticulatum und Infektionsgranuloma nach akuter Infektion in der Augenhöhlengegend.

4) **Versuche mit dem Ophthalmodiaphanoscop,** von Howart F. Hansell.
Verf. schätzt die Hertzel'sche Lampe sehr hoch ein. Für die Diagnose der Orbitaltumoren, für den Nachweis von Verdickungen der Orbitalwand, von Geschwülsten im hinteren Teil des Augapfels ist sie ebenso, wie für die Durchleuchtung der vorderen Keilbein-, Ethmoidal- und Antrum-Zellen verwertbar.

5) **Der Schielhaken, nützlich für die Ausrottung des Tränensacks,** von Edw. A. Shumway.

Verf. benutzt den Schielhaken, um ihn bei der Tränensack-Ausrottung durch das Kanälchen als Wegweiser für die Ablösung des Sackes einzuführen. Ferner gebraucht er ein vorn abgerundetes Gräfe'sches Messer zur Ablösung des Sackes vom Periost.

---

6) **Sehnervenschwund mit wagerechter, gekreuzter Halbblindheit,** von J. W. Sherer.

---

7) **Lid-Schanker, mit Spirochaeta pallida,** von Wm. T. Shoemaker.

Primärsklerose im innern Augenwinkel, über beide Lid-Ecken sich erstreckend. Peltesohn.

Vermischtes.

„Fieber wird nur selten durch Augen-Entzündung hervorgerufen, am häufigsten durch die phlegmonösen und die besonders virulenten Entzündungen". Diese Stelle aus der 10. Auflage des Lehrbuches von E. Fuchs (S. 42, 1910) hätte ich in meiner Bemerkung über Fieber bei Augenleiden (Centralbl. f. Augenheilk. 1911, S. 196) erwähnen sollen.

„Augen-Entzündung ist meistens nicht mit Fieber verbunden," lautet ein Satz des arabischen Kanon der Augenheilkunde. Vgl. Geschichte der Augenheilkunde, Graefe-Saemisch XIII, S. 129. H.

Bibliographie.

1) Die Adrenalin-Mydriasis und ihre diagnostische Bedeutung, von Privatdozent Dr. R. Cords. (Wiesbaden 1911, J. F. Bergmann.) Das Adrenalin oder Suprarenin ist ein Mydriatikum und wirkt analog einer elektrischen Reizung des Sympathicus. Beim Kaninchen beträgt der zur Erzeugung einer maximalen Mydriasis erforderliche Adrenalingehalt des Kammerwassers 1:150000 bis 1:200000. Beim normalen Menschen führt auch eine mehrmalige Einträuflung einer $1^0/_{00}$igen Lösung von Suprareninum hydrochloricum syntheticum niemals zu merklicher Mydriasis. Nach subkonjunktivaler Injektion ist die Pupille etwa nach 20 Minuten maximal weit. Adrenalin-Mydriasis tritt hervor bei allen Zuständen, die mit einer beträchtlich gesteigerten Erregbarkeit des sympathischen Systems, also auch des Dilatators, einhergehen, außerdem bei Funktionsstörungen des Pankreas, Überfunktion der Schilddrüse, Diabetes mellitus und vielleicht Morbus Basedowii. Wahrscheinlich ist in allen diesen Fällen der Adrenalingehalt des Blutes gesteigert. Prompte Adrenalin-Mydriasis tritt bei Tieren auf, deren Iris zwei Tage und mehr dem Einflusse des Ganglion cervicale supremum entzogen worden ist. Die Latenz-Zeit zwischen der Einträuflung und dem Eintreten der Adrenalin-Mydriasis ist eine ganz verschiedene. Am kleinsten (15—20 Min.) ist sie bei beträchtlichen Epitheldefekten der Hornhaut und bei postganglionärer Sympathicus-Lähmung.

2) Über Pupillenstarre bei multipler Sklerose, von Oberarzt Dr. v. Rad. (Neurolog. Centralbl. 1911. Nr. 11.) In beiden veröffentlichten

Fällen, bei denen die Diagnose „multiple Sklerose" feststand, ließ eine doppelseitige vollkommene Pupillenstarre bei der mit allen Kautelen vorgenommenen Prüfung sich nachweisen. Die Störung der Pupillen-Reaktion erstreckte sich nur auf die Licht-Reaktion, die Verengerung bei Konvergenz war beide Male vorhanden. Diese Pupillenstarre bei multipler Sklerose gehört zu den ungewöhnlichen und seltneren Erscheinungen. Fritz Mendel.

3) Behandlung der Tuberkulose des Auges und der Hornhaut-Infektionen mit Vaccinen oder Bakterien, von G. E. de Schweinitz. (Therapeutic Gazette. 1910. 15. Oktober.) Verf. bespricht die Wirkung und Anwendungsweise der Tuberkulin-Kur bei tuberkulöser Sklerokeratitis und führt ferner einige Fälle an, wo die Injektion einer aus dem krankheitserzeugenden Material hergestellten Vaccine, z. B. aus dem Eiter eines mit Hypopyon komplizierten Hornhautgeschwürs, zauberhafte Wirkungen auf den Verlauf des Prozesses ausübte. Bei einer gonorrhoischen Iritis, wo eine neuntägige Behandlung mit Atropin, Dionin und heißen Kompressen völlig versagte, half die Injektion des Neisser'schen Bacterin (100000 Einheiten) sofort. Bei einer Star-Nperation mit nachfolgender Iridocyklitis bewährt sich die Antistaphylokokken-Vaccine.

4) Nystagmus, der Bergleute, von H. S. Elworthy. (Brit. med. Journ. 1910. 10. Nov.) Verf. betrachtet den Nystagmus der Bergleute als einen Erschöpfungszustand, bedingt durch das lange Arbeiten im gleichmäßig dunklen Raum ohne ohne jeden Farbeneindruck, durch die langen Wege zur und von der Arbeitsstelle mit der elektrischen Lampe in der Hand, geblendet von dem flackernden Licht der voraufgehenden Genossen. Das Wesen des Nystagmus vergleicht er dem Schreibkrampf und ähnlichen Neurosen, die eine mangelhafte Koordination und Krampfzustände zeitigen. Lichtscheu, Kopfschmerz, Schwindel gesellen sich zu den objektiven Zuckungen der Bulbi, welche bald seitlich, bald rotierend, gemischt, schräg, axial erfolgen und auch mit Blinzeln sich kombinieren können. Das Durchschnitts-Alter der Patienten beim Krankheitsbeginn betrug $35^1/_2$ Jahre; die durchschnittliche Anzahl der Arbeitsjahre unter Tag $21^1/_4$ Jahre. Die Heilung trat bisweilen schon in wenigen Wochen, bisweilen erst nach vielen Monaten ein. Die längste Zeit betrug über 28 Monate. Bei frühzeitiger Diagnose und Einstellung der Arbeit ist die Prognose, namentlich bei jüngeren Leuten, nicht ungünstig. Am ehesten neigen die rotatorischen und unbestimmten Formen des Nystagmus zur Besserung. Rückfälle kommen vor, die Varietät der Koordinations-Störung kann sich dabei ändern. Für die Therapie kommt in erster Linie die Prophylaxe in Betracht. Sie sollte sich auf die Konstruktion der Lampen erstrecken, daß sie ihr Licht nicht allseitig, sondern nur nach vorn ausstrahlen. Besonders wichtig scheint dem Verf. die Ermöglichung farbiger Eindrücke durch billige weißliche, rote und grüne Tünchfarben an den Wänden, Decken usw. Die Behandlung selber hat zu allererst Entfernung von der Arbeit zu fordern, Ruhe und Erholung. Beruhigungsmittel wie Brom und Hyoscyamin sind angezeigt, Schutzgläser, Augenschirm usw. Vielleicht seien spezielle Krankenräume mit grünem oder rotem Licht zu empfehlen.

5) Die Ursachen der Regenbogenhaut-Entzündung, von W. M. Beaumont. (Brit. med. Journ. 1910. 17. Dezember.) Verf. wendet sich dagegen, daß man jede Iritis, die bei einem Rheumatiker vorkommt, als rheumatisch ansieht, selbst wenn sie auch einmal während eines rheumatischen Fiebers auftritt. Während des akuten Stadium eines echten Gelenk-Rheumatismus sei sie sogar äußerst selten. Meist

examiniere man durch Fragen die rheumatische Anamnese erst in die Patienten hinein. Er konnte in seiner Privatpraxis unter 80 Fällen nur 4 mal in der Anamnese Rheumatismus feststellen. Man sollte mehr nach septischen Hals Entzündungen, eitrigen Zahn-Erkrankungen, nach Blutbrechen, Ruhr, Verdauungs-Störung, Blutvergiftung fahnden.

6) Halbseitiger Kopfschmerz und Refraktions-Fehler, von A. Horrie. (Brit. med. Journ. 1911. 11. März.) Die bekannte Sache, daß bei Kopfschmerzen und Migräne die Ausgleichung gerade von ganz leichten Graden des Astigmatismus bisweilen wunderbar wirkt. Unsymmetrische Formen der Ametropie bedürfen dabei besonders sorgfältiger Berücksichtigung, wenn nicht das Gegenteil erreicht werden soll.

7) Das Blut bei der sympathischen Augen-Entzündung, von Cecil Price Jones. (Brit. med. Journ. 1911. 17. Juni.) In 9 Fällen von sympathischer Ophthalmie hat Verf. in seinen Blut-Untersuchungen ähnliche Beobachtungen, wie sie Ormonde auf dem Ärzte-Kongreß 1910 veröffentlicht hat, gemacht, nämlich eine bis 20% Vermehrung der großen mononuklearen Zellen, verbunden mit einer Verminderung der polymorphonuklearen Zellen, — ein Befund, der die sympathische Entzündung zu einem protozoischen und nicht bazillären Infektionsprozeß stempelt. Verf. fand die Lymphocyten in allen 9 Fällen vermehrt, durchschnittlich für den Kubikmillimeter um 30%. Die großen mononuklearen Zellen um 170%, die polymorphonuklearen um durchschnittlich 30% vermindert. In 2 Fällen konnte Verf. die Einwirkung einer Salvarsan-Injektion auf das Blut studieren. Es trat eine Umkehrung in dem Verhältnis der oben erwähnten Zellgruppen ein. Dies bemerkenswerte Resultat scheint die Auffassung des protozoischen Charakters der sympathischen Entzündung zu stützen. Verf. verspricht weitere Untersuchungen nach dieser Richtungen.

8) Blaue Lederhaut und brüchige Knochen, von Harold Burrows. (Brit. med. Journ. 1911. 1. Juli.) Verf. sucht die engen Beziehungen zwischen blaudurchscheinender Lederhaut und Knochenbrüchigkeit, wie sie zuerst 1900 von Eddowes betont worden sind, durch Veröffentlichung eines Stammbaumes von 4 Generationen zu erhärten. Hierbei war auffallend erstens einmal, daß nur von Eltern mit bläulicher Sklera wieder Kinder mit solcher abstammten, und zweitens kein Fall von Fraktur unter den Gliedern mit weißer Sklera vorkam, während die andren auffallend oft an Frakturen litten. Von 29 Individuen hatten 13 bläuliche Sklera, darunter 9 Knochenbrüche. Nach Eddowes und Buchanan soll ein Mangel an Quantität oder Qualität von fibrösem Gewebe als Stützgewebe der verschiedenen Organe des Körpers die Ursache für beide Erscheinungen sein. Peltesohn.

9) Der Nystagmus der Bergleute, von Dr. Ernst Freund in Kerbitz. (Prager med. Wochenschr. 1911. Nr. 21.) Übereinstimmend mit andren Autoren bezeichnet Verf. als wichtige Momente für die Ätiologie des Nystagmus der Bergleute die unzureichende Beleuchtung bei der Arbeit und die Arbeit mit angestrengter Blickrichtung nach oben; außerdem nimmt er noch das Vorhandensein einer gewissen erworbenen oder konstitutionellen Disposition an. Schenkl.

Um Einsendung von Separat-Abzügen wird gebeten (Berlin NW. 26 Schiffbauerdamm)

Verlag von Veit & Comp. in Leipzig. — Druck von Metzger & Wittig in Leipzig.

Centralblatt

für praktische

AUGENHEILKUNDE.

Herausgegeben von

Prof. Dr. J. Hirschberg, Geh. Med.-Rat, in Berlin.

Unter ständiger Mitwirkung der Herren Prof. G. Abelsdorff in Berlin, Dr. Berger in Paris, Prof. Birnbacher in Graz, Dr. Brailey in London, Prof. Cl. du Bois-Reymond in Schanghai, Dr. Crzellitzer in Berlin, Prof. C. Galleniga in Parma, Dr. Gineberg in Berlin, Prof. Goldzieher in Budapest, Dr. Gordon Norrie in Kopenhagen, Prof. Horstmann in Berlin, Dr. Isaigonis in Smyrna, Lt. Col. F. P. Maynard, I. M. S. Calcutta, Dr. F. Mendel in Berlin, Dr. Moll in Berlin, Dr. W. Mühsam in Berlin, Dr. Neuburger in Nürnberg, Dr. Peltesohn in Hamburg, Dr. Pergens in Maeseyck, Prof. Peschel in Frankfurt a. M., Dr. Purtscher in Klagenfurt, Dr. M. Reich in Petersburg, Dr. H. Rönne in Kopenhagen, Med.-Rat Dr. Scheer in Oldenburg, Prof. Schenkl in Prag, Prof. Schwarz in Leipzig, Dr. Spiro in Berlin, Dr. Steindorff in Berlin.

Monatlich ein Heft. Preis des Jahrganges 12 Mark. Zu beziehen durch alle Buchhandlungen des In- und Auslandes und die Postanstalten des Deutschen Reiches.

1911. Fünfunddreißigster Jahrgang. Oktober.

Inhalt: **Nachruf** auf Julius von Michel, von **J. Hirschberg.**

Original-Mitteilung. Über wiederholte Ansteckung mit Trachom. Von Dr. **M. Mayerhof,** Augenarzt in Kairo.

Klinische Beobachtungen. I. Ein ungewöhnlicher Fall spontan geheilter Netzhaut-Ablösung. Von J. Hirschberg. — II. Verbrühung der Kornea und Konjunktiva. Kasuistische Mitteilung von Dr. Maximilian Rosenfeld.

Gesellschaftsbericht. I. Kongreß der Böhmischen Augenärzte am 17. Juli 1911 in Prag.

Journal-Übersicht. I. A. v. Graefe's Archiv f. Ophthalmologie. LXXVIII. 3. — II. The Ophthalmoscope, 1911, April bis Juli. — III. The American Journal of Ophthalmology, 1911, März bis Juni. — IV. Archives d'Ophtalmologie, 1911, April bis Juni. — V. Annales d'Oculistique, 1911, April bis Juni.

Vermischtes. Nr. 1—6.

Bibliographie. Nr. 1—8.

Julius von Michel,

geboren zu Frankenthal in der Pfalz am 25. Juli 1843,
gestorben zu Berlin am 29. September 1911.

Nachruf auf Julius von Michel, von J. Hirschberg, in der Sitzung der Berliner ophthalmologischen Gesellschaft, vom 26. Oktober 1911.

Vor vier Wochen ist unser Vorsitzender durch den Tod uns entrissen worden. Die erste Sitzung, mit welcher wir heute das Wintersemester eröffnen, sei lediglich seinem Andenken geweiht.

Julius Michel wurde, als Sohn des Rechtsanwaltes Conrad Friedrich Michel und seiner Gemahlin Anna, geb. v. Dawans, am 5. Juli 1843 zu Frankenthal in der Rhein-Pfalz geboren; er besuchte das Gymnasium zu Zweibrücken und danach die Universität zu Würzburg und die zu Zürich, woselbst er bereits eine Assistenten-Stelle an dem physiologischen Institut unter Prof. Adolf Fick erhielt. Zu Würzburg erwarb er 1866 den Doktor-Grad mit der Dissertation „Über das Verhalten der Netzhaut und des Sehnerven bei der Epilepsie". Hierauf machte er den Feldzug von 1866 als bayrischer Militär-Arzt mit, bestand 1867 das Staats-Examen in München und war als Assistent tätig in der Kreis-Kranken- und Pflege-Anstalt seiner Vaterstadt.

Aber bereits 1867 siegte seine Neigung zum Studium des Sonderfaches der Augenheilkunde. So zog es ihn. nach Berlin an die weltberühmte Klinik Albrecht's v. Graefe. Hierauf ging er nach Wien und schließlich 1868 nach Zürich zurück, wo er die Stelle eines Assistenten an der Universitäts-Augenklinik unter Prof. Friedrich Horner bekleidete, bis er im Sommer 1870 zum Krieg gegen Frankreich unter die Fahnen berufen wurde. Aus den Beobachtungen, die er bei der Leitung eines Feld-Lazarets, gemeinsam mit Dr. Rudolf Böhm (jetzt Professor der Pharmakologie in Leipzig), angestellt, stammt die Abhandlung „Erfahrungen bei der Kaltwasser-Behandlung des Unterleibs-Typhus".

Nach Beendigung des glorreichen Krieges ging Julius Michel nach Leipzig und arbeitete am physiologischen Institut unter den Professoren Karl Ludwig und Gustav Schwalbe. Nachdem er so in den theoretischen Grundwissenschaften, der Anatomie und der Physiologie, eine umfassende Vorbildung gewonnen, habilitierte er sich 1872 für Augenheilkunde an der Universität Leipzig. Der Beginn seiner wissenschaftlichen Forschung fällt in jene denkwürdige Zeit, wo die Augenheilkunde, welche bis dahin an den deutschen Universitäten von den Professoren der Chirurgie mit vertreten wurde, endgültig die Freiheit und Selbständigkeit als besonderes Lehrfach sich eroberte. An drei deutschen Hochschulen, zu Erlangen, zu Würzburg und in Berlin, hat Julius Michel durch Forschung und Lehre wesentlich mit dazu beigetragen, den Beweis zu erbringen, daß jene Selbständigkeit unsres Faches nicht unverdient gewesen.

Schon am Ende des Jahres 1872 wurde Michel als a. o. Professor der Augenheilkunde nach Erlangen berufen, als erster, der an dieser Universität

den speziellen Lehr-Auftrag erhielt. Bereits im folgenden Jahre wurde er zum ordentlichen Professor ernannt und hat in der reizvollen, stillen Universitäts-Stadt, trotz der mangelhaften Einrichtung der Augenklinik, die in Miets-Räumen untergebracht war, als Lehrer und Forscher eine bedeutende Wirksamkeit entfaltet, bis er 1879 einem Ruf nach Würzburg, als Nachfolger von Prof. Robert v. Welz, Folge leistete.

Julius von Michel.

In Würzburg hat Julius Michel zwanzig schöne und inhaltreiche Jahre verlebt, in Gesundheit, Schaffens-Kraft und Freudigkeit. Die Zahl der hilfesuchenden Augenleidenden, der Belehrung heischenden Studenten ist durch sein Wirken in geradezu überraschender Weise empor gestiegen. Hier gelang es ihm auch, was er in Erlangen schon angestrebt, aber noch nicht erreicht hatte, den Neubau der Universitäts-Augenklinik 1899 durchzusetzen. Aber, was er geschaffen, konnte er nicht mehr benutzen. Er wurde in demselben Jahr, als Nachfolger von Karl Schweigger, nach der Hauptstadt des deutschen Reiches, auf den Lehrstuhl Albrecht's v. Graefe, seines ersten Lehrers, berufen.

Hier wirkte er unermüdlich, an dem ungeheuren Kranken-Material der Universitäts-Augenklinik in der Ziegelstraße, in dem großen, gefüllten Hörsaal, mit einem ganzen Stabe von Assistenten, und in dem trefflich eingerichteten Laboratorium.

Die erst leiseren, dann lauteren Mahnungen beginnender Krankheit ließ er unbeachtet. Selbst, als ernstere Schwäche im Winter 1910/11 ihn befallen, kehrte er zu seiner Tätigkeit zurück, sowie seine Stimme wieder heller geworden, und erklärte offen: „Rücktritt ist Tod für mich". Aber der Tod ist gekommen und hat ihn am 29. September hinweggerafft. Zu dem schon länger bestehenden Diabetes hatte sich Tuberkulose des Kehlkopfes und der Lungen hinzugesellt. Die tuberkulösen Geschwüre des Kehlkopfes waren allerdings in erfreulicher Weise unter örtlicher Behandlung vollkommen ausgeheilt. Julius Michel ist unvermählt geblieben. Die Bahre in der Kapelle des Invaliden-Hauses zu Berlin umstanden seine Verwandten und Freunde, seine Assistenten und Schüler, seine Fachgenossen und Kameraden.

An die ergreifenden Worten des Oberpfarrers schlossen sich Ansprachen des Dekans der medizinischen Fakultät, der auch im Namen des Rektors sprach, des zweiten Vorsitzenden der Berliner ophthalmologischen Gesellschaft, eines Vertreters seiner Assistenten und des Dekans der Universität zu Würzburg.

Die wissenschaftliche Leistung von Julius Michel war ebenso umfassend wie gründlich und bedeutsam. Auf mehreren Gebieten unsrer Fachwissenschaft hat er unsre Kenntnisse erweitert und umgestaltet. Er hat Bleibendes geschaffen.

Von seinen größeren Werken nenne ich zuerst sein Lehrbuch der Augenheilkunde, aus dem Jahr 1884; die zweite Auflage ist vom Jahr 1890. (780 S., mit 142 Text-Abbildungen.) Dieses Lehrbuch ist bei uns in Norddeutschland von den Studenten, denen die gleichfalls trefflichen Bücher von Schweigger, Schmidt-Rimpler, Vossius näher lagen, nicht viel studiert und auch von den Fachgenossen nicht viel benutzt und erwähnt worden. Wer es aber kannte und nachschlug, war erstaunt über den reichen Inhalt, die klare Darstellung und erfreut durch den jedem Kapitel vorangestellten, genauen Literatur-Nachweis, wie er seit den Lehrbüchern von Himly und Rüte, d. h. seit einem halben Jahrhundert, nicht mehr in Übung geblieben. Julius Michel's eigne Leistungen zeigen sich bei den Erkrankungen der Lider, bei der Erforschung der Mikro-Organismen des Trachoma, bei der chemischen Untersuchung der Hornhaut, in den Versuchen über künstliche Linsentrübung, in seinen Untersuchungen über Iris und Iritis, in seinen Beiträgen zu den Erkrankungen des Aderhaut-Traktus und der Netzhaut. Weitere Auflagen des Lehrbuches sind nicht erfolgt.

Dafür hat Julius Michel die Studierenden erfreut durch seinen klinischen Leitfaden der Augenheilkunde, der ihnen eine wissenschaftlich geordnete Darstellung des Gesamtgebietes in möglichst gedrängter Form gewährt, und der drei Auflagen (1893, 1896, 1903) erlebt hat.

Die Krankheiten des Auges im Kindesalter, die sein Lehrer und

Freund, Prof. Horner in Zürich, für Gerhard's Handbuch der Kinderkrankheiten 1879 bearbeitet, aber wegen seiner eignen Erkrankung nicht hatte abschließen können, hat Julius Michel fortgesetzt und 1889 beendigt durch Darstellung der Krankheiten der Linse, des Glaskörpers, der Netzhaut, des Sehnerven, der Augenmuskeln, der Augenhöhle, der Refraktions- und Akkommodations-Störungen, sowie der Verletzungen des Auges, und in diesem Werke zahlreiche eigne Funde niedergelegt.

In dem Handbuch der Augenheilkunde von Graefe-Saemisch hat er 1875 die Krankheiten der Lider bearbeitet und für die erweiterte zweite Ausgabe des großen Werkes 1908 dies Kapitel in originaler Weise zu einem stattlichen Bande von 473 S. mit 79 ausgezeichneten, meist eignen Figuren ausgestaltet, den man für unsre Zeit als die magistrale Darstellung dieses Gegenstandes bezeichnen muß, da ihm nichts Gleichwertiges an die Seite gestellt werden kann.

Den äußerst verdienstvollen Jahresbericht über die Leistungen und Fortschritte der Augenheilkunde, den Albrecht Nagel begründet und mit dem Jahr 1870 begonnen, hat Julius Michel vom achten Jahrgang ab, für 1877, bis zum 40., für 1909, der im Jahre 1910 erschienen ist, weiter herausgegeben und dadurch unsrer Wissenschaft einen unschätzbaren Dienst geleistet.

Im Jahre 1899 hat Michel mit Prof. Kuhnt die Zeitschrift für Augenheilkunde ins Leben gerufen und bis zu seinem Tode fortgeführt; 27 stattliche Bände bringen eine Fülle von Original-Arbeiten und aufklärenden Übersichten.

Die gleiche Unermüdlichkeit und Arbeitsfreudigkeit, wie in der Forschung und Wissenschaft, hat Julius Michel in der Lehre und in der Praxis sein Leben lang an den Tag gelegt. Es ist wahrhaft bewunderungswürdig, wie er dies in Berlin bei der großen Zahl der Studenten, bei den vielen Tausenden von poliklinischen und Hunderten von klinischen Kranken und von Operationen, schon dem Greisen-Alter sich nähernd, so siegreich durchgesetzt hat. Der Beginn seiner Lehr- und klinischen Tätigkeit in Berlin war noch dazu besonders schwierig, da seines Vorgängers längere Erkrankung Verbesserungen verzögert hatte, die sein Feuergeist sofort in Angriff nahm und augenblicklich einführen wollte.

Kliniken veralten heutzutage fast ebenso rasch, wie — Kriegsdampfer. Das chirurgisch-augenärztliche Klinikum in der Ziegelstraße, 1819 durch die Bemühungen Karl Ferdinand Graefe's errichtet und von den Zeitgenossen bewundert und angestaunt, war ein halbes Jahrhundert später, als ich selber meinen Unterricht darin empfing, (1863—1866), schon wieder recht veraltet und wurde 1878—1882 durch einen Neubau ersetzt, mit einer eignen Augenklinik, die Prof. Karl Schweigger von 1881 ab verwaltet hat. Diese genügte unsres Julius Michel's hohen Anforderungen in keiner Weise, trotz aller Um- und Anbauten, die er sofort durchsetzte.

Er beantragte die Errichtung einer vollkommen neuen, mustergültigen Augenklinik auf dem großen Gelände der Charité. Diese sollte er nicht mehr erleben, der Tod hat seinen Bestrebungen ein Ende gesetzt.

Ein besondres Verdienst hat sich Julius v. Michel noch um die Berliner ophthalmologische Gesellschaft erworben. Mein Freund, Prof. Max Burchardt, der neben seiner bedeutenden militärärztlichen Tätigkeit noch seit 1881 die Augen-Abteilung der Königlichen Charité verwaltete und daselbst auch, nach Überwindung mancher Schwierigkeit, den Unterricht in unsrer Fachwissenschaft einrichtete, fühlte bei seiner eigentümlichen Entwicklung und seiner aus liebenswürdiger Bescheidenheit und unermüdlichem Wissensdrang zusammengesetzten Natur das unbesiegbare Bedürfnis, mit den andren Fachgenossen der großen Stadt sich zusammenzuschließen, zur gegenseitigen Förderung und Belehrung, und hat auch trotz des Widerstandes, ja der Gegnerschaft, die er von maßgebender Seite erfahren, im Jahre 1893 unsre Gesellschaft begründet und als erster Vorsitzender geleitet und gefördert bis zu seinem Tode, der am 12. September 1897 erfolgt ist. Durch das Vertrauen der Fachgenossen zu seinem Nachfolger berufen, habe ich selber das Amt fünf Jahre lang geführt. Von 1903 bis zu seinem Tode ist Julius v. Michel unser erster Vorsitzender gewesen, stets einstimmig wiedergewählt. Ihm verdanken wir das gastliche Heim für unsre Sitzungen, mit den großartigen Hilfsmitteln seines Instituts, dem Projektions-Apparat, den Mikroskopen, den Präparaten und Bildern der reichen Sammlungen. Ihm verdanken wir wichtige Beiträge, teils eigne, teils seiner jüngeren Mitarbeiter. Unermüdlich ist er unter uns tätig gewesen. Er hat wohl keine Sitzung versäumt, außer wegen ernster Krankheit. Sowie er aber sich besser fühlte, ist er wieder unter uns erschienen, aufopferungsvoll, hoffnungsfreudig.

Von den Mitteilungen, die unser erster Vorsitzender selber in unsren Sitzungen gemacht, erwähne ich die Mikro-Projektionen von Augenschnitten mit dem neuen Zeiss'schen Projektions-Apparat (Mai 1903), über Myasthenia ocularis und über Tuberkulose des Auges (Juni 1904), über den anatomischen Befund von markhaltigen Nervenfasern sowie über ein Fibrom der Papille (Dezember 1904); über amyloide Entartung der Augengefäße (Februar 1905), über einen Fall von Tetanus nach Verletzung der Orbita, über den anatomischen Befund bei absolutem Glaukom (Oktober 1905), über seltne Lid- und Bindehaut-Erkrankungen (Januar 1906), über syphilitische Augengefäß-Erkrankungen (Juni 1906), über halbseitige Gesichts-Hypertrophie (Juli 1907), über Coccidien der Lidhaut (Oktober 1907), über einen Fall geheilter Iris-Tuberkulose (Oktober 1908), über ein durch Iridektomie geheiltes Iris-Sarkom (Februar 1909), über Primär-Affekt der Tarsal-Bindehaut, über vernarbten Pemphigus, über weiße Thromben-Bildung in einer Netzhaut-Arterie (November 1909).

Noch ist der Schmerz zu frisch in unsrer Brust, um an dieser Stelle

eine kritische Erörterung der Leistungen von Julius Michel uns zu gestatten. Aber soviel sei gesagt, seine Arbeiten über die Lymphbahnen des Auges, über die Thrombose der Zentral-Vene, über die Tuberkulose des Seh-Apparates haben seinen Namen für immer in die Denksteine unsrer Geschichte eingegraben.

Julius Michel war eine sonnige Natur. Seine innere Heiterkeit strahlte aus auf die Umgebung, auf seine Mitarbeiter, die ihn verehrten, auf die Fachgenossen, die ihn schätzten, auf die Kranken, die ihm vertrauten. Voll Witz und Schlagfertigkeit traf er zwar den wunden Punkt mit großer Sicherheit, aber immer mit solcher Liebenswürdigkeit, daß der Getroffene sofort in sein Lächeln mit einstimmte. Ich darf hier wohl erwähnen, daß seit 1867, wo ich als Assistent in v. Graefe's Klinik Julius Michel kennen und schätzen lernte, bis zu seinem Tode, also volle vierundvierzig Jahre hindurch, ein stets ungetrübtes, freundschaftliches Verhältnis uns verbunden hat.

Wir alle aber, die sein Andenken zu ehren hier versammelt sind, von denen jeder Freundschaft, Förderung, Belehrung aus den reichen Schätzen seines Wollens, Könnens, Wissens, Strebens erfahren, wollen uns von unsren Sitzen erheben, um durch dies schwache Zeichen auszudrücken, daß sein Andenken bei uns ein gesegnetes für immer bleiben wird.

Über wiederholte Ansteckung mit Trachom.

Von Dr. **M. Mayerhof**, Augenarzt in Kairo.

Das Trachom ist in Ägypten eine Krankheit des frühen Kindesalters. Davon kann man sich ohne weiteres durch Untersuchung von Schulkindern überzeugen. Hirschberg[1] hat in einer ober-ägyptischen Missions-Schule kaum einige trachom-freie Augen gefunden, Mac Callan[2] in den Koran-Schulen, die von der niederen Bevölkerung beschickt werden, das gleiche, in einer Mittelschule von Tanta (Unter-Ägypten) 95,7% Trachom. Von 485 trachom-kranken Schülern waren nur 78 frische Fälle, 10 völlig im Narben-Stadium, alle übrigen befanden sich in den mittleren, floriden oder teilweise narbigen Graden der Krankheit. Morax und Lakah[3] haben bei 63 Säuglingen in Alexandrien 14 (22%) mit Trachom infiziert gefunden. Ich selbst kann diese Befunde auf Grund einer achtjährigen Erfahrung in diesem Lande nur bestätigen. Die frühesten sicheren Trachom-Follikel habe ich bei 3 Monate alten Kindern festgestellt. Die Einschluß-Konjunktivitis von Wolfrum und Lindner kann ich nicht als ein Trachom

[1] Ägypten, 1890.
[2] The Ophthalmoscope, Nov.-/Dez. 1908.
[3] Annales d'Oculistique, CXXVI, 1901, S. 353.

der Neugeborenen anerkennen; dasselbe existiert meiner Ansicht nach nicht. Bei Säuglingen sah ich oft verschiedene Formen des Früh-Stadiums des Trachoms, sowohl Einzel-Follikel in der Tarsal-Bindehaut, wie auch die „Frosch-Laichform" in den Übergangs-Falten, und zwar mit oder ohne voraufgehende akute Bindehaut-Eiterung, welcher ja hier im Sommer kaum einige wenige Kinder entgehen, (vor allem durch den Koch-Weeks-Bacillus und den Gonococcus erzeugt). Vom zweiten Lebensjahr an sind dann alle verschiedenen Stadien und Schwere-Grade der vorgeschrittenen Granulose zu beobachten, nur daß die Hornhaut-Komplikationen seltener sind, als bei Erwachsenen. Indessen sah ich bei vierjährigen Kindern dick-fleischigen Pannus, schwere Keratitis und Hornhaut-Geschwüre, und habe allmonatlich Kinder von 5—7 Jahren wegen Einkrümmung der Lider und Trichiasis zu operieren. Bei den erwachsenen Ägyptern ist infolgedessen frisches Trachom recht selten. Bei einer Schul-Untersuchung 20jähriger eingeborener Lehrer, welche Prof. Greeff in meiner Gegenwart vornahm, fand er etwa 50% Narben-Trachom und nur 2% gesunde Augen. Aus diesem Grunde habe ich mir die etwa vorkommenden Fälle von frischem Trachom bei erwachsenen Ägyptern stets daraufhin angesehen, ob es sich nicht um eine Reinfektion handeln könnte, und habe etwa 30mal in der Tat frische Follikel in einer ganz vernarbten Bindehaut gefunden. Da unsere Lehrbücher über die Möglichkeit einer wiederholten Ansteckung mit Trachom schweigen, so möchte ich einen der am meisten beweisenden Fälle anführen:

Ein 20jähriger ägyptischer Offizier stellt sich vor mit der Klage, daß sein rechtes Auge seit 14 Tagen gereizt sei und absondere. Er sei in seiner Kindheit wegen Trachom lange Zeit mit dem Blaustein behandelt worden, habe seit dem 12. Lebensjahr nie mehr Beschwerden gehabt und sei vor 3 Jahren ausdrücklich als trachom-frei in Dienst gestellt worden. Beide Augen zeigen die zarte Zeichnung der normalen Bindehaut und verstreute sehr feine horizontale Narben von glänzend-weißer Beschaffenheit. Am rechten Auge weist die obere Tarsal-Bindehaut vier Follikel auf, während die obere und untere Übergangs-Falte mit grau-roten Körnern geradezu vollgestopft ist. Die Gefäße eines zarten, alten, nur mit der Lupe bei seitlicher Beleuchtung sichtbaren Hornhaut-Pannus beginnen sich eben wieder von oben her zu füllen. Im abgekratzten Epithel fanden sich Prowazek-Halberstaedter'sche Körperchen. Nach anfänglicher Zunahme des Trachoms und Eintritt von Keratitis heilt der Krankheits-Prozeß, unter Ausrollung und Nach-Behandlung mit dem Kupfer-Stift, im Laufe von 8 Monaten aus, ohne daß Infektion an dem zweiten Auge eintritt.

Indem ich von der Mitteilung anderer, ähnlicher Fälle absehe, erwähne ich, daß das beste Beobachtungs-Material für frisches Trachom in Ägypten nicht von den eingeborenen Kindern geliefert wird, weil diese in der Regel nur bei Eintritt einer superponierten akuten Konjunktivitis zum Arzt gebracht werden, sondern von den eingewanderten Europäern, welche sich öfters hier

im Lande mit Trachom anstecken. So betrifft denn auch ein Fall, der mir, weil seit 6 Jahren ständig unter Beobachtung, besonders beweisend für zweimalige Trachom-Ansteckung erscheint, eine Europäerin:

Eine 23jährige Österreicherin, im Juli 1905 in Ägypten eingewandert, stellt sich im Oktober des gleichen Jahres mit frischem Trachom bei mir vor. Es handelte sich um eine vorwiegend papilläre Form mit Einzel-Follikeln im Tarsus und in den Übergangsfalten aller 4 Lider. Es soll 4 Wochen zuvor das rechte und wenige Tage später das linke Auge erkrankt sein. Die Hornhaut war intakt, dagegen ziemlich starke schleimig-eitrige Sekretion vorhanden, in welcher sich reichlich Koch-Wecks-Bazillen fanden. Unter Höllenstein-Pinselungen heilte der akute Katarrh rasch aus, nicht aber die Granulose, deren Körner sich sogar vermehrten. Als dann im November 1905 ein zarter Pannus von oben her beide Hornhäute zu überziehen begann, nahm ich beiderseits eine energische Ausquetschung mit KNAPP's und KUHNT's Pinzetten vor, unter Lokal-Anästhesie. Nach anfänglich gutem Erfolg schossen im Dezember die Follikel wieder auf, wie die Pilze; Hornhaut-Entzündung und Pannus folgten. Anfang 1906 erneute Ausrollung, Nach-Behandlung mit Sublimat-Abreibungen, Kupfer-Stift und Kupfer-Salbe. Im März 1906 war der Zustand beider Augen erheblich gebessert, doch entzog sich die Patientin der weiteren Behandlung, da sie durch den Tod ihres Gatten genötigt war, sich ihren Lebensunterhalt zu verdienen. Im Herbst 1906 und Frühjahr 1907 sah ich sie gelegentlich wieder; sie hatte immer noch ein mäßiges papillo-follikulär gemischtes Trachom zweiten Grades, Pannus bis zur Mitte der Hornhaut und ziemlich starke, bakteriologisch sterile Absonderung. Erst im August 1907 entschloß sich Patientin zu erneuter Behandlung; dieselbe bestand in energischer Ausrollung unter Chloroform mit kurzer Nach-Behandlung, da Patientin 14 Tage später an Typhus erkrankte. Nach Ablauf desselben, Ende September 1907, war das rechte Auge der Kranken völlig ausgeheilt, das linke zeigte noch einige papillär geschwollene Fleckchen der Tarsal-Bindehaut und leichte Verdickung der oberen Übergangs-Falte. Die Patientin hielt sich für geheilt und erschien trotz meiner Mahnungen nur alle paar Monate einmal zur Behandlung. In der Tat war es nur bei Lupen-Untersuchung möglich, am rechten Auge, Bindehaut und Hornhaut, Spuren des überstandenen Trachoms nachzuweisen. Der Lidknorpel war nicht verdickt, die Zeichnung der MEIBOM-schen Drüsen auf der Tarsal-Bindehaut in normaler Weise zu sehen. So blieb dieses Auge $3^1/_2$ Jahre, von Ende 1907 bis Mitte 1911. Auch das linke bewahrte seinen kleinen Überrest von Trachom 2 Jahre lang ohne Änderung; aber Ende 1909 begann ein neues Aufflammen von papillo-granulöser Entzündung mit Keratitis. Ende 1910 wurde links eine neue Ausrollung vorgenommen, die infolge zu kurzer Nach-Behandlung erfolglos blieb; und im Juni 1911 erkrankte das rechte Auge von neuem, und zwar an einem akuten Schwellungs-Katarrh, der sogleich ein haupt-

sächlich follikuläres Trachom mit progressivem Pannus und Keratitis hinterließ. Da Patientin sich nur selten zeigt, so sind bis zum heutigen Tage beide Augen noch im Zustande des sezernierenden „gemischten" Trachoms.

Damit ist der Beweis geliefert, daß ein früher trachom-krankes und geheiltes Auge nach relativ kurzer Zeit von neuem infiziert werden kann; die Infektions-Quelle war in diesem letzten Falle das andere Auge der Patientin. Da zur Annahme einer sicheren Heilung des Trachoms außer dem klinischen Aussehen der geheilten Schleimhaut das Eintreten einer anfallsfreien Zeit von mindestens 2 Jahren gefordert werden muß, so ist eine kürzere trachom-freie Periode, als die bei der letzten Kranken beobachtete ($3^1/_2$ Jahre), kaum möglich. Die längste, nach den Angaben des Kranken ermittelte, Zeitspanne von der Heilung eines Trachoms bis zur Wiederansteckung fand ich bei einem 50jährigen koptischen Beamten, nämlich 21 Jahre. Indessen ist auf die Angaben orientalischer Patienten meistens nicht allzuviel Wert zu legen. Das überstandene Trachom hinterläßt also keine oder keine dauernde Immunität.

Zum Schluß noch einige Worte über die natürliche Immunität gegen Trachom. Dieselbe ist früher von Amerika aus für die Neger-Rassen behauptet, aber seitdem, besonders durch VAN MILLINGEN, widerlegt worden. Ich kann hinzufügen, daß ich Trachom bei zahlreichen Sudannegern der verschiedensten zentral-afrikanischen Stämme gesehen habe, und zwar die allerschwersten Formen. Dagegen ist gelegentlich wegen des Vorkommens einseitigen Trachoms behauptet worden, daß das gesunde Auge wahrscheinlich gegen Trachom immun sei. Dies hat z. B. meinen verehrten Lehrer und Freund Geh. Rat AUGSTEIN veranlaßt, Heilungs-Versuche am granulösen Auge durch Übertragung der Tränen-Flüssigkeit des gesunden Auges zu versuchen.[1] In der Tat ist einseitiges Trachom sehr selten. AUGSTEIN fand es unter 462 Granulösen 3mal, ich selbst unter 2828 Granulösen in Ägypten (1908 und 1909) nur 7mal und unter 6000 poliklinischen Patienten (März bis September 1911), die fast alle granulös waren, nur 2mal! Allerdings habe ich diejenigen Fälle, in welchen das eine Auge früher granulös gewesen und mit kaum sichtbarer Narben-Bildung ausgeheilt war, durch sorgfältige Lupen-Untersuchung auszuschließen gewußt. Denn solche Fälle sind keineswegs selten. Aber eine junge Syrierin mit einseitigem Trachom erlitt nach 5 Jahren, ein russischer Knabe nach 3 Jahren eine Ansteckung des vorher gesunden Auges. Somit kann auch eine natürliche Immunität gegen Trachom nicht bestehen. Ob daher die so lange ersehnte und auch von mir seit Jahren vergeblich versuchte Entdeckung des Trachom-Erregers, wenn sie geschieht, therapeutische Erfolge zeitigen wird, das erscheint leider noch sehr fraglich.

[1] Jahresbericht über 1898 und 1899 der Dr. AUGSTEIN'schen Augenheilanstalt zu Bromberg, 1900.

Klinische Beobachtungen.

I. Ein ungewöhnlicher Fall spontan geheilter Netzhaut-Ablösung.

Von J. Hirschberg.

Am 6. Januar 1890 kam ein 48jähriger Beamter, Hr. B., zur Aufnahme mit reifem Star des rechten Auges und vorgeschrittenem des linken, ohne Komplikationen. Am 7. Januar Ausziehung des rechten Stares nach dem klassischen Verfahren, mit oberem Lappenschnitt und ohne Iris-Ausschneidung. Reizlose Heilung. Am 17. Februar 1890 war S = $^{15}/_{20}$ (mit + 8 Di. sph. ⊂ + 1,25 Di. cyl., bei nahezu wagerechter Achse); Pupille rund, schwarz, normal beweglich.

Am 1. September 1890 kehrt er wieder und bittet dringend um Operation auch des linken, noch nicht ganz reifen Stars, da er, als Beamter, nach einem kleinen Ort versetzt werden soll und dann nicht leicht wiederkommen kann. Operation, wie auf dem rechten. Heilung und Erfolg ebenso. Am 16. Dezember 1890 war auf dem linken Auge (mit + 8 Di. ⊂ + 2 Di. cyl. →) S = $^{5}/_{15}$. Der Kranke erklärt, daß ihm auf dem linken Auge die Behaglichkeit und Leichtigkeit des Lesens fehlt, wie er sie auf dem rechten besitzt, und bittet dringend, da er Berlin bald verlassen muß, um Nachbesserung des linken. Am 17. Dezember 1890 verrichte ich unter Kokaïn, bei künstlicher Beleuchtung, die Kapselspaltung auf dem linken Auge, wobei Kammerwasser nicht merklich abfloß. Am 31. Dezember 1890 hat auch das linke Auge S = $^{15}/_{20}$.

Am 15. Juli 1891 ist angemerkt, S = $^{15}/_{10}$ mit seiner Fernbrille, also ein sehr gutes Ergebnis, gleich erfreulich für den Operierten wie für den Operateur. Das Augenpaar war für die gewöhnliche Betrachtung von einem völlig normalen kaum zu unterscheiden.

Am 19. Dezember 1892 und am 23. Oktober 1893 wurde wieder normale Sehkraft festgestellt.

Am 8. Dezember 1902 kehrte Hr. B. wieder mit der Angabe, daß er seit 2 Jahren nur noch mittelmäßig sehen könne, da ein dunkler Streifen vor dem Auge vibriere. Rechts ist (mit + 8 Di. sph.) S = $^{5}/_{7}$; links (mit + 7 Di. sph. ⊂ + 2 Di. cyl. →) S = $^{5}/_{25}$. Das Ophthalmometer zeigt in der Tat rechts nur — 0,6 Di. Hornhaut-Astigmatismus, links aber — 2,4 Di. Gesichtsfeld normal.

Beide Augen sehen vortrefflich aus, sind auch optisch ganz vollkommen; das aufrechte Bild ist ohne künstliche Erweiterung der Pupille bequem sichtbar. Ursache der Sehstörung sind Veränderungen der Netzhaut-Mitte, — sogenannte Retinitis centralis. Rechts ist nur eine zarte kleine Blutung nahe der Mitte der Netzhaut sichtbar. Links sieht man einen hellen, bläulichen Netzhaut-Herd nahe der Mitte, daneben zarte Blutungen, auch eine Glaskörperflocke.

Diese Veränderungen mußten als Folge von Blutgefäß-Erkrankungen gedeutet werden, nicht abhängig von den vor 12 Jahren ausgeführten Star-Operationen, sondern einem Leiden des Organismus. Doch vermochte ich damals weder Erscheinungen von Leiden des Herzens, noch Veränderungen des Urins nachzuweisen. Ich verordnete das Nötige, sah aber den Kranken erst wieder am 24. Mai 1911. Einundzwanzig Jahre waren seit der Star-

Operation verstrichen, der Kranke war 69 Jahre alt geworden. Die Augen sahen noch so vortrefflich aus, wie nach der Operation; sie waren chirurgisch, wie optisch noch ganz vollkommen. Aber das rechte war blind, nach Angabe des Kranken seit Januar dieses Jahres. Mit + 8 Di. zählte es unsicher die Finger in nächster Nähe, von seinem Gesichtsfeld war nur ein kleiner, unterer Teil erhalten geblieben. (Vgl. die Figur.) Das linke hatte mit seiner Fernbrille (+ 7 Di. ⊂ + 1,5 Di. cyl. →) noch S = $^5/_{20}$: und las mit seiner Nahebrille (+ 13 Di. ⊂ + 1,5 Di. cyl.) noch die feinste Druckschrift unsrer Proben, und zeigte auch ein völlig normales Gesichtsfeld.

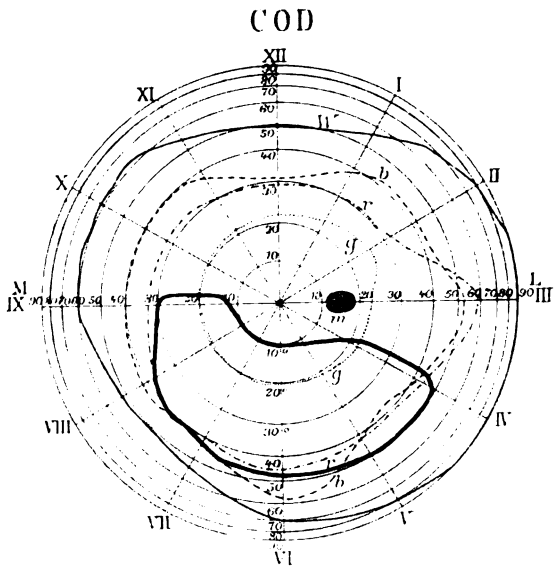

Der Augenspiegel enthüllte als Ursache der rechtseitigen Erblindung eine zarte, aber ausgedehnte Abhebung der von Blutungen durchsetzten Netzhaut; links waren nur feine Netzhaut-Blutungen nachweisbar. Beide Augäpfel waren vollkommen durchsichtig für den Spiegel.

Der Kranke war etwas hager, aber er fühlte sich nicht sonderlich leidend. Jetzt wurde Eiweiß im Urin nachgewiesen, Schonung, Sajodin verordnet, und der Kranke der bewährten Behandlung meines Freundes Prof. M. Michaelis überwiesen.

Am 9. Juli 1911 kehrt Hr. B. zurück, mit der Angabe, daß er sich körperlich besser fühle, das Eiweiß aus seinem Urin, bis auf Spuren geschwunden sei; und sein rechtes Auge sich erheblich gebessert habe. In der Tat hat dasselbe wieder S = $^5/_{50}$ mit der Fernbrille, liest mit der Nahebrille von Sn $5^1/_2{}'$ einzelne Zahlen und zeigt wieder ein völlig normales Gesichtsfeld, ohne Einschränkung, ohne Dunkelfleck. Das linke hat S = $^5/_{15}$ und normales Gesichtsfeld.

Die Netzhaut-Ablösung des rechten Auges ist geschwunden, kleine Blutungen und helle Herdchen sichtbar. Nur noch Spuren von Eiweiß. Am 13. September 1911 hat das rechte Auge S = $^5/_{50}$ bis $^5/_{35}$, normales Gesichtsfeld, das linke hat S = $^5/_{15}$ und normales Gesichtsfeld. Der

Augenspiegel zeigt rechts nur unbedeutende, wie ausgelaugte Reste zarter Blutungen und zarte, umschriebene, helle Verfärbungen, die wohl nicht in der Netzhaut, sondern in der Pigmentschicht hinter derselben ihre anatomische Begründung haben. Auch links sind kleine Blutungen sichtbar, besonders auch knotenförmige, die einen Venen-Ast rings umgeben.

Der Urin war 8 Tage zuvor normal befunden, Hr. B. von Prof. Michaelis aus der Behandlung entlassen worden.

In meiner ganzen Praxis habe ich einen zweiten Fall derart nicht erlebt. Eine ganz schlechte Vorhersage sollte man eigentlich niemals stellen.

II. Verbrühung der Kornea und Konjunktiva.

Kasuistische Mitteilung von Dr. Maximilian Rosenfeld, Sekundär-Arzt der königl. ung. Universitäts-Augenklinik Nr. I zu Budapest, derzeit Einj.-Freiw.-Assistenzarzt-Stellv. im k. u. k. Garnisons-Spitale Nr. 25. (Aus der Augen-Abteilung des k. u. k. Garnisons-Spitals Nr. 25 in Sarajevo ([Chefarzt: Regiments-Arzt Dr. J. Hackel.])

Die Beobachtung eines Falles, für welchen in der mir zugänglichen Literatur keine Analogie zu finden ist, veranlaßt die durch ihre Seltenheit und praktische Bedeutung gerechtfertigte Veröffentlichung. Patientin, die 28jährige Frau eines Kollegen, war seit Jahren in Beobachtung und Behandlung der Abteilung wegen einer nach Geschwür zurückgebliebenen Kornealfistel, welche häufig Reiz-Erscheinungen setzte, ohne daß sich Patientin zur Operation entschließen wollte. Derzeit lebt sie auf dem Lande und machte bei einer neuerlichen Attacke warme Umschläge auf das erkrankte Auge, nach ihrer Angabe durch mehr als eine halbe Stunde. Sie empfand diese Umschläge angenehm, keineswegs schmerzhaft. Als ihr Mann nach Hause kam, fand er das Auge in dem weiter unten beschriebenen Zustande und sandte sie uns zur Aufnahme, welche etwa 6 Stunden später erfolgte. Es fanden sich am Bulbus, nebst starken Reizungs-Erscheinungen, die ganze Kornea und auf etwa 3 mm ringsherum des Limbus die Konjunktiva milchweiß. Unter der Lupe sieht man das Epithel in zahlreichen Blasen abgehoben, welche, bereits entleert und zusammengefallen, vielfach konfluieren. An einzelnen Stellen ist die Blasendecke fetzenartig losgelöst.

Die Patientin, uns als Hysterika bekannt, zeigte bei der Untersuchung außer andren Stigmaten, totale Anästhesie der Haut an beiden Händen und Vorderarmen und in der Region von der Oberlippe nach aufwärts, sowie der Konjunktiva und Kornea beiderseits. Es wurde daher die Diagnose auf Verbrühung gestellt, welche in der beschriebenen Anästhesie ihre Erklärung findet. Der weitere, etwas protrahierte Verlauf führte unter indifferenter Behandlung zur Heilung mit Zurücklassung ganz unbedeutender Trübungen in der unteren Hälfte der Kornea.

Verwandte Beobachtungen, wie monatelanges, reizloses Tragen von Fremdkörper in der Kornea und im Konjunktivalsack konnten wir mehrfach machen, was darauf zurückzuführen ist, daß sich Anästhesien in der hierländischen Bevölkerung, namentlich bei den Moslims, in ungewöhnlicher Zahl finden.

Die Schlußfolgerungen für den praktischen Arzt ergeben sich aus Vorgehendem von selbst.

Gesellschaftsberichte.

Kongreß der böhmischen Augenärzte.

Abgehalten am 17. Juli 1911 in den Räumen der böhmischen Augenklinik in Prag. (Vorstand Prof. Dr. J. Deyl.)

1. Prof. Dr. J. Deyl: Beitrag zur Frage über die Entwicklung des Augen-Nerven und speziell über die Entstehung des Chiasma.

Vortr. bestätigt auf Grund seiner Befunde bei Fischen, Vögeln und beim Menschen die Tatsache, daß die optischen Fasern zentripetal aus der Netzhautanlage hervorwachsen; die Entwicklung des Chiasma war bis jetzt wegen der großen, der Forschung sich entgegenstellenden Schwierigkeiten unbekannt. Er selbst hat sich ebenfalls lange bemüht, sich in dem Gewirr von basalen Falten, Windungen usw. in Serienschnitten verschiedener Vertebraten-Embryonen und insbesondere beim Menschen an den seltenen Föten, die ihm S. Magnifizenz Professor Janošik zum Zwecke des Studiums zur Verfügung gestellt hat, zurechtzufinden. Aus diesem Grunde entschloß er sich von dem einfachsten Chiasma bei Fischen auszugehen, bei denen sich die Sehnerven einfach kreuzen, indem sie übereinander liegen, und zwar einmal der rechte über dem linken, das andre Mal umgekehrt. Die fundamentale Entdeckung dieser Forschung bei Fisch-Embryonen beruht darin, daß die optischen Fasern aus der Retina-Anlage der einen Seite in die zellige Wand des primitiven Augenblasenstiels und in die Fortsetzung der letzteren, d. i. in die ventrokaudale Wand des sogenannten Recessus opticus (sive praeopt.) rascher wachsen und die für sie bestimmte Stelle in der Mitte des sogenannten Chiasmawulstes an der Gehirnbasis früher erreichen, so daß die Fasern der anderen Seite (ebenfalls mittels des bekannten zelligen Leitgewebes des gegenseitigen Augenblasenstiels) über sie hinüberwachsen. Bei Fisch-Embryonen bildet die kaudale Wand des Recessus opticus (medialwärts als Chiasmawulst) eine in ventrodorsaler Richtung etwas schief aufsteigende, faltenlose, einfache zellige Platte.

Bei den Vögeln hat das fertige Chiasma die Gestalt gekreuzter Finger, und hier war die Erklärung schon leichter: sobald die ersten beiderseitigen Bündel ihren Ort erreicht haben, kreuzen sie sich, wie bei den Fischen; nur ist bei den Vögeln an der erwähnten kaudalen Recessuswand um eine Falte mehr; die kaudale (hintere), bei den Fischen einfache Wand jener Rinne bildet nämlich noch eine in proximoventraler Richtung überhängende zellige Leiste (Falte) und aus dieser Leiste entspringen andere Fasern proximoventralwärts (senkrecht von oben nach unten), und umschließen die ersten zwei gekreuzten, später zwei neue Bündel, bis die Form der gekreuzten Finger entsteht.

Bei menschlichen Embryonen sind die Falten der Recessusrinne noch reicher. Die beiderseitigen hohlen zelligen Augenblasenstiele münden von beiden Seiten — möge dieser Vergleich behufs rascheren Verständnisses gestattet sein — etwa wie zwei längliche, tütenförmige plattgedrückte Trichter (was er an einem Modell nach Born demonstriert) unter einem sehr stumpfen Winkel in die Gehirnhöhle. Die längs des langen Zipfels wachsenden Fasern bleiben auf derselben Gehirnseite, während sich die längs der kürzeren Seite der Tüte wachsenden kreuzen; — hinter der Kreuzung liegen sehr kurz nebeneinander (es existiert

noch kein Traktus) das gekreuzte stärkere und das ungekreuzte, deutlich schwächere Nervenfaserbündel. Vortr. demonstriert sodann mittels des Projektions-Apparates gelungene Diapositive mikroskopischer Schnitte, welche vom Universitäts-Präparator Rejsek hergestellt wurden, so daß sie die ganze Entwicklung des Auges und der optischen Fasern bei Fischen, teilweise auch bei Vögeln und beim Menschen, klar vor Augen führen.

2. Bailoni: Über den Zusammenhang zwischen intraokulärem Sarkom und Trauma.

Die Ätiologie der malignen Tumoren überhaupt und der intraokulären insbesondere ist rätselhaft. So lange die obligatorische Unfallversicherung noch nicht bestand, forschte man in der Anamnese der malignen Tumoren nach einem Trauma, und aus diesem Grunde figurieren relativ oft gerade die Traumen in der Ätiologie der malignen Tumoren. Ein Umschwung trat ein, als die obligatorische Unfallversicherung der Arbeiter eingeführt wurde. Da soll man häufig entscheiden, ob ein bestimmtes Trauma die maligne Neubildung in dem verletzten Organ tatsächlich hervorgerufen hat. Jeder einzelne Fall muß speziell beurteilt werden, man muß bestimmen, ob das Trauma ganz sicher nachgewiesen wurde. Ein wichtiges Moment ist die frühzeitige Meldung des Unfalls sowie auch des Umstandes, ob das Trauma jenes Organ betroffen hat, in welchem sich der Tumor entwickelt hat.

In der Augenheilkunde interessieren uns am meisten die Sarkome der Chorioidea, der Iris und des Ciliarkörpers. Vortr. führt aus seiner Unfallspraxis zwei Fälle von Sarkom der Aderhaut an, wo ein Zusammenhang zwischen Trauma und Tumor nicht konstatiert werden konnte, und einen Fall von Sarkom des Ciliarkörpers, wo ein Zusammenhang nicht sicher ausgeschlossen werden konnte. Der Zusammenhang der intraokulären Sarkome und des Traumas ist sehr zweifelhaft. Man muß bei einem jedem Trauma den Charakter desselben, seine Intensität, Lokalisation, die Dauer, die von dem Trauma bis zum konstatierten Beginn der Geschwulst verflossen ist, und die weitere Entwicklung derartiger Fälle in Erwägung ziehen. Jeder Fall muß gründlich untersucht, die Stelle des Traumas und die offenkundigen Veränderungen müssen vermerkt und eine genaue ophthalmoskopische Untersuchung muß vorgenommen werden. Ein Symptom sei besonders hervorgehoben, das von Gallezowski erwähnt und an der böhmischen Augenklinik schon länger beobachtet wurde: Wenn an der verletzten Stelle verhältnismäßig bald nach dem Unfalle einige auffallend injizierte Stämme der oberflächlichen Ciliargefäße auftreten, und später an derselben Stelle sich ein Tumor entwickelt, so steigt die Wahrscheinlichkeit eines kausalen Zusammenhanges zwischen dem Trauma und der Tumor-Entwicklung.

Debatte: Šmidrkal erwähnt zwei Fälle von Karzinom der Bauch-Eingeweide nach einem Trauma.

Reinhart rät, jeden Augenunfall sofort spezialistisch untersuchen zu lassen, wodurch die Verantwortung des Praktikers verringert würde.

Deyl: Es gibt Fälle, in denen das Auge das Aussehen des sekundären Glaukoms besitzt, ganz ähnlich wie bei intraokulären Tumoren, während ein hämorrhagisches Glaukom infolge intraokulärer Arteriosklerose vorliegt. In der Klinik wird regelmäßig eine diesen Punkt berücksichtigende Augenspiegel-Untersuchung auch des andren Auges vorgenommen, wodurch in derartigen Fällen eine deutliche Arteriosklerose der Netzhautgefäße (ohne Hämorrhagien) entdeckt wird, wobei namentlich eine erschwerte Pulsation der Netzhautarterien konstatiert werden kann.

3. Prof. Chalupecký: Die Wirkung des Radiums auf das Auge. Eine Experimentalstudie.

Das Radium wirkt auf sämtliche organische Systeme im allgemeinen schädlich, indem es Entzündungen und Atrophien hervorruft. Die direkte Einwirkung auf das Auge hat namentlich Birch-Hirschfeld geprüft und gefunden, daß, wenn man den Behälter mit Radiumbromid auf das Auge eines Kaninchens auflegte, binnen einigen Stunden eine Entzündung der vorderen Augenpartien und manchmal auch des Augenhintergrundes eintrat. Vortr. hat diese Versuche mit einem analogen Resultat wiederholt und erstattet über dieselben einen ausführlichen Bericht, den er mit mikroskopischen Präparaten belegt. Therapeutische Versuche mit Radiumanlegung wurden in der Augenheilkunde bei verschiedenen Krankheiten, speziell beim Trachom angestellt; die Erfolge unterschieden sich jedoch nicht von jenen, die man mit den üblichen Heilmethoden erzielen kann, ja oft blieben sie hinter diesen zurück. Statt der direkten Applikation der Radiumsalze versucht man häufig die Behandlung mit Radium-Emanation, die in den Quellen zahlreicher Kurorte in ungleicher Menge enthalten ist und die auch künstlich hergestellt werden kann, z. B. durch Einführung der Emanation in gewöhnliches Wasser. Vortr. prüfte den Einfluß eines derartig radioaktivierten Wassers, das einerseits durch Mischen gemahlenen Joachimsthaler Uranpecherzes mit destilliertem Wasser hergestellt, anderseits in der Fabrik auf Radiumpräparate in Neulengbach bei Wien erzeugt wurde. Er injizierte die Wässer Kaninchen unter die Konjunktiva und in den Glaskörper mit einem im großen und ganzen unbedeutenden Erfolg; er konstatierte nur, daß das Wasser keine Eiterung hervorrief, (vielleicht hat es eine bakterizide Wirkung, wie auch andere Versuche bestätigen,) und wies nach einer Injektion in den Glaskörper noch nach 30 Stunden Spuren von Aktivität des intraokulären Inhaltes (mit dem Elektroskop) nach. Demnach dürften die radioaktiven Wässer nach dem gegenwärtigen Stand unserer Erfahrungen für die lokale Behandlung der Augenkrankheiten keine wesentliche Bedeutung besitzen; inwiefern eine Allgemein-Behandlung mit Emanation die Heilung der Augenkrankheiten, die auf allgemeiner Basis beruhen, unterstützt, läßt sich bis jetzt ebenfalls noch nicht entscheiden.

Šmidrkal fragt, ob nicht Umschläge mit radioktivem Wasser bei Hornhauttrübungen zu empfehlen wären.

Chalupecký antwortet, daß ein Erfolg von dieser Therapie nicht zu erhoffen sei, und fügt eine kurze Beschreibung der Bäder in Joachimsthal und daselbst üblichen Behandlung hinzu. Im Laufe der Debatte wird auf die Möglichkeit hingewiesen, daß zufällig eine Besserung auch solcher Fälle eintritt, die bei der ersten Untersuchung hoffnungslos erschienen, die sich aber auch unter einer andren Behandlungsweise bessern würden, z. B. die scheinbare Atrophie des Nervus opticus (Picha).

4. Leßer: Xeroderma pigmentosum.

Ein interessanter Fall dieser Krankheit bei einem 19jährigen Mädchen, bei dem vor 4 Jahren die Symptome des verrukösen Stadiums und vor etwa $1^1/_2$ Jahren die Symptome des Stadiums der Tumorbildung auftraten. Die Patientin bekam an der Nasenwurzel eine Geschwulst, die bei der mikroskopischen Untersuchung als ein basozelluläres Karzinom diagnostiziert wurde, und am Bulbus ein spindelzelliges Sarkom, das stellenweise das Aussehen eines Myxosarkoms besaß. Das Bindehaut-Epithel war über dem Tumor vollkommen erhalten. Das gleichzeitige Auftreten

so verschiedenartiger Geschwülste ist bis jetzt noch nicht beschrieben worden. Bei derselben Patientin wurden die primär-atrophischen, die pigmentlosen und dunkelpigmentierten Hautstellen ebenfalls histologisch untersucht und ein Befund konstatiert, der von dem bis jetzt in der Literatur niedergelegten Befunde einigermaßen abweicht. Der Bulbustumor, der mit der Hornhaut, der Sklera und dem M. rectus inferior verwachsen war, wurde exstirpiert, der M. rectus inferior passend angenäht. Gegenwärtig besteht nach Ablauf von mehr als einem Jahre nicht bloß kein Rezidiv, sondern es ist auch die Funktion des Muskels tadellos und die Sehschärfe normal. Vortr. demonstriert die Photographie der Kranken vor der Operation, die Kranke selbst, ferner mikroskopische Präparate der exstirpierten Geschwülste der Patientin (des Karzinoms und des Sarkoms) und der untersuchten Hautpartien. (Schluß folgt.)

Journal-Übersicht.

I. A. v. Graefe's Archiv für Ophthalmologie. LXXVIII, 3.

1) **Über Glaukom. I. Betrachtungen und Untersuchungen über die Pathogenese des Glaukoms. Über lymphostatisches und hämostatisches Glaukom,** von Privatdozent Dr. med. C. F. Heerfordt in Kopenhagen.

Verf. vertritt auf Grund seiner klinischen Erfahrungen und der regelmäßigen Untersuchung mit dem Schiötz'schen Tonometer die schon vor Jahren von Donders ausgesprochene Ansicht, daß das Glaucoma simplex gewöhnlich das Vorstadium des entzündlichen Glaukoms bildet. Es müssen sich also zwei schädigende Einflüsse geltend machen, eine, welche das Glaucoma simplex, und eine zweite, welche aus dem Glaucoma simplex das Glaucoma inflammatorium erzeugt. Das nicht entzündliche Glaukom beruht auf Lymphstase (lymphostatisches Glaukom), das entzündliche auf Hämostase in der Tunica vasculosa. Die beim entzündlichen Glaukom eintretende Verlagerung der Ciliarregion, Iris und Linse deutet auf eine Blut-Überfüllung in der Tunica vasculosa hin und diese Blut-Überfüllung muß nach den Krankheits-Erscheinungen akut entstanden sein. Dieselbe Lageveränderung kann durch Unterbindung der Ven. vorticos. bewirkt werden, und die mikroskopisch nachweisbaren Gewebs-Veränderungen sind mit der Annahme einer akuten Hämostase vereinbar.

Die Tensions-Erhöhung beim lymphostatischen Glaukom verengt die Blutgefäße. Die Verengerung wird sich vorzugsweise an den Venenmündungen unmittelbar vor der Grenzlinie des Gebietes des intraokularen Druckes zeigen. Die Ursache für die Hämostase muß daher vor den Eingangspforten der Vortex-Skleralkanäle gesucht werden. Die Druckveränderung trifft hier die großen Venen-Sinus, deren Wände gefaltet oder geknickt werden. Dabei kann Kompression der Skleralkanäle erfolgen. Wenn die Retinalvenen sich unter dem Einflusse des erhöhten Druckes nicht verengern, so liegt die Ursache in einer Abknickung oder Verschluß (Embolus) der Gefäße unmittelbar vor dem Eintritt in die Lamina cribrosa. Der Venenpuls findet seine Erklärung in einer Absperrung der Vena centralis retinae.

Die Blutmenge, welche das Auge bei erhöhtem intraokularen Druck verläßt, muß vermindert sein. Damit steht in Widerspruch, daß nach der

bisherigen Anschauung die Ven. cil. ant. beim entzündlichen Glaukom stark erweitert sind. Der Widerspruch besteht aber tatsächlich nicht, denn nach den Untersuchungen des Verf.'s sind die Gefäße, welche man für Venen hielt, Arterien, deren jede in der Regel von 2 feinen Venen begleitet wird.

Miotica wirken günstig durch Vermehrung des Tonus des Akkommodations-Muskels und dadurch bedingte Anspannung der Wand im Sinus vorticosus. Umgekehrt verursachen Mydriatica Erschlaffung. Gleiche Verhältnisse bestehen bei Akkommodations-Anstrengung und der ihr folgenden Ermüdung.

---

2) **Zur Pathogenese der sympathischen Ophthalmie.** Teil I, von Dr. F. Deutschmann in Hamburg.

In einem schwer verletzten Bulbus, welcher 6 Tage nach Ausbruch sympathischer Ophthalmie auf dem andren Auge enukleiert wurde, fand sich Endophthalmitis septica neben sympathisierender Entzündung. Die Hauptmasse der infiltrierenden Zellen machten Plasmazellen aus, dann Lymphocyten, epitheloide Zellen, Mastzellen, eosinophile Leukocyten und Riesenzellen. Eine aus diesem Bulbus bereitete Chorioideal-Emulsion, welche sich auf den gebräuchlichen Nährböden als steril erwies, wurde einem Affen in den Glaskörper injiziert. Es entwickelte sich eine Entzündung, welche zur Phthisis bulbi führte. Nach $4^1/_2$ Monaten zeigte die Uvea noch frische Entzündungsherde mit den für sympathisierende Entzündung charakteristischen Zellformen. Die Entzündung setzte sich kontinuierlich auf die Opticus-Scheiden fort und führte dort zur Infiltration der Arachnoides, Endothelwucherung und entzündlicher Obliteration des Intervaginalraumes. Am Chiasma fand sich ein Exsudat, welches nach beiden Seiten hin auf Opticus und Traktus überging. Die Meningen waren, soweit sichtbar, nicht unbeteiligt. Am Opticus des andren Auges bestanden dieselben entzündlichen Erscheinungen und im Auge selbst herdförmige Infiltration, besonders der Chorioidea und des Ciliarkörpers. Auch hier dieselben Zellformen. Also eine typische sympathische Ophthalmie, welche 4 Monate nach der experimentell erzeugten Erkrankung des ersten Auges auf dem deutlich gezeichneten Wege in den Opticus-Scheiden das zweite Auge erreichte. Klinisch waren keine Allgemein-Symptome, keine Anzeichen einer Meningitis aufgetreten.

Nach Implantation eines aus dem enukleierten Bulbus stammenden Chorioidealstücks in die vordere Kammer eines Affen folgte eine Entzündung, welche dieselben Zellformen zeigte und nach $8^1/_2$ Monaten noch nicht abgelaufen war. Die Entzündung breitete sich längs der vorderen Ciliargefäße und in den Muskeln zum hinteren Pol aus, gelangte in den Opticus-Scheiden zum Gehirn und wanderte längs den Opticus-Scheiden der andren Seite zum zweiten Auge, wobei wiederum der Weg durch die Muskulatur und die vorderen Ciliargefäße eingeschlagen wurde. Im zweiten Auge entstand eine chronische Erkrankung des Uvealtraktus mit den Merkmalen der sympathischen Ophthalmie.. Keine Allgemeinsymptome, keine Anzeichen einer Meningitis und völlig normaler Organbefund.

Die Schilderung einer Reihe andrer, auch an Kaninchen angestellten Versuche würde hier zu weit führen und darf unterbleiben, weil sie mehr oder minder deutlich dieselben Resultate ergaben. Bemerkenswert ist, daß die Weiter-Impfung von einem Kaninchen-Auge, welches nach Implantation eines aus dem menschlichen Bulbus stammenden Stückchen Chorioidea er-

krankt war, auf ein andres Kaninchen-Auge gelang. Ein Stückchen Opticus, welches überimpft wurde, rief eine chronische Uveïtis hervor, die sich längs der Opticus-Scheiden zum andren Auge ausbreitete und dort ebenfalls eine chronische Uveïtis hervorrief. Am Chiasma und Gehirn bestand exsudative Meningitis.

Dieser Versuch legt die Annahme nahe, daß Mikroorganismen im Spiele sind. Vielleicht ist ein vielfach gefundener Gram-positiver Diplococcus der Erreger.

Die Tiere boten trotz der Erkrankung der Meningen keine Zeichen einer Cerebral-Erkrankung. Auch bei Menschen ist nicht ausgeschlossen, daß umschriebene Meningitiden symptomlos verlaufen.

„Die Sehnerventheorie erhält durch diese Versuche, als die einzigste von allen andren, von neuem eine experimentell und klinisch gesicherte Basis."

---

3) Zusatz zu der vorstehenden Abhandlung von Dr. F. Deutschmann **„Zur Pathogenese der sympathischen Ophthalmie"**, von Prof. R. Deutschmann.

Eingehende, ablehnende Kritik der neueren, besonders der Römer'schen Anschauungen. Hinweis auf die vorige Arbeit, deren Resultate mit früheren Untersuchungen des Verf.'s in Einklang stehen.

---

4) **Studien zur sympathischen Ophthalmie.** III. Teil, von Prof. Dr. A. Elschnig in Prag.

In früheren Arbeiten, über welche dieses Centralblatt berichtete, hat Verf. festgestellt, 1. daß vom Auge aus eine Resorption von Antigenen in antigener Form stattfindet, und daß unter gewissen Einflüssen, wie z. B. subkonjunktivalen Injektionen, eine Erhöhung der antigenen Wirkung eintritt, 2. daß Uvea-Emulsion, parenteral in den Tierkörper eingebracht, antigen wirkt, und daß wahrscheinlich das Pigment der wirksame Bestandteil ist. Damit ist eine exakte Grundlage für die Theorie gegeben, daß die sympathische Ophthalmie auf dem Wege der Überempfindlichkeit der Uvea entsteht, die durch antigene Resorption vom Uveagewebe im ersterkrankten Auge erzeugt wird.

Die eingehende Analyse eines großen klinischen Materials ergab u. a., daß gerade bei schleichenden Fällen von Iridocyclitis, bei denen einerseits ein ausgedehnter Gewebszerfall und damit Anaphylaxierung der Uvea anzunehmen ist, andrerseits keine akute Krankheits-Ursache, sondern gleichfalls eine chronische oder andauernde Konstitutions-Anomalie im weitesten Sinne des Wortes besteht, in der großen Mehrzahl der Fälle beide Augen in gleicher Weise erkranken. Daraus ergibt sich eine Erklärung für die Tatsache, daß bei den beiderseits an Iridocyclitis erkrankten Individuen die Prognose für das Sehvermögen ungünstig ist.

Verf. stellt folgende Theorie auf: „Durch ein Trauma wird das erste Auge schwer geschädigt, eventuell infiziert durch einen der gewöhnlichen Infektions-Erreger, oder es erkrankt von vornherein zufolge der bestehenden Anomalie im Organismus an einer abakteriellen, durch das Trauma als solches ausgelösten Entzündung. Der die Entzündung begleitende Gewebszerfall führt zu antigener Resorption vom Uvea-Gewebe und dadurch zu einer Überempfindlichkeit der restlichen, nicht durch das Trauma und die primäre Entzündung betroffenen Teile der Uvea des ersterkrankten Auges, ebenso wie der nor-

malen Uvea des zweiten Auges. Infolge der nun bestehenden lokalen Überempfindlichkeit der Uvea kann die vorhandene somatische Anomalie einen Angriffspunkt finden und zu jener Entzündung der Uvea beider Augen führen, die wir als die sympathisierende Entzündung kennen." Scheer.

II. The Ophthalmoscope. 1911. April.

1) **Demonstration mit Projektionen der unmodifizierten Smith'schen Star-Operation,** von Derrick T. Vail.

2) **Die operative Behandlung jugendlicher Stare,** von Percy Fridenberg.

Für jugendliche Stare, auch den Schichtstar, ist die Linear-Extraktion mittels Lanzenschnitt ohne Iridektomie die beste Methode. Zurückbleibende Rindenmassen entfernt Verf. durch Ausspülung der Vorderkammer.

3) **Smith's Star-Operation,** von W. Greene.

Nicht in allen Fällen ist die Operation ratsam; z. B. ist ein horizontaler Hornhaut-Durchmesser von nur $9^1/_2$ mm (statt 11 mm) zu klein zum Austritt der Linse in die Kapsel. Niemand sollte die Operation ausführen, der nicht eine große operative Erfahrung unter Leitung eines die Technik beherrschenden Operateurs erfahren hat, die Indikationen und Kontra-Indikationen der Operation sowie die Nachbehandlung genau kennt.

4) **Über angeborenen Star,** von J. E. Brown.

Unter 66 Fällen von angeborenem grauen Star fanden sich: 3 Brüder, 2 Schwestern und ein Bruder, eine Schwester und ein Bruder, zweimal 2 Brüder, 2 Vettern.

5) **Über Star-Operation,** von W. A. Fischer.

Verf. empfiehlt einige Wochen vorher eine präparatorische Iridektomie zu machen und von der Linsenkapsel, falls nicht die Linse mit der Kapsel auf leichten Druck austritt, mit der Pinzette ein Stück zu entfernen.

6) **Gegenanzeigen der Entfernung der Linse in der Kapsel,** von G. H. Fink.

Hornhaut-Durchmesser, Tiefe der Vorderkammer, Reifezustand der Linsentrübung muß berücksichtigt werden. Bei kleiner Hornhaut, flacher Vorderkammer, mäßig sich erweiternder Pupille kann man nicht erwarten, eine große senil getrübte Linse in der Kapsel entfernen zu können.

7) **Zwei Fälle von Morgagni'schem grauen Star ohne nachweisbare Spur eines Kernes, mit Bemerkungen über die klinische Einteilung des Alters-Stars,** von R. H. Elliot.

Unter 6 Fällen von Morgagni'schem Star konnte bei 2 auch bei der Operation keine Spur von Kern gefunden werden. In beiden Fällen zeigte das zweite Auge die getrübte Linse im Stadium der Quellung, die einzelnen Sektoren derselben von perlartigem Aussehen. Nur aus dieser Form von Linsentrübung entwickelt sich die Morgagni'sche. Häufig ist dieselbe von Verdickungen der vorderen Kapsel, die auf Epithelwucherungen beruhen, be-

gleitet, so daß bei der Operation die Entfernung des mittleren Teils der Kapsel erforderlich ist. Im Gegensatz zu dieser Linsentrübung gibt es andre, bei welcher die Rindentrübung zwischen den Sektoren schneller fortschreitet, als in den Sektoren selbst, die letzteren nehmen nie das perlartige Aussehen an, die Rinde hat die Neigung, sich vom Kern ohne Verflüssigung zu sondern, so daß bei der Operation leicht Rindenmassen zurückbleiben. Bei der dritten Form, dem braunen Kernstar, ist die Linse groß, zu ihrer Entfernung ist ein großer Schnitt erforderlich.

8) **Notiz über die Entwicklung des Schichtstars**, von Sydney Stephenson.

Zu den wenigen Beobachtungen über Entwicklung des Schichtstars während der Kindheit fügt Verf. eine neue hinzu:

Ein 8jähriger Knabe zeigte hypermetropischen Astigmatismus, S = $^6/_{18}$. 7 Jahre später war die Sehschärfe unter $^6/_{60}$ gesunken, beide Augen zeigten ausgesprochenen Schichtstar mit sog. Reiterchen.

Mai.

1) **Über die Beziehung des Meningococcus intracellularis zum Pseudogliom**, von G. Coats und J. Graham Forbes.

Verff. fanden in 4 Fällen metastatischer Ophthalmie vom Typus des Pseudoglioms den Meningococcus. Für seine ursächliche Bedeutung spricht: a) Das Pseudogliom ist ein klinisch wohl umgrenztes Krankheitsbild, daher wahrscheinlich stets auf denselben Organismus zurückzuführen, b) in 4 bis 5 % der Fälle von epidemischer Cerebrospinalmeningitis tritt Pseudogliom auf. In solchen Fällen ist der Meningococcus im Auge gefunden worden, c) bei idiopathischem Pseudogliom sind Kopfschmerzen, wahrscheinlich durch Meningitis veranlaßt, häufig vorausgegangen.

2) **Ein Fall von Linsentrübung nach elektrischem Schlag**, von H. Grimsdale und R. James.

Ein 40jähriger Lokomotivführer war vom elektrischen Stark-Strom getroffen worden. 14 Tage später zeigten beide Linsen Trübungen der vorderen Rindenschicht, die auf dem einen Auge so zunahmen, daß die Linse entfernt werden mußte.

3) **Optische Probleme in der Augenheilkunde**, von H. S. Ryland. Reflektion an ebenen Flächen.

4) **Vererbte Syphilis und blaue Lederhäute**, von J. S. Rolleston.

Ein 5monatliches Kind, dessen Vater und Mutter an Syphilis litten, hatte Erosionen am Anus, Paronychie und Spontanfraktur des linken Humerus. Beide Lederhäute waren von blaß-blauer Färbung. Die gleiche Lederhautfarbe war bei der Mutter vorhanden, nach Aussage dieser auch bei ihrer Schwester und ihrer Großmutter. Ein Zusammenhang zwischen der syphilitischen Spontanfraktur und der Blaufärbung der Lederhäute wäre Verf. nicht in den Sinn gekommen, wenn nicht Eddowes über Familien mit „dunklen Lederhäuten und Brüchigkeit der Knochen" berichtet hätte. Verf. nimmt an, daß die Durchsichtigkeit der Lederhaut auf mangelhafter Entwicklung des Stützgewebes in den verschiedenen Organen beruhe, die auch zur Brüchigkeit der Knochen führe. Sie mag auch im vorliegenden Falle

mit der Syphilis zusammen zur Entstehung des Knochenbruchs beigetragen haben.

5) **Über die Behandlung der Alters-Weitsichtigkeit bei gewissen Arbeiter-Berufsklassen,** von E. Thomson.

Es gibt Berufe, wo trotz Alters-Weitsichtigkeit die Arbeit verrichtet werden kann, aber abends bei längerem Lesen Beschwerden eintreten. Da nach Verordnung des Glases dasselbe bald auch bei der Arbeit nicht entbehrt werden kann, empfiehlt es sich, in manchen Fällen, wo Gläser bei der Arbeit nicht erlaubt sind, zunächst keine Brille zu verordnen.

6) **Augenbefund bei allgemeiner angeborener Haarlosigkeit,** von Ch. A. Oliver.

Die angeborene Haarlosigkeit des 64jährigen Mannes erstreckte sich auch auf die Augenbrauen und Wimpern. Der Augenhintergrund zeigte das Bild der Retinitis albescens.

7) **Nystagmus bei Augenschluß,** von A. W. Stirling.

Eine 20jährige Patientin hatte seit 2 Jahren bemerkt, daß die Augen bei Lidschluß sich bewegen. Bei geöffneten Lidern ist eine geringe Neigung zu Nystagmus vorhanden, bei Lidschluß tritt sofort heftiger Nystagmus (85 bis 100 seitliche Bewegungen in der Minute) auf.

Juni.

1) **Über Dakryops,** von E. Thomson.

Nach Mitteilung eines Falles bei einem $7^1/_2$jährigen Knaben, bei welchem Verf. die vordere Wand der Cyste entfernte, gibt er einen Überblick über die Literatur. Er definiert den Dakryops als eine cystische Erweiterung eines oder mehrerer Ausführungsgänge der Haupt- oder accessorischen Tränendrüse; in manchen Fällen können die Drüsen selbst von dem cystischen Prozeß mitergriffen sein.

2) **Aktinomykotische tödliche Meningitis durch Keilbeinhöhlen-Eiterung. Tod 4 Tage nach Entfernung des rechten Auges,** von E. Stevenson und Ch. A. Adair-Dighton.

Auf dem rechten Auge eines 62jährigen Mannes entwickelte sich im Anschluß an ein traumatisches Hornhautgeschwür eine beginnende Panophthalmie. 4 Tage nach der Entfernung des rechten Augapfels trat der Tod unter den Zeichen einer eitrigen Meningitis ein.

Die Sektion ergab, daß die Augenhöhlen entzündungsfrei waren, die Keilbeinhöhle rechts dagegen zeigte Zeichen einer alten chronischen Eiterung und war des Periosts und der Schleimhaut beraubt, die ganze hintere Wand war vollständig zerstört, so daß eine freie Verbindung mit der Gehirnbasis bestand. Der Eiter des Gehirns enthielt Aktinomyces-Fäden.

Die Verff. erblicken in dem Sektions-Ergebnis den Beweis, daß die Meningitis mit der Enukleation in keinem ursächlichen Zusammenhang stand, sondern von der Keilbeinhöhle ausging. Durch die Rückenlage im Bett wurde der Abfluß des Eiters behindert, es trat Nekrose der hinteren Wand der Keilbeinhöhle und durch direkte Fortsetzung Meningitis ein.

3) **Sehschärfe und Erwerbsfähigkeit**, von Archibald Stanley Percival.
Berechnungen in tabellarischer Übersicht.

4) **Einige Bemerkungen über Trepanation gegen Glaukom**, von H. Elliot.

5) **Notiz über bifokale Gläser**, von E. Maddox.
Sensible Patienten, die der Gebrauch bifokaler Gläser „nervös" macht, können an dieselben gewöhnt werden, wenn man zuerst an der Hinterfläche des Glases den oberen Rand des Lese-Segments mit schwarzer Tinte nachzieht.

6) **Akute Pneumokokken-Dakryocystitis bei einem 7jährigen Kinde**, von Duncan Lawrie.

Juli.

1) **Der Filtrationswinkel: Anatomie, Funktion und Beziehungen zum Glaukom**, von A. Thomson.
Drei Muskeln können den vom Verf. beschriebenen Skleralsporn nach hinten und innen ziehen: die meridionalen und zirkulären Fasern des Ciliarmuskels und der Sphincter pupillae. Die mit der Vorderfläche des Skleralsporns verbundenen Fasern des Ligamentum pestinatum werden hierdurch gedehnt und, da sie mit der inneren Wand des Schlemm'schen Kanals innig verbunden sind, wird diese Wand nach innen gezogen, das Lumen des Kanals also erweitert. Demgemäß wird ein negativer Druck hergestellt, so daß die Flüssigkeit nach dem Orte des geringsten Widerstandes strömt. Mit der Erschlaffung der genannten Muskeln kollabiert der Schlemm'sche Kanal und unterliegt dem gewöhnlichen Einfluß des intraokularen Druckes. So ist es klar, daß Flüssigkeit frei von der Vorderkammer in den Schlemm'schen Kanal, aber nicht umgekehrt fließen kann.
Bei Hypertrophie des Ciliarmuskels und beständiger Kontraktion in hypermetropischen Augen läßt die Elastizität des Ligamentum pectinatum nach, der Schlemm'sche Kanal bleibt dauernd erweitert, es tritt Gleichgewicht zwischen Druck der Vorderkammer und venösem Kreislauf ein, der Abfluß ist gestört und kann den Ausbruch von Glaukom veranlassen. In gleicher Weise kann eine Sklerose des Ligamentum pectinatum wirken.

2) **Das Studium der Augendrehungen**, von Francis Valk.

3) **Die von W. A. Fisher bei der Star-Operation gebrauchten Instrumente.** (Abbildungen.)

4) **Die Technik der Sklerektomie gegen Glaukom**, von S. Holth.

5) **Embolie der Zentral-Arterie der Netzhaut bei einem $11^3/_4$jährigen Mädchen**, von Sydney Stephenson.
Das Mädchen hatte früher an Masern, Scharlach und Rheumatismus gelitten, hatte einen Herzklappenfehler, erblindete plötzlich links beim Erwachen und zeigte das typische Augenspiegelbild der Embolie.
Die große Seltenheit dieser Augen-Erkrankung bei Kindern kann auch

als indirekter Beweis gelten, daß beim Verschluß der Zentral-Arterie gewöhnlich der chronischen Endarteritis der überwiegende Einfluß zukommt.

6) **Bleitrübung der Hornhaut mit Schwefelwasserstoff-Lösung behandelt,** von H. Elliot.

Ein durch Bleiwasser-Einträufelung weiß gefärbtes Hornhaut-Geschwür wurde mit befriedigendem kosmetischem Erfolge bei einer Kinderfrau durch Schwefelwasserstoff-Lösung braungefärbt. G. Abelsdorff.

III. The American Journal of Ophthalmology. 1911. März.

1) **Messer und Pinzette zur Star-Ausziehung,** von A. E. Ewing.

Verf. empfiehlt für den Starschnitt ein Lanzenmesser, dessen Rücken die Kurve des Sklerokornealrandes zeigt, dessen Spitze ein rechter Winkel bildet, dessen beide Schenkel-Enden da, wo sie in die Kurve übergehen, 12 oder $12^1/_2$ mm voneinander entfernt sind. So hat man ohne weiteres die Grenzen, bis zu denen das Messer ohne jede Gefahr vorgeschoben werden kann. Die Fixations-Pinzette hat an dem Arm-Ende je zwei auseinanderspringende Greifer. (Vgl. A. Weber, Arch. f. Ophth. XIII, 1, S. 187—274, 1867, und die Doppel-Pinzetten von Jäger und Monoyer. H.)

2) **Angeborene Augenlähme,** von J. B. M. Lubbin.

16wöchiges Kind mit angeborener Ptosis; Lidspalte nur 2 mm weit. Kombination mit Okulomotorius-Lähmung. Kein Exophthalmus. Blasse Sehnerven. Das Besondere des Falles bestand in der Beteiligung des Sphincter iridis, was darauf hinweise, daß auch in den bekannten Fällen, wo nur die äußere Muskulatur gelähmt schien, eine zentrale Läsion vorgelegen habe.

3) **Der Tränen-Kanal als Leiter der Infektion bei Neugeborenen-Eiterung.**

4) **End-Ausgang eines Falles von Stauungs-Papille,** von J. W. Charles.

Ein Fall von Stauungspapille, bei dem die Trepanation aus äußeren Gründen aufgehoben werden mußte, als sich die Felder für Grün und Rot zu bessern begannen. Nach zeitweiliger Besserung auch des ophthalmoskopischen Befundes war das schließliche Ende doch beiderseitige Atrophie.

Mai.

1) **Linsenkapsel-Pinzette,** von A. E. Ewing.

2) **Pulsierender Exophthalmus,** von Harry Friedenwald.

Verf. hebt die Jugend seiner Patientin, einer 20jährigen Negerin, hervor, die für einen pulsierenden Exophthalmus ungewöhnlich ist, und den stationären Charakter der Geschwulst, die schon mehr als 6 Jahre unverändert bestanden haben soll. Äußerlich verriet keinerlei Kongestion die starken Gefäß-Anomalien. Ein Tumor konnte nicht abgetastet, aber auch nicht ausgeschlossen werden. Trotz der ausgesprochenen Pulsation war ein Gefäßgeräusch nicht wahrzunehmen.

3) **Zur Ätiologie von Bindehaut-Entzündung und mangelnder Ausdauer,** von J. F. Shoemaker.

Stoffwechsel-Störungen und Auto-Intoxikation vom Darm aus als Ursache von Photophobie, Trigeminus-Neuralgien und Asthenopie, mit Einzelfällen als Belegen.

Juni.

1) **Spindelzellen-Sarkom der Iris** (mit Illustrationen), von Adolf Alt.

Fall einer 49jährigen Dame, die seit Jahren einen Fleck in der Iris bemerkt hatte. Die Proliferation der Chorioidea stellte keine Metastase dar, sondern zeigte nur strukturloses Bindegewebe, das vielleicht unabhängig von der Geschwulst-Entwicklung schon kongenital vorhanden gewesen sein mag. Die Affektion im Netzhaut-Zentrum schien ganz frischen Datums, durch Destruktion der fibrösen und zellulären Elemente infolge von Streckung des Gewebes entstanden.

2) **Eserin-Wirkung**, von James W. Barret.

Bei einem Fall von Glaukom wurden hintereinander zwei Iridektomien auf demselben Auge gemacht, so daß nur ein kleines Stück Irisgewebe auf beiden Seiten des doppelten Koloboms stehen blieb. Als im Verlauf des Leidens die Spannung sich wieder hob, wirkte Eserin jedesmal deutlich tensionsherabsetzend, ohne daß auch nur eine Spur von Veränderung an den Irisresten bemerkbar war. Die Theorie von der Kontraktion der Pupille und Freimachung der Fontana'schen Spalten kann hierdurch nicht gestützt werden. Die Druckmessung geschah mit dem Tonometer in einwandsfreier Form. Peltesohn.

IV. Archives d'Ophtalmologie. 1911. April bis Juni.

1) **Die Schiel-Amblyopie. Ihre Ursache durch Nichtgebrauch, ihre Heilung durch Übung**, von Lagrange.

Verf. bekennt sich zu der Ansicht, daß die Amblyopie beim Schielen durch Nichtgebrauch zustande kommt. Er widerlegt folgende Einwände gegen die Ansicht:

1. Sichere Fälle von beginnender Amblyopie nach Eintritt des Strabismus sind nicht bekannt.
2. In manchen Fällen von altem Strabismus ist das abgelenkte Auge nicht sehschwach.
3. Beim paralytischen Schielen kommt Amblyopie nicht vor.
4. Augen mit sehr alten kongenitalen Staren zeigen nach der Operation keine Amblyopie.

Zum Schluß folgt eine Tabelle von Sehschärfen-Bestimmungen vor und nach der Übung, die sehr zugunsten der letzteren spricht.

2) **Behandlung der Verlegung der Tränenwege und ihren Folgen durch Dränage mit Zwirndraht**, von Ostwalt.

Die Technik und das Instrumentarium der Operation sind ganz spezielle. Die Dauerdränage wirkt viel sicherer als die wiederholte Sondierung und Spülung. Allerdings gehört dazu auch eine gewisse rhinologische Schulung.

3) **Beziehungen zwischen der chronischen retrobulbären Neuritis und der Arteriosklerose**, von Scalinci.

Die Neuritis retrobulbaris durch Nikotin und Alkohol findet in den

sklerotischen Veränderungen der Nervenscheiden-Gefäße einen günstigen Boden für ihre Entwicklung.

4) **Zwei Fälle von juveniler Glaskörperblutung,** von Moissonnier.

5) **Starke physiologische Exkavation der Papille,** von Willion.

Der Befund ließ zunächst an chronisches Glaukom denken, der jedoch durch die nähere Untersuchung auszuschließen war. Auch fehlte ein Halo.

6) **Die Iridokapsulektomie,** von Bourgeois.

7) **Epidemische Gonokokken-Conjunctivitis in Ägypten und ihre Beziehungen zum Trachom,** von Meyerhof.

Im Vergleich zu andren Ländern ist die Blennorrhöe in Ägypten außerordentlich häufig. So ergibt die Statistik des Verf.'s 20% Blennorrhöe unter den beobachteten akuten Bindehaut-Entzündungen.

Geradezu epidemisch wird die Blennorrhöe ungefähr 3 Monate nach dem Auftreten der ersten Hitze, tritt dann in ihr Maximum und endet im Dezember. Die Frage, weshalb die Hitze einen derartigen Einfluß hat, ist erst zu beantworten, wenn die Biologie des Gonococcus besser bekannt sein wird.

Die meisten Fälle beobachtete Verf. bei Kindern von 1 bis 5 Jahren, nämlich fast die Hälfte, während Neugeborene merkwürdigerweise in kaum 1% befallen werden. Ein Einfluß der verschiedenen Rassen unter den Eingeborenen war nicht zu konstatieren. Europäer werden nur selten befallen und nur, wenn ihre persönliche Reinlichkeit zu wünschen übrig läßt.

In klinischer Beziehung unterscheidet Verf. 3 Formen:

1. die schwere echt blennorrhöische Form,
2. die leichte, mehr katarrhalische Form,
3. die chronische, sog. metablennorröische Form.

Der Erreger ist fast stets leicht festzustellen. Außerdem gibt es natürlich Misch-Infektionen mit allen möglichen andren Bakterien: Koch-Weeks, Morax-Axenfeld, Pneumokokken, Streptokokken usw.

Die Übertragung durch genitale Erkrankung ist außerordentlich selten, durch Insekten sehr möglich, aber noch nicht sichergestellt. Ob der Gonococcus im menschlichen Körper vegetiert und unter der Hitze mehr zur Entfaltung gelangt, wagt Verf. nicht zu entscheiden.

Mit Vorliebe tritt die Blennorrhöe in bereits trachomatösen Augen auf. Verf. hat unter 471 Blennorrhöen 165mal diesen Umstand mit Sicherheit feststellen können. Hierbei ergibt sich, daß das Trachom (durch Pannus?) einen abschwächenden Einfluß auf den Verlauf der Blennorrhöe ausübt.

Im allgemeinen sind Hornhaut-Komplikationen bei Blennorrhöen in Ägypten bekanntlich sehr häufig (40,5%), ihre Folgen für das Sehen sehr verderblich, insofern 38% aller Erblindungen auf Rechnung der Blennorrhöe zu setzen sind.

Die Behandlung muß eine möglichst energische sein und die Prophylaxe in erster Linie in Isolierung der Kranken bestehen, sodann in Volkserziehung zur Reinlichkeit, die in den Schulen ihren Anfang nehmen müßte.

8) **Statistik über die während der Arbeit in die Hornhaut gedrungenen Fremdkörper,** von Lafon.

Die Statistik zeigt, außer der Verschiedenheit der Fremdkörper, daß

die Ermüdung durch die Arbeit eine große Rolle spielt und daß jüngere Arbeiter mehr disponiert sind als ältere.

9) Behandlung der Nikotin-Amblyopie durch Lecithin, von De Waele.

10) Augensymptome bei Sympathicus-Erkrankungen, von Beauvieux.

11) Perikornealer syphilitischer Wulst, von Trantas.

12) Doppelseitige Neuritis optica mit linksseitiger Abducens-Parese, von Roux.

13) Augensymptome beim afrikanischen Rückfallfieber, von Coppez.

Die klassische Augenkomplikation bei Rückfallfieber ist die akute oder chronische Irido-Choroiditis. Sie tritt einige Wochen nach dem letzten Fieberanfall auf. Die chronische Form zeigt keinerlei Entzündung und hat eine günstige Prognose, indem sich die Glaskörper-Trübungen fast immer wieder aufhellen.

14) Die Ursachen der Erblindung bei Kindern, von Bednarski.

Die Ursache der Erblindung im ersten Lebenjahr liegt in kongenitalen Erkrankungen und in der Blennorrhöe. Dann fällt die Kurve und steigt wieder im vierten Lebensjahr an, wo hauptsächlich die Keratitis phlyctaenulosa als Ursache anzuschuldigen ist.

15) Pathogenese der angeborenen serösen Cysten der Iris, von Nadal.

16) Ein neuer Augen-Operationstisch, von Marc Landolt.

17) Durch Kalomel-Injektionen günstig beeinflußte Keratitis e lue congenita, von Terson. Moll.

V. Annales d'Oculistique. 1911. April bis Juni.

1) Tuberkulose der Lidbindehaut, von Lafon.

Unter obigem Namen versteht Verf. die papillomatösen Wucherungen bei Bindehaut-Tuberkulose. Er verbreitet sich über Anatomie, Prognose und Behandlung der Erkrankung.

2) Argyll Robertson'sches Symptom und spastische Miosis nach Konvergenz, von Magitot.

Eingehende Schilderung der Pupillenphänomene in 2 Fällen und Kritik der zu ihrer Erklärung aufgestellten Hypothesen.

3) Affektion des Augensympathicus bei Lungentuberkulose, von Fromaget.

4) Erhitzung des infektiösen Ulcus corneae, von Bourgeois.

Die Erhitzung geschieht entweder durch einen sehr nahe gehaltenen Thermokauter oder durch ein Instrument, welches heiße Luft gegen das Geschwür bläst. Die Erfolge sind gut und namentlich die Narben sehr zart.

5) **Tumor der Hypophyse und Infantilismus,** von Burnier.

6) **Angeborenes Fibrom und Erweiterung der Orbita,** von Cosmettatos.
Der Tumor entwickelte sich während des fötalen Lebens und bewirkte durch sein Wachstum eine starke Verdrängung des Augapfels nach unten und eine sehr bedeutende Erweiterung der Orbita vor ihrer Ossifikation.

7) **Ursache und Häufigkeit der Blindheit bei den ägyptischen Kindern in Cairo,** von Peretz.
Erblindung bei Kindern der ärmeren Bevölkerung ist sehr häufig in Ägypten. Die Hauptursache ist die gonorrhoische Conjunctivitis, welche in 94% anzuschuldigen ist. Blennorrhöe der Neugeborenen ist in Ägypten auffallend selten, in dem Material des Verf.'s nur 1‰ ausmachend. Ebensowenig kommt bei Kindern Trachom und Variola in Betracht.

8) **Experimentelle Untersuchungen über die nicht gonorrhoische Ophthalmie der Neugeborenen,** von Morax, Lindner und Bollack.
Eine große Zahl der nicht gonorrhoischen Ophthalmien der Neugeborenen ist bedingt durch eine spezielle Infektion, welche charakterisiert ist durch Epithel-Einschlüsse, welche denen bei Trachom gefundenen analog sind. Überimpfung ruft eine mäßige Reaktion hervor.

9) **Subkonjunktivale Filaria,** von Petit.
Es handelte sich um Filaria Loa bei einem Patienten, der am Kongo gelebt hatte.

10) **Methode zur Ersetzung der Tenotomie bei Strabismus,** von Gonin.
Die Vornähung in Form eines Y eines der geraden Muskeln und die ebensolche Verlängerung des Antagonisten sind zwei Operationen, die trotz ihrer Delikatesse ohne Narkose bei gelehrigen Patienten auszuführen sind. Allein oder kombiniert ausgeführt gestatten sie eine gute Dosierung und lassen die Tenotomie vermeiden, deren Erfolg oft genug eine gegenseitige Ablenkung des Auges ist.

11) **Praktisches Verfahren, um bei der Star-Operation das Anschneiden der Iris durch das Messer zu vermeiden,** von Vacher und Denis.
Legt sich die Iris nach der Kontrapunktion vor die Schneide, so ist das Messer zurückzuziehen, von der Kontrapunktion aus ein feiner Spatel durch beide Hornhautschnitte zu stecken, damit die Iris zurückgehalten und unter Führung des Spatels, der zugleich Fixation leistet, der Schnitt in gewöhnlicher Weise zu vollenden.

12) **Über Faltenbildung der Netzhaut bei Ablösung,** von Farnarier.

13) **Intraokularer Tumor,** von Ducles und Sabot.
Es handelt sich um eine Milchgeschwulst von diffusem Melanosarkom und Peritheliom.

14) **Experimentelle Studien über Trachom,** von Nicolle, Cuénod und Blaizot.
Der Macacus sinicus eignet sich nicht zu Impfzwecken bei Trachom, da

seine Sensibilität dem menschlichen Virus gegenüber zu variabel ist. Dagegen zeigen beim Schimpanse die Impfungen denselben Typus wie beim Menschen. Die beste Infektionsart ist die Skarifikation, woraus hervorgeht, daß sich auch beim Menschen das Trachom an die kleinste Verletzung der Bindehaut anschließen kann.

15) **Inokulation des Trachoms bei Affen,** von Morax.

16) **Geographische Verteilung des Trachoms in Frankreich,** von Coudray.

Trachom kommt hauptsächlich vor längs der nordöstlichen Grenze, in Paris, um Bordeaux und im Süden von Frankreich.

17) **Änderung des glaukomatösen Augendruckes bei Syphilis nach Behandlung mit Arsenobenzol,** von Morax und Fourriere.

Verf. schreibt dem Mittel eine druckherabsetzende Wirkung zu.

18) **Salvarsan bei sympathischer Ophthalmie,** von De Ridder.

Bei kombinierter Salvarsan- und subkonjunktivaler Injektions-Behandlung hellte sich der Glaskörper des befallenen Auges in bemerkenswerter Weise auf. Moll.

Vermischtes.

1) Jacob Rava,

Professor der Augenheilkunde in Sassari, ist im Juli d. J. verstorben.

Am 10. Oktober 1837 zu Mailand geboren, 1859 Doktor, kämpfte er 1860 am Volturno unter Garibaldi, wurde Assistent an der Augenklinik zu Paris, 1864 a. o. Professor der Augenheilkunde zu Sassari, 1878 zum ord. Professor ernannt und hat als Lehrer und Arzt pflichterfüllt gewaltet, auch zahlreiche Abhandlungen zur praktischen Augenheilkunde und zur Hygiene veröffentlicht. Die von den Alten geübte Färbung von Hornhaut-Trübungen hat er 1861 der Vergessenheit wieder entrissen.

2) Prof. Dr. Emil Emmert in Bern, unser hochgeschätzter Mitarbeiter, ist am 10. Oktober verstorben. Am 1. Dezember 1844 in Bern geboren, als Sohn des Prof. Karl Emmert, bestand er sein Staats- und Doktor-Examen 1868. Nach größeren Studienreisen — er suchte sich bei A. v. Graefe, Arlt, Bader, Donders und Snellen weiter auszubilden, — ließ er sich 1870 in seiner Vaterstadt als Augenarzt und Dozent der Augenheilkunde nieder. Von seinen größeren Arbeiten seien erwähnt: „Refraktions- und Akkommodations-Verhältnisse des menschlichen Auges", „Schul-Untersuchungen und Schul-Hygiene", „Auge und Schädel". Bis in seine letzte Lebenszeit war er in seinem Lieblingsgebiete der Wissenschaft unermüdlich tätig geblieben.

3) Mit Rücksicht auf die interessante Arbeit von Dr. Meyerhof in diesem Hefte erwähne ich folgende Angabe aus der Arbeit von Phil. v. Walther aus dem Jahre 1821 über die kontagiöse Augen-Entzündung am Nieder-Rhein. (Journ. d. Chir. u. Augenh. II, 2, S. 122.)

„Die kontagiösen Krankheiten zerfallen in zwei Reihen. Zur ersten ge-

hören diejenigen, welche einen bestimmten, nach Stadien geordneten, meistens auf kurze Zeit beschränkten Verlauf einhalten, — welche, nachdem sie diesen zurückgelegt haben, von selbst aufhören, nur manchesmal mehr oder weniger bedeutende Nachkrankheiten zurücklassen: — Zu der zweiten alle ansteckenden Krankheiten, bei welchen eine solche beschränkte und nach Stadien geordnete Dauer des Verlaufes nicht stattfindet, sondern welche, einmal entstanden, nur selten später verschwinden, eine beträchtliche lange, fast unbestimmbare Zeit unter der gleichen, oder wenig veränderten Form fortdauern. Bemerkenswert ist es, daß jene fast immer durch ihren einmaligen regelmäßigen Verlauf in dem ergriffenen Individuum zugleich auch die Empfänglichkeit für eine neue Ansteckung vernichten, und daher der Rezidive nicht unterworfen sind; — bei den zweiten findet aber die wiederholte Ansteckung allerdings statt, und die frühere gewährt gegen die spätere keine Sicherheit. Unter die Krankheiten der ersten Reihenfolge gehören bekanntlich die Pocken, Masern, der Scharlach u. a., unter jene der zweiten vorzüglich die Krätze und Lustseuche (und die kontagiöse Augen-Entzündung, die Granulose)."

4) Der diesjährige Nobelpreis für Medizin ist dem Professor an der Universität Upsala, Prof. Dr. med. Allvar Gullstrand, für seine Arbeiten über die Dioptrik des Auges verliehen worden, — eine hohe Ehre für unser Sonderfach.

5) Kairo, den 19. Oktober 1911.

. . . . . .

. . . . Inzwischen habe ich die von Aḥmad Zaki Pascha herausgegebene Schrift „Biographien berühmter Blinder des Orients" des aṣ-Ṣafadî nach dem arabischen Text für die „Mitteil. f. Gesch. d. Med. u. Naturw." referiert. Aḥmad Zaki gibt aber in dem eben erschienenen „Compte Rendu général du 5e Congrès Internat. pour l'Amélioration du Sort des Aveugles" einen Auszug aus dem Werk in französischer Sprache. Vielleicht hat Ihnen Eloui Pascha dasselbe schon zugeschickt.

Wie nach dem späten Zeitpunkt der Abfassung (1347 u. Z.) nicht anders zu erwarten, ist das Werk eine, wenn auch umfassende Kompilation. Der Autor beginnt mit einer Bibliographie, Grammatik des Wortes und Geschichte der Blindheit, bespricht das Recht und die Stellung der Blinden nach dem Koran, ihre Behandlung bei den Astrologen und Dichtern und gibt eine Reihe von Anekdoten über Blinde, besonders einige Berufe derselben. Er erwähnt u. a. einen berühmten blinden Schachspieler. Der Koran gibt dem Gehörsinn vor dem Gesichtssinn den Vorzug, erklärt aber die Blindheit für das schlimmste aller Übel. Im zweiten Teil folgt eine alphabetische Aufzählung von etwa 300 berühmten Blinden. Es werden jedoch auch spät erblindete, wie z. B. ar-Rāzî, zu ihnen gerechnet; aṣ-Ṣufadî erwähnt blinde Dichter, Gelehrte, Juristen, Ärzte, Architekten und sogar Bibliophilen. Von den letzteren pflegte einer, Zain ad-Dîn al-Amidî, sich den Wert seiner Bücher durch eingeklebte erhabene Buchstaben zu merken, welche er dann mit den Fingern „las". Aḥmad Zaki hat daher den Kongreß vorgeschlagen, al-Amidî für den Erfinder der Blindenschrift als Vorgänger von Braille zu erklären; dies wurde jedoch abgelehnt. Über Erblindungsursachen bringt die Schrift des aṣ-Ṣafadî leider fast nur phantastische Berichte. Dagegen erwähnt er drei Fälle von hereditärer Blindheit, sowie einen arabischen Beduinenstamm, die Benî ʿAuf, dessen sämtliche Mitglieder erblindeten, sobald sie ein mittleres Alter erreichten. Auch

spricht er von der Stadt Hît in Mesopotamien als nur von Einäugigen bevölkert. Für gewisse Ortschaften Ägyptens kann das heute noch beinahe gelten! . . . . M. Meyerhof.

6) Breslau, 25. September 1911.

. . . . . .

Die Arbeit von Josef Freund: Ein Fall von Aneurysma der Arteria carotis interna usw. ist in der Wiener med. Wochenschr. 61. Jahrg. 1. April 2911, Nr. 14, S. 905 enthalten. (Juli-Heft d. CBl. f. A.) Dr. R. Depène.

Bibliographie.

1) A case of metastatic gonorrhoeal conjunctivitis, by L. D. Frescoln. (Brit. med. Journ. 1911. 25. März.) Keratoiridocyclitis bei einem 30jährigen Matrosen mit Gonorrhoe. Strichpräparate von den Augen ergeben keinen Gonokokken-Befund. Da die Augen-Entzündung im Laufe der Jahre wiederholt in Begleitung der Urethritis aufgetreten war, besteht die Vermutung, daß ein Toxin der Gonokokken durch die Lymphbahnen zum Auge gelangt, wie zu den serösen Gelenk-Auskleidungen.

Peltesohn.

2) Panophthalmia arthritica (ein Beitrag zur Kenntnis der gichtischen Erkrankungen des Sehorgans), von Dr. Max Steinkühler in Bühlau. (Wiener med. Rundschau. 1911. Nr. 34 u. 35.) Bei einer Patientin, die seit Jahren an leichten Podagra-Anfällen litt, traten mit dem Schwinden derselben heftige Kopfschmerzen und Veränderungen am linken Auge auf, die den Verdacht auf eine intraokulare Neubildung wachriefen. Die anatomische Untersuchung des enukleïerten Auges ergab das Bild einer chronischen und akuten Episkleritis, Skleritis und Uveïtis, teilweise mit Exsudatbildung und Nekrose, wahrscheinlich mit Einlagerung wirklicher Harnsäure-Krystalle. Die akuten Entzündungsformen betrafen den ganzen Bulbus, die chronisch entzündlichen Hyperplasien bildeten zirkumskripte Herde und hatten ihren Sitz nur an einer Seite im Verlaufe gewisser Gefäße. Die chronische Iridocyclitis scheint das unterhaltende Moment der häufigen und zahlreichen Entzündungen leichteren Grades, die dem akuten Anfall vorausgingen, gewesen zu sein. Verf. glaubt, daß das pathologisch-anatomische Bild in Verbindung mit der Anamnese, mit den klinischen Symptomen, mit dem Erfolg einer antigichtischen Therapie die Annahme des Zusammenhanges der Augenaffektion mit dem gichtischen Leiden zu rechtfertigen imstande ist.

3) Einiges aus der Tätigkeit des Augenarztes einer Blindenanstalt, von Dr. R. Bergmeister. (Wiener med. Wochenschr. 1911. Nr. 22.) Für eine Blindenanstalt auf dem Lande, in einiger Entfernung von Augenkliniken, empfiehlt Verf. in Bezug auf die Tätigkeit des Augenarztes in einer solchen folgendes: Augenärztliche Untersuchung des Aufzunehmenden und monatlich einmal eine Untersuchung der Augen der bereits Aufgenommenen; dem Augenarzte ist ein entsprechender Raum zu ophthalmoskopischer Untersuchung und zur Bestimmung der Sehschärfe nebst den notwendigen Behelfen zur Verfügung zu stellen; auch zur Behandlung äußerer Augenkrankheiten, namentlich Bindehaut-Entzündungen, sollen die nötigen Utensilien vorhanden sein; erkennt der Anstaltsarzt die Notwendigkeit der Vornahme eines operativen Eingriffes, so hat er sich von den Eltern oder dem Vormunde des Kindes einen Revers ausstellen zu lassen, der die Zustimmung zur Operation

oder eventuell die Bestätigung, daß trotz des Anratens des Arztes die Operation verweigert wurde, enthält.

4) Die Photographie des Augenhintergrundes, von Prof. Dimmer. (Wiener klin. Wochenschr. 1911. Nr. 9.) Besprechung der Vorteile des Photogrammes und der Schwierigkeiten, die sich bei der Photographie des Augenhintergrundes ergeben, von denen namentlich zwei, als nicht zu umgehen, bezeichnet werden, und zwar die Netzhaut-Reflexe bei jugendlichen Individuen, und die Niveau-Differenzen am Augenhintergrunde. Die Reflexe an den Trennungsflächen der brechenden Medien lassen sich durch eine geeignete Art des Lichteinfalles und durch entsprechende Blenden-Vorrichtungen ausschalten, wie dies bei dem Apparate des Verf.'s, den er ausführlich beschreibt, der Fall ist.

5) Die Kalkverätzung des Auges, von Prof. Dr. Chalupecký in Prag. (Wiener klin. Rundschau. 1911. Nr. 27—30.) Als das beste Mittel zur Entfernung des Kalkes aus dem Auge, gleich nach der Verletzung, bezeichnet Verf. das kalte Wasser; Öl und andre Fette eignen sich erst zu der Weiterbehandlung. Die Zuckerlösung hat keinen therapeutischen Wert; im Gegenteil entstehen durch Verbindung des Kalks mit dieser Lösung unter Entwicklung einer hohen Temperatur Kalksaccharate, die ebenso ätzend wirken wie der Kalk.

6) Die unblutige Schiel-Behandlung, von Dr. Paul Schultz-Zehden in Berlin. (Med. Klinik. 1911. Nr. 28 u. 29.) Das Ziel der unblutigen Schiel Behandlung ist ein dreifaches: 1. eine im Entstehen begriffene Schiel-Amblyopie zu verhüten und eine eingetretene Amblyopie durch Nichtgebrauch zu bessern, bzw. zu beseitigen; 2. durch Gläserkorrektion, Atropinisierung eines oder beider Augen, Fusions-Übungen, die Augen aus der Schielstellung in die Parallelstellung wieder überzuführen und so die Zahl der operativen Fälle zu verringern; 3. nach operativen Korrektionen der Schielstellung die erzielte Normalstellung durch Gläserkorrektion und vor allem durch Fusions-Übungen aufrecht zu erhalten. Verf. tritt für die Übungen am Amblyoskop von Krusius ein.

7) Über die Kriegsdienst-Tauglichkeit der Astigmatiker, von Regimentsarzt Beykowsky in Prag. (Militärarzt. 45. Jahrgang. Nr. 10.) Gegen die Einreihung der Astigmatiker in die Armee spricht nach Verf. eine Reihe von Gründen; diese treten zurück, wenn die erforderliche Zahl an wehrfähigen Männern nicht anders zu decken ist, als durch eine Verschärfung der Assent-Vorschriften bezüglich der funktionellen Gebrechen des Auges.

8) Schielen und Gesamt-Veranlagung, von Dozent Dr. Krusius. (Med. Klinik. 1911. Nr. 26.) Nach Verf. ist das Schielen als eine, in gewissem Sinne degenerative Erscheinung und als ein wichtiges Zeichen der körperlichen und seelischen Gesamtverfassung aufzufassen. Er unterscheidet bei Schielkindern zwei besonders markante Typen: Kinder, von psychopathischer Konstitution, die geistig zurückgeblieben sind, und auffallend geistig entwickelte (gereizt intelligente) Kinder. Außer vorwiegend psychischen Ursachen zur Auslösung des Schielens kommen auch körperlich schwächende Momente in Betracht. Therapeutisch: psychische, pädagogische Maßnahmen und geeignete physische Hygiene, je nach dem vorliegenden Falle nebst geeigneter konservativer spezieller Schiel-Behandlung. Schenkl.

Um Einsendung von Separat-Abzügen wird gebeten (Berlin NW. 26 Schiffbauerdamm).

Verlag von Veit & Comp. in Leipzig. — Druck von Metzger & Wittig in Leipzig

Centralblatt
für praktische
AUGENHEILKUNDE.

Herausgegeben von

Prof. Dr. J. Hirschberg, Geh. Med.-Rat, in Berlin.

Unter ständiger Mitwirkung der Herren Prof. G. Abelsdorff in Berlin, Dr. Berger in Paris, Prof. Birnbacher in Graz, Dr. Brailey in London, Prof. Cl. du Bois-Reymond in Schanghai, Dr. Czellitzer in Berlin, Prof. C. Gallenga in Parma, Dr. Ginsberg in Berlin, Prof. Goldzieher in Budapest, Dr. Gordon Norrie in Kopenhagen, Prof. Horstmann in Berlin, Dr. Issigonis in Smyrna, Lt. Col. F. P. Maynard, I. M. S., Calcutta, Dr. F. Mendel in Berlin, Dr. Moll in Berlin, Dr. W. Mühsam in Berlin, Dr. Neuburger in Nürnberg, Dr. Peltesohn in Hamburg, Dr. Pergens in Maeseyck, Prof. Peschel in Frankfurt a. M., Dr. Purtscher in Klagenfurt, Dr. M. Reich in Petersburg, Dr. H. Rönne in Kopenhagen, Med.-Rat Dr. Scheer in Oldenburg, Prof. Schenkl in Prag, Prof. Schwarz in Leipzig, Dr. Spiro in Berlin, Dr. Steindorff in Berlin.

Monatlich ein Heft. Preis des Jahrganges 12 Mark. Zu beziehen durch alle Buchhandlungen des In- und Auslandes und die Postanstalten des Deutschen Reiches.

1911. Fünfunddreißigster Jahrgang. November.

Inhalt: **Original-Mitteilung.** Erosio corneae durch einen Wespenstachel im Lide. Von Dr. **Ernst Kraupa**, Assistent der Univ.-Augenklinik zu Prag.

Klinische Beobachtungen. Star-Extraktion an einem mit Aniridia congenita behafteten Auge. Von Spitals-Ordinarius Dr. Julius Fejér.

Neue Bücher.

Gesellschaftsberichte. 1) Transactions of the Ophthalmological Society of the United Kingdom, 1911. — 2) Section of Ophthalmology, College of Physicians of Philadelphia. — 3) I. Kongreß der Böhmischen Augenärzte am 17. Juli 1911 in Prag. (Fortsetzung.)

Referate, Übersetzungen, Auszüge. Korrespondenz über Major Smith aus Jullundur an den Herausgeber des „Ophthalmic Record", von Dr. Nevin D. Pontus.

Journal-Übersicht. I. A. v. Graefe's Archiv f. Ophthalmologie. LXXIX. 1. — II. La Clinique Ophtalmologique, 1911, April—Juli. — III. Ophtalmologie Provinciale, 1911, Nr. 5. — IV. Revue générale d'Ophtalmologie, 1911, Nr. 5. — V. Recueil d'Ophtalmologie, 1911, Nr. 5. — VI. Ophthalmology, 1911, April. — VII. The Ophthalmic Record, 1910, August—Oktober. — VIII. The Ophthalmoscope, 1911, August bis Oktober.

Vermischtes. Nr. 1—4.

Bibliographie. Nr. 1—6.

[Aus der k. k. deutschen Univ.-Augenklinik zu Prag.
(Vorstand: Prof. Dr. A. Elschnig.)]

Erosio corneae durch einen Wespenstachel im Lide.

Von Dr. **Ernst Kraupa**, Assistent der Klinik.

Am 10. September d. J. kam der 50jährige Landwirt und Bienenzüchter H. Sch. aus S. zur Ambulanz unsrer Klinik mit der Angabe, er sei vor drei Wochen bei der Arbeit an seinen Bienenstöcken von einer

Biene oder Wespe, Sicheres könne er nicht angeben, ins rechte Oberlid gestochen worden. Dabei verspürte er einen ungemein intensiven stechenden Schmerz. Das Lid sei nachher mächtig angeschwollen, die Schwellung aber nach wenigen Tagen unter Behandlung mit kalten Umschlägen und solchen mit essigsaurer Tonerde fast zurückgegangen.

Trotzdem sei das Auge auch nachher noch immer gerötet geblieben, das Sehvermögen seither durch einen Schleier gestört. Außerdem klagte der Patient über ein höchst lästiges Kratzen im Auge, das sich zeitweise, besonders aber beim Blick aufwärts, beim Lidschlag und Lidschluß zur Unerträglichkeit steigere, so daß er vollkommen arbeitsunfähig sei. Patient hatte bei den verschiedensten Ärzten Hilfe gesucht, war mit Tropfen und Salben reichlich bedacht worden, ohne von seinem Leiden befreit zu werden. Außerdem gab er auf Befragen an, daß er sonst gegen Bienenstiche fast unempfindlich geworden sei.

Unsre Untersuchung ergab folgendes: Das rechte Oberlid leicht geschwollen und verdickt, etwas stärker herabhängend, so daß die rechte Lidspalte um 2 mm enger erscheint, als die linke. Die Lidhaut leicht gefaltet, frei von Entzündung, ohne jede Besonderheit.

Bindehaut des Oberlides stärker injiziert, dabei glatt und von normaler Transparenz. Ungefähr 2 mm vom Sulcus subtarsalis entfernt gegen den konvexen Knorpelrand zu, in der Mitte des Lides ein etwa 1 qmm großes, nur ganz wenig prominierendes Knötchen von graurosa Färbung sichtbar, das allerdings nur bei aufmerksamer Untersuchung von der übrigen Bindehaut zu differenzieren ist. Die Kuppe des Knötchens auch bei Untersuchung mit der Lupe ohne Besonderheiten.

Die Bindehaut des Unterlides leicht injiziert. Die Übergangs- und halbmondförmigen Falten normal.

Bulbus zeigt mäßige konjunktivale und zartrosa Ciliar-Injektion.

Die Hornhaut weist im ganzen Bereiche deutliche Unebenheiten des Epithels und in den subepithelialen Schichten eine zarteste, aus feinsten Pünktchen bestehende Trübung auf. Daneben finden sich unregelmäßig angeordnete, einander stellenweise kreuzende, ziemlich lange, graue, wohlcharakterisierte streifige Trübungen.

Im obersten Viertel der Hornhaut treten die Epithel-Unebenheiten stärker hervor, stellenweise bestehen fast bläschenförmige Erhebungen.

Im vertikalen Meridian, oben 1 mm vom Limbus entfernt, hängt ein dünnes, hellgraues, 1 mm langes, an der Hornhaut festhaftendes Fädchen.

Mit Fluoresceïnkalium färbt sich nur dieses, während die Hornhaut selbst ungefärbt bleibt. Gleichzeitig hebt sich jetzt auch das oben beschriebene Knötchen an der Oberlidbindehaut durch grüne Färbung ab.

Die tieferen Schichten der Hornhaut weisen keine Besonderheiten auf. Bulbus im übrigen normal.

Die streifenförmigen, an Kratzeffekte erinnernden Epithel-Unebenheiten der Hornhaut und die Anamnese deuteten mit Sicherheit darauf hin, daß ein Fremdkörper irgendwo im Oberlide geborgen sein müsse, welcher die Ursache der Hornhaut-Veränderungen darstelle.

Als Sitz desselben konnte nunmehr gewiß nur jenes Knötchen in der Oberlidbindehaut in Betracht kommen.

Und in der Tat zeigte sich an dieser Stelle, nach Wegwischen des weichen, schleimähnlichen Gewebes mit dem Tupfer, ein schwarzes Pünktchen, welches sich als die Spitze eines $2^1/_4$ mm langen Stachels erwies, der mittels Fremdkörpermeißels leicht entfernt werden konnte. Der Stachel war von gelblich brauner Farbe, trug keine Widerhaken und steckte derart im Lidknorpel, daß die nadelartige Spitze gegen die Hornhaut gerichtet, nur eine Spur vorragte.

Herr Prof. R. v. Lendenfeld, Vorstand des zoologischen Instituts hatte die Liebenswürdigkeit, die nähere Bestimmung des Stachels vorzunehmen und diagnostizierte ihn als Wespenstachel, wahrscheinlich von Vespa germanica herrührend.



Das Merkwürdige bei unsrem Falle besteht nun darin, daß der Stachel in dem Lide stecken geblieben war. Während nämlich die Biene den widerhakenbesetzten Stachel verliert, zieht die Wespe ihren nadelartigen Stachel mit Leichtigkeit aus der Wunde. (Vgl. die Figur.) Das Zurückbleiben des Stachels dürfte wohl darin seinen Grund gehabt haben, daß der Patient im Momente des Stiches die Lider heftig zukniff, wobei der Stachel abbrach und durch den kontrahierten Schließmuskel des Lids zurückgehalten wurde.

Infolge der großen Kraft, mit welcher das gereizte[1] Tier gegen das Oberlid anflog, perforierte sein Stachel das Lid.

Die mächtige Lidschwellung, welche (s. Anamnese) auf den Stich folgte, ist auf die Wirkung des Wespengiftes zurückzuführen, welches analoge Wirkung hat, wie das durch Langer (1) näher studierte Bienengift.

Daß jedoch beide Gifte an und für sich verschiedene chemische Substanzen sein müssen, beweist auch unser Fall, indem der gegen Bienenstiche immune Imker gegen die Wirkung des Wespenstiches schutzlos war. Der im Lidknorpel festgekeilte Stachel übte weiterhin noch, nachdem die akute Lidschwellung längst abgeklungen war, seine Wirkung auf das um-

[1] Aus dem Berichte eines Bienenzüchters entnehme ich, daß heuer in unsren Gegenden die Wespen massenhaft in die Bienenstöcke eingedrungen sind. Auf diese Weise mochte Patient bei der Arbeit am Bienenstock auch Wespen aufgescheucht und den Stich einer solchen provoziert haben, da Wespen nur dann stechen, wenn sie gereizt worden sind.

gebende Gewebe. Hier rief er reaktive Entzündung hervor, worauf die noch jetzt bestehende Lidschwellung zurückzuführen ist.

Der histologische Befund des Knötchens dürfte wohl ein analoger sein, wie er bei eingeheilten Fremdkörpern in dem diese umschließenden Gewebe gemacht wird, wobei es sich um ein riesenzellenreiches Granulationsgewebe handelt (knötchenförmige Wucherungen durch Raupenhaare hervorgerufen).

Die eigentümlichen Epithel-Unebenheiten und die streifigen Trübungen in der Hornhaut sind gewiß nur Kratzeffekte der Stachelspitze. Durch den Lidschluß wurde die Stachelspitze wahrscheinlich stärker prominent und durch die Orbikularis-Wirkung an die Hornhaut gepreßt. Bei entsprechenden Augenbewegungen entstanden dann die streifigen, kratzerähnlichen Epithel-Unebenheiten der Hornhaut. Eine charakteristische Stichverletzung der Hornhaut mit ihren Folgen, wie sie von Purtscher (2), Gallemaerts (3), Levin und Guillery (4) beschrieben worden sind, war nicht nachzuweisen.

Nach der Entfernung des Stachels hörten die Beschwerden des Patienten momentan auf; und als sich letzterer nach 14 Tagen wieder vorstellte, wies die Hornhaut keinerlei pathologische Veränderung mehr auf.

Da ich in der Literatur keinen ähnlichen Fall, außer vielleicht den von Gepner (5) fand, wo ein das Lid perforierender Hymenopteren-Stachel retiniert wurde und zu Erosion der Hornhaut Anlaß gab, dürfte diese Mitteilung ihre Berechtigung finden.

Literatur.

1. Langer, Josef, Über das Gift unsrer Honigbiene. Arch. f. exp. Pathol. u. Pharm., Bd. XXXVIII, S. 381. 1897.

2. Purtscher, Keratitis nach Wespenstich. Centralbl. f. prakt. Augenheilk., 1895, S. 112.

3. Gallemaerts, Piquure de la cornée par une guepe. Policlinique de Bruxelles, 15. janvier 1898.

4. Levin und Guillery, Die Wirkungen von Arzneimitteln und Giften auf das Auge. I. Bd., S. 783, 784.

5. Gepner, Ein Bienenstachel durch 2 Mouate im Lide. Medycyna 1902, Nr. 31 und 34, zitiert nach Wagenmann, Verletzungen des Auges usw. II. T., S. 1308 in Graefe-Saemisch Handbuch, II. Aufl.

Klinische Beobachtungen.

Star-Extraction an einem mit Aniridia congenita behafteten Auge.

Von Spitalsordinarius Dr. Julius Fejér.
(Mitteilung aus dem St. Margarethen Spitale in Budapest.)

Die Beschreibung des Falles verdient aus zweifachen Gründen Interesse, erstens weil er den Typus einer Entwicklungs-Anomalie darstellt, zweitens

weil ich am linken Auge eine total undurchsichtige Linse extrahierte. Die Operationen an solchen Augen gehören zu den Seltenheiten.[1]

Wir finden in jedem Falle der Aniridie partielle Linsentrübung, man hat sogar Fälle beschrieben, bei welchen die Linse vollständig undurchsichtig war. Erwähnenswert ist noch, daß in keinem der histologisch untersuchten Fälle die Iris vollständig fehlte, sondern ein Stumpf derselben — wenn auch kaum nachweisbar, — dennoch immer zu finden war.

Der Fall bezieht sich auf eine 36jährige, kinderlose Frau, die sonst vollkommen gesund ist. Eltern und sechs Geschwister sehen gut. Sie sieht seit Kindheit schlecht, absolvierte zwei Elementarklassen und lernte etwas lesen und schreiben. Bei der Besichtigung fällt sofort der niedrige Stand der Augenbrauen und die schmale Augenspalte auf. Sie wehrt sich mit dieser Einrichtung instinktiv gegen das diffuse Eindringen der Sonnenstrahlen. Die Hornhaut ist normal, die vordere Kammer sehr tief, von dem Gewebe der Iris ist an beiden Augen oben und innen ein $^1/_2$ mm breiter Streifen sichtbar, unten kaum etwas; die ziliaren Fortsätze sind nirgends zu sehen. Ich versuchte die Durchleuchtung mit der Sachs'schen Lampe, und auch so waren die ziliaren Fortsätze nicht zu finden; es stellte sich aber heraus, daß von der Iris zirkulär ein $^1/_4$ mm breiter Streifen an den corneo-skleralen Falz angedrückt, vorhanden sei. In der Linse des rechten Auges befindet sich eine runde Trübung, von welcher Streifen ausstrahlen, die Papille ist normal, der Augenhintergrund ein wenig pigmentiert. Der Visus des rechten Auges ist $^5/_{30}$, durch stenopäische Lücke bessert sich derselbe auf $^5/_{15}$; Gläser korrigieren nicht. Vor zwei Monaten bemerkte Patientin, daß sie am linken Auge blind ist. Die Linse dieses Auges ist vollständig grau, opalartig, ein wenig geschwollen. Das Auge hat gute Lichtperzeption und lokalisiert nach jeder Richtung hin prompt. Die Operation, welche ich am 21. April 1911 vollführte, verlief glatt, der Star schlüpfte durch die ohnehin weite Pupille leicht heraus, Wundheilung per primam. Patientin klagte lange über Lichtscheu. Die Sehschärfe ist mit + 10,00 sph. ⊃ + cyl. 1,50 D., Achsenstellung nas. 65°, = $^5/_{70}$, stenopäische Lücke bessert nicht. Unten in der Pupille blieb ein Nachstar in Halbkreisform zurück. Die Pupille hat das Aussehen, als wenn oben eine regelrechte Iridektomie ausgeführt worden wäre und der beiderseitige Rand der Iris sich nach aufwärts verschmälert. Am Augenhintergrund findet sich keine auffallende Veränderung, die Papille und das Centrum scheinen normal.

In der Literatur ist erwähnt, daß solchen Star-Operationen langandauernde Reizungsstadien oder Entzündungen zu folgen pflegen, in meinem Falle aber blieben dieselben aus.

Unser Büchertisch.

Neue Bücher.

1) Stereoskopen-Bilder für Schielende, von Dr. Emil Hegg in Bern. Vierte Auflage, 1911, A. Francke in Bern.

Die trefflichen Bilder erscheinen in verbesserter und vermehrter Auflage. Ich habe ihre Brauchbarkeit erprobt. Übrigens ist der Preis sehr mäßig.

2) Dr. A. Noceti, Assistent des Prof. Lagleyze, hat als Tesis del professerado: „Contribución al estudio de los tumores del puente" (pons), Buenos Ayres, 1910 veröffentlicht. (17 S., mit Abbildung.)

---

[1] Vgl. Centralbl. f. Augenheilk., Juni 1901, S. 173.

3) The history of medicine, philosophical and critical, from its origin to the twentieth century, by David Allyn Gorton, M. D. In two volumes. G. P. Putnam's Sons, New York and London, 1910. (436 + 497 S.)

Dies ist eine bemerkenswerte Bereicherung der englischen Literatur. „England alone among the nations distinguished by their contributions to the art (of healing) has produced no complete work of importance dealing with its history." (Withington, medical history, London 1894, S. 5).

Jeder, der umfassende Studien über Geschichte der Heilkunde anstellt, hat es zu beklagen, daß die Engländer so wenig, ja fast gar nichts über ihre eigne Geschichte mitgeteilt haben.

Allerdings hat John Freind 1725/26 die Geschichte der Heilkunde (history of physic) von Galen bis zum Beginn des 16. Jahrhunderts geschrieben, als Fortsetzung der „Histoire de la médecine" von D. Leclerc (1702). Max Salomon nannte Freind den größten, aber auch letzten medizinischen Historiker, den Englands Boden erzeugte.

R. A. Wise's History of medicine (London 1867, 2 Bde.) behandelt allein die Heilkunde der Inder. Außerdem gibt es nur noch kurze Grundrisse, hauptsächlich auf K. Sprengel's Werk begründet, von Hamilton (1831), Bostock (1834), von Meryon (1861, unvollendet), von Russel (1861, homöopathisch), und zwei populäre Schriften von Berdoe (1893) und von Withington (1894), übrigens beide nicht uninteressant. Berdoe erklärt: Germany has created the History of Medicine.

Ebenso wie früher das grundlegende Werk von Sprengel (1800 bis 1803) ist auch neuerdings Baas' Grundriß vom Jahre 1876, durch J. H. Handerson (Cleveland, Ohio), 1889 englisch herausgegeben worden.

Auch des vorliegenden Werkes Verfasser ist Amerikaner, aus New York. Das Buch ist gut geschrieben, bequem lesbar, vortrefflich gedruckt, zeugt aber nicht von eignen Quellen-Studien. Daher finden sich einige Ungenauigkeiten bei den Alten.

Der 2. Band ist lediglich dem 19. Jahrhundert gewidmet und gibt interessante Streiflichter und Abbildungen. Unter den letzteren, 15 an der Zahl, betrifft nur eine einen Deutschen, Rudolf Virchow. Das 21. Kapitel handelt von „Christian Science and its rationale", das letzte beschreibt den Zustand der Heilkunde am Schluß des 19. Jahrhunderts.

Mit den Werken von Sprengel, Haeser, Baas, Puschmann, Pagel, Neuburger kann und soll das von Allyn Gorton nicht verglichen werden.

4) Repetitorium der Augenheilkunde. Im Anschluß an die neueren Lehrbücher, dargestellt von Dr. med. W. Asher, Augenarzt in Leipzig. Dritte umgearbeitete und vermehrte Auflage. Mit zahlreichen Abbildungen. Leipzig (A. Deichert) 1912. (346 S.)

Das treffliche Büchlein, dessen Erscheinen der Verf. leider nicht erlebt hat, leistet alles, was man erwarten kann, und mehr als die meisten andren von demselben Umfang. Den Anfang bildet ein kurzer Abriß der Geschichte unsres Faches, auch eine spezielle der Anatomie, der Refraktions-Störungen, der Leiden der einzelnen Teile des Augapfels. Den Schluß macht ein Wörterbuch der fremdsprachlichen ophthalmologischen Ausdrücke.

5) Lehrbuch der speziellen Chirurgie, von Hermann Tillmanns, Dr. med. et sc., Geh. Med.-Rat und Prof. an der Universität Leipzig. Neunte verbesserte und vermehrte Auflage. Leipzig, Veit & Comp., 1911. (2 Teile, 845 + 1079 S., 647 + 783 Abbildungen.)

Die Krankheiten und Verletzungen des Ohres sind mit abgehandelt, nicht die des Auges, die ja seit der Reform der Augenheilkunde nicht mehr in unsren Lehrbüchern der Chirurgie vorkommen. Aber der Augenarzt braucht ein Lehrbuch der Chirurgie. Mir hat dieses, wenn ich es nachschlage, stets die gründlichste Belehrung gespendet. Ich liebe die Bücher aus einem Guß. Neun Auflagen in 21 Jahren sprechen für sich selber.

6) Klassiker der Medizin, herausgegeben von Karl Sudhoff.

Albrecht v. Graefe's grundlegende Arbeiten über den Heilwert der Iridektomie bei Glaukom, eingeleitet und herausgegeben von Hubert Sattler, o. Professor an der Universität Leipzig. Leipzig, Joh. Ambr. Barth, 1911. (77 S., 2 Fig.)

A. v. Graefe's Abhandlungen werden heutzutage schon von manchen Fachgenossen nicht mehr so gelesen, wie sie es verdienen. Man muß die Schriften besitzen, um sie wirklich zu benützen. Aber das Graefe'sche Archiv ist jetzt schon so kostspielig geworden, daß von den Anfängern in der Kunst viele, vielleicht die meisten, nicht in der Lage sind, es zu erwerben. Da ist es mit Freuden zu begrüßen, daß sie in diesem kleinen Büchlein die Darstellung von Graefe's größter Tat für eine winzige Summe erwerben, ihrer Handbücherei einverleiben und fleißig zu studieren in der Lage sind. Man kann es in die Tasche stecken und mit auf die Reise nehmen, wie eine kleine Ausgabe des Faust oder wie Reinhardt's *Ἱπποκράτης συνέχδημος*.

*7) Therapeutische Technik und Pflege bei Augenkrankheiten, von Dr. R. Possek, Privatdozent für Augenheilk. an der Univers. Graz. Mit 66 Abbildungen. Stuttgart, Ferd. Enke, 1911.

8) Diagnose und Fehl-Diagnose von Gehirn-Erkrankungen aus der Papilla nervi optici, von Prof. Dr. Fr. Salzer in München. Mit 29 Abbildungen und 2 farbigen Tafeln. München 1911, J. F. Lehmann. (Sonder Ausgabe des Anhangs zum Atlas der Psychiatrie von Weygandt.)

Das Büchlein ist sehr nützlich für jeden, der noch nicht größere Erfahrungen auf diesem Gebiet besitzt. Zu mir kam einst ein junger Nervenarzt mit der Bitte, ihm die Ophthalmoskopie nur für Nervenkrankheiten beizubringen; ich lehnte ab, da dies unmöglich sei: wer nicht die physiologischen Variationen des Augengrundes kennt, wird niemals Sicherheit auf pathologischem Gebiet erlangen. Bekannt ist der Fall des berühmten Augenarztes, dem nach Untersuchung seines Augengrundes von einem noch berühmteren geraten wurde, schleunigst nach Hause zu fahren, da er an Hirngeschwulst leide. Es war aber blinder Lärm. Der Geängstigte verlor allmählich seine Angst und hat noch viele Jahre gelebt und ist auch nicht an Gehirngeschwulst gestorben.

Salzer's Zeichnungen enthalten Variationen und kongenitale Anomalien, pathologische und zweifelhafte Befunde.

9) An international System of ophthalmic practice; edited by Walter L. Pyle (Philadelphia). Therapeutics by Dr. A. Darier (Paris), translated by Sydney Stephenson (London). Philadelphia, Blakerton's Son & Co., 1910. (444 S.)

Es ist das den Lesern dieses Centralblattes schon bekannte Werk von Darier „up-to-date", mit den letzten Untersuchungen; es gliedert sich in allgemeine Therapie und spezielle der verschiedenen Augenkrankheiten.

10) Manual of ophthalmology for students and general practitioners, by Charles H. May, M. D., chief of Clinic and Instructor in

Ophth. College of Phys. and Surgeons, Columbia Univ., New York. 7 edition. New York 1911. (40 S.)

Sieben Auflagen und auch eine deutsche Übersetzung dienen zur Empfehlung des Werkes.

11) Traitement adjuvant du Strabisme, par F. Terrien et Hubert, Paris. G. Steinheil, 1912. (292 S.)

Dieffenbach schrieb 1892: „Die Heilung des Schielens durch bloße Augen-Gymnastik grenzt an ein Wunder."

Darin haben sich die Ansichten geändert durch die Arbeiten von Böhm, Schweigger, Javal, Worth, Krusius u. a. Für eine klare und vollständige Darlegung dieser wichtigen Therapie sind wir den Verfassern zu Dank verpflichtet.

12) Gesichtsfeld-Umrisse zum Gebrauche für gewöhnliche und selbstzeichnende Perimeter. Nach Geh. San.-Rat Dr. A. Nieden, Augenarzt in Bonn. (Bergmann, Wiesbaden.)

Nach der vom internationalen Kongreß in Neapel angenommenen Gradbezeichnung, so daß schläfenwärts 180, nasenwärts 0, oben 90 steht.

13) Anleitung zur Begutachtung von Unfällen des Auges, von Prof. Dr. M. zur Nedden, Augenarzt in Düsseldorf. Wiesbaden, J. F. Bergmann, 1911. (34 S.)

Eine kurze, klare, nützliche Schrift.

*14) The Hunterian Lectures on Colour-Vision and Colour-Blindness. Delilivered before the R. C. of S. of England on Febr. 1st and 3rd, 1911, by Professor F. W. Edridge-Green, M. D., F. R. C. S. E. London, Kegan Paul, Treach, Trübner & Co., Ltd. 1911. (76 S.)

Auf dieses Werk werden wir noch zurückkommen.

15) Die Naturwissenschaften in ihrer Entwicklung und in ihrem Zusammenhang. Dargestellt von Friedrich Dannemann. Erster Band. Von den Anfängen bis zum Wieder-Erwachen der Wissenschaften. Leipzig 1910, Wilhelm Engelmann. (373 S.) Zweiter Band. Von Galilei bis zur Mitte des 18. Jahrhunderts. 1911. (426 S.)

Ein sehr lesenswertes Buch des bereits durch seinen Grundriß der Geschichte der Naturwissenschaften rühmlichst bekannten Verfassers.

16) Das Handbuch Graefe-Saemisch schreitet rüstig vorwärts, so daß die Hoffnung erweckt wird, in nicht zu langer Frist die Beendigung zu erleben.

Lieferung 198/201, Wagenmann, Augenverletzung.

Lieferung 202/204, Hirschberg, Geschichte der Augenheilkunde.

Lieferung 205/210, Groenouw und Uhthoff, Beziehung der Allgemein-Leiden und Organ-Erkrankungen zu Veränderungen und Krankheiten des Seh-Organs.

Lieferung 211, Wagenmann, Augen-Verletzung.

17) Geschichte der Medizin in Japan. Kurzgefaßte Darstellung der Entwicklung der japanischen Medizin mit besonderer Berücksichtigung der Einführung der europäischen Heilkunde in Japan, von Dr. med. J. Fujikawa. Herausgegeben vom Kaiserlich Japanischen Unterrichts-Ministerium. Tokyo 1911. (115 S.)

Enthält auch einen Abschnitt über Geschichte der Augenheilkunde.

Gesellschaftsberichte.

1) **Transactions of the Ophthalmological Society of the United Kingdom.** Vol. 31. Fasc. II. 1911.

1. Ungewöhnliches Aussehen der Regenbogenhaut bei angeborener Syphilis, von E. A. Dorrell.

Zahlreiche Knötchen in der entzündeten Regenbogenhaut eines 3 Monate alten Mädchens. Pirquet negativ, Wassermann positiv bei Mutter und Kind.

2. Eine Punktionsnadel, von E. A. Dorrell.

3. Angeborene Luxation beider Linsen mit Pupillen-Verlagerung bei 6 Familienmitgliedern, von J. v. Stroud Hosford.

4. Die Hypophysis und Erkrankungen des Chiasma, von Herbert Fisher.

Vortr. berichtet über neun, lange Zeit beobachtete Fälle; nur zwei hatten keine Akromegalie. Die Mehrzahl zeigte Verlust oder starke Verminderung der sexuellen Funktionen. Extrakt aus dem Vorderlappen der Hypophysis verdient wegen guter Erfolge weiter in der Behandlung versucht zu werden.

5. Ein Fall fast vollständigen Mangels der Regenbogenhaut mit getrübten Linsen, von H. Grimsdale.

6. Ein Fall von weißgesprenkelter Exsudation, die vor der Aderhaut hinter den Netzhautgefäßen gelegen ist, von E. Treacher Collins.

Vortr. deutet das Bild als eine alte subretinale Blutung. Einen in der Mitte des weißen Herdes gelegenen, etwas hervorragenden grünlichen Fleck führt er auf Pigmentreste organisierten Blutes zurück.

7. Dakryokystorrhinostomie, von Ch. Higgens.

Die Operation ist auf dieselben Fälle wie die Entfernung des Sacks anwendbar. Ob sie wirkliche Vorzüge habe, kann Vortr. noch nicht entscheiden.

8. Die Pathologie des Papillen-Ödems, von Leslie Paton und Gordon Holmes.

Bei dem Ödem sind die entzündlichen Erscheinungen sekundär, die Blutungen beruhen auf Stauung, zum Teil auf Bruch feiner Gefäße. Die weißen Flecke sind degenerierte Nervenfasern. Die weißen Spritzer werden durch das die Limitans interna bläschenartig emporhebende Ödem verursacht. Die Entstehung des Ödems erklärt sich durch den in der Scheide fortgeleiteten erhöhten, intrakraniellen Druck. Die in der Nervenscheide verlaufende Zentralvene verhält sich wie eine Hirnvene nnd steht auch unter erhöhtem Druck. Es kommt zur Stauung im Venengebiet und Ödem infolge des durch den erhöhten Scheidendruck verminderten Abflusses der Lymphe.

9. Schnitte durch eine Neubildung der Regenbogenhaut. Rundzellensarkom des Ciliarkörpers und der Regenbogenhaut, von F. A. Juler.

10. Drei Fälle von Sehnerven-Geschwulst, von Hill Griffith.

a) Lymphangiom bei einem 12jährigen Mädchen, dessen Anfänge bis zum 4. Lebensjahre zu verfolgen waren. Exenteration der Augenhöhle.

b) Gliosarkom bei einem $2^1/_2$jährigen Mädchen, ebenfalls durch Exenteration der Augenhöhle entfernt.

c) Endotheliom bei einer 30jährigen Patientin, dieselbe Operation.

11. Morgagni'scher Star, von Johnson Taylor.

12. Eine sonderbare Wucherung in der Netzhaut, von Frank G. Thomas und G. Coats.

Im Augapfel eines jungen Mannes, der wegen absoluten Glaukoms entfernt wurde, zeigte sich, daß der den Sehnerven-Eintritt umgebende Teil der abgelösten Netzhaut in eine aus Rundzellen bestehende 4 mm dicke Masse umgewandelt war. Die dem Glaskörper zugewandte Fläche war von dichtem fibrösem Gewebe bedeckt. Die Vortr. nehmen einen entzündlichen Ursprung der Neubildung an, der möglicherweise mit einer früheren fieberhaften septischen Erkrankung des Ohres zusammenhing. G. Abelsdorff.

2) Section of Ophthalmology. College of Physicians of Philadelphia.

Sitzung vom 16. März 1911.

Dr. Frescoln stellt einen Fall von Buphthalmus bei einem 17jähr. italienischen Einwanderer vor. Die Tiefe der Vorderkammer schien ungewöhnlich groß im Verhältnis zur Gesamtvergrößerung des Bulbus.

Dr. Holloway hat die Hess'sche Ptosis-Operation bei einem 35jähr. Patienten, dessen Lidspalten beiderseits nur 4 mm weit klaffen konnten, mit gutem Erfolge ausgeführt.

Dr. Zentmayer konnte bei einem Patienten die Hess'sche Methode auf dem einen, die Tansley-Hunt'sche auf dem andren Auge anwenden und fand die besseren Endresultate bei der ersteren.

Dr. Charles R. Heed demonstriert einen 45jähr. Neger mit Tuberkel der Iris, dessen Diagnose aber von andrer Seite angezweifelt wird. Pirquet war positiv, Quecksilber blieb ohne Einfluß.

Diskussion: Dr. Sweet, Zentmayer, Crampton, Randall, Dr. de Schweinitz.

Dr. de Schweinitz demonstriert farbige Skizzen von Anomalien der Netzhaut-Zirkulation und spricht über Venenpuls im Zusammenhang mit Asthenopie, bei welcher er auch bisweilen eine abnorme Kleinheit des ganzen Netzhaut-Gefäßsystems gefunden habe.

Dr. Risley und Zentmayer sprechen hierzu.

Dr. S. Lewis Ziegler demonstriert einen Fall von tuberkulöser Cyclitis und Chorioiditis, mit Ausgang in Katarakt, desgleichen kompliziert durch Keratitis interstitialis.

Dr. Ziegler sah bei der luetischen Keratitis interstitialis bei einem 9jährigen Knaben von einer intravenösen Salvarsan-Einspritzung von 0,3 g einen rapiden deutlichen Erfolg.

Dr. Posey spritzte bei einer luetischen Uveitis von mehrjähriger Dauer, bei der jede Behandlung versagt hatte, Salvarsan ein und konnte schon nach 48 Stunden eine merkliche Änderung konstatieren.

Dr. S. D. Risley spricht über den günstigen Einfluß der Hochfrequenzströme auf das Glaukom. Abgesehen von dem unmittelbaren Schwinden der Schmerzen hat er eine Wirkung auf die Tension und das Gesichtsfeld feststellen können. Auch J. N. Risley und Sweet stimmen dem bei.

Letzterer hat sogar bei Fällen von Atrophie des Opticus durch Retinitis pigmentosa und Bleivergiftung ein sichtbares Anwachsen des Gesichtsfeldes bemerkt.

Dr. de Schweinitz hat zwar scheinbare Erfolge gesehen, führt sie aber auf psychische Einflüsse zurück.

Dr. S. D. Risley glaubt den Einfluß so erklären zu können, daß unter dem Hochfrequenzstrom der Lymphstrom stärker wird und eine bessere Ernährung der Gewebe herbeiführt, ob durch die Elektrizität an sich oder durch den feinen Vibrationsimpuls, läßt er dahingestellt. Doch bleiben bei andren Arten der Vibration und Massage ähnliche Erfolge aus.

Sitzung vom 20. April 1911.

Dr. Harbridge: 1. Narben-Ectropion nach Verbrennung, mit Thiersch'schen Lappen überpflanzt.

2. Ring-Abscess der Hornhaut.

Dr. Shannon demonstriert eine Dermoid-Cyste der Bindehaut bei einem 14jährigen Neger.

Dr. J. N. Risley: Aderhaut-Riß, durch Schneeballwurf.

Dr. A. C. Sautter: Syphilitische Tarsitis bei einem 26jähr. Farbigen mit rapider Besserung durch intravenöse Salvarsan-Einspritzung.

Dr. E. A. Shumway: Der Schielhaken bei Tränensack-Operationen.

Dr. Posey: 1. Rundzellen-Sarkom der Sehnerven-Scheide.

3. Abnormitäten der Netzhaut-Gefäße.

Dr. Howard Hansell demonstriert die Hertzel'sche Lampe.

Dr. G. E. de Schweinitz berichtet über Folgen von Augen-Verletzung, und zwar traumatische Aderhautruptur, partielle Netzhaut-Ablösung, Aderhautruptur mit ausgedehnten Netzhaut- und Glaskörper-Blutungen, ungewöhnliche Exsudatbildung an der Papille.

Derselbe zeigt eine Zeichnung von einer abnormen Exkavation des Opticus, die an die sog. kolobomatöse Exkavation nach Szili erinnert.

Peltesohn.

---

3) Kongreß der böhmischen Augenärzte.

Abgehalten am 17. Juli 1911 in den Räumen der böhmischen Augenklinik in Prag. (Vorstand Prof. Dr. J. Deyl.) (Fortsetzung.)

5. Hillitzer: Der Einfluß der Entzündung der Nasen-Nebenhöhlen auf den Sehnerven.

Bei den Entzündungen des Sehnerven, welche Erkrankungen der Schleimhaut der Höhlen des Sieb- und Keilbeines begleiten, muß man in der Regel seine Zuflucht zur Diagnose durch Ausschluß nehmen. Die retrobulbäre Neuritis kommt bei verschiedenen Vergiftungen, Erkrankungen des Nervensystems, bei Syphilis, Diabetes usw.

Sehr häufig lassen sich Erkrankungen der Nasenhöhlen rhinologisch nicht feststellen. Insbesondere führt der Vortragende an, daß es manchmal gelingt, ein Exsudat in diesen Nebenhöhlen durch Röntgenstrahlen nachzuweisen (Demonstration eines Röntgenogramms). Als sehr geeignete Hilfs-

mittel führt er an: den Nasentimbre der Stimme, die Zunahme der Kopfschmerzen nach einem Schwitzversuch; er weist auf die Notwendigkeit hin, von der Mundhöhle aus zu perkutieren, ob hierdurch Schmerzen ausgelöst werden, speziell bei Erkrankungen des Keilbeins. Da bis jetzt anatomisch untersuchte Fälle noch fehlen, erklärt er die Entzündung des Sehnerven im Canalis opticus entweder durch ein Ödem oder durch Bindegewebs-Entzündung um den Nerven und in demselben, die man sich analog dem sichtbaren Ödem und der Entzündung an der Basis der Stirnhöhle und deren Umgebung leicht vorstellen kann. In der Literatur (Heinzel) sind Fälle von retrobulbärer Neuritis während der Graviditat und Laktation verzeichnet. Bei einem Falle des Vortragenden wurde vor Jahren fachmännisch eine typische retrobulbäre Neuritis des linken Auges während einer Laktation und nunmehr bei derselben Krankheit am andren Auge ohne Laktation konstatiert. Und nun wurde gerade bei dieser Patientin durch Röntgenstrahlen eine Erkrankung der Ethmoidalzellen sichergestellt. Es scheint, daß es sich in manchen Fällen die auf Toxine zur Zeit der Laktation und Gravidität zurückgeführt werden, meist um ein selbständiges Auftreten einer retrobulbären Neuritis rhinologischen Ursprungs handelt, da doch die Laktation, eventuell die Gravidität, eine Erkrankung des Sehnerven gewiß häufiger verursachen müßte, als bis jetzt beschrieben wurde.

Saska und Pícha teilen Fälle von Empyem der Nasenhöhlen mit, von denen bei einem ein Durchbruch nach außen, bei einem andren eine Arrosion des Knochens und eine letale Entzündung der Gehirnhäute eintrat.

Deyl warnt bei dieser Gelegenheit vor Anwendung des Irrigators.

Hillitzer macht auf die Gefahren bei der Luft-Einblasung aufmerksam.

6. Koleta: Über den sogenannten akuten Keratokonus auf klinischer experimenteller Basis.

Bei zwei Kranken mit beiderseitigem Keratokonus entwickelten sich plötzlich auf einem Auge eine Trübung und eine auffallende Wölbung und Verdünnung der Hornhaut. (Vortr. demonstriert die Photographien dieser Fälle.) In beiden Fällen trat die Aufhellung der getrübten Hornhäute ohne einen operativen Eingriff ein. In einem dieser Fälle, in welchem eine auffallende Entwicklung tiefer Hornhautgefäße stattgefunden hatte, kam es zu einer unerwarteten Korrektur der Hornhaut-Vorwölbung, die sich in ungewöhnlicher Weise abflachte und so aufhellte, daß nur eine unbedeutende Trübung in der unteren Hornhauthälfte zurückblieb. In dem andren Falle, wo die Gefäßentwicklung ausblieb, kam es zu einer derartig auffallenden Abflachung nicht. Vortr. schlägt vor, in analogen Fällen eine künstliche Gefäß-Entwicklung z. B. durch Kauterisation des Hornhautrandes hervorzurufen, weil es den Anschein habe, daß die auffallende Besserung im ersten Falle durch die Mitwirkung der Gefäße zustande gekommen sei. Er demonstriert beide Fälle den Anwesenden und experimentell erzeugte, bekanntlich mit Verdickung der Hornhaut einhergehende Vorwölbung der Kornea.

Deyl: Bei einem Falle, wo Verdacht auf Lues hereditaria bestand, erwähnte der Vortragende eine ausgedehnte Verfärbung der Sklera, was durch die Verdünnung dieser Membran, vielleicht durch eine angeborene Hypoplasie im Sinne Kimlas, zu erklären sein dürfte. Dann werden wir uns in natürlicher Weise die angeborene Hypoplasie des Hornhautgewebes vorstellen, die, wenn die Descemet'sche Membran lädiert wird, sich trübt, wie es in

den experimentellen Fällen geschieht, aber sich infolge ihrer Verdünnung zugleich vorwölbt, was im Experiment bei Tieren oder in nichthypoplastischen Hornhäuten nicht stattfinden kann infolge ihrer normalen und konsistenten Decke, wie ja auch der Vortragende richtig hervorhob.

7. Šír: Über die Resultate der Entfernung von Fremdkörpern aus dem Augeninnern mittels des Magneten.

Nach einer historischen Einleitung führt Vortr. die Fremdkörperstatistik der Böhmischen Augenklinik in Prag vom Jahre 1906 bis Ende Juli 1911 an. Im ganzen wurden 147 Fälle behandelt, von denen bei 98 Eisen konstatiert wurde.

Was die operative Technik der Extraktionen der Eisensplitter aus dem Auge mit dem Elektromagneten anbelangt, wurde der kleine Hand-Elektromagnet von Hirschberg und der große von Haab benutzt.

Die Resultate waren folgende: Aus den vorderen Augen-Abschnitten gelang die Entfernung des Fremdkörpers immer. Von 46 Fällen, wo der Fremdkörper im Innern des Auges sich befand (Glaskörper, Netz- oder Gefäßhaut), wurden 25 Fälle, d. i. 54% gerettet. Leider kommt in unsren Betrieben die primäre Infektion durch Splitter allzu häufig vor, aber der oben erwähnte Prozentsatz der geretteten Augen ist im Vergleich zu andren Statistiken verhältnismäßig groß.

Deyl bestätigt die praktisch sicherere Wirkung der auf einem Untergestell beweglichen, als der hängend beweglichen Riesenmagneten.

8. Kovanic: Statistik der Blennorrhoe der Neugeborenen.

Vortr. vergleicht die Statistiken der Erblindung infolge der Augenblennorrhoe der Neugeborenen in verschiedenen Staaten und findet, daß, obwohl sich die Credésche Methode in den Gebäranstalten ausgezeichnet bewährt hat, die Zahl der Anstaltsblinden in den letzten Jahrzehnten nicht wesentlich kleiner geworden ist. Die Ursache, warum diese Zahl nicht abnimmt, liegt darin, daß in der Praxis keine geeigneten prophylaktischen Maßregeln gegen diese Krankheit existieren. Nach Erwägung der in verschiedenen Ländern geltenden gesetzlichen Verordnungen kommt Vortr. zu dem Schlusse, daß die rigorosen Vorschriften (Anzeige, Bestrafung usw.) ihr Ziel verfehlt haben, da nach den Erfahrungen der böhmischen Augenklinik nach dem Jahre 1902, seit welcher Zeit die Hebammen strenger kontrolliert werden, die Zahl der eingebrachten kranken Kinder auffallend sank, weil die Hebammen aus Furcht vor der Bestrafung die vernachlässigten Fälle zu verbergen suchten. Da der ersehnte Erfolg also nicht erzielt wurde, würde sich der umgekehrte Weg eher empfehlen: Den armen Kranken das Aufsuchen spezialärztlicher Hilfe durch Ersatz der Reise- und Heilungskosten aus öffentlichen Mitteln zu ermöglichen. Die Angaben bestätigen Dr. Šmídrkal und Dr. Picha, welche mitteilen, daß sie seit mehreren Jahren freiwillig und kostenlos belehrende Schriften, welche Dr. Šmídrkal dem Kindermehl Astra beipacken läßt, verteilen und eine deutliche Abnahme der vernachlässigten Fälle in ihrem Wirkungskreise bemerken.

9. Dr. Lešer: Über Veränderungen der Form des Auges während der Embryonal-Zeit bei einigen Vertebraten und besonders beim Menschen.

In den embryologischen Lehrbüchern werden fast regelmäßig Abbildungen der Entwicklung des Auges nach den Modellen von Manz-Ziegler, die als typisch für das Vertebraten-Auge gelten, angeführt, aber diese Modelle sind

unrichtig und die Berufung auf dieselben führt notwendigerweise zu einer ganz falschen Anschauung über die Entwicklung und die wahre Form des embryonalen Auges, da die Form des Auges verschiedener Vertebraten und des Menschen in den verschiedenen Entwicklungs-Perioden verschieden ist. Typisch und einheitlich für die untersuchten Fische, Eidechsen, Vögel und Säugetiere bleibt die Form der primären Augenblase, die in proximodistaler Richtung verlängert ist; bei der Schließung der sekundären Augenblase entsteht bei allen eine bei seitlicher Betrachtung rund erscheinende Form, die während der weiteren Entwicklung einer ellipsoiden Form Platz macht. Diese ellipsoide Form erhält sich bei verschiedenen Tieren verschieden lange. Am längsten bleibt das Auge ellipsoid bei Vögeln, während diese Form bei Säugetieren verhältnismäßig am raschesten verschwindet. Dagegen erhält sich die ursprüngliche Form des Auges bei den Fischen sehr lange und erst in einer späteren Entwicklungs-Periode tritt auch bei diesen eine Verlängerung des Auges ein. Eine interessante Erscheinung in der Entwicklung der Augenform ist die Abflachung des Auges in der lateromedialen Achse, die bei Eidechsen und Vögeln sehr lange, bei Fischen dauernd erhalten bleibt, bei Säugern aber bald verschwindet, deren Auge eine an der Hinterwand konvexe Form annimmt. Beim Menschen ist die Augenblase in den ersten Entwicklungs-Anfängen in proximodistaler Richtung verlängert und behält diese Verlängerung auch in dem Stadium der Entstehung der sekundären Augenblase zur Zeit der Einstülpung der Linse. Nach Abschnürung der Linse vom Epiblast und Verschluß der an der ventralen Seite gelegenen Augenspalte geht die Form des Auges mit fortschreitendem Wachstum desselben auf derselben Seite aus der elliptischen in die kugelige über (bei Betrachtung von der lateralen Seite); die anteroposteriore Achse ist hierbei viel kürzer als die übrigen Achsen. Während der weiteren Entwicklung wird das Auge ellipsoid, in anteroposterioser Richtung verlängert. Während der verschiedenen Entwicklungsstadien wächst das Auge etappenweise, bald in der vorderen Hälfte, später in der hinteren, dann wieder in der oberen oder unteren Partie. So z. B. ist das Auge bei einem 20 mm langen Embryo bereits in anteroposteriorer Riehtung verlängert, bei einem 26 mm langen Embryo in proximodistaler Richtung; in einem späteren Stadium, bei der 48 mm langen Frucht, hat das Auge zwar auch eine ellipsoide Form, die aber in der proximodistalen Achse abgeflacht, in der ventrodorsalen Achse aber verlängert ist. Bei einem 100 mm und 150 mm langen Embryo gleicht sich die ursprüngliche ellipsoide Form des Auges durch Wachstum nach hinten, das ist in der Sehachse, einigermaßen aus, doch ist sie auch in diesen Stadien im horizontalen Durchmesser länger als im vertikalen. Noch mehr nähert sich das Auge der Kugelform bei einem 184 mm langen Embryo, aber auch in diesem Stadium überragt der horizontale Durchmesser den vertikalen, in der Sehachse ist aber das Auge länger als in der vertikalen. Nicht einmal bei der Geburt hat das Auge jene Form wie beim Erwachsenen, die es nach den Angaben von Merkel-Kallius erst nach dem 9. Lebensjahre des Individuums erlangt.

Bei den untersuchten Vertebraten und beim Menschen wurde außer der angeführten Frage noch eine andere Frage in Erwägung gezogen, nämlich jene, ob eine Drehung des Bulbus allein, oder eine Drehung des Bulbus samt dem Nervus opticus besteht oder ob sich nur der Nervus opticus allein dreht. Aus den erhobenen Befunden geht hervor, daß die Behauptung Deyls richtig ist, der als erster gegen die Behauptung von Vossius, daß

sich der Bulbus samt dem Nervus opticus drehe, auftrat und der behauptete, daß sich bei den untersuchten Vertebraten weder der Nervus opticus noch der Bulbus allein drehe. Die Befunde dieser Arbeit beweist der Vortragende durch Modelle des Auges in Verbindung mit dem Gehirn der untersuchten Vertebraten und des Menschen. (Schluß folgt.)

Referate, Übersetzungen, Auszüge.

Korrespondenz über Major Smith aus Jullundur an den Herausgeber des „Ophthalmic Record" (Juni 1911), von Dr. Nevin D. Pontius, Cobb Building, Seattle, Wash.

Es ist immer bedauerlich, Rücksicht auf die Person zu nehmen, wo es sich um rein sachliche Dinge handelt. Col. Smith legt mir in einem Artikel der April-Nummer dieses Blattes, in dem einige unglückliche Resultate seiner Extraktionsmethode erörtert werden, eine gänzlich ungerechtfertigte persönliche üble Gesinnung unter. Es ist wahr, daß ich unerwartet und unangemeldet nach Jullundur kam; es ist auch wahr, daß Major Smith mich freundlich aufnahm und mir über alles Erwarten erlaubte, an 25 Fällen unter seiner Leitung zu operieren. Über alles das war ich sehr erfreut, doch verstehe ich nicht, wie man deshalb von mir erwarten konnte, daß ich nach meiner Heimkehr Tatsachen zugunsten seiner Methode falsch hinstellen würde.

In einer Sitzung der Washington State Medical Society sprach Dr. Würdemann über die intrakapsuläre Katarakt-Extraktion. Da ich erst kürzlich Jullunder besucht hatte, so erwartete man von mir, daß ich das Wort ergreifen würde. Einer von drei Wegen blieb mir offen: ich konnte mich weigern, etwas von dem zu erzählen, was ich gesehen habe; ich konnte höflich Ausflüchte gebrauchen; oder ich konnte meine wahre Ansicht vortragen. Da ich nicht einer von denen bin, die Schmeicheleien lieben, so tat ich das letztere.

Daß Major Kilkelly sich so erniedrigen würde, andre Fälle als die, welche Major Smith operiert hat, zu zeigen, ist nicht glaublich.[1] Niemand wird aber schließen, daß alle Extraktionen Smith's so unglücklich verliefen, wie die Bombay-Fälle. Es zeigt nur, daß ein hoher Prozentsatz der Smith'schen Fälle von unglücklichen Zufällen betroffen wird, und ich bin ganz sicher, daß der Prozentsatz höher ist, als Col. Smith selbst glaubt.

Ich bezweifle sehr, daß irgend jemand, der Jullundur besucht hat, glaubt, daß Col. Smith selbst die Zahl der unglücklich verlaufenen Fälle kennt. Z. B. sah ich ihn einen jungen Myopen nach seiner intrakapsularen Methode extrahieren, wo er seiner eigenen Aussage nach weder von dem Zustande des Glaskörpers, noch von der Höhe der Myopie unterrichtet war. Daß das eine höchst bedenkliche Sache war, bewies der Schweißausbruch bei dem Operateur; einem Neuling mußte das unverantwortlich erscheinen.

Was die Gelegenheit zur Prüfung der Fälle anbetrifft, wovon er spricht, so ist es Tatsache, daß jede Gelegenheit geboten war, die Operationen zu sehen; aber nie bin ich aufgefordert worden, die Fälle nach der Operation zu sehen. Immerhin hatte ich zweimal Gelegenheit, freilich ungern gesehen und mit dem Gefühl, aufdringlich zu sein, mit dem eingeborenen

[1] Vgl. Centralbl. f. Augenheilk., 1910, S. 172 fgd.

Assistenten die Morgenvisite zu machen. Es wurden mir nicht so viel Fälle gezeigt, wie operiert waren; diese aber waren in kleinen, halbdunklen Räumen untergebracht, wo keinerlei Hilfsmittel zur Untersuchung vorhanden waren.

Während der 10 Tage meines Aufenthaltes sah ich keinen Fall, der ophthalmoskopisch oder mit seitlicher Beleuchtung untersucht worden, keinen, dessen Refraktion geprüft worden wäre. Mein Eindruck war, daß der Durchschnitts-Patient (Bauer) das Krankenhaus am Ende der ersten Woche, ohne geprüft zu sein, verließ, um in seine Heimat zurückzukehren. Die Handwerker blieben zweifellos oder kehrten wieder, um sich Brillen zu holen; wenn aber die Refraktion bei einer einigermaßen beträchtlichen Zahl von operierten Patienten später bestimmt worden wäre, so hätte ich wenigstens einen davon während meines 10tägigen Aufenthalts sehen müssen. Einmal erschien ein früher von Major Smith operierter Patient in der Klinik, der beiderseits ein klares Pupillengebiet darbot. Ohne irgend eine andre Prüfung, als die, welche er an der Tür gemacht hatte, behauptete er ohne zögern, daß der Patient eine Sehkraft von $^6/_5$ habe. Durch welche geheime Macht ein Arzt nach bloßer Besichtigung, ohne irgend welche Prüfung, zu sagen imstande ist, was für eine Sehkraft ein Auge besitzt, ist mir nicht verständlich.

Ich zweifle nicht daran, daß Col. Smith es sehr bedauert hat, mich die 25 Fälle operieren zu lassen; aber sein Bedauern ist nicht größer, als meines, Jullundur besucht zu haben. Ich war nicht undankbar, wie er sagt; im Gegenteil fühlte ich mich sehr verpflichtet und verließ Jullundur erst zu so später Zeit, daß ich nur noch 3 Tage vor Abfahrt meines Schiffes für Bombay übrig hatte.

Dieser unglückselige Streit hat keinen Wert für die richtige Beurteilung der Operation. Tatsache ist, daß die intrakapsuläre Operation von den Männern, die wir als Ophthalmochirurgen am meisten schätzen, nicht gemacht wird. Es ist unnütz, Col. Smith davon zu überzeugen, daß man in London sich gegen ihn nicht verschworen hat oder hatte. Weiterhin glaube ich nicht, daß die Doktoren Greene und Vails seit 2 Jahren diese Operation bei ihren Heimat-Patienten vornehmen, trotz allem, was sie seit ihrer Rückkehr aus Jullunder darüber gesagt haben.

Jeder vernünftige Mensch muß unweigerlich mit D. Risley übereinstimmen, daß „ein Mann mit den Mitteln und der Geschicklichkeit Smith's gute Resultate nach verschiedenen Methoden erzielen würde". Aber die Ansicht, daß die Operation für andre Fälle geeignet ist, als beiderseitige unreife Katarakt bei Patienten, die die Reifung nicht abwarten können, wird, soviel bin ich sicher, keinen Anklang finden bei Leuten mit gutem Urteilsvermögen.[1]

Zum Schluß möchte ich Col. Smith meine größte Hochachtung als Operateur aussprechen. Nichtsdestoweniger glaube ich, daß er einfach halsstarrig ist, auf den Wert seiner intrakapsulären Ausziehung als eines Allgemein-Verfahrens zu bestehen. Mr. Treacher Collins trifft das Richtige, wenn er zu mir sagte: „Sie brauchen die hintere Kapsel, um den Glaskörper zu erhalten." Fehr.

[1] Ich halte sie auch da nicht für zweckmäßig. H.

Journal-Übersicht.

I. A. v. Graefe's Archiv f. Ophthalmologie. LXXIX, 1.

1) **Über anomale Sehrichtungs-Gemeinschaft bei Strabismus convergens,** von Stabsarzt Dr. Felix Mügge, kommandiert zur Universitäts-Augenklinik in Gießen.

Neben hochgradiger Schwachsichtigkeit eines Auges und neben sehr starker Schiel-Ablenkung, welche exzentrische, wenig empfindliche Netzhautbezirke zur Einstellung bringt, ist die Ausbildung der anomalen Sehrichtungs-Gemeinschaft ein Mittel zur Vermeidung von Doppelbildern. Die anomale Sehrichtungsgemeinschaft ist angeboren. Dafür spricht, daß durch amblyoskopische Übungen allein niemals normale Lokalisationsverhältnisse wieder hergestellt werden können, daß auch nach vollkommener Beseitigung der Schiel-Ablenkung die anomale Lokalisation oft noch Jahre lang bestehen bleibt, und daß nach Wiederherstellung der normalen Korrespondenz der damit zu erreichende binokulare Sehakt stets ziemlich unvollkommen ist. Hält man daran fest, daß Doppelbilder vermieden werden sollen, so erklärt sich, daß die anomale Sehrichtungsgemeinschaft bei Strabismus converg. alternans fast immer vorhanden ist. Bei einseitiger Schwachsichtigkeit bedarf es nur eines geringen Grades von anomaler Korrespondenz; und wenn bei einseitigem Schielen anomale Korrespondenz besteht, so braucht die Sehschärfe des abgelenkten Auges nicht erheblich herabgesetzt zu sein. Das entspricht den Beobachtungen.

Je früher es bei anomaler Lokalisation gelingt, einen binokularen Sehakt hervorzurufen, um so vollständiger gelingt die Wiederherstellung des binokularen Sehaktes. Geschieht das vor Ablauf des Lebensalters, in dem normalerweise die Ausbildung des Fusionsvermögens vor sich geht, so kann sich selbst beim binokularen Einfachsehen eine gewisse Fusionsbreite entwickeln.

Wenn auch die anomale Korrespondenz die Prognose trübt, so ist doch erwünscht, die Behandlung möglichst früh zu beginnen.

2) **Lochbildung in der Fovea centralis,** von Prof. Dr. Ernst Fuchs in Wien.

Verf. fand Lochbildung in einem Auge, welches im 4. Lebensjahre des Pat. infolge von Vereiterung der Hornhaut erblindet war und 37 Jahre später wegen Sekundärglaukom und Staphyloma corneae et sclerae enukleiert wurde. Der Defekt lag in der Fovea und maß im größten Durchmesser 0,45 mm. Die Netzhaut war am Rande des Loches nicht wesentlich dünner als am Rande einer normalen Fovea. Im ganzen Bereiche des Loches lag ein Häutchen von 0,011 bis 0,015 mm Dicke. In der gleichmäßigen Grundsubstanz lagen Pigmentbröckel und Kerne, die größer als die Körner der Netzhaut, dagegen den Kernen des Pigmentepithels ähnlich waren. Unebenheiten an der Hinterfläche entsprachen gleichen Unebenheiten an der Vorderfläche des Pigmentepithels. Wahrscheinlich gehörte das Häutchen zum Pigmentepithel und wurde, da es mit der Netzhaut verklebt war, mit abgehoben, als die Netzhaut sich bei der Härtung von der Aderhaut löste. Das Loch war also ganz frei. Die Aderhaut zeigte an der betreffenden Stelle nichts Krankhaftes.

Der Schwund der Netzhaut scheint meistens durch Lückenbildungen eingeleitet zu werden; doch kann, wie ein eingehend beschriebener Fall zeigt, Verdünnung der Fovea auch ohne Lückenbildung eintreten. Das Auge stammte

von einem 8jährigen Mädchen und war nach einem Steinwurf ektatisch geworden.

Kontusion ist die häufigste Ursache der Lochbildung. Vielleicht genügt die Erschütterung allein, um Netzhautzellen zum Absterben und zur Resorption zu bringen.

---

3) **Über innere Skleralruptur,** von Prof. Dr. Ernst Fuchs in Wien.

2 Fälle. 1. 62jähr. Frau, welcher eine Kuh mit dem Horn vor 2 Jahren ein Auge verletzt hatte. 2 mm vom Limbus entfernt bestand eine hanfkorngroße dunkle Vorwölbung. Der zwischen ihr und dem Limbus liegende Bezirk erschien ebenfalls dunkel. Es zeigte sich, daß die Lederhaut an dieser Stelle in 2 Lagen getrennt war. Die äußere Lage bildete eine Ausbuchtung, in der die Iris lag, die innere Lage war durch den Ciliarmuskel abgezogen. Ligamentum pectinatum und Schlemm'scher Kanal fehlten.

2. Verletzung des rechten Auges eines 8jährigen Mädchens durch einen Steinwurf. Nach 2 Monaten bestand eine dunkel durchscheinende Vorwölbung der Sklera an der nasalen Hornhauthälfte. Am temporalen Hornhautrande lag eine kleine vertikale Narbe mit eingeheiltem Pigment. Die Untersuchung zeigte, daß die Sklera ringsum in 2 Schichten getrennt war. Die äußeren Schichten waren vorgebuchtet, die inneren durch den Ciliarmuskel nach innen gezogen, so daß die Rißränder klafften. Der Spalt war durch neugebildetes Gewebe ausgefüllt. Außer der Sklera war auch der Ciliarmuskel durch einen Riß gespalten, welcher sich von der Kammerbucht aus zwischen meridionaler und zirkulärer Portion nach hinten erstreckte. Die zirkuläre Portion war durch die Spannung der Aderhaut nach hinten gezogen.

Die Zerreißung der Sklera beginnt am Ligamentum pectinatum, wobei der Schlemm'sche Kanal geöffnet wird. Der Riß setzt sich auf die inneren Lagen der Sklera fort, die innersten Lagen werden durch den Ciliarmuskel nach hinten gezogen, und zwischen den Schichten bildet sich ein neues Gewebe.

Eine schwarzblaue Linie, welche nahe dem Hornhautrande und mit ihm parallel verläuft, wird eine innere Ruptur der Lederhaut vermuten lassen, zumal wenn Ektasie besteht und die Iris verschmälert oder vielleicht ganz verschwunden ist.

4) **Über die trachomatöse Veränderung der Skleralbindehaut,** von Dr. K. Ichikawa in Osaka.

Das Verhalten der Skleralbindehaut beim Trachom ist bisher wenig beachtet worden, vermutlich weil erhebliche makroskopische Veränderungen zu fehlen pflegen. Verf. exzidierte in einer Reihe von Trachomfällen kleine Stücke der Skleralbindehaut und fand bei der mikroskopischen Untersuchung regelmäßig ein Bild, welches dem Pannus entspricht: eine proliferative Gewebsveränderung, die mit Wucherung von Plasma- und Bindegewebszellen einhergeht. Charakteristisch ist der Reichtum an Plasmazellen und die dünne flächenhafte Ausbreitung des Granulationsgewebes. Diese Veränderungen fehlen, wie Untersuchungen ergaben, bei nicht trachomatöser Konjunktivitis vollkommen. Der krankhafte Prozeß verläuft hier mehr oberflächlich und führt zu schleimiger Entartung der Epithelzellen. Die zellige Infiltration der Mucosa ist gering, und Plasmazellen sind spärlich.

Verf. hat schon früher nachzuweisen gesucht, daß die Follikeln nichts dem Trachom Eigenartiges sind, sondern sich nur da entwickeln, wo das Trachom in adenoidem Gewebe lokalisiert ist. Daher können in der Skleral-

bindehaut Follikeln nicht auftreten. Meistens wird der Pannus dadurch entstehen, daß der krankhafte Prozeß sich von der Übergangsfalte aus in die Skleralbindehaut und weiter in die Hornhaut ausbreitet.

---

5) **Experimentelle Untersuchung über die Wirkung des Indarsol auf Sehnerv und Netzhaut**, von Prof. A. Birch-Hirschfeld (Leipzig) und Dr. Nobno Inouye (Tokio).

Indarsol ist ein neues Arsenpräparat, welches nach den Versuchen der Verff. in seiner Wirkung eine gewisse Übereinstimmung mit dem Atoxyl zeigt. Da es den Sehnerv und die Netzhaut schädigt, so darf es bei Menschen nicht angewandt werden. Die Netzhaut kann schon erheblich erkrankt sein, wenn der ophthalmoskopische Befund noch ganz normal ist.

---

6) **Augendruck, Glaukom und Myopie**, von Dr. E. Zirm in Olmütz.

Die Aderhaut bildet ein mit weiten Abflußwegen ausgestattetes Sammelbecken venösen Blutes und wirkt als regulierende Schutzeinrichtung, durch welche im Verein mit dem elastischen Gegendruck der Bulbuskapsel der Binnendruck des Augapfels dauernd auf gleicher Höhe erhalten bleibt. Das Auge nimmt an den Blutdruckschwankungen im ganzen Körper kaum teil. Vermutlich befinden sich im Auge selbst vasomotorische Zentren, welche den Tonus der Blutgefäße regeln. Diese Zentren dürften in den Ganglien des Strahlenkörpers und der Aderhaut zu suchen sein. Der Tonus der Irisgefäße und der Spannungszustand der Iris mit wechselnder Pupillenweite steht in einigen Beziehungen zu den intraokularen vasomotorischen Zentren, welche den Füllungszustand der Aderhautgefäße und dadurch den intraokularen Druck regulatorisch beeinflussen. Daher werden Druckschwankungen so häufig von der Iris aus (durch vordere und hintere Synechien) hervorgerufen.

Bewirkt ein krankhafter Reizzustand der intraokularen Zentren durch Vermittelung der gefäßerweiternden Fasern einen erhöhten Füllungszustand der Aderhautgefäße, so sind die Bedingungen für einen Glaukom-Anfall gegeben. Ist das abführende Venensystem ausreichend, so stellt sich der normale Druck rasch wieder her. (Prodromalstadium.)

Ist der Abfluß längere Zeit ungenügend, so kommt es zum Glaukomanfall. Da die Venen die Lederhaut schräg durchsetzen, so sind sie bei einer Anschwellung der Aderhautvenen in Gefahr, zusammengedrückt zu werden. Das wirkt bei den Wirbelvenen besonders verderblich.

Vermutlich ruft derselbe vasomotorische Reiz, welcher die Gefäßerweiterung in der Aderhaut verursacht, auch Erweiterung der Pupille hervor. Die weite Pupille kann als äußerlich sichtbares Symptom der anfangs der Beobachtung entzogenen Gleichgewichtsstörung gelten.

Entzündung entsteht nicht von vornherein, sondern tritt erst im Laufe der Zeit hinzu. Infiltration mit Leukocyten, Wucherung des Endothels der Intima, Verdickung der Venenwände, Rigidität der Lederhaut und die Folgezustände dieser Veränderungen sind schließlich einer Rückbildung nicht fähig. (Glaukoma complicatum).

Die Bezeichnung Glaukoma simplex umfaßt zwei verschiedene Prozesse. Von dem schleichend verlaufenden Glaukom ist die Atrophia papillae cum excavatione zu trennen, welche Folge eines primären Sehnervenleidens mit Vakuolenbildung ist.

Die Iridektomie wirkt durch dauernde Entspannung der Iris in toto,

durch Wegräumung des Sphinkterzuges. Die Miotica wirken einem peripherwärts gerichteten Zuge in der Iris durch zentripetale Zugwirkung entgegen.

In einzelnen Fällen mögen primäre entzündliche Veränderungen im Fontana'schen Raum, im Anschluß an Uveitis anterior, bestehen. In der Regel sind diese Veränderungen nicht von Anfang an vorhanden.

Kurzsichtige Augen erkranken seltener an Glaukom, weil ihre Aderhaut mangelhafter entwickelt ist und daher weniger zu Kongestiv-Zuständen neigt.[1]

7) **Über die Ätiologie der chronischen Augenkrankheiten**, von L. K. Wolff. (Aus der Universitäts-Augenklinik in Amsterdam.)

Verf. hat die Untersuchung auf Wassermann-Reaktion sehr häufig ausgeführt und rühmt den großen Nutzen, den sie ihm in positivem und negativem Sinne für die Erkennung der Ätiologie gebracht hat.

Während Igersheimer die tuberkulöse Ätiologie der Keratitis diffusa ganz leugnet oder doch für sehr selten erklärt, nimmt Verf. in 50% seiner Fälle Tuberkulose an. Von 48 Fällen zeigten nur 23 positive Wassermann-Reaktion. Bei den übrigen Fällen waren Pirquet 10 mal negativ, 6 mal positiv, eine Reihe von Fällen wurde vor Einführung des „Pirquet" behandelt. Klinisch stellt Verf. folgende Unterschiede zwischen luetischer und tuberkulöser Keratitis auf. Lues: Hornhaut ganz erkrankt, fast stets reiserförmige Gefäße in den tieferen Schichten, selten Skleritis, nie in Knötchenform, Synechien durch Atropin leicht zu sprengen, Auftreten meistens vor dem 30. Lebensjahr. Tuberkulose: Hornhaut nur zum Teil erkrankt, Reiser fehlen, tiefe und oberflächliche Gefäße in anderer Form, knötchenförmige Skleritis häufig, hintere Synechien resistent gegen Atropin, kein begrenztes Lebensalter.

Die luetische Iritis verläuft fast immer akut, die tuberkulöse chronisch. Der Verlauf ist sehr schleppend, die hinteren Synechien sind schwer zu sprengen und zeigen nicht selten weiße Verdickungen, die Beschläge der Descemeti stehen dicht, häufig gelbes Infiltrat im Kammerwinkel, Neigung zu Sekundärglaukom, Glaskörpertrübungen, auch staubförmige, welche Verf. nicht für spezifisch luetisch hält, Knötchen auf der Iris, endlich manchmal lokale Reaktion auf Tuberkulin-Injektion.

4 Fälle, bei denen eine Kombination von Lues und Tuberkulose bestand, werden kurz beschrieben. Verf. scheidet die Veränderungen nach der Ätiologie.

8) **Über Hornhaut-Infektion durch Bacillus pyocyaneus**, von Dr. Hermann E. Pagenstecher, Oberarzt an der Universitäts-Augenklinik in Straßburg i. E.

Der Fall stammt aus der Heidelberger Klinik. Zerstörung der Hornhaut durch fortschreitende eitrige Infiltration der Hornhaut nach Verletzung mit einem Stück Schilfrohr. Enukleation. Es fanden sich Bacillus fluorescens ohne Pyocyanin-Bildung, Staphylococcus albus, gelber Coccus. Die beiden letzteren erwiesen sich bei Impfversuchen als nicht pathogen, dagegen rief der vermeintliche Bacillus fluorescens ein rapid fortschreitendes Geschwür hervor, und nach wiederholten vergeblichen Versuchen gelang es, in den Kulturen Pyocyanin nachzuweisen. Es ist bekannt, daß der Bacillus pyocyaneus seine Eigenschaft, Pyocyanin zu bilden, verlieren kann. Man soll daher, wenn der bisher als harmlos geltende Bacillus fluorescens vorzuliegen scheint,

[1] Chronisches Glaukom, auch sekundäres, kann durch myopische Achsen-Verlängerung dauernd (z. B. 18 Jahre lang,) kompensiert werden. H.

bei stürmischem klinischen Verlaufe auch ohne den Nachweis von Pyocyanin sogleich an Bacillus pyocyaneus denken und von vornherein ausgiebig kauterisieren.

9) **Ergebnisse diaskleraler Augendurchleuchtung mit starker Lichtquelle. — Nachweis angeborenen spaltförmigen Mangels des retinalen Irispigments nach unten (rudimentärste Form des Iriscoloboms)**, von Stabsarzt Dr. Langenhan, kommandiert zur Universitäts-Augenklinik zu Berlin.

Verf. benutzte das Hertzell'sche Ophthalmodiaphanoskop mit einer Helligkeit von 80—100 N.-K. Man setzt den Glaskegel an die temporale Hälfte des Bulbus etwas vor dem Äquator und läßt den Pat. den Blick nasal richten.

Die Iris leuchtet um so stärker rot auf, je weniger sie pigmentiert und je mehr sie bei enger Pupille gestreckt ist. Noch bei mittelstark pigmentierter und gestreckter Iris erkennt man den Linsenrand als scharf umschriebene schwarze Kreislinie, die nicht den Rand selbst, sondern seinen auf die Iris geworfenen Schlagschatten darstellt. Die Kuppen der Ciliarfortsätze sind nur bei durscheinender Iris und bei großer Lichtstärke als kleine kolbenförmige Gebilde sichtbar. Sehr deutlich sieht man den dunklen Ora serrata-Ring, davor eine breitere, hellere, meridional gestreifte Zone, welche der Pars non plicata des Ciliarkörpers entspricht, und davor den dunklen „Corpus-Ring", das Corpus ciliare im engeren Sinne. Weiter nach vorne ist manchmal der helle Kammer-Ring erkennbar, welcher dadurch entsteht, daß der hinter der Sklera gelegene Teil des Kammerwassers rötlich aufleuchtet.

Im Bereiche der Lidspalte ist die Pigmentierung stärker. (Schutz gegen Blendung.)

In einer ganzen Reihe völlig normaler Augen fanden sich in der Iris spaltförmige Pigmentdefekte[1] nach unten, also ein Colobom des Pigmentblattes — die rudimentärste Form des Iris-Coloboms.

10) **Untersuchung der Dunkel-Adaptation des einen Auges mit Hilfe des helladaptierten andren**, von Dr. Nobno Inouye und Dr. Soroku Oinuma aus Tokio. (Aus dem physiologischen Institut der Universität Leipzig.)

Bei der von den Verff. benutzten Versuchs-Anordnung stehen die den einzelnen Augen zugehörigen Bilder nebeneinander, so daß sie nach ihrer Helligkeit verglichen werden können. Es handelt sich nicht um Untersuchungen über den Schwellenreiz bei Dunkel-Adaptation, sondern es sollte das Sehen des einige Zeit verfinstert gewesenen Auges mit dem Sehen des gewöhnlich adaptierten Auges verglichen werden. Beide Augen wurden für eine beliebige Tagesbeleuchtung adaptiert, darauf wurde das eine Auge eine Zeitlang lichtdicht verschlossen und dann am Apparat zu der für das eine Auge annähernd konstant bleibenden Lichtstärke diejenige Lichtstärke festgestellt, welche dem anderen gleich erschien.

Es zeigte sich, daß die zur Gleichheit der gesehenen Helligkeiten für das Hellauge nötigen Lichtstärken im Verhältnis zu den für das Dunkelauge erforderlichen bei längerer Dunkel-Adaptation viel kleiner sind, als nach den

[1] Den „spalt-andeutenden Pigment-Mangel" hat Ammon schon 1841 (angebor. Kr. d. Aug., S. 40) beschrieben. H.

aus Schwellenreizen in üblicher Weise berechneten Empfindlichkeitsgrößen zu erwarten wäre.

11) **Über die Korrektion eines nach Star-Operation seit frühester Kindheit aphakischen Auges mit Hilfe eines Zeiss'schen Prismenfernrohres und der Fernrohrlupe**, von Prof. Dr. A. Wagenmann in Heidelberg.

Bei einem seit frühester Jugend aphakischen jetzt 14 jähr. Mädchen war das rechte Auge amblyopisch. Das linke hatte mit + 13,0 D S = $^5/_{60}$ fast, ohne Glas kaum weniger, mit stärkeren Gläsern Schrift 0,5 nur bei starker Annäherung, doch wurde vorgezogen, bei stärkster Annäherung ohne Glas zu lesen. Bei sehr geringem Objekt-Abstand wächst, nach A. v. Graefe, die Größe der Netzhautbilder schneller, als die Größe der Zerstreuungskreise.

Mit Monok. 6 × Prismenfeldstecher nebst + 16,0 D Okularvorsatzglas betrug die Sehschärfe = 0,6. Das übersehbare Feld hat in 5 m Abstand einen Durchmesser von 61,5 cm, in 1000 m Abstand von 123 m. Wurde vor das Objekt + 4,0 D gesetzt, so las Patientin feinsten Druck und übersah in 25 cm Abstand etwa 32 mm. Das Instrument ist mit einem ausziehbaren Griffe versehen und wird als Lorgnette getragen, könnte aber auch, um die Hand frei zu machen, am Pult befestigt werden. Patientin war sehr zufrieden.

12) **Zu den Seefelder'schen „Urformen des Glioms" und zur Gliomgenese**, von Dr. Eugen Wehrli, Augenarzt in Frauenfeld.

13) Erwiderung auf Dr. Hessbergs Mitteilung (v. Graefe's Archiv. LXXII, S. 485): **Weitere Untersuchungen über die Bedeutung der Verschmelzungsfrequenz für die Diagnose von Augenhintergrund-Erkrankungen**, von Dr. med. E. P. Braunstein, Privatdozent an der Universität Charkow.

Beide Arbeiten sind polemischer Art und für ein kurzes Referat nicht geeignet. Scheer.

II. La Clinique Ophtalmologique. 1911. 10. Juni.

1) **Einige Anwendungen des Steresol in der Augenheilkunde**, von Dr. Th. Domec.

Die Anwendung des Steresols ist absolut gefahrlos, nur selten ist das Auge am andren Tage noch gereizt. Bei allen schweren Bindehautkatarrhen, hauptsächlich bei der Conjunctivitis granulosa und beim Frühjahrskatarrh, leistet es ausgezeichnete Dienste. Seine Wirkung beim Pannus der Hornhaut ist bisweilen überraschend.

2) **Gewisse Komplikationen nach Star-Operationen, herbeigeführt durch das Nichtwiederherstellen der Vorderkammer und Mittel zu ihrer Verhütung**, von Dr. C. Lakah.

3) **Die Sklerektomie bei der Irido-Chorioiditis**, von Dr. Bettremieux.

4) **Spontane Luxation der beiden durchsichtigen Linsen in die Vorderkammer**, von Dr. Jacqueau.

Bei dem 32jährigen tritt ganz plötzlich ohne irgend welche Ursache die Luxation beider Linsen in die Vorderkammer auf und zwar in einem

Zwischenraum von 2 Monaten. Die Extraktion wird regelrecht vorgenommen, und der Patient ist wieder arbeitsfähig.

5) **Direkte isolierte Wunde des Sehnerven durch Bleikörner**, von Dr. Cosmettatos.

Die in die Orbita eingedrungenen Bleikörner zerteilen den Sehnerv ohne bei den andren Gebilden in der Orbita krankhafte Veränderungen hervorzurufen. Der Sehnerv wurde atrophisch.

10. Juli.

1) **Star-Operation mit Verschiebung der Bindehaut**, von Dr. van Lint.

2) **Iridektomie und Sklerektomie beim Glaukom**, von Dr. Abadie.

3) **Bemerkungen über die Technik der lokalen Anästhesie bei der Enukleation**, von Dr. Brunetière.

Die lokale Anästhesie ist bei der Enukleation sehr empfehlenswert. Sie besteht in einer Einspritzung von 1 ccm der Kokaïn-Eukaïn-Lösung. Um eine vollständige Anästhesie zu bekommen, muß man mindestens 10 Minuten nach der Einspritzung warten, ehe man die Operation beginnt.

4) **Ein einfaches Mittel zur Erleichterung des Katheterismus der Tränenwege in den Fällen sehr ausgesprochener Verengung**, von Dr. H. Armaignac.

Vor Einführung der Sonde injiziert Verf. mit der Pravaz'schen Spritze in die Tränenwege 3—4 Tropfen sterilisierten Oliven-Öls, indem er gleichzeitig auf die vordere Wand des Tränensacks einen kleinen Druck ausübt, um das Öl in den Nasenkanal eindringen zu lassen.

5) **Zwei Fälle von traumatischer Kurzsichtigkeit durch Vorlagerung der Linse**, von Dr. Fromaget. Fritz Mendel.

III. l'Ophtalmologie Provinciale. 1911. Nr. 5.

1) **Doppelseitige Tuberkulose der Regenbogenhaut und der Hornhaut als Folgezustand einer doppelseitigen, chronischen, tuberkulösen Chorioiditis disseminata. Günstiger Einfluß des Tuberkulins C. L.**, von Dr. Aurand.

Beobachtung an einer 22jährigen Patientin.

2) **Pemphigus der Bindehaut**, von Dr. Bouchart. Fritz Mendel.

IV. Revue générale d'Ophtalmologie. 1911. Nr. 5.

1) **Vordere Keratocele. Ampullenartige Hornhautektasie bei der Ophthalmie der Neugeborenen**, von Prof. Truc.

2) **Das Novojodin als Augen-Heilmittel**, von Prof. Wicherkiewicz.

In allen Fällen von Hornhautgeschwür, in denen bakteriologisch Staphylokokken, Streptokokken oder Pneumokokken nachgewiesen wurden, hat Verf. ausgezeichnete Erfolge mit Novojodin erzielt Die Sekretion der Bindehaut nahm zusehends ab und nahm einen mehr katarrhalischen Charakter an; die

Hornhaut-Infiltrationen verschwanden und die Geschwüre reinigten sich schon nach 24 Stunden. Fritz Mendel.

V. Recueil d'Ophtalmologie. 1911. Nr. 5.

1) **Die Sehkraft des Kindes und die anomalen Schwierigkeiten bei der Auswahl der Brillen,** von C. Golesceano.

2) **Fast vollständige angeborene Hornhaut-Trübung beider Augen bei zwei Kindern derselben Familie,** von Dr. Armaignac.
Fritz Mendel.

VI. Ophthalmology. 1911. April.

1) **Beginn des Glaukom,** von A. Alison Bradburne.
Verf. empfiehlt bei der Iridektomie nur die Iriswurzel durch einen möglichst kleinen Skleralschnitt zu entfernen.

2) **Trepanation der Lederhaut bei Glaucoma,** von Major R. H. Elliot.
Verf. hat in Madras über 260 Augen mit der Skleral-Trepanation behandelt. Er beschreibt ausführlich die nach seiner Meinung einfache und leichte Methode, wie der Patient vorbereitet wird, die Applikation des Trepans dicht am Limbus nach Ablösung eines Bindehautlappens und die übrigens unbedenklichen Komplikationen durch Vorfall der Iris. Das von Verhoeff empfohlene Sklerotom hat er bisher nicht angewendet, weil ihm der einfache Trepan genügte. Das Verfahren erfülle alle Indikationen bei der Drucksteigerung, insofern die Vorderkammer dadurch subkonjunktival drainiert wird unter minimaler Verletzung des Augapfels. Hauptsache bleibt aber ein scharfes Instrument.

3) **Arterieller Überdruck bei Augenleiden,** von Luther C. Peter.
Der erhöhte Blutdruck spielt eine Rolle bei den hauptsächlichsten Veränderungen des Augenhintergrundes in den Fällen von chronischer interstitieller Nephritis und Arteriosklerose, oft schon lange bevor diese Krankheiten klinisch erkennbar sind. Auch bei den Bindehaut-Blutungen und ganz besonders beim Glaukom ist die Blutdruck-Steigerung so häufig nachweisbar, daß man an einen ursächlichen Zusammenhang glauben muß. Wahrscheinlich erklärt sich auch daher das gelegentliche Auftreten intraokularer Blutung nach Katarakt-Extraktion. Deshalb sollte die Blutdruck-Untersuchung bei allen ernsteren Augenleiden nicht versäumt werden.

4) **Augen-Tuberkulose,** von Dr. J. E. Windbiel.

5) **Partielle Sehnenserschneidung,** von S. Lewis Ziegler.
Bei Muskel-Insuffizienzen macht Verf. eine partielle Tenotomie der Antagonisten, in der Art, daß er deren Sehne an beiden Rändern durch ein Bindehautfenster hindurch einschneidet, und zwar je nach Bedarf, indem er intra operationem den Effekt mit der Prismenprobe kontrolliert. Er bedient sich dabei eines kreuzförmigen Metallspaltes, hinter welchem die Lichtquelle angebracht ist. (Wall & Ochs, Philadelphia, sind die Verfertiger desselben.)

6) **Ciliarkörper-Extrakt gegen sympathische Augen-Entzündung,** von Edw. B. Heckel.

Verf. versuchte, dem Zuge der Zeit folgend, organotherapeutisch der sympathischen Ophthalmie beizukommen und spritzte in zwei Fällen das Extrakt von Ochen-Ciliarkörper subkonjunktival mehrmals ein. Der Erfolg blieb beide Male aus.

7) Simulation der Sehstörung, von H. V. Würdemann.

8) Venöse Gefäßgeschwulst der Orbita, von John Ferdinand Klinedinst.

Bei einem 31jährigen Patienten trat beim Bücken hinter dem rechten sich vorwölbenden Oberlid eine bläuliche Geschwulst hervor, die sich weich und zusammendrückbar anfühlte, ohne Geräusch und Pulsation. Es gelang den Tumor, nachdem die Elektrolyse erfolglos geblieben, mittelst Einspritzungen von Alkohol in steigender Dosis von 3—6 Tropfen mit der Pravaz'schen Spritze in wenigen Wochen zum Verschwinden zu bringen. Innerhalb eines Jahres kein Rezidiv. Vielleicht bestand die Wirkung in der Erzeugung einer leichten Cellulitis oder Periphlebitis mit Thromben-Bildung. Die Injektion von Liquor plumbi oder Alaunlösung, wie sie H. Knapp bei Gefäßtumoren empfiehlt, hält Verf. für bedenklich.

9) Ethmoïdal-Leiden bei Augenkrankheiten, von J. J. Dowling.

Die Untersuchung der vorderen Ethmoïdal-Gegend empfiehlt sich bei allen Fällen von retinaler Asthenopie, die sich nicht durch Gläser korrigieren lassen, bei rezidivierender Iritis, wenn Lues und Rheuma auszuschließen sind, beim einfachen Glaukom, bei Epiphora, Bindehaut-Hyperämie, bei allen chronischen Augenleiden, wo der Ciliarkörper eine Rolle spielt. Meist hilft dann die Abtragung der hypertrophischen mittleren Muschel.

10) Infektion nach Starschnitt, geheilt durch Vaccine, von Major R. P. O'Connor.

Verf. stellt sich von dem Eiter, der eine Starwunde infiziert hatte, eine Reinkultur und daraus eine Vaccine her. Mit dieser machte er erst subkonjunktivale, dann intramuskuläre Einspritzungen. Schon nach der zweiten trat eine Wendung zum Bessern ein, nach drei weiteren Injektionen mit zweitägigen Intervallen war die Gefahr beseitigt.

---

11) Teleskop-Brille, von Kennet Scott.

Eine handlichere und weniger entstellende Modifikation der deutschen Teleskop-Brillen. (Instrumentenmacher: Reiner & Keeler, London, Vere Street 9.) Peltesohn.

VII. The ophthalmic Record, 1910. August.

1) Pannus-Abtragung, von T. A. Dickson, M. D.

Verf. beschreibt und empfiehlt eine Methode der radikalen Entfernung des schweren Pannus der Hornhaut, die er seit 5 Jahren mit Erfolg übt und die er Pannus-Dissection genannt hat. Wie bei der Peritomie wird zunächst ein bogenförmiger Schnitt 3—5 mm vom oberen Hornhautrande durch die Bindehaut bis auf die Lederhaut gemacht und dann der Pannuslappen mit einer Irisschere sorgfältig mit all den Gefäßen sich hart an das Hornhautgewebe haltend abpräpariert. Hornhautgeschwüre werden umschnitten und die Unebenheit später mit dem Starmesser geglättet. Mitteilung von 2 Fällen.

---

2) **Trachoma**, von Frank B. Eaton, M. D., Portland, Oregon.

3) **Vossius' Linsen-Ring**, von H. Gifford, M. D., Omaha.

Verf. teilt nicht mehr die Ansicht Vossius', daß der Linsenring nach Kontusions-Verletzungen dadurch zustande kommt, daß die Iris durch die Hornhaut gegen die Linse gepreßt wird. Er sah einen typischen Linsenring bei einem 11jährigen Jungen, dem gelegentlich der Explosion einer Patrone ein Kupfersplitterchen gegen den inneren Limbus geflogen war. Durch diese Verletzung konnte unmöglich die Hornhaut gegen die Iris bzw. Linse gepreßt sein. Verf. sieht gleich Hoegg die plötzliche Drucksteigerung in der Vorderkammer als genügend an, um den Ring zu erzeugen; vielleicht spielt auch eine Ernährungsstörung dabei eine Rolle.

4) **Der Wilbrand'sche Prismenversuch bei Hemianopsie**, von D. Alfred Saenger, Hamburg.

Derselbe dient zur Differentialdiagnose zwischen Traktus- und Rinden-Sitz der Läsion. Der Patient fixiert in 30—50 cm einen weißen Punkt auf einer großen schwarzen Fläche. Plötzlich werden ihm 2 Prismen vor beide Augen gebracht, mit der Spitze nach dem Gesichtsfelddefekt gerichtet. Der weiße Punkt wandert sodann ebendahin. Handelt es sich um eine kortikale Hemianopsie, so wird der Patient schnell seine Augen drehen, bis die Fovea auf das Objekt gerichtet ist; das beweist, daß eine zum Gehirn führende Reflexbahn besteht und die Sehbahn zwischen Netzhaut und Corpus geniculatum frei ist. Liegt die Affektion im Traktus, so erfolgt keine Bewegung des Auges, um dem fixierten Objekt zu folgen, sondern sie bleiben ruhig.

5) **Holzstück in Orbita**, von C. A. Veasey, M. D.

Ein 2jähriges Kind fällt und verletzt sein rechtes Auge; da niemand anwesend ist, weiß man nicht, welcher Art die Verletzung war. Der Arzt hält sie für eine unbedeutende Bindehautwunde. Diese heilte schnell. 2 Jahre später bringt man das Kind dem Verf., da seit mehreren Monaten sich aus einer kleinen Fistel in der nasalen Conjunctiva 5 mm vom Limbus schleimiger Eiter entleert. Es gelingt, nach Erweiterung dieser Öffnung, aus der Tiefe der Orbita mit der Pinzette ein $2^1/_2$ cm langes und $2^1/_2$—$3^1/_2$ mm breites Stück Wolle herauszuholen. Heilung per primam. Keinerlei Störung bleibt zurück.

Oktober.

Trachoma, von Frank Blaney Eaton, M. D., Porland, Oregon.

Stechende und nichtstechende Fliegen sind nach Ansicht des Verf.'s in Beziehung zu bringen mit dem epidemischen und endemischen Auftreten des Trachoms, besonders mit dem überwiegenden Vorkommen im Staate Illinois mit seinen zahlreichen Flüssen und kleinen Strömen. Er sieht die Pferdefliege als Zwischenwirt und die Hausfliege als Verbreiter der Krankheit an. Die Infektion mit den Trachom-Erregern geschieht also vom Blut aus, eventuell durch einen Stich entfernt vom Auge. Die Therapie hat dementsprechend die Aufgabe, den Opsonie-Index zu erhöhen. Zur Prophylaxe empfiehlt Verf. ueben hygienischen Maßregeln das Ölen der Straßen mit rohem kalifornischen Steinkohlen-Öl, das alle Fliegen vertreibt, so lästig manchem der Geruch auch sein mag. Fehr.

VIII. The Ophthalmoscope. 1911. August.

1) **Über die Lokalisation von Fremdkörpern im Auge durch Röntgenstrahlen und ihre Entfernung aus dem Glaskörper,** von S. Holth.

Verf. befestigt mit Seide im vertikalen Meridian am oberen und unteren Limbusrand einen kleinen Bleiknopf, der Kopf des Patienten wird durch eine Einbeiß-Vorrichtung ruhig gestellt, er blickt nach einem weißen Fixationspunkt. Es werden zwei bitemporale und eine occipitofrontale Aufnahmen gemacht. Die Entfernungen zwischen dem Schatten der Bleiknöpfe und dem des Fremdkörpers werden auf der Platte gemessen und auf die Oberfläche einer Metallkugel von 24 mm Durchmesser übertragen.

Wenn Größe und Lage des Eisensplitters genau bekannt sind, kann man bei größeren Splittern die für diese geeignetere Methode des meridionalen Einschnittes in die Lederhaut wählen.

Bei nicht magnetischen Fremdkörpern ist eine möglichst genaue Lokalisation unentbehrlich. Man schneidet in denjenigen vorderen Quadranten des Augapfels ein, der den kürzesten Weg zum Fremdkörper bietet, und führt zur Entfernung des letzteren eine kleine Zange, die mit ebenen oder konkaven Blättern löffelartig endigt, ein.

Die Beweglichkeit eines Fremdkörpers mit dem Augapfel, die ein Röntgenphotogramm zeigt, beweist nicht immer die intraokulare Lage. (Zum Beispiel könnte er in der Tenon'schen Kapsel liegen.)

Wenn bei Übertragung der Maße auf die erwähnte Metallkugel der Fremdkörper 24 mm oder mehr hinter der Markierung durch die Bleiknöpfe liegt, so hat er die hintere Wand des Augapfels durchschlagen. Erhebliche Refraktionsanomalien, eventuell mit Benutzung des nicht verletzten Auges, müssen hierbei berücksichtigt werden.

2) **Kann eine nicht perforierende Augenverletzung sympathische Ophthalmie im Gefolge haben?** von Harrison Butler.

Verf. möchte diese Frage nicht absolut verneinen, jedenfalls hält er es für sicherer, Augen, die nach nicht infolge perforierender Verletzung an Iridocyklitis erblindet, chronisch injiziert sind und weich werden, zu entfernen.

3) **Röntgen-Photographie der Augenhöhle,** von Ernest Boxer.

Praktisch kommen für den Nachweis nur Metallkörper in Betracht, denn wenn auch z. B. ein Stück Holz einen Schatten wirft, so müßte es doch so dick sein, daß für die hierdurch erzeugte große Verletzung eine Lokalisation durch Röntgenaufnahme nicht in Frage käme.

Meist genügt eine Aufnahme; für den Geübten ist es auch ohne metallische Markierungen meist leicht, nach dem Negativ zu beurteilen, ob der Fremdkörper in dem oberen, inneren, hinteren Abschnitt usw. liegt.

4) **Die Trepanation bei Glaukom,** von R. H. Elliot.

Verf. hat in Indien seit August 1909 bei 403 Augen wegen Glaukoms die Lederhaut trepaniert. 66 haben sich später wieder vorgestellt. 6 Fälle waren schon vor der Operation erblindet, die Schmerzen wurden durch die Operation beseitigt. In einem Falle mit Lichtempfindung wurde die Trepanation zu weit außen gemacht, Glaskörper fiel vor, Erblindung Bei 26 wurden Handbewegungen vor der Operation erkannt, neun hiervon wurden gebessert, einer erlitt einen Rückfall des Glaukoms, bei den übrigen blieb die Spannung normal.

Bei 23 betrug die Sehschärfe vor der Operation $^{2}/_{60}$ bis $^{6}/_{6}$. In 11 Fällen hiervon besserte sich die Sehschärfe bei normaler Spannung. In einem Falle trat eine erhebliche Verschlechterung durch schleichende Iritis ein.

September.

1) **Die Beziehung der Trachom-Körperchen zum Trachom**, von Hanford McKee.

Verf. vermißte die Trachom-Körperchen bei manchen Fällen von Trachom und fand sie andrerseits zuweilen bei eitriger und Pneumococcus-Konjunktivitis, dreimal sogar in der normalen Bindehaut. Die diagnostische Bedeutung der Trachom-Körperchen ist daher noch zweifelhaft.

2) **Die Behandlung des Trachoms**, von A. Lea.

Nach Verf. hat sich das Anstechen der Granulationen mit einer Nadel, die in Essigsäure getaucht ist, erfolgreich bewährt.

3) **Eine neue Operation zur Entfernung des Tränen-Sackes**, von Harrison Butler.

Verf operiert in Kokainadrenalin-Anästhesie: er zieht eine 12 mm lange Vertikale durch den inneren Augenwinkel; diesen als Mittelpunkt benutzend, zieht er einen Halbkreis mit dem Messer und präpariert den Hautlappen ab; er zieht einen Faden durch und schlägt ihn nach außen um. Ein zweiter Faden hält die nasale Wundlippe seitwärts. Sperrer sind jetzt entbehrlich, die nasalen Venen werden geschont und so Blutungen vermieden. Auch das Ligamentum palpebrale wird durch einen Faden gesichert und nach oben gezogen und dann der Sack mit der Schere ausgeschnitten.

Die Methode eignet sich nur für Fälle, in welchen die Haut nicht durch phlegmonöse Prozesse unterminiert ist.

4) **Optische Probleme in der Augenheilkunde**, von H. S. Ryland. (Lichtbrechung an planen Oberflächen.)

5) **Atypisches, beiderseitiges, ringförmiges Aderhaut-Kolobom, ein Staphyloma posticum vortäuschend**, von A. Bradburne.

6) **Verschiedenartigkeit der Regenbogenhäute bei Katzen**, von W. M. Beaumont.

Erinnerung an die von Darwin zuerst betonte Tatsache, daß weiße Katzen mit blauen Augen taub sind.

7) **Ein Fall von Cyklitis bei Verschiedenfarbigkeit der Regenbogenhäute**, von Sydney Stephenson.

Bei einem 29jährigen Manne war die linke Regenbogenhaut graublau, die rechte Seite lichthellblau. Auf dem rechten Auge war die Linse getrübt, auf der vorderen Kapsel Pigmentbeschläge.

8) **Ein neues Tonometer**, von Sydney Stephenson.

Das neue Instrument (J. Weiss, London,) wird auf die geschlossenen Lider des Patienten gesetzt. Durch Gewichtssteigerung, die in Quecksilber-Millimeterhöhe gemessen wird, wird die Spannung einer Feder dem Augendruck gleichgemacht und an einer Skala abgelesen. In dieser sogenannten

Augendruckmessung sind die Spannung des Orbicularis und das Rückweichen des Augapfels in die Augenhöhle als Komponenten inbegriffen, und es wird angenommen, daß diese bei ein und demselben Patienten konstant bleiben.

Oktober.

1) **Primäres melanotisches Sarkom der Regenbogenhaut,** von Sydney Stephenson.

Entfernung des Augapfels bei einem 49jährigen Mann und anatomische Bestätigung der Diagnose Sarkom der Regenbogenhaut, das die benachbarten Ciliarfortsätze ergriffen hat.

2) **Die erworbene Übersichtigkeit bei Glaukom,** von Archibald Stanley Percival.

Die Abflachung des vorderen Raumes durch Vorrücken der Linse würde Kurzsichtigkeit und nicht Übersichtigkeit erzeugen. Die letztere wird durch Krümmungsabnahme der Hornhaut erklärt; in einem Falle konnte Verf. in der Tat eine Zunahme des Radius um 0,5 mm feststellen. Um eine Abflachung der Vorderkammer von 1 mm auszugleichen, muß der Hornhautradius um 0,82 mm zunehmen.

3) **Die Histopathologie der Diplobazillenbindehaut-Entzündung auf Grund der Untersuchung von 20 Fällen,** von Hanford McKee.

1. Das Epithel ist häufig von polynukleären Leukocyten infiltriert. 2. Im Epithel trifft man ödematöse Zustände und cystische Bildungen. 3. Die Bindehaut ist verdickt infolge von Zunahme des subepithelialen Bindegewebes, in dem junge Bindegewebszellen, erweiterte Kapillaren, eosinophile, lymphoide und vorherrschend Plasma-Zellen liegen. 4. Diplobazillen liegen auf der Oberfläche des Epithels, zwischen den Epithelzellen und in der Tiefe des subepithelialen Gewebes.

4) **Die Farbenunterscheidung,** von Edridge Green.

In einer monochromatischen Region des Spektrums sind keine weiteren Farben unterscheidbar, Lord Rayleigh's entgegengesetzte Beobachtung beruht auf Nichtbeachtung der unregelmäßigen prismatischen Lichtzerstreuung.

5) **Notiz über familiäre Hornhaut-Entartung,** von Leslie Buchanan.

Außer zwei Brüdern, die bereits früher beschrieben worden sind, (Ophthalmoscope V, 698,) konnte Verf. die Schwester derselben untersuchen; dieselbe zeigte ebenfalls in der Mitte der Hornhaut beiderseits eine ringförmige, dichte Trübung.

6) **Intraoculare Infektion mit Bacillus Klebs-Löffler,** von P. A. Harry.

Nach Star-Ausziehung unter den üblichen Vorsichtsmaßregeln eitrige Hornhaut-Entzündung ohne Hypopyon. Der Augapfel mußte exenteriert werden. In der Hornhaut und dem Bindehautsekret wurden Diphtherie-Bazillen nachgewiesen, während der Glaskörper steril war.

7) **Ein Fall von tuberkulöser Aderhaut-Entzündung,** von Duncan Lawrie. (Gleichzeitig Lungentuberkulose.)

G. Abelsdorff.

Vermischtes.

John Hughlings Jackson,
geboren den 4. April 1834 zu York,
gestorben am 7. Oktober 1911 zu London.

1) J. H. Jackson wurde auf der Medizin-Schule zu York, dann im St. Barthol. Hosp. zu London ausgebildet, 1860 Doktor, 1863 zum Assistenten, 1874 zum Arzt am London Hospital ernannt, seit 1868 F. R. C. P. Seine ausgezeichneten Arbeiten betreffen die Krankheiten des Nerven-Systems und ihre Beziehungen zu denen des Auges: Defect of sight in brain diseases, ophthalmic examination during sleep, Epileptiform Amaurosis, in Ophth. Hosp. Rep.; ferner Recovery of optic neuritis, endlich Eye symptoms in locomotor ataxy and in optic neuritis, in Transact. of the Ophth. Soc. Vol. I. Ausgezeichnet war seine Rede vom Jahre 1877 „Ophthalmology in its relations to general medicine" und die vom Jahre 1885 „Ophth. and diseases of the nervous system". Sein Buch, The routine use of the ophthalmoscope in cerebral diseases, London 1879, hat wesentlich dazu beigetragen, in seinem Vaterland den Gebrauch des Augenspiegels auf weitere Kreise zu verbreiten. Durch die von ihm entdeckte Rinden-Epilepsie, die ja auch für die Hirn-Chirurgie so fruchtbar geworden, ist sein Namen in die Denksteine unsrer Geschichte eingegraben. H.

2) Dr. Alvin A. Hubbel, ehemals Prof. der Augen- und Ohren-Heilkunde zu Buffalo, starb am 10. August 1911 im Alter von 65 Jahren. Er hat ausgezeichnete Studien über die erste Zeit der Star-Ausziehung und eine kurze Geschichte der Amerikanischen Augenheilkunde veröffentlicht.

3) Geschichtliche Bemerkung von J. Hirschberg.

Merkwürdig, ja rührend erscheint es, wenn wir zu den heilkundigen Erörterungen unsrer Tage Belege beibringen können, die beweisen, daß schon vor Jahrtausenden unsre Vorgänger dieselben Gedanken gehabt. So bitte ich mit dem interessanten Fall von Verbrühung der Horn- und Bindehaut, welchen Dr. Maximilian Rosenfeld im Oktober-Heft dieses Centralblattes (S. 301) mitgeteilt hat, die folgende Stelle zu vergleichen, die der hippokratischen Sammlung, und zwar der fragmentarischen Schrift von der Anwendung der Flüssigkeiten (*περὶ ὑγρῶν χρήσιος*, K. 1), entnommen ist, also, nach gewissen sprachlichen Eigentümlichkeiten zu urteilen, einer der älteren der Sammlung.

Ἀλλὰ τὸ μὲν θερμὸν, μὴ πρόσω καίειν· κρίνει δ' αὐτὸς, πλὴν τοῖσιν ἀφώνοισιν ἢ παραπληγικοῖσιν ἢ νεναρκωμένοισιν ἢ οἷα ἐπὶ τρώμασι κατεψυγμένοισιν ἢ ὑπερωδύνοισι, τούτοισι δὲ ἀναίσθητα· λάθοις γὰρ ἂν κατακαύσας.

„Was das warme Wasser betrifft, so darf es nicht verbrennen. Dies beurteilt der Kranke, außer in den Fällen von Aphasie oder Lähmung oder Betäubung oder bei den Verletzungen durch Erfrieren oder den übermäßig schmerzhaften, wo die Empfindung erloschen ist: da kann man Verbrennung bewirken, ohne es zu merken."

4) Bocholt i. W., 15. November 1911.

. . . . . .

In der Anlage beehre ich mich, Ihnen die Abschrift eines mittelalterlichen „Kraftsegens" gegen Augenleiden zu übersenden. Bei der Seltenheit

derartiger Überlieferungen ist der Erorzismus als Kuriosum aus den Zeiten der Mönchsmedizin vielleicht von Interesse für Sie; ich fand ihn in: Fr. Jos. Bodmann, „Rheingauische Altertümer", Mainz 1819, S. 709.

Die Abschrift ist wortgetreu, nur habe ich der leichteren Lesbarkeit halber die zahlreichen, im Original vorhandenen Wortkürzungen ergänzt und mich der heute gangbaren Schreibweise des Lateinischen bedient, also z. B. sanctae Mariae statt sancte Marie geschrieben.

Bodmann gibt an, diesen Kraftsegen in einem alten, von einer Hand des XIV. Jahrhunderts geschriebenen Codex eines rheingauischen Klosters gefunden zu haben. . . . . Dr. Otto Münch, Augenarzt.

Contra maculam et dolorem oculorum.

In nomine † patris, et † filii, et † Spiritus sancti. Adjuro te macula † et dolor per Dominum altissimum, per regem fortissimum, vivum Deum, viventem et verum omnipotentem † creotorem coeli, maris et omnium, quae in eis sunt, et per filium eius, et per † Spiritum sanctum. † Adjuro te macula, † dolor, ut recedas ab eo N. (nomen partis). † Adjuro te macula et dolor † per thronum et per solem et per aethera et pluviam et per sidera coelorum, † per novem ordines angelorum, † per thronos et † principatus, † potestates, † per virtutes coelorum, † per cherubim et Seraphim, per millia millium decies millies centena millia. † Adjuro te macula, ut recedas ab oculis! Amen. Pater noster. Adjuro te, macula, † dolor, per benedictionem patriarcharum, per suffragia prophetarum, † per victorias martyrum, per fidem confessorum, † per intercessionem sanctae Mariae omniumque sanctarum virginum. † Adjuro te macula, † dolor, ut recedas ab oculis N. per eum, qui venturus est judicare vivos et mortuos. Amen. Pater noster. Deus, qui illuminasti[1] coeci nati ad narteriam Syloë[2], purga et sana oculos N., ut mereatur laudare et benedicere nomen sanctum tuum in saecula saeculorum. Lutum fecit dominus ex sputo et linivit oculos coeci nati et abiit, et lavit[3] et vidit et credidit Deo, ita illuminet oculos N., qui solus restaurat universa. † Sanctus Lucas, † sanctus Marcus, † sanctus Matthaeus, † sanctus Johannes sanent oculos N.! Per Deum vivum, † per Deum verum, † per Deum sanctum, † qui in principio cuncta creavit ex nihilo. † Per sanctam majestatem eius, † per lignum sanctae crucis, † per merita perpetuae Mariae genetricis Dei. † per septem candelabra aurea, que in conspectu eius semper assistunt, † adjuro te macula et omnis morbe, ut recedas ab oculis N.! Domine Jesu Christe, lumen verum, qui es ante saecula, Deus creator omnium visibilium et invisibilium, qui coeco nato, cui natura negaverat visum, tua potentia reddidisti, redde istius N. visum et sanitatem per ineffabilem tuam pietatem et per commemorationem preciosi sanguinis Domini et omnium sanctorum, angelorum, archangelorum, patriarcharum, prophetarum, apostolorum, martyrum et confessorum, virginum et omnium electorum reforma et sana oculos N., qui vivis et regnas per omnia saecula saeculorum, amen. Agnus Dei, qui tollis peccata mundi, sana oculos! Agnus Dei, etc., sana oculos! Agnus Dei, etc., sana oculos! Sanctus, sanctus, sanctus Dominus Deus Sabaoth. Qualis pater, talis filius, talis et Spiritus sanctus. Increatus pater, increatus filius, increatus et Spiritus sanctus. Aeternus pater, aeternus filius, aeternus et Spiritus sanctus. Et benedictio Dei patris omnipotentis et filii et Spiritus sancti descendat super famulam vel famulum Dei N. et sanet oculos eius! Amen.

[1] zu ergänzen: oculos. [2] Teich Siloah, Evang. Johannis IX, 7. [3] lavavit.

Bibliographie.

1) Über Augen-Erkrankung bei Acne rosacea, von Hilbert. (Münchener med. Wochenschr. 1911. Nr. 20.) Bei Acne rosacea bestand beiderseits heftige Bindehaut-Entzündung und symmetrisch auf beiden Augen eine vaskularisierte Hornhauttrübung. Behandlung des Augenleidens hatte keinen nennenswerten Erfolg, aber die erfolgreiche Behandlung der Haut-Erkrankung hatte auch die Heilung der Augen-Affektion im Gefolge.

2) Demonstrationen zur vergleichenden Physiologie des Sehorgans, von C. Hess. (Sitzungsber. d. Phys.-med. Gesellsch. zu Würzburg. 1911.) 1. Bei Tagvögeln besteht, wie durch Injektion von Fluoreszin in die Vorderkammer nachgewiesen werden kann, eine offene Kommunikation zwischen vorderer und hinterer Augenkammer; auf diesem Wege erfolgt ein Ausgleich der Raumbeschränkung in der vorderen Kammer, die durch Vorwölbung der Linse bei der Akkommodation geschaffen wird. 2. Bei einer Reihe von Reptilien besteht im Ciliar-Ring ein starker temporal verlaufender Muskel, dessen feine Fasern in das Gewebe der Aderhaut übergehen. 3. Der Ciliar-Ring der Selachier ist von dem der Amphibien viel weniger, als von dem der Teleostier, verschieden. 4. Der Süßwasserkrebs Artemia salina, ein Bronchiopode, ist ungemein lichtempfindlich. Sie schwammen bei der Untersuchung mit farbigen homogenen und Gaslichtern stets dem Lichte entgegen, das für den total Farbenblinden das weniger helle war. 5. Untersuchungen an Hühnern nach dem Prinzip der Seebeck-Holmgren'schen Probe zeigten, daß die Thiere nicht „grünblind" sind.

3) Entoptischer Befund bei Chorioretinitis, von Franz Gahlen. (Verhandl. d. Phys.-med. Gesellsch. zu Würzburg. 41. Bd.) Genaue Beschreibung und Zeichnung des Befundes, den Verf. am eigenen, an Chorioretinitis erkrankten Auge erhob.

4) Über die Entstehung des melanotischen Pigmentes im Auge der Wirbeltier-Embryonen und in Chorioideal-Sarkomen, von Aurel v. Szily. (Bonn, Cohen, 1911.) Gewisse embryonale Zellen und Geschwulstzellen in Melanosarkomen vermögen während der Mitose Teile ihres Chromatins an das Cytoplasma abzugeben, ohne dabei ihre spezifischen Eigenschaften zu verlieren. Die Umwandlung dieser ausgestoßenen Chromatinmasse (Chromidien) in Pigment erfolgt unter dem Einfluß von Fermenten (Tyrosinase?). Kurt Steindorff.

5) Zur Therapie der Orbital-Entzündungen, von Prof. Dr. A. Birch-Hirschfeld. (Fortschritte der Medizin. 1911. Nr. 37.) Während die Behandlung des subperiostalen Abszesses der Orbita ziemlich einfach ist, kann die Aufgabe des Arztes, wenn es sich um eine Orbital-Phlegmone handelt, eine recht schwierige sein. Verf. beschreibt eine von ihm zuerst ausgeführte Operation bei einer 60jährigen Patientin. Nach Eröffnung der Periorbita wurde die Bier'sche Stauung angewandt, deren günstiger Effekt ein auffallender war.

6) Über Tränenstörungen und ihre Behandlung, von Dr. H. Bergemann. (Berl. Klin. Wochenschr. 1911. Nr. 38.)

Fritz Mendel.

Um Einsendung von Separat-Abzügen wird gebeten (Berlin NW. 26 Schiffbauerdamm).

Verlag von Veit & Comp. in Leipzig. — Druck von Metzger & Wittig in Leipzig.

Centralblatt

für praktische

AUGENHEILKUNDE.

Herausgegeben von

Prof. Dr. J. Hirschberg, Geh. Med.-Rat, in Berlin.

Unter ständiger Mitwirkung der Herren Prof. G. Abelsdorff in Berlin, Dr. Berger in Paris, Prof. Birnbacher in Graz, Dr. Brailey in London, Prof. Cl. du Bois-Reymond in Schanghai, Dr. Czellitzer in Berlin, Prof. C. Gallenga in Parma, Dr. Ginsberg in Berlin, Prof. Goldzieher in Budapest, Dr. Gordon Norrie in Kopenhagen, Prof. Horstmann in Berlin, Dr. Issigonis in Smyrna, Lt. Col. F. P. Maynard, I. M. S., Calcutta, Dr. F. Mendel in Berlin, Dr. Moll in Berlin, Dr. W. Mühsam in Berlin, Dr. Neuburger in Nürnberg, Dr. Peltesohn in Hamburg, Dr. Pergens in Maeseyck, Prof. Peschel in Frankfurt a. M., Dr. Purtscher in Klagenfurt, Dr. M. Reich in Petersburg, Dr. H. Rönne in Kopenhagen, Med.-Rat Dr. Scheer in Oldenburg, Prof. Schenkl in Prag, Prof. Schwarz in Leipzig, Dr. Spiro in Berlin, Dr. Steindorff in Berlin.

Monatlich ein Heft. Preis des Jahrganges 12 Mark. Zu beziehen durch alle Buchhandlungen des In- und Auslandes und die Postanstalten des Deutschen Reiches.

1911. Fünfunddreißigster Jahrgang. Dezember.

Inhalt: **Original-Mitteilungen.** I. Tetanus nach perforierender Augapfel-Verletzung mit Zurückbleiben eines Fremdkörpers. Von Dr. **Willi Pincus**, Medizinal-Praktikant. — II. Orbitale Querschuß-Verletzung. Von Dr. **Jarnatowski**, Augenarzt in Posen.

Klinische Beobachtungen. Erosio corneae durch einen Bienenstachel im Lide. Von Dr. O. Purtscher in Klagenfurt.

Gesellschaftsberichte. 1) Berliner Ophthalmologische Gesellschaft. — 2) I. Kongreß der Böhmischen Augenärzte am 17. Juli 1911 in Prag. (Schluß.)

Referate, Übersetzungen, Auszüge. 1) Beobachtungen und Bemerkungen über Methylalkohol-Amblyopie, von Dr. E. Gruening. — 2) J. Hirschberg, Geschichte der Augenheilkunde. Die Augenheilkunde in der Neuzeit, von Ad. Goldzieher.

Journal-Übersicht. I. A. v. Graefe's Archiv f. Ophthalmologie. LXXIX. 2. — II. The Ophthalmic Record, 1911, Januar bis Mai. — III. Archives d'Ophtalmologie, 1911, Juli bis September. — IV. Annales d'Oculistique, 1911, Juli bis September.

Vermischtes.

Bibliographie. Nr. 1—8.

[Aus der Abteilung für Augenkranke des Rud. Virchow-Krankenhauses. (Dirig. Arzt Dr. Fehr.)]

I. Tetanus nach perforierender Augapfel-Verletzung mit Zurückbleiben eines Fremdkörpers.

Von Dr. **Willi Pincus**, Medizinal-Praktikant.

Tetanus nach Verletzung des Auges und seiner Adnexe findet sich am häufigsten nach Verletzung der Orbita mit Eindringen und Zurückbleiben eines Fremdkörpers, weit seltener nach Verletzung des Augapfels

selbst. Von den 50 Fällen der Literatur von Tetanus nach Augen-Verletzungen konnte WAGENMANN nur 14 Fälle anführen, bei denen der Augapfel selbst die Eingangspforte dargestellt hat.[1] Die Verletzungen waren geschehen durch Peitschenschlag, Schußverletzungen, Verletzung durch Scherben und Raketenschuß, durch Heugabelstich mit Zurückbleiben eines Grashalms usw. Meist handelt es sich um schwere perforierende Verletzungen mit nachfolgender eitriger Entzündung.

Diese Kasuistik möchte ich um einen Fall vermehren, der vor einiger Zeit auf der Augenabteilung des Virchow-Krankenhauses zur Beobachtung und Behandlung kam.

Der Fall betrifft einen 39jährigen Arbeiter, der am 14. Dezember 1909 auf der Straße von einem ihm begegnenden Kutscher mit der Peitsche ins linke Auge geschlagen worden ist. Das Sehvermögen war sofort auf dem getroffenen Auge erloschen. Patient empfand die heftigsten Schmerzen und suchte noch am selben Abend den Kassenarzt auf, der ihn unsrer Klinik überwies.

15. Dezember 1909. Es fand sich das linke Auge aufs heftigste gereizt, die Lider waren gerötet und geschwollen; starke Chemosis, leichte Protrusio bulbi. Nasal zwischen Hornhautrand und Ciliarkörper bestand ein eitrig belegter Irisvorfall. Der Bulbus war weich wie ein schlaffer Sack infolge starken Glaskörperverlustes, erfüllt von Blut; man erkennt noch, daß die Vorderkammer fehlt und die Pupille nach der Wunde verzogen ist. Das Auge hat keinen Lichtschein. Das rechte Auge erweist sich als normal.

Es wird sofort der filzige und eitrig belegte Irisvorfall abgetragen; danach wird die senkrechte, etwa 6 mm lange Skleralwunde frei. Sie verläuft etwa 1 mm vom Hornhautrande und biegt unten hakenförmig nach hinten um. Die Skleralwunde wird durch eine Bindehautnaht von oben innen nach unten außen und eine zweite, welche die oberflächlichen Schichten der Sklera am Limbus befestigt, geschlossen.

16. Dezember 1909. Schwellung der Lider, Chemosis und Protrusio haben sehr zugenommen. Aus der Wunde eitrig fibrinöse Sekretion. Es ist das Bild der ausgesprochenen Pantophthalmie und keine Aussicht mehr, das Auge zu erhalten. Es wird nur noch abgewartet, bis die heftigen Entzündungs-Erscheinungen vorüber sind, um das Auge zu entfernen.

Mittags Temperatur 37,6°. Patient macht einen apathischen und schläfrigen Eindruck.

17. Dezember. Protrusio stärker, Temperatur 38,0° nachmittags. Beim vorsichtigen Versuch, die prall geschwollenen Lider etwas zu öffnen, springt die Linse heraus. Patient ist apathisch und schläft viel.

[1] WAHENMANN, Verletzungen des Auges. Handb. d. ges. Augenh. II. Aufl., IX. Bd., 5. Abt., S. 132.

18. Dezember. Es war beabsichtigt, die Enukleation zu verschieben bis die Entzündungs-Erscheinungen gemildert sind. Die starke Protrusio aber, die Verdacht auf das Bestehen einer Orbitalphlegmone erweckt, sowie das schlechte Allgemeinbefinden zwingen zu sofortigem Eingriff, ungeachtet der Bedenken, die man gegen eine Enukleation im floriden Stadium der Pantophthalmie haben könnte.

Die Enukleation wird in Chloroform-Äther-Narkose ausgeführt.

Beim Herausrollen des Bulbus quillt Eiter aus der Skleralwunde, im übrigen erfolgt die Entfernung ohne jede Schwierigkeit und schnell. Gründliche Säuberung und Spülung der Wundhöhle. Einführen eines Jodoformstreifens. Vereinigung der Konjunktiva durch 2 Nähte, feuchter Verband, zu Bett.

19. Dezember. Patient fühlt sich bedeutend wohler, Temperatur früh 36,6°. Keine Schmerzen mehr, Schwellung der Lider und der Bindehaut stark zurückgegangen. Entfernung des Jodoformstreifens. Keine eitrige Sekretion mehr. Feuchter Verband.

20. Dezember. Temperatur 36,6°. Allgemeinbefinden sehr gut. Patient zeigt normales Verhalten. Schwellung der Lider und der Bindehaut ganz zurückgegangen. Keine Sekretion mehr, so daß vom Einführen eines neuen Jodoformstreifens abgesehen wird.

22. Dezember. Patient klagt abends über Schwierigkeiten beim Schlucken und Öffnen des Mundes. Temperatur 36,3°.

23. Dezember. Bedenklicher Zustand. Hochgradiger Trismus. Die Kiefer können kaum 3 cm auseinander gebracht werden. Facialislähmung links, Okulomotoriusparese rechts, bzw. Krampf der Antagonisten: Ptosis, Unmöglichkeit, das Auge nach oben, innen und unten zu drehen, kein Fieber. Abends Temperatur 36,8°.

Es ist kaum noch ein Zweifel, daß ein Tetanus zum Ausbruch gekommen ist. Deshalb erhält Patient sofort eine Injektion von Tetanus-Antitoxin 20 ccm (100 Einh.). Differentialdiagnostisch kann immerhin eine Meningitis noch in Betracht kommen.

24. Dezember. Zustand im wesentlichen unverändert. Trismus noch etwas stärker ausgesprochen. Daher heute Nährklystiere. Mittags Lumbalpunktion: man erhält in ziemlich starkem Strahl wasserklares Serum, was gegen Meningitis spricht. Etwa 50 ccm werden steril aufgefangen. Patient wird darauf ins Bett gebracht. Heute besteht zum ersten Male ausgesprochene Nackensteifigkeit ohne besondere Schmerzen. Sensorium andauernd frei. Temperatur normal. Puls 72. Das Lumbalpunktat ergibt nach mehrmaligem Zentrifugieren kein Sediment. Im Ausstrichpräparat wird nichts gefunden.

Abends 11. Patient kann nicht schlafen, richtet sich andauernd im Bette auf, deshalb 0,015 Morphium subkutan.

25. Dezember 1909, morgens 9 Uhr. Sehr heftiger Krampfanfall mit völliger Steifigkeit der Extremitäten, schwerster Cyanose. Aus dem Munde kommt blutiger Schaum. Patient bekommt 2 Spritzen Kampfer und 1 Spritze Morphium. Anfall läßt nach einigen Minuten nach. $^1/_4$ Stunde zweiter Anfall ebenso, der nach Chloroform-Inhalation nach 2 Minuten zurückgeht. Der Patient wird auf die Abteilung für Infektions-Krankheiten (Prof. JOCHMANN) verlegt. Daselbst nach mehreren Krampfanfällen mittags $^1/_2$12 Uhr in einem Anfall Exitus letalis.

Die Autopsie ergab keinerlei Zeichen einer Meningitis, keinen Eiter in der Orbita.

Sectio bulbi. Der ganze Augapfel angefüllt mit dichten, körnigen und schleimigen, geronnenen Eitermassen. Die Netzhaut ist vollkommen abgelöst, eingebacken in die festen Eitermassen. Die Aderhaut ist ebenfalls auf große Strecken hin durch schmutzig grauen Eiter abgehoben. Die Vorderkammer ist mit Blut gefüllt. Am nasalen Limbus ist die Perforationsstelle deutlich. Eine zweite klaffende Perforationsstelle, wohl durch indirekte Gewalt, findet sich hinter dem Äquator entsprechend dem Durchtritt einer Vena vorticosa. Die Skleralwundlefzen sind dachziegelförmig gelagert, zwischen ihnen eitrig blutiges Exsudat. Unweit hinter der Iris findet sich das 5 mm lange und 3 mm breite Ende einer Peitschenschnur.

Der Fall zeigt wieder, daß Beschmutzung der Wunden mit Pferdemist, bzw. Stall-Erde, wie es bei dieser Verletzung wahrscheinlich war, besonders unter Zurückbleiben eines Fremdkörpers, den Ausbruch des Tetanus begünstigt.

Wenn der Augapfel selbst die Eingangspforte bildet, so würde man durch frühzeitige Enukleation die Möglichkeit haben, den Körper vor der Allgemein-Infektion zu retten. Man sollte daher Augen, die der Panophthalmie verfallen sind, und wo die Art der Verletznng auch nur einen leisen Verdacht auf Infektion mit Tetanusbazillen erwecken kann, unverzüglich entfernen und sich nicht durch Warnungen der alten Schule, die die Enukleation im Zustande der Panophthalmie wegen der Gefahr einer Meningitis für bedenklich hält, davon zurückhalten lassen. WIRTZ hat in einem Fall von Panophthalmie nach Peitschenschlag-Verletzung, als sich in dem herausquellenden Eiter Tetanus-Bazillen nachweisen ließen, durch schleunige Enukleation und Antitoxin-Injektionen den Ausbruch des Tetanus verhindert und das Kind gerettet.[1]

Auf der Augenabteilung des Rud. Virchow-Krankenhauses war man oft gezwungen, Augen im Zustande florider Vereiterung zu enukleieren, ohne jemals einen bösen Zufall danach erlebt zu haben.

[1] Klin. Monatsbl. f. Augenheilk., 1908, Juni.

II. Orbitale Querschuß-Verletzung.

Von Dr. **Jarnatowski,** Augenarzt in Posen.

Schläfenschuß ist bei den Selbstmordversuchen eine der beliebtesten Methoden. Ist der Erfolg positiv, ist also die Kugel in das Gehirn eingedrungen, so pflegen die Veränderungen in der Orbita und am Auge minimal zu sein, wenn sie überhaupt vorhanden sind, was aus der Richtung des Geschosses ersichtlich ist. Dringt aber die Kugel nicht in das Gehirn

Rechtes Auge.

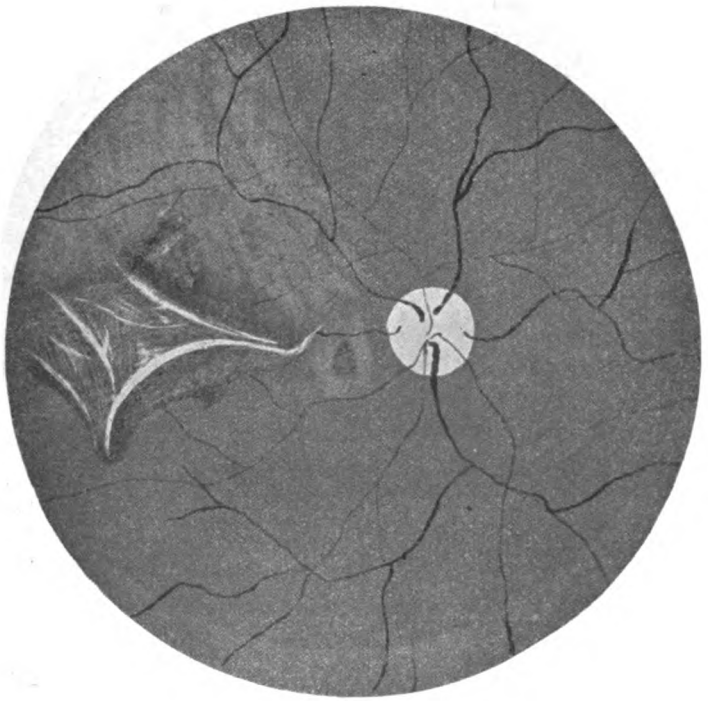

Fig. 1.

ein und nimmt vielmehr eine mehr in der Frontalebene liegende Richtung, dann werden eine oder die beiden Orbitae und Bulbi getroffen. In letzterem Falle sind je nach der Richtung, Durchschlagskraft und Sprengwirkung des Geschosses die Verletzungen und Folgen für das Sehen verschieden. Da die Fälle der letzteren Art sehr selten sind, so trage ich kein Bedenken, folgenden Fall aus meiner Praxis zur Kenntnis zu geben.

Am 19. Juli konsultierte mich der 29jährige A. K., der sich am 30. Oktober vergangenen Jahres in der rechten Schläfengegend eine Revolver-

kugel in den Schädel schoß. Vom 1. November bis zum 19. lag er im städtischen Krankenhause. Wie aus den Aufzeichnungen des letzteren zu ersehen ist, war K. 3 Tage bewußtlos. Den äußeren Befund bildeten eine an der rechten Schläfe 1 cm hinter dem knöchernen Augenhöhlenrande liegende kleine, durch Pulverkörnchen geschwärzte, dem Eintritte der Revolverkugel entsprechende Öffnung, Schwellung und Suffusion der Lider und ein geringer Grad von Exophthalmus. Bei der Entlassung blieb Ptotis des linken Auges, totale Amaurose des rechten und ein geringes Sehvermögen des linken Auges.

Linkes Auge.

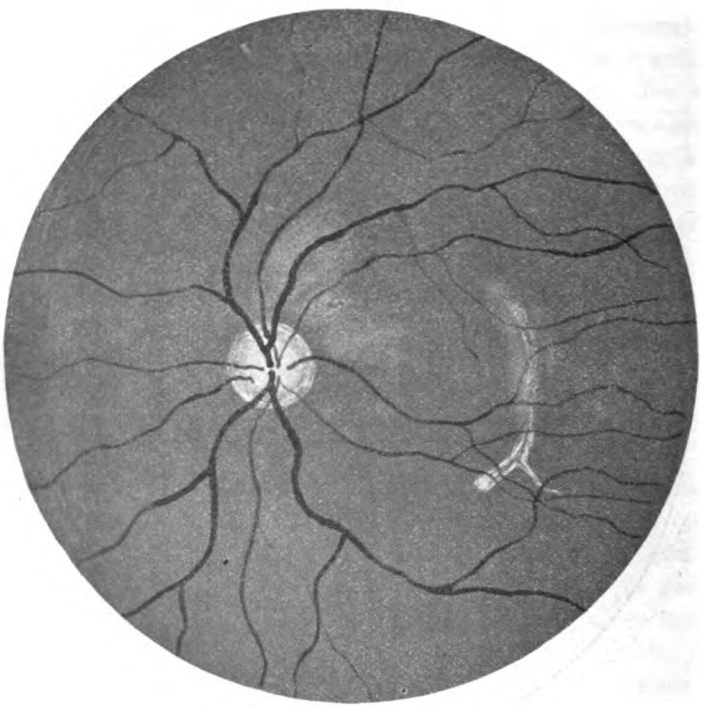

Fig. 2.

Der Augenbefund vom 19. Juni ist folgender: Beide Augen sind ein wenig vorgetrieben, das rechte Auge schielt nach oben, jedoch ist noch durch starken Willensimpuls Senkung bis zu einem gewissen Grade möglich. Die Beweglichkeit nach innen und außen ist ebenfalls beeinträchtigt, wenn auch geringe Seitenbewegungen noch möglich sind. Ophthalmoskopisch (Fig. 1) ist eine weiße, völlige Atrophie der Papille, dünne Netzhautgefäße und temporalwärts von der Papille eine dem Bilde der Chorioretinitis proliferans entsprechende Veränderung des Augenhintergrundes zu sehen. Starke Bindegewebswucherungen ragen in den Glaskörper hinein. An ihren Abhängen

liegen starke Pigmentwucherungen, während der sich vielmals teilende Kamm weißlich glänzend dahinläuft. Das Ganze gibt gewissermaßen das Bild eines schneebedeckten Gebirgskammes wieder. Der äußere untere Quadrant der Retina ist atrophisch und pigmentiert. Auch sonst sind zirkumskripte, atrophische, pigmentierte Herde vorhanden.

Es besteht totale Amaurosis und absolute Pupillenstarre des rechten Auges.

Links ist festzustellen: Komplete Ptosis, Unfähigkeit der Bewegung nach oben, geringe Senkung der Blickrichtung nach unten, Möglichkeit der

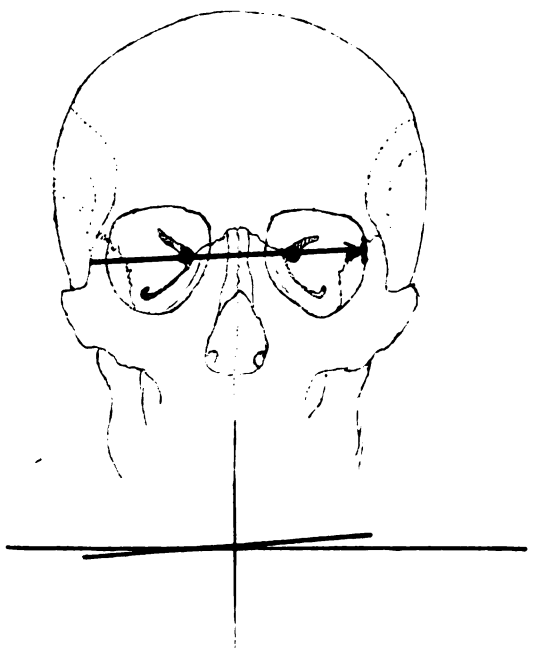

Fig. 3.

Bewegung nach den Seiten und nach unten. Die Pupille reagiert noch ein wenig auf Licht. Im oberen Gesichtsfeld ist Lichtperzeption vorhanden, aber nur quantitativ. Der Patient orientiert sich sehr schwer, er kann zwar noch allein umhergehen; aber nur vermöge seiner genauen Straßenkenntnis findet er sich zurecht. Ophthalmoskopisch (Fig. 2) ist die Papille so gut wie normal. Temporalwärts von ihr befindet sich ein den Papillengrenzen parallel verlaufender, sich gabelförmig nach oben teilender Aderhautriß, der der Länge nach in seiner ganzen Ausdehnung pigmentiert ist. Exzessive Wucherung des Narbengewebes nicht vorhanden. An einigen Stellen des Augenhintergrunds treten noch einzelne rundliche oder ovale, pigmentierte,

atrophische Verfärbungen der Netzhaut auf. Im Röntgenbilde ist die Kugel als pattgedrücktes Viereck etwas nach oben an der Innenseite der äußeren linken Orbitalwand zu finden.

In diesem Falle lag die Richtung (Fig. 3) der Revolverkugel nicht genau in der Frontalebene, sondern etwas nach oben und hinten. Sie erzeugte sowohl direkte wie indirekte Verletzungen. Direkt zerriß sie völlig den rechten Nervus opticus und zum größten Teile auch den Musculus rectus inferior. Weniger betroffen wurden die Musculi recti int. und extern. Sie durchbrach die innere rechte Orbitalwand, ging durch die Nebenhöhlen der Nase und die Nasenhöhle selbst in die linke Orbita, zerriß den linken Nervus opticus nicht völlig, sondern nur in seinem oberen Teil (etwa $^2/_3$), ferner auch den Musculus rectus sup. und levator palpebrae sup. völlig, um an der äußeren Orbitalwand haften zu bleiben. Indirekt entstanden durch Sprengwirkung in den beiden Augenhöhlen das Bild der Retinitis proliferans rechts und der Aderhautriß links. Die Sprengwirkung des Geschosses rief eine Deformation des Bulbus in seinem hinteren Teile und Erhöhung des intraokularen Druckes hervor, als deren Resultat der Aderhaut- und Netzhautzerreißung mit Blutung und späterer Narbenbildung, Bindegewebswucherung, Pigmentwucherung, Atrophie und Sklerose der Aderhautgefäße zu verzeichnen sind. Ein derbes Narbengewebe setzt sich auf die Innenfläche der Netzhaut fort und ragt in den Glaskörper hinein. Diese Bindegewebswucherung entsteht aus den sich organisierenden Blutungen. Die Pigmentwucherungen und Pigmentatrophie beruhen auf Beeinflussung des Pigmentepithels durch Zerreißung der Ziliargefäße.

Ich stimme völlig der Ansicht ADAMS bei, daß alle diese Veränderungen im Augapfel und in der Augenhöhle, abgesehen von den direkten Verletzungen, der Sprengwirkung des Geschosses zuzuschreiben sind, da ich selbst öfters Gelegenheit hatte, auf dem Seziertische die bei Selbstmördern entstandenen Sprengwirkungen der Geschosse (Infanteriegewehr) auf den Schädel (also eine gewissermaßen völlig abgeschlossene Kapsel) zu studieren.

$1^1/_2$ Jahr später unternahm K. wieder einen Selbstmordversuch, mit positivem Erfolge. Leider konnte ich weder die Bulbi zur Untersuchung bekommen, noch überhaupt die Veränderungen in den Orbitae durch Sektion festlegen.

Klinische Beobachtungen.

Erosio corneae durch einen Bienenstachel im Lide.

Von Dr. O. Purtscher in Klagenfurt.

Als Nachtrag zur Arbeit des Kollegen Dr. Kraupa (Centralbl. f. Augenh. 1911, November) erlaube ich mir einen ganz analogen Fall mitzuteilen, der eine weitgehende Übereinstimmung mit ersterem zeigt.

Isidor L., 40 Jahre alt, aus Poggersdorf, kam am 19. September 1911 (sogar am selben Tage wie Kraupa's Patient!) in meine Sprechstunde mit der Angabe, daß ihn eine seiner Bienen vor 2 Tagen in die Haut des linken Oberlides gestochen habe. Die Geschwulst sei auf kalte Umschläge bald zurückgegangen, doch verspüre er jetzt noch ein Kratzen im Auge.

Befund: Linkes Auge etwas schlechter geöffnet als das rechte. Oberlid ein wenig verdickt. Die gesamte Bindehaut ziemlich stark mit Blut überfüllt; auch leichte Ciliar-Injektion. Die Hornhaut zeigt im oberen inneren Quadranten ein mattes, unregelmäßig gesticheltes Aussehen; ebenso der daran angrenzende Bezirk der Augapfel-Bindehaut. Nach Auswärtswendung des oberen Lides läßt sich, abgesehen von der Blutüberfüllung und leichten Verdickung der Bindehaut des Knorpels eine normale Beschaffenheit derselben feststellen. An der Grenze des inneren und mittleren Drittels aber findet sich etwa 4 mm vom freien Lidrande entfernt ein hirsekorngroßes, flach buckeliges Gebilde der Bindehaut aufgelagert, vom Aussehen eines Exsudatgerinnsels. Der Versuch, dasselbe mit feuchter Watte wegzuwischen, gelang nicht ohne weiteres, sondern erst bei Anwendung größerer Gewalt und nach Kokaïn. Sofort wurde nun ein schwarzbraunes Gebilde sichtbar, das gut 1 mm vorragte und selbstverständlich als im Gewebe festhaftender Stachel angesprochen wurde. Derselbe steckte aber so fest im Lide, daß seine Entfernung mit Wattebausch nicht gelang, dagegen sogleich durch Zug mit Pinzette. Der Stachel war etwa 2,5 mm lang. Leider fiel das auf Watte gelegte Corpus delicti mit derselben zu Boden und konnte nicht mehr gefunden werden.

Nach Fluorescin-Einträuflung färbte sich annähernd der ganze obere innere Quadrant der Hornhaut — der gestichelte Bezirk — intensiv grün. Ferner der angrenzende Teil der Augapfelbindehaut in einer Zonenbreite von 5—6 mm.

Die Beschwerden blieben dauernd beseitigt.

Die Sehschärfe betrug links mit — 1,25 $^{3}/_{IV}$ (nach einmal $2\,^{0}/_{0}$iger Kokaïn-Einträuflung).

Die Frage, ob es sich um einen Bienen oder Wespenstachel gehandelt hatte, blieb leider unentschieden. Bei der weitgehenden Ähnlichkeit unsrer Fälle wäre es naheliegend, auch für unsren eignen Fall Wespenstich anzunehmen. Kraupa macht für seinen, mit dem unsren nahezu identischen die große Kraft, mit der das gereizte Tier gegen das Lid anflog, für das tiefe Eindringen des Stachels in das Lid verantwortlich, ferner die Kontraktion der Orbikularis-Fasern, die den eingedrungenen Stachel womöglich noch weiter vortrieben. Seine Erklärung paßt selbstredend auch für unsren Fall. Daß der Stachel selbst gleich nach seinem Eindringen lebhafte Eigenbewegungen ausführen soll, wie ein Imker mir versichert, würde wohl ein willkommener weiterer Erklärungsgrund tieferen Eindringens sein, erscheint mir aber sehr unglaubwürdig.

Daß die an der Bindehaut und Hornhaut beobachteten oberflächlichen Beschädigungen nur der notwendige Effekt des scheuernden Stachels gewesen sein mußten, bedarf wohl keiner Erläuterung.

Gesellschaftsberichte.

1) Berliner Ophthalmologische Gesellschaft.

Sitzung vom 26. Oktober 1911.

Herr J. Hirschberg: Nachruf auf Julius von Michel. (Veröffentlicht im Oktoberheft des Centralbl. f. Augenheilk.)

Sitzung vom 23. November 1911.

Vorsitzender: Herr J. Hirschberg. Schriftführer: Herr Wertheim.

1) Herr Köllner demonstriert eine Patientin, bei welcher die von ihm kürzlich vorgetragene Methode der Lidplastik am Unterlid (Bildung einer Tarsus-Bindehaut-Schürze aus dem Oberlid) vor 6 Wochen ausgeführt war. Das Unterlid war vollkommen wegen Cancroids abgetragen worden. Der Hautdefekt für das neue Lid wurde zum Teil durch Thiersch, zum Teil durch einen gestielten Lappen unterhalb der Augenbraue gebildet. Das kosmetische Ergebnis ist ein ausgezeichnetes. Der neue untere Bindehautsack ist fast von normaler Tiefe.

2) Herr Lattorff stellt eine Patientin vor, bei der auf dem linken Auge eine abgelaufene, auf dem rechten Auge eine frische Tuberkulose der Iris besteht. Die Iris dieses Auges ist vollkommen in tuberkulöses Granulationsgewebe umgewandelt, das reichliche Gefäßneubildung zeigt.

3) Herr Abelsdorff demonstriert eine Augentropf-Flasche, bei welcher das bei den Stroschein'schen Flaschen lästige, aber notwendige und die Sterilisation gefährdende Umdrehen der Pipette durch Anbringen einer seitlichen Öffnung vermieden ist. Ein mit der Tropf-Pipette aus einem Stück geblasenes Überfang-Glas, das den Rand des Flaschenhalses vor Bestaubung schützt, enthält unter dem Hals der Flasche entsprechend eine kleine Öffnung. In den Hals der Flasche ist ebenfalls eine kleine seitliche Öffnung eingebohrt, die sich mit der des Überfang-Glases deckt. Man kann in der Flasche Flüssigkeit kochen, ohne die Pipette mit aufgesetzter Gummikappe zu entfernen, da der Dampf durch die seitliche Öffnung entweicht. Durch einfache Drehung wird nach dem Kochen die Öffnung des Überfang-Glases der Pipette von der des Halses entfernt, und die Flasche ist luftdicht verschlossen. (Fabrikant: Rohrbeck, Berlin, Karlstraße 20a.)

4) Herr Wätzold: Auf welche Weise lassen sich brauchbare Röntgen-Aufnahmen des unteren Abschnittes der Augenhöhle gewinnen? Die Tatsache, daß keine der vielen Arbeiten über Röntgen-Durchleuchtung des Auges und der Augenhöhle die Frage behandelt, welche Lagerung und Einstellung des Kopfes die zweckmäßigste ist bei den fronto-occipitalen Aufnahmen der einzelnen Orbitalabschnitte, veranlaßte den Vortr., gemeinsam mit Stabsarzt Dr. Langenhan zunächst Untersuchungen am skelettierten normalen Schädel anzustellen darüber, wie der ganz besonders stark störende Schatten der Felsenbeinpyramide aus dem Bereich der Augenhöhle zu bringen ist. Sie kamen dabei zu dem Resultat, daß bei einer Neigung der „Deutschen Horizontalebene" — es ist dies eine durch die tiefsten Punkte der beiden Orbitalränder und die höchsten Punkte der äußern Ohröffnung gelegte Ebene — um 15° nackenwärts das Bild der Augenhöhle frei bleibt vom störenden Schatten der Felsenbeinpyramide. An der Hand

von Röntgenbildern werden diese Tatsachen erwiesen und demonstriert, ebenso wie die weitere Tatsache, deren Erforschung der zweite Teil der Untersuchung galt: pathologische Veränderungen der unteren Orbitalhälfte, die nach der bisherigen Untersuchungsmethode sich dem Nachweis entzogen oder undeutlich blieben, werden auf die angegebene neue Durchleuchtungsart deutlich zu Gesicht gebracht, so daß Vortr. diese Methode der Durchleuchtung nur empfehlen kann und zur Nachprüfung auffordert, mit der bereits mit gutem Erfolge von der Kgl. Universitäts-Augenklinik in Berlin begonnen worden ist.

5) Herr Lattorff: Über schwarzen Sehnerven-Eintritt.

Vortr. bespricht die angeborene und die erworbene Pigmentierung des Sehnerven, von denen die erstere nicht so selten, die erworbene dagegen zu den größten Seltenheiten zu rechnen sei, so daß in der Literatur nur 10 Fälle vorhanden seien, von denen die wichtigsten besprochen werden. Einen weiteren Fall von erworbener Pigmentierung teilt der Vortr. mit. Bei einem 53jährigen Manne bestand bei einer Kurzsichtigkeit von 18 Di. ein schwarzer Sehnerven-Eintritt, der auf eine vorangegangene Blutung zurückgeleitet wird.

6) Herr Adolf Gutmann: Metastatisches Karzinom der Aderhaut. Bei dem 63jährigen N. beobachtete Herr Dr. Tobias eine etwa erbsengroße, tumorartige Verbuckelung der Netzhaut neben der Papille des linken Auges. Im Verlaufe kurzer Zeit entwickelte sich eine ausgedehnte Netzhaut-Ablösung von dieser Stelle aus. Zur Mitbeobachtung herangezogen, beobachtete ich nahe dem Strahlen-Körper pralle geschwulstartige Vorbuckelung der Netzhaut, in der Peripherie ausgedehnte Netzhaut-Ablösung; der intraokulare Druck war nicht erhöht, es bestand Iritis; bei perskleraler Durchleuchtung sah man deutliches Papillarleuchten, keinen Tumorschatten. Daher expektative Behandlung. Nach etwa 4 Wochen trat totale Netzhaut-Ablösung ähnlich dem Bilde eines amaurotischen Katzenauges, und starke Drucksteigerung auf. Es wurde zur Enukleation geschritten.

Pathologisch-anatomischer Befund: Neben der Papille in der Aderhaut Epithelzellen-Anhäufungen, von Bindegewebsfasern durchzogen; die Struktur des Karzinoms der Aderhaut. Der Tumor selbst von Kirschgröße, von zahlreichen Blutgefäßen, Lympho- und Leukocyten durchzogen, — ein Ausdruck der starken Entzündung im Tumor. Die Sklera selbst zeigt stellenweise stark erweiterte, mit Krebszellen erfüllte Lymphspalten. Nahe dem Sehnerven in dem episkleralen Gewebe ebenfalls versprengte Krebszellenhaufen, — beides Zeichen metastatischer Einschleppung von Karzinomzellen. Zwischen der trichterförmigen, total abgelösten Netzhaut und der Aderhaut hochgradige entzündliche Exsudation. Sklera, Aderhaut, Iris zeigen als Zeichen einer bestehenden Uveïtis kleinzellige Infiltration.

Bei dem noch in Behandlung befindlichen Patienten ist bisher klinisch kein primäres Karzinom, nur Myocarditis nachgewiesen. Ich halte jedoch ein verstecktes Karzinom des Magendarmtractus, das — eine hervorzuhebende Besonderheit des Falles — sehr frühzeitig die Aderhautmetastase gemacht hat, für vorliegend.

7) Herr Adam und Herr Wätzold: Über Conjunctivitis tuberculosa (Parinaud'sche Erkrankung). Ein 9jähriger Schneiderssohn, der viel mit einem Tuberkulösen verkehrt hatte und selbst eine Lungenaffektion darbot, litt seit 5 Monaten an einer erheblichen Schwellung der linken Ohrspeicheldrüse und einer Entzündung des linken Auges. Während erstere bereits von chirurgischer Seite durch Inzision behandelt worden war,

veranlaßte letztere die Eltern, augenärztliche Behandlung in Anspruch zu nehmen. Beide Lider zeigten auf der Bindehaut warzenähnliche, blaßrote, breitbasig aufsitzende Knötchen, die sich besonders zahlreich am Oberlid fanden, besonders stark nach der Übergangsfalte hin. Das Auge selbst bot nichts Pathologisches. Die linke Präaurikular- und Submaxillardrüse waren, ebenso wie die übrigen regionären Lymphdrüsen der linken Halsseite, geschwollen, aber schmerzlos.

Von den abgetragenen Knötchen wurde ein Teil zur pathologisch-anatomischen Untersuchung verwendet, ein Teil zu Tier-Experimenten. Erstere ergab einen typisch tuberkulösen Bau des Gewebes mit ödematöser Durchtränkung der oberflächlichen und epitheloiden, an Langhans'schen Riesenzellen reichen tieferen Schichten. Tuberkelbazillen wurden in ihnen nur ganz vereinzelt nachgewiesen.

Von der Gewebs-Emulsion wurden 2 Kaninchen je 0,2 ccm in die rechte vordere Augenkammer und 2 Meerschweinchen je 0,5 ccm intraperitoneal injiziert. Bei ersteren trat nach 4 bis 5 Wochen eine typische Iritis tuberculosa auf; die davon genommenen mikroskopischen Präparate zeigten eine Überschwemmung der tuberkulösen Knoten der Iris und des Ciliarkörpers mit Tuberkelbazillen. Bei den Meerschweinchen entwickelte sich, nach 4 Wochen beginnend, eine allgemein in den Mesenterialdrüsen einsetzende Tuberkulose, wie die nach 6, bzw. 8 Wochen vorgenommene Tötung und Sektion der Tiere ergab. Während die von den Organen am stärksten befallene Milz ebenso wie die Mesenterialdrüsen und Bronchial- sowie Trachealdrüsen bereits in Verkäsung übergehende Tuberkulose aufwiesen, zeigten Lunge und Leber eine frische Aussaat grauglasiger Tuberkel. An allen Organen außer den Nieren, die frei geblieben waren, fanden sich mehr oder weniger zahlreiche Tuberkelbazillen.

Es reiht sich mithin dieser Fall andren Beobachtungen an, wonach mindestens manche Fälle von Parinaud'scher Erkrankung nichts andres als eine Tuberkulose der Konjunktiva sind.

---

2) Kongreß der böhmischen Augenärzte.

Abgehalten am 17. Juli 1911 in den Räumen der böhmischen Augenklinik in Prag. (Vorstand Prof. Dr. J. Deyl.) (Schluß.)

10. Kadlický: Über die sogenannten Trachomkörperchen.

Durch systematische Untersuchungen kommt Vortr. zu dem Schlusse, daß die sogenannten Trachomkörperchen nur bei Trachom und bei gewissen Fällen der eiterigen Bindehaut-Entzündung der Neugeborenen vorkommen, Fällen, die sich klinisch durch ihren Verlauf von der gonorrhischen Blennorrhoe unterscheiden. Bei 33 von 69 Fällen von Blennorrhoe neonatorum fand er als Krankheitsursache eine Infektion mit Trachomkörperchen, bei den übrigen Fällen Gonokokken, und nur in einem einzigen Falle eine Misch-Infektion. Ferner führt er an, daß diese Körperchen auch in dem Genitalsekrete von Eltern gefunden wurden, deren Kinder an Augenblennorrhöe litten, und daß man mit denselben bei Affen (Pavianen) eine Conjunctivitis hervorrufen könne, die zwar klinisch dem Trachom nicht ähnlich ist, bei der aber in den Epithelien diese Körperchen gefunden werden. Auf Grund eines Falles, in welchem die Mutter an frischem Trachom und ihr Kind an Blennorrhoe mit

Trachomkörperchen erkrankt war, nimmt Vortr. an, daß diese beiden Erkrankungen denselben Ursprung haben, und neigt der Ansicht Lindner's zu, daß das Trachom durch Infektion von den Genitalien entstehen könne, wodurch man jene vereinzelten Fälle von Trachom ungezwungen erklären könnte, die in einer gesunden Umgebung entstanden sind. Schließlich erwähnt Vortr. die prognostische Bedeutung des Befundes von Trachomkörperchen in den Epithelien bei der Blennorrhöe der Neugeborenen, weil die beobachteten Fälle durchweg günstig endeten.

11. Hynek und Kadlický demonstrieren eine Patientin mit myeloidem Chlorom der Orbita, die 4 Monate nach der Operation vollständig geheilt zu sein scheint. Ein Rezidiv trat nicht auf, noch sind andre sichtbare Krankheits-Erscheinungen vorhanden; im Gegenteil, die Patientin hat angeblich zugenommen, nur ist sie blaß geblieben. Dagegen bot das Blut schon in den ersten Tagen nach der Operation pathologische Veränderungen, besonders wurden in demselben Megalolymphocyten gefunden, die jenen ähnlich waren, die man als spezifische Zellen des chloroleukämischen Blutes ansieht. Die Zahl dieser Formen nahm später immer mehr zu, so daß bei der letzten Untersuchung, obwohl die Zahl der Leukocyten nur wenig über 9000 betrug, nur rund 15% normaler Leukocyten gefunden wurden. Der Zustand des Blutes ist ein getreues Abbild der histologischen Struktur des exstirpierten Tumors, der als myeloid erklärt werden muß. Besonders interessant ist die allgemeine Besserung des Zustandes der Kranken nach der Exstirpation des Tumors, und der Vortragende neigt der Ansicht zu, daß der Tumor in diesem Falle wenigstens klinisch den Charakter eines primären Tumors besaß. Der Blutbefund zeigt aber, daß die Krankheit, obwohl weder ein örtliches Rezidiv, noch Metastasen bestehen, sich in versteckter Weise ausbreitet; doch widerspricht dies nicht den Anschauungen über die malignen Geschwülste, denn auch bei diesen pflegt sich der Tumor nach der Exstirpation trotz scheinbarer Euphorie der Kranken versteckt auszubreiten; doch besteht zum Unterschied vom Chlorom bei andren Geschwülsten kein Anhaltspunkt zur Erkennung der progressiven Wucherung zur Zeit der Euphorie der Patientin nach der Operation. Beim Chlorom informiert uns wegen seiner Beziehungen zu den blutbildenden Geweben der von Zeit zu Zeit erhobene Blutbefund über den wahren Zustand des Kranken.

12. Saska: Statistische Angaben über das Trachom im Königgrätzer Bezirk.

Auf Grund der im Königgrätzer Krankenhaus behandelten Fälle von Trachom stellte Vortr. die Statistik der Trachom-Erkrankungen in den einzelnen Bezirken, Städten und Gemeinden des Königgrätzer Kreises zusammen, wobei die Ursprungsquelle eine sorgfältige Beachtung fand. Fast ausschließlich handelte es sich um die arbeitende Klasse der verschiedensten Berufe, zumeist um Fabrikarbeiter, besonders aus der Textilbranche. Was die Ursache, den Ursprung und die Verbreitung des Trachoms anbelangt, so ist es wahrscheinlich, daß das Trachom teils durch das Militär (der Königgrätzer und Jaroměřer Bezirk, wo sich Garnisonen befinden, sind am meisten verseucht), teils durch die Ortsangehörigen, die sich als Musikanten (Spielleute) in der ganzen Welt herumtreiben (Nechanitzer Bezirk), teils durch das einer starken Fluktuation unterworfene Fabriks-Element, speziell durch Textilarbeiter (Nachoder Bezirk) verbreitet wird. Sicherlich sind auch die Jahr für Jahr herbeiströmenden Arbeiter aus der Slovakei und aus Galizien eine Quelle der Verschleppung der Trachom-Infektion. Nach einer kurzen Schilderung des

klinischen Verlaufes der behandelten Fälle kommt er zu der Erfahrung, daß durch den stetig unverdrossenen Hinweis auf die Infektiosität, durch sorgfältige Beobachtung der Reinlichkeit in jeder Hinsicht die Fälle der beispiellosen Vernachlässigung, die in früheren Jahren häufig vorkamen, viel seltener geworden sind.

13. Dr. Lešer: Ein Fall von Cyklopie, der dadurch interessant ist, daß er von einem 6 mm langen menschlichen Embryo stammt, soweit mir aus der Literatur bekannt ist, der erste Fall dieser Mißbildung bei einem so kleinen menschlichen Embryo. An Modellen, die nach der Methode von Born angefertigt wurden, demonstrierte Vortr. die Gesamtansicht des Embryo, die Ansicht des Kopfes des Embryo, des Gehirns in Verbindung mit dem Auge und des Auges selbst. Es handelt sich in diesem Falle um einen Cyklops monophtalmus mit zwei Linsen. Aus unbekannter Ursache kam es zur Entwicklung eines Augenbläschens an der Vorderseite der primären Gehirnblase. Aus den lateralen Wänden des Epiblasts des vordern Kopf-Abschnittes entstanden zwei Linsen, die sich im Bläschenstadium und in Verbindung mit dem Epiblast (ohne Rücksicht auf die Gehirnverhältnisse) befinden und die gesetzmäßig der primären Augenblase entgegenwuchsen. Diese stülpte sich von der lateralen Seite ein und es entstand ein einheitlicher sekundärer Augenbecher in dem Sinne, daß das retinale Blatt (die eigentliche Netzhaut), sich an der dorsalen Seite und den beiden lateralen Seiten einstülpte, während es auf der ventralen Seite weit offen blieb; an dieser Stelle treten die Gefäße in das Augeninnere ein. Der Stiel des Sehnerven ist selbstverständlich einfach und sehr verbreitert. Infolge der Anomalie in der Entwicklung der vorderen Gehirnpartie kam es nicht zur Entwicklung des Riechapparates, Rhinencephalon; auf dem Telencephalon befindet sich eine Spalte. Die Entstehung dieser Mißbildung muß in der Weise erklärt werden, daß in den ersten Entwicklungsstadien, da das Zentralnervensystem eine Furche bildet und auf dem Kopfteil bilateral die pigmentierten Augengrübchen liegen, aus denen nach Verschluß des Zentralnervensystems die primären Augenblasen entstehen, die beiden Augengrübchen in der Medianlinie zu einem Ganzen verschmolzen und einem einzigen gemeinsamen Augenbläschen den Ursprung gaben. Infolge dieser primären Entwicklungs-Anomalien entstehen sekundäre andre bedeutende Abweichungen in der weiteren Entwicklung, die sich hauptsächlich darin äußern, daß sich der ganze Riech-Apparat, und zwar nicht nur der äußere, der von der Entwicklung des Zentralorgans abhängig ist, sondern das ganze Rhinencephalon mit dem ersten Nervenpaar nicht entwickelt. Die übrigen Nerven, speziell die Okulomotorii, sind bei dem beschriebenen Embryo ganz normal entwickelt.

Demonstration der Modelle und Projektion der Mikrophotogramme der Schnitte der Anomalie. Dieser Embryo stammt aus dem k. k. böhmischen Institut für normale Anatomie des Herrn Prof. Dr. J. Janošik, wo es mir zum Studium überlassen wurde.

Die Nachmittagssitzung war, insofern sie nicht durch die Demonstration von Fällen und Apparaten eingenommen wurde, der Debatte über die therapeutische Wirkung des Ung. Abaga und des Scharlachrot (Kadlický) gewidmet, daß bei tieferen Defekten nach Traumen oder Geschwüren manchmal mit Erfolg angewendet wird. Chalupecký lobt seine Wirkung bei torpiden Trachomgeschwüren.

Unter den neuen Apparaten hat sich für die Durchleuchtung der Augen-

höhlen von der Mundhöhle aus die Herzel'sche Lampe in einem rätselhaften Falle glänzend bewährt, in welchem man bei exzessiver Myopie mit dem Augenspiegel neben der Papille an der Stelle des gelben Flecks, auf beiden Augen halbkugelige geschwulstartige Bildungen sah, über deren glatte Oberfläche unter den retinalen Gefäßen zahlreiche Gefäße verliefen. Mit der Herzel'schen Lampe wurden die tumorverdächtigen Stellen von rückwärts, von der Mundhöhle aus durchleuchtet und auf diese Weise konnte die Diagnose geklärt werden.

Dr. Pich trug (mit Demonstrationen) über seine Methode der Behandlung der Hornhautgeschwüre und der Regenbogenhaut-Entzündungen mit dem französischen Präparat Kataplasma-Lelievre vor. Auf Grund einer siebenjährigen Erfahrung kam er zu der Überzeugung, daß die Resultate dieser Behandlungsmethode sehr günstig sind. Die Kranken überstehen ihr Augenleiden ohne größere Schmerzen und ganz besonders ohne bedeutendere Schlafstörung. Die Durchsichtigkeit der optischen Medien, also die Sehfähigkeit, wird nach seinen Erfahrungen viel rascher erzielt, bzw. erhalten, als ohne Kataplasma. Die Heilwirkung schreibt der Vortragende vorwiegend der konstanten Wärme und der durch diese hervorgerufenen Hyperämie und vielleicht auch einer spezifischen Wirkung des isländischen Mooses zu, das den Hauptbestandteil des Präparates bildet. Er empfiehlt die Behandlungsmethode mit dem Kataplasma zur Nachprüfung und Anwendung.

Lebhafte Aufmerksamkeit rief die Demonstration des Joachimsthaler Uranpech-Erzes hervor, unter Nachweis seiner Aktivität durch ein Bild auf der photographischen Platte und durch elektroskopische Untersuchung. (Chalupecký.)

Ferner wurde debattiert über die Versuche mit Uranin nach dem Vorschlage von Hamburger und Burg, die bei drohendem Glaukom positiv ausfielen, was von Färbung des Sehnerven in Fällen von intraokulärer Entzündung nicht behauptet werden kann. (Koleta.)

Interesse erregte auch ein 26jähriger Arbeiter, der das Aussehen eines hereditär luetischen Individuums darbot, sich mit einem harten Schanker infizierte, auswärts intensiv mit Quecksilber äußerlich und mit Injektionen behandelt wurde und bei dem es trotzdem zu gummösen Zerfall des harten Gaumens kam. Nach einer intraglutäalen Injektion von Salvarsan — eine Fistel, die zu dem abgekapselten Salvarsanherd führt, ist noch vorhanden, — trat eine auffallend schnelle Heilung des Zerfalls des harten Gaumens ein, aber einen Monat nach der Injektion stellte sich eine Keratitis parenchymatosa zuerst auf dem einen und nach 6 Wochen auch auf dem andern Auge ein, worauf sich der Patient in der Augenklinik einfand. Wassermann negativ. — Dieser Fall spricht für die bekannt günstige Wirkung des Salvarsans auf ausgedehnte gummöse Geschwüre und fordert zum Nachdenken über die Verschiedenheit der hereditär-syphilitischen Erscheinungen, speziell der parenchymatösen Keratitis, und der Wirkung der eigentlichen Syphilis auf.

Bei einem andren Fall, der erst kurze Zeit in der Klinik beobachtet wird, entstand nach einer anderswo gemachten Injektion eine ausgedehnte Papilloretinitis des rechten Auges mit bedeutender Herabsetzung der Sehschärfe (Fingerzählen auf $^1/_4$ m). Entsprechend der damaligen Auffassung wurde noch einmal Salvarsan intraglutäal injiziert. Als der Kranke nach 14 Tagen auf eigenes Verlangen entlassen wurde, betrug die Sehschärfe $^5/_{50}$. Der ophthalmoskopische Befund war unverändert. Bei 2 Fällen von cerebraler

Lues (Hemianopsie mit Kontrakturen und Atrophie der Papille) und bei einem Falle von Tabes mit Atrophie der Papille, bei dem vorher eine Iritis ausgeheilt wurde, trat keine Besserung ein. (Koleta.)

Referate, Übersetzungen, Auszüge.

1) **Beobachtungen und Bemerkungen über Methylalkohol-Amblyopie,** von Dr. E. Gruening, Konsultierender Augenarzt am Deutschen Hospital.[1]

Die Verwendung des Methyl-Alkohols bei der Bereitung geistiger Genußmittel ist zurzeit in den Vereinigten Staaten so allgemein verbreitet, daß die Bekämpfung des Übels zu den wichtigsten gesundheitlichen Aufgaben des Arztes, des Hygienikers und des Nationalökonomen gehört.

Der Umstand, daß Methyl-Alkohol schon in geringen Gaben schwere Veränderungen im Nervengewebe des Auges verursachen kann, gefährdet nicht nur den Gewohnheitstrinker, sondern auch den ehrsamen Arbeiter, welcher nur manchmal das Bedürfnis hat, sich durch einen kleinen Kümmel in eine behaglichere Stimmung zu versetzen. Da das Methylgift unter gewissen Bedingungen durch Inhalation seiner Dünste und durch kutane Absorption wirkt, so werden hin und wieder Arbeiter befallen, in deren Gewerbe Methylpolituren und Firnisse zur Anwendung kommen. Auch bei Frottierung des Körpers mit Methyl-Alkohol sind schon Vergiftungs-Erscheinungen beobachtet worden.

In meiner Klinik und Privatpraxis wurden im vergangenen Jahre zehn Fälle von Methylalkohol-Amblyopie beobachtet. Zwei derselben zeigten bemerkenswerte Abweichungen von dem anerkannten Krankheitstyp und eignen sich zu besonderer Besprechung.

Der erste Fall betraf einen jungen Mann, der nach Genuß eines großen Quantums eines von einem Hausierer erstandenen Weines völlig erblindete. Er wurde 14 Tage im Bellevue-Hospital behandelt und dann meiner Klinik im New Yorker Eye and Ear Infirmary überwiesen.

Die Untersuchung ergab das Bild der beiderseitigen Opticus-Atrophie. Die Pupillen waren maximal erweitert und reaktionslos, die Sehnervenscheiben weiß, ohne jede Kapillar-Injektion, und die Retinal-Arterien und Venen enger als normal. Sehschärfe = 0.

Der Patient wurde 2 Monate mit Jodkalium, Strychnin, Pilokarpin und Bier'scher Stauungs-Hyperämie (Halsbinde) behandelt. Die Sehkraft besserte sich, rechts $^1/_{20}$, links $^1/_{200}$. In beiden Papillen hatten sich unter meinen Augen, ohne Druck-Erscheinungen, Exkavationen ausgebildet, die den glaukomatösen auf ein Haar glichen. Im rechten Opticus war auf dem Boden der exkavierten Scheibe eine Blutung aufgetreten, von der noch Pigmentreste sichtbar sind.

In einem in der Versammlung der Ophthalmologischen Gesellschaft (Heidelberg, 1907) gehaltenen Vortrag behauptete Elschnig auf Grund anatomisch-pathologischer Untersuchungen, daß atrophische, den glaukomatösen gleichende Exkavationen der Papillen überhaupt nicht vorkämen. In der darauffolgenden Diskussion bezweifelte Schmidt-Rimpler die Richtigkeit dieser Ansicht. Der hier mitgeteilte Fall stellt uns auf den Standpunkt Schmidt-Rimpler's. Ohne Drucksteigerung, ohne jedes Zeichen von

[1] Aus der Festschrift des deutschen Hosp. zu New York, 1909.

Glaukom, kam in diesem unzweifelhaften Fall von Opticus-Atrophie eine Aushöhlung der Papille zustande mit Knickung der temporalen und nasalen Gefäße. Das Niveau des Papillengrundes lag 6 D. tiefer als das des Randes.

Zweiter Fall. — Der 44jährige kräftige Arbeiter H. K. hatte am 1. Dezember 1908 in einer Schenke mehrere Schnäpse getrunken, die ihm so mundeten, daß er sich eine Flasche füllen ließ. Zu Hause leerte er dieselbe abends zur Hälfte, und als er morgens erwachte, war er blind. 8 Tage später kam er in meine Klinik, wo der folgende Befund aufgenommen wurde:

Beide Pupillen erweitert und unbeweglich. Medien klar. Die Optici weiß mit verschleiertem Rande und bindegewebigen Einscheidungen der Arterien und Venen. Keine Lichtempfindung.

Die Frau des Patienten lieferte mir drei Proben verschiedener Getränke, die ihr Mann seit längerer Zeit genossen hatte. Die chemische Untersuchung wurde von Dr. Bookman im pathologischen Laboratorium des Mt. Sinai-Hospital vorgenommen und ergab für die erste Probe 24% Methylalkohol, für die zweite 32%, für die dritte 43%.

Unter der eingeleiteten Behandlung (Jodkalium und Schwitzkur) besserte sich der Zustand wesentlich; die Pupillen wurden kleiner und reagierten wieder. Am 26. Dezember betrug die Sehschärfe rechts und links $^1/_{20}$. Ich hatte Gelegenheit, den Patienten im Juni 1909 wieder zu untersuchen, wobei sich zeigte, daß die Sehschärfe rechts auf $^1/_{200}$, links auf $^1/_{40}$ gesunken war. Die Sehnervenscheiben waren nur undeutlich konturiert, und die Adventitia der Gefäße war verdickt. In diesem Falle handelte es sich wahrscheinlich um eine chronische Methylvergiftung mit akuter Exacerbation. Die hier beobachtete Bindegewebe-Wucherung im Opticus und um die Gefäße kommt bei der akuten Methylalkohol-Amblyopie nur selten vor.

In zwei weiteren Fällen handelte es sich um Inhalations-Amblyopien, die völlig geheilt wurden. Die übrigen sechs Fälle boten das bekannte Bild der reinen Opticus-Atrophie dar. Ein Patient erblindete gänzlich, die andren konnten Finger auf einige Fuß Entfernung zählen.

Die Literatur der Methylalkohol-Amblyopie enthält so viel Bedeutsames, daß hier wohl der Ort wäre, in kurzen Zügen auf dieselbe einzugehen.

Noch im Jahre 1898 konnte Georg Baer schreiben: „Vergiftungen von Menschen mit reinem Methyl-Alkohol sind nicht bekannt."[1] Die Tierexperimente, welche man bis zu jener Zeit bezüglich der Toxizität der verschiedenen Alkohole vorgenommen hatte, ergaben für den Methylalkohol die geringste Giftwirkung.[2]

Rabuteau[3] stellte nun den Satz auf, daß die Toxizität der einzelnen Alkohole mit ihrem Gehalt an Kohlenstoff und mit der Höhe ihres Siedepunktes steigt. Es würde demnach der Methyl-Alkohol (CH_2OH), der schon bei 65° siedet, von allen Alkoholen der am wenigsten toxisch wirkende sein. Als es später gelang, durch wiederholte Rektifikation den Methyl-Alkohol ge-

---

[1] Georg Baer, Beitrag zur Kenntnis der akuten Vergiftungen mit verschiedenen Alkoholen. Berlin 1898. (Inaugural-Dissertation.)

[2] Joffroy & Serveaux, „Nouveau Procédé de Mensuration de la Toxicité des Liquides par la Méthode des Injections Intra-veneuses. Applications à la Determination de la Toxicité des Alcools." Archives de Médecine Experimentale et d'Anatomie Pathologique. 1895.

[3] Zitiert von Baer.

ruchfrei und rein darzustellen, fing man in den Vereinigten Staaten bei der Bereitung geistiger Getränke an, den einer hohen Steuer unterworfenen Äthyl-Alkohol teilweise oder ganz durch den steuerfreien billigeren Methylalkohol zu ersetzen. Diese Substituierung schien durch die Resultate der Tier-Experimente berechtigt. In Wirklichkeit kam man bald zu der Einsicht, daß die Prämissen falsch waren, und daß die Tier-Experimente keine unmittelbare Anwendung auf den Menschen gestatteten. Es wurde bei diesen Versuchen wohl die für das Tier tödliche Dosis festgestellt, die Schädigung aber, welche gewisse Organe, namentlich das Auge, vor Eintritt des Todes erleiden, war unerkannt geblieben.

Sehr bald wurden von allen Seiten Erkrankungsfälle, namentlich partielle und totale Erblindungen, und sogar Todesfälle gemeldet, welche man der Einwirkung des Methyl-Alkohols zuschrieb. Weitere Tierversuche behufs Erforschung der Pathologie der Sehstörungen wurden von Ward Holden[1], Friedenwald[2], Birch-Hirschfeld u. a. vorgenommen. Birch-Hirschfeld[3] experimentierte an Hunden und Affen, und konnte sowohl in den Ganglienzellen der Retina, als auch im Opticus (Zerfall der Nervenfasern) ausgesprochene Veränderungen nachweisen. Der Affe zeigte sich für das Methylgift empfänglicher, als der Hund.

Die klinischen Beobachtungen mehrten sich; in ihrer Sammelforschung konnten Buller und Wood im Jahre 1904 eine große Anzahl von Erblindungen und Todesfällen berichten.[4]

Essenzen, Tinkturen, Liqueure, Weine enthalten Methyl-Alkohol. Wer bannt die Methylgeister? Ohnmächtig erweist sich doch selbst das vom Kongreß erlassene drakonische Nahrungsmittelgesetz, kraft dessen die Herstellung, der Verkauf oder die Versendung gefälschter oder trüglich bezeichneter Nahrungs- und Genußmittel mit 500 $ Strafe oder einem Jahre Gefängnis, oder auch, nach Ermessen des Gerichtshofes, mit beiden Strafen belegt werden.[5]

Die von mir beobachteten Fälle wurden der New Yorker Sanitätsbehörde gemeldet. Der Chef derselben nahm den Bericht teilnehmend und freundlich entgegen. Ein Sanitätsbeamter suchte die Patienten in ihren Wohnungen auf und fahndete auf die Giftquellen. Dabei hatte es sein Bewenden.

2) **J. Hirschberg, Geschichte der Augenheilkunde. Die Augenheilkunde in der Neuzeit.** (Graefe-Saemisch Handbuch der ges. Augenh. XIV. Bd., 202.—204. Lief.)

Mit dem Erscheinen dieser Lieferung ist Hirschberg's monumentales Werk, die Geschichte der Augenheilkunde bis zu ihrer Neugestaltung, die

[1] Ward Holden, Die Pathologie der nach Einverleibung von Methylalkohol auftretenden Amblyopie, nebst Bemerkungen über die Pathogenese der Sehnerven-Atrophie. Archiv f. Augenheilkunde, Bd. XL, S. 357.

[2] Harry Friedenwald, Johns Hopkins Hospital Bulletin. 1902.

[3] Weiterer Beitrag zur Pathogenese der Alkohol-Amblyomie. v. Graefe's Archiv f. Ophthalmologie. LIV. Band, 1902.

[4] Journ. of the Amer. Med. Assoc. 1904. Poisoning by Wood-alcohol. Cases of Death and Blindness from Columbian Spirits and other Methylated Preparations. Frank Buller, M. D., Montreal, Casey A. Wood, M. D., Chicago.

[5] Pure Food Law of 1906, Nr. 384. An act for preventing the manufacture, sale, or transportation of adulterated, or misbranded, or poisonous, or deleterious foods, drugs, medicines, and liquors, and for regulating traffic therein, and for other purposes.

mit der Erfindung des Augenspiegels anhebt, zum würdigen Abschluß gekommen.[1] Das vorliegende letzte Heft reicht von Antonio Scarpa bis zum Auftreten Arlt's. Selbst jene Fachgenossen, denen ein eigentlicher historischer Sinn mangelt, werden dieses Heft mit dem größten Interesse und nicht ohne bleibenden Nutzen lesen. Denn es ist schon unsre Augenheilkunde, deren Entfaltung wir studieren können. Schon besitzen die Kliniker das Rüstzeug der modernen Forschung, schon ist die eigne, unbefangene Naturbetrachtung die unerläßliche Vorbedingung zum klinischen Handeln, und die pathologische Anatomie wird gebührend geschätzt. Aber noch kann der Blick nicht in die Tiefe des Augapfels dringen; doch wir fühlen förmlich, wie sich alles vorbereitet, damit Helmholtz' wunderbares Instrument wie ein Göttergeschenk plötzlich, aber nicht ungeahnt erscheine.

Diese Epoche, der Abschluß einer schon in vorhistorischen Zeiten aufkeimenden Entwicklung unsrer Kunst, bis zu jener Grenze, über die sie ohne die Ophthalmoskopie nicht mehr gelangen konnte, hat Hirschberg meisterhaft geschildert. Was seine Arbeit besonders auszeichnet, ist nicht allein die unbedingt treue Darstellung der literarischen Tätigkeit unsrer Autoren, durch die der Leser in ihr klinisches Denken geleitet wird, sondern die kritischen Exkurse, die an den geeigneten Stellen eingeflochten sind, um jene Gegenstände, die von größerer Bedeutung sind, im Lichte moderner, unbefangener Betrachtung dem Leser darzustellen. So gewinnt dieser nicht allein historische Kenntnisse, sondern er lernt auch das Gegenwärtige, indem der Autor Altes und Neues in Eins verbindet, besser kennen. Als Paradigma eines solchen kritischen Exkurses möge die gleich im Beginne des Heftes vorgetragene Geschichte des Staphyloma posticum Scarpae angeführt werden. Scarpa beschreibt mit großer Treue die charakteristischen Befunde der Lederhaut-Ausbuchtung am hinteren Augenpole, es entgeht ihm auch nicht die hochgradige Atrophie der hinteren Formhäute, aber er hat noch keine Kenntnis von der Beziehung dieses Befundes zur Myopie, von der Tatsache, daß das kurzsichtige Auge in der Regel auch ein längeres ist. Und nun reiht Hirschberg alle Daten aus der Geschichte auf, die gleichsam diese Tatsache vorausahnen, von Aristoteles, durch Kepler, Plempius, Morgagni und Scarpa bis zu Arlt, dem unwiderleglich das Verdienst gebührt, den anatomischen Nachweis geliefert zu haben, daß die Myopie im allgemeinen auf einer Verlängerung des Augapfels beruht[2]; er zeigt, daß die ophthalmoskopischen Zeichen der Staphylombildung schon frühzeitig nach der Erfindung des Augenspiegels nicht mehr unbekannt waren.

Der sechste Abschnitt des Bandes führt uns in die großartigen Fortschritte der physikalischen Optik ein, die vor allem durch den unsterblichen Isaak Newton angebahnt wurden. Hirschberg gibt in musterhafter Kürze eine klare Analyse der optischen Schriften Newton's, der als erster in der Weltliteratur die wissenschaftliche Farbenlehre begründet hat. Wie tief die Naturauffassung, die durch Newton's Forschungen ausgelöst wurde, in die Geister eindrang, wie sehr sie die Umgestaltung des

[1] Noch nicht ganz! H.

[2] Als ein interessantes Faktum, das Ref. hiermit der Vergessenheit entreißen will, sei angeführt, daß die ersten Augen, an denen Arlt den Befund der Achsenverlängerung des kurzsichtigen Auges erhob, die der Frau seines Lehrers, Prof. Fischer in Prag waren, welche ihm von dieser testamentarisch vermacht waren. Dieses Faktum hat Ref. von seinem Lehrer, O. Becker, gehört, der bei Arlt noch die Hälfte eines dieser Bulbi sehen konnte, dessen Achsenlänge 35 mm betrug.

dogmatisch-metaphysischen Weltbildes in den neuzeitlichen, alles umfassenden Monismus beförderte, können wir daraus ersehen, daß kein geringerer als Voltaire sich mit der Popularisierung Newton's beschäftigte, und daß unter den Auspizien Friedrich's des Großen eine allgemein verständliche und noch heute genießbare Bearbeitung in Dialogen der Newton'schen Optik erschien.[1] Neben Newton, nicht viel niedriger, steht der große Christian Huygens, dessen Traktat über das Licht von Hirschberg in ebenso lehrreicher als leicht verständlicher Form vorgeführt wird, wobei die Gedankenarbeit Huygens bis zu ihrer Ergänzung in neuester Zeit durch die elektromagnetische Lichttheorie von Maxwell und H. Hertz fortwirkend sich darstellt. Der Einfluß der durch die Arbeit dieser Forscher erweiterten Kenntnisse zeigt sich bald in den Schriften über physiologische Optik, die allerdings nur von Physikern, nicht von Augenärzten herrühren, wie in besonders klarer Weise in einem noch heute lesenswerten Werke von Hamberger (Optica oculorum vitia) 1696, das nebenbei die erste brauchbare Bearbeitung der Hygiene des Auges enthält. Hirschberg läßt die Gelegenheit nicht vorübergehen, um in einem Exkurs über die Augenhygiene bei den Alten zu unterrichten.

An der Schwelle des 18. Jahrhunderts steht auch der Philosoph John Locke, der als einer der ersten ganz unabhängig vom religiösen Dogmatismus zu philosophieren wagte, und mit ganzer Schärfe aussprach, daß alle unsre Kenntnisse von der Außenwelt nur durch die Vermittlung unsrer Sinnesorgane im Intellekt vorhanden seien. Daß dieser Bahnbrecher des idealistischen Empirismus mit besonderer Vorliebe über das Sehenlernen Blind geborener spekuliert, ist einleuchtend. Davon ausgehend, behandelt Hirschberg die ganze Literatur dieser Frage, bis auf unsre Tage, und weist darauf hin, daß Blindgeborene, die nach erfolgreicher Operation als Objekte zur Erforschung des Prozesses des Sehenlernens dienen, nicht als Blinde in der Locke'schen Auffassung gelten können, da sie alle seit jeher ein Quantum Lichtempfindung besessen hatten, die Lichtquelle in der Regel richtig projizieren könnten, ja die Schatten größerer vor ihren Augen bewegter Gegenstände, sogar hellbeleuchtete Farbenflächen ausnahmen. Sie bringen darum in die postoperativen Sehversuche ein sehr gewichtiges Guthaben früherer, sicherlich angeborener Kenntnisse mit. Außerdem ist das Sehvermögen solcher Operierter ein so dumpfes (Amblyopia ex anopsia), daß aus den Versuchen viel Neues nicht hervorgehen kann.

Es folgt nun der Engländer W. Porterfield, dessen Physiologie des Gesichtssinnes (A treatise on the Eye), ein bahnbrechendes Werk, das erste in der Weltliteratur, von Hirschberg ausführlich analysiert wird. Als Anatom und Physiolog ist Albrecht v. Haller in die erste Reihe zu setzen, der mit der Fackel, die er in seinen Elementa physiologica anzündet, bis weit ins 19. Jahrhundert hineinleuchtet. Auf ihn folgt als würdiger Fortsetzer der große Thomas Young, einer der vielseitigsten und größten Geister aller Zeiten. Der Abriß des Lebens und der Lebensarbeit Young's gehört mit zum besten, was Hirschberg geschrieben. Für den strebenden jüngeren Augenarzt kann es nichts Lehrreicheres geben, als Hirschberg's Analyse der Arbeiten Young's. Sie dient dem Anfänger als Vorstudium, wie dem Vorgerückten als Zusammenfassung.

[1] Oeuvres de Comte Algarotti Vol. I, Berlin bei G. J. Decker, Imprimeur du Roi 1772.

Nach Vorführung der Anatomen Winslow, Albinus, A. v. Haller, Zinn, Soemmering, des path. Anatomen Morgagni gelangen wir zur wichtigsten äußeren Umgestaltung der Augenheilkunde, die mit Beginn des 19. Jahrhunderts endlich in die Reihe der auf der Universität offiziell gelehrten Fächer eintritt, und damit endgültig den Händen der Dilettanten und roher, ambulanter Empiriker entrissen ist. Der Ruhm der Ausführung gebührt der großen Kaiserin Maria Theresia und ihrem erleuchteten Sohne, dem deutschen Kaiser Josef II., die Inspiration dem trefflichen van Swieten, einstens Schüler Boerhave's, des ersten, der Augenheilkunde als klinisches Kolleg vorgetragen. Van Swieten, der als Katholik in Holland keine Lehrkanzel erlangen konnte, nahm den Ruf nach Österreich an, wo er als kaiserlicher Leibarzt und Organisator des klinischen Unterrichtes in Österreich und Ungarn wirkte. In sehr fesselnder Weise erzählt Hirschberg, den historischen Tatsachen getreu, den Werdegang der Wiener Ophthalmologenschule. Josef Barth als Vorläufer, Josef Beer als eigentlicher Begründer der Wiener Schule ziehen vor unsren Augen vorüber. Wir lesen mit lebhaftem Interesse von den Schwierigkeiten, die ein so tüchtiger, sogar künstlerisch hochbegabter Kopf, wie Josef Beer, überwinden mußte, bis er den ihm gebührenden Wirkungskreis sich erobert hatte. Zahlreiche Schüler, von denen viele später zu den ersten Namen in unsrem Fach zählten, verpflanzten seinen Ruhm und seine Lehren ins außerösterreichische Deutschland, selbst nach England und Amerika. Da Beer sozusagen hart an der Schwelle der modernen Augenheilkunde steht, dürfte es genügen, wenn ich kurz hervorhebe, daß Hirschberg den Anlaß benutzt, um in einer lehrreichen kritischen Darlegung die Geschichte der intrakapsulären Star-Extraktion bis zu der merkwürdigen Methode des angloindischen Zivil-Wundarztes Smith, also bis auf unsre Tage vorzutragen.

Neben Beer ist noch der Franke Jos. Ad. Schmidt (geb. bei Würzburg) zu erwähnen, der speziell von Regierungswegen für die Augenheilkunde ausgebildet, am Josefinum (der Wiener militärärztlichen Schule) dieses Fach lehrte. Sein Nachfolger auf diesem Lehrstuhl war der Schwiegersohn und Assistent des großen Jos. Beer, Friedrich Jaeger, ein Württemberger; bedeutend als Operateur und Lehrer, aus dessen Abhandlung über die ägyptische Augen-Entzündung Ref. den Mut geschöpft, beim hartnäckigen Pannus crassus die von Jaeger empfohlenen und nach seiner Versicherung überaus wirksamen Einimpfungen blennorrhoischen Sekrets gleichfalls anzuwenden.

Als Nachfolger Beer's an der Wiener Hochschule figuriert nun von 1821 bis 1855 Anton Rosas, dessen literarische Wirksamkeit als solche nur wenig dazu beigetragen hätte, sein Andenken zu einem bleibenden zu gestalten. Nicht zum Vorteile seiner Reputation wird aber sein Name in der Literatur bis in die spätesten Zeiten fortleben, und zwar als Plagiator Schopenhauer's, dessen Entlarvung dieser unsterbliche Schriftsteller in der ihm eigenen schonungslosen Weise selbst besorgte. Rosas hatte nämlich in seinem Handbuch der Augenheilkunde (1830) ganze Seiten aus Schopenhauer's Abhandlung über das Sehen und die Farben wörtlich abgeschrieben, ohne dabei der Quelle zu erwähnen, — ja, seine Mala fides zeigt sich deutlich, indem er im Literaturverzeichnis gerade Schopenhauer nicht anführt.[1]

Wir wollen von Rosas Abschied nehmen in dem erhebenden Bewußtsein, daß sein Nachfolger auf dem Lehrstuhle einer der verdienstreichsten Augen-

[1] A. Schopenhauer's Werke, 2. Aufl., 4. Bd., S. 14—16.

ärzte und einer der besten Lehrer war, die je in unsrem Fache zu wirken Gelegenheit hatten — Ferdinand Arlt. Die Geschichte der übrigen Lehrkanzeln auf den Universitäten Österreichs und Ungarns an der Hand des Verf.'s zu schildern, verbietet dem Ref. der ihm knapp zugemessene Raum, nur eine kurze, allerdings staatsrechtliche Bemerkung möge ihm als ungarischem Staatsbürger gestattet sein. Ungarn gehört nämlich nicht, wie Verf. wiederholt meint, zu den „österreichischen Kronländern", es war zu allen Zeiten ein unabhängiges Reich, dessen Herrscher bei der Thronbesteigung bis auf unsre Tage den feierlichen Eid leisten mußte, seine staatsrechtliche Selbständigkeit zu respektieren.[1] Für die Geschichte der modernen Augenheilkunde hat diese sowohl staatsrechtlich als faktisch unanfechtbare politische Tatsache deshalb vielleicht einige Bedeutung, weil Ungarn, wenn es wirklich österreichisches Kronland wäre, wohl nicht seine prachtvollen Universitäts-Augenkliniken besäße, da selbst die Kliniken Wiens noch gegenwärtig in den dumpfen Räumen des Allgemeinen Krankenhauses schmachten.

Hirschberg's Geschichte der Augenheilkunde in der Neuzeit ist eines der interessantesten und wichtigsten Bücher, die je in unsrem Fache geschrieben wurden. Mit großer Gelehrsamkeit verbindet es Kritik und Geschmack. Ref. hat es in einem Zuge durchstudiert und glaubt den Lesern dieses Centralblattes einen Dienst zu erweisen, wenn er ihnen nachdrücklich die Lektüre dieses Buches empfiehlt. W. Goldzieher.

Journal-Übersicht.

I. A. v. Graefe's Archiv f. Ophthalmologie. LXXIX. 2.

1) **Untersuchungen über Glaukom und Blutdruck,** von Dr. R. Kümmell, Assistent der Universitäts-Augenklinik zu Erlangen.

Verf. bediente sich der von Korotkow 1905 angegebenen Methode, den systolischen und diastolischen Blutdruck auskultatorisch zu bestimmen. Außer der Messung des Blutdrucks wurde auf Herz- und Gefäßschädigung, Nephritis, Emphysem der Lunge u. a. geachtet.

Unter 30 Fällen von Glaukom fand sich beim Vergleiche mit gleichaltrigen, nicht glaukomatösen Personen eine wesentliche Steigerung des Blutdrucks. Die Unterschiede sind beim systolischen Blutdruck am größten. Meistens bestehen zugleich Erkrankungen des Gefäßsystems und der Nieren, so daß das Glaukom nur Teil-Erscheinung eines allgemeinen Leidens ist.

Das Glaukom wird durch aktive Hyperämie eingeleitet, wobei die vermehrte Transsudation häufig durch venöse Stauung gesteigert wird. Der Verschluß des Kammerwinkels, welcher den Augendruck erhöht, erfolgt erst sekundär.

---

2) **Experimentell-histologische Untersuchungen über Netzhaut-Ablösung und die Wirkung operativer Therapie,** von Prof. Dr. A. Birch-Hirschfeld in Leipzig.

Die Netzhaut-Ablösung wurde, wie bei früheren Versuchen, durch Punktion und Aspiration von Glaskörper hervorgerufen. Zeigte sich nach 8 Tagen keine Tendenz zur Rückbildung der Ablösung, so wurde mit den therapeutischen Eingriffen begonnen. Bei 13 Augen machte Verf. 3 mal die einfache

[1] Die einzige Ausnahme ist Kaiser Josef II., der sich überhaupt nicht krönen ließ.

Punktion, 5 mal Kauterisation und Punktion, 2 mal Elektrolyse, 1 mal Drainierung des subretinalen Raumes durch einen Catgutfaden und 2 mal die Durchschneidung nach Deutschmann. Den therapeutischen Versuchen folgten sorgsame anatomische Untersuchungen.

In den meisten Fällen hatten die operativen Eingriffe keinen Erfolg, nur in wenigen Fällen wurde eine dauernde Wiederanlegung der Netzhaut erzielt. In allen diesen Augen war es selbst bei längerem Bestehen der Abhebung nicht zur Bildung präretinaler Stränge gekommen. Die Leber'sche Anschauung über die Bedeutung der präretinalen Strangbildungen wurde also bestätigt. Häufig war die Netzhaut durch Glia-Wucherungen in den äußeren Netzhautschichten und durch gliöse Verwachsung der Netzhautfalten so beträchtlich verkürzt, daß die Flächenspannung zu Einrissen führte.

Durch die Kauterisation der Lederhaut wird eine Verwachsung der Netzhaut mit ihrer Unterlage erreicht, aber die Retina ist zerstört, und trotz fester Verwachsung bleibt eine Wieder-Abhebung nicht aus, wenn schon Verkürzung der Netzhaut eingeleitet ist und präretinale Strangbildung besteht. Erfolg kann also nur in ganz frischen Fällen erzielt werden. Bei Menschen werden sehr häufig Glaskörper und Netzhaut krankhaft verändert sein, so daß Heilung unmöglich ist.

Die Elektrolyse ruft chorioiditische Veränderungen mit Vakuolen hervor. Dabei entsteht ein eiweißreiches, subretinales Exsudat, nach dessen Entleerung die flächenhafte Verklebung der Netzhaut möglich ist. Unterbleibt die Entleerung, so ist die Wiederanlegung der Netzhaut ausgeschlossen. Der Glaskörper wird durch Elektrolyse nicht besonders geschädigt, aber die Elektrolyse ist der Kauterisation nicht überlegen.

Das Einlegen eines Catgutfadens in den subretinalen Raum kann eine breite, feste Verwachsung der Netzhaut mit der Unterlage bewirken, ohne daß Netzhaut und Aderhaut erheblich geschädigt werden, wie durch die Kauterisation und Elektrolyse. Im gegebenen Falle mußte ein dauernder Erfolg ausbleiben, weil die Netzhaut durch Faltenbildung verkürzt war und sich trotz mehrerer Einrisse nicht überall glatt anlegen konnte. Aus den Durchtrittsstellen des Fadens durch die Lederhaut hatten sich kleine cystenartige Hohlräume gebildet.

Die Durchschneidung nach Deutschmann hatte einmal guten, das andre Mal keinen Erfolg, vermutlich weil Faltenverklebung und präretinale Stränge der Wiederanlegung im Wege standen. Der Eingriff an sich scheint nicht gefährlich zu sein.

Die abgelöste Netzhaut muß sich, wenn sie nicht durch subretinale Flüssigkeit vorgebuchtet wird, in Falten legen, und das ist die Regel. Sehr früh erfolgt Zerfall der Stäbchen-Außenglieder, dazu kommt bald Entartung der äußeren Körnerschicht und Neubildung gliöser Zellen und Fasern in den degenerierten äußeren Schichten. Bedingt die Glia-Wucherung eine Verkürzung der äußeren Schichten, so wird sich die innere Netzhaut-Oberfläche in Falten legen. Die Verwachsung der Falten kann zur Entstehung von cystenartigen Hohlräumen führen.

Man darf diese Verhältnisse bei der Beurteilung therapeutischer Eingriffe nicht außer acht lassen und muß außerdem berücksichtigen, daß die Strangbildung im Glaskörper in der Regel früher nachzuweisen ist, als die Gliawucherung im Bereiche der zerstörten äußeren Netzhautschichten. Die Strangbildung ist als primärer, für die Entstehung der Ablösung wesentlicher Vorgang anzusehen.

Eine wirksame Therapie müßte die subretinale Flüssigkeit entleeren, die präretinalen Stränge entspannen, die Verklebung der Netzhautfalten lösen und eine Verwachsung mit der Unterlage bewirken.

Daß das Deutschmann'sche Verfahren unter Umständen eine ausgiebige Entspannung der abgehobenen Netzhaut herbeiführen kann, ist sicher. Die Akten über die Behandlungsmethode sind noch nicht geschlossen. Daß nicht in allen Fällen Erfolg eintritt, gibt Deutschmann zu.

Den anatomischen Verhältnissen würde am besten Rechnung getragen, wenn man durch Injektion in den Glaskörperraum einen Druck auf die Netzhaut ausüben könnte, der sie gegen die Sklera drängt.

---

3) **Eine seltene retrobulbäre Cyste (ausgehend von versprengter Nasenschleimhaut)**, von Dr. Kurt Heilbrun, Assistent an der Univ.-Augenklinik zu Halle a. S.

44jähriger Mann, nach eigner Angabe und nach mancherlei Anzeichen wahrscheinlich vor 8 bis 10 Jahren luetisch infiziert, bemerkte vor $^1/_2$ Jahr Exophthalmus, der aber spontan zurückging und dann wiederkehrte. Als er wegen eines Ulcus serpens die Klinik aufsuchte, war das linke Auge stark nach unten und unten-außen vorgetrieben und wenig beweglich, nach oben so gut wie unbeweglich. Diagnose zweifelhaft: Gumma des Orbitaldachs? Maligner Tumor? Nase normal, also wahrscheinlich keine Mukocele. Große Dosen Jodnatrium, von dem bis 9,0 pro die, im ganzen 415 g gegeben wurden, brachten anfangs Besserung. Später folgte wieder Verschlechterung. Nachdem durch einen Einschnitt am Orbitalrande festgestellt war, daß eine Cyste vorlag, welche sich auf diesem Wege nicht entfernen ließ, wurde nach Krönlein operiert und eine große, fest am Orbitaldache haftende Cyste entfernt. Der Inhalt der Cyste enthielt Mucin und Kochsalz, kein Eiweiß. Die Wandung war dick und bestand aus derbem, nach innen etwas lockerem Bindegewebe. Meistens fehlte das Epithel. Wo es an einzelnen Stellen vorhanden war, trat es in Gestalt eines mehrschichtigen Zylinder-Epithels auf, wie es dem oberen Teile des Respirationstraktus eigen ist. Wahrscheinlich war die Cyste von kongenital versprengter Nasenschleimhaut ausgegangen.

---

4) **Über bisher mit dem Schiötz'schen Tonometer erzielte Resultate (nach eigenen und fremden Untersuchungen)**, von Dr. Kurt Heilbrun, Assistenzarzt der Univ.-Augenklinik zu Halle a. S.

Zahlreiche Einzelheiten wolle man im Original lesen.

Die absolute Druckhöhe hat an sich keinen Wert, da die Tension normaler Augen etwa zwischen 12 und 27 mm Hg schwankt, und auch an verschiedenen Tagen erhebliche Druckschwankungen auftreten. Dagegen ist der Druck beider Augen, solange sie gesund sind, im allgemeinen gleich, so daß der Vergleich von Bedeutung ist. Ein Druck über 27 mm dürfte als pathologisch anzusehen sein.

Durch subkonjunktivale Kochsalz-Injektionen wurde in einem Auge mit herabgesetzter Sperrung der Druck zeitweise erhöht und umgekehrt in einem Auge mit erhöhter Spannung herabgesetzt. Die Injektionen sind also nicht ganz unwirksam.

Wichtig ist, daß die Tension bei Netzhaut-Ablösung lange Zeit erhöht und selbst bei größeren intraokularen Tumoren deutlich herabgesetzt sein kann. Ein Symptom, welches lange Zeit für die Differentialdiagnose entscheidend war, verliert also einen Teil seiner Geltung.

In zweifelhaften Fällen von Glaukom sind längere Zeit hindurch regelmäßig ausgeführte Messungen geboten. Sie geben unter Umständen allein Aufschluß über eine sonst nicht erkennbare Spannungs-Zunahme und können als Indikation zur frühzeitigen Iridektomie für den Kranken sehr segensreich werden.

Verf. ist mit andren Beobachtern der Ansicht, daß es ein Glaukom ohne Drucksteigerung nicht gibt. Ebenso wichtig wie für die Diagnose ist die Tonometrie für die Behandlung des Glaukoms. Nur mit ihrer Hilfe können wir erkennen, ob eine medikamentöse Therapie den Druck normalisiert, oder ob operative Eingriffe erforderlich sind.

Kokaïn, auch in Verbindung mit Mioticis, ist beim Glaukom gefährlich; dagegen hat Verf. nach Holokaïn nie Drucksteigerung gesehen. Holokaïn ist daher zu empfehlen.

---

5) **Ein Fall von Angiom der Chorioïdea,** von Dr. Rudolf Bergmeister in Wien. (Aus dem Laboratorium der Fuchs'schen Klinik.)

Zufälliger Befund in dem seit 3 Jahren nach Drucksteigerung erblindeten Auge einer 26jährigen Patientin. Das Angiom war nahe der Papille über 1,5 mm dick und wurde nach vorn hin flacher. Es erstreckte sich von der Papille bis vor den Äquator und stellte eine Kombination von Angioma simplex und Teleangiektasie dar: Neubildung von Kapillaren und Erweiterung präformierter Gefäße. Septen zwischen den Bluträumen fehlten.

Besonders bemerkenswert waren die Veränderungen an den hinteren kurzen Ciliararterien. Im extraskleralen Teile dieser Gefäße bestanden, besonders an den Teilungs-Stellen, knotenförmige, in das Lumen vorspringende, niemals ringförmige, Wucherungen der Endothelzellen und daneben Neubildung elastischer Fasern. Wahrscheinlich ist dieser Befund als Endarteriitis compensatoria (Thoma) aufzufassen. Tritt ein Stromhindernis auf, so erfolgt Verlangsamung des Blutstroms. Durch Verengerung des Lumens wird eine mittlere Stromgeschwindigkeit wieder hergestellt, und das geschieht zunächst durch Vermehrung des Gefäßwand-Tonus. Reicht das nicht aus, so folgt Wucherung der Intima.

Anfangs mag die Erweiterung der Kapillaren der Chorioidea eine Beschleunigung der Blutbewegung bewirkt haben, später wurden jedenfalls die Bedingungen für ein Zirkulationshindernis dadurch gegeben, daß die Abflußwege des Angioms, die Vortex-Venen, durch erhebliche Wandverdickungen verengt waren.

---

6) **Bemerkungen zur Statistik der sympathischen Ophthalmie,** von Dr. A. Dutoit, Augenarzt in Lausanne.

Es gibt für die Aufstellung einer Statistik zwei Möglichkeiten: 1. wir zählen jeden Fall von sympathischer Ophthalmie doppelt, weil eine sympathische Ophthalmie ohne sympathisierende nicht vorkommt, oder 2. wir rechnen die sympathisierende Ophthalmie und die sympathische Ophthalmie gesondert, dürfen dabei aber nicht übersehen, daß es sympathisierende Entzündung ohne sympathisierte geben kann.

Die Frequenz der sympathischen Ophthalmie soll nicht mehr mit der Zahl der Verletzungen, noch ausschließlich mit der Zahl der Uveïtiden, sondern auch mit dem Lebensalter des Erkrankten in Beziehung gebracht werden. Verletzungen, Uveïtiden, sympathische Ophthalmie sind in der 3. Lebensdekade am häufigsten.

Besondere Aufmerksamkeit verdient die Frequenz im Jugendalter sowie beim weiblichen Geschlecht, und die Beobachtung des Intervalls in den verschiedenen Lebensaltern.

7) **Ein Kolobom der Aderhaut und Netzhaut mit Aplasie des Sehnerven,** von Dr. W. Meisner, Assistent an der Universitäts-Augenklinik in Königsberg.

3 Wochen altes, gut entwickeltes Kind mit doppelseitiger Lippen- und Gaumenspalte. Die Augäpfel waren wenig verkleinert, blind, die Hornhäute glatt, in den tieferen Schichten getrübt und stark vaskularisiert. Anatomischer Befund eines Augapfels: In dem fast normal großen Auge waren alle Teile und Hüllen der sekundären Augenblase ausgebildet. Der Fötalspalt war geschlossen. Der Sehnerv fehlte vollkommen, die Aderhaut war im ganzen Bulbus schwach entwickelt und in der Gegend des Fötalspaltes samt Retina und Pigmentepithel so rudimentär ausgebildet, daß, wenn auch die Membranen nicht ganz unterbrochen waren, doch die Bezeichnung Kolobom am Platze ist. In der ganzen Netzhaut fehlten funktionsfähige Ganglienzellen, Nervenfasern und Gefäße. Ferner bestand ein kleines Kolobom von Retina und Pigmentepithel an atypischer Stelle (temporal) im Ciliarkörper.

8) **Beitrag zur Frage der Salvarsanwirkung auf luetische Augenleiden,** von Dr. E. Seidel, Assist. der Univ.-Augenklinik zu Heidelberg.

Unter 9 Fällen florider Keratitis parenchymatosa trat 7 mal ein ausgesprochener Erfolg ein, während 2 mal keine Einwirkung bemerkbar war. In einem dieser Fälle erkrankte das zweite Auge trotz Salvarsan, doch war der Verlauf beiderseits auffallend milde. In 4 Fällen einseitiger Keratitis parenchymatosa bliob das zweite Auge verschont. 3 Fälle gänzlich abgelaufener Kerat. parench. veränderten sich nicht. Man darf hier ebensowenig einen Erfolg erwarten, wie bei andren krankhaften Veränderungen, welche nicht als spezifische Erkrankungen selbst, sondern als ihre Folgezustände anzusehen und irreparabel sind. Hierher gehören auch 2 Fälle von Augenmuskellähmung, bei denen keine Heilung erfolgte.

In 4 Fällen von luetischer Iritis, bei denen akut entzündliche Erscheinungen vorlagen, war der Erfolg prompt und zum Teil überraschend. In einem andren Falle, wo bereits zirkuläre Synechien und Sekundärglaukom ohne Entzündung bestand, versagte Salvarsan. Endlich wurde noch ein Patient erfolglos behandelt, welcher an nicht spezifischer Iritis litt und schon mehrere Iritis-Anfälle überstanden hatte, als er sich luetisch infizierte. Der Erfolg blieb aus, obgleich der positive Wassermann negativ wurde.

9) **Die anatomische Grundlage der von mir beschriebenen „sehr seltenen Erkrankung der Netzhaut",** von Prof. Eugen v. Hippel in Halle a. S.

Verf. berichtete im Jahre 1904 über eine Netzhaut-Erkrankung, deren sichere Deutung nicht möglich war. (v. Graefe's Archiv f. O. LIX, 1, Centralblatt f. Augenheilk. 1904, S. 373.) Das Eigenartige des Augenspiegelbildes besteht der Hauptsache nach in dem Auftreten rötlicher, kugeliger Gebilde und in der enormen Erweiterung, Schlängelung und Gleichfarbigkeit einer oder mehrerer Arterien und der zugehörigen Venen. Das Auge des Patienten I kam kürzlich zur Enukleation und konnte anatomisch untersucht werden. Die Krankheit ist inzwischen etwa 20 mal beobachtet worden, und

anatomische Untersuchungen liegen über 5 Augen vor, zu denen nun der Fall des Verf.'s als sechster hinzukommt. Das Leiden besteht in einer Angiomatose der Netzhaut mit sekundärer Erkrankung der Netzhaut-Gefäße, Zugrundegehen der nervösen Elemente der Retina und Wucherung der Glia. Dazu kommen ausgedehnte subretinale Blutungen, deren Organisation zur Bildung von Bindegewebs-Schwarten mit Knochen-Einlagerungen führen kann.

Vermutlich beruht die Krankheit auf angeborener Anlage. Der Verlauf ist sehr schleppend, die Prognose schlecht. Tritt Sekundärglaukom ein, so können die subjektiven Beschwerden die Enukleation erforderlich machen.

---

10) **Nochmals zur Frage der Netzhaut-Anomalien in sonst normalen, fötalen menschlichen Augen,** von Dr. R. Seefelder in Leipzig.

Polemik gegen Wehrli. Verf. betont, daß er die in der Retina fötaler Augen gefundenen Duplikaturen, Rosetten und Zellknötchen nicht bestimmt als Ur-Gliome bezeichnet, sondern nur die Vermutung ausgesprochen habe, daß es sich um Ur-Formen der Gliome handle. Ferner habe er die von Wehrli aufgestellte Hypothese bekämpft, daß die nicht selten intra partum auftretenden Netzhaut-Blutungen den Anstoß zu Gewebs- und Zellwucherungen in der Retina gäben. Scheer.

II. The Ophthalmic Record. 1911. Januar.

1) **Rundzellen-Sarkom der Orbita,** von Walter Baer-Weidler.

Exenteration der Orbita wegen eines vom Bindegewebe der Muskeln und Nerven in der Orbita ausgehenden Rundzellen-Sarkoms bei einem 69jährigen Neger. Kein Rezidiv innerhalb 3 Jahren.

---

2) **Cryptophthalmia,** von W. Eberhardt.

---

3) **Parinaud's Conjunctivitis,** von George Keiper.

Der eigene Fall betraf einen 18jährigen Mann. Typische, an gonnorrhoische Ophthalmie erinnernde, aber mit nur wenig Absonderung einhergehende einseitige Erkrankung. Kornea und Iris frei. Doch zeigte sich am Ende der zweiten Woche in der unteren Zone der Hornhaut eine Infiltration der Substantia propria, die sich nicht mit Fluorescin färbte und später keine nennenswerte Trübung hinterließ.

März.

1) **Retrobulbäre Neuritis durch Blutvergiftung vom Darm aus,** von F. Phinizy Calhoun.

Patient, ein 12jähr. Schulknabe, mit Spuren von Eiweiß, wurde auf Buttermilch-Diät gesetzt und besserte sich darnach.

---

2) **Urotropin in der Vorderkammer,** von Harry S. Gradle.

Urotropin kann in der Vorderkammer nachgewiesen werden, aber nur in solcher Verdünnung, daß es das Wachstum von virulenten Organismen im Reagenzglas nicht zu hindern vermag. Es erscheint in etwa 3 Stunden nach der Einführung per os und erreicht das Maximum in 7 Stunden. Durch den Gebrauch von Mydriaticis wird die Exkretion in die Vorderkammer erheblich vermehrt. Auch mit den Tränen wird es ausgeschieden. Es bleibt

weiteren Versuchen vorbehalten, ob diese Tatsachen therapeutischen Gewinn versprechen.

3) **Zwei Fälle von Versagen der Röntgen-Strahlen,** von Robert L. Randolph.

Zwei irreleitende Röntgenbilder bei Eisensplittern im Auge. Das eine Mal saß er — seit 19 Jahren! — ganz hinten, zu drei Vierteln außerhalb des Bulbus in die Orbita ragend, in eine dicke Kapsel eingebettet. Im zweiten hatte die Verletzung unmittelbar vorher stattgefunden. Der Splitter fand sich sehr weit hinten im Glaskörper, von Exsudat umgeben. Hier waren drei Platten vergeblich belichtet worden.

4) **Behandlung von Lederhaut-Entzündung und Flügelfell,** von E. R. Carpenter.

Verf. sah von der Injektion der reinen Jodtinktur in alten und frischen Fällen überraschende Besserungen innerhalb einer Woche bis zu 10 Tagen.

5) **Hornhautgeschwür durch Bacillus pyocyaneus,** von Hanford McKee.

6) **Angeborene Pigmentierung der Hornhaut,** von Hedley V. Tweedie.

Beiderseits hauptsächlich zentral angehäufte, nach der Peripherie verlaufende sehr kleine, gelblich-braune Pigmentstippchen, anscheinend dicht unter der Bowman'schen Membran gelegen.

7) **Gürtel-Rose des Auges,** von W. T. Wallace.

Herpes des N. supraorbitalis und supratrochlearis, kombiniert mit Okulomotorius-Lähmungen. Nach 10 Tagen Beginn der Besserung.

8) **Gemischter unregelmäßiger Astigmatismus nach Verletzung,** von Robert Scott Lamb.

9) **Toxische Lähmung der Akkommodation,** von Howard F. Hansell.

10) **Ein billiger Durchleuchter des Auges,** von H. Lowell.

Eine handliche Durchleuchtungslampe ohne Glaslinse oder Glasstab, wo das Licht von der inneren Silber-Auskleidung des Tubus zurückgestrahlt wird.

Mai.

1) **Behandlung der Phlyktänen,** von John R. Hicks.

Verf. empfiehlt bei hartnäckigen Einzelphlyktänen die Exzision mit einem Stück Konjunktiva. Drei Fälle hat er so sehr schnell zur Heilung gebracht. Er würde auch bei multiplen Phlyktänen nicht zögern, alle auszukratzen und mehrere von ihnen auszuschneiden.

2) **Blutegel-Biß der Hornhaut,** von Edw. B. Coburn.

Absichtliche Verstümmlung der Hornhaut durch Blutegel-Stiche, wie sie in diesem Centralblatt, Oktober 1910, von Seidemann schon beschrieben wurde: kraterförmige Depression im Hornhaut-Zentrum mit dichter Trübung, umgeben von einem Ring weniger dichter Infiltration, fast bis zur Peripherie.

3) **Trachom-Körperchen ohne Trachom** (mit Illustrationen), von Hanford McKee.

Verf. fand bei Fortsetzung seiner Untersuchungen Trachomkörperchen bei katarrhalischer Conjunctivitis (Kind von 10 Tagen), bei normaler Bindehaut (2 Kinder unter 2 Wochen und 2 Erwachsenen), bei akuter purulenter Conjunctivitis (bei 3 Kindern).

4) **Elektrische Verletzung des Auges,** von Albert C. Sautter.

5) **Bienenstachel im Oberlid,** von Otis Orendorff.

Ein Bienenstachel, in die Tarsalbindehaut des Oberlids während drei Monate eingebettet, als Ursache einer allmählich sich bis zur Keratoiritis steigernden Entzündung.

6) **Zur Prognose-Behandlung des Zucker-Stars,** von H. Gifford.

Bei jugendlicher diabetischer Katarakt erfreut sich der Patient kaum länger als ein Jahr seines Lebens. Das müssen die Angehörigen wissen, wenn es sich um Operation handelt. Die Operation selber ist prognostisch ungünstiger, als bei der gewöhnlichen Katarakt und gefährdet auch das Leben. Bei gut gelungener Operation sollte das zweite Auge nicht angerührt werden.

7) **Stauungs-Papillen durch Cyste im Winkel swischen Kleinhirn und Brücke,** von Alfred Murray.

Durch Operation mit Wiederherstellung des Sehvermögens glücklich geheilter Fall mit genauen Details der Gesichtsfeld-Aufnahmen. Peltesohn.

III. Archives d'Ophtalmologie. 1911. Juli bis September.

1) **Sklerektomie mit peripherer Iridektomie,** von Lagrange.

Verf. hält die Operation namentlich dann für angezeigt, wenn die Gesichtsfeldgrenze sich dem Fixierpunkt nähert und der Druck wechselt.

2) **Eine Modifikation der Lagrange'schen Operation,** von Coppez.

Die Modifikation bezieht sich nur auf die Technik, insofern Verf. zur Ausführung des Schnittes die Lanze empfiehlt.

3) **Die einfache Sklerektomie bei Glaukom,** von Bettremieux.

Durch einige Beobachtungen beweist Verf., daß die einfache Sklerektomie bei gewissen Fällen von Glaukom nützlich war.

4) **Ein Fall von Neurofibrom der Lider,** von Rohmer.

5) **Irido-Chorioiditis nach Gastroenteritis kleiner Kinder,** von Villard.

Verf. ist der Ansicht, daß die Augen-Komplikation durch toxische Einflüsse der Darmbakterien ausgelöst worden ist.

6) **Ein neues Sideroskop,** von Gallemaerts.

Durch verschiedene Neuerungen sollte die Empfindlichkeit und Stabilität erhöht werden.

7) **Veränderungen des Descemet'schen Endothels bei traumatischer Iridocyclitis,** von Opin.

8) **Wirkung von 606 auf das Auge und die Augen-Affektionen,** von Bistis.

Bringt nichts Neues. Affektionen des Sehnerven metasyphilitischer Art oder direkt veranlaßt durch das Virus der Lues bieten keine Gegenanzeige gegen den Gebrauch des Mittels.

9) **Zusammengesetzte Farbe im Auge der Vertebraten,** von Constantin.

10) **Traumatische Chorioretinitis,** von Péchin.

11) **Heredität und Schichtstar.** von Collonel.

Der Schichtstar vererbte sich durch 3 Generationen.

12) **Wirkung des Trauma in der Genese der diffusen Keratitis,** von Terrien.

Verf. steht der Wirkung eines Trauma in der Genese der diffusen Keratitis sehr skeptisch gegenüber und will diesen Grund nur in den seltensten Ausnahmefällen gelten lassen. Er befindet sich damit in Übereinstimmung mit den meisten Autoren.

13) **Untersuchung eines Falles von Affektion der Sehnerven und des Chiasma bei multipler Sklerose,** von Velter.

Die Affektionen der Sehnerven und des Chiasma bestanden in einer disseminierten Sklerose der Neuroglia unter Mitbeteiligung des interfaszikulären Bindegewebes. Im Bereich dieser Herde findet sich ausgedehnte Degeneration der Markscheiden, ohne auf- oder absteigenden Charakter. Die Achsenzylinder sind weniger befallen.

14) **Einteilung des Trachom und seine Behandlung,** von MacCallan.

Moll.

IV. Annales d'Oculistique. 1911. Juli bis September.

1) **Experimentelle Untersuchungen über das Überleben der außerhalb des Organismus konservierten Hornhaut und über Keratoplastik,** von Magitot.

2) **Differentialdiagnose bei Phthiriasis palpebrarum,** von Gabriélidès.

Zur Erleichterung gibt Verf. die Abbildungen von Kopf- und Filzläusen sowie von deren Eiern.

3) **Behandlung des traumatischen pulsierenden Exophthalmus,** von Orloff.

Verf. teilt den fünften Fall mit, in dem die Ligatur der Vena ophthalmica in der Tiefe der Augenhöhle ein günstiges Resultat ergeben hat.

4) **Beziehungen zwischen den Abweichungen der Augen und dem prismatischen Effekt der Gläser,** von Campos. Fortsetzung.

5) **Korrigierende Gläser als optisches Instrument,** von Dufour.

6) **Eine Epidemie von Diplobazillen-Conjunctivitis,** von Sava-Goïn.
Die Epidemie trat in einer rumänischen Garnison bei Zivil und Militär auf.

7) **Über gewisse Faltenbildungen der Netzhaut im Verlauf der Ablösung,** von Magitot.

8) **Nachrufe auf Knapp und Manz.**

9) **Die Gleichungen der Dioptrik,** von Dufour.

10) **Beitrag zur Lehre von der palpebralen Ptosis,** von Bettremieux.
Mitteilung eines Falles, in dem die Frontal-Operation gute kosmetische und funktionelle Resultate ergeben hat. Moll.

Vermischtes.

Geheimrat Uhthoff zu Breslau hat die Berufung nach Berlin als Ordinarius der Augenheilkunde angenommen.

Bibliographie.

1) Die Druck-Entlastung der Augenhöhle durch Entfernung der äußeren Orbitalwand bei hochgradigem Exophthalmus (Morbus Basedowii) und konsekutiver Hornhaut-Erkrankung, von Dollinger. (Deutsche med. Wochenschr. 1911. Nr. 41.) In einem Falle von Chemosis mit Ulcus corneae infolge von hochgradigem Basedow-Exophthalmus wurde durch das im Titel der Arbeit angeführte Operationsverfahren Verminderung des Exophthalmus und Heilung der Hornhaut-Erkrankung erzielt.

2) De l'amblyopie strabique. La cause dans le défaut d'usage, sa guérison par l'exercice, par Lagrange. (La Prov. méd. V. 7.) Die Schwachsichtigkeit der Schielenden ist eine Folge des Nichtgebrauchs; sie ist desto größer, je länger die Ablenkung besteht. Jedenfalls ist die Amblyopie erst sekundär. Verdecken des gesunden Auges bessert die Amblyopie. Bestand sie, ehe das Auge schielte, so ist die Behandlung ungemein schwer. Die Amblyopie kann mit der Ablenkung verschwinden, die vollkommene Heilung des Schielens beruht auf Erzielung eines binokularen Sehens.

3) Über die Wirkung des Syrgol bei Bindehaut-Entzündungen (besonders bei der Gonorrhoe der Konjunktiva), von Hegner. (Münchener med. Wochenschr. 1911. Nr. 32.) Die 5prozent. Lösung reizt auch das gesunde Auge nicht. Sie macht die Lider und Bindehaut bei Blennorrhoe schnell abschwellen, und die Gonokokken verschwinden auffallend rasch. Die Heilung erfolgt meist in wenigen Tagen. Der Erfolg ist auch bei nicht gonorrhoischen eiterigen Bindehaut-Entzündungen ein guter, ebenso bei Conjunctivitis nach Star-Operation; die Wirkung von Syrgolspülungen bei Tränensackleiden ist ebenfalls prompt.

4) Studie über die Organ-Spezifität des Uvea-Eiweißes, von Weichardt und Kümmel. (Münchener med. Wochenschr. 1911. Nr. 32.) Nach dem Ausfall der Epiphanin-Reaktion scheint die Uvea eine deutliche Organ-Spezifität zu besitzen, was Elschnig bekanntlich auf andrem Wege nachweisen konnte.

5) Über eine Methode der gemeinsamen experimentellen Erzeugung von Augen-Mißbildungen und von angeborenen Staren bei Wirbeltieren, von Pagenstecher. (Münch. med. Wochenschr. 1911. Nr. 32.) Durch Naphthalin-Fütterung trächtiger Kaninchen im 2. und 3. Drittel der Schwangerschaft kann man ganz willkürlich angeborenen Star erzeugen, und zwar typischen Schicht-, Zentral-, regelmäßigen und unregelmäßigen vorderen und hinteren Pol- und Spindelstar. Füttert man nur zur Zeit der Abschnürung des Linsenbläschens 2 mal, so entstehen echte Linsen-Mißbildungen. Beginnt man mit der Vergiftung kurz vor Schluß der fötalen Augenspalte (12. Tag), so erhält man Kolobome der Iris und Aderhaut, Arteria hyal. persist. mit angedeutetem Lenticonus posterior., Lidkolobome, Mikroblepharie; angeborene halb oder ganz offene Lidspalten konnten bei drei Würfen erzeugt werden, wenn Naphthalin Ende des 1. und im 2. Schwangerschaftsdrittel gegeben wurde. Auch beim Meerschweinchen kann man Augen-Mißbildungen hervorrufen. Die Tiere waren alle lebensfähig. Also nicht jede Mißbildung beruht auf Keimes-Anomalie, sondern es gibt auch auf Giftwirkung zurückzuführende Hemmungs-Bildungen. Kurt Steindorff.

6) Erfolge der Myopie-Operation, von Hugo Feilchenfeld. (Berl. Klin. Wochenschr. 1911. Nr. 35.) Verf. hat im Laufe von 12 Jahren 11 Augen bei 8 Kranken operiert und in keinem Falle eine Ablösung gehabt. Der jüngste ist vor $1^1/_2$ Jahren, der älteste vor 12 Jahren auf beiden Augen operiert. Die Indikation zur Operation stellt Verf. folgendermaßen: 1. objektiv: Myopie über 16 Di. Klarer Glaskörper (auch bei Lupendurchleuchtung). Gute korrigierte Sehkraft beider Augen; 2. subjektiv: Unmöglichkeit der Voll- oder überhaupt ausreichenden Korrektion und starke persönliche Störung durch den Zustand, besonders auch in der Ausübung des Berufs.

7) Weitere Bemerkungen zur Prüfung der Pupillar-Reaktion, von Dr. Jul. Hey. (Neurolog. Centralbl. 1911. Nr. 17.) Verf. hat das von Oppenheim beschriebene Phänomen auch seit einer Reihe von Jahren beobachtet: Ausbleibende Pupillenverengerung bei elektrischem Lichtreiz, während sich gleich bei Tageslicht die Pupille prompt zusammenzog. Die plötzliche Blendung als Schreck ruft wohl eine emotionelle Erweiterung der Pupille hervor, und durch diese psychische Reaktion wird die normale Reflexbewegung verdeckt, bzw. kompensiert.

8) Über die Diagnose und Therapie der zu oculo-orbitalen Symptomen führenden Nasennebenhöhlen-Erkrankungen, von Prof. A. Onodi. (Berl. Klin. Wochenschr. 1911. Nr. 35.) Die Arbeit faßt die oculo-orbitalen Symptome zusammen, die als Folge-Erscheinungen der manifesten und latenten Nebenhöhlen-Erkrankungen zu betrachten sind, und beleuchtet kritisch ihre Verwertung in der Diagnostik und in der therapeutischen Indikationsstellung. Fritz Mendel.

Um Einsendung von Separat-Abzügen wird gebeten (Berlin NW. 26 Schiffbauerdamm).

Verlag von Veit & Comp. in Leipzig. — Druck von Metzger & Wittig in Leipzig

Dr. C. Landman,
230 Michigan Street.
Toledo, Ohio.

Centralblatt

für praktische

AUGENHEILKUNDE.

Herausgegeben von

Prof. Dr. J. Hirschberg, Geh. Med.-Rat, in Berlin.

Unter ständiger Mitwirkung der Herren Prof. G. Abelsdorff in Berlin, Dr. Berger in Paris, Prof. Birnbacher in Graz, Dr. Brailey in London, Prof. Cl. du Bois-Reymond in Schanghai, Dr. Czellitzer in Berlin, Dr. Oscar Fehr in Berlin, Prof. C. Gallenga in Parma, Dr. Ginsberg in Berlin, Hofrat Prof. Goldzieher in Budapest, Dr. Gordon Norrie in Kopenhagen, Dr. Issigonis in Smyrna, Dr. May in Berlin, Lt. Col. F. P. Maynard, I. M. S., Calcutta, Dr. F. Mendel in Berlin, Dr. Moll in Berlin, Dr. W. Mühsam in Berlin, Dr. Neuburger in Nürnberg, Dr. Peltesohn in Hamburg, Dr. Pergens in Maeseyck, Prof. Peschel in Frankfurt a. M., Dr. Purtscher in Klagenfurt, Dr. M. Reich in Petersburg, Dr. H. Rönne in Kopenhagen, Obermed.-Rat Dr. Scheer in Oldenburg, Prof. Schenkl in Prag, Prof. Schwarz in Leipzig, Dr. Spiro in Berlin. Dr. Steindorff in Berlin.

Monatlich ein Heft. Preis des Jahrganges 12 Mark. Zu beziehen durch alle Buchhandlungen des In- und Auslandes und die Postanstalten des Deutschen Reiches.

Supplement zum Jahrgang 1911.

Inhalt: **Gesellschaftsbericht.** (S. 386—397.) Bericht über die 37. Versammlung der Ophthalmologischen Gesellschaft, Heidelberg 1911.

Journal-Übersicht. (S. 397—437.) I. Zeitschrift für Augenheilkunde. — II. Archiv für Augenheilkunde. — III. Annali di Oftalmologia. — IV. La Clinica Oculistica. — V. Il Progresso oftalmologico. — VI. Archivio di Oftalmologia. — VII. Rivista Italiana di Oftalmologia.

Bibliographie. (S. 437—442.) Nr. 1—23.

Übersicht über die Leistungen der Augenheilkunde im Jahre 1911. (S. 443—480.)

Gesellschaftsbericht.

Bericht über die 37. Versammlung der Ophthalmologischen Gesellschaft, Heidelberg 1911. Red. durch A. Wagenmann. (Wiesbaden, J. F. Bergmann, 1912.)

Erste wissenschaftliche Sitzung vom 3. August 1911.
Vorsitzender: Gullstrand in Upsala.

1. Über die Magnet-Operation, von O. Haab in Zürich.

Vortr. findet es unverständlich, bei Operationen mit dem großen Magneten, eine Lokalisation des Splitters mittels Sideroskops und Röntgenstrahlen vorzunehmen; sein Magnet suche sich den Splitter, er sitze, wo er will. Das Einbohren des Splitters in die Irishinterfläche muß vermieden werden. Ist es der Fall, so muß blitzschnell der Strom geöffnet werden, und zwar durch eine Einrichtung für den Fuß, und der Kopf des Pat. muß losgelassen werden. Hat man den Splitter hinter der Iris, so gelingt es in der Regel ohne weiteres, ihn durch die Pupille in die Vorderkammer zu bringen, aus der er durch eine Hornhaut-Inzision mittels Einsenken der Magnetspitze geholt wird.

Folgt der Splitter den ersten Zügen des Magneten nicht, so wird er durch häufiges Öffnen und Schließen des Stromes gelockert, event. seitwärts gegen den Äquator ruckweise angezogen. Erst wenn dies nicht zum Ziele führt, nimmt Vortr. Lokalisation des Splitters vor.

Der Magnet kann nie zu stark sein, besonders bei kleinen Splittern. Die Physiker können viel ausrechnen, der Gewebswiderstand ändert alles.

Der Magnet soll am sitzenden Patienten benutzt werden, damit dieser mit dem Kopfe bei Irisfesthaken des Splitters zurückzucken kann.

Vortr. wendet sich noch gegen die Skleral-Inzision und verspricht später Mitteilungen über Dauer-Erfolge.

In der Diskussion treten Pfalz und Stölting für die Sideroskop-Untersuchung ein.

2. Über Glaskörper-Ersatz, von A. Elschnig in Prag.

Vortr. hat versucht, dicht getrübten Glaskörper zum Teil (0,4—0,6 ccm) durch Ansaugung zu entfernen und durch Injektion von physiologischer Kochsalzlösung zu ersetzen. In 15 Fällen wurde der Eingriff gemacht und gut vertragen. Bei Trübungen nach Hämorrhagie war der Erfolg für die Sehkraft ein guter.

Diskussion: Gutmann, Wessely, Axenfeld.

3. Einige Bemerkungen über rheumatische Erkrankungen und Wärmewirkungen am vorderen Augen-Abschnitt, von E. Krückmann in Königsberg.

Die Ausführungen ergänzen frühere Mitteilungen des Vortr. über Entstehung und Anordnung der Präzipitate auf der Hornhaut und auf der Linsenkapsel, die Fibrin-Ausscheidungen oberhalb der hinteren Synechien, das Auftreten eines retrokornealen Pannus, das Freibleiben der hinteren Kammer.

Diagnostisch ist man immer noch nur auf das klinische Bild angewiesen. Nach weiteren allgemeinen Ausführungen, auch über gichtische Iritis, berichtet Vortr. über günstige therapeutische Ergebnisse mit Radium-Emanation.

Diskussion: Flemming, Pfalz, Elschnig, Schieck, Freytag, v. Michel.

Wessely hat die Wirkung des Radiums auf die harnsauren Salze und deren Beziehung zum Auge experimentell geprüft. Das Ergebnis war in Bezug auf Mononatriumurat negativ. Es sprachen noch Igersheimer, Lederer, Gutmann, Krusius.

4. Zur Pathogenese der Cataracta congenita totalis, von W. Gilbert in München.

Die anatomische Untersuchung eines Falles ergab, daß infolge fötaler Ruptur der hinteren Kapsel die Linse völlig getrübt werden kann. Solche Totalstare sind ebenso wie ihre Ursache, die zu starke Entwicklung und ungenügende Rückbildung der Tunica vasculosa lentis, eine echte Entwicklungsstörung.

5. Über die entwicklungsgeschichtlichen Grundlagen für die Erklärung der kongenitalen Defektbildungen am Auge, von A. v. Szily jun. in Freiburg.

Aus den Ergebnissen von Züchtungsversuchen kommt Vortr. zu der neuen Auffassung, die Hauptursache der Colobombildung in einer atypischen Anlage des ektodermalen Abschnittes zu suchen, während er den Bindegewebszügen dabei nur eine weniger bedeutsame Rolle zuschreibt.

6. Über experimentelle Erzeugung von angeborenen Staren und von Mißbildung des Auges bei Säugetieren, von H. E. Pagenstecher in Straßburg.

Durch Naphthalin-Fütterung schwangerer Kaninchen gelang es Star-Bildung, und zwar toxischen angeborenen Star, bei allen Jungen zu erreichen. Die Stare entstanden unabhängig von der Abschnürung der fötalen Linse. Durch frühzeitige Naphthalin-Fütterung der Muttertiere konnte Störung in der Abschnürung der Linse und damit toxische Linsen-Mißbildung herbeigeführt werden. Auch der Schluß der fötalen Augenspalte kann toxisch gehemmt und Iris-Colobom, Aderhaut-Colobom erzeugt werden, ähnlich Lid-Mißbildungen, Mikrokornea.

Demnach beruht nicht jede Augen-Mißbildung bei Mensch und Säugetier auf einer Keimes-Anomalie und ist erblich; die Mißbildungen lassen sich vielmehr auch durch toxische Einflüsse hervorrufen.

Diskussion: Krusius, v. Hippel, Seefelder.

7. Über neuere Bestrebungen in der Konstruktion ophthalmologischer Instrumente, von M. v. Rohr in Jena.

Es werden einige Einzelheiten des neuen Gullstrand'schen Ophthalmoskops besprochen, ferner wird mitgeteilt, daß die Zeiss'schen Fernrohr-Brillen nicht mehr ausschließlich für hochgradig Kurzsichtige, sondern auch für Ametropen geringen Grades hergestellt werden.

8. Zur Raum-Erfüllung durch Brillengläser, von Hegner in Jena.

Beim Blicken durch Gläser tritt in exzentrischen Stellungen eine Verschiebung nach oben und ein Höhenfehler ein, der unter Umständen sehr störend wirken, Ermüdungs-Erscheinungen und ähnliche Beschwerden hervorrufen kann. Vortr. gibt eine photographische Meßmethode für diese Fehler an.

9. Die Wirkung des Salvarsans (Ehrlich) auf das Auge. (Nach experimentellen und klinischen Untersuchungen), von Igersheimer in Halle.

Bei Kaninchen trat auch bei gehäuften mittleren Salvarsandosen keine Schädigung des Sehorgans auf.

Am luetisch erkrankten nervösen Sehapparat des Menschen zeitigt Salvarsan die besten Erfolge. Bei Neurorezidiven hat man es mit luetischen Manifestationen zu tun, die vielleicht durch das Salvarsan beschleunigt oder angeregt werden.

10. Die Behandlung der syphilitischen Augen-Erkrankungen mit Salvarsan, von H. Becker in Dresden.

Bei schweren Fällen von Keratitis interstitialis durch angeborene Lues versagte das Salvarsan, gut wirkte es bei Keratitis diffusa durch erworbene Syphilis, bei Iritis, bei Hirnsyphilis. Das Arsenobenzol muß zur Erzielung von Dauerheilungen mit den bisherigen antisyphilitischen Mitteln kombiniert werden.

In der Diskussion berichtet Seidel über gute Erfolge mit Salvarsan aus der Heidelberger Klinik.

Krückmann sah schlechte Wirkungen auf den Sehnerven, die an die Zufälle nach Atoxyl und Arsacetin erinnern.

Grunert sah gute Erfolge bei Muskel-Lähmungen, Peppmüller hatte gute Ergebnisse. Pfalz berichtet über einen Fall, in dem wenige Stunden nach Salvarsan-Injektion Augenmuskel-Lähmungen eintraten, einige Tage später Geschwüre an der Planta pedis. Er nimmt eine Hirnblutung, nicht ein Neurorezidiv an.

Franke sah nur bei gummösen Lid-Erkrankungen und bei Neuritis optic. specif. gute Salvarsan-Erfolge, Gutmann rät zum Abwarten. Elschnig warnt vor Vernachlässigung der alten Therapie.

Zweite wissenschaftliche Sitzung vom 4. August 1911.

Vorsitzender: Kuhnt in Bonn.

11. Über experimentell erzeugte kompensatorische Hypertrophie der Ziliarfortsätze, von K. Wessely in Würzburg.

Es gelang Vortr., durch Injektion von Galle in den Glaskörper Retina und Aderhaut zur Degeneration zu bringen, während Iris und Ziliarkörper nicht angegriffen wurden.

Im direkten Verhältnisse zur Degeneration des hinteren Bulbus-Abschnittes trat eine auffällige Hypertrophie an den Ziliarfortsätzen auf. Diese bleibt dauernd und ist als kompensierend aufzufassen. Trotz dieser stärkeren Funktion versiegt die Glaskörper-Flüssigkeit. Das ist nur dadurch zu erklären, daß die Aderhaut in irgend einer Weise an der Produktion der Glaskörper-Flüssigkeit beteiligt ist.

In der Diskussion spricht Straub über ähnliche Experimente. Hamburger sieht in Wessely's Ergebnissen eine Durchbrechung des Leber'schen Schemas, nach dem das einzige intraokulare Sekretionsorgan der Ziliarkörper sei.

12. Zur Einwirkung „strahlender Energie" auf die experimentelle Tuberkulose des Auges, von Flemming und Krusius in Berlin.

Die Vortr. untersuchten die Wirkung von Radium, Mesothorium, Sonnenstrahlen in der Ebene und in großen Höhen (5—6000 m Höhe bei Ballonhochfahrten). Es fand sich ein Einfluß sowohl auf die Infektions-Erreger, als auch auf den infizierten Organismus. Auch nach erfolgter Infektion fand durch Bestrahlung eine Abschwächung des Krankheitsverlaufes statt.

Im Vergleiche zu den Sonnenstrahlen ist die bakterizide Wirkung der

radioaktiven Strahlen bei Radium und Mesothorium gering, doch konnte eine deutliche Abschwächung der Keime erreicht werden.

Die bakterizide Wirkung der „Höhensonne" (5—6000 m) war mehr als dreifach größer als die der „Tieflandsonne".

Diskussion: Mayweg sen. berichtet über gute Erfolge von Radium bei Sarkomrezidiv der Iris.

13. Die praktische Bedeutung der bakteriologischen Untersuchung des Konjunktival-Sekretes vor der Star-Operation, von Heilbrun in Erfurt.

Aus Untersuchungen beim Material der Hallenser Universitäts-Klinik schließt Vortr., daß bei bakteriologischer Untersuchung des Bindehaut-Sekretes in einigen Fällen von Augapfel-Operation Infektion zu vermeiden wäre. In der Mehrzahl der Fälle verläuft trotz Anwesenheit pathogener Keime die Operation bei klinisch einwandfreiem Befunde glatt. Als brauchbar zur Keimschädigung hat sich 5%iges Sophol erwiesen, das 3mal täglich auf die ektropionierten Lider geträufelt und dann gründlich im Bindehautsack verrieben wurde.

In der Diskussion bemerkt Axenfeld, daß die empfindlichere zeitraubende bakteriologische Untersuchung bei Übung durch das Ausstrichpräparat ersetzt werden könnte. Er empfiehlt die prophylaktische Anwendung des Pneumokokken-Serums.

Elschnig bestätigt die Beobachtungen, empfiehlt Desinfektion mit Hydrarg. oxycyanat. 1:2000.

Mayweg hält vom Standpunkte des Praktikers die bakteriologische Untersuchung für überflüssig. Vom Pneumokokken-Serum hat er keine Heilresultate gehabt, er spritzt prophylaktisch Diphtherie-Serum ein. Es sprechen noch v. Hippel, Sattler, Gutmann, Kuhnt, der auf die Prüfung der Tränenwege und Nase aufmerkiam macht, Axenfeld, Haab.

14. Untersuchungen über die Bedeutung der Phagozytose bei Hornhaut-Infektionen, von Zade in Heidelberg.

Die Phagozytose spielt bei Hornhaut-Infektion keine wesentliche Rolle.

15. Über die Gehirnlokalisation einiger Gesichts-Erscheinungen, von M. Dufour in Nancy.

Soll eine Gesichts-Erscheinung empfunden werden, so muß ein Reiz an einem Punkte des optischen Nerven-Apparates eine Veränderung hervorrufen. Diesen Punkt nennt Vortr. den Anfangspunkt der Gesichts-Erscheinung. Er liegt vor dem Chiasma bei einer Gesichts-Erscheinung, bei der die beiden Augen unabhängig voneinander bleiben, hinter dem Chiasma bei einer Gesichts-Erscheinung, bei der die beiden Augen voneinander abhängig sind. Vortr. gibt eine Reihe von Beispielen für seine Ideen.

16. Über Erkrankungen des Auges bei progressiver Paralyse, von K. Stargardt in Kiel.

Die Sehnerven-Atrophie bei Tabes und Paralyse ist ein Übergreifen der Krankheits-Prozesse, welche die Paralyse bedingen, auf das Chiasma und die intrakraniellen Optici.

Diskussion: Stock, Axenfeld.

17. Zur Ätiologie der Ophthalmoplegia interna, von Grunert in Bremen.

Nur bei 4 von 12 Fällen war Lues die Ursache, bei 7 Fällen Nasen-

leiden, bei einem Falle beides kombiniert. Die Nasen-Untersuchung bzw. -Behandlung ist demnach sehr wichtig.

In der Diskussion sprechen sich die Redner überwiegend für die ätiologische Bedeutung der Lues aus.

18. Über das Wesen des Chalazions, von J. v. Michel in Berlin.

Vortr. kommt zu den Schlußsätzen:

Das Chalazion ist stets in der nach dem freien Lidrande zu gelegenen Hälfte des Lides zu finden. Schon durch klinische Untersuchung ist der innige Zusammenhang des Chalazions mit den Meibom'schen Drüsen nachweisbar; es läßt sich zweifelsfrei auf eine akute Entzündung der Meibomschen Drüsen zurückführen. Diese Entzündung wird infolge Beteiligung des lymphatischen Apparates des erkrankten Lides leicht chronisch und kann durch neue Reize wieder angefacht werden.

Einen spezifischen Erreger des Chalazions gibt es nicht.

Sitz des Chalazions ist das lockere Bindegewebe.

Im allgemeinen läßt sich das Chalazion als eine Granulations-Geschwulst bezeichnen, deren Aufbau nicht einheitlich ist; als Charakteristikum dürfen die Fremdkörper-Riesenzellen angesehen werden, während das Vorhandensein einer Bindegewebskapsel gleichgültig ist.

Dritte wissenschaftliche Sitzung vom 4. August 1911.

Vorsitzender: Gallemaerts in Brüssel.

19. Über die glatten Muskeln der menschlichen Orbita, von W. Krauss in Marburg.

Die Befunde Landström's von glatten Muskelfasern in den vorderen Teilen der Orbita, denen Landström den Basedow-Exophthalmus zuschrieb, kann Vortr. nicht bestätigen. Dagegen fand er in der Tiefe der Orbita glatte Muskelfasern, die als rückwärtige Fortsetzung des Müller'schen Orbitalmuskels als sehnig-muskulöse Platte über die Fossa pteryopalatina sich ausspannen.

20. Über den sogenannten Landström'schen Muskel und seine Bedeutung für den Exophthalmus bei Morbus Basedowii, von H. Sattler in Leipzig.

Die von Landström gefundenen glatten Muskelfasern der Orbita, die Vortr. an Präparaten demonstriert, haben nicht die ihnen zugeschriebene Bedeutung für den Exophthalmus bei Basedow. Vortr. nimmt an, daß der Exophthalmus durch vermehrte Flüssigkeits-Ansammlung in den Gewebsspalten der Orbita bedingt sei.

21. Anomalien der Augenbewegung, von Bartels in Straßburg.

Durch Beobachtung an Kaninchen fand Vortr., daß bei Reizung vom Ohrapparat gleichzeitig alle vier geraden Augenmuskeln ihre Form ändern. Es entsteht horizontaler Nystagmus und Gegenwendung der Augen gegen Kopfdrehung. Die stärkere Bewegung wurde an den Muskeln des Auges festgestellt, das dem gereizten Ohrapparat benachbart war. Damit wäre das Hering'sche Gesetz von der stets gleichmäßigen Innervation der Augen durchbrochen.

Beim Menschen überdeckt die Fixation die Ohr-Augenbewegungen. Um Fortfall der Fixation zu erreichen, untersuchte Vortr. nicht fixierende Säuglinge und Blöde. Hier erwies sich der Ohrapparat als nervöser Augenstellungs-

Regulator am wirksamsten bei Tiefstblöden und Frühgeburten, sonst wirken schon höhere Zentren mit.

Bei Blinden besteht ein spontaner Nystagmus, der dem Ohr-Nystagmus oft entgegen wirkt.

Dieser Nystagmus trägt, wie auch bei Schwachsichtigen, kortikalen Charakter, indem durch den Ausfall der Fixation normalerweise nicht in Erscheinung tretende Reflexe sich bemerkbar machen.

22. Über angeborene und erworbene Blickfeld-Erweiterungen, von A. Bielschowsky in Leipzig.

Als angeborene Anomalie der Augenbewegungen beschreibt Vortr. eine Form von exzessiver Beweglichkeit, von abnormer Erweiterung des Blickfeldes nach gewissen Richtungen. Die Symptome haben auffallende Ähnlichkeit mit der Trochlearisparese, unterscheiden sich davon aber durch eine absolute „Überfunktion des Obliquus inferior", die das Bild beherrscht. Ein ähnliches Bild entsteht durch Ablösung der Trochlea bei Operationen. Es fällt dann die hemmende Wirkung der Faszienbänder fort. Ähnliche atypische Schwäche der Hemmungsbänder ist bei der angeborenen Form anzunehmen. Therapeutisch kommt die Rücklagerung des unteren geraden, event. dazu die Vorlagerung des oberen geraden in Frage.

23. Über Augenveränderungen bei der Eklampsie, von Adam in Berlin.

Unter 92 Fällen von Eklampsie aus der Berliner Universitäts-Frauenklinik fand Vortr. 44 mal Augenstörungen, davon 4 Fälle rein albuminurischer Natur. In diesen Fällen blieb die Eiweiß-Ausscheidung auch nach der Entbindung auf gleicher Höhe, während sie in den anderen bald aufhörte.

Die Sehstörungen in den 40 übrigen Fällen bestanden meist in völliger Erblindung urämischer bzw. zerebraler Natur, denn es ließ sich meist eine prompte reflektorische Pupillenreaktion auslösen. Die Erblindung trat gewöhnlich ziemlich plötzlich kurz vor dem Eintritt der Bewußtlosigkeit ein und überdauerte sie um Stunden und Tage, machte dann aber normalem Sehvermögen Platz.

In 35 Fällen war der ophthalmoskopische Befund normal. In 5 Fällen erschien der Fundus an einzelnen Stellen besonders dunkel, ein bis zwei Aderhaut-Gefäße hoben sich daraus hervor. Klinisch und anatomisch entwickelte sich daraus das Bild von Thrombose der betreffenden Aderhaut-Gefäße.

24. Über das Auftreten tuberkulöser Antikörper in der vorderen Kammer, von F. Schieck in Göttingen.

Im Gegensatze zu A. Leber fand Vortr. bei Kaninchen mit Iristuberkulose niemals spezifische Antikörper im Kammerwasser. Nur bei Einbringung von Mengen abgetöteter Tuberkelbazillen in die Vorderkammer, wie sie weder bei der spontanen noch der experimentellen Iristuberkulose vorhanden sind, ließ sich das Auftreten der Immunkörper erzwingen, bevor sie im Serum zu finden waren, sie geben also keinen differentialdiagnostischen Aufschluß.

Diskussion: Krückmann.

25. Über den Abfluß aus dem Auge, von C. Hamburger in Berlin.

Vortr. erhebt Bedenken gegen die Auffassung Leber's, wonach der Abfluß aus dem Auge im wesentlichen durch den Schlemm'schen Kanal, und zwar auf dem Wege der Filtration, vor sich gehe. Die Versuche wären am toten

Auge nicht bei physiologischer Druckhöhe angestellt. Injektionen von indigschwefligsaurem Natron an Kaninchen unter physiologischem Druck ergaben keine Blau-Färbung der vorderen Ziliarvenen. Eintreten von Färbungen bei starkem Druck seien keine Beweise für physiologische Abflußwege. Es spräche alles dafür, daß der Abfluß aus dem Auge, anstatt ein mechanisch konstanter zu sein, unmeßbar langsam auf dem Wege der Resorption durch die Iris erfolge.

26. Über Lymphbahnen und Saftströmungen im Opticus, von C. Behr in Kiel.

Die in der Netzhaut abgesonderte Gewebsflüssigkeit gelangt durch die Lamina cribrosa in den Sehnerven-Stamm und vermischt sich hier mit den Gewebsflüssigkeiten des Nerven. Durch Vermittlung der subpialen, der subseptalen und der parenchymatösen Saftlücken strömt die Lymphe innerhalb des pialen Überzuges des Nerven zentralwärts. Erst innerhalb der Schädelhöhle tritt die Gewebsflüssigkeit frei durch die Pia aus dem Nerven heraus in den Subarachnoidealraum des Gehirns und vielleicht auch in den 3. Ventrikel.

Aus den mikroskopischen Bildern ist eine Beziehung des Gliagewebes zu den inneren Ernährungsvorgängen im Gehirn zu folgern.

Diskussion: Gutmann, Schieck, Krückmann.

27. Zur Ätiologie des Trachoms, von Junius in Cöln.

Vortr. hält daran fest, daß das Studium des Granulum neue Gesichtspunkte für die Ätiologie des Trachoms bringen müsse. Er ist entschieden dagegen, daß das Granulum Produkt einer vom Epithel ausgehenden toxischen Fernwirkung — eine Epitheliose — sein solle.

Unter Demonstration von Mikrophotogrammen zeigt Vortr. Gebilde in den Granulis, die er für parasitärer Natur und von Bedeutung für die Ätiologie des Trachoms hält.

28. Der jetzige Standpunkt der Trachomkörperchen-Frage, von R. Greef in Berlin.

Zunächst muß die Frage, ob die in Frage stehenden Gebilde genau morphologisch festgelegt sind, verneint werden. Die Körperchen haben sich außer bei Trachom noch bei mehreren anderen Leiden gefunden, wie Blennorrhoe, Diphtherie u. a. Über die Bedeutung der Gebilde läßt sich noch nichts Bestimmtes sagen.

Vierte wissenschaftliche Sitzung vom 5. August 1911.

Vorsitzender: Mayweg sen. in Hagen.

29. Über das Grenzgebiet zwischen normalem Farbensinn und Farbenschwäche, von Köllner in Berlin.

Grenzformen zwischen Farbenschwäche und normalem Farbensinn sind verhältnismäßig häufig und haben diagnostische Schwierigkeiten geboten. Schuldig an diesen Schwierigkeiten schien die Rayleigh-Gleichung zu sein (Vergleichung eines spektralen Gelb mit einem Rotgrüngemisch). Vortr. machte eingehende Untersuchungen, die diese Gleichung als feinste Prüfungsmethode erwiesen; er gibt einige Anweisungen, sie ganz exakt zu gestalten.

30. Weitere Mitteilung über die Erregbarkeit der Netzhaut durch Lichtstrahlen, von E. Hertel in Straßburg.

Weitere Messungen an der Frosch-Netzhaut ergaben, daß sowohl am

ultravioletten wie am ultraroten Ende des Spektrums die Erregungs-Möglichkeit der Netzhaut in subjektivem wie objektivem Sinne sich in dicht aneinander liegenden Grenzen hält. Vortr. schließt daraus, daß die bei Belichtung objektiv nachweisbare Zapfenkontraktion mit dem Sehprozeß in enger Verbindung steht.

31. Über besondere Formen der Iris-Atrophie, besonders die hyaline Degeneration des Pupillarsaumes und die pupillare Pigment-Atrophie des Irishinterblattes, von Th. Axenfeld in Freiburg.

Vortr. beschäftigte sich mit Fällen von auffallend geringer Erweiterungs-Fähigkeit der nicht adhärenten, nicht iritisch erkrankten Iris, bzw. Pupille bei älteren Personen. Als Ursache kommt eine hyaline Degeneration des Pupillar-Randes in Betracht, bei der klinisch ein weißlicher Pupillensaum sichtbar ist. Das Bild hat Ähnlichkeit mit dem Saum bei Pigment-Atrophie des vorragenden, retinalen Irishinterblattes, doch ist bei letzterer der Kontur nicht so scharfkantig, und Pigmentstäubchen im Saume vorhanden; auch beeinflußt sie die Pupillen-Erweiteruug nicht wesentlich. Interessant ist, daß die Depigmentierung des retinalen Pupillarrandes in der Mehrzahl der Fälle unten beginnt. Dies entspricht der Beobachtung Hirschberg's, daß die Cataracta senilis meist in der unteren Hälfte beginnt, und legt es nahe, beides unter gemeinsamen Gesichtpunkten zu betrachten.

In seltenen Fällen können auch degenerative Anomalien im Bereiche des Dilatator, auch Aplasien von Einfluß auf die Pupillenbewegung sein.

Diskussion: Igersheimer, Hamburger, Leber.

32. Experimentelle Untersuchungen zur Pathogenese der Stauungspapille, von Levinsohn in Berlin.

Vortr. hatte die Theorie aufgestellt, daß die Stauung bei der Stauungspapille von den perivaskulären Lymphräumen der Zentralgefäße innerhalb des Scheidenraumes ihren Anfang nimmt, indem hier die unter erhöhtem Druck in den Scheidenräumen zirkulierende, pathologisch veränderte cerebrospinale Flüssigkeit den Abfluß aus dem Auge sperrt und so eine Stauung der Papille hervorruft. Demgegenüber hatte Schieck der cerebrospinalen Flüssigkeit einen normalen Charakter zugeschrieben und ein Einquellen des Liquors von rückwärts durch den Axialstrang in die Papille angenommen. Vortr. hat nun Eingießungen in den Subduralraum des Gehirns gemacht, doch auch bei großen Mengen keine erhebliche Stauungspapille erhalten, in keinem Falle war der Farbstoff in das Innere des Axialstranges eingedrungen.

In der Diskussion erklärt Schieck die Versuche des Vortr. für ungeeignet, während Vortr. die Untersuchungen Schieck's für falsch erklärt.

33. Weitere Untersuchungen über die Vaccine-Immunität des Auges, von W. Grüter in Marburg.

Der noch unbekannte Vaccine-Erreger stimmt in seinem biologischen Verhalten mit dem anderer, genau bekannter Bakterien überein.

34. Endotheliom der Orbita, von Kuffler in Gießen.

Beschreibung eines Falles und Darlegung der Schwierigkeiten der Diagnose des Endotheliom, dessen Natur und Stellung noch allgemein-pathologisch festgelegt werden muß.

35. Über einen Fall von Glaucoma simplex, doppelseitig anatomisch untersucht, mit Schnabel'schen Kavernen, von Fleischer in Tübingen.

Die Bedeutung des Falles liegt in der ausgedehnten kavernösen Erkrankung auch des offenbar erst im Beginn der Krankheit stehenden rechten Auges, die ophthalmoskopisch nicht zu erwarten war und zweifellos als Vorläufer späterer glaukomatöser Exkavation anzusehen ist. Es erscheint nicht leicht möglich, die Entstehung der Affektion bei normaler Form der Papille auf Drucksteigerung zu beziehen, vielmehr spricht sie für die Ansicht Schnabel's, daß die glaukomatöse Exkavation nicht vom Druck herrührt. Die Kavernen sind anscheinend auf Durchtränkung des Sehnerven mit einer die Nervenfasern zerstörenden Flüssigkeit zu beziehen.

36. Beiderseitige Atrophie der Sehnerven infolge von Milzbrand-Karbunkel des rechten Oberlides, von Manolescu in Bukarest.

Mitteilung eines Falles.

37. Neuere operative Behandlung der Netzhaut-Ablösung und der hochgradigen Myopie. (Trepanatio sclerae prae-aequatorialis), von S. Holth in Christiania.

Um nach Entleerung von subretinaler Flüssigkeit bei einer Starmesserpunktion die erneute schnelle Ansammlung zu verhüten, hatte Vortr. ein Stück der Sklera mit einer Trepan-Schere entfernt und guten Erfolg bei Netzhaut-Ablösung erzielt. Darauf machte er den Eingriff in sechs weiteren Fällen von Ablösung und 2 Fällen von schwerer Myopie ohne Netzhaut-Ablösung, und zwar in allen Fällen erfolgreich.

Zur Erklärung für die Herabsetzung der Myopie nimmt Vortr. an, daß die Trepanations-Öffnung mehrere Wochen lang als subtenonische Fistel wirkt, die veranlaßt, daß die suprachorioideale Lymphe in den Tenon'schen Raum sickert und daß dieser Prozeß dem dünnwandigen myopischen Bulbus gestattet, sich zusammenzuziehen. Auch glaubt H., daß dieser Prozeß durch die Tätigkeit der äußeren Augenmuskeln gesteigert wird.

Bezüglich der Netzhaut-Ablösung glaubt Vortr., daß durch Verkleinerung der Bulbuskapsel der Glaskörper einen kleineren Raum auszufüllen hat und die Zugverhältnisse in Netzhaut und Aderhaut sich bessern. Auch kann das Herausdringen der Lymphe begünstigend auf die Resorption der Subretinalflüssigkeit wirken.

In der Diskussion empfiehlt Gutmann längere Beobachtung der Ergebnisse.

38. Zur Anaphylaxie-Frage, von Römer und Gebb in Greifswald.

Die Vortr. haben die Angaben von Krusius über die Anaphylaxie-Erscheinungen am Auge nachgeprüft und sind zu wesentlich andren Resultaten gekommen. Sie betonen, daß Krusius das wichtigste Symptom der Anaphylaxie, den Temperatur-Sturz, nicht als Maßstab der Überempfindlichkeit verwendet, sondern nur klinisch beobachtet habe. Sie verweisen auf ausführliche Veröffentlichungen, berichten nur über folgende Ergebnisse. Es muß mit der Anschauung gebrochen werden, daß die Linse als etwas dem Organismus Fremdartiges angesehen werden darf. Nach Vorbehandlung mit Meerschweinchen-Linseneiweiß blieb bei Reinjektion mit dem homologen Eiweiß bei Meerschweinchen die Anaphylaxie aus.

Ferner hatte Krusius vermutet, daß die Kapsel-Epithelien und Rindenschichten der Linse biologisch innigere Beziehungen zum Blutserum zeigten als die Kernpartien. Er behandelte Meerschweinchen mit Rinder-Linsenextrakt, bei Reinjektion sollen die Tiere dann auch mit Rinderserum Anaphylaxie gezeigt haben. Davon konnten sich die Vortr. nicht überzeugen.

In der Diskussion erklärt Krusius, auf die ausführliche Veröffentlichung warten zu wollen, den Temperatur-Sturz habe er nur zuerst nicht verwandt, weil er noch nicht bekannt war.

39. Bemerkungen über die hämatopoëtische Funktion der Bindehaut, von C. Pascheff in Sofia.

Die Bindehaut hat nicht nur die Funktion, das Auge zu bedecken, sondern verhält sich in pathologischen Fällen als ein lymphatischer, blutbildender Apparat und dient als ein biologischer Schutz-Apparat des Auges, der die notwendigen zellulären Elemente beschafft.

40. Die Quellungswärme der Linsensubstanz, von van der Hoeve in Utrecht.

Da die Linse in pathologischen Zuständen quillt, machte Vortr. Versuche über die Quellungswärme. Nachdem er sie für Ochsenlinsen mittels des Bunsen'schen Eiskalorimeters berechnet hatte, machte er Versuche über den Einfluß von Präparaten, welchen Einfluß auf die Kataraktbildungen zugeschrieben wird, die negativ ausfielen. Bei 1%iger Jodkalilösung fand eine Erniedrigung der Quellungswärme statt. Vortr. schließt daraus auf die Möglichkeit einer günstigen Wirkung der Jod-Darreichung beim Altersstar und vor allem beim Wundstar.

Demonstrationssitzung vom 3. August 1911.

Vorsitzender: Bielschowsky in Leipzig.

1. Wessely in Würzburg: Beiträge zu den Mißbildungen und zur experimentellen Pathologie der Linse.

a) Linsenkolobom des Menschen bei reinem Zonuladefekt.

Der Fall beweist, daß auch beim Menschen ein umschriebener Zonuladefekt die einzige Ursache eins Linsenkoloboms sein kann.

b) Experimentell erzeugte isolierte Linsenfaser-Erkrankung.

Die Trübungen schritten langsam fort, doch nur innerhalb der einmal betroffenen Linsenfasern.

2. Krusius in Berlin: Demonstration experimenteller Tuberkulosen des Auges.

3. Reis in Bonn: Demonstration mikroskopischer Präparate.

A. Angeborener Defekt der M. Descemeti. B. Persistenz der Membrana capsularis lentis.

4. Seefelder in Leipzig: Verschiedene Demonstrationen aus dem Gebiete der Entwicklungsgeschichte und Mißbildungslehre des Auges.

Zur Entwicklung des Sehnerven fand S. an menschlichen Embryonen, daß sich die ventrale rinnenförmige Einziehung über den ganzen Sehnerven erstreckt und sogar ein wenig auf den Recessus opticus des Gehirns übergreift.

Von Augenmißbildungen demonstriert S. einen Schweins-Embryo ohne Spur einer Augen-Anlage, ein Hühner-Embryo mit einseitigem Anophthalmus, bei dem sich als Augenrudiment ein Schlauch von Pigment-Epithel zeigte, der mit Nervenfasern ausgefüllt war.

5. v. Szily jun. in Freiburg: Zur Zellpathologie der Hornhaut- und Bindehaut-Epithelien. Klinische und experimentelle Untersuchungen.

Beim Studium von Zellbildern bei Abhebung der Hornhaut-Epithelschicht fand S. ähnliches Aussehen der Chromatinsubstanz des Kernes, wie es den

Bildern der Trachomkörperchen entspricht. Es ist, wie an entsprechenden Demonstrationen gezeigt wird, fraglich, ob es sich bei den angeblichen parasitären Zell-Einschlüssen nicht um Kernbestandteile handelt, die beim Ausstreichen aus dem Kern in das Plasma gelangen.

6. Nagano in Würzburg: Über experimentelle Untersuchungen zur Pathologie des Hornhaut-Endothels.

Neue Methode von Übersichtspräparaten, die N. zeigt; er wird darüber eingehend berichten.

7. Gilbert in München: Über Markscheidenfärbung.

Empfehlung der von Held für die Glia angegebenen Färbemethode.

8. Igersheimer in Halle: Demonstration zur experimentellen Syphilis.

Ein mit Spirochäten geimpftes Kaninchen zeigte eine Iritis, die als luetisch anzusehen war, obwohl im anatomischen Substrat spezifische Elemente fehlten. In der Sklera fand sich eine Spirochäte.

9. Krückmann in Königsberg: Zur Heilung von Lederhautwunden.

An drei Beispielen demonstriert K., daß Faszien-Teile und Venen-Wandungen vom gleichen Körper und Sklerastücke vom anderen Körper ohne Störung zwischen Lederhaut und Bindehaut einheilen. Er bespricht die Verwendungs-Möglichkeiten.

10. Schreiber in Heidelberg: Demonstration eines teratoïden Osteoms der Conjunctiva.

Es handelte sich um eine den Lipodermoiden nahe verwandte Geschwulstbildung, in der der Knochenbefund das mikroskopische Bild beherrschte.

11. Freytag in München: Demonstration eines Gesichtsfeldschemas für Peripherie und Zentrum.

Das Schema bietet Raum für Angaben über Beleuchtungs-Verhältnisse und das Verhalten des Untersuchten.

12. Gullstrand in Upsala: Demonstration der Nernstspalt-Lampe.

Der leuchtende Spalt bildet eine bequem anwendbare, sehr kleine Lichtquelle von starker Intensität, mit welcher verschiedene ophthalmoskopische Untersuchungsmethoden verfeinert werden können.

13. Roemer in Greifswald: Submuskuläre Skleraltrepanation bei Glaukom.

Aus Tierversuchen und Operationen am Menschen schließt R., daß die submuskuläre Skleraltrepanation nur vorübergehend am Glaukom-Auge im Gegensatze zum normalen Tier-Auge eine Druckherabsetzung bewirkt. Am günstigsten für die Operation scheinen die Verhältnisse beim Glaucoma simplex zu liegen.

In der Diskussion erklärt Holth, daß die Sklerektomie von Lagrange, die er limbal nennt, richtig sei, da dabei die Vorderkammer geöffnet wird. Diese mit krummer Schere vorgenommene Skleral-Exzision ist ja in Wirklichkeit eine Trepanation. In mehr als 100 Fällen hatte er gute Erfolge.

Krückmann empfiehlt Römer's Methode. v. Hippel sah bei ähnlichem Vorgehen in 3 Fällen, bei denen andere Verfahren versagt hatten, zweimal, allerdings in kurzer Beobachtungszeit, einen Erfolg.

14. Ruben in Heidelberg: Transplantation von Rattensarkom in Ratten-Augen.

Nach Einbringen kleiner Stückchen von Tumoren in die Vorderkammer anderer Ratten oder Einspritzung einer Emulsion in Vorderkammer oder Glaskörper entwickelten sich intraokulare Tumoren.

15. Bielschowsky in Leipzig: Demonstration.
   a) Hering's neuer Apparat zur Herstellung von Verwechslungsfarben für die Untersuchung auf Farbenblindheit.
   b) Ein Stereoskop (modifiziert nach Pigeon's stéréoscope à coulisses).
16. Wolfrum in Leipzig: Demonstration von Präparaten:
   a) von beginnendem Frühjahrskatarrh,
   b) von beginnendem Karzinom der Conjunctiva bulbi.
17. Attias in München: Mikrophotographien über senile Veränderungen des menschlichen Auges.

Bilder zu seiner demnächst erscheinenden Arbeit.

18. Krauss in Marburg: Über eine seltene Erkrankung der Papilla nervi optici.

Bei einem 26jährigen gesunden Manne wurde nach dem Augenspiegel-Befunde ein primärer Tumor der Papille festgestellt, der per exclusionem als maligner Tumor anzusehen ist.

In der Diskussion berichtet Schieck, daß der Tumor gewachsen ist und das Auge enukleiert werden soll. Spiro.

Journal-Übersicht.

I. Zeitschrift für Augenheilkunde, 1911, Bd. XXV, Heft 1.

1) **Der intraokulare Flüssigkeits-Wechsel,** von Prof. Otto Weiss in Königsberg.

Zusammenfassung: 1. Es ist nicht gelungen, direkt zu zeigen, daß das Kammerwasser in strömender Bewegung ist. 2. Für einen Zufluß von Kammerwasser ins normale Auge ist kein Beweis erbracht. 3. Für einen Abfluß aus dem normalen Auge ebensowenig.

Alle Einlauf-Versuche haben keine Beweiskraft, weil sie Erscheinungen am toten Auge, dessen Gefäßdruck gleich Null ist, auf das lebende Auge übertragen, in dessen Gefäßen ein positiver Druck herrscht, der höher sein muß, als der Augendruck. — Das Kammerwasser unterliegt wahrscheinlich einem Wechsel, nur ist es weder bewiesen, noch wahrscheinlich, daß eine kontinuierliche Strömung besteht.

2) **Über den Mechanismus der Akkommodation,** von Prof. J. Stilling in Straßburg.

Verf. betont die Wichtigkeit des Glaskörpers für den Akkommodationsvorgang. Bei anatomischer Präparation ergibt sich, daß der Glaskörper durchaus keine gleichmäßig gebaute Masse sei, sondern daß sich beim menschlichen Auge eine festere Rindenschicht von einem weichen Kern unterscheiden lasse. Die Zonula hängt nur physiologisch, nicht anatomisch mit dem Corpus ciliare, dagegen sehr eng mit der Linse zusammen. „Glaskörper, Linse und Zonula gehören zusammen wie ein Ring, in welchem ein Diamant gefaßt ist."

Je deutlicher die Bildung des Ringes, also je weiter der Zentralkanal ist, desto größer ist das Akkommodations-Vermögen.

Die Kontraktion der Ciliar-Muskelfasern kann keinen unmittelbaren Ein-

fluß auf die Spannung der Zonula ausüben, vielmehr wird diese bewirkt durch Verengerung des Glaskörper-Ringes und damit zusammenhängende Form-Änderung der Linse.

3) **Der einzügige Starschnitt,** von Dr. Heinrich Schmidt in Wilhelmshaven.

a) Die Schneide des für den Starschnitt angegebenen Instrumentes ist bogenförmig, mit seiner unteren abgeschrägten Fläche der Oberfläche der Sklera angepaßt. b) Der Stützbogen hat an seiner Unterfläche fünf etwa $^1/_2$ mm lange Stacheln, die ein Fixieren des Augapfels gestatten, weil sie den Skleralrand festlegen. Dadurch soll auch die Gefahr des Glaskörper-Vorfalls vermindert werden.

4) **Sind Hornhaut-Trübungen eine Ursache der Myopie?** von Dr. Adolf Steiger in Zürich.

An den Züricher Schulkindern im ersten und im letzten Jahre ihrer Schulzeit vorgenommene Augen-Untersuchungen ergaben eine Zunahme der Myopen um etwa 5 %. Die Häufigkeit der Zunahme war unter den mit fleckenfreien Augen ausgestatteten Kindern größer, als unter den mit Trübung der Hornhaut behafteten.

5) **Ein Beitrag zur Histologie der Stauungspapille,** von Dr. Rudolf Bergmeister in Wien.

Stauungspapille ohne akute entzündliche Veränderungen; es bestand Lymphstauung im Axialstrang, während die Peripherie des Nervenstammes frei von Ödem war.

6) **Über die Fuchs'sche Makula-Erkrankung bei Myopie,** von Dr. L. Pick in Königsberg.

Mitteilung über 6 beobachtete Fälle. Mit dem Auftreten des schwarzen Fleckes schienen Glaskörperflocken und Chorioideal-Erkrankungen zu sistieren, insbesondere war in keinem Falle Netzhaut-Ablösung bei Vorhandensein des Fuchs'schen Fleckes an demselben Auge festzustellen.

7) **Über die Behandlung des Xanthelasma mit Radium,** von Dr. Otto Schindler in Wien.

Bericht über guten Erfolg bei Anwendung von Radium-Behandlung und Darlegung der Methodik.

8) **Prophylaktische Maßnahmen für später Erblindete,** von S. Heller, Blindeninstituts-Direktor in Wien.

Die Blinden-Pädagogik sollte sofort einsetzen, wenn die spätere Erblindung als sicher anzunehmen ist. Dadurch würde die Berufs-Ausbildung beschleunigt, welche Sicherheit in der Ausführung auch nach eingetretener Erblindung erhöht.

Heft 2.

1) **Zur Ätiologie des Trachoms.** Weitere Mitteilung von Dr. Junius in Köln a. Rh.

Beschreibung von Befunden in Ausstrich- und Gewebeschnitt-Präparaten

und in Granulis. Ob die beobachteten Gebilde mit dem Trachom-Erreger identisch sind, bleibt zweifelhaft.

2) **Ein Fall von Entwicklungs-Anomalie (rinnenförmiger Einsenkung des Lidrandes) im Gebiete des unteren Tränenröhrchens,** von Fritz Ask in Lund.

Beobachtung an einem 13jährigen Knaben. Verf. wendet sich gegen den Erklärungs-Versuch der Anomalie von Halben und meint, daß beim Hervorwachsen der oberen Tränenröhrchen-Anlage in entsprechender Partie des Lidrandes die abnorme Furche in der nasalsten Partie des unteren Lidrandes von dem dagegen gepreßten Punct. lacrim. sup. sozusagen aufgepflügt werde.

3) **Über Barlow'sche Krankheit, mit besonderer Berücksichtigung der dabei beobachteten Augen-Erscheinungen,** von Dr. Kurt Steindorff in Berlin.

Im Anschluß an einen Fall von Barlow'scher Krankheit bei einem 7 monatigen Kinde Besprechung der Symptomatologie vom ophthalmologischen Standpunkte. Hirschberg erhob einen bisher einzig dastehenden Befund: bei Vordrängung des rechten Auges, neben dem Sehnerven geflammte Blutungen von ziemlich großer Ausdehnung, die nach 18 Tagen verschwunden waren. — Auffallend war, daß bei dem Kinde Rhachitis und Barlow zusammen vorkamen, was ganz ungewöhnlich ist.

4) **Über Augen-Veränderungen bei der Bubonenpest,** von Priv.-Doz. Th. Wernecke in Odessa.

Beobachtungen während der Pest-Epidemie 1910 in Odessa. Unter 140 Pest-Erkrankungen hatten 3 Patienten Augen-Symptome: Iritis, einmal mit Hypopyon. an 5 Augen, bei einem Auge zugleich Neuritis optica. Conjunctivitis war wenig ausgesprochen und kaum spezifischer Natur.

5) **Traumatische Skleralruptur bei Buphthalmus,** von Niels Höeg in Kopenhagen.

Unter energischer Pilokarpin-Behandlung erfolgte relativ günstige Heilung in einem genauer beschriebenen Falle.

Heft 3.

1) **Über den Flüssigkeits-Wechsel des Auges,** von Privat-Dozent Dr. Th. J. Bürgers in Königsberg.

„Im normalen Kammerwasser kommt neben wenigen Enzymen zuweilen bakterizides Komplement, aber kein opsonisches oder hämolytisches Komplement vor, ebensowenig bakterizide oder hämolytische Ambozeptoren. In das Kammerwasser immunisierter Individuen gehen Antitoxine, Opsonine, bakterizide und hämolytische Ambozeptoren, aber keine Präzipitine über. In das Kammerwasser des thermisch, mechanisch, chemisch gereizten oder infizierten Auges gehen alle Antikörper mit Ausnahme der Präzipitine über. In den Glaskörper erfolgt der Übertritt der Antikörper noch spärlicher, als in die Vorderkammer. Wir haben somit ein gewisses elektives Verhalten des

Sekretions-Apparates im Auge, welches die Annahme eines aktiven Vorganges erfordert, den man Transsudation oder Sekretion nennen kann."

2) **Ein Beitrag zur Leber'schen familiären Opticus-Atrophie,** von Dr. Felir Mügge in Gießen.

In einer Familie mit 6 Kindern war ein Sohn von 23 Jahren und ein andrer von 19 Jahren an Opticus-Atrophie erkrankt. Hereditär war nichts nachweisbar, trotzdem ergab sich die Diagnose aus den vorhandenen zentralen Skotomen und dem Stationärbleiben des geringen Restes von Sehkraft.

In einer 2. Familie waren ebenfalls 2 Brüder an Opticus-Atrophie erkrankt; ein Großonkel war mit einem Augenleiden behaftet gewesen, das ihn fast blind machte. Strychnin-Injektionen erzielten einen kaum nennenswerten Erfolg.

3) **Ein Beitrag zur Kasuistik der Keratitis neuroparalytica,** von Dr. A. Dutoit in Lausanne.

Zusammenfassung:

1. Die Ätiologie der Keratitis neuroparalytica ist in der Läsion des Nervus trigeminus und seiner trophischen Fasern zu suchen.

2. Die Pathogenese der Keratitis neuroparalytica beruht in einer zufälligen Läsion des Hornhaut-Epithels.

3. Der Beweis für die Existenz der trophischen Fasern für die Hornhaut im Nervus trigeminus ist darin gegeben, daß minimale Traumen, die ein normales Auge schadlos erträgt, auf der anästhetischen Unterlage Epithelnekrosen herbeiführen, zu deren Reparation das Auge nicht mehr fähig ist.

4. Die Prognose der Keratitis neuroparalytica ist neben dem Allgemeinbefinden von der Virulenz der im Konjunktival-Sekret vorhandenen Mikroorganismen abhängig.

5. Die Therapie soll neben antiseptischen und antiphlogistischen Maßnahmen die Förderung der lokalen Gefäß- und Gewebs-Reaktion berücksichtigen.

6. Zur Prophylaxe: bei der Gasser-Ektomie gelingt es unter gewissen Kautelen das Auge vor der drohenden Gefahr zu behüten.

4) **Die Operation des totalen Symblepharon nach Weeks,** von Dr. Otto Lindenmeyer in Frankfurt a. M.

Vorzüge des ausführlich geschilderten Verfahrens sind nach dem Verf.:

1. Nachträgliche Schrumpfung der neugebildeten Höhle ist nicht zu befürchten; etwa 3 Mon. nach der Operation ist der Zustand dauernd.

2. Narben im Gesicht, wie sie bei Verwendung gestielter Lappen aus Stirn und Wange erzeugt werden, werden vermieden.

3. Die Dauer des Heilverfahrens, etwa 6 Wochen, ist verhältnismäßig kurz.

5) **Wie vermeiden wir Entstellungen bei umschriebenen Abtragungen der Lidränder in ganzer Dicke?** von Prof. Kuhnt in Bonn.

Muß im Original nachgelesen werden, in dem durch Abbildungen das Vorgehen erläutert wird.

6) **Transplantation bei chronischem trachomatösem Pannus**, von Dr. Rudolf Denig in New York.

Bei 9 Patienten hat Verf. die an den Pannus grenzende Konjunktiva entfernt und die bloßgelegte Stelle entweder mit Bindehaut vom gesunden Auge oder mit Lippen-Schleimhaut gepfropft. Der Erfolg soll über Erwarten gut gewesen, der Pannus in vielen Fällen fast ganz sich aufgehellt haben.

Heft 4.

1) **Über den intraokularen Flüssigkeits-Wechsel**, von Prof. K. Wessely in Würzburg.

Die intraokularen Gefäße zeigen ein intravaskuläres Druckgefälle, dem gegenüber der intraokulare Druck eine einheitliche Größe darstellt. Da nun eine geringe experimentelle Verstärkung des Druckgefälles eine mechanische Flüssigkeits-Bewegung im Innern des Auges zur Folge hat, so muß auch bei normaler Höhe des Druckgefälles ein Flüssigkeits-Wechsel in mechanischem Sinne bestehen, wenn auch die normale Kammerwasser-Produktion eine außerordentlich langsame ist. Die Ciliarfortsätze sind die Quelle des nach Punktion neu abgesonderten Kammerwassers. Ein prinzipieller Gegensatz zwischen Iris und Ciliarfortsätzen besteht nicht, nur ein gradueller Unterschied. Bei der Abfuhr kommt dem Schlemm'schen Kanal die Hauptrolle zu. Die intraokulare Flüssigkeits-Bildung ist ein Transsudations-Vorgang eigner Art, der sich dadurch, daß kolloidale Serumbestandteile und sogar krystallinische Substanzen in der Norm ferngehalten werden, von der Lymphproduktion und durch die ausgesprochene Abhängigkeit vom Blutdruck von der Sekretion unterscheidet.

---

2) **Statistisches, Klinisches und Anatomisches über das Glioma retinae**, von Priv.-Doz. Dr. Curt Adam in Berlin.

Statistik. 1. Lebensalter. Hirschberg sprach zuerst präzis aus, daß das Glioma retinae eine Erkrankung des Kindesalters sei.

2. Familiäres Auftreten ist häufig.

3. Doppelseitige Fälle fanden sich in 8,5%.

4. Rezidive sind im 1. Stadium selten (0%), im 2. Stadium häufiger (14,3%), im 3. Stadium häufig (93,7%).

Die Rezidive traten im Durchschnitt nach 3,3 Monaten auf. Exitus in allen Rezidivfällen durchschnittlich 6 Monate nach der Operation. Todesursache waren meist Gehirnmetastasen.

5. Prognose: Hirschberg hat recht, wenn er sie nach Ausbreitung der Geschwulst auf den Sehnerven infaust stellt; dagegen scheinen Knoten in der Aderhaut Rezidive nicht absolut zu bedingen.

6. Die extraokulare Verbreitung der Geschwulst war am häufigsten in den vorderen Bulbusteil, an zweiter Stellle entlang den Sehnerven und an dritter am hinteren Pol zu konstatieren.

7. Therapie: Enucleatio bulbi, Exenteratio orbitae. Daran schließt sich eine Mitteilung der Krankengeschichten und eine Erörterung über die zur Einteilung in 3 Stadien führenden Momente.

---

3) **Zur Beurteilung der Adrenalin-Mydriasis**, von Dr. Richard Cords in Bonn.

Während bei akuten Konjunktivitiden das Adrenalin keinerlei Wirkung auf die Iris ausübte, trat bei Erosionen, epithelialer Trübung und Geschwüren konstant eine beträchtliche Mydriasis ein.

4) **Anatomischer Befund in einem Falle von angeborener Ektopie der Pupille mit Linsenluxation,** von Stabsarzt Dr. Seefelder in Leipzig.
Eignet sich nicht zu kurzem Referat.

5) **Varicenbildung auf der Papille,** von Th. Axenfeld in Freiburg.
Erworbene Varicenbildung an der Papille ist nach Fuchs als Folgezustand einer Thrombose im Gebiet der Vena centralis retinae aufzufassen. Als wertvolles prognostisches Zeichen sieht Verf. Kollateralbildungen an, die man bei genauem Suchen im aufrechten Bilde frühzeitig finden kann.

6) **Beitrag zur Kenntnis der persistierenden Pupillarmembran,** von Dr. M. Wirths in Königsberg.
Nach Beobachtungen des Verf.'s scheinen Reste der Tunica vascul. lentis nicht nur von der Irisvorderfläche, sondern auch von dem Pupillarrande und der Rückfläche der Iris ihren Ursprung nehmen zu können.

Heft 5.

1) **Hat die operative Therapie der hochgradigen Myopie eine Berechtigung?** von Priv.-Doz. Dr. Robert Hesse in Graz.
Auf Grund des tabellarisch geordnet mitgeteilten Materials der Grazer Klinik bejaht Verf. seine im Titel der Arbeit gestellte Frage. Die operierten Augen zeigen eine so große Zunahme der Brauchbarkeit, daß man die Gefahren der Schädigungen, denen hochgradig kurzsichtige Augen ja auch ohne Operation ausgesetzt sind, nicht zu hoch einschätzen darf. Eine Schädigung durch die Operation an sich wird bei tadelloser Asepsis und Technik nicht zugegeben.

2) **Zur Myopiefrage.** (Statistische Untersuchungen), von Dr. Walter Siebenlist in Greifswald.
Das Material der Universitäts-Poliklinik in Greifswald ergab in der statistischen Verarbeitung folgendes Resultat:
1. Myopie bestand in 13,4% von 26419 Fällen. Von den männlichen Augen waren 13%, von den weiblichen 9,3% myopisch. Anisometropie von 2 D. und mehr bestand in 1,8% sämtlicher Myopen und zwar überwog der Refraktionszustand des rechten Auges in 60,2% der Fälle.
2. Die höheren Grade sind seltner.
3. In den niederen Graden der Myopie überwiegt die Zahl der Männer, von etwa 7 D. ab die der Frauen.
4. Myopie geringen Grades findet sich überwiegend bei Naharbeitern, von 10 D. ab überwiegen bei weitem die Nicht-Naharbeiter und Frauen.
5. Komplikationen sind um so häufiger, je höher der Grad der Myopie ist. Abgesehen vom Staphylom, bzw. Konus finden sie sich bei Männern in 5,9%, bei Frauen in 12,2% der Fälle; sie sind häufiger bei den Nicht-Naharbeitern.
6. Beeinträchtigung der Sehschärfe wächst mit dem Grade der Myopie.
Diese Resultate stimmen im wesentlichen mit denen der Jenenser und Gießener Augenklinik überein.

3) **Über anderweitige Verwendung der Kuhnt'schen Operation des Blepharitis-Ektropium**, von San.-Rat Dr. E. Cramer in Cottbus.

Herstellung einer passenden Tasche für ein künstliches Auge in einem Falle, in dem der senkrechte Abstand der beiden Lider bei fehlendem Kunstauge 2,0 cm betrug, mit „verblüffendem" Erfolge.

---

4) **Zwei Fälle von Unterbrechung des intraokularen Flüssigkeitsstromes im Bereiche seines ciliaren Abschnittes nach Kontusion des Augapfels**, von Dr. J. Kuschel in Lüdenscheid.

Die Überschrift enthält das Wesentliche der Abhandlung.

Heft 6.

Untersuchungen über den Gehalt der Iris an elastischen Fasern unter normalen und pathologischen Verhältnissen, von Dr. Arthur Eppenstein in Berlin.

1. Beim Menschen enthält die Wandung der Irisgefäße stets elastische Fasern, deren Menge individuellen Verschiedenheiten unterliegt; auch die Bindegewebshülle besitzt öfters elastische Fasern.

2. Eine elastische Membran in den hinteren Iris-Schichten existiert nicht. Dort liegt der Musc. Dilatator pupillae, dem als glatten Muskel eine bedeutende elastische Nachwirkung eigen ist.

3. Das Iris-Stroma enthält elastische Fasern nur als Varietät.

4. Der Gehalt der Iris an elastischem Gewebe ist bei allen Alters-Stufen der gleiche.

5. Pathologische Zustände ändern das Verhalten in keiner Weise.

6. Beim Pferd ist es ähnlich wie beim Menschen, im Stroma der Kaninchen-Iris finden sich einige elastische Fasern, etwas zahlreichere bei der Gans und beim Huhn. Spiro.

Band XXVI, 1911, Heft 1.

1) **Mechanik und Wirkung der orbitalen Querschuß-Verletzungen**, von Priv.-Dozent Dr. Curt Adam in Berlin.

Thesen des Verf.'s: 1. Die unter dem Bilde der Chorioretinitis proliferans bekannten Veränderungen des Augenhintergrundes nach Orbitalschüssen sind das Resultat einer Reihe von Störungen, von denen die wichtigsten Zerreißungen der Aderhaut und Netzhaut sowie Blutungen sind.

2. Die letzte Ursache hierfür ist nicht in einer Zerreißung von Ciliargefäßen oder Nerven zu sehen, wie Goldzieher meint, sondern in einer Sprengwirkung des Geschosses innerhalb der Orbita.

3. Voraussetzung ist völliger oder nahezu völliger knöcherner Abschluß der Orbita, da nach angestellten Versuchen durch Schüsse auf die offene Tier-Orbita auf den Bulbus keine ähnliche Einwirkung erfolgt.

4. Durch Schießversuche auf menschliche Leichen und „künstliche Orbitae" wurde als Folge der Sprengwirkung Zertrümmerung der Orbitalknochen, Propulsion des Bulbus, Abflachung, bzw. Einstülpung seines hinteren Pols und eine Erhöhung seines intraokularen Tonus ermittelt.

5. Folgen dieser Einwirkung sind nach mikroskopischen Präparaten exzessive Narbenbildung, Pigment-Wucherung und Atrophie, Sklerose der Aderhaut-Gefäße usw., das charakteristische Bild der Chorioretinitis proliferans.

6. Bei den durch Schläfenschuß Getöteten sind die Bulbus-Veränderungen geringer, als bei denen, die am Leben bleiben. Im ersten Fall muß das Geschoß bei horizontaler Haltung der Waffe nach hinten gerichtet sein, um ins Cerebrum zu gelangen, kann also nur den hintersten Teil der Orbita treffen. Im 2. Fall verläuft das Geschoß nahezu in der Frontalebene, verschont daher das Cerebrum, entfaltet aber seine volle Wirkung auf die Orbita.

---

2) **Bemerkungen zum Zentralkanal des Glaskörpers und zu Stilling's Akkommodations-Theorie,** von Prof. F. Best in Dresden.

Nicht die Akkommodation, wie Stilling will, sondern die Bewegungen des Auges formen die Struktur des Glaskörpers.

---

3) **Klinische, bakteriologische und experimentelle Studie über die Conjunctivitis cruposa,** von Dr. Cäsar Amsler in Basel.

Verf. kommt zu folgendem Ergebnis:

1. Die Conjunctivitis cruposa und die Conjunctivitis diphtherica können nicht nach dem Fehlen oder Vorhandensein des Diphtherie-Bacillus, müssen aber klinisch voneinander unterschieden werden.

2. Die Prognose der Conj. cruprosa pflegt im allgemeinen gut zu sein; der Befund von Strepto- und Pneumokokken mit und ohne Diphtherie-Bazillen verschlechtert sie.

3. Der Krupp der Konjunktiva mit Löffler'schen Bazillen verläuft in der Regel bei symptomatischer Behandlung gut.

---

4) **Rhythmisches Vortreten beider Augäpfel durch Trochleariswirkung bei Gehirnblutung, Nystagmus protractorius,** von Dr. Alexius Pichler in Klagenfurt.

Nach einem apoplektischen Insult wurde bei einer Patientin am 5. Tage eine rhythmische Vortreibung beider Bulbi beobachtet. Der Herd war rechtsseitig. Die Bewegung erfolgte zugleich mit der Inspiration und war zugleich nach vorn und abwärts gerichtet.

---

5) **Untersuchungen über den einzügigen Starschnitt nach Schmidt, nebst Bemerkungen über den zweizügigen Starschnitt,** von Dr. A. Dutoit in Lausanne.

Verf. nimmt an, daß Schmidt bei der Ausführung des einzügigen Schnittes auf die Konjunktival-Lappenmethode verzichtet hat, weil sie dabei keine Vorteile bietet. Verf. selbst berichtet über einen zweizügigen Starschnitt, den er in Verbindung mit der Konjunktival-Lappenmethode öfters erprobt hat.

Heft 2.

1) **Über Plasmozytom der Konjunktiva,** von R. F. Rund in Königsberg.

Verf. sieht in einem durch Abbildung im Text erläuterten Falle von Plasmozytom die Plasmazellen als Produkt adventitieller Elemente an, aus denen sie durch Umformung entstehen.

---

2) **Vergleichende Sehschärfen-Bestimmungen,** von Med.-Prakt. Hanns Ficker in Greifswald.

Vergleichende Bestimmungen der Sehschärfe mit verschiedenen Tafeln

ergaben, daß die Genauigkeit der Bestimmung in absteigender Reihe sich folgendermaßen verhält: Löhlein und Gebb >, Hess >, Schweigger >, Heine >, Weiß.

Die nach Snellen'schem Prinzip konstruierten Tafeln schneiden also ungünstiger ab, als die internationale und die Löhlein-Gebb'schen Tafeln.

---

3) **Ein klinischer Beitrag zur Frage der Kolobome am Sehnerveneintritt**, von Dr. W. Meißner in Königsberg.
Mitteilung von drei einschlägigen Fällen.

---

4) **Eine durch Myopie verursachte hellgrün gefärbte Lochbildung der Makulagegend**, von Dr. T. Harrison Butler in Lamington.
Beobachtung an einer Myopen; die grüne Farbe wird als veränderter Blutfarbstoff angesprochen, da ein Blut-Erguß am hinteren Pol vorhanden war.

Heft 3.

1) **Untersuchungen über die Anforderungen an Sehschärfe und Refraktion der Infanterie**, von Dr. Arnold Scherer in Basel.
Nach Betrachtung der Resultate seiner eigenen und der Untersuchungen andrer Autoren (Steiger, Gonin, Couland, Cuperno, Herzenstein) kommt Verf. zu folgenden Forderungen für die Heeresreglements-Bestimmungen:

1. Es soll ausschließlich die korrigierte Sehschärfe zur Beurteilung benutzt werden.

2. Refraktionsfehler sollen zulässig sein bis zu einer Grenze von 6 D, sofern durch Gläserkorrektion die erforderliche Sehschärfe erreicht wird.

3) Das äußerst zulässige Minimum an Sehschärfe beträgt für den Infanteristen $^2/_3$ bis $^5/_6$.

4. Es ist gleich, ob das rechte oder linke Auge das bessere ist; für das schlechtere ist Sehschärfe $^1/_{10}$ noch eben annehmbar.

5. Das Schießen mit Brillen, Zylindern, kombinierten Gläsern scheint die Schieß-Resultate nicht zu beeinflussen.

6. Um bei einem Feldzuge Ersatz für die komplizierten Brillen zur Hand zu haben, könnten auf den Bataillonsfuhrwerken eine Anzahl Siebbrillen mitgeführt werden.

7. Für Artillerie und Kavallerie muß als Minimum S = 1 gefordert werden; für Sanität, Train und Verwaltung genügt $^1/_2$.

---

2) **Zur Therapie der tabischen Sehnerven-Atrophie**, von Dr. Carl Goebel in Trier.
Mitteilung eines Falles, bei dem neben Quecksilber-Schmier- und Strychnin-Spritzkuren eine Saugglocke an der Orbita synchron mit dem Pulse auf- und abgesetzt wurde und eine auffallende Besserung im Sehvermögen eingetreten sei.

---

3) **Über den Hals-Sympathicus, namentlich den Verlauf seiner Lähmung mit besonderer Berücksichtigung der Augen-Symptome**, von Dr. M. Schur in Frankfurt a. M.
Verf. nimmt an, daß analog der Anordnung im Rückenmark auch im

Sympathicus ein 1. und 2. Neuron besteht: Läsion des 1. Neurons setzt Lähmung mit Kontraktur, solche im 2. Neuron schlaffe Lähmung.

Erläuterung einiger Fälle durch diese Theorie.

Heft 4.

1) **Vergleichend anatomische Untersuchungen über die Beziehungen der Orbita und des Bulbus zu den vom Siebbein ausgehenden pneumatischen Räumen bei der höchst pneumatisierten Gruppe der Vertebraten, den hörnertragenden Widerkäuern,** von Privat-Dozent Dr. A. Gutmann in Berlin.

Mitteilung über den Befund bei Ovis aries, eignet sich nicht für ein kurzes Referat.

---

2) **Zur Kenntnis des Angioma chorioideae,** von Prof. W. Reis in Bonn.

Das Angiom der Aderhaut als solches gab sich ophthalmoskopisch nicht zu erkennen; nur eine Reihe sekundärer, begleitender Vorgänge erschien im Hintergrunds-Bilde. Es ergeben sich Analogien des mitgeteilten Falles mit dem einzig bisher erhobenen Befund von Hirschberg bei einer gleichen Erkrankung. Auch dort wurde erst durch die histologische Untersuchung die Natur der Geschwulst aufgedeckt.

3) **Beitrag zum klinischen Bilde der assoziierten Blicklähmung, mit besonderer Berücksichtigung des vestibulären und optischen Nystagmus,** von Dr. M. Wirths in Königsberg i. Pr.

Die schnelle Nystagmus-Komponente fand Verf. in Übereinstimmung mit den Resultaten Barany's sowohl beim vestibulären wie beim optischen Nystagmus stets und nur in der Richtung, in der willkürliche Augen-Bewegungen so gut wie unmöglich waren; beim optischen Nystagmus erfolgte dabei an Stelle der schnellen Komponente regelmäßig ein nicht unterdrückbares Blinzeln; beim optischen Nystagmus war die langsame Komponente in der Richtung der Blicklähmung erheblich beschränkt, bzw. fast völlig aufgehoben.

Heft 5.

1) **Über lichtbiologische Fragen,** von Prof. E. Hertel in Straßburg i. E.

Angestellte Versuche (Bestrahlung befruchteter Eier) lassen den Verf. zu dem Schlusse kommen, daß die Spektral-Strahlung in einer chemisch labilen Molekülgruppe absorbiert werden kann, mit Absorptions-Maximum am kurzwelligen ultravioletten Ende, und in einer chemisch stabilen, mit Absorptions-Maximum am langwelligen ultraroten Ende. Je nachdem die Reizung der einen oder andren Molekülgruppe überwiegt, wird bei Bestrahlung von einer Intensität, die mindestens gleich der Reizschwelle der betr. Zellen sein muß, der Reiz-Effekt verschieden sein.

2) **Erfahrungen mit Skott's Emulsion zur Behandlung des Allgemein-Zustandes bei Augenkranken,** von Dr. A. Dutoit in Lausanne.

Bei Augen-Erkrankungen konstitutionell Kranker (Tuberkulose, Skrofulose usw.) war der Erfolg der Emulsion befriedigend.

3) **Über die Behandlung des angeborenen Schichtstars,** von H. Kuhnt.

Bei mehrfachen und starken Verwachsungen ist unbedingt eine vorbereitende Iridektomie erforderlich, der man zweckmäßig eine Corelyse anfügt. Wo infolge alter Iridocyclitiden ausgedehnte flächenhafte Verwachsungen ohne Glaskörper-Verflüssigung bestehen, ist die Durchtrennung der Iriskapselschwarten mit der Scheren-Pinzette von v. Wecker angezeigt. Ist der Glaskörper verflüssigt, so kann man nur noch von der Durchschneidung des Schwarten-Gewebes von hinten nach vorn mit dem Gräfe'schen Messer Erfolg erwarten.

---

4) **Zur Kenntnis juveniler Netzhautgefäß-Erkrankungen,** von Dr. Richard Cords, Privat-Dozent in Bonn.

1. Ophthalmoskopisch am auffallendsten ist bei der juvenilen Periphlebitis retinalis weiße Einscheidung und unregelmäßiges Kaliber der Venen; in manchen Fällen zeigt sich eigenartige Schlängelung und Büschelbildung der Venen, ebenso sind Anastomosen nicht selten.

2. Rezidivierende Glaskörper-Blutung ist retinalen Ursprungs, Zusammenhang mit Tuberkulose in einigen Fällen wahrscheinlich.

3. Retinitis proliferans ist wahrscheinlich Folge alter Blutungen.

4. Exsudative Retinitis. (Coats.)

Alle diese Erkrankungs-Formen haben Gefäßwand-Erkrankung der Retina gemeinsam. Ein Zusammenhang mit Tuberkulose ist trotz mehrfach beobachteter Tuberkulin-Reaktion nicht sicher.

Heft 6.

1) **Die Vernichtung der pathogenen Bindehaut-Bakterien zum Zwecke der Prophylaxe bei Katarakt-Operationen,** von L. v. Liebermann jr. und J. Lengyel in Budapest.

Zusammenfassung:

1. Es gelingt durch mehrmals täglich vorgenommene Ausspülung des Bindehautsackes mit einer Lösung von Hydrargyrum oxycyanat. 1 : 10000 in der großen Mehrzahl der Fälle, die anwesenden pathogenen Bakterien zu vernichten.

2. In den wenigen Fällen, wo das nicht gelingt, ist dasselbe Resultat durch einmalige Tuschierung mit 2%iger Lösung von salpetersaurem Silber zu erreichen.

3. Die letztere Behandlung eignet sich besonders für Fälle, bei denen infolge chronischen Katarrhs eine starke Durchsetzung der Bindehaut mit Bakterien zu erwarten ist.

---

2) **Ein Beitrag zur Kenntnis hereditär-syphilitischer Erkrankungen des Auges,** von Prof. Dr. A. Brückner in Königsberg.

In einem Falle von kongenitaler Lues war bei einem 17jährigen Arbeiter das rechte Auge durch ein Gumma vollkommen zerstört worden, trotzdem bei Beginn der antiluetischen Kur der Augapfel nur oberflächlich ergriffen war. Die Entwicklung des Gumma am Auge scheint danach ebensowenig durch antisyphilitische Kur zum Stillstand zu bringen zu sein, wie die der Gehirngummen.

---

3) **Eigenartige Augenmuskel-Störungen bei einem atypischen Fall**

von progressiver Muskel-Atrophie, von Dr. Wilhelm Grüter in Marburg.

Während die Lagophthalmus bedingende Schwäche des Orbicularis bei der reinen Form der progressiven Muskel-Atrophie wiederholt beobachtet wurde, hebt Verf. an einem mitgeteilten Falle als eigenartig die ausgesprochene Schwäche des Levator palp. sup. und des Rectus ext. und int. hervor.

4) **Über die Ausspülungen des Kapselsackes**, von H. Kuhnt in Bonn.

Absolute Anzeige für die Spülung bietet Kollaps der Kornea nach dem Austritt des Kernes.

Empfehlenswert ist die Ausspülung bei allen Starformen mit klebriger Corticalis, ferner bei den zu Rinden-Verflüssigung neigenden.

Versuchen soll man sie bei allen unreifen und traumatischen, zumal stärker quellenden Staren, ohne hohen Druck, ohne lange Dauer.

Als Vorteile der Ausspülung gelten dem Verf.

1. Nachstare gestalten sich weniger fest und umfangreich.
2. Iris-Vorfälle und Kapsel-Einheilungen treten seltener auf.
2. Schluß und Verheilung der Schnittwunde vollzieht sich rascher.

---

5) **Die Augenklinik der Städtischen Krankenanstalten, Essen-Ruhr**, von Dr. Richard Hessberg.

Beschreibung der Albert und Franziska Hirschland-Stiftung. Acht Abbildungen im Text dienen zur Erläuterung. Spiro.

II. Archiv für Augenheilkunde, Band LXVIII, Heft 2, Januar 1911.

1) **Die reflexlose Ophthalmoskopie**, von Prof. Dr. Allvar Gullstrand.

Verf. sucht eine exakte Theorie der reflexlosen Ophthalmoskopie zu entwickeln und gibt dabei zahlreiche praktische Hinweise zur Benutzung der dargelegten Methoden.

2) **Iridotasis antiglaucomatosa**, von Dr. Johan Borthen in Bergen (Norwegen).

Die Methode besteht in Hervorziehen der Iris unter den Konjunktivallappen, wo die Iris sich selbst überlassen bleibt. Verf. teilt zu seinen alten 50 Fällen 47 neu operierte von chronischem Glaukom mit.

Von diesen 97 Fällen gaben 91 gute Resultate. Die Wirkung erklärt Verf., außer durch Filtration in die Subkonjunktiva, durch Streckung der Iris, welche die Lymphwege im Kammerwinkel besser öffnet.

---

3) **Über die Cystenbildung in der Netzhaut**, von Dr. H. Fujita. (Univers.-Augenklinik Würzburg.)

Besprechung von drei Fällen, in denen Lücken und Spalten im Netzhautparenchym zu größeren Cysten konfluierten. Verf. nimmt an, daß die Cysten durch Ödeme entstanden sind.

4) **Tränen-Nasengang und schräge Gesichtsspalte**, von Dr. Alexius Pichler in Klagenfurt.

Mitteilung eines Falles von angeborenem Verschlusse des Tränenschlauches

und Bildung eines Fistelganges, dessen äußere Öffnung dort lag, wo Nasenflügel, Wange und Oberlippe zusammenstoßen. Die Ursache der Mißbildung ist verzögerter oder gestörter Verschluß der Gesichts-Spalte, nach des Verf.'s Ansicht, durch das Amnion bewirkt.

5) **Beiträge zur Theorie des simultanen Farbenkontrastes,** von Dr. E. Berger in Paris. (Schon referiert.)

6) **Über eine atypische Form von Frühjahrskatarrh,** von Dr. G. F. Cosmettatos in Athen.

Die beschriebene Form scheint der papillären Form des Trachom völlig gleich. Doch schützt das milchähnliche Aussehen der Konjunktiva, das Jucken und die Periodizität der Krankheit wie auch die anatomische Untersuchung der Hervorragungen vor Verwechslung.

7) **Erwiderung auf den Artikel des Herrn E. Landolt in Paris: „Noch einmal die Sehprüfung",** von Dr. W. Löhlein und Dr. Gebb.

Die Verff. verwahren sich gegen die Annahme, daß sie gegen die internationalen Sehproben aufgetreten wären.

8) **Berichtigung zu unsrer Arbeit „Vergleichende Messungen der Weite der direkt und der konsensuell reagierenden Pupille,** von Prof. G. Abelsdorff und Prof. H. Piper.

Heft 3.

1) **Wirkung des Salvarsan auf das Auge,** von Dr. Flemming (Universitäts-Augenklinik Berlin).

Salvarsan ist als ein für die Syphilis des Auges wirksames spezifisches Mittel zu begrüßen, das namentlich in Fällen, wo schnelle Hilfe not tut und Quecksilber und Jod versagt haben, indiziert sein dürfte. Als ein Heilmittel, das die bisherigen spezifischen Präparate verdrängen könnte, hat es sich nicht bewährt. Andrerseits sind schädigende Wirkungen des Arsenobenzols auf das Auge in keinem Falle einwandsfrei nachgewiesen, die Zufälle vielmehr als Lues-Symptome (Wertheimer'sche Reaktion) aufzufassen.

2) **Ehrlich-Hata 606 in der Augenheilkunde,** von Dr. O. Schnaudigel, Direktor der Städtischen Augenklinik in Frankfurt a. M.

In 21 mit Arsenobenzol behandelten Fällen sah Verf. sehr gute Erfolge.

3) **Die Sehleistung des Facetten-Auges,** von Prof. Best in Dresden.

Das Insekten-Auge hat eine hohe Sehschärfe für die Nähe und vor allem in einer Nähe, in der das Linsen-Auge versagt. Scharfsichtige Insekten (manche Libellen, Schmetterlinge, auch Bienen) sehen in 1 cm so gut, wie der Mensch in 1 m.

4) **Über Tuberkulose der Orbita,** von Dr. Lebenhart (Univers.-Augenklinik Prag).

Aus zwei Fällen von Sehnerven- bzw. Orbital-Affektionen durch primäre Tuberkulose des Keilbeins und der hinteren Siebbeinzellen schließt Verf., daß durch frühzeitige radikale Entfernung der tuberkulösen Massen das Seh-

vermögen wenigstens eines Auges erhalten werden könnte. Sehr bemerkenswert ist das völlige Versagen der Nasen-Untersuchung.

---

5) **Über Ferment-Wirkungen am Auge und ihre Beziehungen zur sympathischen Ophthalmie,** von Dr. Guillery in Köln. (Bakteriologisches Laboratorium.)

Unter Ausschluß von Bakterien kann durch Fermente eine intraokulare Entzündung entstehen, welche von sympathisierender Entzündung in manchen Fällen kaum zu unterscheiden ist.

In längeren Ausführungen bespricht Verf. die Annahme eines enzymartig wirkenden Giftes als Ursache der sympathischen Ophthalmie. Diese Annahme erkläre viele Erscheinungen leichter, als die bekannten Theorien, und biete keine größeren Schwierigkeiten.

---

6) **Ein weiterer Beitrag zur Tonometrie sowie Bestimmung des intraokularen Druckes am normalen Auge mit dem Tonometer von Schiötz in Bezug auf die verschiedenen Lebensalter,** von Dr. Johannes Wegner. (Univers.-Augenklinik Greifswald.)

Das Tonometer von Schiötz ist zurzeit das geeignetste Instrument zur Bestimmung des intraokularen Druckes.

Im normalen Auge schwankt der Druck zwischen 13 und 30 mm Hg; mit zunehmendem Alter nimmt der Druck ab.

Heft 4.

1) **Zur Anatomie des Glaucoma haemorrhagicum,** von Dr. Stähli. (Univers.-Augenklinik Zürich.)

Die drei untersuchten Fälle von hämorrhagischem Glaukom zeigten erhebliche Gefäß-Veränderungen. Die Blutungen, die der Drucksteigerung vorangingen, müssen, da Zerreißungen der Gefäßwand fehlen, per diapedesin entstanden sein.

---

2) **Zur Ätiologie der Neuritis retrobulbaris,** von Dr. Dutoit in Lausanne.

Zwei Fälle von Neuritis retrobulbaris, die von Zahn-Erkrankungen ausging. Verf. betont, daß es sich nicht um direkte Fortleitung des Krankheitsprozesses handelt, sondern um eine Fernwirkung durch Zirkulationsstörung. Im ersten Falle (Selbstbeobachtung) lag eine Periostitis alveolaris zugrunde, im zweiten Falle ein Verschluß der Alveola und Retention des (Weisheits-)Zahnes.

---

3) **Ein Fall von Eversion des Pigmentblattes der Iris,** von Dr. Hack. (Univers.-Augenklinik Würzburg.)

Folgezustand einer durchbohrenden Verletzung.

---

4) **Über die verschiedenen Ursachen der monokulären Diplopie,** von Priv.-Doz. Dr. Wölflin in Basel.

Es gibt Fälle ohne physikalische Grundlage, welche sich durch Ausbildung einer Pseudo-Fovea erklären lassen. Bei den Fällen mit physikalischer Grundlage ist Diplopie analog dem Scheiner'schen Versuche möglich, sodann am häufigsten durch Astigmatismus von Hornhaut und Linse. Durch

Asthenopie, Hysterie, zerebrale Traumen kann vorübergehend einäugiges Doppeltsehen entstehen.

---

5) **Rosetten-Bildung in der neugebildeten Netzhaut des Frosches,** von Dr. H. Fujita (Univers.-Augenklinik Würzburg).

Bei Untersuchungen über die Regeneration der Netzhaut des Frosches fand Verf. Rosetten-Bildung. Sie sind aus Zellen der äußeren Körnerschicht entstanden und zwar wohl durch Einstülpung und Abschnürung infolge starken Wachstumstriebes (Dötsch).

6) **Neue Beobachtungen und Untersuchungen über die Papillome des Limbus und der Hornhaut,** von Dr. Contino. (Universitäts-Augenklinik zu Rom.)

Nach einem Berichte über neue Fälle, eigene und solche aus der Literatur, spricht Verf. über Ätiologie und Diagnose des Papilloms. Nach seiner Ansicht ist es differential-diagnostisch sehr wichtig, daß auch stark entwickelte Papillome keine Neigung zu Ulzerationen und oberflächlichen Nekrosen besitzen. Zu berücksichtigen ist auch das maulbeerartige Aussehen, die rote Farbe, die pilzartige Form der Geschwulst, die Schärfe der Grenzen und die Neigung, mehr in die Höhe als in die Breite zu wachsen. Nach längeren Ausführungen schließt Verf. mit den Bemerkungen, daß die Behandlung in totaler Exzision des Tumors zu bestehen hat. Die Wundfläche wird tief kauterisiert.

---

7) **Zur Biologie der Linse,** von Prof. Dr. Koenigstein in Wien.

Durch Immunisierung mit Rinder-Linsen entstehen beim Kaninchen nicht nur Präzipitine und anaphylaktische Reaktionskörper, sondern auch komplementbindende Antikörper. Auch diese Antikörper sind nicht art-spezifisch.

---

8) **Abgekürzte Übersetzungen und Referate über die Original-Arbeiten in der amerikanischen Ausgabe des Archivs für Augenheilkunde,** von Dr. Treutler in Dresden.

Vol. 39. Nr. 1. 1910. Januar.

1. Die Folgen des Glaskörper-Verlustes während der Linsen-Extraktion in der Kapsel nach Smith, von Capt. Lister.

Unter den 98 untersuchten Fällen mit Glaskörper-Verlust bestand nie Netzhaut-Ablösung. Als direkte Folge des Glaskörper-Verlustes kann nur ein Fall von Chorioiditis angesehen werden.

2. 121 Fälle von Katarakt-Extraktion in der Kapsel nach Major Henry Smith, von Dr. Clark.

Verf. ist in Julundur aus einem Gegner ein Anhänger der Methode geworden. Er beschreibt sie, meint jedoch schließlich, die Methode wäre nicht leicht aus der Beschreibung zu verstehen. (?) Er bemerkt noch, daß die Eigentümlichkeiten der indischen Patienten nicht die Ursache der erzielten Erfolge wären.

3. Bericht über einen Fall von Iriscyste, von Dr. Webster in New York.

4. Pupillen-Erweiterung durch die Pflanze „Datura Arborea", von Dr. Santos Fernandez in Havana.

Vol. 39. Nr. 2.

1. Der Wert der Sero-Diagnostik der Syphilis in der Ophthalmologie, von Dr. M. Cohen in New York.

Bericht über die Ergebnisse in 130 Fällen.

2. Bericht über einen Fall von Chinin-Blindheit, von Dr. de Schweinitz in Philadelphia.

3. Bericht über einen Fall von Ophthalmia nodosa, von Dr. Marlow in Syracuse.

4. Die chirurgische Behandlung des Trachoms mittels der kombinierten Exzision von Heisrath und der Tarsal-Resektion von Kuhnt, von Dr. H. Worton in New York.

Gute Erfolge in 37 schweren Fällen.

5. Zwei Fälle von Enukleation, die durch Eindringen der Spitze eines Anilin-Stiftes in den Bindehautsack erforderlich wurde, von Dr. J. Dull in Richmond.

6. Adenokarzinom der Schädel-Basis. Bericht über einen $4^1/_2$ Jahre beobachteten Fall. Pathologischer Befund, von Dr. Schoemaker in Philadelphia.

Die Gesichtsfelder änderten sich während des Krankheitsverlaufes in der Weise, daß die temporalen Hälften völlig ausfielen und die nasalen Bezirke immer kleiner wurden.

Vol. 39. Nr. 3.

1. Die beste Methode für Diagnose und Behandlung der Augen-Tuberkulose, von Dr. S. Derby in Boston.

Der direkte Nachweis der Tuberkelbazillen ist nur bei Konjunktival-Tuberkulose möglich. Auch die lokale Reaktion am Auge hat ihre Gefahren, deshalb ist die klinische Beobachtung sehr wichtig. Von besonderer Bedeutung sind die Konjunktival-Geschwüre, die großen Phlyktänen der Erwachsenen, mehr noch die Fälle von Skleritis. Die Behandlung ist sehr unsicher im Erfolge, welche Maßnahmen man auch treffe.

2. Punkt-Leseproben für Lese-Unkundige, von Dr. P. Fridenberg in New York.

3. Ätiologie der Skleritis, ihre Behandlung und die Ergebnisse des Tuberkulins, von Dr. E. Török in New York.

Verf. hält fast jede Skleritis für tuberkulös. Von 15 Fällen wurden 11 mit T. R. behandelt, 10 davon wurden geheilt.

4. Mydriatica und Myotica bei Linsen-Verletzung und folgender Diszission zur Beschleunigung der Auflösung und Aufsaugung der Linsenmassen und zur Klärung der Pupille von Kapselresten, von Dr. Wandless in New York.

In einem Falle von Linsen-Verletzung glaubt Verf. von dem abwechselnden Gebrauche von Eserin und Atropin besondere Vorteile gegenüber reiner Atropin-Anwendung gesehen zu haben.

5. Bericht über 6 Fälle von fortschreitendem Hornhautgeschwür der Hornhaut und den Wert des Wasserstoffsuperoxyds bei ihrer Behandlung, von Dr. J. Dum in Richmond.

Die Erfolge waren gute.

Band LXIX. Heft 1.

1) **Ungewöhnliche Ursachen von Miß-Erfolgen in der Therapie des Schielens,** von Prof. Dr. Bielschowsky in Leipzig.

Aus einer Reihe eingehend mitgeteilter Beobachtungen zieht Verf. folgende Schlüsse. Die Ätiologie des Schielens anlangend, hat man bisher nur beim Einwärtsschielen zwischen mechanischen und nervösen Faktoren unterschieden, alle andren Schielformen aber nur auf die erster n, also auch Anomalien der Ruhelage, zurückführen zu müssen geglaubt. Doch steht es jetzt fest, daß auch Divergenz- und Vertikal-Schielen nicht selten auf abnormer Innervation der Augenmuskeln beruhen.

Die subjektiven Beschwerden beim Schielen (Kopfschmerzen usw.) sind keineswegs immer Folgen der muskulären Asthenopie; vielmehr ist nicht selten umgekehrt die Störung des Allgemeinbefindens die Ursache, daß Schielstellung und Diplopie sich geltend machen.

In Bezug auf die Therapie warnt Verf. dringend vor überstürztem Operieren. Da zum Symptomen-Bilde des Schielens subjektive Beschwerden in der Regel nicht gehören, ist bei Ausnahme von dieser Regel nach neuropathischen Störungen zu fahnden.

---

2) **Eine infektiöse Conjunctivitis, hervorgerufen durch ein saprophytisches Bakterium,** von Dr. Grüter. (Univ.-Augenklinik Greifswald.)

Mitteilung von 4 Füllen bei einer Familie.

---

3) **Über eine bisher nicht beschriebene Hornhaut-Komplikation des Trachoms,** von Dr. Calderaro, Privat-Dozent in Rom.

In Italien ist bei Trachom-Kranken im Narben-Stadium eine Hornhaut-Erkrankung häufig, die in der Mitte als Trübung beginnend, sich allmählich ausbreitet und wie Trübung durch Bleiessig aussieht. Die Erkrankung ist von den bekannten Formen klinisch und mikroskopisch zu unterscheiden. Die Therapie, die in Einzelfällen wirkt, muß gegen das Trachom gerichtet sein.

---

4) **Beitrag zur Kenntnis des superficiellen Iriskoloboms,** von Privat-Dozent Dr. Bistis in Athen.

Mitteilung eines Falles.

---

5) **Beiträge zur Kenntnis der Refraktions-Abnahme bei Diabetes mellitus,** von Dr. Gallus in Bonn.

Die Beobachtungen erstrecken sich auf 11 Fälle, bei denen die Sehstörung 9 mal plötzlich auftrat, 2 mal sich langsam entwickelte.

---

6) **Experimentelle Untersuchungen über die Wirkung großer Serummengen bei Hornhaut-Infektionen und über die Anteilnahme der Kornea an der aktiven Immunisierung,** von Privat-Dozent Dr. Gebb. (Univers.-Augenklinik Greifswald.)

Verf. fordert die Anwendung großer Serum-Mengen durch intravenöse Injektion gegen das Ulcus corneae serpens. Er berichtet über günstige Ergebnisse seiner Experimente. Bei Miß-Erfolgen müsse man an serumfeste Pneumokokken-Stämme denken, die der Serumtherapie nicht zugänglich sind.

7) **Zur Akkommodation des Schildkröten-Auges**, von Dr. Ferd. Fischer in Traunstein.

Polemik gegen Wychgram, dessen von Hess-Fischer abweichende Ergebnisse, als mit unrichtiger Untersuchungs-Methode erhalten, abgelehnt werden.

8) **Bemerkungen zu einigen neueren Aufsätzen über die Pathologie der Linse**, von C. Hess.

Verf. stellt gegen Kuwabara richtig, daß er schon vielfach erklärt habe, daß Schädigungen, die die Linse treffen und zu Trübungen führen können, nicht nur auf das Kapsel-Epithel, sondern auch auf die Linsenfasern selbst einwirken. Ferner habe er schon 1896 darauf hingewiesen, daß bei Linsentrübungen (Alter-Star) die Nährflüssigkeit der Linse nicht nur qualitativ, sondern auch quantitativ verändert sein könne. Weitere richtigstellende Bemerkungen richten sich gegen v. Hippel und Elschnig.

Heft 2.

1) **Kritische Bemerkungen zur Magnet-Operation**, von O. Haab in Zürich.

Stedman Bull hatte 1910 über 18 Fälle von Operationen mit dem großen Magneten berichtet, die sehr ungünstige Ergebnisse hatten. Verf. wendet sich scharf gegen Bull's Art zu operieren, seine Statistik. Er spricht gegen Fehlerquellen, gegen die Operation im Liegen, gegen den Versuch, den Splitter durch die Iris zu ziehen. Er hält die von Bull gemachten Iridektomien nicht nur für überflüssig, sondern direkt schädlich und gibt einige Hinweise auf die von ihm geübte bekannte Art der Splitter-Ausziehung.

2) **Ein Makula-Kolobom mit sichtbaren Ciliar-Arterien nebst einem systematischen Versuch über die Kolobome der Chorioidea**, von Dr. Dutoit in Lausanne.

In Ausführungen, die er an einen Fall anschließt, spricht sich Verf. über die Entstehung der Kolobome dahin aus, daß es sich um einen pathologischen, intrauterinen Prozeß handle.

3) **Ein Verfahren zur Kenntlichmachung der Bulbus-Oberfläche und der Hornhaut im Röntgenbilde zwecks Lokalisierung von intraokularen Fremdkörpern**, von Prof. O. Wessely in Würzburg.

Verf. legt eine dünne schalenförmige Glas-Prothese in den Bindehautsack. Auch die Stelle der Hornhaut wurde erst durch Staniolblättchen, später durch stark bleihaltiges Glas bezeichnet. Die Ergebnisse waren sehr gute.

4) **Über den anatomischen Befund in einem Falle von Membrana persistens corneae adhaerens und angeborener Hornhaut-Trübung**, von Dr. Seefelder. (Univers.-Augenklinik Leipzig.)

In dem beschriebenen Falle bestand ausgedehnte Defekt-Bildung der Descemet'schen Membran in einer abnorm kleinen und auch sonst ungenügend entwickelten Hornhaut. Zwischen Iris und Hornhaut bestanden eine Reihe von strahlenförmigen Verbindungen, die in ihrer Struktur mit einer Pupillarmembran übereinstimmten und sicher dafür erklärt werden können. Es handelt sich zweifellos um eine reine Entwicklungs-Anomalie; entzündliche Prozesse sind als Ursache ausgeschlossen.

5) **Über traumatische Augenmuskel-Lähmungen**, von Dr. Gotthelf Müller in Leipzig.

Eine sehr eingehende Zusammenstellung und Besprechung von 49 Fällen. Auf Heilung kann man in etwa 50% der Fälle rechnen. Es ist beachtenswert, daß auch nach mehrmonatigem Stationärbleiben noch vollständige Heilungen eingetreten sind. Es ist deshalb ratsam, nicht vor Ablauf von 8 Monaten operativ vorzugehen.

6) **Glaukom bei Sympathicus-Lähmung**, von Dr. Jess. (Univers.-Augenklinik Würzburg.)

Trotz Sympathicus-Parese kam es im besprochenen Falle zu absolutem Glaukom. Dies spricht entschieden gegen die Wirksamkeit der Sympathektomie als Heilmittel gegen Glaukom.

7) **Beiträge zur Kenntnis der Nacht-Blindheit**, von C. Hess.

Die Untersuchung von 22 Nacht-Blinden nach der vom Verf. beschriebenen Methode ergab deutliche, wiederholt auffallende Unter-Empfindlichkeit gegenüber sehr hohen Lichtstärken. Alle zeigen ausgesprochene Unter-Empfindlichkeit gegen Rot. Der stäbchenfreie Bezirk war ausnahmslos in dem gleichen Sinne erkrankt wie die extrafoveale Netzhaut. Die Anschauungen von Parinaud und Kries sind demnach irrtümlich.

8) **Abgekürzte Übersetzungen und Referate über die Original-Arbeiten in der amerikanischen Ausgabe des Archivs für Augenheilkunde**, von Dr. Treutler.

Vol. 39. Nr. 4. Juli 1910.

1. Augen-Erkrankungen bei Acne rosacea. Mit Bericht über einen Fall von sogen. Rosacea-Keratitis, von Hollowey in Philadelphia.

2. Methylalkohol-Amblyopie. Klinische Berichte und histologische Studie, von Gruening in New York.

Beobachtung von 10 Fällen im letzten Jahre. Ophthalmoskopisch fand sich 8 mal eine Atrophia n. optici. In einem dieser Fälle bestand ohne Drucksteigerung das Bild einer starken glaukomatösen Exkavation. Nur in 2 Fällen, bei Inhalation des Methylalkohols entstanden, trat Genesung ein.

3. Bakteriologische Untersuchung des Bindehaut-Sackes vor der Star-Extraktion, von Gradle.

Unter 50 in Prag untersuchten Fällen waren 29 mal durch Kultur Streptokokken nachweisbar, während nur 16 mal im Ausstrich-Präparate Bakterien gefunden wurden, die den Streptokokken sehr ähnlich, nicht sicher als solche festgestellt werden konnten.

Vol. 39. Nr. 5.

1. Histologische Befunde bei einem Falle von tuberkulöser Cyclitis und eine Theorie über den Ursprung der tuberkulösen Skleritis und Keratitis, von Verhoeff in Boston.

Die meist für rheumatisch erklärte Form der Skleritis ist tuberkulösen Ursprungs. Die Infektion nimmt ihren Ausgang vom Kammerwinkel. Die infizierenden Bazillen stammen von den oberflächlichen Gefäßen der Ciliarfortsätze.

2. Glaukom infolge von Adhäsion der Linsenkapsel an die Hornhaut. von A. Knapp.

Bericht über 6 Fälle, je 3 von durchbohrender Hornhaut-Linsenverletzung und Nach-Staren nach Ausziehung mit Iridektomie.

3. Über Opticus-Erkrankungen nach Vergiftung mit organischen und anorganischen Arsen-Präparaten, von O. Schirmer in New York.

Bericht über einen Fall von Erblindung nach Atoxyl-Kur. Eine vorausgegangene Arsenkur oder Quecksilber- und Jod-Gebrauch scheinen die Sehnerven besonders empfänglich für Arsen-Vergiftung zu machen.

4. Einpflanzung einer Metallkugel in die Tenon'sche Kapsel (Frost-Lang'sche Operation) mit Bericht über 48 Fälle, von Sweet in Philadelphia.

In 46 Fällen heilte die Kugel ein; auch in den 2 Fällen der Kugelausstoßung wurde ein gut beweglicher Stumpf erreicht. Sympathische Reizung wurde nicht beobachtet.

Vol. 39. Nr. 6.

1. Lymphocytosis als ein diagnostisches und prognostisches Symptom in Fällen von Iridocyclitis nach perforierenden Verletzungen, von Gradle in Chicago.

Vgl. Bd. 67 des Archivs f. Augenheilk.

2. Erfolgreiche Entfernung eines Eisensplitters aus dem Glaskörper, von Sharp in Indianopolis.

Bericht über eine erfolgreiche Entfernung mit dem kleinen Magneten.

Heft 8.

1) **Zur unblutigen Schielbehandlung. Technische Neuerungen und klinische Ergebnisse,** von Privat-Dozent Dr. Franz Krusius.

Referiert im Centralblatt 1911, April, S. 105.

2) **Operative Mitteilungen,** von Dr. E. Zirm in Olmütz.

Es handelt sich um Vereinfachungen und Abänderungen alter Methoden. Eine Absonderlichkeit ist die Entfernung eines Sarkoms aus einem Bulbus, da Enukleation verweigert wurde. Nach 14 Monaten war das Aussehen des Bulbus noch gut, anscheinend ohne Rezidiv.

Bei der Diszission wendet Verf. die subkonjunktivale Methode mit einem Graefe'schen Messer an. Dies ermöglicht, bei Mißlingen, alle Methoden durch Schnitt-Erweiterung. Verf. spricht sich für frühzeitige Iridektomie nach Abheilung eines septischen Hornhautgeschwüres, nach Traumen aus und bringt einige Modifikationen zur Schiel-Operation, Blepharotomie usw.

3) **Über periphere Iridektomie,** von Dr. A. Pagenstecher in Wiesbaden.

Zur Ausführung der peripherischen Iridektomie wendet Verf. neuerdings einen „Iris-Stanzer" an, der jedoch noch unsicher und verbesserungsbedürftig scheint.

Bei Glaukom wendet Verf. mit gutem Erfolge die Sklerektomie nach Lagrange an, mit der er in der letzten Zeit die periphere Iridektomie verbindet.

4) **Kataraktforschung vom physiologisch-chemischen Standpunkte.** von Dr. Kuwabara in Kokura.

Verf. fand in neuen Untersuchungen seine alten Ergebnisse bestätigt.

daß im normalen Organismus vorkommende Ammonium-Salze die lebende Linse schädigen könne, daß durch Ammoniumkarbamat-Lösung 1 : 10000 der Katarakt ähnliche Trübung bewirkt werden.

Auch bei Naphthalin-Star scheint Vermehrung des Ammoniakgehaltes des Blutes eine Rolle zu spielen.

5) **Zur Methodik der Größen-Bestimmung des menschlichen Auges nebst Beschreibung eines Instrumentes zur Messung der Hornhautbreite (Keratometer),** von Prof. Dr. Wessely (Univ.-Augenklinik Würzburg).

Bei der Prüfung des Zurückbleibens des Auges im Wachstum nach Linsendiszission brauchte Verf. genaue Größen-Bestimmung des Auges am Lebenden. Er fand, daß das ganze Leben hindurch eine Proportionalität zwischen Hornhaut-Durchmesser und Augapfel-Volumen besteht.

Er gibt ein einfaches Instrument zur Messung des Hornhaut-Durchmessers an.

6) **Über die Regeneration der Kaninchen-Hornhaut,** von Prof. Dr. Salzer in München.

Verf. untersuchte durchbohrende Trepan-Lücken, die bei atropinisiertem Auge, zentral angelegt, ohne Synechie reizlos heilten. Dabei bildet sich in der Wunde zunächst ein glasiges Gerinnsel, das rasch konsistenter wird und bald einen festen Verschluß bewirkt. Nach 12 Stunden erscheint die Wunde von einer durchscheinenden Masse verschlossen. Nach 1—3 Wochen erhält man durch die Stelle rotes Licht, nach 4 Monaten ist die Narbe von normalem Hornhautgewebe nicht mehr zu unterscheiden. Der Heilungsverlauf geht ohne jede Gefäßbildung vor sich.

Die anatomische Untersuchung des Fibringerinnsels brachte nichts Neues. Das Epithel zeigte bald nach der Verletzung eine Verschiebung und Vermehrung der Zellen, unter denen sich eine subepitheliale Zellen-Ansammlung bildet, die aus dem Epithel zu stammen scheint und zur Bildung der eigentlichen Hornhaut dient. Verf. begründet dies auffallende Ergebnis eingehend und zeigt, daß auch entwicklungs-geschichtlich das Epithel am Aufbau des Hornhaut-Stroma beteiligt ist.

Heft 4.

1) **Einfache Lappen-Extraktion der senilen Katarakt mit Iriswurzelinzision,** von Prof. Elschnig in Prag.

Bei einfacher Extraktion hält Verf. die Inzision der Iriswurzel für einfacher und leichter, als die Exzision. In den bisher operierten 115 Fällen trat nie Irisprolaps ein. Die Ausführung einer Iridektomie wird in einem Bruchteile der Starfälle nötig bleiben.

2) **Beiträge zur Ätiologie der Conjunctivitis Parinaud,** von Priv.-Doz. Dr. Krusius und Dr. Clausen (Univ.-Augenklinik der Kgl. Charité).

Die zwei mitgeteilten Fälle stützen die Ansicht Wessely's, daß es sich bei der Parinaud-Conjunctivitis um ein tuberkulöses Leiden bovinen Ursprungs handle. Doch muß angenommen werden, daß es sich um eine lokale Tuberkulose-Reinfektion an schon tuberkulös durchseuchtem Organismus handelt.

3) **Über eine unter dem Bilde der traumatischen Sinus-Thrombose verlaufene Phlebitis der Orbiten mit Meningitis,** von Dr. Fischer (Univ.-Augenklinik Würzburg).

Krankengeschichte und Sektionsbefund.

---

4) **Über metastatische Augen-Entzündungen, namentlich bei Gonorrhoe,** von Dr. Sidler-Huguenin in Zürich.

Von den 14 untersuchten Fällen wiesen 5 eine heftige, 4 eine leichtere metastatische Iridocyclitis und 3 eine doppelseitige, gonorrhoische, metastatische Conjunctivitis auf. Bei 2 weiteren Patienten war eine doppelseitige metastatische Iridocyclitis und eine beiderseitige metastatische Ophthalmie (Chorioretinitis und Hyalitis) nicht gonorrhoischer Natur vorhanden. Bei 5 der 12 Tripper-Kranken konnten Gonokokken im Blute nachgewiesen werden, während aus dem Vorderkammer-Inhalt von 5 Fällen von Iridocyclitis nur einmal Gonokokken gezüchtet werden konnten.

---

5) **Beobachtung einer Papillitis der Sehnerven während 2 Jahren,** von Dr. Dutoit in Lausanne.

---

6) **Eine kleine Besserung der Iridauxesis antiglaucomatosa,** von Dr. Borthen in Bergen.

Bei der Operation, die im Vorziehen der Iris unter die Bindehaut bestand, schneidet Verf. jetzt bei Bildung einer großen Blase die Kuppel ab.

---

7) **Untersuchungen über Volksschul-Myopie in Christiania,** von Th. Gunnussen (Univers.-Augenklinik Christiania).

Verf. fand auffallend niedrige Myopie-Zahlen. Die Untersuchung galt dem Poehlmann'schen Schreibsystem, das den Augen nicht schädlicher ist, als andre Systeme.

---

8) **Abgekürzte Übersetzungen und Referate über die Original-Arbeiten in der amerikanischen Ausgabe des Archivs für Augenheilkunde,** von Dr. Treutler in Dresden.

Vol. 40. Nr. 1.

1. Die Beziehungen der sog. Trachomkörper zu Bindehaut-Erkrankungen, von Noguchitt und M. Cohen.

Das Vorkommen der Trachomkörper bei Trachom, Blennorrhoea neonat. ist ein Nebenbefund, der ätiologisch noch nicht klar ist, vielleicht für eine selbständige Konjunktival-Erkrankung charakteristisch ist.

2. Star-Operationen und die Vorbereitung des Arztes, von Mc Kechnie.

Einige Selbsverständlichkeiten bezüglich des Operateurs selbst, wie Achten auf Händezittern, Nichtberühren der ins Auge geführten Instrument-Teile usw.

Vol. 40. Nr. 2.

1. Eine nützliche Zufügung zur Sehprobentafel, von Syndacker.

Anbringung kleiner Farbobjekte an der Leseprobentafel, die verhüten, daß kleine zentrale Farbenskotome übersehen werden.

2. Zwei Fälle von interstitieller Keratitis, als sympathisch, bzw. syphilitisch verdächtig, von Santos-Fernandez.

3. Opticus-Atrophie nach traumatischer Asphyxie mit Bericht über einen Fall, von Parker.

Vol. 40. Nr. 3.

Dakryocysto-Rhinostomie (Totis-Operation), von Török.

Bericht über 9 nach Totis erfolgreich operierte Fälle. Die Methode ist den übrigen überlegen.

Band LXX, Heft 1.

1) **Zur Behandlung der sympathischen Ophthalmie,** von Prof. Dr. Bernheimer in Innsbruck.

Durch Beobachtung eines Falles und theoretische Erwägungen kommt Verf. zu der Empfehlung, in Fällen von sympathischer Entzündung, bei welchen eine Tuberkulin-Injektion positiv ausfällt, eine Tuberkulin-Behandlung einzuleiten.

2) **Die graphische Darstellung von Bewegungs-Störungen der Augen mit Beispieltafeln zur Diagnose von Augenmuskel-Lähmungen,** von Dr. W. Hess. (Univers.-Augenklinik Zürich.)

Es wird ein Blickfeld jedes Auges gemessen. Bei Ablenkung eines Auges ist Verschiebung des entsprechenden Feldes, bei Bewegungs-Hinderung Einengung des Feldes vorhanden.

3) **Augen-Komplikationen bei epidemischer Cerebrospinalmeningitis,** von Dr. E. Anargyros in Athen.

Die Mitteilung zweier Fälle gibt Verf. Anlaß zu längeren Ausführungen.

4) **Die Viskosität der Augenflüssigkeiten unter normalen und pathologischen Verhältnissen,** von Dr. A. Loewenstein (Universitäts-Augenklinik Prag).

Am Kaninchenauge zeigte sich, daß die in den ersten beiden Stunden nach der Vorderkammer-Punktion stark vermehrte Viskosität nach 4 Stunden wieder normal geworden ist.

4 %ige NaCl-Lösungen brachten keine beachtenswerte Steigerung der Viskosität, ebenso wenig Atropin und Eserin wie Adrenalin.

Die Viskosität des Glaskörpers blieb bei Verlust von 0,2 ccm unverändert.

Bei Glaskörper-Ansaugungen am Menschen ergab sich, daß die Viskosität bei Erkrankungen, die mit Glaskörper-Trübungen einhergehen, erheblich sich ändert.

5) **Infektion einer Schrotschuß-Verletzung der Orbita mit Tetanusbazillen ohne Ausbruch des Tetanus,** von Dr. A. Jess. (Universitäts-Augenklinik Würzburg.)

Der gute Erfolg dürfte auf frühzeitige Anwendung des Serum zurückzuführen sein, doch hatte auch eine ausgiebige lokale Behandlung stattgefunden.

6) **Nachweis von Augenmuskel-Lähmungen an Neugeborenen unmittelbar nach Geburt,** von M. Bartels in Straßburg.

Neugeborene reagieren auf Drehbewegungen des Kopfes mit einer Gegen-

bewegung des Auges, die im Schlafe oder leichter Narkose nicht zum Nystagmus wird

Der Bewegungs-Ausfall charakterisiert die Lähmung des Muskels.

---

7) **Bemerkung zu dem Aufsatze von Elschnig über Star-Operation,** von C. Hess.

Verf. fand die von Elschnig wieder empfohlene Einschneidung der Iriswurzel als nicht zuverlässig, hat sie zugunsten der Exzision aufgegeben.

Heft 2.

1) **Ophthalmie in Form von Bindehautflecken,** von Prof. Dr. Falchi in Padua.

Die vom Verf. früher beschriebene Erkrankungsform der Konjunktiva wird gegen ähnliche Leiden, wie membranöse Conjunctivitis, Pemphigus, syphilitische Knoten usw. abgegrenzt. Prognose und Therapie, die keine wesentlichen Besonderheiten bieten, werden besprochen.

---

2) **Die Größe des blinden Flecks und seine Entfernung vom Fixationspunkte in emmetropen Augen,** von Dr. S. van der Hoeve in Utrecht.

In der Literatur findet man darüber sehr verschiedene Angaben. Verf. fand im Mittel von 100 emmetropen Augen einen blinden Fleck, dessen Zentrum 15° 33′ horizontal, 1° 40′ vertikal (unterhalb) vom Fixationspunkt entfernt war, dessen horizontaler Durchmesser 5° 42′, der vertikale 7° 26′ mißt, und welcher von einer $^1/_8$ bis $^1/_4$° breiten, relativ blinden Zone umgeben ist.

---

3) **Ein seltener Befund an der Conjunctiva bulbi bei Entropium des Unterlides,** von Dr. Herrenschwand (Univers.-Augenklinik Innsbruck).

Die Konjunktiva reagierte mit Schwellung usw. auf die Reibung abgeschnittener, gegen sie gerichteter, stacheliger Cilien.

---

4) **Über die Regeneration der Kaninchenhornhaut II,** von Prof. Dr. Salzer in München.

Während bei der Wiederherstellung durchbohrender Ausfälle der Ursprung der Keratoblasten aus dem Endothel und der Iris möglich war, kommt bei nicht durchbohrenden Hornhaut-Ausfällen nur das Epithel oder die fixen Hornhautzellen in Frage. Hier ist der Zusammenhang der Keratoblasten mit dem Epithel noch deutlicher, als bei durchbohrenden Wunden.

Immerhin läßt Verf. noch die Möglichkeit offen, daß irgend welche Wanderzellen mesodermatischer Herkunft, die das Epithel nur als Straße benutzen, bei der Entstehung der Keratoblasten in Betracht kommen könnten.

---

5) **Bacillus subtilis als Erreger von Augenkrankheiten,** von Priv.-Doz. Dr. Filatow in Odessa.

Kaninchenversuche bestätigen die Pathogenität des Bacillus subtilis für das Auge.

---

6) **Einige Bemerkungen über das zentrale Sehen bei der angeborenen totalen Farbenblindheit und ein Beitrag zur Diagnostik der Zentralskotome,** von Dr. H. Gertz in Stockholm.

Nach längeren allgemeinen Ausführungen spricht Verf. über die An-

wendung des Verfahrens, mittels des Versuches des optischen Punktzählens die Abwesenheit eines Zentralskotoms nachzuweisen.

7) **Ein Fall von angeborener Farbenblindheit,** von Dr. H. Gertz in Stockholm.

Eingehender Bericht über die Untersuchung der Patientin. Ein Zentralskotom konnte mit des Verf.'s Methode nicht nachgewiesen werden. Die zentrale Lichtempfindlichkeit war etwas geringer, als die parazentrale.

8) **Zu der Arbeit von E. Knape (v. Hippel'sche Krankheit),** von Prof. Greeff in Berlin.

Richtigstellung einer Verwechslung von Abbildungen.

Heft 3.

1) **Beitrag zur Wirkung der orbitalen Querschuß-Verletzungen,** von Prof. Dr. Fleischer. (Univers.-Augenklinik Tübingen.)

Beobachtung eines Falles, in dem eine Sprengwirkung des Revolvergeschosses auf den Orbitalinhalt eingetreten war. Man muß demnach mit der Diagnose einer direkten Sehnerven-Verletzung bei Querschüssen der Orbita vorsichtig sein, ebenso die Beurteilung der Blutungen am hinteren Augenpol betreffs ihrer Bedeutung für die Diagnose des Schußkanals.

2) **Kritische und experimentelle Studien über die Vaccine-Immunität des Auges und ihre Beziehungen zum Gesamt-Organismus,** von Dr. Grüter. (Univers.-Augenklinik Marburg.)

Verf. kommt durch experimentelle Studien zu folgenden Ergebnissen: Sowohl durch kutane wie subkutane und intravenöse Einspritzung, durch letztere am besten, läßt sich eine gewisse Immunität des Auges herbeiführen. Die Immunität des Auges läßt sich dabei in allen Teilen des Auges nachweisen. Die Antikörper gelangen normalerweise sowohl in die Vorderkammer, als auch in die Hornhaut.

Primäre Infektion der Hornhaut erzeugt je nach Dosis und Größe der geimpften Fläche regionäre oder vollkommene Immunität der Hornhaut. Vorderkammer-Infektion erzeugt Immunität der Hornhaut und der Hautdecke. Weder durch subkutane, noch durch intravenöse Injektion von Immun-Serum ließ sich eine Schutzwirkung an der Hornhaut erzielen, dagegen durch subkonjunktivale Injektion vom Immun-Serum. Die Vaccine-Immunität des Auges ist analog der bakteriellen und antitoxischen Immunität, entgegen der bisherigen Anschauung einer Sonderstellung.

3) **Über eine Cyste der Conjunctiva bulbi,** von Dr. J. Bistis in Athen.

Beschreibung einer epithelialen Cyste der Bindehaut, mit Literatur. besprechung.

4) **Die Pathologie der Keratitis punctata superficialis nebst Bemerkungen über neuropathische Keratitis im allgemeinen und eine bisher unbeschriebene Veränderung der Iris,** von Dr. F. Verhoeff in Boston.

Die Keratitis superficialis punctata (Fuchs) ist nach des Verf.'s Ausführungen eine Form von neuropathischer Keratitis. Die Hornhaut-Verände-

rungen bestehen aus langsam nekrotisierenden Leukocyten-Infiltraten hinter der Bowman-Membran und sind durch toxische Substanzen veranlaßt, welche von den Nerven-Endigungen ausgehen. Die veranlassende Nerven-Läsion dürfte im Ganglion ciliare liegen, bedingt durch elektive Wirkung eines Toxins auf bestimmte Ganglienzellen.

Bei dieser Erkrankung kommt manchmal herdförmige Proliferation der Iris-Blutgefäße vor. Dies bestätigt, daß Naevi vasculosi und gewisse Angiome neuropathischen Ursprungs sind.

Die rezidivierende Erosion der Hornhaut ist bedingt durch einen Zustand von Reizbarkeit in den mit den Hornhautnerven verbundenen peripheren Ganglienzellen, als Folge intensiver Reizung der Nerven-Endigungen.

---

4) **Bemerkungen zu der Arbeit von Prof. Reiss: Zur Frage nach dem histologischen und ätiologischen Charakter der sympathisierenden Entzündung,** von H. Guillery in Köln.

Verteidigung gegen Angriffe von Reiss.

---

5) **Von dem Eintritt entzündlicher Erscheinungen bei dem Glaucoma simplex,** von Dr. Ischreyt in Libau.

Die fünf berichteten pathologisch-anatomischen Befunde stützen die Anschauung, daß der Übergang des Glaucoma simplex in Glaucoma inflammatorium nur eine quantitative Steigerung der Krankheits-Erscheinungen darstellt. Es fanden sich alle Übergänge von allmählichem Eintritt der entzündlichen Erscheinungen zu plötzlichem. Als Nebenbefunde sah Verf. zweimal Verbiegung der Stäbchen und Zapfen, die nach seiner Ansicht nur eintreten kann, wenn es zwischen Netzhaut und Aderhaut zu Verwachsungen gekommen ist.

In zwei Fällen fanden sich Kavernen im Sehnerven. Die Bildung spricht hier anscheinend gegen die Schnabel'sche Hypothese der Exkavations-Bildung.

---

6) **Über die Wirkung von Naphthalin und a-Naphtol auf das Auge,** von Dr. Takamura in Tokio.

Durch Einführung von a-Naphtol in das Blut kann man beim Kaninchen Veränderungen am Augengrund erzeugen, die den Naphthalin-Veränderungen ähnlich sind.

Die Augen-Veränderungen bei Naphthalin-Kaninchen können nicht als Folge einer allgemeinen Säure-Intoxikation aufgefaßt werden.

Bei Star-Kranken konnte Verf. nie eine nennenswerte konstante Zunahme von Ammoniak-Salzen im Blute feststellen.

Heft 4.

1) **Eine seltene Anomalie der oberen Tränenwege (Punctum lacrymale quadruplex),** von Prof. Majewski in Krakau.

Die 4 Tränenpunkte leiteten durch kleine Anfangs-Kanälchen in einem gemeinsamen Kanal. Die Entstehung der Entwicklungs-Störung ist nicht klar.

---

2) **Klinischer und experimenteller Beitrag zur Frage nach der Bedeutung der am Auge gefundenen Epithel-Einschlüsse,** von Privat-Dozent Dr. Loehlein in Greifswald.

Die Einschlüsse sind nach des Verf.'s Beobachtungen nicht von ätio-

logischer Bedeutung für das Trachom. Möglicherweise sind in Fällen von Blennorrhoea neonatorum ohne bekannten ätiologischen Faktor die Einschlüsse als die Erreger zu betrachten.

Es scheint, daß unter den als Trachom bezeichneten Erkrankungen bei Erwachsenen Fälle vorkommen, die mit der Einschluß-Conjunctivitis der Neugeborenen in eine Gruppe zu rechnen sind.

---

3) **Ein ungewöhnlicher Fall von Augen-Verletzung durch Blitzschlag,** von Dr. Fr. Toczyski. (Univers.-Augenklinik Lemberg.)

Die dem Blitzschlage zugeschriebenen Verletzungen bestanden linksseitig in Haar-Versengungen an Brauen und Cilien, schußförmiger Gewebs-Durchtrennung am Oberlide, spaltförmiger Gewebs-Durchtrennung am Ober- und Unterlid, Durchtrennung des Oberlid-Knorpels und einer im Verlaufe sich gabelnder Durchtrennung der Hornhaut.

---

4) **Über Pigmentflecke in der Bindehaut des Oberlides bei Narbentrachom,** von Privat-Dozent Dr. Reis in Lemberg.

Die Pigment-Bildung erfolgte am nicht behandelten Auge. Es ist also Entstehung des Melanins aus Blut (durch Ausquetschen usw.) ausgeschlossen. Verf. vermutet eine Entstehung aus Zerfallsprodukten der an der Narbenstelle ursprünglich vorhandenen Trachomkörner. Spiro.

III. Annali di Oftalmologia. 1912. Bd. XL.

1) **Neue rationelle Methode zur Beseitigung des Ektropium und der Trichiasis des oberen Lids,** von Piccaluga (Turin).

Mittels zweier paralleler, wagerechter Einschnitte des vordern Teils des Lids (Haut und Muskel) wird ein horizontaler Lappen (welcher an den Seiten adhärent bleibt,) umschrieben. Später totale, transversale Inzision des Tarsus und der Bindehaut. Dieser Haut-Muskel-Lappen wird unter der Haut gegen den Tarsus eingeklappt.

---

2) **Kombinierte Methode der Operation gegen Entropium und Trichiasis,** von Bonino (Genua).

Beschreibung einer Kombination der Methoden v. Jaesche-Arlt und Spencer-Watson.

---

3) **Residivierender Herpes cornealis menstrualis,** von Mosso (Turin).

Bei einem 18jährigen Mädchen sah Verf., 4 Monate lang, die Eruption eines typischen Herpes cornealis während der Menstruations-Zeit. Wie bei den Fällen andrer Beobachter fanden sich die Symptome einer langdauernden Rhinitis chronica.

---

4) **Über die Vorzüge der indirekten Beleuchtung bei der ophthalmoskopischen Prüfung,** von Mosso (Turin).

Empfehlung dieser Prüfungs-Methode in den Fällen von Unregelmäßigkeiten des Niveaus des Fundus (Haab) und von kleinen Entzündungsherden der Retina und Aderhaut.

---

5) **Über die Anwesenheit der Prowazek und Halberstädter'schen**

Körperchen beim Trachom und andren Bindehaut-Entzündungen, von Casali (Florenz).

Fleißige Kontrol-Arbeit, welche die Meinungen von Heymann bestätigt.

6) **Heilung eines Falles von Epitheliom des unteren Lids und der Nase mit Jequirity**, von Delitala (Paris).

Bei einer so behandelten Geschwulst trat die Heilung in wenigen Tagen ein. Die mikroskopische Untersuchung bezeugte das Resultat.

7) **Über das spastische Ektropium und eine neue Operations-Methode**, von Piccaluga (Turin).

Mittels zweier, dem Ciliarrande parallelen Inzisionen umgrenzt er einen horizontalen, 4 mm breiten Hautlappen. — Naht der äußeren Ränder und Versenkung des in der Mitte befindlichen Hautlappens..

8) **Ein neuer Fall von Primär-Affekt des Randes vom oberen Lid**, von Poli (Genua).

9) **Beitrag zum Studium des sog. Netzhautglioms**, von Delmonte (Neapel).

Auf Grund mikroskopischer Beobachtung von 7 Gliomfällen kommt Verf. zur Annahme von 3 Gliomtypen — einfaches Gliom, tubuläres Gliom- und Gliosarkom. Verf. meint, daß das tubuläre Gliom vom Bindegewebe herkommt, weil in dieser Geschwulstart die Gefäße in besonderer Weise beteiligt sind, und hier die Rosetten fehlen, welche besonders in dem einfachen Gliom sich finden.

10) **Spontane Subluxation beider Krystall-Linsen**, von Salani (Florenz)†.

Bei einer 30jährigen Frau bildete sich, wahrscheinlich nach traumatischer Loslösung der Zonula, eine beiderseitige Linsen-Subluxation. Es folgte Myopie, welche vielleicht durch die größere Wölbung der Linse bedingt wurde, und später ein Sekundär-Glaukom.

11) **Über eine noch nicht beschriebene gram-negative Sarkine der Menschen-Bindehaut** (Sarcina citrea conjunctivae), von Verderame (Freiburg i. Br.).

In einem Falle von schleim-eitriger Conjunctivitis bei einem 6jährigen Mädchen konnte Verf. eine packetartig gruppierte Sarkine isolieren und kultivieren, welche in älteren Kulturen viele degenerative Formen erzeugt. Diese Sarkine ist gram-negativ, unbeweglich, und zeigt keine Kapsel, Sporen und Fäden; sie ist fakultativ anaërob, wächst in dem gewöhnlichen Nährboden und bringt keine Leimverflüssigung ohne Indolbildung. Keine Agglutination durch die Antisera andrer gram-negativer Kokken. Sie wächst lange in dem Kulturboden und widersteht der Wärmewirkung; nicht pathogen für die Tiere.

12) **Eine Modifikation der Desmarres'schen Pinzette**, von Piccaluga (Turin).

13) **Beitrag zur Onkologie des Auges**, von Perrod (Turin).

Kleinzelliges Sarkom der rechten Augenhöhle bei einem 47jährigen

Manne. Starke Hypotonie des rechten Auges, durch Kompression. Krönlein's Operation. Nach 10 Tagen Rezidiv, welches in wenigen Monaten durch die Nase in die linke Orbita sich verbreitete. Ein zweiter Fall von skirrhösem Lymphangio-Endotheliom des Tränensacks wird später beschrieben.

14) **Gittrige Keratitis und eine Form von einer noch nicht beschriebenen dystrophischen Keratitis,** von Zani (Venezia).

Beschreibung von 2 Fällen von gittriger Keratitis bei Frauen und Beschreibung einer speziellen Form von zwirnspitzartiger Keratitis bei einem 27jährigen Manne, welche im Laufe von 15 Jahren sich entwickelte.

15) **Zur Behandlung des Trachoms,** von Grignolo (Genua).

Massage der Conjunctiva mit Pulver von Cuprum sulphuricum. Histologisch fand er das Verschwinden der lymphoiden Infiltration der Bindehaut und klinisch die Verbesserung vieler Fälle.

16) **Experimentelle Augenveränderungen bei der akuten Vergiftung durch Atoxyl,** von Grignolo (Genua).

Plötzliche Blindheit bei einem 63jährigen tabetischen Manne 3 Stunden nach einer Rhachis-Einspritzung von Atoxyl (0,06). Nach einigen Tagen Tod. Bei den Kaninchen bringt die Einspritzung starker Dosen von Atoxyl Neuritis retrobulbaris und entzündliche Erscheinungen in der Netzhaut hervor.

17) **Ein Fall von Epitheliom der Lid-Nasegegend mit Jequiritin behandelt,** von Boggi (Lodi).

Solche Behandlung bei einem alten Mann; nach 4 Monaten Rezidiv. — Neue Behandlung und Heilung.

18) **Die Wassermann'sche Reaktion in der Augenheilkunde,** von Casali und Pisani (Florenz).

Die Verff. schließen auf Grund von 448 Fällen: Die Wassermann'sche Reaktion war positiv bei fast allen Kranken mit Keratitis parenchymatosa, bei $^1/_3$ der Fälle von Iritis und Iridocyclitis; selten in den Fällen von Episkleritis und Skleritis. Die sog. Antonelli'schen rudimentären Stigmata des Hintergrundes können auch bei nichtsyphilitischen Kranken sich finden.

19) **Über die albuminurische und nicht albuminurische Netzhautablösung bei der Schwangerschaft,** von Verderame (Freiburg i. Br.).

Siehe Klin. Monatsbl. f. Augenh., 49. Jahrg., April 1911.

20) **Experimental-Beitrag zur Pathogenese der Bindehaut-Tuberkulose.** Vorläufige Mitteilung, von Casali (Florenz).

Nach seiner Erfahrung schließt der Verf, daß wahrscheinlich die Tuberkulose der Bindehaut fast immer exogenen Ursprungs sei.

21) **Stauungspapille durch Hirngeschwulst,** von Orlandini (Venedig).

In dieser vom historischen und histologischen Standpunkte wichtigen Arbeit, welche im Original nachzulesen ist, hat der Verf. die verschiedenen Formen der Stauungspapille studiert, mit Beschreibung von 7 eigenen Fällen.

Verf. bringt Betrachtungen über die zusammengesetzte Pathogenese der Stauungspapille und über die Nützlichkeit der Trepanation des Schädels bei gewissen Fällen von Hirntumoren.

---

22) **Studien über die Anomalien der assoziierten Augenbewegungen und über den Nystagmus,** von Orlandini (Venedig).

Verf. studierte diese Störungen mit Hilfe der Photokinematographie und gibt Beschreibungen der horizontalen und vertikalen Schwingungen und der drehenden Bewegungen nebst Betrachtungen über die verschiedenen Formen des Nystagmus, des angeborenen, desjenigen der Bergleute, der Ohren- und Nervenkranken, und bringt eigene Beobachtungen in Beziehung auf Kleinhirn-Geschwülste und auf Schielen.

---

23) **Chinin-Amaurose,** von Zani (Venedig).

Eine 32jährige Frau nahm 20 g Chinin sulphuricum zum Selbstmord ein. In kurzer Zeit typische Vergiftung. Partielle Heilung mit Gesichtsfeld-Verengung, durch Strychnin.

---

24) **Heterochromie der Iris und Star,** von Perrod (Turin).

Drei Fälle, welche mit gutem Erfolg operiert wurden.

---

25) **Die Alkohol-nikotinische Amblyopie,** von Moretti (Varese).

Ausführliches Sammelreferat der Kenntnisse über diesen Gegenstand mit eigenen Beobachtungen, in denen der Verf. die Blut-Veränderungen untersuchte.

---

26) **Iritis haemorrhagica, blennorrhagica, metastatica,** von Mosso (Turin).

Beschreibung eines solchen Falles, welcher drei Rezidive der Iritis vorstellte.

---

27) **Ein Fall von Pemphigus des Auges,** von Casali.

Bei einem 50jährigen Landmann, welcher an Pemphigus des Körpers litt, beobachtete Verf. die typischen Augen-Veränderungen der Bindehaut und Hornhaut des linken Auges. Histologisch fand man im Epithel oberflächliche Zellenverhornung mit Keratohyalin-Körnern.

---

28) **Die Behandlung der Tuberkulose der Bindehaut mit Radium,** von Casali (Florenz).

Behandlung, mit guten Erfolgen, von 7 Fällen von Bindehaut- und Hornhaut-Tuberkulose durch die Anwendung von metallischen Platten, auf denen 0,03 g Radium hydrobromicum aufgeklebt wurden.

---

29) **Die Jequiritin-Behandlung der Lid-Epitheliome,** von Baquis (Livorno).

5 Fälle mit gutem Erfolg, bei 4 Kranken.

---

30) **Das Amidoazotoluol „Agfa" und Scharlachrot in der Augenheilkunde,** von Cenhetto.

Bei Kaninchen und Meerschweinchen heilten sehr rasch die experimentellen Abkratzungen der Oberfläche der Hornhaut durch die Anwendung der

3%igen Salbe dieser Heilmittel, welche gute Erfolge auch bei den epitheliomatösen Geschwüren der Lider, bei den Verbrennungen der Lidhaut und bei den Hornhaut-Geschwüren gaben.

31) **Multiples Syphilom der Lider,** von Posetti (Florenz).
Beschreibung eines solchen Falles, bei einer 70jährigen Frau, mit Beteiligung der vier Lider. Heilung mit Sublimat-Einspritzungen.

32) **Eserin bei Ulcus serpens,** von Casali (Florenz).
Diese Behandlung ist in den Fällen, wo der Uvealtractus nur leichten Anteil an der Entzündung nimmt, zu empfehlen.

33) **Nekrolog** C. Reymond's, von J. Ravà.

34) **Beobachtungen über die Tension der normalen und glaukomatösen Augen,** von Bietti (Siena).
Mit Hilfe des Schiötz'schen Tonometers fand Verf., daß die normale Tension zwischen 13 und 27° schwankt, ohne Einfluß des Alters. Beim normalen Auge erzeugen die Miotica eine hypotonische Wirkung, welche manchmal von einer kurz dauernden Hypertension eingeleitet wird. Es gibt keine Beziehung zwischen der Hypertension und Miosis. Bei den glaukomatösen Augen wirkt Eserin stärker, als Pilokarpin und Arekolin. Bei gewissen akuten Formen von Glaukom bringt die Parazentese nebst der Einträuflung von Eserin, auch nach einer 2stündigen Beobachtung, keine Verminderung der Tension. Die Arbeit ist mit zahlreichen statistischen Tafeln versehen.

35) **Die Intradermo-Reaktion mit dem Tuberkulin und die Wassermann'sche Reaktion bei den Augenkrankheiten,** von Mosso (Turin).
Auf Grund von 100 untersuchten Fällen schließt Verf., daß die Tuberkulin-Reaktion nur, wenn sie negativ ausfällt, und die Wassermann'sche Reaktion, nur wenn sie sich positiv zeigt, Wert haben.

36) **Epibulbäres Spindelzellensarkom,** von Bietti (Siena).
Beschreibung eines solchen Falles bei einem 48jährigen Bauersmann.

37) **Impfgeschwür der Lider,** von Betti (Siena).
Bei einer 30 Jahre alten Frau, deren Kind 20 Tage zuvor vacciniert worden, erschien ein Geschwür des inneren Lidwinkels. Impfungen des Sekrets in die Kaninchen-Hornhaut ließen charakteristische Bilder von Guarnieri's Cytoryctes erkennen.

38) **Einfluß der Ermüdung einer Netzhaut auf den Licht- und Farben-Sinn der Netzhaut des andren Auges,** von Viale.
Verf. meint, daß dieser Einfluß von den Nervenfasern des Opticus, zentrifugalen Ursprunges, abhänge.

39) **Die Theorie der funktionellen Duplizität der Zapfen und Stäbchen in der Retina,** von Viale.
Kritischer Bericht. Der Verf. fand, daß die nächtlichen Tiere, welche rudimentäre Stäbchen besitzen oder stäbchenfrei sind, einen ungefärbten

Mantel darum besitzen; und die nächtlichen Tiere, deren Netzhaut Stäbchen enthält, mit gefärbten Schalen oder farbhaltigem Mantel darum versehen sind.

40) **Beitrag zur Lehre der intraretinalen Cysten,** von Cavara (Siena).
Beschreibung von zwei Fällen von Netzhaut-Ablösung mit sekundärem Glaukom nach Iridocyclitis. Verf. meint, daß diese Cysten von der Netzhaut-Ablösung abhängen und von der Gliaproliferation mit erfolgenden regressiven Veränderungen erzeugt werden. Außerdem spielen zur Bildung solcher Cysten jene bindegewebigen Fasern, welche sich an die Nervenfaserschicht ansetzen, eine wichtige Rolle.

41) **Die Heterophorie,** von Posetti (Florenz).
Ausführliche Monographie mit persönlichen Beobachtungen der verschiedenen Bewegungs-Abweichungen.

42) **Beitrag zum Studium der okulären Komplikationen der Pocken,** von Del Monte (Neapel).
Der Verf. behauptet, daß die schlechtesten Erscheinungen die Beteiligungen der Hornhaut sind. Gute Prognose bieten die Bindehaut- und Iris-Lokalisationen. Gallenga.

IV. La Clinica Oculistica, XII, 1911.

1) **Beitrag zur Kenntnis der Anatomie des axialen Glaskörpers der menschlichen Embryonen und Föten,** von Calderaro (Palermo).
Verf. untersuchte zu diesem Zweck bei 38,5 bis 45, 63, 86 und 108 mm langen Embryonen und bei verschiedenen Föten drei bestimmte Bildungen, d. h. 1. die Arteria hyaloidea, 2. den präpapillären Zapfen, 3. den Canalis hyaloideus.
1. Die Arteria hyaloidea ist erst in der 12. Woche (beim 86 mm langen Embryo) gut individualisiert: in der Mitte des Glaskörpers verzweigt sich die Arterie in mehrere Äste, die sich an die Capsula vasculosa lentis ansetzen. Im Stamme des N. opt. erscheinen in dem Fötus von 100 mm zwei Venen seitlich von der Arterie; die Gefäße der Retina erscheinen in dem 160 mm langen Fötus. 2. Der präpapilläre Zapfen entspringt vom Mesoderm im 63 mm langen Embryo zu der Zeit des Anfangs der Rückbildung der Arteria hyaloidea. Dieser konisch gebildete Zapfen umgibt die Art. hyal., besteht aus zwei Schichten und mißt 130 μ bei dem 63 mm langen Embryo und 300 μ bei dem 86 mm langen Embryo; in der äußeren Schicht des Zapfens finden sich capilläre Gefäßchen; der Zapfen ist in dem 210 mm langen Fötus 2 mm breit: hier ist die Art. hyal. blutleer. Im 6. Monat fängt der Zapfen an sich zu verkürzen, um im 9. Monat vollständig zu verschwinden. Er ist homolog dem Pecten der Vögel, der Campanula der Fische und dem Zapfen der Reptilien. 3. Der Canalis hyaloideus erscheint in der 15. Woche gleichzeitig mit dem Verschwinden der peripheren Äste der Arteria hyaloidea; er ist trichterförmig mit einer vorderen breiten Basis. Der Kanal hat einen ovalen Durchschnitt und enthält anfänglich einen Teil des Glaskörpers, welcher im 4. Monat verschwindet. Mit der Verlängerung des Auges wird der Kanal vom präpapillären Zapfen durch einen trichterförmigen leeren

Raum (area Martegiani) getrennt. Viele Tafeln und Mikrophotographien veranschaulichen die interessanten Befunde.

2) **Über die Anwendung des Salvarsan bei einigen Fällen von Augenkrankheiten,** von Manzutto (Triest).

18 Fälle, davon 1 Gumma der Lider, 8 Neuritis und Neuroretinitis, 4 Iridocyclitis, 4 parenchymatöse Keratitis aus angeborener Lues, 1 parenchymatöse Keratitis aus erworbener Lues. Kein Erfolg bei der parenchymatösen Keratitis, wenig in der Neuritis und Neuroretinitis; gute Erfolge bei den andren Formen.

3) **Experimentelle Untersuchungen über die Wunden des Ciliarkörpers,** von Contino (Rom).

Bericht über solche radiäre, transversale und mit Substanzverlust verbundene Wunden beim Kaninchen. Bei den ersteren geht die separative Zellproliferation an der suprachorioidealen Schicht und an dem episkleralen Gewebe von gefäßhaltigen Zellsträngen aus, welche in den Wundraum eindringen. Der Glaskörper bleibt passiv, und bei der Reparation nimmt auch das retinale Epithel und die glatten Muskelfasern des Corpus ciliare keinen Anteil. Eine starke Kongestion findet sich in den Ciliarfortsätzen, welche in dem Fall einer direkten Verletzung später von Atrophie befallen werden. Das narbige Gewebe verlötet die Skleralfasern und die glatten Muskelfasern. Bei Substanzverlust der Sklera und des Ciliarkörpers entsteht Vorfall des Glaskörpers, welcher von der Bindehaut eingeschlossen wird: auch in diesem Fall füllt das episklerale und supraciliare Gewebe die Wunde aus; das hämorrhagische Extravasat des Glaskörpers verschwindet sehr langsam.

4) **Brille und Brillenfutteral des XVII. Jahrhunderts,** von Boslini (Mailand).

Beschreibung mit Figuren.

5) **L. Reymond, Kritisches Studium über die wissenschaftliche Tätigkeit des Meisters,** von Prof. Dr. G. Albertotti.

6) **Die Veränderungen der Größe und Form der Bilder, sowie Ursachen der Verminderung der Sehschärfe durch die Perspektive,** von Pardo (Modena).

Solche Sehschärfe-Veränderungen wurden von Ovio bewiesen. (Siehe den vorigen Jahresbericht). Nach seinen Erfahrungen schließt der Verf., daß die Veränderungen der Größe bedeutenderen Einfluß auf die Sehschärfe haben, als die Veränderungen der Form.

7) **Star-Bildung und Sphinkter-Risse der Iris durch Trauma,** von G. L. Colombo (Mailand).

Ein gewaltiger Stoß gegen das Auge erzeugte dreifache Sphinkter-Risse des oberen Randes der Iris und einen partiellen vorderen Rinden-Star mit hinterer Synechie des unteren Pupillarrandes. Während der Erweiterung der Pupille durch Atropin wurde die Linsenkapsel von der Iris-Verwachsung konisch nach vorn verzogen. In der Epikrise beschäftigt sich Verf. mit der Star-Bildung und Entstehung der Sphinkter-Risse durch Erschütterung.

8) **Untersuchung auf spezifische Antikörper in der Tränenflüssigkeit der syphilitischen Augenkranken,** von Contino (Rom).

Bei 18 solchen Fällen mit positiver Reaktion erhielt Verf. nie die Komplement-Deviation und schließt daher, daß auch bei diesen Kranken die Tränendrüse keine Permeabilität für die ambozeptorischen Antikörper besitzt.

9) **Intoxikations-Amblyopie durch Leuchtgas,** von Manzutto (Triest).

Nach einer 3 Tage langen Bewußtlosigkeit konnte der Kranke nur die Handbewegung erkennen. Ophthalmoskopisch negativer Befund, Pupillarreaktion normal. Verf. meint, daß es sich in diesem Falle um eine Läsion der Gratiolet's optischen Strahlung oder des Gehirnmantels handelte.

10) **Modifiziertes Stereoskop,** von Gallenga (Parma).

Am Holmes'schen Stereoskop wird eine Anordnung getroffen, um das Probe-Objekt nach vorn und nach hinten allmählich zu verrücken: die Patienten können so gradweise mit dem abwechselnden Entfernen und Nähern des Probe-Objekts zum Zweck der Wiederherstellung des binokularen Sehens sich einüben.

11) **Funktionelle Störungen und entoptische Erscheinungen durch Kompression des Augapfels,** von Contino (Rom).

Verf. machte persönliche Erfahrungen, um die Folgen der Finger- und Verband-Kompression auf den Augapfel in verschiedenen Zuständen zu studieren. Er betrachtet die Phosphene, die Veränderungen der Sehschärfe und des Gesichtsfeldes, die Photopsien und Chromatopsien in dem komprimierten und in dem nicht komprimierten Auge. — Die ophthalmoskopische Untersuchung zeigt nach der Kompression eine ausgesprochene Ischämie der Netzhaut. Der zwischen der Papilla und Makula gelegene Teil der Netzhaut verliert zuletzt die Sensibilität, weil hier die Netzhaut durch die Gefäße des Circulus Zinnii versorgt wird. Die Störung des zentralen Sehens hängt nach Verf. von der Persistenz eines entoptischen Bildes ab, welches eine Analogie mit jenen besitzt, welches von Prof. Hirschberg bei Chorioretinitis macularis beschrieben wurde. Das Weglassen der Kompression bringt eine transitorische Hyperämie der Netzhautgefäße hervor.

12) **Über den Strahlenverlauf und die Bilder nach Refraktion durch ein zentral undurchsichtiges dioptrisches System. Studien über Zonular-Star,** von Orlandini (Venedig).

Geometrische Beschreibung des Strahlenverlaufes durch eine bikonvexe Linse, welche im zentralen Teil undurchsichtig ist: hinter dieser liegt ein Irisdiaphragma, das zentriert oder dezentriert werden kann. Der Verf. gibt mehrere Photographien der so erhaltenen Bilder. Darauf macht er die Anwendung auf Cataracta zonularis und ihre Behandlung mit Beziehung auf die Ausdehnung der undurchsichtigen Zone.

13) **Über eine Methode, um dünne mikroskopische Schnitte der Linse zu erhalten,** von Maggiore (Palermo).

Empfehlung der Anwendung einer 5 bis 10%igen Pyridinum nitricum-Lösung, welche andren Konservierungs-Flüssigkeiten beigefügt werden kann.

14) **Ätiologie einiger Fälle von Conjunctivitis pneumococcica**, von Pignatori (Parma).

Bei zwei Krankenwärterinnen, welche mit Sputum von Pneumonie-Kranken am Auge infiziert wurden, entwickelte sich nach 8 Tagen eine nicht schwere katarrhalische Conjunctivitis, deren Sekret Pneumokokken enthielt.

---

15) **Über die Anwesenheit der Trachomkörperchen im Sekret des urogenitalen Apparats bei mit Blennorrhagie behafteten Frauen**, von Cecchetto (Parma).

Untersuchungen mit negativem Resultat bei 12 Frauen, welche eine solche Infektion hatten.

---

16) **Der heutige Stand der Trachomkörperchenfrage**, von Greeff (Berlin).

Über die Frage der Bedeutung dieser Körperchen, welche fast konstant bei den Trachomkranken sich finden, sagt Verf.: „Ich kenne nicht die charakteristische Bedeutung dieser Körperchen."

---

17) **Über die Variationen der Augentension bei Sklerochorioidis post.**, von Cecchetto (Parma).

Bei 15 solchen 20 bis 30 Jahre alten Kranken schwankte die Tension zwischen 12 bis 15° (Schiötz's Tonometer). Nach Behandlung mit Parazentesen und Pilokarpin-Einspritzungen nahm der Druck bis 17—18° zu; diese Vermehrung war proportional mit der Verbesserung der Sehschärfe und des Gesichtsfeldes.

---

18) **Über die Messung der Pupillar-Weite**, von Contino (Rom).

Untersuchung mittels eines Fernrohr-Tubus, welcher mit einem Erlich'schen Diaphragma-Okular und mit einem 70 mm -Objektiv versehen ist. Die Bestimmung wird mittels der Untersuchung der Bilder durch ein Prisma gemacht. Im Original nachzusehen.

---

19) **Tuberkulose der Tränenwege**, von Rollet (Lyon).

Es sind vier klinische Formen zu unterscheiden: 1. Die fungoide Tränensack-Geschwulst. 2. Die einfache Epiphora durch Lupus der Nase oder Atresie des Nasengangs nach fibröser Nasenschleimhaut-Tuberkulose. 3. Die Tränensack-Eiterung. 4. Tuberkulose der Tränensackgegend nach Tuberkulose der Nachbarschaft. Verf. spricht über die differentielle Diagnose und Prognose und endlich über die lokale Behandlung.

---

20) **Epitheliom der Hornhaut**, von Profeta (Messina).

Klinische Beschreibung eines solchen Falles ohne Beteiligung des Limbus und der Skleralbindehaut, bei einem 55jähr. Manne. Gallenga.

V. Il Progresso Oftalmologico, Bd. VI, Juni 1910 bis Januar 1911.

1) **Hintere Linsenluxation in einem Falle von angeborenem Iris- und Chorioidealkolobom**, von G. Addario.

Nach einer schweren Erschütterung des Kopfes bei einem alten Manne verrückte sich die Linse nach hinten. Iridocyclitis secundaria. Enukleation.

Bei der mikroskopischen Untersuchung fand Verf. Atrophie der Iris mit Hyperplasie des Pigment-Epithels, hyaline Entartung des Iris-Stroma und der Ciliarfortsätze, deren unpigmentiertes Epithel eine bestimmte Proliferation zeigte. Atrophie der Aderhaut und Netzhaut-Ablösung mit bindegewebiger Bildung in der Nerven- und Ganglienschicht. Verflüssigung des Glaskörpers durch organisierte fibrinöse Exsudation: die Linse erlitt jene Veränderung, welche nach Berger Cataracta capsulolenticularis fibrosa genannt werden kann.

2) **Die Frage der Glaskörper-Genese,** von G. Addario (Palermo).
Kritischer Bericht über diesen Gegenstand mit einigen Betrachtungen der pathologischen Veränderungen des Glaskörpers nach Entzündungs-Prozessen.

3) **Das Trachom in Apulien,** von di Santo (Bari).
Statistischer Bericht über die Trachomkranken bei der Rekrutierung während der letzten 5 Jahre in dieser Gegend. (7,42 bis 7,94%.) Empfehlung der hygienischen und therapeutischen Maßregeln.

4) **Sporotrichosis des Auges,** von A. Fara (Palermo).
Literatur des Gegenstandes. Schluß folgt.

5) **Die Tränensack-Ausrottung bei der chronischen Tränensack-Entzündung,** von Piccillo (Palermo).
Bericht über 6 Fälle von dieser Operation unter verschiedenen Umständen und Empfehlung derselben in den Fällen von dauernder Erweiterung.

6) **Über die Bedeutung einiger vermuteter parasitärer Formen des Trachoms und über Tier-Impf-Versuche,** von G. Addario.
Schluß folgt. In diesem Heft findet sich nur eine literarische Übersicht.
Gallenga.

VI. Archivio di Ottalmologia, XVIII. Jahrg., 1911, Januar bis Juni.

1) **Schiötz's Tonometer und Riva-Rocci's Sphygmomonometer bei gesunden und kranken Menschen,** von Ruata (Palermo).
Die normale Augenspannung schwankt zwischen 15,5—28,5 mm Hg. Sie ist größer bei der südlichen, als bei der nördlichen Bevölkerung. Verf. fand kleine Differenzen in normalen Augen zwischen links und rechts, aber keine Differenz in Beziehung des Alters. Es gibt einen deutlichen Synchronismus zwischen der Augenspannung und der Herzpulsation, welcher bei kranken und marantischen Menschen verschwindet.

2) **Klinischer und anatomischer Beitrag zum Studium des Netzhautglioms,** von Guglianetti (Neapel).
Zwei Fälle, welche histologisch und klinisch studiert wurden. Die Vermehrung der Augenspannung dient zur Unterscheidung des Glioms vom Pseudoglion. Der Verf. erklärt sich für den ektodermischen Ursprung der Gliome.

3) **Beitrag zur pathologischen Anatomie des endokularen Cysticercus,** von Re (Palermo).

Historischer Bericht und Beschreibung eines solchen Falles bei einem 23jährigen Mann. Verf. fand viele Riesenzellen auf der Oberfläche der adventitiellen Cyste und bestätigt die progressive und deletäre Wirkung des Cysticercus auf die Augengewebe.

4) **Über die von Atoxyl verursachten Amaurosen und Amblyopien,** von Costantino (Palermo).

Ein 53jähriger syphilitischer Mann, welcher vor 30 Jahren infiziert worden, wurde einer starken Atoxyl-Behandlung unterzogen: nach zahlreichen Einspritzungen dieser Substanz erschien plötzlich eine schwere Amblyopie mit bedeutender Verengung des Gesichtsfeldes im linken Auge und Blindheit im rechten Auge.

5) **Über eine aus den Geweben einer trachomatösen Bindehaut isolierten Gram-negativen Sarcine,** von Ruata (Palermo).

Die Charaktere dieser so isolierten Sarcine sind die Unbeweglichkeit und Abwesenheit von Kapsel und Sporen. Die Sarcine ist fakultativ anaërobisch; sie entwickelt sich in allen Kulturmitteln. Die gelben Kolonien bewirken keine Verflüssigung der Leimgelatine. Dieser Mikroorganismus ist nicht pathogen für die menschliche und tierische Bindehaut.

6) **Primäres Bindehaut-Geschwür durch einen Bacillus, welcher dem Bacillus Ducrei ähnlich ist,** von Del Monte.

Bei einem 20jährigen, an chronischer Bindehaut-Entzündung leidenden Mädchen beobachtete Verf. am linken Auge die Erscheinung mehrerer kleiner grauer Geschwüre der Lidbindehaut mit Anschwellung der präaurikulären Lymphdrüsen. Die Krankheit heilte nach 20 Tagen durch eine antiseptische Behandlung. Die Kulturversuche ergaben die Bildung von Kolonien eines kleinen, nicht kettenartigen Gram-positiven, groben Bacillus, welcher bei Tierversuchen die krankhaften Erscheinungen hervorbrachte.

7) **Hysterische Amaurose des rechten Auges und Hemianopsie des linken Auges,** von Re (Palermo).

Ausführliche Beschreibung solcher Erscheinungen bei einer 33 Jahre alten Frau mit negativem ophthalmoskopischem Befund und mit den charakteristischen Veränderungen des Farbensinnes und des Gesichtsfeldes.

8) **Über die Modifikation des Oxydations-Vermögens in der Netzhaut eines im Dunkeln gehaltenen Auges bei Belichtung des zweiten Auges,** von Folinea (Neapel).

Nach den in dieser Arbeit beschriebenen Untersuchungen und Versuchen soll man annehmen, daß das Licht eine Veränderung des Chemismus durch Reflex-Wirkung längs den Bahnen und Assoziationszentren, welche zwischen beiden Netzhäuten existieren, erzeugt.

9) **Beitrag über die Gram-negative Sarcine der Bindehaut,** von Ruata (Palermo).

Polemik mit Dr. Verderame (Freiburg i. Br.) über die Priorität.

10) **Untersuchungen über die aërobische und anaërobische bakterielle Flora der menschlichen Bindehaut,** von Ruata (Palermo).

Da in mehreren Fällen von Bindehaut-Entzündungen die bakteriologische Untersuchung negativ ausfällt, so meinen einige Beobachter, daß unter diesen Umständen es sich um eine durch anaërobische Bakterien verursachte Entzündung handeln könne. Nach dieser Richtung machte Verf. eine Reihe von Untersuchungen.

Unter 20 Fällen von verschiedenen Entzündungen erhielt er die folgenden Resultate.

Staphyl. pyog. aureus	18 mal	aërobisch,	14 mal	anaërobisch
„ „ albus	3 „	„	0 „	„
Strept. pyog.	1 „	„	0 „	„
Xerosebacillus	14 „	„	6 „	„
Sarcine	2 „	„	2 „	„
Pneumococcus	6 „	„	6 „	„
Diplobacillus M. A.	1 „	„	1 „	„
Koch-Week's Bacillus	8 „	„	1 „	„

So konnte Verf. in keinem Fall einen notwendig-anaërobischen Mikroorganismus finden, da die Bindehaut kein guter Boden für die anaërobischen Bakterien ist.

11) **Ein Fall von Atoxyl-Blindheit,** von Mancione (Neapel).

Nach 15 Atoxyl-Einspritzungen erblindete durch Opticus-Atrophie ein 40jähriger Mann, welcher vor 20 Jahren infiziert worden.

Archivio di Ottalmologia, Band XIX, Juli bis Dezember.

1) **C. Reymond: Nekrolog,** von Guglianetti (Neapel).

2) **Die Verstellung im Gebiete der Augenheilkunde,** von Santa Maria.

In einer sehr ausführlichen Arbeit, welche im Original einzusehen ist, gibt der Verf. einen vollständigen Beitrag über die Simulation der Refraktions- und Akkommodationsfehler, der Hemeralopie, der Anomalien des Farbensinns, des Gesichtsfeldes und der Augen-Bewegungen usw. Der Teil über die Entlarvung der Simulation von Amaurosen und Amblyopien ist sehr interessant. Der Verf. beschreibt endlich ein eigenes Instrument (Bewegungen eines Totalreflexions-Prisma), welches sehr praktisch erscheint.

Die Arbeit hat besonderes Interesse für die Militärärzte bei der Rekrutierung.

3) **Glaukom und Status glaucomatosus,** von Tristaino (Palermo).

Beschreibung eines Falles von Chorioretinitis mit Vermehrung der Tension und Bestätigung der Abadie'schen Meinungen über diese Zustände.

4) **Ehrlich's 606 bei syphilitischen Augenkranken,** von Guglianetti (Neapel).

Mittels dieser Behandlung erhielt Verf. gute Resultate in den Fällen von einfachen, papulären und gummösen Entzündungen der Iris und des

Ciliarkörpers, aber keinen Erfolg in einigen Fällen von Trübungen und Hämorrhagien des Glaskörpers.

5) **Über die Augen-Infektion durch Bacillus pyocyaneus,** von Verderame (Freiburg i. Br.)

Bei einem 40jährigen Landmanne entwickelte sich ohne bekannte Ursache ein Hornhaut-Geschwür mit eitriger Conjunctivitis und Hypopyon. Das Aussehen des Geschwürs — ohne Fortschritt in der Fläche, aber mit tiefer Zerstörung, — erzeugte die Meinung, daß es sich um eine Infektion durch Pyocyaneus handelte. Die bakterioskopische Untersuchung, die Kultur-Versuche und die Tier-Experimente bestätigen diese Anschauung.

6) **Über eine seltene Cystenbildung der Lidbindehaut,** von Sbordone (Turin).

Beschreibung eines Falles von Cyste, wo die mikroskopische Untersuchung erkennen ließ, daß das Epithel der Wand der Höhle die Charaktere der Epidermis (granulierte mit Eleidin versehene Zellen) hatte. Die Cyste war angeboren.

7) **Über die kortikalen Zentren des Sehens und der Augen- und Iris-Bewegungen,** von Monterisi (Neapel).

Diese ausführliche Arbeit enthält alle Literatur-Ergebnisse und viele Beobachtungen des Verf.'s über die Beziehungen der experimentellen und anatomischen Untersuchungen zu den klinischen Symptomen. Insbesondere berichtet Verf. über seine Versuche an Affen, bei denen er, nach der Trepanation, verschiedene Punkte des Hirnmantels mit dem faradischen Strom reizte, und später bestimmte Zonen der Oberfläche des Gehirns ausgeschnitten hat. Die Resultate, die nicht abgekürzt werden können, bestätigen die Anschauungen von Angelucci über den Funktionsmechanismus der Zentren und die Untersuchungen von Luciani, welche zeigen, daß die Seh-Sphäre die Grenze des Occipital-Lappens überschreitet und die Rinde des Gyrus angularis einschließt.

8) **Ein Fall von gummöser Hornhaut-Entsündung,** von Re (Palermo).

Beschreibung einer solchen bei einem 54 Jahre alten Manne, welche mit Hg-Behandlung heilte.

9) **Polemische Antwort an Dr. Ruata,** von Verderame (Freiburg i. Br.).

10) **Über den Frübjahrskatarrh,** von Maggi (Pisa).

Bei 38 Fällen untersuchte Verf. die oberflächlichen Exsudations-Produkte und fand immer eine große Menge von eosinophilen Zellen. Bei 50% fand er einige Symptome der sympathischen Syndrome Angelucci's. Empfehlung der Verband-Behandlung.

11) **Beitrag zum Studium der Cataracta pyramidalis** (mit 3 Tafeln und 11 Figuren), von de Lieto Vollaro (Neapel).

Klinische und anatomische Beschreibung eines Falles von starkem prominentem Pyramidelstar bei einem jungen Manne. Verf. macht viele interessante Beobachtungen über die Pathogenese und sucht die Ursache im Zuge

eines amniotischen Stranges, welcher sich an den Linsensack inseriert hat. (Siehe v. Szili's jun. Beobachtungen am Hühnchen-Ei. Ref.)

12) **Cataracta bilateralis bei angeborener Aniridie,** von Del Monte. Beschreibung eines Falles mit klinischen Betrachtungen. Gallenga.

VII. Rivista Italiana di Oftalmologia. VII. Jahrgang, 1911.

1) **Nekrolog von Prof. Dr. Albini,** welcher Physiologie in den Universitäten von Krakau (1857—59), Parma (1860—62) und Neapel (1862 bis 1903) und außerdem Augenheilkunde lehrte, von Antonelli (Paris).

2) **Der Kopfschmerz in Beziehung auf Augenkrankheiten und Refraktionsfehlern,** von Grilli (Rom).

Beschreibung der verschiedenen Erscheinungen der Kopfschmerzen in diesen Zuständen, welche oft durch mehrere Ursachen entstehen.

3) **Direkte, traumatische Zerreißung der Ader- und Netzhaut** (mit einem ophthalmoskopischen Bilde), von Parisotti (Rom).

Bericht eines solchen (gerichtsärztlichen) Falles, in dem außer der Zerreißung der Häute eine cystische rundliche Bildung in der Retina am Rande der Zerreißung sich fand.

4) **Hornhaut-Zerreißung durch Quetschung des Auges,** von Grilli (Rom).

Beschreibung der Wunde, welche nur den unteren Teil der Hornhaut betraf. Die Ursache war ein Stoß mit dem Hahn einer Pistole. Der Verf. fand betreffs der Erklärung der Entstehung der Wunde die Theorie von Zander und Geissler bestätigt.

5) **Luxation der Linse unter die Bindehaut mit Aniridia partialis nach oben,** von Cella (Rom).

Beschreibung eines Falles von Ruptur der Augenhäute durch einen Stoß mit dem Horn einer Kuh. Das Auge bewahrte einen leichten Grad von Sehschärfe.

6) **Experimentelle Untersuchungen über die Pathogenese des Glaukoms,** von Parisotti (Rom).

Der Verf. beschäftigte sich damit, die totale Obliteration des Fontana-schen Raumes mittels der Elektrolyse zu erzeugen, welche schon von Adermann zu diesem Zweck angewendet wurde. Verf. wendete eine Spamer'sche Batterie an, deren positiver Pol mit der Fixations-Pinzette, und deren negativer Pol mit einer feinen Nadel verbunden wurde. Nach der Fixation des Auges beim Kaninchen wurde die Nadel durch die Sklera in den Winkel der vorderen Augenkammer eingeführt, so daß die Elektrolyse daselbst auf die Gewebe einwirkt. Die regelmäßig wiederholten Sitzungen beteiligten die ganze Peripherie der Augenkammer; die Augen blieben reizlos. Das Ergebnis war sehr klar bei einem Kaninchen, wo Verf. die totale Obliteration des Fontana'schen Raumes erzielte. Es entwickelte sich eine

ausgesprochene Hypertonie und Exkavation der Papille. Mikroskopisch wurden die Veränderungen bestätigt.

7) **Die Neuritis retrobulbaris durch Alkohol und Tabak,** von Parisotti (Rom).

Verf. widerspricht den Scalinci'schen Behauptungen über den Einfluß der Arterio-sclerosis auf Entwicklung der Neuritis retrobulbaris toxica und zitiert mehrere Fälle von solcher Erkrankung bei jugendlichen Individuen, bei denen die Arterio-sclerosis ganz fehlte, und nur die Intoxikation wirkte. Verf. fand, daß die Amblyopia toxica bei den Hypermetropen (70 %) öfter, als bei Emmetropen und Myopen sich entwickelt. Endlich bringt er eine Statistik von 150 Fällen über die Beziehung des Leidens zum Lebensalter (40 % bei 40—50jährigen Kranken).

8) **Nekrolog von C. Reymond.**

9) **Über eine Differenz zwischen dem rechten und linken Auge bei Betrachtung mikroskopischer Präparate,** von Pignatari (Parma).

Verf. spricht von der einseitigen Dyschromatopsie. Untersucht man ein gefärbtes Präparat erst mit dem rechten Auge und nachher mit dem linken, so erkennt man eine Verschiedenheit in der Klarheit der Färbung des Schnittes: mit dem linken Auge erscheinen die Farben klarer und weißer, als mit dem rechten. Verf. erinnert an die interessanten Charpentierschen Untersuchungen und schließt, daß es sich nicht um Dyschromatopsie, sondern vielmehr um eine Differenz des Lichtsinnes handelt.

10) **Die Augen-Komplikationen der Influenza,** von Scalinci (Neapel).

Ausführlicher Bericht über die Literatur des Gegenstandes. Nach der Erfahrung des Verf.'s haben solche Komplikationen mykotischen oder toxischen Ursprung. Bei der letzteren Ätiologie sind sie schwerer.

11) **Die Nikotin-Amblyopie,** von Parisotti (Rom).

Bei einer 31jährigen Tabak-Arbeiterin entwickelten sich in Verbindung mit nervösen Erscheinungen (wie atypischem Flimmerskotom) die Symptome einer Nikotin-Amblyopie mit den charakteristischen, funktionellen und anatomischen Veränderungen. Gallenga.

Bibliographie.

1) Über die Anwesenheit des Pneumococcus in dem Bindehautsack bei Pneumonie, von Crispoli in Rom. (Policlinico, 1910 bis 1911.) Der Pneumococcus findet sich bei gesunden Menschen auf der Bindehaut im Verhältnis von 2—10 %: gewöhnlich handelt es sich um atypische Formen. Bei Pneumonie findet sich dieser Mikroorganismus fast konstant, besonders in den ersten Tagen, und er wird spärlicher in den Lösungs-Phasen des Prozesses. Die Anwesenheit des Pneumococcus in der Bindehaut kann in den zweifelhaften Fällen als ein Zeichen der Lungenkrankheit betrachtet werden. Wahrscheinlich dringt der Pneumococcus in den Bindehautsack aus der Nasenhöhle durch die Tränenwege.

2) Die Physiopathologie des Thalamus opticus, von d'Abundo in Catania. (Riv. it. di Neuropatologia. II u. III. 1910—1911.) Bei neugeborenen und erwachsenen Hunden und Katzen machte Verf. partielle und totale, einseitige und beiderseitige Abtragung des Thalamus opticus. Die partielle und einseitige Zerstörung des Thalamus opticus bringt bei den erwachsenen Hunden immer eine transitorische, gekreuzte Sehschwäche, welche in den Fällen, in denen die Zerstörung in dem lateralen Teile des Thalamus opticus lokalisiert ist, weniger bedeutend, als in den Fällen ist, wo die Zerstörung mehr nach hinten liegt. Die totale einseitige Zerstörung bringt eine transitorische Blindheit; später erfolgt eine partielle Besserung der Sehschärfe. Der Thalamus opticus ist ein wichtiges Assoziations-Organ. Bei neugeborenen Katzen führt die totale einseitige Zerstörung des Thalamus opticus zu gekreuzter Blindheit mit Atrophie des N. opt. und Verkleinerung des Augapfels. Nach der beiderseitigen totalen Zerstörung des Organs tritt eine permanente Verminderung des Sehens und des Geruchs ein, und später Demenz.

3) Über die Reizbarkeit des Nervus opticus, von Calderaro in Palermo. (Archivio di Farmacologia sperim., X. 1910.) Bei 6 Kranken, welche die Krönlein'sche Operation wegen Geschwülsten des Auges erfuhren, wurde der bloßgelegte Opticus mit elektrischen, chemischen und mechanischen Mitteln gereizt. Niemals, auch nicht bei Durchschneidung des Sehnerven, vermochte der Kranke eine Licht-Empfindung wahrzunehmen. Daraus ergibt sich, daß der Sehnerv unfähig ist, auf diese Reize zu reagieren. So kann man das Müller'sche Gesetz nicht auf den Sehnerven anwenden.

4) Über die Läusekrankheit des Augenlides, von Passera in Turin. (Giorn. di Med. Mil. LVIII.) 5 Fälle unter 86000 Kranken beobachtete der Verf. Ausführlicher Bericht über Literatur und Symptome.

5) Über den Bau des kavernösen Angioms der Augenhöhle, von Passera in Turin. (Ophthalmologica. II. 1910, Turin, Clausen.) Eine 32jährige Frau, bei der vor 7 Jahren eine kleine Geschwulst hinter dem temporalen Teil des Lides bemerkt worden, zeigte infolge allmählichen Wachstums der Geschwulst starken Exophthalmus des linken Auges. Exstirpation mit Erhaltung des Auges. Die histologische Untersuchung ergab, daß der Tumor ein mit vielen Plasma- und Mastzellen versehenes, kavernöses Angiom war.

6) Prophylaxe und Behandlung des Trachoms in der Provinz Syrakus während 1910, von Leone in Syrakus. (Syracus, Tip. Zambaro.) Auch im Jahre 1910 (s. vor. Jahresber.) erzielte Verf. bedeutende Resultate seiner sozial-augenärztlichen Tätigkeit. In dieser Provinz existieren jetzt 7 Schulen mit 37 Sektionen für Knaben und 20 Ambulatorien. Die trachomatösen Schüler, welche 1908 noch 14,5% bildeten, fallen 1910 bis auf 10,8%.

7) Experimentelle Studien über die Seitenbewegungen der Augäpfel, von Marina und Oblath-Danelon in Triest. (Annali di Nevrologia. XXVIII.) Die Verff. stellten eine Reihe von experimentellen Untersuchungen an Affen an, welche einen Beitrag zum Studium der Seitenbewegungen der Augäpfel liefern und sich an die Untersuchungen von Marina über die Konvergenz und Seitenbewegungen knüpfen. (S. Zeitschr. f. Nervenheilkunde, 1903). An Stelle des Musc. R. E. wurde ein anderer Muskel (R. S.) überpflanzt, und darauf wurden die willkürlichen und automatischen Seitenbewegungen sowie der vestibuläre Nystagmus und die durch elektrische Reizung der Zentren der Großhirnrinde hervorgerufenen Seitenbewegungen beobachtet. Der überpflanzte Muskel übernahm die Funktion des ausgeschnittenen

R. E., bei den willkürlichen, den automatischen, den assoziierten Seitenbewegungen, sowie bei dem durch Drehung hervorgerufenen Nystagmus. Durch Reizung einer bestimmten Zone des Stirn-Lappens, welche in das Gebiet der von Lewinsohn angegebenen motorischen Rinden Zone fällt, erzielten die Verff. assoziierte Seitenbewegungen; es wurden jedoch manchmal Bewegungen der Augäpfel in verschiedenen Richtungen, ja sogar Divergenz-Bewegungen beobachtet, namentlich bei der Reizung des oberen Teiles des vorderen Astes des Gyrus angularis, welche nicht konstante Resultate ergab. Aus diesen Untersuchungen geht hervor, daß die Innervation der Augenmuskeln bei assoziierten Bewegungen äußerst kompliziert und dunkel ist, und daß die Impulse jedenfalls nicht an fixe Bahnen gebunden zu sein brauchen.

8) Ätiologie und Pathogenese der Keratoconjunctivitis pustulosa, von Maggi in Pisa. (Pisa, Tipogr. Mariotte, 1911.) Ausführliche Arbeit, welche das Resultat der Untersuchung von 16983 Augenkranken gibt, unter denen diese Affektion im Verhältnis von 5,13% bei männlichen und von 10,5% bei weiblichen Individuen beobachtet wurde. Die Mehrzahl (2/3) der Kranken stand im Alter unter dem 15. Lebensjahre. Die Krankheit erschien häufiger in den Monaten April und Mai. Fast alle Kranken zeigten Symptome von Skrofulose. Unter 110 Fällen erhielt Verf. 108 positive Resultate aus der Ophthalmoreaktion; unter 51 Fällen fiel die Kutis-Reaktion nur einmal negativ aus. Verf. schließt: Die Krankheit ist eine Teil-Erscheinung von allgemeinen Störungen des Organismus, welche von Tuberkulose abhängen; eventuell dient zur Entwicklung die Mitwirkung andrer exogener Ursachen.

9) Der Pyramidal-Star, von Passera in Novara. (Ophthalmologica, II, Turin 1911.) Ein 8jähriges Mädchen, dessen Vater syphilitisch war, zeigte am rechten Auge einen leichten Grad von Mikrophthalmie, Strabismus convergens, Kolobom der Iris nach oben außen, punktförmige Trübungen der hinteren Oberfläche der Hornhaut und Pyramidal-Star. Ausziehung mit gutem Erfolge. Die vordere Linsenkapsel bedeckt den Pyramidal-Star, welcher aus einem lamellären Gewebe mit Lücken und vielen Zellen besteht. Pathogenetisch erklärt sich der Fall als Folge einer angeborenen Entzündung des Aderhaut-Trakts.

10) Cyste der Bindehaut mit ungewöhnlichem Inhalt, von Passera in Novara. (Novara, Ed. Gaddi. 1911.) Beschreibung einer erworbenen, kleinen Cyste des unteren Fornix; ihre Wand war mit mehrschichtigem Epithel bekleidet. Verf. fand in dem flüssigen Inhalte einen Baumwollfaden.

11) Beitrag zur Lehre der marginalen Entartung der Hornhaut, von Passera. (Giorn. Med. Mil. LIX, 1911, 4) Bei einem 61jähr. Bauer entstand durch Stoß eines Kuhhornes ins rechte Auge eine Zerreißung der Lederhaut nach oben. Beide Augen litten an einer gleichen symmetrischen marginalen Entartung der Hornhaut, nichtsdestoweniger geschah die Zerreißung des Augapfels nach oben in der Lederhaut und nicht an der entarteten Stelle der Hornhaut, wie auch bereits Seefelder und Komoto in ähnlichen Fällen beobachtet hatten.

12) Experimentelle Veränderungen des Auges durch den Gonococcus, von Cecchetto in Parma. (Parma, Tipogr. Rossi. 1911.) Die Beobachtungen wurden an neugeborenen und erwachsenen Kaninchen und Affen gemacht. Die Inokulationen fielen immer negativ aus. Auch mit starker Menge von Toxin des Gonococcus erzielte Verf. in einigen Fällen (Kaninchen)

nur eine leichte Hyperämie mit Ödem der Bindehaut. Verf. schließt, daß der Gonococcus nur für den Mensch pathogen ist.

13) Über die pupillaren Traubenkörner und über einige besondere Zustände der Iris des Equus zebra, von Gallenga in Parma. (Monit. Zoolog. It., XXII, 1911, 8.) Die Traubenkörner sind bei diesem Tier größer, als beim Pferd; sie sind meistens voll, selten hohl. Der Sphincter iridis und M. ciliaris besitzen eine bedeutende Entwicklung.

14) Physiologische Wirkung und therapeutische Wirksamkeit der Parazentesen der vorderen Kammer, von Pignatari. (Parma, Off. Arti Grafiche, 1911.) Interessanter historischer Bericht über diese Operation. Verf. studierte ferner den Ursprung des Humor aqueus und machte Untersuchungen über die chemisch-physiologischen Zustände des Kammerwassers des Menschen und Kaninchens nach einer und nach wiederholten Parazentesen. Nach der ersten Parazentese enthält der Humor aqueus eine stärkere Menge von organischen Substanzen. Nach wiederholten Punktionen wird dieser Inhalt normal. Die Flüssigkeit zeigt leichte Differenzen des Refraktions-Index. Verf. bringt auch eine ausführliche Beschreibung der histologischen Veränderungen des Kaninchen-Auges nach 10—20—35—50—100, täglich wiederholten Parazentesen: so konnte er die Studien von Albertotti, Greeff u. a. in dieser Richtung vervollständigen. Aus diesen Untersuchungen geht hervor, daß nach wiederholten Punktionen in dem Kaninchen-Auge eine bleibende Hyperplasie des Uvealtraktus, des Sphincter iridis und M. ciliaris entsteht, mit Erweiterung der Gefäße der Iris, des Strahlenkörpers und der Aderhaut und mit verbesserten Zirkulations-Bedingungen der Netzhaut. So wird die Wirksamkeit der wiederholten Parazentesen nach Sperino und Reymond ganz gut erklärt. Ein statistisches Studium folgt über die Resultate in Fällen von Glaukom (bei operierten und noch nicht operierten Kranken), Sklerochorioiditis post., Iritis, Iridocyclitis usw. Gallenga.

15) Anatomischer Beitrag zur Kenntnis der chronischen peripheren Hornhaut-Ektasie, von Vogel. (Inaug.-Dissert. Tübingen 1910.) Verf. bringt eine eigene Beobachtung bei und stellt die 39 bisher bekannt gewordenen Fälle zusammen. Sein anatomischer Befund deckt sich mit dem von andren gefundenen: ausgedehnter Zerfall der vorderen Hornhautschichten in einer Rand-Zone der Hornhaut und Auffaserung der dem Defekt benachbarten Hornhaut Partien. Entzündliche Veränderungen fehlen, der Prozeß ist also als ein degenerativer aufzufassen.

16) Über die Erfolge der Therapie des Hydrophthalmus, von Wolff. (Inaug.-Dissert., Tübingen 1910.) Bericht über 48 an Hydrophthalmus leidende Kranke (85 Augen). Die medikamentöse Therapie (6 Kranke mit 9 Augen) versagte bei 4, war erfolgreich bei 5 Augen. Die Parazentese brachte 6 Augen einen Erfolg, zweien aber nicht. Die Iridektomie vernichtete 7 Augen, ferner vereiterten 2; bei 25 Augen folgte der Operation zwar keine unmittelbare Verschlechterung, aber auch keine dauernd günstige Wirkung; bei 14 Augen wurde der Druck nach der Operation normal, und das Sehvermögen blieb erhalten. Die Exstirpation des Sympathicus brachte 3mal Stillstand, 4mal Mißerfolg, die Exzision eines Stückes aus dem Halssympathicus 1mal Erfolg, 1mal nicht. Die Sklerotomie versagte stets.

17) Gonorrhoische Erkrankungen des Auges, von Elschnig. (Handbuch d. Geschlechtskrankh. Wien 1910.) Ausgehend von der Tatsache, daß außer dem Neisser'schen Gonococcus auch andre Mikroorganismen eine der Blennorrhoe mehr oder weniger ähnliche Bindehaut-Entzündung

hervorrufen können, schlägt Verf. vor, die vom Gonococcus erzeugte Bindehaut-Entzündung als Gonorrhoea conjunctivae zu bezeichnen. Er bespricht zuerst die Bakteriologie der Erkrankung, dann ihre pathologische Anatomie. Zur Schilderung des klinischen Bildes übergehend, befaßt er sich zunächst mit der Gonorrhoea conjunctivae der Erwachsenen, anhangsweise kurz mit der junger Mädchen, auf die zuerst Hirschberg[1] hingewiesen hat. Die Augen-Eiterung der Neugeborenen wird dann abgehandelt; in ihrer Behandlung verwirft Verf. Eisbeutel; die Bleno-Lenicet-Salbe hat sich ihm nicht bewährt, nur als unterstützende Maßnahme zum Schutze der Cornea erkennt er sie an. Weitere Abschnitte befassen sich mit der nicht-gonorrhoischen Augen-Eiterung des Neugeborenen, mit der Arzt-Infektion. Die Zahl einwandsfrei sichergestellter sogen. ante partum-Infektionen ist ebenso klein, wie die zweifelloser Spät-Infektionen. Für die Blinden-Statistik ist die Augen-Eiterung der Neugeborenen immer noch sehr bedeutungsvoll, denn sie vernichtete etwa für 72% der im 1. Lebensjahre Erblindeten das Augenlicht; etwa 23% aller Blinden unter dem 20. Jahre klagen sie als Ursache ihres Unglücks an. Etwas ausführlicher erörtert Verf. ferner die Folge-Erkrankungen der Gonorrhoea conjunctivae, sowie die metastatischen Affektionen bei Harnröhren-Tripper.

18) Einführung in die Methoden der Dioptrik des Auges des Menschen, von A. Gullstrand. (Leipzig, S. Hirzel, 1911.) Das Wort, das über Plato's Hörsaal stand, „Ἀγεωμέτρητος μὴ εἰσίτω", könnte mit Fug das Motto dieses Werkes sein. Dem, der sich damit beschäftigt, öffnet sich eine höchst bedeutende Einsicht und Bereicherung seiner Erkenntnis. Der erste Teil befaßt sich mit der allgemeinen Dioptrik; das Wesen der optischen Abbildung, die speziellen Abbildungsgesetze erster Ordnung und die höherer Ordnung, die Untersuchung weit geöffneter Strahlenbündel, die Helligkeit und Begrenzung der optischen Bilder, das Auge in der Verbindung mit optischen Instrumenten werden hier abgehandelt. „Objektive Beobachtungsmethoden" lautet der Titel des zweiten Teils (Ophthalmoskopie, Methoden zur Beobachtung der durchsichtigen Medien und der brechenden Flächen, parallaktische Methoden). Der dritte Teil handelt von den optischen Beobachtungsmethoden (der Strahlenvereinigung, des im Auge entstehenden falschen Lichts, entoptischer Objekte), der vierte von den Messungs-Methoden (optometrische Methoden, Ophthalmometrie). Den Beschluß machen mit dem fünften Teil die speziellen Methoden zur Erforschung des Akkommodations-Mechanismus.

19) Subjective and other phenomena connected with the retina, by F. W. Edridge-Green. (Journ. of Physiol. XLII.) Behandelt die Wirkung des Blutes in den Netzhautgefäßen, optische Erscheinungen bei Druck auf den Augapfel usw. Alle mitgeteilten Tatsachen werden am besten damit erklärt, daß die Fovea von der Peripherie her sensibilisiert wird, ein Prozeß, welcher der Diffusion des Sehpurpurs durch die Netzhaut korrespondiert. Das Maximum der Sensibilität der photochemischen Stoffe liegt dem roten Spektral-Ende bei zunehmender Licht-Intensität näher, daher verschiebt sich bei stärkerer Belichtung des Auges die Wirkung des Sehpurpurs nach Rot.

20) Über eine dem Brentano-Müller-Lyer'schen Paradoxon analoge Täuschung im räumlichen Sehen, von Wilhelm Filehne. (Archiv f. Anat. u. Physiol. 1911. H. 5 u. 6.) Im Original einzusehen.

[1] Vgl. aber s. Gesch. d. Augenheilk, Graefe-Saemisch XIV, II, S. 64. H.

21) Das Pigment-Epithel der Retina, von Fr. Klein. (Arch. f. Anat. u. Physiol. 1911. Heft 5 u. 6.) Das Unscharfsehen in der Dämmerung läßt sich, ohne daß man mit Hering das „innere Auge" zu Hilfe nehmen muß, dadurch erklären, daß die Außenglieder bei Dunkelstellung des Pigments optisch nicht isoliert sind. Bei richtiger Einstellung ist das objektive Netzhautbild immer scharf, es wird aber im Dämmerlicht deshalb unscharf, weil das Licht in den Außengliedern aus deren Richtung abgelenkt wird, seitlich austritt und in die benachbarten Außenglieder eintritt. Versuche bestätigen die theoretische Forderung, daß die Grenze zwischen Hell und Dunkel nach vorheriger Belichtung des Auges wegen noch bestehender Lichtstellung des Pigments in einer optischen Isolierung der Außenglieder scharf erscheinen, nach vorausgegangener Verdunkelung aber verwaschen; letzteres traf aber nur in 50% zu. Dieses Phänomen wie die periodische (nach Belichtung, aber auch nach Verdunkelung auftretende) Bildverschärfung und ihr langsamer Ablauf beruhen darauf, daß das Pigment-Epithel außer auf äußeres, auch auf Eigen-Licht reagiert. Einzelheiten sehe man in der umfangreichen Arbeit selbst ein, der die ausführlichen Untersuchungs-Protokolle beigegeben sind.

22) Beitrag zur Kasuistik des Ulcus rodens corneae, von Beetz. (Inaug.-Dissert. Tübingen 1910.) Bericht über 5 Fälle. Therapeutisch war nur eine sehr sorgfältige Bindehaut-Überpflanzung wirksam; sie brachte den Prozeß zum Stillstand, so daß der Ausgang noch relativ günstig war.

23) Die Augen-Verletzungen in der Tübinger Klinik im Jahre 1909, von Pinczakowski. (Inaug.-Dissertation, Tübingen 1910.) Von 7092 Kranken (4395 = 61,93% Männer, 2697 = 38,03% Frauen) hatten 776 = 10,94% Augen-Verletzungen, (648 = 83,51% Männer, 128 = 16,49% Frauen). Am häufigsten standen die Kranken im 3. Lebensjahrzehnt. Bemerkenswert sind die Erfolge, die bei progressiven Hornhaut-Geschwüren, bei Ulcus corneae serpens, bei rezidivierenden Erosionen mit Iontophorese erzielt wurden. Die Behandlung der Kalkverätzungen bestand in Spülungen mit KCl, in Umschlägen mit Atropin; einmal gab Iontophorese mit Chlorammonium guten Erfolg, während Bäder mit Ammonium-Tartrat versagten. In einem Falle, bei dem durch eine Sprengschuß-Verletzung ein Steinsplitter in das Augeninnere gelangt war, wurde der Fremdkörper reizlos vertragen. Einmal wurde ein erblindetes Auge entfernt, in dem das Röntgenbild einen intraokularen Fremdkörper gezeigt hatte; nachher fand man, daß der Fremdkörper in der Orbita saß. Eine frische sympathische Augen-Entzündung heilte glatt aus nach Enukleation des sympathisierenden Auges. Von 14 Magnet-Operationen wegen intraokularer Eisen-Splitter (Volkmann, Hirschberg) gelangen 12; und 10 Bulbi konnten erhalten werden. Ein Holzsplitter im Bulbus gab zu sympathischer Erkrankung des andern Auges Anlaß, die malign verlief.

Kurt Steindorff.

Übersicht über die Leistungen der Augenheilkunde im Jahre 1911.

Anatomie des Auges: Wessely (A. f. A.) bespricht die Größenbestimmungen des menschlichen Auges und beschreibt ein Instrument zur Messung der Hornhautbreite. — Nach Sattler (Ber. d. ophth. Ges.) hat der Landström'sche Muskel die Aufgabe, durch seinen Tonus die seitlichen Blindsäcke der Bindehaut bei den Seitwärtswendungen des Bulbus gespannt zu erhalten. — Nach Eppenstein (Z. f. A.) enthalten die Wandungen der Irisgefäße stets elastische Fasern; eine elastische Membran in den hinteren Irisschichten gibt es nicht, dort liegt der Dilatator pup.; im Irisstroma finden sich nur zuweilen als Varietät elastische Fasern. — Křipitschowa-Leontowitsch (A. f. O.) gibt folgende Netztypen der Irisnerven des Kaninchens an: kernhaltiges Remak'sches Netz auf der Irisvorderfläche, Netz im Gebiete des Sphinkters, zwei Systeme von die Gefäße umgebenden Netzen, ein an der Irishinterfläche befindliches Netz und Ganglienzellen in der Iris. — Hess (Arch. f. vergl. Anat.) bringt Beiträge zur Kenntnis des Tapetum lucidum des Säuger-Auges; die Farbe des Rindertapets ist eine Interferenzfarbe. — Aguilar (Arch. di Oft.) bespricht die Insertion der Zonulafasern auf der vorderen Linsenkapsel des Menschen. — Linsenmeyer (Arch. f. vergl. Anat.) macht auf die bedeutende Gestaltveränderung der Linse bei der Gefriermethode aufmerksam; bei Müller'scher Lösung mit Formalinzusatz ist sie am geringsten. — Howe (The americ. Journ. of Ophth.) weist nach, daß die Achse der Linse gewöhnlich mit ihrem vorderen Ende etwas nach schläfenwärts und abwärts geneigt steht; bei der Akkommodation findet eine geringe Neigung nach abwärts statt. — Thomson (The ophth.) bespricht die Anatomie und Funktion des Filtrationswinkels, namentlich in bezug auf das Glaukom. — Nach Franz (Arch. f. vergl. Anat.) ist der Proc. falciform. bei Knochenfischen bindegewebiger Natur (mesodermaler Herkunft); das Bindegewebe desselben steht mit der Chorioidea in Verbindung, nicht aber mit dem Glaskörper; es trägt zur Umhüllung des Linsenmuskels bei. — Lenhossek (Arch. f. mikr. Anat.) veröffentlicht die Resultate der Untersuchung des Ciliarganglions der Vögel, mit Hilfe der Cayl'schen Fibrillenmethode. — Behr (Ber. d. ophth. Ges.) unterscheidet im Optikus ein perivaskuläres und ein innerhalb der Gliaelemente gelegenes Lymphgefäßsystem. Eine Verbindung der eigentlichen Lymphräume des Nerven mit dem Zwischenscheidenraum besteht nicht; nur aus dem perivaskulären Raume kann ein kleiner Teil der Flüssigkeit in ihn hineingelangen. Die Gewebsflüssigkeit tritt erst innerhalb der Schädelhöhle frei durch die Pia aus dem Nerven in den Subarachnoidealraum und vielleicht auch in den dritten Ventrikel. — Nach Tschistjakow (West. ophth.) ist die Tenon'sche Kapsel kein streng begrenztes Gebilde; einen Tenon'schen Raum gibt es nicht; die Tenon'sche Kapsel ist ein Zellgewebe hinter der Sklera, welches mit dieser durch leicht dehnbare Faserzüge in Verbindung steht und sich in das Orbitalzellgewebe fortsetzt. — Krauss (Ber. d. ophth. Ges.) bespricht den Verschluß der unteren Orbitalfissur durch einen glatten Muskel, welcher sich über der Fossa pterygo palatina plattenförmig ausbreitet und teils im Gebiete der oberen Orbitalfissur aufwärts steigt, und teils sich an der temporalen und nasalen knöchernen Wand inseriert. — Francis und Gibson (The ophthalm.) haben an 100 Schädeln das anatomische Verhältnis

der Keilbeinhöhle zur Augenhöhle studiert. — Fuse (Neurol. Centralbl.) berichtet über die Topographie, die feinere Architektonik und die zentralen Verbindungen des Abducenskernes bei einzelnen Säugern. — Nach Magitot (Ann. d'ocul.) zeigen in Kaninchenserum bei Kälte aufbewahrte Kaninchenbulbi, 10—12 Tage keine Struktur-Veränderungen der Hornhaut. — Schreiber (Z. f. Neurol. u. Psych.) glaubt, daß der Marchi-Reaktion der Nervenfasern eine, der Chromatolyse der Ganglienzellen analoge, biologische Bedeutung zukommt.

Entwicklungsgeschichte, Mißbildungen und kongenitale Affektionen des Auges: Cometatos (Arch. d'opht.) bespricht die Entwicklung der Iris und Bildung der Vorderkammer; im 6. Monat ist der Sphinkter, im 7. der Dilatator entwickelt; die Vorderkammer bildet sich im 3. Monat, erreicht ihre vollständige Ausbildung aber erst im 7. Monat. — Szily (Arch. f. mikr. Anat.) befaßt sich mit der Entstehung des melanotischen Pigments im Auge der Wirbeltier-Embryonen; die farblosen Pigment-Träger der Melazoen stammen ausschließlich vom Zellkern; die Umwandlung der farblosen Pigment-Träger in Pigment geht wahrscheinlich unter dem Einflusse von spezifischen Zellfermenten vor sich. — Nach Morton (The Ophthalmoscope) ist der Conus nach unten Folge einer Dehnung durch Nachgiebigkeit des in der Foetalspalte vorhandenen Gewebes. — Laing (Anat. Anz.) berichtet über den Entwicklungszustand des Tränenabführungs-Apparates eines menschlichen Embryo (von 18 mm Länge) mit einigen Entwicklungs-Anomalien. — Peters (Sammlung zwangl. Abhandl.) hebt die Bedeutung der Vererbungslehre für die Augenheilkunde hervor; Ahnentafeln sollen angelegt und nach Möglichkeit Familienmitglieder aus drei Generationen untersucht werden. — Tobias (Z. M.) hält die Vererbungs-Möglichkeit erworbener Augendefekte für unsicher und fraglich. — Boulai (La clin. opht) berichtet über einen Fall vollständigen kongenitalen Fehlens beider Bulbi; sonst keine Anomalie. — Nach Hayashi (A. f. O.) hat man es bei echter Cyklopie immer mit einem Doppelauge zu tun; nicht im Gesichtsschädel, sondern im Gehirn selbst, ist die primäre Ursache der Mißbildung zu suchen. — Nach Günzburg (Wjest. ophth.) ist die Entstehung der Cyklopie nur einer Bildungs-Hemmung, keineswegs einem Entzündungs-Prozeß zuzuschreiben. — Fälle von Cyklopie veröffentlichen: Coats (The royal Lond. ophth. Hosp. Rep.), Eberhardt (The ophth. Rec.) und Ilkewitsch (Med. Obosr.). — Sokolow (Wratsch) berichtet über einen Fall von Dermoid der Konjunktiva, Kolobom der Makula und Tumor der Stirne und Wange. — Armaignac (Rev. gen. d'opht.) über angeborene Hornhaut-Trübung beider Augen bei zwei Kindern derselben Familie; hereditäre Syphilis oder Entwicklungs-Hemmung. — Tweedy (The ophth. Rec.) über einen Fall angeborener Pigmentierung beider Hornhäute, anscheinend dicht unter der Bowman'schen Membran. — Arnold (Z. M.) sah in 6 Fällen Veränderungen des Irisoberflächen-Reliefs im unteren Teile der Membran, an der Stelle des Augen-Blasenspaltes. — Fälle von Iriskolobomen besprechen: Bistis (A. f. A.) und Rössler (A. f. O.). — Fälle von Ektropium der Uvea: Dunn (A. f. O.) und Okuse (Z M.). — Siwzew (Wjest. ophth.) berichtet über einen Fall von zwei übereinander stehenden Pupillen; beide auf Licht, auf Mydriatica und Miotica reagierend. — Wirths (Z. f. A.) sah Fälle von persistierender Pupillarmembran, die dafür sprechen, daß Reste der Tunica vascul. lentis nicht nur von der Irisvorderfläche, sondern auch von dem Pupillarrande und der Rückfläche der Iris ihren Ursprung nehmen können. — Brown (The ophth.) fand angeborenen Star bei drei Brüdern, bei zwei

Schwestern und einem Bruder, bei einer Schwester und einem Bruder, und zweimal bei zwei Brüdern und bei zwei Vettern. — Bergmeister jr. (Beitr. z. Augenh.) bespricht einen Fall von kongenitalem Star mit angeborener Schädel-Anomalie (Forme fruste der Dysostose cleidocranienne). — Über Fälle von familiärer Chorioretinitis berichten Lutz (Z. M.) und Pöllot (A. f. O.). — Dutoit (A. f. A.) bespricht einen Fall von Makulakolobom mit sichtbaren Ciliarnerven. — Meisner (Z. f. A.) drei Fälle von Kolobomen am Sehnerveneintritt, mit Unregelmäßigkeiten im Bau des Auges an der Stelle des Sehnerveneintrittes. — Silberstern (Wiener klin. Wochenschr.) fand unter 100 Jugendblinden 6 Fälle von angeborener Blindheit mit spastischen Erscheinungen und mit einer Nierenaffektion. — Lubbin (The Americ. Journ. of Ophth.) sah bei einem Säugling angeborene Augenmuskel-Lähmung mit Beteiligung des Sphinkters; kein Exophthalmus, blasse Sehnerven. — Hüttemann (A. f. O.) beschreibt Fälle von Ptosis congen. und Epicanthus bei drei Generationen; mangelhafte Ausbildung oder Fehlen des Levators. — Kostitsch (West. ophth.) einen Fall von Coloboma palp. congenit. mit angeborenem Lipom im inneren Lidspaltenwinkel. — Lutz (Z. M.) 3 Fälle von angeborener abnormer Bewegung des Oberlides bei Innervationen der Kau-, Schlund- und Gesichtsmuskulatur. — Ask (Z. f. A.) einen Fall von rinnenförmiger Einsenkung des Lidrandes im Gebiete des unteren Tränenröhrchens. — Pichler (A. f. A.) beschreibt einen Fall von angeborenem Verschluß des nasalen Endes des Tränenschlauches mit sekundärer Tränensack-Blennorrhoe, Dermoidknoten am oberen Hornhautrande, Verbiegung der Nase nach links, mit Schleimhaut ausgekleideten Fistelgang, von der Oberfläche des Gesichtes in das Naseninnere (amniogener Ursprung).

Physiologie des Auges. Cox (Ned. T. v. G.) bezeichnet die Annahme, daß die braune Farbe der Iris über die blaue, nach den Regeln der Mendel'schen Erblichkeitslehre, dominieren soll, als nicht richtig. — Schuster (Neurol. Centralbl.) nimmt, die Oppenheim'sche Beobachtung der Pupillarreaktion betreffend, an, daß es sich um Verschiedenheiten des reflexauslösenden Lichtreizes handelt. — Bumke und Trendelenburg (Z. M.) bringen Beiträge zur Kenntnis der Pupillarreflex-Bahnen; im Tractus opt. sind die Pupillenfasern jedenfalls noch enthalten; die Annahme, daß sie die Endstätten der primären opt. Bahnen erreichen, ist unwahrscheinlich. — Nach Stilling (Z. f. A.) wird bei der Akkommodation der die Linse enthaltende Glaskörperring verengt, die kompressible Linsenmasse äquatorial zusammengeschoben, so, daß sie sich vorn und hinten wölbt; eine zu starke oder zu unregelmäßige Wölbung verhindert die rein mechanisch bedingte Spannung der Zonula; letztere spielt bei dem Akkommodationsvorgang nur eine sekundäre Rolle. Die bei der Kompression des Glaskörpers stattfindende Flüssigkeits-Verschiebung wird ohne Druckerhöhung durch das Vorhandensein des Zentralkanals ermöglicht. — Nach Best (Z. f. A.) formt nicht die Akkommodation die Struktur des Glaskörpers, sondern diese wird durch die Bewegungen des Auges geformt. — Fischers Studien des Akkommodations-Vorganges am Schildkrötenauge (A. f. A.) erbrachten den Beweis des aktiven Druckes der Binnenmuskulatur auf die nach vorn vom Linsenäquator gelegenen Teile der Linsenvorderfläche. — Nach Weiss (Z. f. A.) liegen Beweise, daß ein kontinuierlicher Zu- und Abfluß von Humor im Auge vorhanden ist, nicht vor; die Anschauung, daß beständig Flüssigkeit durch die Vorderkammer strömt, entbehrt der Begründung. — Türk (Z. M.) konnte die auf der Temperaturdifferenz zwischen Iris und Hornhaut beruhende Wärmestörung, die er für

das Kammerwasser des Kaninchens nachgewiesen hat, auch für ähnlich gebaute Augen anderer Wirbeltiere nachweisen. — Nach Hamburger (Ber. d. ophth. Ges.) erfolgt der Abfluß aus dem Auge, anstatt ein mathematisch konstanter zu sein, unmeßbar langsam, auf dem ganz gewöhnlichen Wege der Resorption. — Inouye und Oinuma (A. f. O.) stellten bei ihren Untersuchungen der Dunkeladaption des einen Auges, mit Hilfe des helladaptierten anderen, fest, daß die zur Gleichheit der gesehenen Helligkeiten für das Hellauge nötigen Lichtstärken im Verhältnis zu der für das Dunkelauge erforderlichen bei längerer Dunkeladaption viel kleiner sind, als nach den aus Schwellenreizen in üblicher Weise berechneten Empfindlichkeitsgrößen zu erwarten wäre. — Klein (Arch. f. Phys.) sucht die Licht-Erscheinung im Auge mit seinen Anschauungen vom Reizbegriff und mit seiner Hypothese, die die Theorie des Sehens erzeugt, in Einklang zu bringen. — Folinea (Arch. di Ott.) hat an Fröschen nachgewiesen, daß das Oxydations-Vermögen der Retina durch das Licht, nicht nur im direkt belichteten, sondern auch indirekt, im anderen, im Dunkeln gehaltenen Auge in gleicher Intensität zunimmt. — Gertz (A. f. O.) berichtet über die elektrische Tetanisierung des Auges von Abramis Brama, in welchem außer Stäbchen, Zapfen und Pigment, auch das guaninhaltige Tapetum phototrop reagiert; er konnte weder an Hell- noch an Dunkelaugen eine elektrische Erregbarkeit nachweisen. — Green (The ophth.) sah als Folge der Wirkung der Blutfarbe in den Netzhautgefäßen, nach Betrachtung eines weißen Fleckes durch ein blaugrünes Glas das ganze Feld rosa, nur das gefäßlose Netzhaut-Zentrum grün. — Hess (Arch. f. vergl. Anat.) befaßt sich mit der physiolog. Untersuchung über regionäre Verschiedenheiten der Netzhaut und des Pigmentepithels in der Wirbeltier-Reihe. — van der Hoeve (A. f. A.) mit der Größe des blinden Fleckes und seiner Entfernung vom Fixationspunkte im emmetropischen Auge. — Pipers (Centralbl. f. Physiol.) bespricht den Verlauf und die Theorie der Netzhaut-Ströme und liefert Beiträge zur vergleichenden Analyse der Netzhaut-Ströme und ihres Verlaufes bei Säugern, Vögeln, Reptilien und Amphibien. — Emerson (Ophthalmology) erwähnt eines Patienten, der bei der Durchschneidung des Sehnerven Licht-Empfindung angab. — Wölfflin (A. f. O.) fand bei Versuchen mit Nagel's Adaptionsmesser, daß der Lichtsinn jenseits von 15^0 in annähernd konzentrischen Kreisen nach der Peripherie hin abnimmt. — Nach Viale (Ann. di Ott.) beeinflußt die Ermüdung der einen Retina den Farbensinn der anderen, nicht aber deren Lichtsinn. — Hess (A. f. Phys.) beschäftigt sich mit der experim. Untersuchung des Lichtsinns der Fische, der lichtscheuen Wirbellosen und des Farbensinns der Vögel (nach dem Prinzip Seebach-Holmgreen). — Berger (Zeitschr. f. Sinnesphys.) bespricht die Fusion von Netzhautbildern, welche beim Sehen durch ein Stereoskop auf nicht korrespondierende Netzhautstellen fallen. — Perlin (Z. M.) gibt ein vereinfachtes Stereoskopometer an, — Wolff (Z. f. A.) einen Apparat zur Prüfung des körperlichen Sehens. — Nicati (Rev. gen. d'opht.) bespricht die Schätzung der erwerblichen Leistungsfähigkeit nach dem Gesichtswinkel; Aufstellung einer Berechnung, die die Umrechnung physiologischer in praktisch brauchbare Zahlen bei Sehschärfen-Bestimmung gestattet. — Thorner (Mediz. Klin.) veröffentlicht praktische Versuche, den Einfluß der Beugungs-Erscheinungen auf die Sehschärfe zu bestimmen. — Nach Ficker (Z. f. A.) geben die nach Snellen's Prinzip konstruierten Tafeln: Schweigger, Heine, Weiss ungenauere Resultate als die internationalen Sehproben und die von Löhlein und Gebb. — Wolffberg (Wochenschr. f. Ther.

u. Hyg.) liefert eine Reduktion der neuen Sehschärfen-Werte auf die Snellenschen. — Grow (Ophthalmology) bespricht Sehproben, bei denen das Auswendiglernen der Buchstaben verhütet wird. — Wolffberg (Wochenschr. f. Ther. u. Hyg.) veröffentlicht neue Bilder zur Sehschärfen-Prüfung von Kindern und Analphabeten. — Nach Inuma (Nip. Gan. Zach.) haben Japaner, wegen der eigentümlichen Gesichtsformation, ein anderes Gesichtsfeld als Europäer. — Claiborne (Ophthalmology) bemerkte bei Drehung des Spiegels während der Skiaskopie um die sagittale Achse ebenso gesetzmäßige Schattenbewegungen, wie man sie bei den bisher geübten Drehungen um die horizontale oder vertikale Achse feststellen konnte. — Rhoads (The Americ. Journ. of Ophth.) gibt einen Spiegel für die Skiaskopie mit konzentrischer Irisblende und farbigen Scheiben an. — Golowin (Z. M.) ein Ophthalmoskop ohne Zentralöffnung. — Gullstrand (A. f. A.) bespricht die reflexlose Ophthalmoskopie. — Dimmer (Wiener klin. Wochenschr.) die Vorteile der Photogramme des Augen-Hintergrundes und die Schwierigkeiten der Herstellung derselben. — Nach Hertel (Z. f. A.) kann im allgemeinen die Spektral-Strahlung in mindestens zwei Molekülgruppen der Zellen mit verschiedener Reaktionsfähigkeit absorbiert werden: in einer chemisch labilen mit einem Absorptions-Maximum am kurzwelligen ultravioletten Ende und einer chemisch stabilen mit Absorptions-Maximum am langwelligen ultraroten Ende; je nachdem die Reizung der einen oder anderen Molekülgruppe überwiegt, wird sich bei einer Bestrahlung in einer Intensität, die mindestens gleich der Reizschnelle der betreffenden Zellen sein muß, der Reizeffekt verschieden gestalten. — Nach Green (The ophth.) sind in einer monochromatischen Region des Spektrums keine weiteren Farben unterscheidbar. — Berger (A. f. A.) bringt neue Untersuchungsmethoden über das Wesen des simultanen Farbenkontrastes; es handelt sich nicht um Urteilstäuschung, sondern um Farbenkontraste und Farben-Induktion im Sinne Fechner's; der Farbenkontrast beruht auf einer wirklichen Empfindung. — Schilling (Zeitschr. f. Sinnesphys.) veröffentlicht Untersuchungen angeborener Farbensinn-Anomalien mit dem Simultankontrast. — Liebermann (Zeitschr. f. Sinnesphys.) bestimmte für komplementäre Farbenpaare die kleinste Zahl von Intermittenz-Perioden pro Sekunde, bei der kein Flimmern wahrgenommen wird; Rot und Grün gaben durchwegs höhere Frequenzen als Blau und Gelb. — Liebermann und Marx (Zeitschr. f. Sinnesphys.) heben hervor, daß die Genauigkeit der Farbenunterscheidung beim Protanopen diejenige des Farbentüchtigen in keiner Weise übertrifft; die Leistung des Protanopen bleibt hinter der des Trichromaten zurück. — Nach Hilbert (Z. M.) besteht keine feste Grenze zwischen pathologischen und physiologischen Farbenempfindungen; Übergänge und zweifelhafte Zustände kommen vor. — Derselbe Autor (Woch. f. Ther. u. Hyg.) berichtet über die Beobachtungen subjektiver Farbenempfindungen zweier Ärzte an ihren eigenen Augen. — Tomlinson (Trans. of the ophth. Soc.) beschreibt ein einfaches Polarisations-Instrument zur Farbenuntersuchung. — Zeemann und Wewe (Z. M.) einen Spektralapparat zur Untersuchung des Farbensinnes. — Borchardt (Woch. f. Ther. u. Hyg.) befürwortet das Arons'sche Chromoskop (ermöglicht die absolute Bezeichnung der Farben). — Bielschowsky (Z. M.) beschreibt einen Apparat zur Prüfung auf Heterophorie in der Arbeitsdistanz. — Marx und Trendelenburg (Zeitschr. f. Sinnesphys.) beschäftigen sich mit der Genauigkeit der Einstellung des Auges beim Fixieren und geben einen Apparat zur Registrierung der Augenbewegungen an. — Berger (Zeitschr. f. Sinnesphys.) berichtet über die Fusion von Netzhautbildern, welche beim

Sehen durch Stereoskope auf nicht korrespondierende Netzhautstellen fallen. — Bartels (A. f. O.) bespricht die Resultate seiner Versuche über Regulierung der Augenstellung durch den Ohren-Apparat. — Basler (A. f. Phys.) berichtet über den Beginn des Bewegungs-Nachbildes bei den Versuchen über das Sehen von Bewegungen. — Langenhahn (A. f. O.) hebt hervor, daß bei diaskleraler Augen-Durchleuchtung die Form des Linsenrandes, bisweilen auch die Kuppen der Ciliarfortsätze, die Gegend der Ora serrata und der Orbic. ciliar. sichtbar werden; bei einer Reihe von völlig normalen Augen sah man eine rudimentäre Form von Iris-Kolobom nach unten. — Gyergai (Deutsche med. Woch.) gibt ein Instrument zur Durchleuchtung der Augenhöhle (durch die Choanen in die Nasenhöhle einzuführen) an. — Pflugk (Z. M.) beschreibt eine Taschen-Dürchleuchtungslampe mit Leuchtstab und Trockenelement. — Hansell (Ann. of Ophth.) befürwortet Hertzel's Ophthalmodiaphanoskop. — Helmbold (Med. Klin.) die Verwendung von Spektrallicht zu Augenuntersuchungen. — Nach Blochmann und Ebba v. Husen (Biol. Centralbl.) ist der Pekten der Vögel eine blutführende Gliawucherung: kein Sinnesorgan. — Nach Best (A. f. A.) hat das Insekten-Auge in einer Nähe, in der das Linsenauge überhaupt versagt, eine hohe Sehschärfe. — Hess (A. f. Physiol.) fand bei seinen Untersuchungen des Insekten-Auges im ultravioletten Lichte, daß die brechenden Medien lebhaft fluoreszieren; noch stärkere Fluoreszenz zeigte das Krebs-Auge. — Sicherer (Arch. f. vergl. Anat.) stellt fest, daß Fische häufig Anisometropen, selten primär myopisch, meist hypermetropisch sind. — Nach Groenouw (Z. M.) beeinflußt Atropin und Eserin, in den ersten 3 bis 4 Stunden nach dem Tode eingeträufelt, sehr deutlich die Pupillenweite; (Feststellung des eingetretenen Todes).

Experimentelle Pathologie, pathologische Anatomie und Bakteriologie. Basquin (Ann. d'ocul.) verwertet mikroskopische und biochemische Blutuntersuchungen bei Augen-Affektionen für die Stellung der Prognose und Diagnose; besonderer Wert ist hierbei auf das Studium der geformten Elemente des Blutes zu legen. — Nach Pagenstecher (Ber. der ophth. Ges. u. Münch. med. Woch.) lassen sich Mißbildungen des Auges durch toxische Beeinflussung bestimmter formativer Vorgänge der fötalen Entwicklung, als Hemmungsbildung, mit Naphthalin willkürlich hervorrufen; die mißgebildeten Tiere sind lebensfähig. — Szily (Ber. d. ophth. Ges.) findet nach den Ergebnissen von Züchtungsversuchen bei einem mit Coloboma fundi behafteten Kaninchenbock und einem normalen Kaninchenweibchen, daß die Hauptursache der Kolobomentstehung im Fundus in einer atypischen Anlage des ektodermalen Abschnittes zu suchen sei. — Cords (Z. f. A.) bestätigt die Loewi'sche Adrenalin-Reaktion bei Diabetes und Morb. Based.; doch ist immer zuerst die Kornea genau zu untersuchen; geringe Hornhaut-Affektionen genügen, um durch eine 1 $^0/_{00}$ ige Adrenalin-Einträufelung den Dilatator zu beeinflussen. — Flemming und Krusius (Ber. d. ophth. Ges.) weisen experimentell nach, daß die strahlenden Energien nicht ohne Einfluß auf die Infektions-Erreger bei Tuberkulose und auf den infizierten Organismus sind; insbesondere kann auch nach erfolgter Infektion, innerhalb bestimmter quantitativer Grenzen, durch Bestrahlung eine Abschwächung des Krankheitsverlaufes sicher festgestellt werden. — Krusius (Deutsche med. Woch.) bespricht die experimentelle Tuberkulose des Auges, die Infektions-Erreger und die Inkubationszeit. — Schiek (Deutsche med. Woch.) die experim. Iris- und Chorioidal-Tuberkulose bei Kaninchen; der menschliche Tuberkelbacillus unterscheidet sich von bovinen bei Verimpfung in die Vorderkammer erheblich: ersterer ruft Knoten hervor,

die selten verkäsen, während letztere stets zur Verkäsung führen. — Derselbe Verf. (Ber. d. ophth. Ges.) konnte, bei experim. Augen-Tuberkulose, in dem Kammerwasser bei Iris-Tuberkulose spezifische Antikörper nicht nachweisen; durch Einbringen von beträchtlichen Mengen abgetöteter Tuberkel-Bazillen in die Vorderkammer konnte er aber das Auftreten der Immunkörper im Kammerwasser erzwingen, bevor davon im Serum eine Spur zu finden war. — Nach Nicollé, Cuénod u. Blaizot (Ann. d'ocul.) eignet sich zu experimentellen Studien über Trachom am besten der Schimpanse; als beste Infektions-Art erweist sich die Skarifikation. — Morax (Ann. d'ocul) gelang der Inokulationsversuch granulöser Conjunctivitis bei einem Schimpansen; die Veränderungen an der Bindehaut waren dieselben, wie beim Menschen. — Salzer (A. f. A.) beschäftigte sich mit Untersuchungen über Regenerationen der Kaninchenhornhaut. — Wessely (Münch. med. Woch.) über experim. Erzeugung einer parenchymatösen Keratitis durch artfremdes Serum. — Lewin (Z. M.) stellt fest, daß bei eiweißfällenden Ätzgiften die Koagulations-Nekrose nicht über die Berührungsstelle des Ätzmittels hinausgeht (daher therapeutisch gründliche Wasserspülung); eiweißverflüssigende Ätzstoffe (Ätzalkalien) dringen dagegen in die Tiefe und gelangen auch an entlegene Augenpartien, wo sie das Gewebs Eiweiß in Alkali-Albuminate umwandeln. — Schreiber (A. f. O.) überzeugte sich, daß Asurollösungen und Salben auf experiment. Hornhautgeschwüre nicht antiseptisch wirken; Asurolbäder in starker Konzentration sind zwar wirksam, rufen aber tödliche Intoxikation hervor. — Rochat (Ned. Tyd. v. Gen.) kam, nach Wiederholung der Leber'schen Versuche mit in die Vorderkammer gebrachter isotonischer Hämoglobinlösung, zur Überzeugung, daß die Iris nicht das Sekretionsorgan für das Kammerwasser ist. — Nach Gradle (The ophth. Rec.) kann Urotropin in der Vorderkammer nachgewiesen werden, aber nur in solcher Verdünnung, daß es das Wachstum von virulenten Organismen im Reagenzglas nicht zu hindern vermag. — Hayashi (Z. M.) hat bei Kaninchen Uranin in die hintere Kammer gebracht, wo es auch einige Zeit zurückgehalten wurde. (Zeitweise Absperrung der vorderen und hinteren Augenkammer durch den Sphinkter). Der Nachweis gelang, daß Ciliarfortsätze und Irishinterfläche sekretorische Eigenschaften haben. — Wessely (Z. f. A.) faßt die Ciliarfortsätze als die Quelle des nach Punktion neu abgesonderten Kammerwassers auf; die Ursache der veränderten Beschaffenheit des letzteren ist in der Hyperämie der intraokulären Gefäße zu suchen; an der Abfuhr beteiligen sich Iris und Ciliarkörper; dem Schlemm'schen Kanal kommt eine Hauptrolle zu. Die intraokuläre Flüssigkeitsbildung stellt sich als ein Transudations-Vorgang eigener Art dar, indem normalerweise dem Augen-Inneren gewisse Bestandteile des Blutserums, die Eiweißkörper und mit ihnen die Antikörper, ja sogar fremde kristallinische Substanzen, weitgehend ferngehalten werden. — Derselbe Autor (Ber. d. ophth. Ges.) hat durch Injektion keimfreier Galle in den Glaskörper des Kaninchens eine, die Degeneration des hinteren Augen-Abschnittes kompensierende Hypertrophie der Ciliarfortsätze erhalten. — Contino (La clin. ophth.) konnte, bei experimentell erzeugten Ciliarkörper-Verletzungen, Retraktion der glatten Muskelfasern, Glaskörperprolaps und Blutung zwischen den Zonulafasern, bei transversalen Wunden, auch in das Bulbus-Innere, nachweisen; Material zur Wundheilung aus dem superciliaren Gewebe und Episklera; keine Regeneration der Skleralfasern. — Zeemann (A. f. O.) kommt bei seinen Linsenmessungen zu dem Schlusse, daß die Linse das Bestreben hat, einen Refraktionsfehler zu verringern, und daß sie, durch ihre Anpassung an die jeweilige Achsenlänge

des Auges, manchen Fall zur Emmetropie führt. — Stockard (Arch. f. vergl. Anat.) erzeugte zyklopische Mißbildungen am Fisch-Auge; das Kopfektoderm ist imstande, unabhängig von dem Vorhandensein einer Augenblase, eine völlig entwickelte Linse zu liefern. Jede Augen-Anlage hat die Fähigkeit, das Ektoderm zur Linsenbildung anzuregen; liegt die Augen-Anlage tief im Kopfe und erreicht sie das Ektoderm nicht, so fehlt die Linsen-Anlage. — Nach Lasarew (West. ophth. u. Ann. d'ocul.) entsteht die Trübung der Linse durch Austritt von löslichen Eiweißstoffen aus ihr; durch Kapsel-Veränderungen im Alter ist dieser Austritt ein stärkerer. — Kuwabara (A. f. A.) bezeichnet die Ammoniaksalze der organischen Säuren als die nächste Ursache der Cataracta senilis. — Clausnitzer (Centralbl. f. A.) bespricht die Ergebnisse seiner Wägungen der in geschlossener Kapsel entfernten Linse. — Hoeve (Ber. d. ophth. Ges.) berichtet über Wärmemessungen bei Quellung der Linse. — Pagenstecher (Münch. med. Woch.) über eine Methode (Naphthalin-Fütterung) der gemeinsamen experimentellen Erzeugung von Augen-Mißbildungen und von angeborenen Staren. — Takamura (A. f. A.) studierte die Wirkung von Naphthalin und α-Naphthol auf das Auge; die Linsentrübung ist nicht Folge einer Ciliarkörper-Erkrankung; letztere ist eine nebensächliche Komplikation. In allen Fällen eigene Anordnung des Pigments in Gruppen von Pigmentzellen. — Orlandini (La clin. ocul.) fand, daß auch bei großer Ausdehnung der zentral getrübten Zone einer bikonvexen Linse ausreichende Bilder zustande kommen; einseitiger Spalt gibt ziemlich deutliche Bilder in den zentralen Partien. (Opt. Iridektomie bei Cataracta zonularis). — Schanz und Stockhausen (A. f. O.) stellten Versuche an, um durch die Kraft der chemisch wirkenden Strahlen, die von der Linse absorbiert werden, den Glasbläser-Star zu erklären. — Elschnig (Ber. d. ophth. Ges.) bespricht den Glaskörper-Ersatz nach Aufsaugung dicht getrübten oder undurchsichtigen Glaskörpers durch Reinjektion physiolog. Kochsalzlösung. — Gilbert (A. f. O.) konstatierte, daß mit Verminderung des Blutdruckes (durch kleine Venae-Sektion) eine Senkung des Augendruckes bei Glaukom stattfand. — Kleczkowski (Z. M.) hält bei Glaukom den Einfluß des Adrenalin in Blutserum auf das sympathische Nervensystem, speziell auf die Innervation des die Pupille erweiternden Muskels. für wichtiger, als die Beeinflussung des Blutdruckes durch das Adrenalin. — Hämoglobinversuche zur Untersuchung der Flüssigkeits-Bewegung im Auge haben Rochat (Ned. Tyd. v. Gen.) ergeben, daß das Glaukom nicht durch Verstopfung der Abflußwege mit Eiweiß erklärt werden kann. — Über Untersuchungen mit Schiötz' Tonometer berichten: Wegner (A. f. A.) und Polak van Gehler (Z. M.). — Rollet und Curtil (Rev. gen. d'opht.) veröffentlichen Versuche über die Tension des Bulbus nach eingeträufelten Arzneien — Guillery (A. f. A. und Z. M.) stellt fest, daß es bei Kaninchen gelingt, durch eine Gruppe von Stoffen von nahe verwandtem Wirkungscharakter eine, die Uvea betreffende, mit der sympathischen Ophthalmie übereinstimmende, Rundzellen-Infiltration hervorzurufen, welche klinisch das Bild einer schleichenden Entzündung der tieferen Gebilde des Auges zeigt. — Miyashita (Z. M.) hat die Römer'schen Versuche über die sympathische Reiz-Übertragung nachgeprüft, ohne zu ausschlaggebenden Resultaten zu gelangen. — Nach Reis (Z. M.) ist der Beweis, daß es durch Ferment-Injektion in den Glaskörper oder durch Auslösung einer lokalen Anaphylaxie der Uvea gelingt, ein histologisches Bild zu schaffen, wie es der sympathischen Entzündung des Menschen entspricht, noch nicht gelungen. — Nach Elschnig und Salus (A. f. O.) hat chemisch reines Augen-Pigment eine ausgesprochene antigene Wirkung bei

intravenöser Einverleibung; das Augen-Pigment wirkt organ- und nicht artspezifisch; trotzdem ist die Antigenwirkung des arteigenen Augen-Pigmentes eine erheblich geringere, als die artfremden Pigmentarten. — Nach Elschnig (A. f. O.) liegt der sympathischen Entzündung keine bakterielle Infektion zugrunde, sondern sie stellt die anaphylaktische Reaktion des durch Endophthalmitis und den an diese sich anschließenden Gewebszerfall bedingte Überempfindlichkeit des Uvealgewebes auf eine organische Allgemeinerkrankung dar. — Deutschmann (A. f. O.) hat teils durch Einspritzungen von Chorioidalemulsionen, teils durch Implantation von Chorioidalstücken eines an sympathisierender Entzündung erkrankten Auges in das Auge von Affen und Kaninchen Uveitis von sympathischem Typus und Veränderungen an den Sehnerven und dem Gehirne erzeugt, welche die Sehnerventheorie zu stützen scheinen. — Das Bild, welches Birch-Hirschfeld (A. f. O.) bei experimentell erzeugter Netzhautablösung erhielt, entspricht der Leber'schen Anschauung, nach welcher aus Glaskörperfibrillen hervorgehende, präretinale Strangbildungen eine wesentliche Bedeutung für die Entstehung der Affektion zukommt. Durch Gliawucherung im Bereiche der zerstörten äußeren Netzhautschichten und durch gliöse Verwachsung der Netzhautfalten wird eine Verkürzung und mitunter ein spontanes Einreißen der abgelösten Netzhaut bewirkt. — Fujita (A. f. A.) sah bei Regeneration der Netzhäute nach Durchschneidung des Opticus beim Frosche Rosettenbildung. — Elschnig (Med. Klin.) fand als einziges Symptom der Beeinflussung der Netzhautzirkulation bei Unterbindung der Carotis commun. wegen Exophth. puls. das Sistieren des spontanen lokomotorischen Arterienpulses an der Retina beider Augen. — Krusius (A. f. O.) berichtet über experimentelle Versuche von Luft-Injektionen in den Glaskörper ohne Entleerung der retroretinalen Flüssigkeit bei Amotio retinae; für die Praxis vorläufig unbrauchbar. — Nach Arion und Bramann (Münch. med. Woch.) ist der Balkenstich eine vollwertige Methode der intrakraniellen Druckentlastung. — Contino (La clin. ocul.) beschreibt die Funktions-Störungen und entoptischen Erscheinungen bei Kompression des Bulbus. — Ginzburg (Z. M.) liefert den histologischen Befund eines Kryptophthalmus; kein Entzündungsprozeß. — Keil (Arch. f. vergl. Anat.) den histologischen Befund einer Cyklopie bei einer Ziege; Opticus, Sklera und Chorioidea einfach; 2 Corneae, Irides, Linsen und Retinae. — Orloff (Ann. d'ocul.) veröffentlicht den anatomischen Befund zweier Fälle von Mikrophthalmus cong. mit seröser Lidzyste. — Keil (Arch. f. vergl. Anat.) den Befund eines rechtsseitigen Mikrophthalmus bei einem Kalbe; Verhinderung des Verschlusses der fötalen Augenspalte durch ein von außen eindringendes Mesoderm; Fehlen der Linse, der Kornea; Kolobombildung. — Nadal (Arch. d'opht.) den Befund einer kongenitalen Iriszyste; versprengter Ektodermkeim. — Coats (Trans. of the ophth. Soc.) den Befund eines atypischen Regenbogenhaut-Koloboms und der Linse. — Meissner (A. f. O.) den Befund bei Kolobom der Aderhaut und Netzhaut; Fehlen des Opticus und Verschluß der Augenblase am hinteren Pole, atypisches Ciliarkörper-Kolobom, Defekt der Descem. Haut. — Seefelder (Z. f. A.) den Befund bei angeborener Ektopie der Pupille mit Linsen-Luxation, wahrscheinlich Folge rudimentärer Entwicklung der Zonula. — Chorzew (West. ophth.) berichtet über den histologischen Befund bei Frühjahrskatarrh. — Seefelder (Z. M.) über den Befund an der Plica bei Frühjahrskatarrh. — Trantas (Arch. d'opht.) untersuchte einen Fall von perikornealer Infiltration im zweiten Stadium der Syphilis, ähnlich der bei Frühjahrskatarrh; Infiltration des unter dem Epithel gelegenen Bindehaut-

gewebes, Ödem der tieferen Epithelzellen. — Den anatomischen Befund von Fällen tuberkulöser Parinaud'scher Conjunctivitis veröffentlichen Krusius und Clausen (A. f. A.) und Verwey (Ned. Tijd. v. Gen.). — Calderaro (A. f. A.) liefert die anatomische Beschreibung einer Hornhaut-Komplikation bei altem Trachom, die große Ähnlichkeit mit Kalk-Inkrustationen hat. — Nach Ichikawa (A. f. O.) zeigt auch die Skleral-Bindehaut bei Trachom Veränderungen, ähnlich denen des Pannus; großen Reichtum von Plasmazellen. — Heiberg und Grönholm (A. f. O.) beschäftigen sich mit dem histologischen Befunde bei Trachom nach Behandlung mit Finsenlicht. — Gabrielides (Arch. d'opht.) fand bei Argyriosis conjunctiv. Silber im Verlauf der elastischen Fasern des Coriums. — Bistis (A. f. A.) beschreibt den histologischen Befund einer epithelialen Cyste der Conjunct. bulb. — Rund (Z. f. A.) den eines Plasmozytom der Konjunktiva (aleukämisches heteroplastisches Lymphom). — Kuboki (Nip. Gan. Zach.) den eines Plasmom der Bindehaut. — Krauss (Ann. of Ophth.) den eines Papillom der Bindehaut. — Lafon (Ann. d'ocul.) beschreibt den anatomischen Befund papillomatöser Wucherungen bei Bindehaut-Tuberkulose (Tuberkulom). — Alt (The americ. Journ. of Ophth.) veröffentlicht den Befund eines, einer Pinguecula ähnlichen Elastom der Bulbusbindehaut. — Nach Verhoeff und Feingold (A. f. A., A. f. A., amerikan. Ausgabe, und Arch. of ophth.) ist die Keratitis punctata superficialis eine neuropathische Keratitis; die Nervenläsion ist im Ganglion ciliare gelegen; mitunter herdförmige Proliferation der Irisgefäße. — Attias (Z. M.) hat einen Fall von fettiger Entartung der Hornhaut bei Säuglings-Keratitis untersucht; wahrscheinlich ein der Keratomalacie verwandter Prozeß. — Coats (Trans. of the ophth. Soc.) beschreibt Rand-Ektasien der Kornea (Kombination von entzündlichen und degenerativen Prozessen). — Opin (Arch. d'opht.) berichtet über Veränderungen des Descemet'schen Endothels bei traumatischer Iridocyklitis. — Burton Chauce (The ophth. Rec.) sah Pigmentzerstreuung (bis zum mittleren Drittel der Substantia propria) bei einer tätowierten Hornhaut. — Fuchs (A. f. O.) beschreibt Dellen (vorwiegend am temporalen Rande) der Hornhaut von kurzer Dauer; histologisch: Veränderungen des Epithels; Ursache: Flüssigkeitsverlust. — Javorski (Z. M.) veröffentlicht den histologischen Befund einer seltenen Form des unpigmentierten Naevus der Hornhaut und Bindehaut. — Clausnitzer (Z. M.) den von Implantationszysten nach perforierender Verletzung der vorderen Bulbuswand (Einsenkung des Oberflächenepithels der Hornhaut). — Tischner (Z. M.) beschreibt ein großes, auf die Sklera übergreifendes Dermoid der Kornea; verkalkte Linse; Iris im unteren Teil der Kornea anliegend. — Werthoff und Gryns (Gen. Tijd. v. Nord. Ind.) eine blumenkohlförmige Hornhaut-Geschwulst papillären Baues. — Contino (A. f. A.) 10 Fälle von Papillomen des Limbus und der Hornhaut. — Danis (Ophthalmology) ein lobuläres perlartiges Epitheliom des Hornhautrandes. — Jessop (Trans. of the ophth. Soc.) ein Melanosarkom des Limbus mit Rezidiven. — Komoto (Nip. Gan. Zach.) ein epibulbäres Leukosarkom mit Netzhaut-Ablösung. — Fuchs (A. f. O.) berichtet über den histologischen Befund zweier Fälle von innerer Skleralruptur; Beginn der Zerreißung am Ligam. pectin.; Eröffnung des Schlemm'schen Kanals; Fortsetzung des Risses auf die inneren Lagen der Sklera, die durch den Ciliarmuskel nach hinten gezogen werden; Bildung neuen Gewebes zwischen den Schichten. — Hayashi (Z. M.) berichtet über eine schwere Iritis mit Ausgang in Erblindung; Tuberkulinreaktion positiv; Tuberkulinbehandlung erfolgreich; anatomische Untersuchung ergibt keine Tuberkulose. — Silva (Z. M.) liefert den histologischen Befund

von Drusen der Chorioides und Netzhaut. — Fälle von Sarkom der Iris veröffentlichen Alt (The Americ. Journ. of Ophth.), Stephenson (The Ophth.) und Thorington (Ann. of Ophth.). — van Duyse (Arch. d'opht.) beschreibt ein malignes Leiomyom der Iris. — Coats (Trans. of the ophth. Soc.) einen ungewöhnlichen Fall von kolloiden Auswüchsen der Bruch'schen Membran. — Hegner (Z. M.) eine Karzinom-Metastase in der Chorioidea infolge von Mamma-Karzinom. — Filatow (West. ophth.) 2 Fälle von Syphilom des Ciliarkörpers. — Leplat (La clin. opht.) einen metastatischen Tumor des Ciliarkörpers nach Karzinom der Mamma. — Fujita (A. f. A.) einen eingekapselten Glaskörperabszeß, Cyklitis und Papilloretinitis nach Kupferdraht-Verletzung. — Bergmeister (A. f. O.) beschreibt einen Fall von Kombination eines Angioma simplex mit einer Teleangiektasie der Chorioidea in einem an Glaukom erkrankten Bulbus; Endarteritis compensatoria an den hinteren kurzen Ciliargefäßen. — Rubert (A. f. O.) einen Fall seröser Iridochorioiditis infolge von Siderosis nach Eindringen eines Eisensplitters; Eisen-Ablagerung in fast allen Teilen des Bulbus-Inneren. — Möller (A. f. O.) veröffentlicht die Symptome der verschiedenen Formen postoperativer und spontaner Chorioidal-Abhebung. — Fuchs (A. f. O.) bringt anatomische Untersuchungen von Aderhaut-Sarkomen; Pigmentierung von Melanogen stammend, das überall vorhanden ist; Fermentwirkung, eine Rolle spielend; freie Pigmentzellen kommen bei fast allen Sarkomen vor; Nekrose gibt zu schweren Komplikationen Veranlassung; toxische Wirkungen kommen in Betracht. — Duclos und Sabot (Ann. d'ocul.) berichten über eine Mischgeschwulst von diffusem Melanosarkom und Peritheliom im Augen-Innern; typisches Melanosarkom der großen Gefäße, Peritheliom der freien Teile. — Nach Gilbert (A. f. O.) findet man bei schleichenden traumatischen Entzündungen häufig im Blute Vermehrung der Lymphocyten auf Kosten der neutrophilen Zellen. Die sympathische Entzündung findet vielleicht auf dem Wege der venösen Anastomosen über den Nasenrücken durch die Venen der Nasenscheidewand statt. — Gradle (The ophth. Rec.) fand Zunahme von mononuklearen Zellen bei sympathischer Ophthalmie. — Fleischer (Bericht d. ophth. Gesellsch.) berichtet über den anatomischen Befund, bei einem Falle von doppelseitigem Glaucoma simplex mit Schnabel'schen Kavernen. — Ischreyt (A. f. A.) untersuchte 7 Bulbi von Glaucoma simplex, beim Eintritte entzündlicher Erscheinungen. — Stähli (A. f. A.) einen Fall von Glaucoma haemorrhagicum (Endarteriitis bzw. Endophlebitis der Zentral-Arterie und -Vene). — Spielberg (Z. M.) zwei Fälle von Hydrophthalmus; vollständiges Fehlen des Hauptabfluß-Gefäßes des Schlemm'schen Kanales. — Coats (The Royal Lond. ophth. Hosp. Rep.) einen Fall von Hernie und Einriß des fötalen Linsenbläschens. — Gilbert (Ber. der ophth. Gesellsch.) einen Fall von leichter Mikrophthalmie und geschrumpfter Cataracta congen. totalis; keine Entzündungs-Erscheinungen, ausgedehnte Ruptur der hinteren Kapsel, Persistenz von Resten der Tunica vascul. lentis, der Vasa hyaloidea, Retinal-Veränderungen; (zu starke Entwicklung und ungenügende Rückbildung der Tunica vasc. lentis). — Mihail (A. f. O.) liefert anatomische Untersuchungen der pathologischen Zustände der hinteren Kapsel bei senilem Star. — Elschnig (Z. M.) weist nach, daß es sich beim Nachstar um eine regenerative Proliferation zurückgebliebener Linsenkapsel-Zellen handelt; (unvollständiger Verschluß des bei der Extraktion eröffneten Linsenkapselsackes). — Iwumi (Nip. Gan. Zach) beschreibt anatomisch einen Fall von Linsenluxation in die Vorderkammer bei angeborener Ektopia lentis. — Hudson (The Royal Lond. ophth. Rep.) bringt anatomische Untersuchungen

von Subluxation und Luxation der Linse; Wirkung der zerstörten Glaskörper-Substanz auf die Zirkulation im Kammerwinkel (Sekundärglaukom). — Fannarier (Ann. d'ocul.) bespricht den histologischen Befund von Kölliker'schen Falten und Invaginationen der Netzhaut beider Augen bei einem neugeborenen Kaninchen und bei einem Schaf-Embryo. — Rubert (Z. M.) bringt den histologischen Befund einer wirklichen Embolie der Zentralarterie: Ödem der Papille und der inneren Netzhautschichten, Degeneration der nervösen Elemente und des Stützgewebes. — Magitot (Ann. d'ocul.) den Befund einer angioiden Pigmentation der Netzhaut. — Fälle von Lochbildung in der Fovea centralis haben anatomisch untersucht: Fuchs (A. f. O.) und Zeeman (A. f. O.). — Fujita (A. f. A.) beschreibt 3 Fälle von Cystenbildung in der abgelösten Netzhaut. — Cavara (Ann. di Ott.) 2 Fälle von Intraretinal-Cysten. — Hippel (A. f. O.) einen Fall von Angiomatose der Netzhaut; Geschwulstbildung das Primäre; Erkrankung der Chorioidea, nicht zum Wesen der Erkrankung gehörig. — Caspar (Centralbl. f. Augenh.) liefert den anatomischen Befund eines Falles von vererbtem Netzhautgliom (bei Tochter und Enkelin). — Adam (Z. f. A.) bringt Statistisches, Klinisches und Anatomisches über das Glioma retina. — Klejn (A. f. O.) berichtet über ein Kind, dem ein Auge wegen Gliom enukleiert wurde, während das andre Auge bereits an Gliom erkrankt war; in späteren Jahren trat Atrophie dieses Auges auf (Bindegewebs- und Knochenbildung, Reste von Gliom). — Leber (A. f. O.) fand bei Netzhautgliomen in dem regressiv veränderten Gewebe eigenartige Gebilde, die durch mucinöse Degeneration der Gliomzellen entstanden waren. — Komoto (Z. M.) liefert den histologischen Befund einer Netzhaut-Tuberkulose (geringe Beteiligung der Aderhaut). — Grignolo (Ann. di. Ott.) fand bei akuter Atoxyl-Vergiftung entzündliche Erscheinungen der Retina, Degeneration der Ganglienzellen, keine Degeneration des Opticus und Chiasmas. — Birch-Hirschfeld und Nobuo-Inouye (A. f. O.) fanden bei Indarsol-Vergiftung: Papillen-Abblassung, Fleckung der Markstrahlung, Enge der Retinal-Arterien, Degeneration der Ganglienzellen; innere Körner wenig, äußere gar nicht ergriffen. — Hippel (A. f. O.) fand bei einem wegen Limbus-Karzinom enukleierten Auge einen um die Papille angeordneten Bezirk, in dem bei normaler Aderhaut Stäbchen und Zapfen fehlten (Makula erhalten). — Pincus (Centralbl. f. Augenh.) untersuchte anatomisch einen Fall von Tetanus nach perforierender Bulbusverletzung mit Zurückbleiben eines Fremdkörpers (Stück Peitschenschnur). — Histologische Untersuchungen von Stauungspapillen bringen Bergmeister (C. f. A.), keine akut entzündlichen Erscheinungen, kein von den Opticusscheiden ausgehendes intrafaszikulares Ödem; und Schick (A. f. O.) nach dessen Auffassung der Liquor cerebrospinalis aus dem Intravaginalraum in den präformierten Lymphscheiden des Axialstranges längs der Zentralgefäße einen offenen Ausweg findet und von rückwärts in die Papille quillt. — Murray (The ophth. Rec.) sah eine Stauungspapille, bedingt durch eine Cyste im Winkel zwischen Kleinhirn und Brücke. — Comninos (Arch. d'opht.) untersuchte einen Fall von eingekapseltem cystischen Fibrom der Sehnervenscheide. — Posey (Ann. of Ophth.) ein Rundzellensarkom der Sehnervenscheide. — Vasquez-Barrière (Z. M.) ein melanotisches Sarkom der Papille. — Kojanagi (Nip. Gan. Zach) ein Sehnervengliom vom Aussehen eines Myxosarkoms. — Velter (Arch. d'opht.) einen Fall von Affektion der Sehnerven und des Chiasmas bei multipler Sklerose. — Ochi (Nip. Gan. Zach) einen Fall von Idiotia familiaris amaurotica (Degeneration der Ganglien-

zellen). — Henschen (A. f. O.) einen Fall cirkumskripter, arteriosklerotischer Erweichungen auf thrombotischer oder anämischer Basis im Sehnerven, Chiasma und Tractus, bei völligem Fehlen aller entzündlichen oder degenerativen Symptome. — Gravier (Rev. gen. d'opht.) einen Fall von Gehirntuberkulose mit rechtsseitiger Halbblindheit und linksseitiger Erblindung. — Milis (Ann. of Ophth.) einen Fall von Hemichorea, Hemiataxia, Hemiparesis und Pupillen-Erweiterung infolge Veränderungen am Nucleus ruber. — Nach Henschen (A. f. O.) ist die Angabe Monakow-Wehrli's über die Miterkrankung des Markes bei jeder Rinden-Malacie nicht richtig; die Calcarinarinde und Mark können unabhängig voneinander malacisch werden. Mark und Rinde gehören verschiedenen Ernährungsgebieten an. — Salus (A. f. O.) fand bei einem Falle, einen Bergmann betreffend, bei dem die Sektion einen Cysticercus über dem Boden des 4. Ventrikels ergab, unter andren cerebralen Symptomen: Augenstellung in geringer Adduktion; bei Aufforderung in irgend einer Richtung zu blicken, vermehrte Konvergenz-Stellung ohne Pupillen-Verengerung, ferner Retraktion beider Bulbi in Form ruckweiser Zuckungen. — Judin (Wjest. ophth.) beschreibt ein primär entstandenes, kleinzelliges Sarkom des Musc. rectus sup. — Letulle und Duclos (Ann. d'ocul.) ein gutartiges Adenom der Moll'schen Drüsen. — Purtscher jun. (A. f. O.) 2 Fälle von kleinen Dermoidcysten des Oberlides mit Epidermis und Schleimhautepithel. — Nach Michel (Bericht der ophth Gesellsch.) ist das Chalazion eine Granulations-Geschwulst aus akuter Entzündung einer Meibom'schen Drüse hervorgegangen; ein spezifischer Erreger ist nicht vorhanden. — Brückner (Z. f. A.) veröffentlicht den Fall einer von den Lidern ausgehenden gummösen Umwandlung des Auges bei hereditärer Syphilis. — Rohmer (Arch. d'opht.) einen Fall von Neurofibrom der Lider mit tödlichem Ausgang. — Fleischer und Bertscher (Z. M.) einen Fall von papillärem Lidsarkom. — Stargardt (Arch. f. vergl. Anat.) sah bei einem Affen eine Myopie von 5 D.; die anatomische Untersuchung ergab abnorm lange Augenachse. — Blair (Trans. of the ophth. Soc.) bespricht ein Endotheliom der Tränendrüse. — Bribak (Z. M.) Fälle von Tuberkulose des Tränensackes. — Verderame (Z. M.) einen Fall von durch Milzbrand-Infektion fortgeleiteter Orbitalphlegmone und Panophthalmitis. — Fischer (A. f. A.) einen Fall von Orbitalphlebitis unter dem Bilde einer traumatischen Sinusthrombose mit Meningitis. — Komoto (Nip. Gan. Zach) einen Fall von spontaner orbitaler Blutung mit Blutcyste. — Heilbrun (A. f. O.) einen Fall von retrobulbärer Cyste, von versprengter Nasenschleimhaut ausgegangen. — Hudson (The Royal Lond. Ophth. Hosp. Rep.) einen Fall von Chloroma (Lungen- und Darmtuberkulose); die Sektion ergab eine Art Sarkomatose. — Cosmettatos (Ann. d'ocul.) einen Fall von angeborenem reinem Fibrom und Erweiterung der Orbita vor ihrer Ossifikation. — Komoto (Nip. Gan. Zach) einen Fall von Lymphom der Orbita (Rundzellen, Plasma- und Endothelzellen). — Mizuo und Hiwatari (Nip. Gan. Zach) einen Fall von Teratom der Orbita (Fötus in Orbita). — Kuffler (Bericht der ophth. Gesellsch.) einen Fall von Endothelioma orbitae, wahrscheinlich von der Dura ausgehend. — Baer-Weidler (The ophth. Rec.) einen Fall von Rundzellen-Sarkom des Muskel- und Nerven-Bindegewebes der Orbita. — Lebenhart (A. f. A.) 2 Fälle von Sehnerven- bzw. Orbital-Affektion durch primäre Tuberkulose des Keilbeins und der hinteren Siebbeinzellen; keine Augenmuskel-Störungen. — Stevenson und Adair-Dighton (The Ophthalmoscope) einen Fall von aktinomykotischer, tödlicher Meningitis durch Keilbeinhöhlen-Eiterung. — de Ridder und

Jauquet (Ann. d'ocul.) einen Fall doppelseitiger Sinus-Entzündung mit Komplikation von seiten der Augen, der Orbita, des Pharynx und des Schädel-Innern. — Comninos (Arch. d'opht.) einen Fall von Encephalocele fibrogliomatöser Natur. — Bürger (Z. f. A.) berichtet über die für den Flüssigkeitswechsel in Betracht kommenden Tatsachen der serologischen und bakteriologischen Forschung. — Die bakteriologische Untersuchung des Bindehaut-Sekretes besprechen: Gradle (Ophthalmology); Heilbrun (Bericht der ophth. Gesellsch.) und Imre (Z. M.). — Grüter (A. f. A.) veröffentlicht eine experimentelle Studie über die Vaccine-Immunität des Auges und ihre Beziehungen zum Gesamt-Organismus. — Löwenstein (A. f. A.) bespricht die Vikosität der Augenflüssigkeiten unter normalen und pathologischen Verhältnissen. — Ziegler (Ann. of Ophth.) die chemische Wirkung der Toxine auf die Gewebe, die innere Absonderung lymphatischer Dyskrasie und deren Behandlung durch paradoxe Verordnungen. — Bei der Untersuchung verschiedener Konjunktivitis-Formen hat Paschеff (Bericht der ophth. Gesellsch.) nachgewiesen, daß die Bindehaut im pathologischen Zustande nicht nur Lymphocyten und Plasmazellen, sondern auch granulöse Leukocyten, eosinophile Zellen und Mastzellen bildet. — Demaria (Rec. d'opht.) berichtet über die Verbreitung der Bindehaut-Katarrhe in Argentinien (am häufigsten Koch-Weeks-, Morax- und Axenfeld-Bazillus, selten Pneumococcus und Influenzabazillen). — McKee (The ophth. Rec.) bespricht die Histopathologie der Diplobazillen-Konjunktivitis. — Sava-Goin (Ann. d'ocul.) eine Diplobazillen-Conjunctivitis-Epidemie in einer rumänischen Garnison. — Butter (The Ophthalmoscope) eine eitrige Conjunctivitis durch Infektion mit Klebs-Löfflers-Diphtherie-Bazillus. — Traquair (The Ophthalmoscope) eine eitrige Conjunctivitis durch Streptococcus mucosus. — Tschirkowski (Z. M.) den Influenza-Bacillus Pfeifferi bei Hornhaut- und Bindehaut-Entzündung, bei Phlegmone der Orbita und Iridochorioiditis und als Erreger postoperativer Infektion. — Liègard und Landrien (La clin. ophth.) eine konjunktivale Mykosis (Strepothrix). — Kleyn (Ned. Tij. v. Gen.) eine schwere rezidivierende Blepharo-Keratoconjunctivitis durch Staphylococcus aureus. — Grüter (A. f. A.) Fälle von infektiöser Conjunctivitis bei 4 Mitgliedern einer Familie, hervorgerufen durch ein eigentümliches saprophytisches Bakterium. — Falchi (A. f. A.) eine Ophthalmie in Form von Bindehautflecken: degenerative Alterationen; bakteriologisch: Staphylococcus albus. — Leber und Prowazek (Berliner klin. Woch.) berichten über eine neue Bindehaut-Erkrankung (Epitheliosis desquamat. conj.) auf den Samoa-Inseln. — Bartels (Z. M.) fand von 70 Fällen von Blennorrhoe der Neugeborenen bei 38 Fällen Gonokokken als Erreger; in 26 Fällen diphtherieähnliche Stäbchen; sehr wenig Pneumokokken. — Rosenbauch (Z. M) beschreibt einen Fall von blennorrhoe-ähnlicher Pneumokokken-Conjunctivitis bei Pneumonie; typische, grampositive, von einer Kapsel umgebene Pneumokokken. — Uno (Nip. Gan. Zach) fand bei Conjunctivitis vernalis eosinophile Zellen im Bindehautsekret. — Nach Schittenhelm und Weichardt (Deutsche med. Woch.) beruht das Heufieber auf parenteraler Verdauung von Pollen-Eiweiß durch ein proteolytisches Ferment und ist vom Standpunkte zellulärer Anaphylaxie aufzufassen. — Rübel und Bayer (Z. M.) fanden bei Heuschnupfen im Bindehautsekret eosinophile Zellen; im Blute nicht. — Filatow (A. f. A.) hat Tiere durch den Heubacillus und dessen Sporen infiziert und die Resultate der Infektion studiert. — Über Trachom-Erreger, Trachom-Körperchen, Epithel-Einschlüsse usw. berichten: Gorbunow (Wratsch), Hagner (Z. M.),

Hanfort (The Ophthalmoscope), Hesse (Z. M.), Heymann (Z. M.), Jacovides (Arch. d'opht.), Junius (C. f. A.), Kojanagi (Nip. Gan. Zach), Lindner (A. f. O.), Mc Kee (The ophth. Rec.), Métafune (La clin. ophth.), Noguchi und Cohen (A. f. A., amerik. Ausg.), Sakaguzi (Nip. Gan. Zach), Wasjutinsky und Dimsky (Woenno med.) und Wolfrum (Münchener med. Woch.). — Nach Zade (Bericht d. ophth. Gesellsch.) enthält die normale Kaninchen-Hornhaut Opsonine für avirulente Staphylokokken und Pneumokokken, nicht aber für Dysenterie-Bazillen und Diplobazillen. Der Opsoningehalt wurde durch Immunisierung nicht geändert. — Mc Kee (The ophth. Rev.) und Pagenstecher (A. f. O.) beschreiben Fälle von Pyocyaneusgeschwüren der Kornea. — Kitakata (Nip. Gan. Zach) berichtet über ein durch Influenza-Bacillus bedingtes Geschwür bei einem 8 monatigen Kinde. — Harry (The Ophthalmoscope) beschreibt eine Hypopyon-Keratitis nach Star-Extraktion; im Bindehautsekret Diphtherie-Bazillen; Glaskörper steril. — Saizow (Wjest ophth.) eine Hypopyon-Keratitis bei Narbentrachom durch Bacterium coli. — Marx (Z. M.) zwei Fälle von Hornhautgeschwür durch Aspergillus fumigatus. — Heilbrun (Z. M.) konnte in keinem Falle von experimenteller Keratitis aspergillinea eine Wirksamkeit von Deutschmann's Serum nachweisen. — Gebb (A. f. A.) konnte eine durch Bacillus suisepticus experimentell erzeugte Hornhaut-Erkrankung durch subkutane Injektion des spezifischen Serums günstig beeinflussen. — Stephenson (Ann. of Ophth.) liefert den bakteriologischen Befund von Fällen von Hornhautschmelzung. — Morax (Ann. d'ocul.) beschreibt eine Hornhautmykose durch Verticillium Graphii. — Nach Weichardt und Kümmel (Münchener med. Woch.) scheint die Uvea nach dem Ausfall der Epiphonin-Reaktion eine deutliche Organ-Spezifität zu besitzen. — Frescoln (Brit. med. Journ.) berichtet über eine Keratoiridocyclitis eines Gonorrhoikers; im Augensekret keine Gonokokken; wahrscheinlich Toxin der Gonokokken durch die Lymphbahnen zum Auge und den Gelenken gelangt. — Sidler und Huguenin (A. f. A.) berichten über den bakteriologischen Befund von Fällen metastatisch-gonorrhoischer Augen-Affektionen und von Fällen endogener Iridocyclitis und Chorioretinitis (durch forcierte Zangengeburt und künstliche Frühgeburt). — Villard (Arch. d'opht.) über Iridochorioiditis durch toxische Einflüsse von Darmbakterien bei Kindern. — Jones (Brit. med. Journ.) hat Blut-Untersuchungen bei sympathischer Augen-Entzündung vorgenommen, die für die Auffassung des protozoischen Charakters der sympathischen Entzündung sprechen. — Nach Szily (Z. M.) steht die embryonale Linse in ihrer Sororeaktion dem Serum der betreffenden Tiere noch nahe; die anfangs deutlich vorhandene Artspezifität geht erst im Laufe der späteren Entwicklung verloren. Die Organspezifität bildet also, entgegen der Römer'schen Anschauung, einen sekundären Zustand. — Duclos (La clin. ophth.) hält von allen Keimen des Bindehautsackes den Pneumococcus für die Star-Operation am gefährlichsten. — Kuffler (A. f. O.) hat experimentell sichergestellt, daß der Bacillus subtilis ein für den Glaskörper sehr schädlicher Saprophyt ist. — Nach Tschistjakoff (Z. M.) rufen die Kulturen der Diplobazillen in Kaninchen- und Affenaugen keine Panophthalmie hervor. — Dutoit (Z. f. A.) beschreibt einen Fall von traumatischer Pneumokokken-Panophthalmie. — Coats und Forbes (The Ophthalmoscope) sahen 4 Fälle metastatischer Ophthalmie vom Typus des Pseudoglioms, durch Meningococcus bedingt. — Bentley (The ophth. Rec.) sah eine Panophthalmie durch Colon-Bacillus auf dem Wege der Blutbahnen herbeigeführt. — Beauvieux und Lacoste

(Arch. d'opht.) beschreiben eine doppelseitige Panophthalmie bei Pneumokokken-Sepsis. — Salus (Z. M.) veröffentlicht einen Fall von Augenmuskelkontraktur bei Tetanus; kommt das Tetanus-Toxin mit einem Augenmuskel in direkte Berührung, so entwickelt sich ein Dauerkrampf aller Muskeln dieses Auges, der nach kurzer Zeit auf das andre Auge und nach andern Richtungen ausstrahlt. — Reitsch (Z. M.) sah einen Bacillus capsulatus mucosus in Reinkultur im Eiter einer Meibom'schen Drüse (im Nasensekret, Bazillen derselben Gruppe). — Klaschnikow (Wratsch) berichtet über einen Fall von Streptothrix im Tränenröhrchen. — Komoto (Nip. Gan. Zach) beobachtete eine spontane Orbitalphlegmone mit Staphylokokken. — Jess (A. f. A) sah einen Fall von Infektion einer Schrotschuß-Verletzung der Orbita mit Tetanusbazillen ohne Ausbruch des Tetanus. — Über Sporotrichose berichten: Chaillous (Ann. d'ocul.), Dor (La clin. ophth.), Jocqs (La clin. opht.) und Morax (Ann. d'ocul.). — Verderame (Ann. di Ott.) erwähnt eine noch nicht beschriebene gram-negative Sarzine aus dem Bindehautsack. — Ruata (Arch. di Ott.) einer isolierten gram-negativen Sarzine aus den Geweben der trachomatösen Bindehaut.

Therapie der Augenkrankheiten: Knapp (Z. M.) befürwortet 2 bis 3% Resorcin bei chronischer Conjunctivitis. — Verwey (Med. Weekblad) pulverisierte Borsäure bei phlyktänulärer Erkrankung. — Hicks (The ophth. Rec.) bei hartnäckiger Einzelphlyktäne die Exzision samt einem Stücke Bindehaut. — Gegen Trachom empfehlen: Domec (La clin. opht.) Steresol, Dufoure (La clin. ophth.) Gomenol, Handford McKee (The Ophthalmoscope) Abbürsten der Bindehaut mit 20% Protargol. — Jacovides (La clin. opht) Entfernung der Trachomkörner auf chirurgischem Wege und nachträgliche Behandlung mit Kupferstift oder Nitr. argent. — Lea (The Ophthalmoscope) Anstechen der Trachomkörner mit einer in Essigsäure getauchten Nadel. — Martin (Ophthalmology) die Coover'sche Methode (Abreiben mit Sandpapier). — Mohr und Baumm (Z. M.) die Quarzlicht-Therapie. — Grönholm (A. f. O.) bespricht die günstige Wirkung der Finsen-Behandlung bei Trachom; das Verfahren ist jedoch der Hornhaut wegen nicht ungefährlich. — Wassintinsky (Wjest. ophth.) die Beizung mit Acid. jodicum. — Nach Walter (Woch. f. Ther. u. Hyg.) leistet Terminol bei Trachom nicht mehr, als die bekannten Behandlungsmethoden. — Elliot (Ophthalmology) verwirft die subkonjunktivalen Einspritzungen von Quecksilbercyanid bei Trachom. — Goldzieher (Wiener klin. Woch.) empfiehlt bei akuter gonorrhoischer Konjunktival-Blennorrhoe den Dampfstrom. — Hegner (Münchener med. Woch.) das Syrgol. — Kaz (Woch. f. Ther. u. Hyg.) warnt vor zu intensiver Anwendung des Höllensteins bei Blennorrhoe. — Blenolenicet empfehlen: Schoeler (Münchener med. Woch.) und Wolffberg (Münchener med. Woch.). — Hörder (Münchener med. Woch.) befürwortet Sophol zur Prophylaxe und Therapie der Blennorrhoe. — Nach Post (The americ. Journ. of Ophth.) soll das Credé'sche Verfahren nur vom Arzte selber und zwar mit stark verdünnten Lösungen vorgenommen werden. — Toldt (Wiener klin. Woch) tritt für die obligatorische Credéisierung ein. — Treber (Münchener med. Woch.) und Best (Med. Klinik) weisen auf den bedeutenden Rückgang der Zahl der Erblindungen durch Blennorrhöe nach Einführung der Credéisierung hin. — Pacha (Rev. gen. d'opht.) bespricht die Behandlung pseudomembranöser Konjunktivitiden mit subkonjunktivalen Injektionen antidiphtherischen Serums. — Katz (La clin. opht.) behandelt die Kerat. parenchym. im Beginn mit Kokaïnsublimat-, dann mit Xeroform-Salben, Doxinlösungen und Jod und schließlich

mit Inunktionskur. — Knapp (Z. M.) empfiehlt bei Keratitis dendritica Abschabung der erkrankten Stellen und hierauf Chlorwasserspülung. — Reuss (A. f. O.) die Elektrolyse. — Terson (Arch. d'opht.) sah bei Keratitis e lue congen. gute Erfolge von Kalomel-Injektionen. — Orth (Woch. f. Ther. u. Hyg.) heilte schwere Keratitiden mit Dionin in Substanz. — de Britto (La clin. opht.) verwendet subkonjunktivale Injektionen von Quecksilbersalzen bei infektiösen Geschwüren, Gummen, Chorioiditiden und Neuritis retrobulb. — Bourgeois (Ann. d'ocul.) sah Erfolge, bei infektiösem Ulcus corneae, durch Erhitzung (Thermokauter oder heiße Luft). — Wladitschensky (Wjest. ophth.) glaubt, daß die Galvanokaustik bei eitrigen Prozessen der Hornhaut überschätzt wird. — Lubowski (Med. Klinik) befürwortet die Zink-Iontophorese bei septischen Hornhautgeschwüren. — Cornwall (Ophthalmology) empfiehlt Elektrolyse, namentlich bei indolenten und bei zentralen Hornhautgeschwüren. — Wicherkiewicz (Rev. gen. d'opht.) empfielt Novojodin bei Staphylokokken-, Streptokokken- und Pneumokokken-Geschwüren. — Gebb (Deutsche med. Woch.) befürwortet die Behandlung der Pneumokokken-Infektion der Hornhaut mit großen Mengen von Römer's Serum. — Elliot (The Ophthalmoscope) erzielte bei Blei-Trübungen der Hornhaut gute kosmetische Erfolge durch Braunfärbung mittels Schwefelwasserstoff-Lösung. — v. Mende (Z. M.) sah Erfolge von Jothion bei Hornhautnarben und Pannus. — Nechitsch (Z. f. A.) behandelt große ektatische Hornhautnarben mit dem elektrischen Trepan. — Chalupecky (Wiener klin. Rundschau) befürwortet bei Kalkverätzungen des Auges Wasserspülungen; Öle und Fette erst zur Weiterbehandlung. — Carpenter (The ophth. Rec.) hatte günstige Erfolge von Injektionen reiner Jodtinktur bei Lederhaut-Entzündung und Flügelfell. — Kaz (Woch. f. Ther. u. Hyg.) warnt vor zu starken Atropinlösungen bei frischer Iritis. — Buller (The Ophthalmoscope) beschreibt drei mit Antigonokokken-Serum geheilte Fälle von gonorrhoischer Iritis. — Koster (Ned. Tij. v. Gen.) sah nach dem Gebrauch von Atropin bei einem Diabetiker nach Katarakt-Extraktion Iridocyclitis auftreten, die nach Aussetzen des Mittels schwand. — Bei serösen Iriscysten entfernt Schoeler (Z. M.) den Inhalt mit der Pravaz'schen Spritze und injiziert verdünnte Jodtinktur. — Lea (The Ophthalmoscope) empfiehlt salicylsaures Natrium bei Cyclitis. — Stock (Z. M.) Benzosalin bei sympathischer Ophthalmie. — Heckel (Ophthalmology) versuchte Ciliarkörper-Extrakt subkonjunktival bei sympathischer Augen-Entzündung, ohne Erfolg. — Ohm (Centralbl. f. Augenh.) und Darier (La clin. opht.) befürworten Vibrationsmassage beim Sekundärglaukom infolge von Linsenquellung. — Wolffberg (Woch. f. Ther. u. Hyg.) empfiehlt bei hämorrhagischem Glaukom Dionin in Substanz nebst Eserin. — Zur abortiven Behandlung beginnenden Stars empfehlen Dor (La clin. opht.) Augenbäder von Jodnatrium-Lösung und Dransart (l'Opht. prov.) die Behandlung nach Badal. — Bei Netzhaut-Ablösung entleert Ohm (A. f. O.) die subretinale Flüssigkeit und spritzt Luft in den Glaskörper. — Servel (La clin. opht.) behandelt die Netzhaut-Ablösung durch Herabsetzung des arteriellen Druckes. — Horstmann (Deutsche med. Woch.) ist für eine friedliche Behandlung der Netzhaut-Ablösung. — Goebel (Z. f. A.) befürwortet bei tabischer Sehnerven-Atrophie die Saugmassage des Auges. — Alt (The americ. Journ. of ophth.) und Ruhemann (Berliner klin. Woch.) verwenden Zeozon-Lösung gegen Blendung bei verschiedenen Augen-Erkrankungen. — Bylsma (Woch. f. Ther. u. Hyg.) hält den Genuß von Leber bei Nachtblindheit für vorteilhaft; (Organtherapie). — Smith (Brit. med. Journ.)

empfiehlt bei akuten Sehstörungen Terpentinöl, sobald sich Quecksilber-Einreibungen als nutzlos erweisen. — Bei Amaurose infolge Blutverlustes befürwortet Darier (La clin. opht.) Pferdeserum subkutan oder intravenös, Kalziumchlorid, Gelatine und Eisen. Steht die Blutung, dann: intravenöse Injektionen von künstlichem Serum, gleichzeitig Amylnitrit, Nitroglyzerin. Lokal: Dionin, Pilacarpin, Eserin, prolongierte Massage nach Bier und subkonjunktivale Injektion. — Derselbe Autor (La clin. opht.) hat retrobulbäre Quecksilber-Injektionen bei Amaurosen nach Netzhaut-Erkrankungen erfolgreich angewendet. — de Waele (Arch. d'opht.) empfiehlt das Lecithin bei Nikotin-Amblyopien. Die unblutige Schielbehandlung besprechen Krusius (A. f. A.) und Schultz-Zehden (Med. Klinik). — Capauner (Z. M.) sah günstige Erfolge von Kohlensäure-Schnee bei Lidkavernomen. — Günstige Erfolge von Jequirity-behandlung bei Epitheliomen hatten Baquis (Ann. di Ott.) und de Litala (Ann. di Ott.). — Fromaget (l'Opht. prov.) befürwortet Jodoformtapon-Verband bei der Operation tuberkulöser Dacryocystitis. — Für Marmorek's Tuberkulose-Serum treten ein: Fromaget und Mongour (La clin. opht.) und Vervey (Arch. d'opht.). — Augustin (Z. M.) hat gute Erfahrungen mit Tuberkulin gemacht; er benutzt das billigere Alt-Tuberkulin. — Derby (Ophthalmology) hat mit Tuberkulin-Behandlung keine schlechten, aber auch keine überzeugenden Erfolge. — Nach Tobias (Z. M.) ist die Provokation entzündlicher Lokalreaktionen durch Tuberkulin zuweilen erfolgreich, aber in ihrer Wirkung stets unberechenbar und gefährlich. — Mit der Vaccinetherapie beschäftigen sich Bryan (The Ophthalmoscope), Chiujo (Nip. Gan. Zach) und Zentmayer (Ann. of Ophth.). — Arens (Woch. f. Ther. u. Hyg.) sah gute Erfolge von Pyocyanase bei Ulcus serpens. — Elschnig (Woch. f. Ther. u. Hyg.) hält dieselbe nur gegen Gonococcus und Pyocyaneus wirksam; sie versagt bei Diplococcus, Morax-Axenfeld und ist bei Ulcus serpens zu widerraten. — Nach Gastjen (Wjest. ophth.) steht die Pyocyanase bei äußeren Augenkrankheiten den gebräuchlichen Mitteln nach. — Nach Marx (A. f. A.) ist bei ausgebildetem Ulcus serpens von der Serumbehandlung nicht viel zu erwarten. — Ogin und Ohtori (Nip. Gan. Zach) sahen von Hafer-Serum keinen Nutzen. — Über erfolgreiche Behandlung der Lidkarzinome mit Röntgenstrahlen berichtet Tischner (Z. M.). — Über Radiumbehandlung berichten Cavara (La clin. opht.), Casali (Ann. di Ott.), Hirsch (Z. M.), Koster und Cath (Ned. Tij. v. Gen.) und Schindler (Z. f. A.). — Chalupecky (Wiener klin. Rundschau) sah keine Wirkung von radioaktiven Wässern auf das Auge. — Lundsgaard (Z. M.) zieht die Finsenlampe dem Quarzlicht vor. — Erlanger (Woch. f. Ther. u. Hyg.) glaubt, daß namentlich rhachitische, tuberkulöse, skrofulöse und anämische Kinder Vergiftungen durch Einträuflungen von Atropin ins Auge leichter unterworfen sind. — Rhoads (Ophthalmology) sah nach Gebrauch von Mydriaticis eine kurz dauernde Ozaena auftreten. — Culbertson (Ophthalmology) sieht den Grund des fötiden Geruchs nach Mydriaticis in Austrocknung der Nasensekrete und Verminderung der Antikörper im Nasenschleim. — Nach Marmoiton (La clin. opht.) wirken Ephedrin, Pseudoephedrin und Mydrin schnell, stören die Akkommodation nicht und rufen nur leichte Sehstörungen hervor. — Mit der mydriatischen Wirkung der Organ-Extrakte beschäftigen sich Bittorf (Berliner klin. Woch.) und Catapano (Berliner klin. Woch.). — Klein (Bäringer) (Wiener med. Blätter) berichtet über Fälle von Schädigung durch Kokaïn. — Über Salvarsan in der Augentherapie berichten: Becker (Bericht der ophth. Gesellsch.), Bistis (Arch. d'opht.), Bokay (Wiener klin. Woch.).

Chronis (Z. M.), Cords (Z. f. A.), Crisp (The ophth. Rec.), Dolganow (Wratsch), Fleischer (Z. M.), Flemming (A. f. A.), Garipuy (l'Opht. Prov.), Goerlitz (Z. M.), Gorbunow (Wjest. ophth.), Jansen (Med. Klin.), Igersheimer (Bericht der ophth. Ges.), Kagoshima (Nip. Gan. Zach), de Lapersonne und Levi (Arch. d'opht.), Makrocki (Berliner klin. Woch.), Mc Cullin (The americ. Journ. of Ophth.), Morax und Fourriere (Ann. d'ocul.), Otschapowsky (Wjest. ophth.), Ridder (Ann. d'ocul.), Sautter (Ann. of Ophth.), Schnaudigel (A. f. A.), Seidel (A. f. O.), Stern (Deutsche med. Woch.), Stuelp (Z. M.), Tobias (Z. M.), Trantas (La clin. opht.), Westhoff (Gen. Tyd. v. Ned. Ind.), Wicherkiewicz (La clin. opht.) und Yvert (Rec. d'opht.) — Wolff (A. f. O.) bespricht den großen Nutzen, der ihm die Wassermann'sche Reaktion für die Erkennung der Ätiologie chronischer Augenkrankheiten gebracht hat. — Valude (La clin. opht.) warnt vor Hektin bei nicht intakten Augen. — Dutoit (Z. f. A.) befürwortet die Scott'sche Lebertran-Emulsion bei Augenkrankheiten. — Neue Augenverbände geben Eliasberg (Woch. f. Ther. u. Hyg.), Oppenheimer (Deutsche med. Woch.) und Zirm (Woch. f. Ther. u. Hyg.) an.

Augen-Operationen: Pterygium-Operationen werden angegeben von Fromaget (l'Opht. prov.), Steiner (Z. M.), Terson (Arch. d'opht.) und Wing (Ann. of Ophth.). — Lindenmeyer (Z. f. A.) befürwortet Week's Operation bei Obliteration des Bindehautsackes nach Verlust eines Auges. — Denig (Z. f. A.) macht bei schweren Fällen von trachomatösem Pannus die Exzision der angrenzenden Bindehaut und Aufpfropfung von Schleimhaut des gesunden Auges oder von Lippenschleimhaut. — Dickson (The ophth. Rec.) gibt unter dem Namen Pannus-Dissektion ein Verfahren zur radikalen Entfernung des schweren Hornhaut-Pannus an. — Ichikawa (Z. M.) hat in 2 Fällen von Kerat. parenchym. die Punktion der vorderen Kammer ohne Erfolg gemacht. — Maddox (Ophth. Rev.) beschreibt ein neues operatives Verfahren gegen Keratokonus. — Straub (Ned. Tijd. v. Gen.) eine Staphylom-Operation. — Streiff (Z. M.) tätowiert bei Leukom auf einem Tuschgrund mit Goldstaub. — Bradburne (Ophthalmology) empfiehlt im Beginne des Glaukom bei der Iridektomie nur die Iriswurzel durch einen ganz kleinen Skleralschnitt zu entfernen. — Bettremieux (Arch. d'opht.) tritt bei gewissen Fällen für die einfache Sklerektomie ein. — Lagrange (Arch. d'opht.) hält die Sklerektomie mit peripherer Iridektomie, namentlich bei Näherung der Gesichtsfeldgrenze an den Fixierpunkt und bei Druckwechsel, für angezeigt. — Coppez (Arch. d'opht.) gibt eine Modifikation der Technik der Lagrange'schen Sklerektomie an. — Holth (The Ophthalmoscope) bespricht die Technik und das Instrumentarium der Sklerektomie. — Herbert (The ophth. Rec.) beschreibt die Technik der Kleinlappen-Sklerektomie. — Harman (Trans. of the ophth. Soc.) veröffentlicht einen Fall von Sklerotomie mit der Zwillingsschere. — Bettremieux (La clin. opht.) eine Sklerektomie bei Iridichorioiditis. — Vossius (Samml. zwangl. Abhandl.) berichtet über eine Iridektomie bei Sekundärglaukom; Nachblutung, Blutung in die Vorderkammer, Durchblutung der Hornhaut. — Golowin (Z. M.) versuchte bei absolutem Glaukom die Enukleation durch Resektion eines Teiles des Seh- und der Ciliarnerven zu ersetzen. — Hirschberg (C. f. A.) berichtet über eine glaukomatöse Degeneration, bei der schon vorher alle operativen Eingriffe erfolglos vorgenommen worden waren; erst die Durchschneidung des Opticus beseitigte die Schmerzen dauernd. — Zeeman (Ned. Tij. v. Gen.) hält die Cyklodialyse für angezeigt bei Buphthalmus, bei Glaukom nach Katarakt-Extraktion, Glaukom und Iri-

deremie, und bei Glaucoma chron., wenn eine Iridektomie gefährlich. — Nicati (Ann. d'ocul.) veröffentlicht die Anzeige und Technik der Drainage durch den Thermokauter bei Glaukom. — Elliot (Ophthalmology und The Ophthalmoscope) bespricht die Technik und Erfolge der Skleral-Trepanation bei Glaukom. — Borthen (A. f. A.) berichtet über eine Anzahl Fälle von Glaukom, die nach seiner Modifikation der Iridencleisis nach Holth operiert wurden. — Cannas (Ann. di Ott.) näht bei Iridodialysis den ciliaren Teil der Iris am peripheren Rande der Hornhautwunde unter der Bindehaut des Limbus fest. — Feilchenfeld (Med. Klinik) bespricht die moderne Technik der Star-Operation. — Mc Kechnic (A. f. A., amerik. Ausg.) das Verhalten des Operierenden bei der Star-Operation. — Liebermann und Lengyel (Z. f. A.) spülen vor der Operation mehrmals täglich den Bindehautsack mit Hydr. oxyc. aus; genügt dies nicht, dann einmaliges Touchieren mit 2% Nitr. arg. — Über die Smith'sche Star-Operation berichten: Dutoit (Z. f. A.), Fink (The Ophthalmoscope), Fisher (The Ophthalmoscope), Greene (The Ophthalmoscope), Moreau (La clin. optht.) und Timbermann (Ophthalmology). — Huizinga (The ophth. Rec.) beschreibt eine neue Methode der Star-Operation und Pupillenbildung. — Pagenstecher (A. f. A.) befürwortet die periphere Iridektomie bei der Extraktion. — van Lint (La clin. opht.) eine Star-Operation mit Verschiebung der Bindehaut. — Elschnig (A. f. A.) hält die Inzision der Iriswurzel bei einfacher Extraktion für vorteilhafter, als die Exzision der Iriswurzel; dadurch wird aber die Iridektomie nicht für alle Fälle von Extraktion der senilen Cataracta entbehrlich gemacht. — Lukans (Ophthalmology) befürwortet die Ausspülung der Vorderkammer bei der Star-Operation. — Kuhnt (Z. f. A.) gibt ein Verfahren zur Ausspülung des Kapselsackes nach Star-Extraktion. — Vacher und Denis (Ann. d'ocul.) empfehlen bei der Star-Operation das Zurückhalten der Iris mit dem Spatel, wofern sich die Iris vor die Schneide des Messers legt und die Gefahr des Anschneidens derselben vorliegt. — Nach Lint (La clin. opht.) unterscheidet sich das Verfahren zur Verhütung von Irisvorfall und Infektion bei Star-Operationen nur wenig von Kuhnt's doppelt gestielten Bindehautlappen. — Seve (l'Opht. prov.) und Fischer (The Ophthalmoscope) befürworten präparatorische Iridektomie einige Wochen vor der Star-Operation. — Nach Gifford (The ophth. Rec.) ist die Star-Operation bei jugendlichen Diabetikern prognostisch ungünstiger, als bei gewöhnlicher Cataracta und gefährdet das Leben. — Terson (Arch. d'opht.) berichtet über einen Fall von Extraktion eines flottierenden Linsenkerns. — Kuhnt (Z. f. A.) beschreibt sein Vorgehen bei der Operation des angeborenen Schichtstars. — Fridenberg (The Ophthalmoscope) operiert den Schichtstar mittels Linearextraktion ohne Iridektomie. — Levinsohn (Berliner klin. Woch.) nahm bei einem Geisteskranken die Reklination des Stares vor und beseitigte dadurch die Aufregungszustände. — Fejér (Centralbl. f. Augenh.) extrahierte den Star bei einem an Aniridia congen. behafteten Auge mit Erfolg. — Knapp (A. f. A., amerik. Ausg.) sah einen Fall von Dystrophia epith. corn. nach gelungener Star-Operation; am andern Auge bestand bereits vorgeschrittene Hornhaut-Degeneration. — Lakah (La clin. opht.) bespricht einen Fall von Komplikation nach Star-Operation, herbeigeführt durch das Nichtwiederherstellen der vorderen Kammer (Mittel zur Verhütung). — Lagrange und Lacoste (Arch. d'opht.) besprechen subakute und späte Komplikationen nach Star-Operation. — Connor (Ophthalmology) veröffentlicht einen Fall von Infektion nach Starschnitt; Heilung durch subkonjunktivale und intramusku-

läre Einspritzung von Vaccine. — Cantonnet (Arch. d'opht.) sah Kollaps der Sklera im Verlauf der Star-Operation bei einem Diabetiker; guter Verlauf. — Bourgeois (Arch. d'opht.) bespricht die Irido-Kapsulektomie. — Krüger (Z. M.) berichtet über einen schweren Fall von Nachstar; Iridektomie bzw. Iridodialyse, später Extraktion des Nachstars. — Speyr (Z. M.) bedient sich zur Nachstar-Diszission eines Knapp'schen Messerchens, mit elektrischer Lampe. — Schmidt (Z. f. A.) bringt die Vorteile und Nachteile der Breitmesser mit denen der Schmalmesser in Vergleich. — Ewing (The americ. Journ. of Ophth.) beschreibt ein neues Messer und eine neue Pinzette zur Star-Extraktion. — Levinsohn (Z. M.) empfiehlt Sichelmesserchen zur Durchschneidung des Nachstars. — Ewing (The ophth. Rec.) benutzt ein breites Lanzenmesser als Gleitboden für die luxierten Linsen bei Extraktion derselben. — Hirota (Nip. Gan. Zach) machte, in einem Falle von Glaskörperblutung, Glaskörper-Waschungen mit Erfolg. — Kishi (Nip. Gan. Zach) hat bei Glaskörperblutung die Karotis-Unterbindung versucht. — Feilchenfeld (Berl. klin. Woch.) macht die Myopie-Operation bei M über 16 D., bei klarem Glaskörper, gut korrigierter Sehkraft beider Augen und starker persönlicher Störung durch den Zustand, namentlich in Ausübung des Berufes. — Hesse (Z. f. A.) spricht sich für die Berechtigung der operativen Behandlung der Myopie aus. — Levinsohn (Münchener med. Woch.) befürwortet die operative Behandlung des regelmäßigen Astigmatismus in jenen Fällen, wo das Tragen von Gläsern unmöglich ist. — Holth (Bericht der ophth. Ges.) bespricht die Trepanatio sclerae prae-aequatorialis bei Netzhaut-Abhebung und hochgradiger Myopie. — Schweinitz (Ann. of Ophth.) und Viller (Arch. d'opht.) befürworten frühzeitige Trepanation zur Beseitigung des Hirndruckes bei Stauungspapille. — Nach Cohn (Med. Klinik) entbehrt der Standpunkt, ein Schielkind nicht vor dem 10. Lebensjahr zu operieren, der ausreichenden Begründung. — Duane (A. f. A.) bespricht die Bedingungen und Vorbedingungen, Prognose und Zeit der Operation und die Operationsmethoden bei Augenmuskel-Störungen. — Denig (A f. A.) verlegt, um das Lockern und Ausreißen der Nähte bei Vorlagerung zu verhüten, die Naht in den Limbus. — Gonin (Ann. d'ocul.) gibt eine Ersatz-Methode für die Tenotomie bei Strabismus an. — O'Connor (Ophthalmology) bespricht die partielle Tenotomie. — Ohm (Z. M.) legt zur Verhütung des Zurückweichens des durch die Bindehaut gelegten Fadens bei Vorlagerung noch je einen Faden durch den oberen und unteren Rand des Muskels und zieht ihn durch den Sehnenansatz des R.s bzw. R.inf. — Zinn (A. f. A.) bespricht die Dosierung der Schiel-Operation mittels Zügelschlinge. — Ziegler (Ophthalmology) macht bei Muskel-Insuffizienz eine Art von partieller Tenotomie der Antagonisten. — Bielschowsky (A. f. A.) bespricht die durch den Operateur verschuldeten Mißerfolge in der Therapie des Schielens und solche, bei denen weder Unkenntnis oder Unachtsamkeit, noch fehlerhafte Operationstechnik, sondern individuelle, von vornherein schwer oder gar nicht erkennbare Besonderheiten der Fälle vorliegen. — Komoto (Nip. Gan. Zach) läßt nach Enukleation eine Muschelkugel, welche von einem Hautläppchen mit Epidermis umhüllt ist, einheilen. — Schoute (Ned. Tij. v. Gen.) näht nach der Enukleation spongiöse Beinkugeln in die Tenon'sche Kapsel, die dann durch von hinten her durchwachsenden Granulationen gehalten wird. — Bonnefon (Arch. d'opht.) pfropft mit der Enukleation ein frisch enukleiertes Kaninchenauge (mit der Hornhaut nach hinten) in den Tenon'schen Raum. — Kontorowitsch (Beiträge zur Augenheilkunde) findet die Gefahren der Enukleation gering,

wenn ein zertrümmertes Auge möglichst bald enukleiert wird; bei weniger ausgedehnten Verletzungen zuwarten, bis Verklebung der Wunde eingetreten; bei Platzen der Wunde größte Vorsicht, ausgiebige Desinfektion. — Baia (Ann. of Ophth.) berichtet über 4 Fälle von Wiederherstellung der verkleinerten Augenhöhle nach Enukleation mittels Thiersch'schen Hautlappens. — Cramer (Z. f. A.) verwendet die Kuhnt'sche Operations-Technik der Lid-Ausstülpung, um einen Bindehautsack zur Aufnahme eines künstlichen Auges herzustellen. — Brunetière (La clin. opht.) bespricht die Technik der Lokal-Anästhesie bei der Enukleation. — Mende (Z. M.) eine Modifikation der Siegrist'schen Methode der Lokal-Anästhesie bei Enukleation und Exenteration. — Warschawski (Z. M.) befürwortet die Kuhnt'sche Ausschälung des Tarsus bei Ectropium trachom. — Schenkowsky (Wratsch) ein kombiniertes Verfahren nach Dieffenbach und Adams gegen Ectropium sarcomat. — Wicherkiewicz (A. f. O.) beschreibt ein neues Verfahren der Trichiasis und Distichiasis-Operation. — Eleutheriades (Arch. d'opht.) nennt Tarsoleptynsis eine radikale Operation des trachomatösen Entropiums. — Kuhnt (Z. f. A.) beschreibt eine Operation, welche die Entstellung bei umschriebenen Abtragungen der Lidränder in ihrer ganzen Dicke vermeidet. — Zeeman (Z. M.) eine Plastik zur Bildung einer unteren Übergangsfalte bei Anophthalmus; gute Dauer-Resultate. — Köllner (Münchener med. Woch.) ein Verfahren für den plastischen Ersatz des Unterlides. — Operationsverfahren für die Exstirpation der Lid-Tränendrüse geben Axenfeld (Z. M.) und Fricker (Z. M.) an. — Butler (The Ophthalmoscope) veröffentlicht ein neues Verfahren zur Entfernung des Tränensackes. — Shumway (Ann. of Ophth.) benutzt den Schielhaken, um ihn bei der Ausrottung des Tränensackes durch das Kanälchen als Wegweiser für die Ablösung des Sackes einzuführen. — Salus (Z. M.) und Török (A. f. A., amerik. Ausg.) befürworten die Dacryocysto-Rhinostomie nach Toti. — Jocqs (La clin. opht.) empfiehlt anstatt des schmerzhaften Sondierens des Tränenkanals die Spaltung des unteren Tränenkanals bis zur Einmündung in den Tränensack. — Wirtz (Woch. f. Ther. u. Hyg.) hat gute Erfolge mit der Dauer-Faden-Drainage des Tränenkanals nach Koster gesehen. — Ostwalt (Arch. d'opht.) befürwortet die Drainage mit Leinenfäden bei Verlegung der Tränenwege. — Dollinger (Deutsche med. Woch.) empfiehlt zur Druck-Entlastung der Orbita, bei hochgradigem Exophthalmus nebst konsekutiver Hornhaut-Erkrankung, die Entfernung der äußeren Orbitalwand. — Orloff (Ann. d'ocul.) berichtet über einen günstig verlaufenen Fall von Ligatur der Vena ophth., in der Tiefe der Orbita, bei traumatisch pulsierendem Exophthalmus. — Wood (Ophthalmology) entfernte einen Eisensplitter vom hinteren Pol der Augenhöhle nach 10 Monaten, nachdem er den Opticus durchschnitten und einen Teil der Orbitalwand abgetragen hatte. — Würdemann (Ophthalmology) glaubt, daß bei Geistes-Störungen nach Augenoperationen die schlimme Prognose des Arztes als das auslösende Moment verantwortlich gemacht werden muß. — Beal (Ann. d'ocul.) berichtet über einen Chloroformtod, ein Kind mit Mikrophthalmus betreffend; er empfiehlt bei Mißbildungen anstatt Chloroform ein andres Anästhetikum zu wählen. — Zimmermann (Z. M.) beschreibt einen Lidhalter zum Abheben. — Landolt (Arch. d'opht.) einen Augen-Operationstisch mit horizontal drehbarer Platte.

Krankheiten der Bindehaut. Fälle von Parinaud's Conjunctivitis veröffentlichen Keiper (The ophth. Rec.), Lapsley (Ophthalmology), Otori (Nip. Gan. Zach) und Starodubzewa (Wjest. ophth.). — Fälle von Aalblut-Conjunctivitis Löhlein (Z. M.), Pöllot und Rahlson (A. f. O.) und Stein-

dorff (Berliner klin. Woch.). — Sennichi (Nip. Gan. Zach) berichtet über eine akute Bindehaut-Entzündung durch Tagayasan-Holzpulver (Kassia-Art). — Collin (Rev. gen. d'opht.) fand in Nizza ausnahmsweise häufig phlyktänuläre Entzündungen (meist bei Kindern aus italienischen Familien). — Cosmettatos (A. f. A.) sah eine atypische Form von Frühjahrskatarrh unter dem Bilde eines papillären Trachoms verlaufen. — Nach Coudray (Ann. d'ocul.) kommt Trachom, in Frankreich, hauptsächlich längs der nordöstlichen Grenze, in Paris, in der Umgebung von Bordeaux und in Südfrankreich vor. — Nach Farhats (Ann. d'ocul.) waren in der Augenabteilung der Lariboisiere in Paris unter 43000 Patienten 254 Fälle von Trachom; höchste Frequenz im April und Oktober. — Otschapowsky (Wjest. ophth.) berichtet über die kolossale Verbreitung des Trachoms in den Gegenden der Kosaken-Ländereien. — Markow (Wjest. ophth.) über die Verbreitung des Trachoms im Gouvernement Ssamara. — Maduno (Ann. of Ophth.) über das Vorkommen des Trachoms in Japan. — Meyerhof (Centralbl. f. Augenh.) sah in Ägypten Fälle wiederholter Ansteckung mit Trachom. — Peretz (Ann. d'ocul.) bezeichnet als Hauptursache der Erblindung ägyptischer Kinder in Kairo gonorrhoische Conjunctivitis; seltener Blennorrhoe der Neugeborenen, Trachom und Variola; häufig kongenitale Cataracta. Als Erblindungsursache an zweiter Stelle hebt er die hereditäre Lues hervor. — Meyerhoff (Arch. d'opht.) sah in Ägypten unter den von ihm beobachteten Bindehaut-Entzündungen 20% Blennorrhöen, vorwiegend bei Kindern von 1 bis 5 Jahren; Europäer werden nur selten ergriffen; 3 Monate nach dem Auftreten der ersten Hitze epidemisches Auftreten der Affektion; Übertragung durch genitale Erkrankung selten, durch Insekten wahrscheinlich; mit Vorliebe in trachomatösen Augen auftretend. — Calhoun (The americ. Journ. of Ophth.) berichtet über eine membranöse Bindehaut-Entzündung mit Beteiligung der Hornhaut; vollständige Heilung; bakteriologischer Befund negativ; keine Tuberkulose. — Valois und Lemoine (l'Opht. prov.) beschreiben einen Primäraffekt von Diphtherie an der Bindehaut. — Vollert (Z. M.) veröffentlicht 5 Fälle von Erosio conjunctivae infolge Eindringens einer Wimper in das obere Tränenröhrchen. — Herrenschwand (A. f. A.) bespricht einen Fall von zirkumskripter schwielenartiger Verdickung, Rötung und sulziger Schwellung des unteren Abschnittes der Bulbus-Bindehaut bei Entropium des unteren Lides. — Hirschberg (Centralbl. f. Augenh.) findet, daß Fieber als Folge stärkerer Augen-Entzündungen noch seltener beobachtet wird, als man es erwarten sollte. — Abelsdorff (Centralbl. f. Augenh.) hebt von Augen-Entzündungen, die mit Fieber einhergehen, die leichten Formen von Bindehaut-Diphtherie (Conj. membranacea) hervor.

Krankheiten der Hornhaut und Lederhaut: Nach Dutoit (Z. f. A.) kommt bei der Keratitis neuroparalytica Läsion der trophischen Fasern des Trigeminus in Betracht. Pathogenese: akzidentelle Läsion des Kornealepithels; Prognose abhängig von dem Allgemeinbefinden und der Virulenz der Mikroorganismen. — Stephenson (Ann. of Ophth.) berichtet über eine größere Zahl von Hornhautschmelzungen bei Kindern. — Reuss (A. f. O.) berichtet über künstliche Doppelfärbung oberflächlicher Hornhautdefekte mit Fluorescin und hierauf mit Methylenblau. — Gradle (A. f. A., amerik. Ausg.) beschreibt die Keratitis punctata subepithel.; die Infiltrate liegen in der Bowman'schen Membrana; das Epithel ist intakt. — Knapp (A. f. O.) beschreibt einen Fall von Dystrophia epith. corn., die er als ein chronisches Ödem der Kornea, besonders des Epithels, auffaßt. — Zani (Ann. di Ott.) einen Fall von gitt-

riger Keratitis und einer dystrophischen Form von bilateraler Keratitis. — Reitsch (Z. M.) sah eine persistente Ringtrübung nach Keratitis parenchymatosa centralis annularis. — Markus (Trans. of the ophth. Soc.) einen Fall beiderseitiger peripherer und zentraler Vorwölbung der Hornhaut. — Zentmayer (Ann. of Ophth.) eine symmetrische, nicht entzündliche Degeneration des Hornhautrandes. — Tertsch (Z. M.) eine fast symmetrische, isolierte, fettige Degeneration der zentralen Partie beider Corneae. — Schultz (A. f. A., amerik. Ausg.) einen Fall peripherer Hornhaut-Ektasie, die sich zurückbildete. — Wyler (Ophthalmology) berichtet über 3 Fälle von rezidivierender Hornhaut-Erosion, die nach Abkratzung und Chlorwasserspülung heilten. — Hudson (The Royal Lond. ophth. Hosp. Rep.) sah zarte Pigmentlinien in der Hornhaut, unmerklich in die benachbarte Substanz auslaufend, dicht unter der Oberfläche, meist mit Cataracta einhergehend. — Brown (Ophthalmology) ein sichelförmiges, unter dem Bilde eines Epitheliom verlaufendes Hornhautgeschwür, das sich als ein marginales Ulcus serpens entpuppte. — True (Rev. gen. d'opht.) beschreibt eine vordere Keratokele, ampullenartige Hornhautektasie bei der Ophthalmie eines an Ernährungsstörungen leidenden Neugeborenen. — Dutzow (The ophth. Rec.) 3 Fälle von Xerosis conj. epithelial. mit Beteiligung der Kornea. — Axenfeld (Z. M.) sah spontanen Stillstand bei hydrophthalmischen Prozessen durch Netzhaut-Ablösung eintreten; Spontanheilung nur in Fällen, die als Cornea globosa oder Megalokornea beschrieben werden; tonometrische Untersuchungen für die Therapie wichtig. — Rönne (Ophthalmology) beschreibt einen Fall perforierender Skleritis, wahrscheinlich rheumatischen Ursprungs; Ulceration, Resultat einer Nekrose; keine Tuberkulose. — Nach Dolganow (Wratsch) gibt es keine spontane Ruptur des Auges, durch intraokuläre Kräfte hervorgerufen.

Krankheiten der Linse und des Glaskörpers. Elschnig (Z. M.) empfiehlt folgende Star-Benennung: 1. Rindenstar ohne Kerntrübung, 2. Nuklearstar, 3. seniler Totalstar mit seinen regressiven Formen, 4. Cataracta brunescens. — Elliot (The Ophthalmoscope) sah 2 Fälle von Morgagni'schem Star ohne nachweisbare Spur eines Kernes. — Schmidt-Rimpler (Z. M.) bringt Beabachtungen über einseitigen Star und Aphakie an seinen eigenen Augen. — Cabannes und Loulard (Rec. d'opht.) berichten über die Operation einseitigen Stars bei 2 Kindern mit Heterochromie; nach der Operation S = 0, markhaltige Nervenfasern in einem Falle, im andern Amblyopie durch Nichtgebrauch. — Perrod (Ann. di Ott.) veröffentlichen 3 Fälle von Heterochromie der Iris und Cataracta. — Collonel (Arch. d'opht.) berichtet über Schichtstar durch 3 Generationen vererbt. — Koelsch (Münchener med. Woch.) hat eine große Zahl von Glas-Arbeitern untersucht und bespricht den Augenschutz in Glashütten, namentlich in bezug auf den Glasmacher-Star und andre Augenerkrankungen. — Cauvin (Arch. d'opht.) berichtet über spontane und totale Resorption der senilen Katarakt, in einem Falle von unglücklicher Star-Operation nach 6 bis 7 Monaten. — Attias (Z. M.) über Fälle von Bläschen in der Linse. — Jacqueau (La clin. opht.) über spontane Luxation der beiden durchsichtigen Linsen in die Vorderkammer in einem Zwischenraume von 2 Monaten; Maynard (Ophthalmology) über eine subkonjunktival nach oben dislozierte, überreife, braune Katarakte: Entfernung der Linse durch Bindehautschnitt. — Gifford (The ophth. Rec.) sieht die plötzliche Drucksteigerung in der Vorderkammer bei Kontusionsverletzung als genügend an, um den Linsenring zu erzeugen. — Nach Gourfein und Welt (Arch. d'opht.) wird der Lenticonus post. bei Menschen durch eine persistierende Glaskörper-

arterie und intrauterine Entzündung, und endlich auch durch Retinitis proliferans bedingt. — Moissonier (Arch. d'opht.) beobachtete 2 Fälle von juveniler Glaskörperblutung.

Krankheiten des Uvealtractus. Krückmann (Bericht der ophth. Ges.) bespricht die Iritis auf rheumatischer Basis und bei Gicht und die Behandlung mit Thermo-Penetration und Radium. — Beaumont (Brit. med. Journ.) spricht sich gegen die Annahme einer Iritis rheumatica aus. — Galezowski (Rec. d'opht.) hält den Zusammenhang zwischen verschiedener Verfärbung der Regenbogenhaut und einer Erkrankung des Sympathicus für wahrscheinlich. — Nach Gilbert (Z. M.) sind für echten Herpes iridis Schwellungen im Pupillarteil der Iris mit folgender Vorderkammer-Blutung charakteristisch. — Ishiwara (Nip. Gan. Zach) sah bei Herpes zoster ophth. Iritis serosa. — Juler (Trans. of the ophth. Soc.) beobachtete eine bräunliche Geschwulst im nasalen Abschnitte der Iris. — Aurand (l'Opht. prov.) beschreibt eine doppelseitige Tuberkulose der Iris und Kornea als Folgezustand einer doppelseitigen chronischen, tuberkulösen Chorioiditis disseminata; guter Erfolg von Tuberkulin. — Natanson (Wjest. ophth.) bespricht die Tuberkulose im vorderen Augenabschnitt bei Kindern. — Nach zur Nedden (Z. M.) findet sich zeitweilige Herabsetzung des intraokulären Druckes bei allen äußeren Augenkrankheiten, die zu einer plötzlichen, ausgedehnten, subkonjunktivalen Injektion Anlaß geben. — Lohmann (Z. M.) bespricht 2 Fälle von Mitbewegung von Pupille und Augapfel. — Sattler jun. (Z. M.) einen Fall von wurmförmigen Zuckungen am Sphinkter iridis; wahrscheinlich als Reizsymptom infolge von Erkrankung im Kern des 3. Hirnnerven aufzufassen. — Axenfeld (Bericht der ophth. Ges.) hebt als Ursache der mangelhaften Erweiterungsfähigkeit der Pupille bei vorher nicht erkrankt gewesener Iris die hyaline Degeneration des Pupillarrandes hervor, glaubt aber, daß auch degenerative Anomalien im Bereiche des Dilatators oder Aplasien von Einfluß sein können. — Stephenson (The Ophthalmoscope) sah einen Fall von Cyclitis bei Heterochromie. — Galezowski und Berche (Rec. d'opht.) berichten über einen Fall von Iridocyclitis nach Entfernung der Ovarien. — Kraupa (Centralbl. f. Augenh.) beobachtete in 2 Fällen von Aderhautatrophie Zirkulation in den Aderhautgefäßen in Form körnigen Staubes zentripetal, in den Wirbelvenen. — Reis (Z. f. A.) beschreibt einen Fall von Angiom der Chorioidea; falls keine sekundären Netzhaut-Veränderungen vorliegen, die einen gewissen Verdacht erwecken, kann ein Aderhaut-Angiom ophthalmoskopisch nicht erkannt werden. — Darier (La clin. opht.) beobachtete ausgedehnte Veränderungen am Augenhintergrunde, die er für eine tuberkulöse Chorioretinitis hält. — Nach Miyashita (Z. M.) kann Tenonitis schon im ersten Stadium des Aderhautsarkoms vorkommen und rezidivieren; in manchen Fällen ist das Auftreten von klinisch-diagnostischer Bedeutung. — Hirsch (Prager med. Woch.) berichtet über 2 Fälle metastatischer Aderhautkarzinome, bei denen 7 Monate nach dem Auftreten der Metastase der Tod eintrat. — Fage (Rec. d'opht.) bespricht die Prognose des Melanosarkom der Chorioidea; möglichst frühzeitige Enukleation.

Sympathische Erkrankung. Reis (A. f. O.) reiht die reinen Fälle der sympathisierenden Entzündung unter die Gruppen der infektiösen Granulome ein und nimmt somit eine mikrobische Entstehung der sympathischen Entzündung durch ein Kontagium vivum an. Er stellt die Hypothese auf, daß auch in dem verletzten Auge die spezifische Infektion auf endogenem Wege erfolgen kann. — Deutschmann (A. f. O.) sieht alle Einwände gegen

die Migrationstheorie als widerlegt an und hält die Auffassung der sympathischen Ophthalmie als eine Lymphangitis, die in der Kontinuität der Sehnervenbahn von einem Auge zum andern wandert, aufrecht. — Darier (La clin. opht.) faßt die sympathische Ophthalmie ebenfalls als Lymphangitis auf. — Cecil Price Jones (Brit. med. Journ.) hält die sympathische Ophthalmie für einen protozoischen Infektionsprozeß. — Bernheimer (A. f. A.) sah einen Fall von sympathischer Entzündung nach Verletzung bei einem Kinde; die T. R. war positiv ausgefallen; die Tuberkulin-Behandlung brachte Heilung. — Lafon (La clin. opht.) einen Fall von sympathischer Erkrankung mit dem Befunde einer serösen Uveitis, die vollständig zurückging. — Komoto (Nip. Gan. Zach) einen Fall von sympathischer Ophthalmie mit vollkommener Taubheit; allmähliche Besserung der Taubheit nach der Enukleation. — Derselbe Autor (Nip. Gan. Zach) beobachtete einen Fall nach Enukleation geheilter Amotio retinae sympathica. — Butler (The Ophthalmoscope) verneint die Möglichkeit, daß auch eine nicht perforierende Augenverletzung sympathische Ophthalmie mit sich bringen kann. — Nach Dianoux (La clin. opht.) hat Isolierung des Auges denselben Wert, wie die Enukleation, um die symp. Ophthalmie zu vermeiden. — Dutoit (A. f. O.) verlangt, daß die Statistik der sympathischen Ophthalmie dem Prinzip der Duplizität einheitlich unterstellt werde; die Frequenz der sympathischen Erkrankung soll mit dem Lebensalter in Beziehung gebracht und das Intervall in den verschiedenen Lebensaltern beachtet werden.

Glaukom. Nach Zirm (A. f. O.) hat die Regelung des physiologischen Augendruckes durch die Chorioidea Bedeutung für das Glaukom; das Versagen oder fehlerhaftes Funktionieren, ein Exzeß dieser Schutzeinrichtung des Auges, welche die Chorioidea mit ihren Abflußvorkehrungen und den sie beeinflussenden intraokularen Nervenzentren darstellt, ist Glaukom. Die mangelhaftere Entwicklung der Aderhaut bei Myopen macht diese zu Kongestivzuständen weniger geeignet, daher Glaukom bei diesen Augen seltener. — Priestley Smith (The ophth. Rev.) bezieht die Ursachen des Glaukoms auf behinderten Abfluß der Augenflüssigkeiten durch Änderung der letzteren oder durch Veränderungen der Gewebe, welche die Flüssigkeiten filtrieren. — Kümmel (A. f. O.) macht auf den Zusammenhang des Glaukoms mit Blutdruck-Steigerung aufmerksam; Glaukom ist zumeist Teil einer Allgemeinerkrankung; der Verschluß des Kammerwinkels hat nur eine sekundäre Bedeutung. (Aderlässe neben der gebräuchlichen Therapie.) — Nach Heerfordt (A. f. O.) ist das Glaucoma simplex gewöhnlich das Vorstadium des entzündlichen Glaukoms; das nicht inflammatorische Glaukom beruht auf Lymphostase, das inflammatorische auf Hämostase. — Willion (Arch. d'opht.) sah eine starke physiologische Exkavation, die an chronisches Glaukom denken ließ; Halo fehlte. — Komoto (Nip. Gan. Zach) sah Glaukom nach Kataraktoperation am nicht operierten Auge, durch den Verband hervorgerufen, auftreten. — Knapp (Arch. of Ophth.) beobachtete 6 Fälle von Glaukom infolge von Anheftung der Linsenkapsel an die Hornhaut. — Jess (A. f. A.) einen Fall von Glaukom bei Bestand einer Sympathicus-Parese. — Dolganow (Wjest. ophth.) Fälle von Glaukom, bei denen eine komplizierende Myopie das Glaukom günstig beeinflußte. — Percival (The Ophthalmoskope) glaubt, daß die Übersichtigkeit bei Glaukom durch Krümmungsabnahme der Hornhaut erzeugt wird. — Allport (Brit. med. Journ.) berichtet über ein mit Pilokarpin behandeltes Glaukom; nach 4 Jahren Sklerotomie; cystoide Vernarbung; günstiger Erfolg; keine Exkavation. — Barret (The amer. Journ.

of Ophth.) sah Eserinwirkung in einem Falle von Glaukom, bei dem zwei Iridektomien an demselben Auge gemacht wurden, so daß nur ein kleines Stück Irisgewebe auf beiden Seiten des doppelten Koloboms übriggeblieben war. — Heilbrunn (A. f. O) bespricht die mit Schiötz' Tonometer erzielten Resultate; alle über 27 mm Hg hinausgehenden Drucksteigerungen sprechen für Glaukom; Glaukom ohne Drucksteigerung gibt es nicht; für die Behandlung des Glaukoms ist die Tonometrie von Bedeutung. — Stephenson (The Ophthalmoscope) beschreibt ein neues Tonometer.

Krankheiten der Netzhaut und des Sehnerven. Nach Vederame (Z. M.) kann die albuminurische Netzhaut-Entzündung mit Ablösung auch im Gefolge einer reinen Schwangerschafts-Niere auftreten; ein Wiederanlegen der Netzhaut ist möglich. — Weigelin (Münchener med. Korrespondenzblatt) sah eine albuminurische Netzhaut-Entzündung ohne nachweisbare Nieren-Erkrankung. — Komoto (Nip. Gan. Zach) beschreibt einen Fall von gestreifter Netzhaut-Entzündung, wahrscheinlich nach geheilter Netzhaut-Ablösung. — Tentieres (Arch. d'opht.) einen Fall von Retinitis proliferans. — Axenfeld und Stock (Z. M.) machen darauf aufmerksam, daß ein großer Teil der intraokulären Blutungen und die wuchernde Netzhaut-Entzündung tuberkulösen Ursprungs seien. — Oliver (The Ophthalmoscope) sah einen Fall allgemeiner angeborener Haarlosigkeit (auch Augenbrauen und Wimpern betreffend), verbunden mit Retinitis albescens. — Komoto (Nip. Gan. Zach) beschreibt eine hemeralopische Erkrankung, ähnlich der Retinitis pigmentosa, aber mit grauweißer Verfärbung des mittleren Gebietes der Retina (Retinitis diffus. alba). — Hoeg (Z. M.) beschreibt 4 Fälle gruppierter Pigmentation des Augengrundes, wahrscheinlich Unregelmäßigkeit in der Bildung des Pigmentepithels im frühesten Stadium der Entwicklung des Auges. — Cords (Z. f. A.) bespricht juvenile Gefäß-Erkrankungen. — Kraupa (Z. M.) beobachtete bei einem operierten Fall von pulsierendem Exophthalmus Erkrankung der Netzhautgefäße (part. Thrombosen der unteren temporalen Papillarvene, Anastomosenbildung an den Netzhautgefäßen). — Snell (The ophth. Rec.) beschreibt 2 Fälle von Embolie der Art. centr. retin. mit Erhaltung des zentralen Sehens. (Eine cilioretinale Arterie erhalten.) — Kohn (Prager med. Woch.) einen Fall von doppelseitiger, wenn auch nicht vollständiger Embolie. — Stephenson (The Ophthalmoscope) einen Fall von Embolie bei einem 11jährigen herzkranken Mädchen. — Lubowski (Med. Klinik) Fälle, in denen Verschluß der Zentralgefäße mit plastischer Iritis, Netzhautblutung und mäßigen Glaskörper-Blutungen einherging: tuberkulöse Leiden retrobulbären Ursprungs. — Hirschberg (Centralbl. f. Augenh.) berichtet über einen ungewöhnlichen Fall spontan geheilter Netzhaut-Ablösung. — Komoto (Nip. Gan. Zach) über eine spontane Wiederanlegung der abgelösten Netzhaut bei Myopie. — Derby (Ann. of Ophth.) über einen Fall von Netzhautcyste bei abgelöster Netzhaut. — Nach Pick (Z. f. A.) ist die Fuchs'sche Makula-Erkrankung bei Myopie häufig von Netzhautblutungen begleitet; sie beweisen die Progredienz des Falles; die Prognose ist bei jugendlichen Individuen und geringeren Graden von Myopie günstiger. — Butler (Z. f. A.) beschreibt einen Fall einer durch Myopie verursachten, hellgrün gefärbten Lochbildung der Makulagegend. (Veränderter Blutfarbstoff.) — Hess (A. f A.) konnte bei fast allen Nachtblinden deutliche Unterempfindlichkeit gegenüber sehr hohen Lichtstärken nachweisen; alle zeigten Unterempfindlichkeit für rot; der stäbchenfreie Bezirk war bei keinem Nachtblinden auch nur annähernd normal, sondern es war eine auf die Zapfen zu be-

ziehende Störung da, die ausnahmslos in ihrer Stärke parallel ging mit der auf die Stäbchen zu beziehenden Störung. — Onishi (Nip. Gan. Zach) sah Hemeralopie mit goldgelben Augenhintergrund-Veränderungen und ungemein dunkeln Gefäßen. — Nach Kries (Z. M.) ist es richtiger, die Nachtblindheit ganz allgemein als eine Funktionsstörung der Organe des Dämmerungssehens zu bezeichnen, als sie eine Störung der Adaption zu nennen. — Lohmann (A. f. O.) erklärt die Augenmaß-Störungen der Hemianopiker aus schon beim Normalen vorhandenen Raumwerten der Retina, aus Störungen der terminalen Perzeption. — Gonin (Ann. d'ocul.) erklärt die Ansicht, daß in der für blind gehaltenen Hälfte des Gesichtsfeldes Hemianopischer noch Licht perzeptiert wird, für nicht richtig; es besteht ein halbseitiges, absolutes, negatives Skotom. — Nach Rönne (Z. M.) ist die makulare Aussparung im hemianopischen Gesichtsfeld nur ein spezieller Fall von Hemiamblyopie. — Saenger (The ophth. Rec.) bespricht den Wilbrand'schen Prismenversuch bei Hemianopsie zur Differentialdiagnose zwischen Traktus- und Rinden-Sitz der Läsion. — Pichler (Wiener klin. Woch.) glaubt, daß das Flimmerskotom sich auf der Basis einer in ihrem Wesen unbekannten, wahrscheinlich ererbten Disposition entwickelt, die durch alle jene Symptome, welche zu einer Schwächung des Nervensystems führen können, sowie durch Neigung zu vasomotorischen Störungen erhöht wird. — Hilbert (Woch. f. Ther. u. Hyg.) bespricht einen Fall, bei dem nach Schneeblendung grün, nach Schluß der Augen rot gesehen wurde; ein zweiter Patient sah beim Erwachen eine gelbe Kreisfläche mit einem schwarzen Flecke in der Mitte des Kreises. — Galli-Valerio (Ann. d'ocul.) beschreibt seine und seines Führers Schneeblindheit; fehlerhafte Konstruktion der Schneebrillen. — Gertz (A. f. A.) bespricht das zentrale Sehen bei angeborener totaler Farbenblindheit, und liefert einen Beitrag zur Diagnostik der Zentralskotome. — Nach Köllner (Berliner klin. Woch.) kommt Blaugelbblindheit bei frischen Erkrankungen der Retina und Chorioidea mit exsudativen oder transsudativen Vorgängen vor; Rotgrünblindheit bei Affektionen der Sehbahnen atrophischen Charakters. — Über Chinin-Amblyopien berichten: Keiper (The ophth. Rec.), Kulebjäkin (Wjest. ophth.), Manolescu (Z. M.) und Zani (Ann. di Ott. und Z. M.). — Krüger (Z. M.) fand, bei zentralem Skotom infolge von Tabak- und Alkohol-Amblyopie, Undeutlichkeit der Konturen der Gefäße ohne zirkumskripte Verringerung des Durchmessers, abnorme Konturierung mit mehr oder weniger ausgesprochener Verengerung des Lumens, zarte Umscheidung auf der Papille oder an den Kreuzungen mit darunter liegenden Venen, Abknickung einzelner Venen durch darüber ziehenden Arterien. — Manzutta (La clin. ocul.) bespricht einen Fall von Amblyopie, $^1/_2$ Jahr nach einer Leuchtgas-Vergiftung aufgetreten. — Ziegler (Ophthalmology) einen Fall vollständiger Erblindung nach Methylalkohol; Heilung durch schwache negative Galvanisation. — Williams (Ann. of Ophth.) einen Fall von linksseitiger Hemianopsie nach Bleivergiftung. — McKenny Ruby (Ophthalmology) führt die Amblyopie bei einem Knaben auf Akrobaten-Kunststücke (auf dem Kopfe stehen usw.) zurück. — Pritchard (The Ophthalmoscope) konnte bei einem Knaben, der gut auswendig lernte, intermittierende Wortblindheit konstatieren. — Landolt (Arch. d'opht.) beschreibt einen Fall von Varicen der Papille. — Coats (The ophth. Rev.) einen Fall, der an beiden Augen alle Anastomosen der Opticusgefäße nebeneinander zeigt, wie sie bisher von verschiedenen Beobachtern vereinzelt beschrieben worden sind. — Standish (Ann. of Ophth.) tritt für die alte Theorie der Entstehung der Stauungspapille durch Behinderung des venösen Abflusses

vom Auge ein. — Parker (Ann. of Ophth.) zeigt, daß bei dem Auftreten von Stauungspapille immer dasjenige Auge zuerst befallen wird, das den geringeren intraokularen Druck zeigt. — Dutoit (A. f. A.) berichtet über die Beobachtung einer Papillitis der Sehnerven während 2 Jahren. — Charles (The americ. Journ. of Ophth.) sah bei einem Fall von Stauungspapille nach zeitweiliger Besserung des ophthalmoskopischen Befundes und der Felder für grün und rot doch Ausgang in Atrophie. — Bordley (The Ophthalmoscope) macht auf die frühzeitige Farbensinn-Störung bei beginnender Stauungspapille aufmerksam. — Pap (Wiener med. Woch.) sah bei einem idiopathischen Hydrocephalus mit Stauungspapille letztere nach Trepanation und Punktion des Seitenventrikels zurückgehen. — Trantas (Rec. d'opht.) konnte bei 18 Fällen von Stauungspapille, infolge von Gehirngeschwülsten, 8mal periphere Netzhaut-Blutungen konstatieren. — Frühzeitige chirurgische Behandlung bei Stauungspapille befürworten Hippel (Z. M.) und Velter (Arch. d'opht.). — Roux (Arch. d'opht.) beschreibt einen Fall von doppelseitiger Neuritis optica mit linksseitiger Abduzens-Parese. — Valude (La clin. opht.) teilt einen Fall von familiärer Neuritis retrobulbaris mit. — Rönne (Z. M.) veröffentlicht Gesichtsfeldstudien über das Verhältnis der peripheren Sehschärfe zu dem Farbensinn, und bespricht die Bedeutung derselben für die Prognose der Sehnerven-Atrophie. — Mügge (Z. f. A.) berichtet über Leber'sche Familienatrophie, zwei Familien betreffend. — Scherer (Ann. d'ocul.) über Sehnerven-Atrophie mit wagrechter gekreuzter Halbblindheit. — Snydaker (A. f. A., amerik. Ausg.) gibt eine Untersuchungsmethode an, um kleine Skotome für Rot und Grün sicherzustellen. — Bednarski (Arch. d'opht.) bespricht die Ursachen der Erblindung im Kindesalter.

Motilitätsstörungen: Ter Arutinjanz (Wjest. ophth.) berichtet über abnorme Entwicklung des R.i., R.s. und R.inf. — Nach Krusius (Med. Klinik) ist das Schielen eine in gewissem Sinne degenerative Erscheinung und ein wichtiges Zeichen der körperlichen und seelischen Gesamtverfassung. — Nach Ansicht Rönne's (A. f. O.) spielt für die Entstehung des sekundären Strabismus divergens eine operative Insuffizenz infolge unglücklicher Heilung eine wesentliche Rolle; Operationszeitpunkt und Operationsmethoden sind ohne Einfluß. — Nach Morton (Ann. of Ophth.) sind Strabism. diverg. mit exzessiver Divergenz Lähmungsfälle primärer Natur oder eigentliche Schielfälle (Insuffizienz der Konvergenz oder exzessive Divergenz durch Hyperopie eines oder beider Augen). — Heimann (Berliner klin. Woch.) macht auf die Häufigkeit des Höhenschielens und den Stirnkopfschmerz als Folge desselben aufmerksam. — Nach Mügge (A. f. O.) bildet die anomale Sehrichtungs-Gemeinschaft, die stets angeboren ist, bei Strabismus convergens ein Mittel zur Vermeidung der Diplopie; bei Strabismus convergens alternans ist anomale Sehrichtungs-Gemeinschaft immer vorhanden. — Adam (Med. Klinik) macht darauf aufmerksam, daß bei einer großen Zahl, die durch Inkongruenz der Orbita bedingte anatomische Schielstellung durch Fusionszwang latent gehalten wird; fällt der Fusionszwang fort, so treten die Augen in ihre anatomische Ruhelage ein, die in einer großen Zahl der Fälle die Schielstellung ist. — Campos (Ann. d'ocul.) bespricht die Beziehungen zwischen Abweichungen der Augen und dem prismatischen Effekt der Gläser. — Hess (A. f. A.) bringt eine graphische Darstellung der Bewegungsstörungen der Augen mit Beispieltafeln zur Diagnose von Augenmuskel-Lähmungen. — Duane (The ophth. Rec.) beschreibt einen Apparat zur Augenmuskel-Übung bei Einwärts- und Auswärts-Schielen. — Bartels (A. f. A.) gibt eine Methode

an bei Neugeborenen, unmittelbar nach der Geburt eine Augenmuskel-Lähmung zu diagnostizieren. — Terrien (Arch. d'opht.) gibt ein Mittel an, latenten Strabismus zu bestimmen. — Lagrange (Arch. d'opht.) hält an der Ansicht fest, daß die Amblyopie bei Schielen durch Nichtgebrauch zustande kommt. — Marcel-Albert (Rec. d'opht.) bezeichnet die Deviation des schwachsichtigen Auges beim Sehen in der Nähe als für die Diagnose einer Amblyopie verwertbar, auch zur Überführung der Simulation brauchbar. — Über springende Pupille berichten Cramer (Z. M.) und Miloslavich (Wiener klin. Rundschau). — Magitot (Ann. d'ocul.) beschreibt zwei Fälle von Argyll-Robertson'schem Symptom und spastischer Miosis. — Schanz (Med. Klinik) bespricht den Zusammenhang der Akkommodations-Asthenopie und der muskulären Asthenopie mit Kopfschmerzen. — Hansell (The ophth. Rec.) 2 Fälle toxischer Akkommodations-Lähmung (Alkoholismus und Gonorrhoe). — Stirling (The Ophthalmoscope) sah einen Fall von Auftreten eines heftigen Nystagmus bei Lidverschluß. — Veasey (Ann. of Ophth.) einen horizontalen Nystagmus bei einem Lehrer, der nur in senkrechter Linie angeordneten Druck von unten nach oben zu lesen vermochte. — Pichler (Z. f. A.) 2 Fälle nystagmus-artiger Bewegungen nach abwärts, synchron mit den Atembewegungen; zentrale Trochlearis-Reizung wurde angenommen. — Freund (Prager med. Woch.) bezeichnet als wichtige Momente für die Ätiologie des Nystagmus der Bergleute: unzureichende Beleuchtung bei der Arbeit, angestrengte Blickrichtung nach oben und eine gewisse Disposition. — Buys (Rev. gen. d'opht.) berichtet über Nystagmographie beim Menschen. — Wirths (Z. f. A.) veröffentlicht einen Fall assoziierter Blicklähmung, bei dem die schnelle Nystagmus-Komponente sowohl bei vestibulären, wie bei optischem Nystagmus stets und nur in der Richtung ausfiel, in der auch willkürliche Augenbewegungen so gut wie unmöglich waren; bei optischem Nystagmus erfolgte dabei an Stelle der schnellen Komponente regelmäßig ein nicht unterdrückbares Blinzeln; außerdem war bei optischem Nystagmus die langsame Komponente in der Richtung der Blicklähmung erheblich beschränkt.

Refraktions- und Akkommodations-Anomalien: Gunnufsen (A. f. A.) bringt Untersuchungen über Volksschulen-Myopie in Christiania mit Bezug auf das Pählmann'sche Schreibsystem „Mentor", welches sich als nicht schädlicher, als die andern Schreibsysteme erwies. — Sibenlist (Z. f. A.) fand unter etwa 30000 Patienten 13,4 % Myopien; die höchsten Grade der Kurzsichtigkeit bei Frauen häufiger als bei Männern; Myopien geringeren Grades bei Naharbeitern; von 10 D. an meist bei Nichtnaharbeitern; Komplikationen überwiegend bei letzteren, und zwar bei Frauen; unter den Komplikationen am häufigsten Chorioiditis. Die Beeinträchtigung der Sehkraft wächst mit dem Grade der Myopie. — Nach Kaz (Woch. f. Ther. u. Hyg.) übt Vollkorrektion der Myopie meist keinen merklichen Einfluß auf den Gang der Myopie aus. — Cecchetto (La clin. ocul.) findet bei besonders hohen Formen von Myopie mit Sklerochorioiditis posterior den Augendruck niedriger, als den normalen. — Oswald (Brit. med. Journ.) veröffentlicht den Stammbau einer Familie durch 5 Generationen, bei der Myopie und Strabismus der Ahnen regelmäßig durch nichtbefallene weibliche Mitglieder an männliche übertragen wurden. — Bagatsch (Z. M.) berichtet über die Vererbung von Myopie bei 38 Mitgliedern einer Familie, darunter 11 mit deletärer Myopie. — Wirtz (Woch. f. Ther. u. Hyg.) über einen Fall spät aufgetretener Myopie bei vererbter Anlage am Ende des dritten Jahrzehnts. — Derselbe Autor (Woch. f. Ther. u. Hyg.) über eine spät aufgetretene Myopie hohen Grades

bei Kropfbildung und Fettsucht. — Steiger (Z. f. A.) findet in den Hornhautflecken kein ätiologisches Moment der Kurzsichtigkeit. — Kawai (Nip. Gan. Zach) konstatiert, daß die Hypermetropie in Japan ebenso häufig, wie in Europa zu finden ist. — Roure (La clin. opht.) sah 3 Fälle plötzlicher transitorischer Amblyopie bei starker Hypermetropie. — Wölfflin (Z. M.) beschreibt einen Fall von Refraktions-Abnahme bei Diabetes (innerhalb 2 bis 3 Tagen Auftreten von Hypermetropie bis 2 D.); Rückgang nach Verschwinden des Zuckergehaltes. — Einen ähnlichen Fall veröffentlicht Gallus (A. f. A.) — Stephenson (The Ophthalmoscope) sah bei einem Knaben hypermetropischen Astigmatismus; nach 7 Jahren Sinken der Sehschärfe, ausgesprochener Schichtstar. — Lamb (The ophth. Rec.) berichtet über einen Fall von gemischtem unregelmäßigen Astigmatismus nach Verletzung. — Beykowsky (Militärarzt) spricht sich gegen die Einreihung von Astigmatikern in die Armee aus. — Horrie (Brit. med. Journ.) bezeichnet Korrektion des Astigmatismus als Mittel gegen halbseitigen Kopfschmerz. — Bradburne (Ophthalmology) nennt Cyclophoria die Drehbewegungen, die die Augen um eine sagittale Achse machen, wenn sie beim Lesen nach unten konvergieren; dieser Umstand ist bei Verordnung von Zylindergläsern wichtig. — Derselbe Autor (Ophthalmology) gibt eine Methode an, um zu bestimmen, ob die Zylindergläser für die Nähe die richtige Achse haben. — Coburn (Ann. of Ophth.) empfiehlt ein Instrument zur Feststellung der Achsen von Zylindergläsern. — Mayer (La clin. opht.) bespricht die Bezeichnung der sphärisch-zylindrischen Gläser. — Wagenmann (A. f. O.) berichtet über Korrektion eines nach Star-Operation seit frühester Jugend aphakischen Auges, mit Hilfe eines Zeiss'schen Prismenfernrohres und der Fernrohrlupe. — Scott (Ophthalmology) gibt eine handliche Modifikation der deutschen Teleskopbrille an. — Spengler (La clin. opht.) eine internationale Tafel zur Prüfung der Refraktion in einem Spiegel auf 10 m. — Oppenheimer (Woch. f. Ther. u. Hyg.) eine Dreigläserbrille. — Maddox (The Ophthalmoscope) ein Verfahren, um sensible Patienten an bifokale Gläser zu gewöhnen. — Thomson (The Ophthalmoscope) eine Probierbrille zu Versuchen mit Prismen. — Hamburger (Wiener med. Woch.) bespricht einige Fälle von Funktions-Erkrankungen, bzw. Simulation derselben. — Scherer (Z. f. A.) erörtert die Anforderungen an Sehschärfe und Refraktion bei der Infanterie (Schweiz). — Freitag (Münchener med. Woch.) hält die in Bayern geltenden Vorschriften, die Sehleistung der Automobil-Führer betreffend, fast durchgängig für unnötig strenge.

Krankheiten der Lider: Gabriélidès (Ann. d'ocul.) bespricht die Differentialdiagnose bei Phthiriasis palpebr. — Dimmer (Z. M.) bezeichnet als Ursache des spastischen Entropium eine geringere Fixation der Lidhaut des unteren Lides an ihre Unterlage; durch stärkere Verschieblichkeit des Orbikularis über den Tarsus wird unter Mitwirkung der das Entropium begünstigenden Momente durch die Aktion des Musc. palpebr. die Haut in eine Falte über die Lidspalte und eventuell auch um die hintere Kommissur hinübergezogen. Durch senile Veränderungen der Haut erhält sich die Hautfalte auch bei der Öffnung der Lidspalte. — Belsky (Wjest ophth.) berichtet über eine primäre Initial-Sklerose am Lide durch Biß, während eines Streites entstanden. — Sommer (Woch. f. Ther. u. Hyg.) beschreibt einen Fall von Augenlid-Aphthe. — Nach Weidler (Ann. of Ophth.) hängt die Elephantiasis der Lider nicht mit der Filiaria sanguinis hominis zusammen, sondern ist eine wirkliche Hyperplasie des subkutanen und lymphatischen Gewebes. — Manolescu (Bericht der ophth. Ges.) bespricht einen Fall von Milzbrand-

karbunkel des rechten Oberlides mit beiderseitiger Atrophie des Sehnerven. — Fricker (Woch. f. Ther. u. Hyg.) einen Lid-Anthrax infolge eines Insektenstiches.

Krankheiten der Tränenorgane: Thomson (The Ophthalmoscope) berichtet über einen Fall von Dakryops, einen Knaben betreffend. — Judin (Wjest. ophth.) über einen Fall von verschiebbarer Glandula lacrymalis. — Pokrowsky (Wjest. ophth.) über einen Fall isolierter Blennorrhoe und cystischer Erweiterung des oberen Tränenkanälchen; altes Trachom. — Cassimatis (La clin. opht.) über einen Fall doppelseitiger, angeborener, eitriger Dacryocystitis. — Fage (Arch. d'opht.) glaubt, daß bei Dacryocystitis der Neugeborenen eine Entwicklungsstörung der Tränenwege, oder Infektion, oder angeborene konstitutionelle Krankheiten eine Rolle spielen. — Lawrie (The Ophthalmoscope) sah eine akute Pneumokokken-Dacryocystitis bei einem Kinde. — Pokrowsky (Wratsch) hält es für zweckmäßig, sich bei der Klassifizierung der Tränensack-Polypen an die Klassifikation der Nasenpolypen zu halten. — Armaignac (La clin. opht.) spritzt zur Erleichterung des Katheterismus der verengten Tränenwege 3 bis 4 Tropfen sterilisierten Olivenöls in die Tränenwege.

Krankheiten der Augenhöhle: Lurje (Wjest. ophth.) berichtet über einen Fall seröser und einen Fall eitriger Tenonitis, letzteren nach Influenza. — Bey (La clin. opht.) über 4 Fälle akuter, eitriger Phlegmone und Periostitis orbitae. — Dreisch (Centralbl. f. Augenh.) über einen Fall von Leontiasis faciei mit Exophthalmus. — Friedenwald (The americ. Journ. of Ophth.) über einen pulsierenden Exophthalmus bei einer 20jähr. Negerin; stationärer Charakter der Geschwulst seit 6 Jahren; keine Gefäßgeräusche. — Orlow (Wjest. ophth.) über einen Fall von Exophthalmus puls., bei dem die Unterbindung der Vena ophthalmic. unmittelbar vor ihrem Eintritte in die Fissura orb. sup., nach Resektion der äußeren Orbitalwand, gemacht wurde. — Eversbusch (Z. M.) über einen Fall von traumatischem Enophthalmus mit Varix-Bildung am unteren Lide. — Inouye (Nip. Gan. Zach) über einen Fall von Enophthalmus, der beim Bücken zum Exophthalmus wurde. — Klinedinst (Ophthalmology) über eine venöse Geschwulst der Orbita, ohne Geräusch, ohne Pulsation, die durch Alkohol-Einspritzungen behoben wurde. — Axenfeld (Z. M.) bezeichnet bei den vom Siebbeine ausgehenden orbitalen Mukokelen die endonasale Therapie als die beste; nur bei Mukokelen, die von der Stirnhöhle ausgehen, ist die Radikal-Operation von vorne angezeigt. — Benjamins (Ned. Tij. v. Gen.) berichtet über einen Fall von Mukokele der Keilbeinhöhle mit Exophthalmus, Muskel-Lähmungen, Stauung und partieller Atrophie des Nerv. opticus. — Dowling (Ophthalmology) führt alle die Augenkrankheiten an, bei denen eine Untersuchung der vorderen Ethmoidalgegend sich notwendig erweist. — Shikano (Nip. Gan. Zach) berichtet über eine von der Nase aus geheilte Ethmoidal-Mukokele. — Nach Sattler (Bericht der ophth. Ges.) beruht der Exophthalmus bei Morb. Basedow. auf einer vermehrten Flüssigkeits-Ansammlung in den Gewebs-Spalten der Orbita. — Markus (Trans. of the ophth. Soc.) sah einen Morb. Basedow. mit einseitiger Zurückziehung des Oberlides und Gräfe's Symptom. — Kraus (Med. Klinik) macht auf zwei neue Erscheinungen des Morb. Basedow., typische Schmerzen im Bereiche des Abdomens und vermehrte Wärme-Ausstrahlung der Haut, aufmerksam. — Ohlemann (Berliner klin. Woch.), der selbst an Basedow leidet, sah günstige Erfolge von kleinen Jodgaben bei dieser Erkrankung.

Augenkrankheiten in Beziehung zu Krankheiten der übrigen Organe: Geis (Z. M.) bespricht die Beziehungen der Gefäß-Erkrankung der

Netzhaut zu denen des Gehirns. — Pagenstecher und Wissmann (Z. M.) und Anargyros (A. f. A.) berichten über Komplikationen von seiten der Augen bei Cerebrospinal-Meningitis. — Biehl (Wiener med. Woch.) berichtet über eine otitische seröse Meningoencephalitis mit vollständiger, transitorischer Amaurose. — Redlich und Bonvicini (Neurol. Centralbl.) beschreiben Fälle von Fehlen der Wahrnehmung der eigenen Blindheit bei beiderseitiger Occipitallappen-Erweichung und allgemeiner Hirn-Atrophie. — Burnier (Ann. d'ocul.), Klejn (A. f. O. und Ned. Tij. v. Gen.) und Lafon (Rec. d'opht.) berichten über Hypophysis-Tumoren. — Nach Behr (Neurol. Centralbl.) sind die Ursachen der Sehnerven-Änderungen bei Turmschädel in Einklemmung des Nerven in Foramen opticum und abnormem vorzeitigen Eintritt der Carotis in dasselbe zu suchen. — Nach Stargardt (Bericht der ophth. Ges.) ist die einfache Sehnerven-Atrophie bei Paralysis und Tabes die Folge einer außerordentlich chronischen Entzündung, die sich in der Umgebung des Chiasma, der Traktus und der intrakraniellen Optici abspielt und längs der Lymphscheiden der Gefäße in diese Organe selbst vordringt. — Fuchs (A. f. A., amerik. Ausg.) bespricht die Skotome und die Gesichtsfeld-Einschränkungen bei tabischer und toxischer Atrophie und berichtet über 6 Fälle von temporaler Hemianopsie bei Tabes. — Elschnig (Med. Klinik) bespricht Befund, Verlauf, Prognose und Therapie der tabischen Sehnerven-Atrophie. Allen Ärzten ist zu empfehlen, bei der Nachschau an Luetischen auf die Pupillen zu achten, um bei Pupillen-Störungen sofort eine Lues-Behandlung einzuleiten. — Lassarow (Wjest. ophth.) berichtet über ein rätselhaftes Trophoedema der Lider bei organischen Hirnleiden und Hemiatrophie des Gesichtes. — Rad (Neurol. Centralbl.) über den seltenen Befund der doppelseitigen Pupillen-Starre bei multipler Sklerose; Störung nur bei Licht-Reaktion; bei Konvergenz: Verengung der Pupille. — Rönne (Z. M.) über einen Fall von assoziierter Blicklähmung der willkürlichen Seitenbewegungen mit erhaltenen Reflex-Bewegungen von den Bogengängen ausgelöst; disseminierte Sklerose; Augen-Symptome, Folge einer Unterbrechung der supranukleären Bahn der Augenmuskeln im Pons. — Stephenson (The Ophthalmoscope) über eine besondere Art des paralytischen Schielens bei Polioencephalitis; meist Externus, selten innere Muskeln betroffen. — Grüter (Z. f. A.) über einen atypischen Fall von progressiver Muskel-Atrophie; Schwäche des Orbicularis, Levators, R.e und R.i. — Hawthorne (The Ophthalmoscope) bespricht das Vorkommen von Augenmuskel-Lähmungen als Symptom andrer Erkrankungen. — Rubineau und Civel (Arch. d'opht.) beschreiben einen Fall von Lidgeschwulst und Lähmung des Abducens bei Recklingshausen'scher Krankheit. — Über Lähmung und Reizung des Augen-Sympathicus schreiben Beauvieux (Arch. d'opht.), Fromaget (Ann. d'ocul.) und Schur (Z. f. A.). — Aswadurow (Wiener klin. Rundschau) bezeichnet die Anisokorie als ein Sympathicus-Symptom bei Migräne. — Nach Moncorgé (La clin. opht.) soll idiopathische Ciliarneuralgie häufig vorkommen und das Hauptmoment des sogenannten gewöhnlichen Kopfschmerzes sein. — Über Augenkomplikationen bei Hysterie berichten Marenholtz (Woch. f. Ther. u. Hyg.), Rosenfeld (Centralbl. f. Augenh.) und Valude (Ann. d'ocul.). — Einen Fall von Myasthenie mit Augen-Erscheinungen sahen Noica und Enescu (Z. M.). — Nach Oppenheim (Neurol. Centralbl.) tritt bei Untersuchung der Pupillen mit elektrischer Taschenlampe bei neuropathischen Individuen keine Pupillen-Verengerung, wohl aber bei Tageslicht ein. Die plötzliche intensive Beleuchtung ruft eine emotionelle Erweiterung der Pupille hervor, die die

normale Reflexbewegung deckt. — Dimmer (Z. M.) berichtet über einen Fall von tonischer Reaktion der Pupille und des Ciliarmuskels bei einem Neurasthenischen. — Wallace (The ophth. Rec.) über einen Fall von Herpes des N. supraorbitalis und supratrochlearis mit Okulomotorius-Lähmung. — Hilbert (Münchener med. Woch.) über vaskularisierte Hornhaut-Trübung und Bindehaut-Entzündung bei Akne rosacea; gleichzeitige Heilung des Haut- und Augenleidens. — Lurje (Wjest. ophth.) über beiderseitige plastische Iritis bei Erythema nodosum. — Fälle von Chorioidal-Erkrankung und Vitiligo veröffentlichen Erdmann (Z. M.) und Komoto (Z. M.). — Metastatische Skleral-Abszesse sahen bei Carbunculosis Scott Lamb (The Ophthalmoscope) und Vogt (Centralbl. f. Augenh.). — Augen-Affektionen von den Zähnen ausgehend: Dor (La clin. opht.), Dutoit (A. f. A.) und Goulden (The Ophthalmoscope). — Fälle von Augen-Affektionen durch Autointoxikation, vom Darm hervorgerufen: Burton-Chance (Ophthalmology), Calhoun (The ophth. Rec.), Chance (Ophthalmology), Colombo (Z. M.), Shoemaker (The americ. Journ. of Ophth.), Snell (Ann. of Ophth.) und Risley (The ophth. Rec.). — Onodi (Berliner klin. Woch.) bespricht die oculo-orbitalen Symptome, die als Folge-Erscheinungen der Nebenhöhlen-Erkrankungen zu betrachten sind. — Stimizu (Nip. Gan. Zach) eine Orbital-Phlegmone bei Empyem in den Nasen-Nebenhöhlen. — Snegireff (Z. M.) fand bei Trepanation der Stirnhöhle wegen Empyem einen fibrösen Polyp mit chronischer Bindegewebs-Entzündung und metaplastischer Umwandlung des Bindegewebes im Knochen. — Kleijn (A. f. O.) bespricht die Vergrößerung des blinden Fleckes bei Erkrankung der Nebenhöhlen der Nase, die Gefahren bei operativer Nebenhöhlen-Behandlung, die Einengung des Gesichtsfeldes bei Erkrankung der hinteren Nebenhöhlen ohne Fundus-Abweichung, und die retinalen Veränderungen als Folge-Erscheinung von Erkrankung der hinteren Nebenhöhlen. — Hett und Hederson (Ophth. Rev.) sahen zentrales Farbenskotom, symmetrische Gesichtsfelddefekte, vom vergrößerten blinden Fleck ausgehend, rückgängig werden nach Entfernung einer Spina septi (der Nase). — Ham (Ned. Tij. v. Gen.) sah ein Ringskotom bei akuter, rhinogener, retrobulbärer Opticus-Erkrankung. — Grunert (Bericht der ophth. Ges.) hat mehrere Fälle von Ophthalmoplegia interna, die mit Affektionen der Nase und den Nebenhöhlen in Zusammenhang standen, gesehen. — Gjessing (A. f. O.) berichtet über einen Fall mit van der Hoeve's Symptom und Ringskotom rhinogenen Ursprungs; neuritische Opticus-Atrophie, Farbenblindheit, eigentümliche konzentrische Ringskotome; doppelseitiges Empyem. — Cohen und Reinking (Beitr. zur Augenh.) berichten über Fälle von Erkrankung der Orbita und der Sehnerven bei Nebenhöhlen-Erkrankungen. — Elliot und Ingram (La clin. opht.) besprechen einen Fall von Mikulicz'scher Erkrankung. — Peter (Ophthalmology) verlangt, daß bei allen ernsteren Augenleiden Blutdruck-Untersuchungen vorgenommen werden. — Snyder (Ophthalmology) hat bei allgemeiner Arteriosklerose tonometrisch Drucksteigerung nachgewiesen. — Nach Scalinci (Arch. d'opht.) begünstigt Arteriosklerose das Auftreten von Neuritis retrobulbaris durch Nikotin und Alkohol. — Parker und Slocum (Ann. of Ophth.) veröffentlichen 2 Fälle von chronischer Cyanosis und Polycythämie mit Hyperämie der Retina und leichtem Ödem um den Sehnerven. — Behr (Z. M.) macht auf die Wichtigkeit der Augen-Veränderungen für die Theorie des Gesamtbildes der noch nicht klar definierten Polycythämie aufmerksam. — Steindorf (Z. f. A.) sah bei einem rhachitischen Proletarier-Kinde mit typischem Barlow starke Lidblutungen. —

Foster Moore (Trans. of the ophth. Soc.) bespricht 2 Fälle schwerer Sehstörung durch Blutverlust infolge von Abortus, bzw. Bluthustens. — Brav (Ophthalmology) beschreibt einen Fall von Kompensations-Störung bei Herzfehler mit Thrombose der Zentralvene nach einer Entbindung; letales Ende. — Dolganoff (Deutsche med. W.) bespricht die Schwangerschaft als Ursache der Erkrankung des Sehnerven und der Netzhaut. — Adam (Bericht der ophth. Ges.) hatte eine größere Zahl Eklamptischer augenärztlich untersucht; er fand Augenstörungen rein albuminurischer Natur, Amaurosen oder schwere Amblyopien cerebraler Natur, und Veränderungen am Augengrund, wie man sie bei Lues und Arteriosklerose sieht. — Lagrange (Arch. d'opht.) sah einen Fall von urämischer Amaurose bei Schwangerschaft; das Gesichtsfeld blieb nach der Entbindung eingeschränkt. — Löwenstein (Z. M.) beschreibt einen Fall von geheiltem sogenannten intermittierenden Exophthalmus mit orbitalen Varikositäten, Ektasien der Schläfenvenen, durch ein Stromhindernis entstanden, welches durch die während einer vorhandenen Schwangerschaft vergrößerte Schild-Drüse hervorgerufen wurde. — Bruns (Ophthalmology) sah beiderseitigen Krampf der Netzhaut-Arterien bei Anämie und Krämpfen; vorübergehende Albuminurie. — Platt (The Ophthalmoscope) beschreibt einen Fall von Nebennieren-Sarkom und Metastasen in den Augenhöhlen ohne Beteiligung der Augäpfel. — Valude (La clin. opht.) berichtet über 2 Fälle von infektiöser Thrombose der Zentralvene (durch Gonorrhoe, bzw. Phlegmone). — Turowsky (Wratsch) sah Ischämie der Netzhaut nach Genuß von Wermut-Aufguß bei fieberhaftem Zustand. — Milton (Ann. of Ophth.) bespricht die Augenaffektionen bei akuten Haut-Ausschlägen. — Scalinci (Riv. di Ott.) einige akute Komplikationen bei Influenza. — Coppez (Arch. d'opht.) bezeichnet akute oder chronische Iridochorioïditis als häufigste Augen-Komplikation beim afrikanischen Rückfall-Fieber. — Onishi (Nip. Gan. Zach) sah nach Typhus entoptische Erscheinung vom blinden Fleck und von zentralen Gefäßen an der weißen Wand. — Arnold (Wiener klin. Woch.) bei 14 Fällen von Flecktyphus 8 mal Neuritis optica. — Werneke (Z. f. A.) berichtet über drei weitere Fälle aus der Pest-Epidemie in Odessa mit seröser Iritis; bei einem Auge mit Eiter in der Kammer, in einem Falle mit gleichzeitiger Neuritis. — Becker (Woch. f. Ther. u. Hyg.) über einen Fall von später Myopie-Entwicklung infolge chronischen Siechtums durch Malaria. — Hiland (Ann. of Ophth.) bezeichnet von allen bekannten Augen-Komplikationen des Skorbut nur den Exophthalmus als für den infantilen Skorbut charakteristisch. — Risley (The ophth. Rec.) bespricht die Augenleiden bei angeborener Lues. — Stieren (The ophth. Rec.) die Augen-Erkrankungen bei erblicher Syphilis. — Galezowski (Rec. d'opht.) hält Syphilis als Ursache der Keratitis interstitialis für sichergestellt; auch Erkrankungen der Uvea kommen als Folge hereditärer Lues vor. — Rolleston (The Ophthalmoscope und The americ. Journ. of Ophth.) sah vererbte Syphilis bei einem 6 Monate alten Kinde mit Spontan-Fraktur des linken Humerus und blauen Lederhäuten. — Rübel (Z. M.) eine senkrecht ovale Hornhaut bei Lues congenita. — Ree (Arch. di Ott.) einen Fall von Keratitis gummosa. — Gaucher (Le progr. med.) bezeichnet als tertiäre Symptome bei hereditärer Syphilis Iritis, Iridocyclitis, Chorioiditis, Retinitis (namentlich Retinitis pig.), Augenmuskel-Lähmungen, orbitale Periostitis und Gumma. — Winship (Ann. of Ophth.) sah Heilung eines mit Blindheit einhergehenden Hirngumma. — Frenkel (l'Opht. prov.) bespricht die Prognose und Therapie der syphilitischen Sehnerven-Atrophie. — Stephenson und Jameson (Brit. med. Journ.) glauben, daß echte

Phlyktäne nur bei Leuten vorkommt, die einer tuberkulösen Familie entstammen, oder die bereits tuberkulöse Erscheinungen aufweisen. — Lawrie (The Ophthalmoscope) berichtet über einen Fall tuberkulöser Aderhaut-Entzündung bei Lungen-Tuberkulose. — Purtscher jun. (Wiener klin. Woch.) über eine einseitige komplete Okulomotorius-Lähmung bei einem 8 monatigen Kinde, wahrscheinlich durch einen tuberkulösen Tumor in der Vierhügelgegend bedingt. — Steinkühler (Wiener med. Rundschau) über einen Fall von Pantophthalmie mit akut entzündlichen Erscheinungen und chronisch entzündlichen Hyperplasien, die mit Arthritis in Zusammenhang gebracht wurden. — Hudson (The Royal Lond. Ophth. Hosp. Rep.) über einen Fall myelogener Leukämie mit Tumoren in der Haut, Bindehaut und am Augenhintergrunde. — de Lapersonne (Arch. d'opht.) über einen Fall einseitigen Exophthalmus, bei dem die Blut-Untersuchung akute Leukämie ergab. — Nach Fernandez (Ann. de Oft.) sind Erkrankungen des vorderen Bulbusabschnitts bei Lepra häufig; selten Erkrankungen der Aderhaut und Netzhaut; Erkrankungen des Sehnerven kommen fast nie vor. Star-Extraktion bei Lepra nicht kontraindiziert. — Hennicke (Z. M.) sah eine Augen-Affektion bei Myxödem, die auf die Thyreoidin-Behandlung zurückzuführen war. — Burrow (Brit. med. Journ.) bespricht die engen Beziehungen zwischen blau-durchscheinender Lederhaut und Knochenbrüchigkeit.

Verletzungen des Auges und Entozoen: Nach Pfalz (Z. M.) verschwindet eine akute Conjunctivitis traumatica nach Heilung der Verletzung und Ausschalten des Reizes in wenigen Tagen; der Verlauf nach chemischen oder thermischen Einwirkungen richtet sich nach der Schwere des Falles. Übermäßig lange Behandlung erzeugt Behandlungs-Neurosen; Conjunctivitis traum. unter dem Bilde von Trachom kommt nicht vor. — Orendorff (The ophth. Rec.) sah einen Fall von Keratoiritis durch Bienenstachel, der 3 Monate in der Tarsal-Bindehaut des Oberlides eingebettet war. — Veasey (The ophth. Rec.) entfernte bei einem Kinde, 2 Jahre nach einer Verletzung der Bindehaut durch Sturz, ein Holzfragment aus einer Bindehaut-Fistel. — Schoute (Ned. Tij. v. Gen.) ein Fragment eines Schulgriffels aus der oberen Übergangsfalte, nach 29 Jahren. — Pons Marqués (Arch. de oft. hisp. americ.) beschreibt die Entwicklung eines Melanosarkoms der Bindehaut im Anschlusse an eine Kalkverätzung; Auftritt eines zweiten Tumors nach neuerlicher Verletzung. — Coburn (The ophth. Rec.) beschreibt einen Blutegelbiß der Hornhaut (absichtliche Verstümmelung). — Gallenga (Z. M.) fand bei kleinen accidentellen Hornhautwunden das Eindringen atmosphärischer Luft zwischen die Lamellen in Form glänzender punktierter Trübung im Bereiche der Wunde; starker Schmerz; kurze Dauer des Prozesses. — Santos-Fernandez (A. f. A., amerik. Ausg.) berichtet über einen Fall von posttraumatischer Keratitis interstitialis eines Auges, während das andre vor Jahren eine Verwundung in der Ciliargegend erlitten hatte. (Sympathische Erkrankung oder Syphilis.) — Sakamodo (Nip. Gan. Zach) sah Rezidiv einer Keratitis parenchym. nach Trauma. — Vossius (Samml. zwangl. Abhandl.) berichtet über 4 Fälle von Kerat. parenchym., die dafür sprechen, daß eine typische Keratitis parenchym. Folge einer Verletzung sein kann. — Onishi (Nip. Gan. Zach) und Terrien (Arch. d'opht.) bezweifeln den Zusammenhang von Kerat. parenchym. und Trauma. — Purtscher (Centralbl. f. Augenh.) sah eine Erosio corneae durch einen Bienenstachel. — Kraupa (Centralbl. f. Augenh.) eine solche durch einen Wespenstachel im Lide. — Roche (La clin. opht.) beschreibt einen Fall von Eindringen von Teer in den

Bindehautsack; nach Entfernung der Teer-Haut zeigte sich die Hornhaut nicht geschädigt. — Blaauw (The ophth. Rec.) veröffentlicht einen Fall von Kontusion des Bulbus, hervorgerufen während einer Automobil-Fahrt durch eine Ladung Erbsen; Überdehnung des Kornealepithels. — Niels Hoeg (Z. f. A.) sah eine schwere Skleralruptur nach Kuhhornstoß bei Buphthalmus; günstiger Ausgang. — Über Fälle von traumatischer Eversion des Pigmentblattes der Iris berichten Hack (A. f. A.) und Ask (A. f. A.). — Speleers (Ned. Tij. v. Gen.) sah in einem Falle bei Vüller'scher Durchleuchtung 14 feine Fissuren der Regenbogenhaut, die eine Katarakt als traumatisch (ein Schlag war vorausgegangen) sicherstellen ließen. — Fleischer (Med. Klinik) berichtet über ein unfallartiges Ereignis, und zwar eine schwere Erkältung, der eine akute tuberkulöse Iritis folgte; Möglichkeit eines Zusammenhanges der letzteren mit dem Unfall konnte nicht in Abrede gestellt werden. — Molesworth (Brit. med. Journ.) sah eine traumatische Iridodialysis ohne Störung an der Linse, ohne Blutung; günstiger Ausgang. — van den Bosch (Woch. f. Ther. u. Hyg.) eine Pfeilschuß-Verletzung in der Ciliarkörpergegend, keine Infektion. — Fälle von Aderhautruptur beschreiben Keiper (Ophthalmology) und Wittmer (A. f. A.). — Über 2 Fälle von traumatischem Glaukom berichtet Grand-Clément (l'Opht. prov.). — Zimmermann (Z. M.) sah ein Kohlenstückchen hinter der vorderen Linsenkapsel; Extraktion der Linse nach Smith. — Fehr (Centralbl. f. Augenh.) einen Fall von Linsentrübung wenige Stunden nach Salzsäure-Verätzung. — Fromaget (La clin. opht.) 2 Fälle von traumatischer Kurzsichtigkeit durch Vorlagerung der Linse. — Fejér (Berliner klin. Woch.) einen Fall von subkonjunktivaler Linsenluxation durch Faustschlag. — Cosmettatos (La clin. opht.) einen Fall von direkter isolierter Wunde des Sehnerven durch eingedrungene Bleikörner, mit nachfolgender Atrophie. — Pichler (Z. M.) einen Fall von Sturz auf die rechte Schädelhälfte; zentrales Skotom des linken Auges; Schädelbasisfraktur, Bluterguß in das axiale Bündel des Sehnerven, vielleicht aus der Vena centr. post. nerv. opt. — Friedenwald (The ophth. Rec.) einen Fall von doppelter Durchbohrung des Augapfels ohne Linsenverletzung mit Wiederherstellung der Sehkraft. — Goto (Nip. Gan. Zach) einen Fall von Luxation des Augapfels bei Zangengeburt; Reposition. — Kuschel (Z. f. A.) 2 Fälle von Unterbrechung des intraokularen Flüssigkeits-Stromes im Bereiche seines ciliaren Abschnittes nach Augapfel-Kontusion. — Terson (Ann. d'ocul.) einen Fall von Auto-Enukleation beider Augen bei Melancholie mit religiösem Delirium. — Terrien (Arch. d'opht.) veröffentlicht einen Fall von traum. Paralyse des Okulomotorius. — Kimura (Nip. Gan. Zach) 2 Fälle von traumatischer Lähmung des Obliq. sup. — Weidler (Ophthalmology) einen Fall von traum. Lähmung des Orbic. palp. mit Retinitis proliferans. — Hilbert (Centralbl. f. Augenh.) einen Fall von sekundärer Impfverletzung des oberen Lidrandes. — Hamburger (Berliner klin. Woch.) einen Fall von Abreißung des Augenlides; Naht, operative Beseitigung des Ektropium. — Bouchart (Rec. d'opht.) 3 Fälle penetrierender Wunde der Orbita durch Stoß mit Regenschirm. — Parker (A. f. A.) einen Fall von Quetschung durch eine große Last; Dyspnoë, Exophthalmus, Bindehaut-Blutung, Atrophie des Opticus des rechten Auges (Hämorrhagie in Nerv. opt.). — Susuki (Nip. Gan. Zach) einen Fall von traumatischem Enophthalmus. — Steiner (Wiener med. Woch.) einen Fall, bei dem eine Karies des Orbitaldaches vermutet wurde. Die Eröffnung des Abszesses fördert ein Taschenmesserstück zutage. — Birkhäuser (Z. M.) eine plötz-

liche Erblindung nach perforierender Schädelverletzung vom Gaumen aus, durch ein Pfeifenrohr. — Margulies (Prager med. Woch.) berichtet über die Symptome einer Stichverletzung des Tractus optic. durch das Lid und die Orbita. — Lewin (Z. M.) veröffentlicht 2 Fälle von Natrium-Aluminatverätzung. (Wirkt wie Ätznatron.) — Hempel (Z. M.) 2 Fälle von Verätzung; einen mit Lysol, den zweiten mit Kal. hypermangan. — Grimsdale und James (The Ophthalmoscope) einen Fall von Verletzung durch elektrischen Stark-Strom; 14 Tage später Trübung der vorderen Rindenschicht beider Linsen. — Miyashita (Nip. Gan. Zach) Fall von Ophthalmie electrica bei spektroskop. Versuchen mit ultravioletten Strahlen. — Elliot (Ophthalmology) bespricht die Schwere der Schießpulver-Verletzungen des Auges. — Über Schußverletzungen des Auges berichten: Adam (Z. f. A.), Fleischer (A. f. A.), Jarnatowski (Centralbl. f. Augenh.), Laas (Z. M.), Newolina (Beitr. zur Augenh.) und Oguchi (A. f. O.). — Nach Lafon (Arch. d'opht.) ist das Eindringen von Fremdkörpern in die Hornhaut bei Ermüdung durch Arbeit häufiger; jüngere Arbeiter sind mehr disponiert als ältere. — Elschnig (Z. M.) bespricht die Therapie der Eisensplitter-Verletzungen der Linse. — Wessely (A. f. A.) bedient sich zur Kenntlichmachung der Augapfel-Oberfläche und Hornhaut im Röntgenbilde, zwecks Lokalisierung von intraokulären Fremdkörpern, dünner schalenförmiger Glas-Prothesen mit Markierung der Hornhaut durch Staniol oder bleihaltiges Glas. — Holth (The Ophthalmoscope) bespricht die Lokalisation von Fremdkörpern im Auge durch Röntgen-Strahlen. — Randolph (The ophth. Rec.) zwei irreleitende Röntgenbilder bei Eisensplitter im Auge. — Haab (A. f. A.) beschreibt ein neues Modell eines Riesenmagnets mit andrer Wicklung und andrer Pol-Gestaltung. — Gallemaert (Arch. d'opht.) ein neues Sideroskop.

Balbuena (Arch. de oft. hisp. americ.) veröffentlicht einen Fall subretinalen Cysticercus mit Durchbruch in den Glaskörper. — Pichler (Wiener klin. Woch.) sah bei 16 Muskel-Finnenträgern keinen Fall von intraokulärem Cysticercus. — Petit (Ann. d'ocul.) beschreibt einen Fall von subkonjunktivaler Filiaria Loa bei einem Patienten, der am Kongo gelebt hatte. — Phinizy (The americ. Journ. of Ophth.) sah 2 Fälle von Katarakt infolge von Hakenwurm-Krankheit. Schenkl.


UNIVERSITY OF MICHIGAN
3 9015 01676 7785
EX LIBRIS
DR. OTTO LANDMAN